

Fizioterapijske intervencije u konzervativnom liječenju Scheuermannove kifoze

Mladinić, Ivana

Undergraduate thesis / Završni rad

2024

Degree Grantor / Ustanova koja je dodijelila akademski / stručni stupanj: **University of Split / Sveučilište u Splitu**

Permanent link / Trajna poveznica: <https://um.nsk.hr/um:nbn:hr:176:333950>

Rights / Prava: [In copyright](#) / [Zaštićeno autorskim pravom.](#)

Download date / Datum preuzimanja: **2024-12-27**

Repository / Repozitorij:



Sveučilišni odjel zdravstvenih studija
SVEUČILIŠTE U SPLITU

[Repository of the University Department for Health Studies, University of Split](#)



UNIVERSITY OF SPLIT



SVEUČILIŠTE U SPLITU
Podružnica
SVEUČILIŠNI ODJEL ZDRAVSTVENIH STUDIJA
SVEUČILIŠNI PRIJEDIPLOMSKI STUDIJ
FIZIOTERAPIJA

Ivana Mladinić

**FIZIOTERAPIJSKE INTERVENCIJE U
KONZERVATIVNOM LIJEČENJU SCHEUERMANNOVE
KIFOZE**

Završni rad

Split, 2024.

SVEUČILIŠTE U SPLITU
Podružnica
SVEUČILIŠNI ODJEL ZDRAVSTVENIH STUDIJA
SVEUČILIŠNI PRIJEDIPLOMSKI STUDIJ
FIZIOTERAPIJA

Ivana Mladinić

**FIZOTERAPIJSKE INTERVENCIJE U
KONZERVATIVNOM LIJEČENJU SCHEUERMANNOVE
KIFOZE**

**PHYSIOTHERAPY INTERVENTIONS IN
CONSERVATIVE TREATMENT OF SCHEUERMANN'S
KYPHOSIS**

Završni rad / Bachelor's Thesis

Mentor:

Sandra Kuzmičić, doc. dr. sc.

Split, 2024.

TEMELJNA DOKUMENTACIJSKA KARTICA

ZAVRŠNI RAD

Sveučilište u Splitu
Sveučilišni odjel zdravstvenih studija
Sveučilišni prijediplomski studij fizioterapija

Znanstveno područje: biomedicina i zdravstvo
Znanstveno polje: kliničke medicinske znanosti

Mentor: Sandra Kuzmičić, doc. dr. sc.

FIZIOETRAPIJSKE INTERVENCIJE U KONZERVATIVNOM LIJEČENJU SCHEUERMANNOVE KIFOZE

Ivana Mladinić, 0346012617

SAŽETAK

Kifoza je fiziološka blaga zakrivljenost kralježnice koja iznosi od 25° do 40°. Kada kifoza prelazi 40°, dolazi do deformiteta. Scheuermannova kifoza, također poznata kao i juvenilna kifoza, stanje je hiperkifoze koja zahvaća kralješke i diskove. Ona se dijagnosticira kada je zakrivljenost veća od 40° te kada kralješci poprimaju oblik klina gdje su tri uzastopna kralješka u odstupanju većem od 5°. Prikazan je rad sa sedamnestogodišnjim dječakom sa dijagnosticiranom Scheuermannovom kifozom. Dva puta tjedno kroz dvije godine prisustvovao je kombinaciji manualne terapije i terapijskim vježbama koje su se sastojale od Rigo Concepta te DNS vježbi. Uz fizioterapiju, pacijent je svakodnevno nosio ortožu te se rekreativno bavio plivanjem jednom tjedno. Znanstveni dokazi pokazali su da su tehnike koje smo koristili učinkovite u neoperativnom liječenju Scheuermannove hiperkifoze. Kao smjernicu u ovom radu koristili smo mjere Cobbovog kuta na početku i na kraju terapije te kliničku sliku pacijenta. Nakon dvije godine rada došlo je do napretka. Scheuermannova hiperkifoza smanjila se za ukupno 17° po Cobbu a klinička slika pacijenta se uvelike promijenila.

Ključne riječi: fizioterapija, konzervativni pristup, manualna terapija, Scheuermannova kifoza

Rad sadrži: 27 stranica; 29 slika; 0 tablica

Jezik izvornika: hrvatski

BASIC DOCUMENTATION CARD

BACHELOR THESIS

University of Split
University Department for Health Studies
University undergraduate study of physiotherapy

Scientific area: biomedicine and health care

Scientific field: clinical medical sciences

Supervisor: Sandra Kuzmicic, doc. dr. sc.

PHYSIOTHERAPY INTERVENTIONS IN CONSERVATIVE TREATMENT OF SCHEUERMANN'S KYPHOSIS

Ivana Mladinić, 0346012617

SUMMARY

Kyphosis is a physiological slight curvature of the spine from 25° do 40°. When kyphosis exceeds 40°, deformity occurs. Scheuermann's kyphosis, also known as juvenile kyphosis, is a condition of hyperkyphosis that affects the vertebrae and discs. It is diagnosed when the curvature is greater than 40° and when the vertebrae take the shape of a wedge where three consecutive vertebrae are more than 5° apart. The work with a seventeen-year-old diagnosed Scheuermann's kyphosis is presented. Twice in two years, he attended a combination of manual therapy and therapeutic exercises consisting of Rigo Concept and DNS exercises. Along with physiotherapy, the patient wore an orthosis every day and did recreational swimming once a week. Scientific evidence has shown that the techniques we used are effective in the non-operative treatment of Scheuermann's hyperkyphosis. As a guideline in this paper, we used Cobb's angle measurements at the beginning and end of therapy and the patient's clinical picture. After a year, progress was made. Scheuermann's hyperkyphosis decreased by 17 Cobb degrees, and the patient's clinical picture changed greatly.

Keywords: conservative approach, manual therapy, physiotherapy, Scheuermann's kyphosis

Thesis contains: 27 pages; 29 figures; 0 tables

Original in: croatian

Zahvala

Zahvaljujem svojoj mentorici doc. dr. sc. Sandri Kuzmičić na preporukama, savjetima i uloženom vremenu za izradu mog završnog rada.

Hvala mojoj mami koja je tokom cijelog mog školovanja pružala nesebičnu podršku koju iznova svakodnevno daruje. Hvala joj što mi je ukazala da mogu i sanjati i ostvarivati. Hvala joj što je oduvijek nezamjenjivi, tihi, ohrabrujući, snažni vjetar u leđa.

Zahvaljujem kolegicama iz Centra manualnih tehnika na dijeljenju iskustava, a posebno hvala sumentorici Jasni Jelavić na mnogim, značajnim prilikama i ukazanoj povjerenju u radu. Hvala za sve velike i male stvari.

Hvala Mihaeli koja je svim srcem prisutna dok zajedno koračamo i trčimo životnim stazama i koja je u svakom trenutku spremna pomoći.

SADRŽAJ

1. UVOD	5
1.1. Kifoza	5
1.2. Klasifikacija kifoze	5
1.3. Scheuermannova kifoza	6
1.3.1. Epidemiologija	7
1.3.2. Etiopatogeneza	7
1.3.3. Genetska predispozicija	7
2. CILJ RADA	8
3. ISPITANICI I METODE	9
3.1. Postavljanje dijagnoze	9
3.2. Klinički pregled i procjena	10
3.3. Konzervativni pristup liječenja	12
3.4. Plan i program fizioterapije	13
3.4.1. Specifične vježbe po DNS-u	13
3.4.2. Specifične vježbe po Rigo Conceptu	14
3.4.3. Manualna terapija kroz tehniku MFR-a i Stecco metode	20
3.4.4. Ortoza	21
3.4.4.1. Izrada ortoze	21
3.4.4.2. Proces prilagodbe na nošenje ortoze	22
4. REZULTATI	23
5. RASPRAVA	25
6. ZAKLJUČAK	28
7. LITERATURA	29
8. ŽIVOTOPIS	31

1. UVOD

Godine 1920. Scheuermann je opisao krutost i gustoću torakalne ili torakolumbalne kralježnice. Ovo stanje karakterizira kompresija zglobnog tijela, štko kasnije dovodi do deformacije. Kralješci poprimaju klinasti oblik i uzrokuju patološke anomalije u razvoju što posljedično ugrožava rad i funkciju organizma. Ovisno o progresiji, razlikuju se dva pristupa liječenja: konzervativni i operativni. Konzervativni pristup usredotočen je na specifične vježbe u kombinaciji s određenom vrstom disanja u svrhu korekcije kralježnice i jačanje okolnih mišića. Manualna terapija dovodi tijelo u ravnotežu opuštajući meka tkiva (mišiće, tetive, fasciju) koja su dugotrajnom kompenzacijom ostala kruta i napeta.

1.1. Kifoza

Od rođenja djeteta cjelokupna kralježnica savijena je prema naprijed, to jest nalazi se u kifotičnom položaju. Tijekom rasta i razvoja taj položaj se mijenja te se uravnotežava tako da sadržava četiri fiziološke krivine: cervikalnu i lumbalnu lordozu te torakalnu i sakralnu kifoza. Zbog različitih bolesti i stanja potrebno je odrediti granicu između fiziološke i patološke zakrivljenosti kralježnice. Kifoza je definirana kao fiziološka blaga zakrivljenost torakalne kralježnice koja iznosi od 25° do 40° . Do deformiteta dolazi kada krivina prijeđe normalnu fiziološku granicu od 40° . Povećanje zakrivljenosti jedog segmenta kralježnice lančano potiče povećanje zakrivljenosti ostalih dijelova kako bi došlo do ravnoteže. Osovina opterećenja kralježnice zdrave osobe u stojećem položaju polazi iz sredine C7 kralješka i pada na S1 kralježak (oko 2,5 cm dorzalno od trupa) (1).

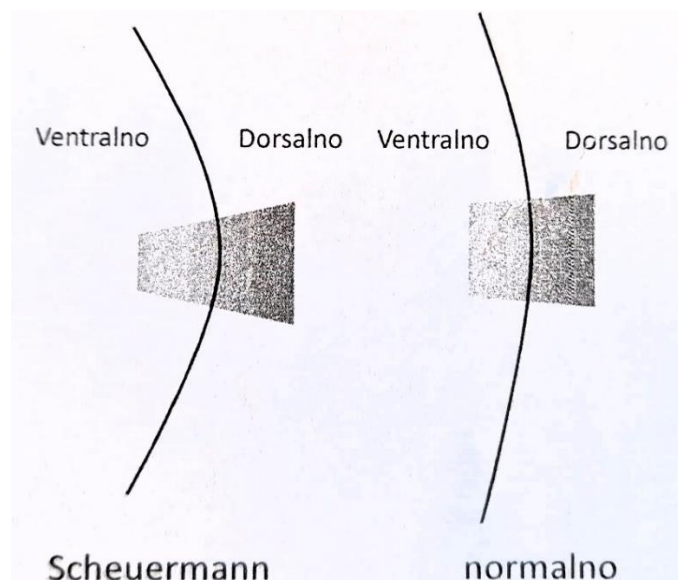
1.2 Klasifikacija kifoze

Vrijednosti torakalne kifoze ispod 20° spadaju u hipokifoze, a iznad 50° u hiperkifoze. Hipokifoze su izražene u skolioza i spondilodeza. Hiperkifoze su podijeljene na prirodne, posturalne, Scheuermannovu, neuromuskularne, reumatske, posttraumatske, metaboličke (osteoporoza), kod spondilolisteze, bolesti kolagena, upala, meningomijelokela, tumora ili nakon laminektomije. Najčešće dijagnosticirane su prirodna, posturalna i M. Scheuermann

kifoza. Posturalna kifoza ne smatra se deformitetom kralježnice jer ne postoji prisutnost anatomskih strukturalnih promjena pa se definira kao kifotično držanje. Prirođenu kifožu uzrokuje prirođene anomalije kralježaka koje se uvijek liječe operacijskim putem. Kod strukturalne idiopatske Scheuermannove kifoze dolazi do anatomskih promjena koje će se više opisivati u ovom radu. Ostale kifoze pripadaju sekundarnim kifozaama koje nastaju kao popratno stanje nakon primarne bolesti, stanja ili ozljede (1).

1.3 Scheuermannova kifoza

Scheuermannova kifoza, također poznata kao i juvenilna kifoza, stanje je hiperkifoze koja zahvaća trupove kralježaka i intervertebralne diskove. U tom trenutku kralješci poprimaju klinasti oblik; ventralni dio kralješka je uži, a dorzalni širi. Ako takvo stanje kralježnice uzrokuje otklon od 5° ili više kod 3 uzastopna kralješka, govorimo o Scheuermannovoj kifozi. Podjeljena je na dva tipa. Tip 1 predstavlja torakalnu krivinu sa apexom krivine između kralježaka Th7 - Th9. Tip 2 javlja se se u torakalnoj i lumbalnoj regiji sa apexom krivine između Th10 - Th12 kralješka (3). Na sljedećoj slici prikazana je razlika između normalnog trupa kralješka i trupa kralješka zahvaćenog Scheuermannovom kifozaom.



Slika 1. Prikaz sheme luka kralježnice u sagitalnoj ravnini

(Jelačić, 2018, str. 26).

1.3.1. Epidemiologija

Učestalost dijagnosticiranja je vrlo varijabilna, u rasponu od 1% do 8% populacije. Zanimljivo je da je ova dijagnoza dvostruko češća kod muške populacije u odnosu na žensku. Dijagnoza se najčešće postavlja u djece u dobi od 12 do 17 godina nakon što roditelji uoče deformaciju (2).

1.3.2. Etiopatogeneza

Do danas, uzrok nastanka Scheuermannove kifoze ostaje nejasan bez obzira na mnoge postojeće teorije. Scheuermannova izvorna teorija objašnjava kako je avaskularna nekroza apofize kralježaka odgovorna za zaustavljanje rasta prednjeg dijela tijela kralježaka što dovodi do uklinjenja specifično za ovo stanje (4). Schmorl sugerira da hernijacija i prodiranje diska u sami kralježak dovodi do uklinjenja kralježaka (5). Osim toga, sljedeća studija pokušala je utvrditi utječe li duljina prsne kosti na razvoj deformiteta. Više od 10 000 djece sudjelovalo je u istraživanju sa prosječnom dobi od 13 godina. Istraživanje je okupilo 175 djece sa Scheuermannovom kifozom, a duljina prsne kosti se pokazala većom u zdravoj skupini (kontrolna skupina). Manja duljina sternuma povećava kompresijske sile koje djeluju na završne ploče prednjeg dijela kralježaka, onemogućujući ravnomjeran rast tijela kralježaka (6). Manja duljina sternuma mogla bi imati korelaciju s pojavom deformiteta, no studije o uzročnicima Scheuermannove kifoze zahtijevaju daljnje istraživanje.

1.3.3. Genetska predispozicija

Vjeruje se da genetsko nasljeđe uzrokuje abnormalnu, neskladnu mineralizaciju završnih ploha kralježaka i okoštavanje tijekom razvoja, što rezultira nerazvijenšću tijela kralješka. Kod hiperkifoze, dolazi i do stvaranja Schmorlovih čvorova i gubitka intervertebralnog prostora. Genetski čimbenici utječu na strukturu kvalitete stanica hondrocita i na sastav matriksa (kolagen tipa I i tipa IX). Istraživanje provedeno u Danskoj na 35 000 blizanaca pokazuje nasljednost od 74%. Učestalost se pokazala većom kod jednojajčanih u odnosu na dvojajčane blizance. (7,8).

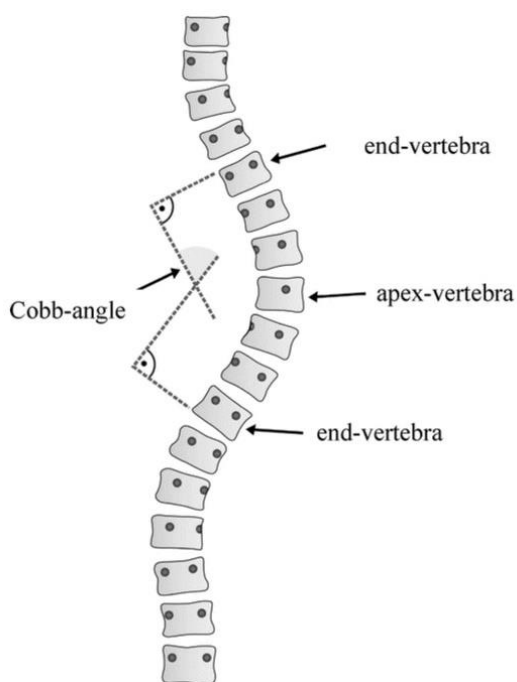
2. CILJ RADA

Cilj je ovog rada pobliže iznijeti podatke i studije koje podupiru konzervativno liječenje Scheuermannove kifoze te pomno odabrane metode koje su se koristile u konzervativnom liječenju. Odabrane metode sprovedene u istraživanju prikazat će se kod slučaja sedmanestogodišnjeg pacijenta sa Scheuermannovom kifozom. Na kraju rada će biti prikazani rezultati navedenog istraživanja obrađenog analitičkom i deduktivnom metodom.

3. ISPITANICI I METODE

3.1. Postavljanje dijagnoze

Postavljanje dijagnoze temelji se na uzimanju anamneze, obavljanja kliničkog pregleda i pregleda rendgenske snimke. Rendgenske snimke kralježnice uzimaju se u posteroanteriornom i lateralnom smjeru. Nadalje, potrebno je izmjeriti kut krivine Cobb metodom. Kako bi se odredila točna vrijednost, na plohe gornjeg i donjeg najviše nagnutog kralješka povlačimo tangente. Zatim se povlače okomice na tangente te se očita dobiveni Cobbov kut (slika 2). Ova metoda dopušta odstupanja kuta od 2° do 7° , uzimajući u obzir da odstupanja do 5° nemaju klinički utjecaj (9).

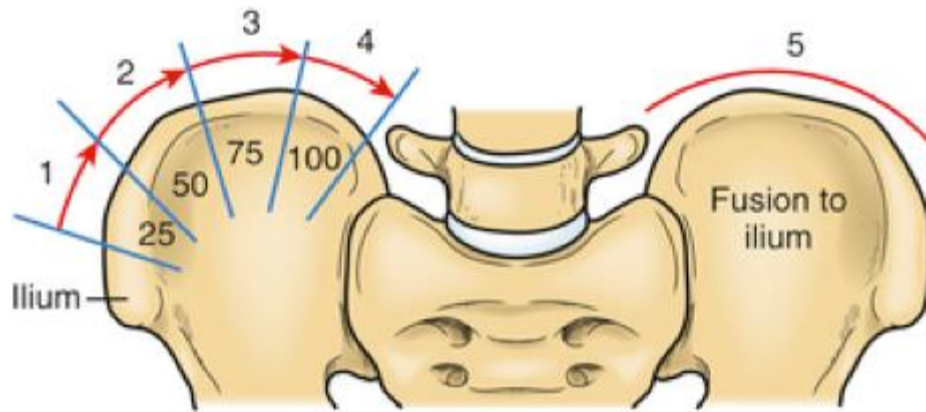


Slika 2. Prikaz mjerenja Cobbvog kuta, preuzeto sa:

<https://omirouphysiotherapy.com/scoliosis/diagnosis-and-evaluation/>

Putem dobro obavljene RTG snimke prisutan je prikaz okoštavanja kostiju zdjelice preko koje se određuje stupanj koštane zrelosti, također poznat kao Risserov znak. Risserov znak predstavlja bazu putem koje procjenjujemo preostalo vrijeme rasta i predstavlja važnost u

procjeni rizika progresije krivine kralježnice. Kroz pubertetsko razdoblje, opseg okoštavanja zone rasta na rubu zdjeljčnih kostiju odvija se u nekoliko faza dok ne dođe do konačne formacije. Faze su podjeljene na 5 stupnjeva: broj 0 označava da okoštavanje nije ni započelo, dok broj 5 predstavlja da je nastupila koštana zrelost na području ilijačne kosti (slika 3).



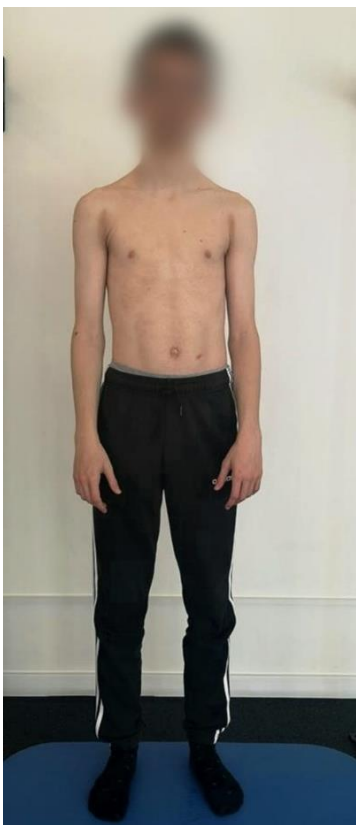Slika 3. Prikaz stupnjeva okoštavanja ilijačne epifize – Risserov znak, preuzeto sa:

<https://www.fiziocentar-prospine.hr/novo-1/>


3.2. Klinički pregled i procjena

Djeca i adolescenti dolaze u pratnji roditelja koji često prvi primjete deformaciju. Klinički pregled započinje promatranjem bosog pacijenta i razodjevenog u području trupa. Promatra se opći izgled i cjelokupna postura pacijenta. Promatrajući posturu analizira se držanje glave i vrata, izgled prsnog koša, položaj ramena i lopatica, izgled kralježnice, trbuha te gornjih i donjih ekstremiteta, položaj zdjelice i izgled stopala (10). Pacijenta se pregledava kroz sve ravnine, a posebna pažnja obraća se u pregledu bočne strane u kojoj je promatrani deformitet najizraženiji. Pacijent izvodi Adamsov test pretklona, koji uključuje savijanje prema naprijed što dovodi do slobodnog pada i opuštanja glave i ruku prema put poda. Na kraju se provjerava koža i eventualne promjene na koži (pretjerana dlakavost kože u području lumbalne kralježnice, tzv. mrlje boje bijele kave) koje bi ukazivale na neurološke bolesti i stanja. Prisutnost bola u hiperkifotičnoj regiji koji se povećava aktivnošću, ali smanjuje odmorom također pridonosi početnoj procjeni. Ležeći u proniranom položaju i postavljanjem ruku ekstenziranima u laktu pored ušiju, dobije se fiziološki uredan položaj leđa kod posturalnog kifotičnog držanja. U ovome testu, hiperkifoza se ne rješava takvim načinom ekstenzije što

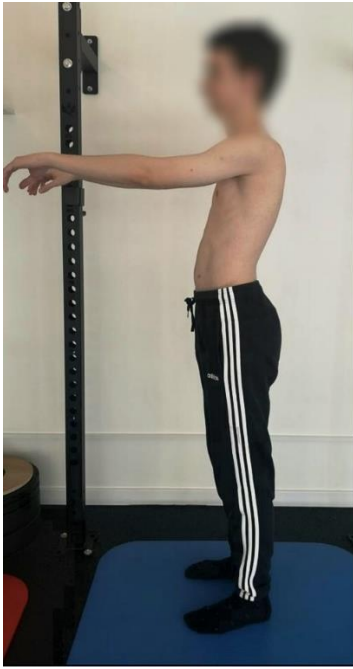dodatno pomaže diferencijaciji pri početnoj procjeni (1). Nedovoljna fleksibilnost trupa, zategnutost tetiva koljena, skraćeno mišićno područje prsnog koša uslijed nagiba predstavljaju narušenu biomehaniku kod pacijenta. Pacijent D.B., muškog spola, prvi dolazak u dobi od 15 godina. Na temelju rendgenskih nalaza i fizikalnog pregleda, dijagnosticirana mu je Scheuermannova kifoza. Rendgenska snimka pokazala je Scheuermannovu kifožu s apexom krivine između Th8 i Th9 kralješka čime se po klasifikaciji svrstava u Tip 1. Gornji najviši nagnuti kralježak je Th6, a donji je L2. Daljnje mjerenje očitava kifožu od 70° po Cobbu. Zdjelica pokazuje Risser 1 što bi označavalo okoštavanje 1/3 opsega zdjelice kosti. Kroz dvije godine dva puta tjedno prisustvovao je osmišljenom fizioterapijskom planu i programu koji se sastojao od manualnih tretmana i specifičnih vježbi. Manualna terapija sastojala se od Stecco metode i tehnike miofascijalne relaksacije (MFR). Plan vježbanja formiran je od vježbi Rigo Concepta te DNS vježbi. Uz fizikalnu terapiju, pacijent je svakodnevno nosio ortožu te je rekreativno plazio na sat plivanja jednom tjedno. Kao vodič u ovom radu koristili smo mjere Cobbovog kuta na temelju RTG snimki, kliničku sliku pacijenta te zabilježili cjelokupno stanje pacijenta. Pacijent se na sljedećim slikama nalazi u ravninama u kojem ga promatramo i koje su nam bitne za početnu procjenu (Slika 4.-7.)



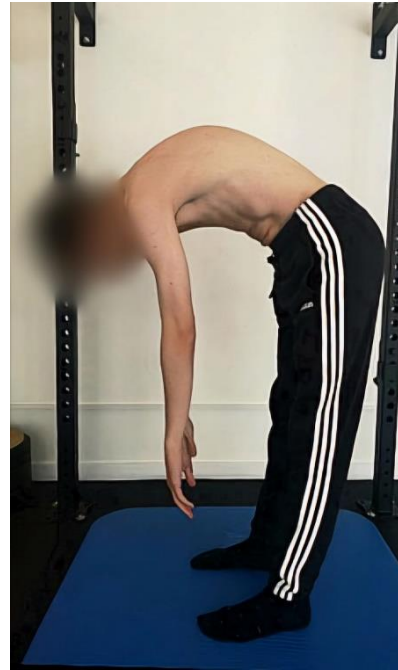Slika 4. Anteriorni prikaz pacijenta



Slika 5. Lateralni prikaz pacijenta



Slika 6. Lateralni prikaz pacijenta



Slika 7. Adamsov test pretklona

3.3. Konzervativni pristup liječenja

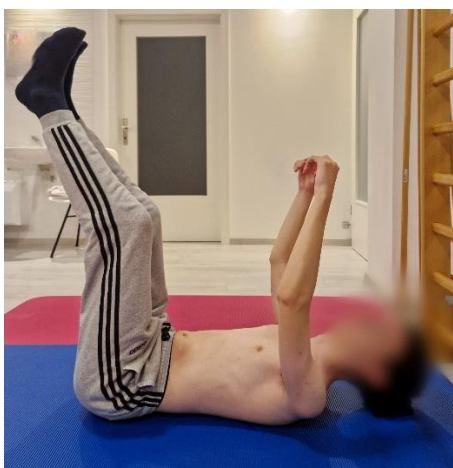Liječenje Scheuermannove kifoze može se podijeliti na neoperativno i operativno. Konzervativni pristup primjenjuje se kod pacijenata sa kifozom do 80°. Fizikalna terapija, korektivna gimnastika i istezanje preporučuje se pacijentima sa kifozom manjom od 60°. Osim fizioterapije, kod pacijenata sa kifozom od 60° do 80° po Cobbu primjenjuje se i ortotika. U prosjeku, ovisno o Risserovom znaku i progresiji, ortoza se u prosjeku nosi jednu do dvije godine. Najviše rezultata pokazuje kod pacijenata koji nisu koštano sazreli do kraja. Glavno očekivanje od ortoze je prvenstveno smanjenje progresije, a kasnije potencijalan pozitivan utjecaj na smanjenje krivine. Operativno liječenje namjenjeno je pacijentima koji imaju kifozu veću od 75° sa značajnim deformitetom ili bolovima, kifozu koja uključuje neurološki deficit ili kompresiju leđne moždine. Za liječenje hiperkifoze operativnim pristupom, odabire se spinalna fuzija. Prema istraživanjima većina pacijenata nakon operativnog zahvata osjeća smanjenu zastupljenost simptoma i poboljšanje izgleda kralježnice (2).

3.4. Plan i program fizioterapije

Plan i program sastojao se od specifičnih vježbi i manualne terapije. Kroz različite položaje u vježbanju cilj je bio dobiti elongaciju i stabilizaciju kralježnice u sagitalnoj ravnini. Putem DNS vježbi i vježbi po Rigo konceptu radilo se na jačanju i stabilizaciji trupa udruženo s lateralnim disanjem kako bi se dobilo otvaranje prsnog koša koji je kompenzacijski sužen. Navedeno je ostvareno kroz vježbe aktivnog vješanja, semihanging i L-stretcha na ljestvama, supiniranog položaja u 5 mjeseci, bočno okretanje te položaja medvjeda. Od manualne terapije koristili smo fascijalne tehnike po Stecco metodi i miofascijalnu relaksaciju (MFR). Radom na fasciji smo na pogodniji i kvalitetniji način pripremili tijelo na terapijski trening.

3.4.1. Specifične vježbe po DNS-u

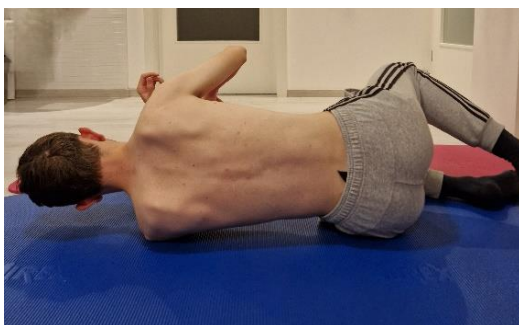Dinamička neuromuskularna stabilizacija (DNS) je tehnika koja svojim rehabilitacijskim i manualnim pristupom objedinjuje principe neurofiziologije i biomehanike u svrhu dovođenja sustava za pokretanje u uravnoteženo i optimalno stanje bazirajući se na razvojnoj kineziologiji. Koristeći pokrete koji se temelje na pokretima iz ranog djetinjstva, dovodimo tijelo u položaje gdje je potrebno aktivirati duboke intrinzične mišiće, a ne isključivo površinske mišiće ukoliko položaj želimo zadržati što je ujedno i cilj DNS vježbi. Pri nedostatku stabilnosti prije izvođenja pokreta, kompenzatorno će se uključiti 2 površinska mišića što kasnije dovodi do nestabilnog i nepravilnog pokreta. Takav pokret neadekvatno opterećuje zglobove, intervertebralne diskove, mišiće i ligamente. U sklopu DNS tehnike obuhvaćeno je trbušno disanje čijom se primjenom uključuju najdublji slojevi trbušnih mišića, dubokih leđnih mišića, dijafragme i zdjeličnog dna. Trbušnim disanjem dolazi do povišenja intra-abdominalnog tlaka i postizanja stabilnosti trupa. Dovođenjem pacijenta u određeni položaj sličan onome iz djetinjstva pruža nam se uvid u kompenzacijski mehanizam koji je pacijent stvorio kroz rast i razvoj kako bi pokušao nadoknaditi potencijalne prekočene razvojne faze u djetinjstvu ili pogrešno usvojene obrasce pokreta i kretnje (Slika 8a, 8b, 8c, 8d).




Slika 8a. Supinirani položaj 5 mj.



Slika 8b. Položaj medvjeda 12 mj.



Slika 8c. Bočno okretanje 5 mj.

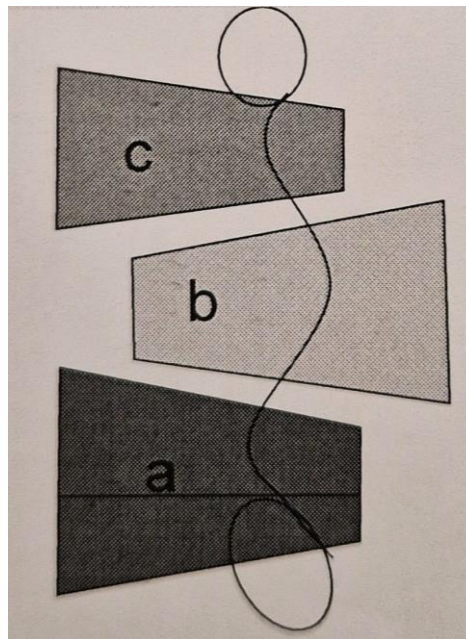


Slika 8d. Bočno okretanje 7 mj.

3.4.2. Specifične vježbe po Rigo Conceptu

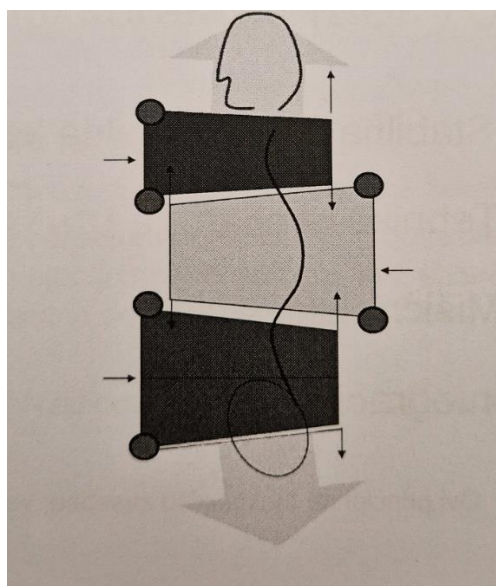
Barcelona Scoliosis Physical Therapy School (BSPTS) je vrsta terapijske strategije koja se može koristiti samostalno ili u kombinaciji s nekim drugim tehnikama. Ova strategija predstavlja sveobuhvatni model skrbi za konzervativno liječenje deformiteta kralježnice koji se bazira na medicini utemeljenoj na dokazima simultano slijedeći bio – psiho – socijalni pristup. Plan fizioterapije formira se na spajanje kognitivnog, kinestetičkog i senzomotoričkog dijela u jedan cjelokupni trening kako bi pacijent, usvajajući novu posturalnu shemu u mozgu, poboljšao svoje 3D držanje.

Rigo klasifikacija opisuje kliničke tipove sa dobrim radiološkim odgovorom koja unaprijed omogućuje definiranje nekih strategija korekcije koje će u nastavku biti opisane. BSPTS temelji se na principima Katharine Schroth, osnivačice Schroth metode iz koje su se nastavile razvijati druge tehnike u svrhu konzervativnog liječenja kralježičnih deformiteta. Klasifikacija je podjeljena na tipove i podtipove deformiteta koji su prikazani kroz sheme blokova. Blokovi su ilustracija krivina kralježnice sa prikazanim trodimenzionalnim pomacima i rotacijama. Navedeni blokovi jednostavan su prikaz koji omogućuje terapeutu i pacijentu vizualizaciju deformacije iz kojeg se kasnije stvara odgovarajući fizioterapijski plan i program. Sustav klasifikacije dijeli se na tri grupe s oznakama 1, 2 i 1–2. Grupa 1 predstavlja sagitalne deformitete, a Grupa 2 i Grupa 1–2 predstavljaju skoliozu. Bazirajući se na G1, u sagitalne deformacije ubrajaju se stanja hiperkifoze, hipokifoze i ravna leđa. Posturalna korekcija odvijat će se u sagitalnoj ravnini ne gubeći naglasak na korekciju u frontalnoj i transverzalnoj ravnini. Kod Scheuermannove kifoze, promatrajući u sagitalnoj ravnini shemu blokova odnosno odjeljaka uočavamo sljedeće karakteristike: odjeljak trupa vrši translaciju dorzalno u odnosu na međusobne odjeljke. Kompenzatorno se događa da odjeljak ispod i iznad glavnog kolabiraju dorzalno i ekspanziraju ventralno, a glavni odjeljak trupa kolabira ventralno te se ekspanzira dorzalno kao što je prikazano na sljedećoj slici (Slika 9).



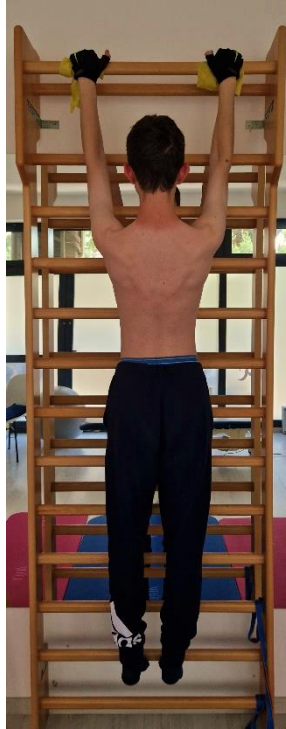Slika 9. Prikaz blokova kod Scheuermannove kifoze u sagitalnoj ravnini
(Jelačić, 2024, str. 22).

Razlikujemo osnovne i specifične principe korekcije. Četiri su osnovna principa korekcije: Stabilna 3D posturalna korekcija, tehnika ekspanzije, mišićna aktivacija i integracija. Stabilna 3D posturalna korekcija bazira se na pomicanju određenih dijelova tijela kako bismo doveli kralježnični stup u najbolji mogući položaj bez stvaranja kompenzacija i održavanje balansa kroz posturalnu komponentu (slika 10). Ne može se izvesti bez određenog stupnja elongacije, principa koji pripada specifičnim principima korekcije. Korekcija prati kaudo – kranijalni smjer.



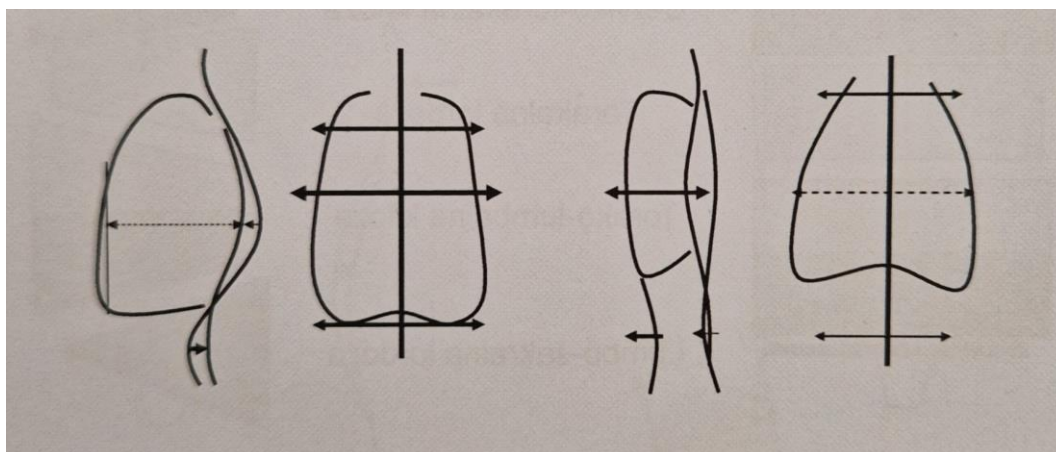
Slika 10. Prikaz posturalne korekcije u sagitalnoj ravnini
(Jelačić, 2024, str. 23).

Tehnika ekspanzije očituje se kroz mehanizam disanja gdje prati specifične principe korekcije bez promjene položaja tijela. Tehnikom ekspanzije vršimo kontrolu unutarnjih volumena kojom širimo kolabirane zone trupa stvarajući silu u pravcu korekcije. Kod Scheuermannove kifoze bitan naglasak je na širenju lateralnih dijelova trupa. Mišićna aktivacija usporedno prati tehniku ekspanzije. Uz strategiju ekspanzije, mišićna aktivacija podrazumijeva još dvije strategije: tenzija i pritisak. Izometrijska tenzija sinkronizirano se stvara i povećava koliko se povećava i ekspanzija. Dodatno povećanje tenzije uvodi se kroz strategiju pritiska kojeg ostvarujemo upotrebom rekvizita. Ona podrazumijeva izometrijsku tenziju u ramenima. Sljedeća slika pokazuje navedene komponente vježbe (Slika 11).



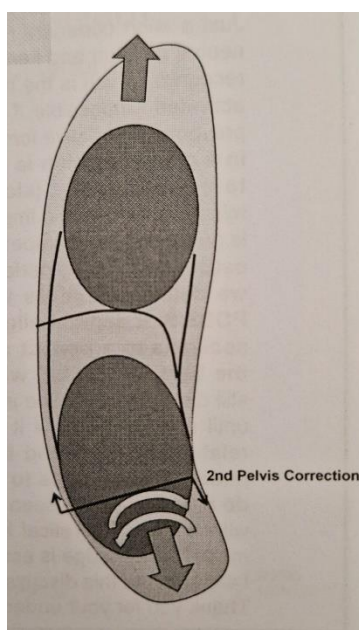
Slika 11. Vježba aktivnog vješanja na ljestvama

Kao četvrti osnovni princip ističe se integracija koja predstavlja stjecanje svijesti o korigiranom i stabilnom položaju tijela u prostoru kroz vizualnu kontrolu. Cilj je zadržavanjem određenog položaja postepeno mijenjati posturalnu shemu u mozgu. Specifični principi korekcije za G1 su: autoelongacija, simetrično sagitalno ispravljanje, korekcija u frontalnoj ravnini. Autoelongacijom se postiže aksijalna ekspanzija koja je prisutna uz 3D korigiranu i stabilnu zdjelicu. Uz istovremenu autoelongaciju, pomiču se segmenti trupa put dorzalno ili ventralno predstavljajući simetrično sagitalno ispravljanje. Ono se izvodi kombiniranjem sagitalne i transverzalne ekspanzije. Shema 1. i 2. specifičnog principa korekcije koja prikazuje bitne smjerove sila i korigiranja nalazi se na slici 12.



Slika 12. Prikaz 1. i 2. specifičnog principa korekcije
(Jelačić, 2024, str. 34).

Jedna od esencijalnih korektivnih strategija koja povezuje prvi i drugi specifičan princip korekcije je druga zdjelična korekcija koja je prikazana na slici 13. Razlikujemo pet zdjeličnih korekcija. Druga zdjelična korekcija označava postavljanje zdjelice u neutralan položaj, između prednje i zadnje inklinacije. Navedena zdjelična korekcija primjenjuje se kod G1 odnosno kod sagitalnih deformiteta. Bitno je da se taj položaj zadrži tijekom cijele vježbe.



Slika 13. Prikaz 2. zdjelične korekcije
(Jelačić, 2024, str. 27).

Pacijent koji ima visoku pelvičnu incidencu (PI) i hiperkonfiguraciju sagitalnih krivina je lakše korigirati za razliku od pacijenta koji ima nisku pelvičnu incidencu (PI). Vrlo je izazovno dobiti neutralan položaj zdjelice koji će se pravilno zadržati za vrijeme vježbe. Problemi koji se pojavljuju za vrijeme vježbe su lordotična retrakcija torakolumbalnog segmenta, blokirano prsno koša u inspiratornom položaju te kontrahirani dorzalni pripoji dijafragme. Način na koji bismo to riješili bio bi korigirati i fiksirati zdjelicu kroz drugu zdjeličnu korekciju, uvesti kaudalnu i kranijalnu silu trakcije. Sljedeći korak bio bi translirati kompletni gornji segment trupa prema naprijed. Nakon toga stvaramo fiksnu točku sa prednje strane prsnog koša, u nivou rebrenih lukova čime preveniramo ekstenziju trupa. Za kraj, tražimo od pacijenta da uz autoelongaciju izdahne kako bi nam dozvolio pozicioniranje, jer izdisaj opušta dijafragmu (slika 14). Loša strategija za rješavanje ovoga problema bila bi retroverzija zdjelice jer se stvara kompenzatorna kifoza ispod i kompenzatorna lordoza iznad torakolumbalnog segmenta. Treći specifičan princip, korekcija u frontalnoj ravnini kontrolirana je kroz transverzalnu ekspanziju. Navedena ekspanzija proksimalne torakalne regije ključna je za facilitaciju autoelongacije. Izvodi se uz pravilnu fiksaciju lopatica koje se nalaze u neutralnom položaju. Zadatak fizioterapeuta je osjetiti ekspanziju trupa u svim pravcima bez promjene u posturi dok pacijent zadržava položaj (slika 15). Učenje prvog i drugog specifičnog principa je svjesno i željeno gdje fizioterapeut pruža vrijeme i strpljenje koje je potrebno pacijentu za savladati tehniku izvođenja. Učenje trećeg specifičnog principa manje je svjesno (12). Upotrebom ljestvi kroz vježbu semihanginga ostvaruje se autoelongacija (slika 14), a vježba L-stretch nam služi za aktivno izduživanje mišića i ostalih mekih tkiva stražnje lože (slika 15).



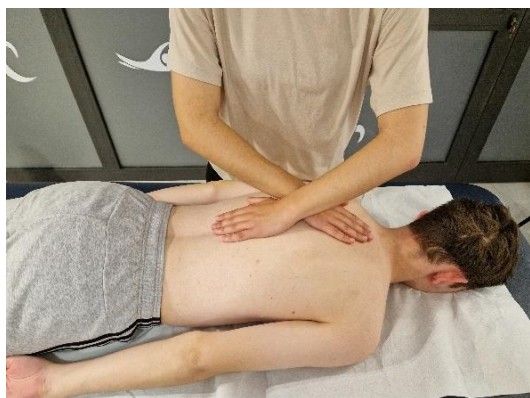
Slika 14. Vježba semihanging



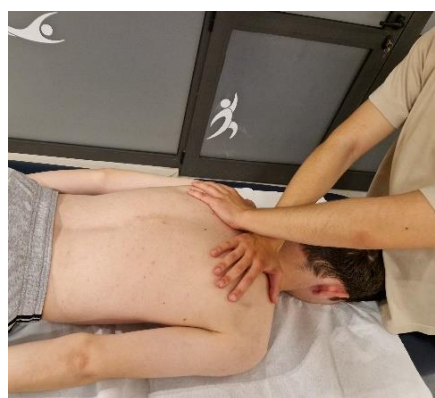Slika 15. Vježba L - stretch

3.4.3. Manualna terapija kroz tehniku MFR-a i Stecco metode

Fascija se kroz nacрте ljudskog tijela i membrana na kamenim pločama prvi put pojavljuje 3000 godina pr. Kr. iako tada još nije bilo naziva fascija. Sam naziv „fascija“ pojavio se u prijevodu iz 17.stoljeća s latinskog na engleski gdje je riječ definirana kao „organ osjeta dodira“. Fascija je organ koji se može opisati kao trodimenzionalna, gusta, bijela, vlaknasta mreža vezivnog tkiva koja se proteže kroz cijeli organizam okružujući kosti, mišiće, živce, krvne žile i ostale strukture u organizmu. Obavija i duboke i površinske strukture u organizmu te je raspoređena na svim razinama. Kada je fascija normalna, ona je opuštena i fluidno pokretna. Sposobna je da se rasteže i sakuplja bez ikakvih ograničenja ili bolova. Međutim, kada postoji nekakav uzrok koji narušava njezino fiziološko stanje (npr. trauma, patološki procesi, ozljeda, kronični bolovi, kompenzacije u tijelu radi ograničenog pokreta), ona se skuplja, postaje čvrsta i kruta. Krajem 19./ početkom 20.stoljeća fascijom se terapijski krenuo baviti utemeljitelj osteopatije Andrew Taylor Still. Na osnovi laganih i nježnih pokreta te pomno usmjerenih položaja ruku, tehnika miofascijalne relaksacije (MFR) dovodi fasciju do stanja opuštenosti, dajući joj prostora i vremena da postane fluidnija i manje napeta nego što je bila (slika 16a i 16b). Stecco metoda koja se također može pronaći pod nazivom fascijalna manipulacija je manualni pristup koji prati temeljito razvijen sustav procjene po kojem dubokom frikcijskom masažom tretira fascijalne restrikcije. Po Luigi Steccu, tijelo je podjeljeno na 6 linija 3 anatomske ravnine. Kvalitetnom procjenom, uzimanjem anamneze i dobrom dijagnostikom dobije se uvid u kojoj od 6 linija postoji restrikcija. No, navedeno ograničenje ne mora se nalaziti tamo gdje se javlja bol (20). Oba pristupa namjenjena su tretiranju duboke i površinske fascije.



Slika 16a. Prikaz fascijalne tehnike



Slika 16b. Prikaz fascijalne tehnike

3.4.4. Ortoza

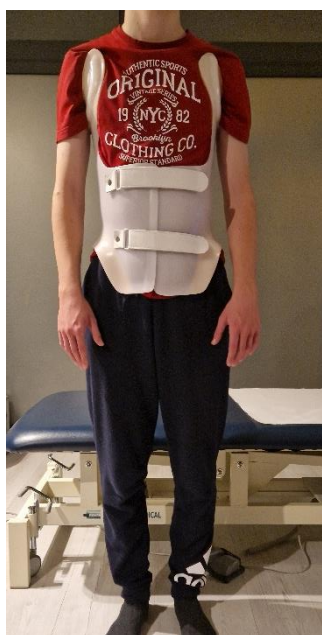Ortoze koje se izrađuju za liječenje kifoze su Milwaukee, Boston i reklinacijska ortoza po Gschwendu. Navedene ortoze većinski su rigidne, izrađene od metala i termoplastičnih materijala. Ovisno o načinu izrade, dijele se na višedjelne i monoblok ortoze. Prva skupina sastoji se od zdjelice košare, metalnih nosača, obruča i korektivnih pelota poput Milwaukee ortoze. Polivalvularne ortoze se također sastoje od navedenih dijelova, no one imaju valvule odnosno plastične trake koje su pričvršćene na metalne nosače. Monoblok ortoze svrstavaju se u semirigidne ortoze jer su napravljene od termoplastike u jednom bloku. Metalnim kopčama su pričvršćene za prednji ili stražnji dio trupa. Primarni cilj ortoze jest spriječiti progresiju krivine i izbjeći operativni zahvat. Vrlo je važno naglasiti koliki negativan psihološki učinak ortoze mogu stvoriti kod djece u rastu i razvoju ako nemaju odgovarajuću psihološku potporu. Na temelju individualnog plana i pristupa, uključene fizioterapije, psihološke potpore, suradljivosti pacijenta i roditelja, redovitog praćenja liječenja i vođenja dokumentacije mogu se očekivati rezultati kod pacijenata. Podatke o učinku ortoze, kvaliteti života, suradnji u tretmanu, biomehanici i testovima za procjenu ortoza moguće je pronaći u „Consensus paper“ objavljenog od strane SOSORT-a (Scientific Society on Scoliosis Orthopedic and rehabilitation Treatment) (19).

3.4.4.1. Izrada ortoze

Proces izrade ortoze dijeli se na tri faze: izrada sedrenog modela, izrada i isprobavanje ortoze te aplikacija pod nadzorom cjelokupnog tima. Kod kifoza se timovi većinom odlučuju za nošenje TLSO ortoze ako je apikalni kralježak ispod Th7 obzirom da je CTLSO mentalno i fizički napornija za nošenje. TLSO ortoze sastoje se od tri uporišne točke: zdjelica, najveći vrh krivine kifoze i prsna kost. Certificiran ortotičar dužan je poznavati biomehaničke principe djelovanja i efekte koje ortoza stvara. Biomehanički učinci bazirani su na prethodno navedenom trouporišnom djelovanju ortoze, kontroli kretanja kroz sve tri ravnine, povećanju intraabdominalnog tlaka i smanjenju intradiskalnog tlaka te korektivnom djelovanju (19).

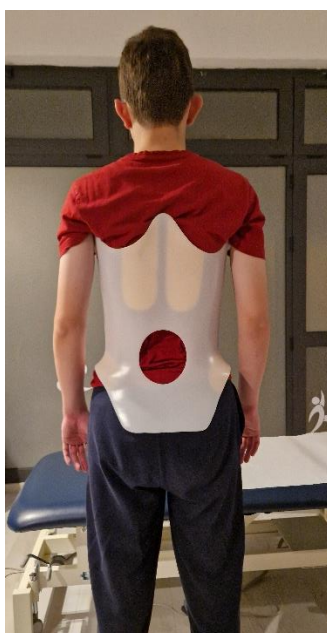3.4.4.2. Proces prilagodbe na nošenje ortoze

Za pacijenta nošenje ortoze je novo iskustvo koje može biti neugodno i stresno te zahtijeva vrijeme potrebno za prilagodbu. Nakon kliničkog pregleda i radiološkog nalaza u ortozu procjenjuje se njezina kvaliteta i očekivana kongruencija te se obave eventualne korekcije pelotama. Optimalnu korekciju moguće je postići jedino u fazi progresije krivine odnosno u fazi naglog rasta. Adaptacija traje 1-2 mjeseca gdje pacijent svakim danom pokušava produžiti vrijeme nošenja ortoze. Prvo započinje sa 2-3h dnevno. Nakon 1-2 tjedna spreman je produžiti vrijeme i na nošenje noću. Prema novim smjernicama SOSORT-a potrebno je nošenje od minimalno 18h dnevno. Nakon zamaha rasta (dvije godine poslije menarhe odnosno stabilizacije krivine u muških pacijenata) omogućeno je nošenje ortoze na pola vremena od prvotnog sa postupnim reduciranjem sati nošenja. Kontrola se preporuča svaka 3 mjeseca u fazi naglog rasta, a kasnije svakih 4-6 mjeseci (19). Na sljedećim slikama prikazan je pacijent u adekvatno izrađenoj monoblok Rigo-Cheneau ortozu (slika 17a, 17b, 17c).




Slika 17a.

Anteriorni prikaz ortoze



Slika 17b.

Posteriorni prikaz ortoze

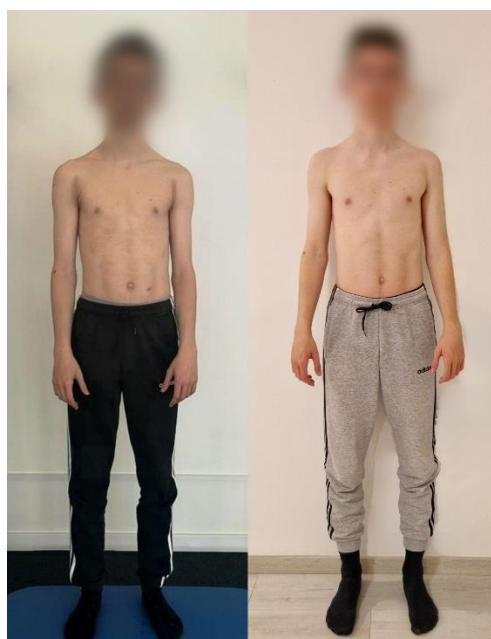

Slika 17c.

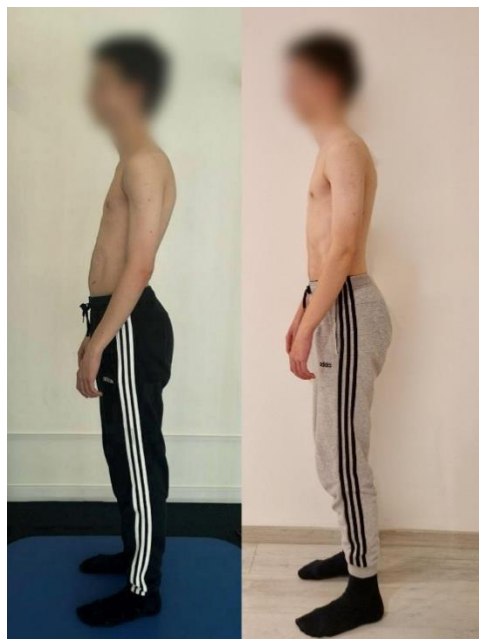Lateralni prikaz ortoze

4. REZULTATI

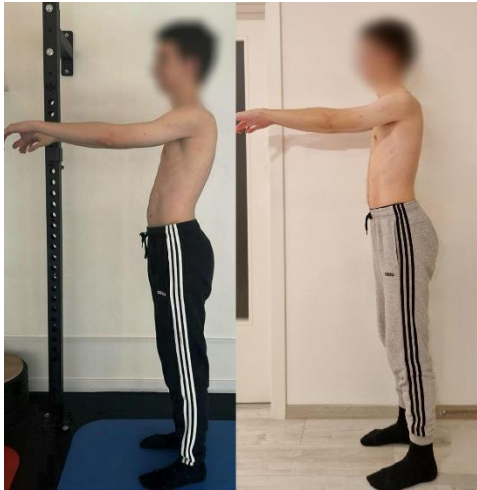Kroz dvije godine ostvaren je napredak u kliničkom i rendgenskom smislu. Klinički gledano, poboljšala se cjelokupna postura pacijenta. Ramena se ne nalaze u povećanoj protrakciji, prsni koš je mobilniji i otvoreniji, trup je ojačan i stabilan. Torakalni dio ne sadrži rigidnost koju je imao na početku fizikalne terapije. Fleksibilnost u mišićima se povećala, a samim time se lumbalna kralježnica rasteretila. Pacijent navodi osjećaj dubljeg i kvalitetnijeg disanja, veće otvorenosti grudnog koša, odsutnost zatezanja u torakolumbalnom dijelu kralježnice. Također navodi manju bolnost pri aktivnim istezanjima donjih ekstremiteta kao i istezanje lateralnih dijelova trupa. Na sljedećim slikama (slika 18a, 18b , 18c, 18d) nalazi se pacijent u pozicijama u kojem ga se promatra. Prikazuje se usporedba slika na početku i pri kraju istraživanja.



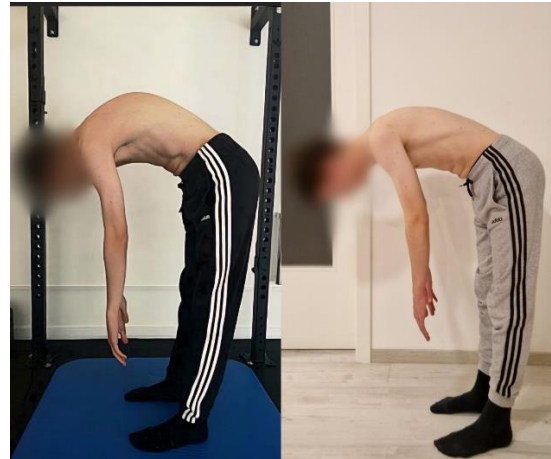Slika 18a. Usporedni prikaz 2021. i 2023.



Slika 18b. Usporedni prikaz 2021. i 2023.

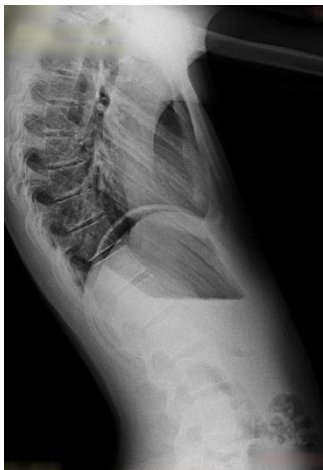

Slika 18c. Usporedni prikaz 2021. i 2023.

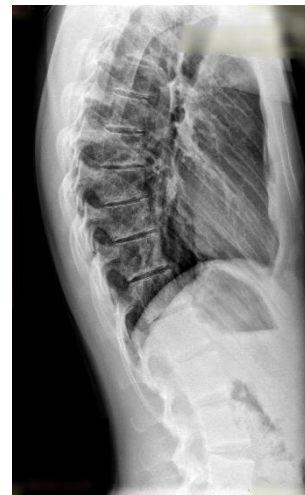

Slika 18d. Usporedni prikaz 2021. i 2023.

RTG snimka na slici 19a. prikazuje kralježnicu pacijenta koja mjeri 70° po Cobbu. Slika 19b prikazuje RTG snimku snimljenu dvije godine nakon sa kralježničnom kivinom od 53° po Cobbu. Navedena pacijentova kifoza smanjila se za ukupno 17° po Cobbu.



Slika 19a. RTG snimak 2021. godina



Slika 19b. RTG snimak 2023. godina

5. RASPRAVA

Kroz navedene sažetke nekoliko znanstvenih članaka možemo vidjeti različite pristupe usmjerene na plan vježbanja i usporedbu rezultata nakon provođenja kineziterapijskih vježbi i specifičnih vježbi za stanje hiperkifoze. Somhegyi i sur. su postavljanjem hipoteze o postojanju korelacija između jačine napetosti mišića stražnje lože nogu i radiološkim dokazima Scheuermannove kifoze odlučili matematičkom analizom to i provjeriti. Ističući da previše zategnute / napete tetive koljena (referirajući se na ischiocruralne mišiće: musculus semimembranosus, semitendinosus, sartorius, gracilis i biceps femoris) mogu imati udjela u lumbalnoj diskopatiji slijedeći Scheuermannovu kifozu. Po njihovoj procjeni, napete tetive rezultirale bi u relativnoj hipermobilitnosti lumbalne kralježnice povećavajući opterećenje na intervertebralne diskove. Na osnovi svoje hipoteze, bio je prvi koji je izmjerio spinalnu mobilnost kod pacijenata sa Schermannovom kifozom u svrhu provjeravanja hipotetske korelacije. Promatrali su 120 pacijenata sa Schermannovom kifozom i 120 ispitanika zdrave kontrolne skupine računajući indekse sagitalne gibljivosti u svim ravninama i mjerenje razlike vrha srednjeg prsta do poda kroz pretklon. Došli su do rezultata koji su pokazali značajnu poveznicu između prethodno navedenog testa vrh prsta-poda i slabo fleksibilnih navedenih mišića. Zaključak bi bio da povećana lumbalna antefleksija kompenzira stegnute tetive koljena. Iz tog razloga, nužno je, uz specifične vježbe korigiranja i jačanja mišića leđa, pravodobno i kontinuirano raditi na fleksibilnosti mišića zadnje lože (13). U narednom istraživanju, Moon i suradnici istraživali su učinke vježbanja na mišiće vrata kod pacijenata s torakalnom hiperkifozom i kroničnom boli. U navedenoj studiji ne promatra se utjecaj specifičnih vježbi. Istraživanje se provodilo na 24 ispitanika koji su podijeljeni u tri skupine: korektivne vježbe, fizikalna terapija i vježbe otpora. Pacijenti su 2 puta tjedno kroz period od 3 mjeseca prisustvovali dodjeljenom treningu odnosno terapiji. Rezultati su mjereni prije početka istraživanja i na kraju, a uključivali su vrijednost Cobbovog kuta, snagu i izdržljivost vratnih mišića te površinu poprečnog presjeka vratnih mišića. Grupa u kojoj su se izvodile korektivne vježbe imala je najznačajniju promjenu u svim aspektima ispitivanja. Rezultati istraživanja pokazali su da su korektivne vježbe učinkovitije od standardne fizikalne terapije i tradicionalnih vježbi otpora za poboljšanje prethodno navedenih parametara kod pacijenata sa torakalnom hiperkifozom (14). Gorgu i sur. u svojoj studiji ispitivali su utjecaj trodimenzionalne Schroth terapije kod pacijenata sa torakalnom hiperkifozom. Pacijenti su podijeljeni u tri skupine: Schroth vježbe, korektivne vježbe i kontrolna skupina. Ispitivan je kut

torakalne kifoze, kut lumbalne lordoze te balans i kvaliteta života. Sudjelovalo je ukupno 63 pacijenta sa kifozom većom od 40° po Cobbu. Kroz 2 mjeseca, pacijenti su vježbali 2 puta tjedno. Rezultati nakon 8 tjedana prikazuju značajno poboljšanje torakalne hiperkifoze u Schroth grupi i u korektivnoj grupi za razliku od kontrolne grupe. Ovo istraživanje dokazuje da je trodimenzionalna Schroth terapija učinkovita terapija kod pacijenata sa torakalnom hiperkifozom i ima značajan pozitivan na parametre koji su mjereni. (15). U nastavku se nalazi još jedno istraživanje koje podupire učinkovitost Schroth terapije u konzervativom liječenju kifoze. Randomizirano kontrolirano jednoslijepo kliničko ispitivanje procjenjivalo je učinkovitost Schroth terapije na kut torakalne krivine, bol i samopercipiranu sliku tijela i leđa kod Scheuermannovih pacijenata u usporedbi s učinkovitošću klasičnih antigravitacijskih vježbi. Ukupno 50 mladih odraslih osoba (muškaraca i žena) sa Scheuermannovom bolešću nasumično je podijeljeno u eksperimentalnu skupinu (liječenje Schroth terapijom, $n=25$) ili kontrolnu skupinu (klasične antigravitacijske vježbe, $n=25$). Sudionici su imali tijekom individualnih tretmana jednom tjedno tijekom nekoliko tjedana. Njihov zadatak je bio svakodnevno izvoditi vježbe tijekom istraživanja u trajanju od 12 mjeseci i zabilježavati svoju izvedbu u dnevnik. Mjere koje su se uspoređivale na početku i na kraju istraživanja sačinjavajući cjelokupni rezultat bile su torakalni Cobbov kut kao glavna mjera ishoda, bol, fleksija ramena u ležećem i stojećem položaju, kifotična deformaciju izmjerenu pomoću inklinometra i linija vrha kifoze. Testovi su pokazali značajno poboljšanje u intervencijskoj skupini u odnosu na kontrolnu skupinu. Slika tijela značajno se poboljšala samo u intervencijskoj skupini ($p < 0,01$), za razliku od kontrolne skupine ($p = 0,70$). Bolovi u zadnjem tjednu značajno su se smanjili samo u kontrolnoj skupini ($p = 0,05$), dok u intervencijskoj skupini nije zabilježena značajna promjena ($p = 0,30$). Prosječno poboljšanje torakalne kifoze u kontrolnoj skupini bilo je $3,57^\circ \pm 7,59^\circ$, a u intervencijskoj skupini bilo je $8,78^\circ \pm 8,38^\circ$. Također, prosječno poboljšanje kifotične deformacije mjereno inklinometrom u kontrolnoj skupini bilo je $4,09^\circ \pm 6,71^\circ$, dok je ono u intervencijskoj skupini bilo $10,54^\circ \pm 7,65^\circ$. Dobiveni rezultati dokazuju kako vježbanje po principu Schroth terapije ima značajnu prednost u odnosu na metode klasičnih antigravitacijskih vježbi (18). Rahimi i suradnici ispitivali su učinak DNS vježbi na mobilnost prsnog koša, mišiće trupa i torakalnu kifozu. U istraživanju su sudjelovala 52 ispitanika podjeljena u dvije skupine: DNS skupina i kontrolna skupina. Tijekom 6 tjedana, DNS grupa je bila podvrgnuta DNS protokolu disanja koji se fokusira na integrirani sustav stabilizacije kralježnice. Kao rezultat toga, ispitanici u DNS skupini su pokazali značajno povećanje mobilnosti prsnog koša, izdržljivosti trupa te poboljšanje

torakalne kifoze u usporedbi s kontrolnom skupinom (16). Ćosić i suradnici su kroz svoju studiju ispitivali učinak tretmana fascijalne manipulacije kod adolescenata sa hiperkifozom kod kojih je miofascijalni disbalans čest i velik. Sudjelovalo je 17 pacijenata koji su tijekom 7 mjeseci u prosjeku 3 puta tjedno dolazili na terapiju. Parametre koje su provjeravali bili su pozicija ramena, glave, te udaljenost prstiju od poda pri pretklonu. Zabilježena je statistička razlika ($p < 0,05$) kod svih navedenih parametara prije i nakon tretmana te nakon 7 mjeseci praćenja pacijenata. Na temelju rezultata istraživanja fascijalne manipulacije može se potvrditi kako se navedena metoda potencijalno otvara kao dodatak pristupu konzervativnog liječenja hiperkifoze (17).

6. ZAKLJUČAK

U ovom su radu prikazani proces i rezultati uznapredovale Scheuermannove kifoze sedamnaestogodišnjeg pacijenta. Kao petnaestogodišnjem dječaku dijagnosticirana mu je kifoza od 70° po Cobbu. U prvih godinu dana njegova liječenja bile su primijenjene metode po Steccu i tehnika miofascijalne relaksacije. Uz navedene manualne pristupe pacijent je imao specifičan kineziterapijski program Rigo Concepta i vježbe po DNS-u što se nastavilo i u drugoj fazi njegova liječenja. Aktivnim radom i svakodnevnim nošenjem ortoze cjelokupna se slika pacijenta poboljšala za smanjenje krivine od 17° po Cobbu za vrijeme istraživanja. Analogijski se može zaključiti da su odabrane metode za ovo istraživanje znanstveno potkrijepile njihov pozitivan učinak u konzervativnom liječenju navedenog deformiteta. Danas su klinička i rendgenska slika sedamnaestogodišnjeg pacijenta u značajnom boljitku u odnosu na prvotno stanje prije samoga liječenja. U svrhu održavanja postignutog stanja, pacijent je i dalje pod nadzorom fizioterapeuta te nastavlja s propisanim fizioterapijskim planom i programom.

7. LITERATURA

1. Erceg, M. Ortopedija: za studente medicine. Split: Medicinski fakultet. 2006. 175-179
2. Prpa B, Bridwell K, Lieberman I. Spine Surgery (Third Edition). Churchill Livingstone. 2005.744-753<https://www.sciencedirect.com/science/article/abs/pii/B978044306616050064X>
3. Mansfield JT, Bennett M. Scheuermann Disease. In: StatPearls [Internet]. Treasure Island (FL): StatPearls Publishing; 2024 <https://www.ncbi.nlm.nih.gov/books/NBK499966/>
4. Wicart P, Scheuermann' kyphosis: Etiology and diagnosis. U: Franck Launay, Jean – Luc Jouve ur, MCO Congres, Enfant et sport, Congres Virtuel 2021 Mar 25 – Mar; Congres Virtuel. France:SO.F.O.P;2020.str.84-87
https://sofop.org/medias/files/textes_scientifiques/monographies/MonographieSoFOP2021.pdf
5. Kyere KA, Than KD, Wang AC, Rahman SU, Valdivia JM, La Marca i sur. Schmorl's nodes. Eur Spine J. 2012;(11):2115–2121. <https://www.ncbi.nlm.nih.gov/pmc/articles/PMC3481099/>
6. Fotiadis E, Grigoriadou A, Kapetanios G, Kenanidis E, Pigadas A, Akritopoulos P i sur. The role of sternum in the etiopathogenesis of Scheuermann disease of the thoracic spine. Spine (Phila Pa 1976) 2008;33(1):E21-4. <https://pubmed.ncbi.nlm.nih.gov/18165737/>
7. Damborg F, Engell V, Nielsen J, Kyvik KO, Andersen MØ, Thomsen K. Genetic epidemiology of Scheuermann's disease. Acta Orthop 2011;82(5):602
<https://www.ncbi.nlm.nih.gov/pmc/articles/PMC3242958/>
8. Damborg F, Engell V, Andersen M, Kvvik KO, Thomsen K. Prevalence, Concordance, and Heritability of Scheuermann Kyphosis Based on a Study of Twins. J Bone Joint Surg Am 2006;88(10):2133-6. <https://pubmed.ncbi.nlm.nih.gov/17015588/>
9. Mayhew P, Campos A, Knipe H, et al. Kyphosis. Reference article, Radiopaedia.org
Dostupno na: <https://doi.org/10.53347/rID-44126>
10. Filipec M i sur. Postura: Odabrana poglavlja u fizioterapiji. Zagreb: Hrvatski zbor fizioterapeuta. 2016. 10-12
11. Kolar P et al. Clinical rehabilitation. First edition. Praha. Alena Kobesova. 2013. 33-42
12. Rigo M. 2024. Rigo Concept: Looking after the person, not just the curve. U Rigo, M., Jelačić, J., Barcelona Scoliosis Physiotherapy School L1, str. 19 - 40, Novi Sad: Scolio Control

13. Somhegyi, Annamaria MD; Ratko, Istvan PhD. Hamstring tightness and Scheuermann's disease. American Journal of Physical Medicine & Rehabilitation 72(1):p 44, February 1993. https://journals.lww.com/ajpmr/citation/1993/02000/hamstring_tightness_and_scheuermann_s_disease.10.aspx
14. Moon H, Lee SK, Kim WM, Seo YG. Effects of exercise on cervical muscle strength and cross-sectional area in patients with thoracic hyperkyphosis and chronic cervical pain. Sci Rep. 2021;11(1):3827. <https://pubmed.ncbi.nlm.nih.gov/33589667/>
15. Görgü Ö, C. Algun Z. A randomized controlled study of the effect of functional exercises on postural kyphosis: Schroth-based three-dimensional exercises versus postural corrective exercises, Disability and Rehabilitation, 2023;45(12):1992-2002. Dostupno na: <https://www.tandfonline.com/doi/abs/10.1080/09638288.2022.2083244>
16. Rahimi NM, Mahdavinejad R, A. Hosseini SR, Negahban H, Efficacy od Dynamic Neuromuscular Stabilization Breathing Exercises on Chest Mobility, Trunk Muscles, and Thoracic Kyphosis: A Randomized Controlled 6 – week trial. Iranian Rehabilitation Journal, 2020;18(3):329-336. <https://irj.uswr.ac.ir/article-1-1082-en.html>
17. Ćosić V, Day JA, Iogna P, Stecco A. Fascial Manipulation(®) method applied to pubescent postural hyperkyphosis: A pilot study. J Bodyw Mov Ther. 2014 Oct;18(4):608-15. <https://pubmed.ncbi.nlm.nih.gov/25440216/>
18. Bezalel T, Carmeli E, Levi D, Kalichman L. The Effect of Schroth Therapy on Thoracic Kyphotic Curve and Quality of Life in Scheuermann's Patients: A Randomized Controlled Trial. Asian Spine J. 2019 Jun;13(3):490-499. <https://www.ncbi.nlm.nih.gov/pmc/articles/PMC6547400/>
19. Vukorepa A, 2015, Primjena ortoza u rehabilitaciji, Završni rad, Sveučilišni odjel zdravstvenih studija, Sveučilište u Splitu. <https://repo.ozs.unist.hr/islandora/object/ozs%3A229/datastream/PDF/view>
20. Tešija N, 2023, Uloga fascije u kineziterapiji, Završni rad, Kineziološki fakultet, Sveučilište u Splitu. <https://repozitorij.svkst.unist.hr/islandora/object/kfst%3A1354/datastream/PDF/view>

8. ŽIVOTOPIS

OPĆI PODATCI

Ime i prezime: Ivana Mladinić

Datum rođenja: 4.2.2003.

e-mail: ivana.mladinic13@gmail.com

OBRAZOVANJE

2009. - 2017. Osnovna škola Mejaši, Split

2017. - 2021. Srednja škola Prva gimnazija, Split – jezični smjer

2021. - 2024. Sveučilišni odjel zdravstvenih studija Split, Fizioterapija

EDUKACIJE

2022. - 2023. Miofascijalna relaksacija

2023. - 2024. Emmett tehnika

2024. Rigo Concept L1 BSPTS (Barcelona Scoliosis Physical Therapy School)

2022. – danas Centar Manualnih tehnika, usmjerenje na rad s djecom

SUDJELOVANJA

2022. Konferencija o važnosti i utjecaju provedbe tjelesne aktivnosti u prenatalnom peiodu na prevenciju pretilosti kod djece

2022. Prva hrvatska škola limfedema

NAGRADE I PRIZNANJA

2017. – 2021. Stipendistica grada Splita