

Fizioterapijska procjena bolnog ramena u žena koje su preživjele rak dojke

Živalj, Ana

Undergraduate thesis / Završni rad

2024

Degree Grantor / Ustanova koja je dodijelila akademski / stručni stupanj: **University of Split / Sveučilište u Splitu**

Permanent link / Trajna poveznica: <https://um.nsk.hr/um:nbn:hr:176:743740>

Rights / Prava: [In copyright](#) / [Zaštićeno autorskim pravom.](#)

Download date / Datum preuzimanja: **2024-11-27**

Repository / Repozitorij:



Sveučilišni odjel zdravstvenih studija
SVEUČILIŠTE U SPLITU

[Repository of the University Department for Health Studies, University of Split](#)



UNIVERSITY OF SPLIT



SVEUČILIŠTE U SPLITU
Podružnica
SVEUČILIŠNI ODJEL ZDRAVSTVENIH STUDIJA
FIZIOTERAPIJA

Ana Živalj

**FIZIOTERAPIJSKA PROCJENA BOLNOG RAMENA U
ŽENA KOJE SU PREŽIVJELE RAK DOJKE**

Završni rad

Split, lipanj 2024.

SVEUČILIŠTE U SPLITU
Podružnica
SVEUČILIŠNI ODJEL ZDRAVSTVENIH STUDIJA
PREDDIPLOMSKI SVEUČILIŠNI STUDIJ
FIZIOTERAPIJA

Ana Živalj

**FIZIOTERAPIJSKA PROCJENA BOLNOG RAMENA U
ŽENA KOJE SU PREŽIVJELE RAK DOJKE
PHYSIOTHERAPY ASSESSMENT OF PAINFUL
SHOULDER IN WOMAN WHO HAVE SURVIVED
BREAST CANCER**

Završni rad/Bachelor's Thesis

Mentor :

Assistant professor, Ana Poljičanin, MD. PhD.

Split, lipanj 2024.

TEMELJNA DOKUMENTACIJSKA KARTICA

ZAVRŠNI RAD

Sveučilište u Splitu

Sveučilišni zdravstveni studij

Studij fizioterapije

Znanstveno područje: Biomedicina i zdravstvo

Znanstveno polje: Kliničke medicinske znanosti

Mentor: doc. dr. sc. Ana Poljičanin, dr. med.

FIZIOTERAPIJSKA PROCJENA BOLNOG RAMENA KOD ŽENA KOJE SU PREŽIVJELE RAK DOJKE

Ana Živalj

Sažetak : Rak dojke je čest zloćudni tumor kod žena u Hrvatskoj i svijetu sa stalnim porastom broja oboljelih. Liječenje raka je zahtjevno i ovisi o stupnju razvoja, veličini, značajkama stanica i raširenosti. Terapija može izazvati široki raspon nuspojava koje zahtijevaju dodatnu pozornost, njegu i skrb kako se ne bi narušila kvaliteta života. Jedna od učestalih nuspojava je bolno rame koje ostaje kronični problem. Rameni zglob je po svojim biomehaničkim osobinama najpokretljiviji zglob u tijelu, no isto tako i najnestabilniji što dovodi do čestih ozljeda. Uzroci bolnog ramena u žena koje su preživjele rak dojke mogu biti mnogobrojni kao što su promjene na akromioklavikularnom zglobu, upale tetiva rotatorne manžetne, adhezivni kapsulitis i mnoge druge promjene. U kliničkoj slici dominira bol u ramenu uz koju je prisutna smanjena gibljivost u zglobu. Rameni zglob je bitan u svakodnevnim životnim i profesionalnim aktivnostima te je iznimno važno na vrijeme prepoznati uzrok i započeti terapiju. Cilj ovog rada je prikazati način provođenja fizioterapijske procjene bolnog ramena koji može doprinijeti ranom prepoznavanju ciljanog oštećenje i prevenciji kroničnih posljedica. Proveli smo testiranje na 4 ispitanice koje su prijavile bol u ramenu nakon provedenog liječenja raka dojke. Testiranje se sastojalo od mjerenja sagitalne gibljivosti torakalne kralježnice, goniometrije, dinamometrije, specijalnih testova za rame i ispunjavanja upitnika. Dobiveni rezultati uspoređeni su s sa slikovnom dijagnostikom ramena za potvrdu dijagnoze. Ovim istraživanjem dokazano je kako se provođenjem ciljane fizioterapijske procjene može na brz, jednostavan i standardiziran način ustanoviti uzrok boli te postaviti ispravan plan i cilj terapije u žena koje su preživjele rak dojke

Ključne riječi: rak dojke, preživjeli od raka, bol u ramenu, fizioterapija, dijagnoza

Rad sadrži: 84 stranice, 31 sliku, 24 tablice, 44 literaturnih referenci

Jezik izvornika: hrvatski

BASIC DOCUMENTATION CARD

BACHELOR THESIS

University of Split

University Department for Health Studies

Physiotherapy

Scientific area: Biomedicine and health

Scientific field: Clinical medical sciences

Supervisor: Assistant professor Ana Poljičanin, MD. PhD.

PHYSIOTHERAPY ASSESSMENT OF PAINFUL SHOULDER IN WOMAN WHO HAVE SURVIVED BREAST CANCER

Ana Živalj

Summary: Breast cancer is a common malignant tumor in women in Croatia and the world, with a constant increase in the number of patients. Cancer treatment is demanding and depends on the stage of development, size, cell characteristics and spread. Therapy can cause a wide range of side effects that require additional attention, care and attention in order not to impair the quality of life. One of the frequent side effects is a painful shoulder that remains a chronic problem. Due to its biomechanical properties, the shoulder joint is the most mobile joint in the body, but also the most unstable, which leads to frequent injuries. The causes of shoulder pain in women who have survived breast cancer can be numerous, such as changes in the acromioclavicular joint, rotator cuff tendonitis, adhesive capsulitis and many other changes. The clinical picture is dominated by pain in the shoulder accompanied by reduced mobility in the joint. The shoulder joint is important in everyday life and professional activities, and it is extremely important to recognize the cause in time and start therapy. The aim of this paper is to present a method of conducting a physiotherapy assessment of a painful shoulder that can contribute to the early recognition of the target damage and the prevention of chronic consequences. We tested 4 subjects who reported shoulder pain after breast cancer treatment. The testing consisted of measuring the sagittal mobility of the thoracic spine, goniometry, dynamometry, special tests for the shoulder and filling out a questionnaire. The obtained results were compared with image diagnostics of the shoulder to confirm the diagnosis. This research has proven that by conducting a targeted physiotherapy assessment, the cause of pain can be established in a quick, simple and standardized way and the correct plan and goal of therapy can be set in women who have survived breast cancer.

Keywords: breast cancer, cancer survivor, painful shoulder, physiotherapy, diagnosis

Thesis contains: 84 pages, 31 figures, 24 tables, 44 references

Original in: Croatian

SADRŽAJ

1. UVOD	1
2. CILJ RADA	3
3. BIOMEHANIKA RAMENA	4
4. BOL U RAMENU KOD PREŽIVJELIH OD RAKA DOJKE	8
4.2. POREMEĆAJ ANATOMSKIH ODNOSA U RAMENU KOD PREŽIVJELIH OD RAKA DOJKE	10
4.2.1. Poremećaj funkcije rotatorne manžete	12
4.2.2. Adhezivni kapsulitis	12
4.2.3. Aksilarni mrežni sindrom.....	13
5. FIZIOTERAPIJSKA PROCJENA BOLNOG RAMENA KOD ŽENA PREŽIVJELIH OD RAKA DOJKE	14
5.1. ANAMNEZA I CRVENE ZASTAVICE	17
5.2. OBJEKTIVNI PREGLED RAMENA ŽENA PREŽIVJELIH OD RAKA DOJKE	18
5.2.1. Opservacija ramena	18
5.2.2. Palpacija ramena.....	18
5.2.3. Goniometrija ramena.....	19
5.2.4. Dinamometrija ramena.....	21
5.2.5. Specijalni testovi za rame	23
4.2.5.1. Ispitivanje m. subscapularis.....	23
5.2.5.2. Ispitivanje m. supraspinatus	25
5.2.5.3. Ispitivanje oštećenja m.infraspinatusa/m.teres minora	26
5.2.5.4. Ispitivanje oštećenja m. biceps brachii	28
5.2.5.5. Ispitivanje oštećenja acromioklavikularnog zgloba	30
5.2.6. Sagitalni indeks gibljivosti torakalne kralježnice	31
5.2.7. Procjena boli	31

5.2.8. Procjena funkcionalnosti gornjih ekstremiteta	33
7. REZULTATI	36
7.1. PRVI PRIKAZ SLUČAJA	38
7.2. DRUGI PRIKAZ SLUČAJA	47
7.3. TREĆI PRIKAZ SLUČAJA	57
7.4. ČETVRTI PRIKAZ SLUČAJA	67
7. RASPRAVA	76
8. ZAKLJUČAK	78
9. LITERATURA	79
11. ŽIVOTOPIS	83

1. UVOD

Rak dojke je zloćudna novotorina kojoj je incidencija u posljednjem desetljeću porasla, a smrtnost postupno opada. Prema posljednim objavljenim podacima 2022. godine Svjetske zdravstvene organizacije zabilježeno je 3108 slučajeva u Hrvatskoj. Svaki dan s napretkom medicine dolazi do novih spoznaja o ranom otkrivanju raka dojke. Iznimnu važnost u prevenciji raka dojke imaju samopregled, stvaranje svijesti o prevenciji i odlazak na redovite mamografije (1,2).

Unatoč značajnom napretku tehnologije u dijagnostici i liječenju raka dojke, te porastu preživljenja u Zapadnim zemljama, liječenje raka dojke ostavlja tjelesne i psihičke posljedice na preživjele osobe što značajno umanjuje funkcionalnost i kvalitetu života. Kronične posljedice osim uz sam kirurški zahvat vezane su i uz ostale oblike liječenja kao što su: radioterapija, kemoterapija te hormonalna i imunoterapija. Opsežniji kirurški pristupi uzrokuju značajnija oštećenja struktura gornjih ekstremiteta koja dovode do smanjenja opseg pokreta i snaga mišića ramena i ramenog obruča, limfedem koja se u konačnici očituje u ograničenju obavljanja svakodnevnih životnih aktivnosti, ali i sudjelovanju u društvenim i profesionalnim aktivnostima (11).

Jedna od vodećih nuspojava na koje se žale osobe koje su preživjele rak dojke je slabost i ograničena pokretljivost u ramenu i ramenom obruču. Kirurško liječenje ne oštećuje izravno rameni zglob, međutim postoperativna bol, stvaranje ožiljka i zaštitni položaj ruke uzrokuju skraćivanje malog i velikog prsnog mišića. Skraćenje prsnih mišića zahvaćene strane, ukoliko zaostaje kao dugotrajna posljedica, može dovesti do nepravilnog položaja u ramenu koje karakterizira depresija i antepoziciju ramena. Terapija zračenja i posljedična fibroza tkiva također mogu pogoršati ovaj neusklađeni položaj, što bi rezultiralo nepravilnim odnosom između lopatice i stražnje stjenke prsnog koša te između glave humerusa i glenoidalne jame (3). Biomehaničke promjene u ramenom zglobu mogu dovesti do razvoja: burzitisa, adhezivnog kapsulitisa, impingementa i mnogih drugih poremećaja (4). Rame ima iznimnu ulogu u svakodnevnim aktivnostima te je važno prepoznati uzrok bolnosti, smanjenja pokretljivosti i funkcionalnosti te pravovremeno započeti ciljanom terapijom.

Rehabilitacija preživjelih od raka dojke zahtjeva multidisciplinarni pristup, uključujući medicinski, psihološki i fizioterapijski program, te radnu terapiju ovisno o specifičnim potrebama osobe. Pravodobno pružanje ovih usluga, koje se pružaju kroz bolničke ili izvanbolničke programe, ključno je za podršku žena prije operacije i tijekom faze preživljavanja nakon operacije. Prehabilitacija je relativno nova metoda u medicini i glavna svrha je poboljšati tjelesno i psihičko stanje bolesnika na početku i tijekom liječenja. Naglasak se stavlja na promjenu prethodnog načina života kao što je prestanak pušenja, konzumacije alkohola te početak uključivanja u provođenje različitih oblika tjelesne aktivnosti i vježbanja. Također postoji potreba za edukacijom u vidu pružanja znanstveno utemeljenih informacija o samoj bolesti, mogućnostima liječenja kao i posljedicama liječenja, te prevenciji komplikacija jer pacijenti često imaju problem s obradom informacija i donošenjem odluka u trenutku postavljene dijagnoze. Svrha prehabilitacije prije liječenja je promicanje sposobnosti samozbrinjavanja i poticanja redovite tjelesne aktivnosti s ciljem održavanja tjelesnog i psihičkog zdravlja (5,6).

Fizioterapeut ima ključnu ulogu u provođenju procjene i edukaciji oboljelih žena od raka dojke kako bih se spriječila daljna progresija te poboljšala kvaliteta života. Procjena obuhvaća identifikaciju čimbenika rizika kroz anamnezu pacijenta i fizički pregled, pružanju edukacije o pravilnoj njezi operiranog područja, samostalnoj limfnoj drenaži, položaju ruke, preventivnim vježbama te ukoliko su vidljive promjene planiranje i provođenje ciljane fizioterapije. Važno je da fizioterapeut pravovremeno procjeni funkcionalnost i stanje ramena te surađuje s drugim članovima medicinskog tima kako bih se osiguravo multidisciplinarni pristup koji ima ključnu ulogu u postizanju optimalnih rezultata u prevenciji nastanka bolnog ramena i daljnjih komplikacija.

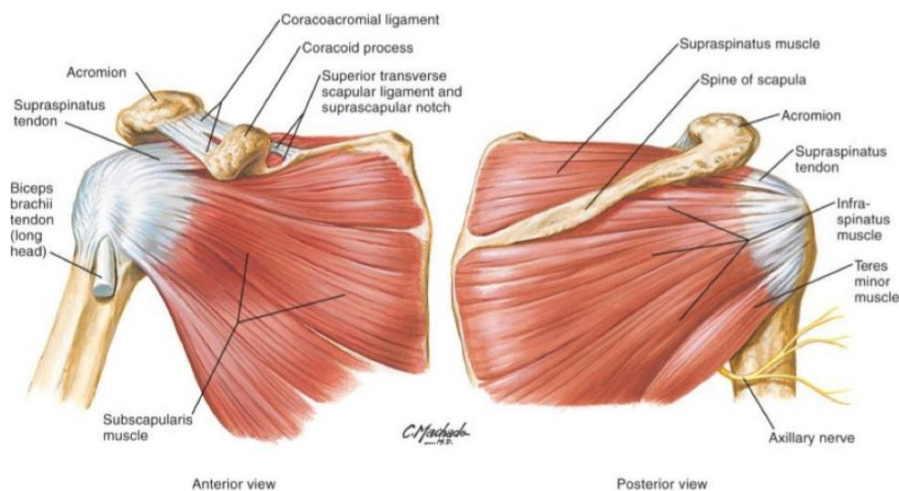
2. CILJ RADA

Cilj ovog istraživanja je napraviti prikaz fizioterapijske procjene bolnog ramena kod žena preživjelih od raka dojke te ukazati na važnost pravovremenog i ciljanog izvođenja fizioterapijske procjene s ciljem prepoznavanja problema ramena i ramenog obruča, planiranja terapije te prevenciji trajnih oštećenja.

3. BIOMEHANIKA RAMENA

Rameni zglob je viseći zglob koji ima specifične anatomske osobine koje se očituju u nesrazmjeru zglobnih tijela i obilatoj zglobnoj čahuri, a osiguravaju veliku pokretljivost ramenog zgloba koja je potrebna za obavljane funkcije ruke. Istovremeno navedena anatomske značajke predstavljaju podlogu za podložnost učestalosti ozljeda ramenog zgloba zbog njegove nestabilnosti. Funkcionalnu cjelinu ramena sačinjava četiri zgloba: akromioklavikularni, sternoklavikularni, skapulotorakalni i glenohumeralni zglob koji uravnoteženim djelovanjem omogućuju izvođenje pokreta u ruci (7).

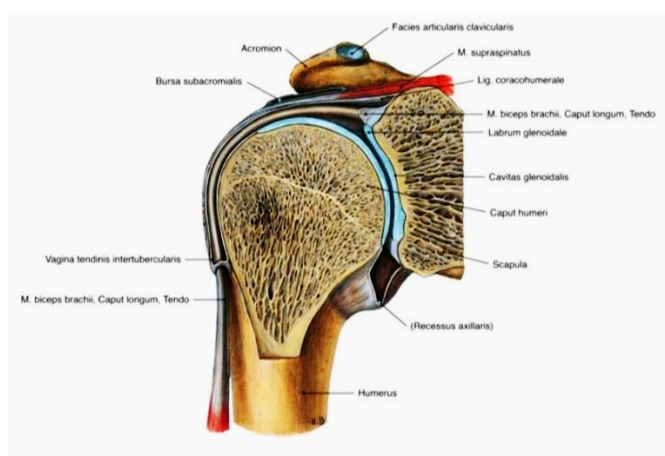
Statički stabilizatori ramena obuhvaćaju ligamentarno-labralni kompleks tj. labrum glenoidale, hrskavična tvorba koja povećava udubinu inače plitkog glenoida lopatice te gornji, srednji i donji glenohumeralni ligament. Dinamičkim stabilizatorima ramena pripadaju mišići koji tvore rotatornu manžetu (Slika 1.). Tetive mišića koje pojačavaju zglobnu čahuru dajući stabilnost zglobu su: s gornje strane tetiva m. supraspinatusa, sprijeda tetiva m. subscapularisa i sa stražnje strane tetiva m. infraspinatusa i m. teres minor. Tetive su mjestimično srasle za zglobnu čahuru. Dinamičkim stabilizatorima se pridružuje i duga glava bicepsa te zajedno ne dozvoljavaju pomicanje glave humerusa iz glenoida, pri pokretu abdukcije i elevacije ruke (8).



Slika 1. Anatomski prikaz mišića rotatorne manžete ramena

Izvor: Netter, Frank H. 2011. Atlas of Student Anatomy. 5th ed. [Philadelphia, PA.]: Saunders.

Rame je složeni zglob koji uključuje još tri susjedna zgloba, ali funkcija mu najviše ovisi o glenohumeralnom zglobu (slika 2.).



Slika 2. Prikaz anatomskih struktura glenohumeralnog zgloba

Izvor: Sobotta Atlas of Human Anatomy Twelfth English Edition. Sobotta Atlas of Human Anatomy Twelfth English Edition Edited by RPutz and RPabst.

Glenohumeralni zglob je zglob s tri i više osovina kojeg nazivamo kuglasti zglob (articulatio spherioidea); što znači da su moguće kretnje unutarnje i vanjske rotacije, antefleksije i retrofleksije, abdukcije i addukcije te složena kretnja cirkumdukcije (Slika 3.). Kretnje su identične kao kod zgloba kuka, ali po opsegu značajno veće zbog plitkog konkavnog zglobnog tijela.

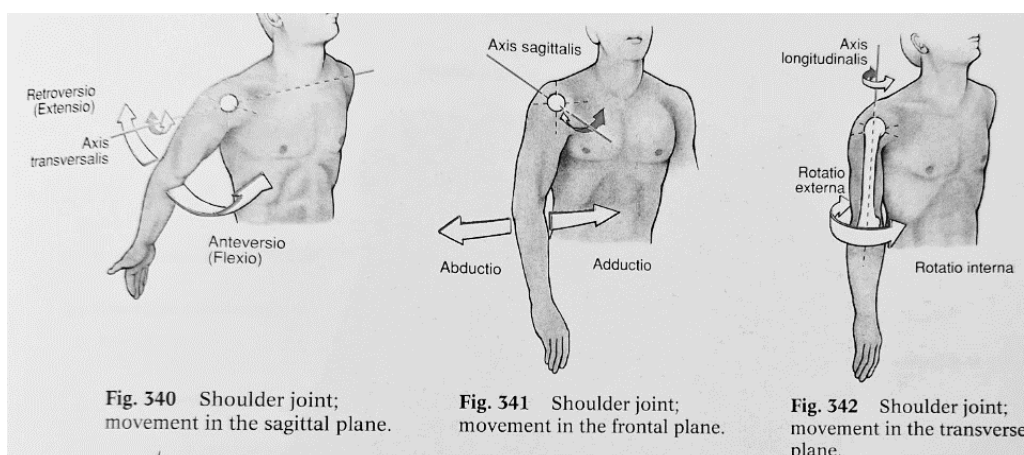


Fig. 340 Shoulder joint; movement in the sagittal plane.

Fig. 341 Shoulder joint; movement in the frontal plane.

Fig. 342 Shoulder joint; movement in the transverse plane.

Slika 3. Prikaz pokreta u ramenom zglobu

Izvor: Sobotta Atlas of Human Anatomy Twelfth English Edition. Sobotta Atlas of Human Anatomy Twelfth English Edition Edited by RPutz and RPabst.

Akromioklavikularni zglob ima zglobne plohe na klavikuli i na akromionu, između se nalazi trokutasti meniskus. Zglob je prekriven zglobnom čahuricom, ali njegovoj stabilnosti pridonosi snažni ligamenti: lig. acromioclaviculare i lig. coracoclaviculare (lig. trapezoideum i lig. conoideum). Pokreti su minimalni, ali su mogući u svim smjerovima pa je zglob po mehanici kuglasti zglob iako je po izgledu zglobnih ploha ravni. Zglob prati klizanje lopatice po toraksu. Treći zglob je sternoklavikularni zglob u kojem su zglobne plohe na sternumu i klavikuli između njih se nalazi bikonkavni meniskus. Zglob je obavijen zglobnom čahuricom. Pokreti u sternoklavikularnom zglobu su protrakcija, retrakcija, elevacija, depresija i rotacija što ga čini sedlastim zglobom. Skapulotorakalni zglob nema izravnog doticaja zglobnih tijela niti zglobne čahure, ali se lopatica pomiče u odnosu na stražnju torakalnu stjenku. Kretanja u skapulotorakalnom zglobu je posebno izražena kod pacijenta koji ne mogu napraviti pokret abdukcije iz glenohumeralnom zglobu pa to čine iz skapulotorakalnog zgloba (8).

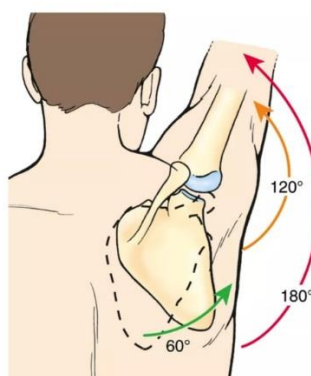
Rameni zglob ubrajamo u zglobove u "rasterećenju", zglobna tijela nisu podložna međusobnom djelovanju mehaničkih sila u fazi mirovanja, odnosno pri uspravnom stavu tijela. Zglobna tijela se pokušavaju razmaknuti jedno od drugog zbog težine ruke, ali se tome protive mišići, ligamenti i zglobna čahura. Prevladavanjem slabih mehaničkih sila među zglobnim tijelima; zglob se manje troši i značajno manje je izložen degenerativnim promjenama. Zbog velike slobode gibanja zgloba česti su drugi poremećaji kao što je nestabilnost ramena, tendinoze i burzitis (8).

Pokreti u ramenu uvijek su kombinacija kretnji u sva 4 zgloba ramenog obruča. Oštećenje u bilo kojem od ovih zglobova smanjuje ukupnost kretnji u ramenu. Iako, najvažnije kretnje proizlaze iz glenohumeralnog zgloba. Da bi se izvela kretanja iz toga zgloba lopatica mora mišićima biti učvršćena za prsni koš. Pojam skapulohumeralnog ritma odnosi se na koordinirane kretnje humerusa, lopatice i ključne kosti kako bi se postigla puna elevacija ili abdukcija (7). Posebno je važna kretanja abdukcije ramena koju izvodi m. deltoideus i m. supraspinatus od kojih je m. deltoideus glavni abduktor ramena. Prilikom kontrakcije humerus se pomiče kranijalno te na taj način slabi funkcija deltoideusa. Stoga je funkcija dinamičkih stabilizatora izrazito bitna jer centriraju glavu humerusa u sredini glenoida lopatice. Mišić supraspinatus svojom kontrakcijom zaustavlja daljnje kretanje glave humerusa kranijalno, a tek nakon toga uslijedi kontrakcija m. deltoideusa koji abducira rame. Ukoliko se u ruci nalazi određeni teret,

odnosno želimo li rukom savladati određenu mehaničku silu, za izvođenje abdukcije ramena, snaga deltoideusa mora biti znatno veća. Za vrijeme pokreta svakih 30° abdukcije izvodi se 20° u gleno-humeralnom zglob, a 10° pripada skapulo-torakalnom zglobu. Kada bi kretnje u glenohumeralnom zglobu bile onemogućene, abdukcija iz skapulo-torakalnog zgloba bi bila moguća za oko 65°. Kada se ruka abducira do 90 ° tj. dođe u vodoravan položaj, veliki tuberkul humerusa udara u akromion. Abdukcija se dalje nastavlja, ali ne iz glenohumeralnog zgloba već iz akromioklavikularnog zgloba i tada se naziva elevacija (7).

Kretnje u akromio-klavikularnom zglobu događaju se u prvih 30° te nakon 100° abdukcije. Klavikula se rotira oko uzdužne osovine, ako je to onemogućeno abdukcija ramena moguća je samo do 110°.

Kretnje u sterno-klavikularnom zglobu prate ostale kretnje u ramenu, omogućuju podizanje ramena i rotaciju klavikule. Pokret abdukcije preko 110° uključuje i funkciju sterno-klavikularnog zgloba (8).



Slika 4. Prikaz skapulo-humeralno ritma. Kada je ruka abducirana za 180 ° 60 nastaje rotacija lopatice, a 120 rotacija humerusa u ramenom zglobu.

Izvor: Physio-pedia.com. [cited 2024 Apr 27]. Available from: https://www.physio-pedia.com/Scapulohumeral_Rhythm

4. BOL U RAMENU KOD PREŽIVJELIH OD RAKA DOJKE

Neublažena bol je najčešći simptom od kojeg se strahuje, a utječe na sve vidove života pojedinca: njegovo tjelesno funkcioniranje, emocionalno blagostanje i kvalitetu života. Stalna bol nakon liječenja raka dojke čest je problem koji pogađa 25-60 % pacijentica nakon početnog liječenja. Uzroci boli u ramena mogu biti izazvani upalom tetiva, nestabilnošću ramena, artritisom i/ili prijelomom. Drugi uzroci, koji nisu tako česti, mogu biti tumori i infekcije. Bol je subjektivno iskustvo svakog pojedinca na koje utječe sama priroda bolesti, a dodatnom pogoršanju bolnog iskustva mogu doprinijeti stres, obiteljski problemi, financijsko opterećenje i različite ovisnosti (12).

Kronična bol ima mnoge značajke stanja neuropatske boli, s pozitivnim i negativnim senzornim promjenama uključujući hipoesteziju, hiperesteziju i alodiniju. Prisutnost ovih obilježja rezultira intenzivnijom boli i većim utjecajem na smanjenje kvalitete života. Čimbenici rizika za razvoj kronične boli mogu biti predoperativna anaksioznost, depresija, osobine kao što su katastrofizacija boli, mlada dob i povišen BMI. Perioperativno, rizik od nastanka kronične boli povećava se duljim trajanjem operacije, presjecanje živca i otvorenim pristup u odnosu na laparoskopski pristup operaciji. Nakon operacije, prisutnost umjerene do jake akutne boli važan je čimbenik rizika za razvoj kronične boli (11).

Neuromuskularni problemi uključuju živce ili mišiće u zahvaćenom području. Oštećenje živaca tijekom operacije ili uklanjanje limfnih čvorova može rezultirati simptomima kao što su bol, utrnulost, trnci ili slabost operiranog područja. Uobičajene neuromuskularna stanja uključuju sindrome boli nakon mastektomije (engl. *Postmastectomy Pain Syndrome*, PMPS), koji uključuje kroničnu bol koja traje nakon očekivanog razdoblja zacjeljenja i sindroma fantomske boli (engl. *Phantom Breast Syndrome*, PBS), koji opisuje percepciju boli ili osjeta u području dojke nakon mastektomije. Problemi mišićno-koštanog sustava obuhvaćaju kosti, zglobove i okolno vezivno tkivo. Ta se stanja mogu očitovati na različite načine, uključujući miofascijalni bolni sindrom, koji uključuje razvoj trigger točaka ili mišićnih "čvorova" koji uzrokuje lokaliziranu bol.

Sindrom boli nakon mastektomije (PMPS) pogađa 20-68% pacijentica s mastektomijom. Karakteriziraju ga trajni tupi, žareći i bolni osjećaji koji zahvaćaju prsa, aksilu i ruku na strani na kojoj je obavljena mastektomija u razdoblju od najmanje 3-6 mjeseci nakon operacije. Najčešći uzrok PMPS-a je posljedica oštećenja interkostobrahijalnog živca i kasnijeg stvaranja neurinoma nakon kirurške disekcije. Postoje brojni dokazi koji ukazuju na učinkovitost fizikalne terapije u liječenju boli povezane s PMPS-om. Smjernice općenito preporučavaju započinjanje vježbi već jedan dan nakon operacije, s početnim naglaskom na nježnim vježbama opsega pokrea (ROM).

Sindrom fantomske boli (PBS) je karakteriziran pojavom boli ili nebolnih osjeta kao što je svrbež ili trnci u amputiranoj dojci. Ključni čimbenici u razlikovanju fantomske boli u dojka od drugih oblika boli je isključiva prisutnost boli u odsutnoj dojci, bez boli u ipsilateralnom zidu prsnog koša ili ruci. Fenomen se može manifestirati povremeno ili perzistentno, pojavljujući se mjesecima do godinama nakon mastektomije, a u različitim studijama bilježi se njegova pojavnost, u rasponu od 1 do 66%. Očuvanje živaca tijekom mastektomije nova je kirurška tehnika usmjerena na sprječavanje nastanka boli i vraćanje normalnog osjeta u operiranoj dojci.

Sindrom miofascijalne boli je stanje karakterizirano prisutnošću miofascijalnih bolnih točaka (trigger točke), što dovodi do lokalizirane boli. Utvrđeno je da se javlja kod čak 45% pacijenata liječenih zbog raka dojke. Miofascijalne bolne točke se nalaze unutar napetih mišićnih vrpca u miofascijalnim tkivima i obično izazivaju bol kada su stisnute, rastegnute ili preopterećene. Ove trigger točke mogu se razviti nakon operacije uzrokujući lokaliziranu bol, osjetljivost i smanjeni opseg pokreta (15).

4.2. POREMEĆAJ ANATOMSKIH ODNOSA U RAMENU KOD PREŽIVJELIH OD RAKA DOJKE

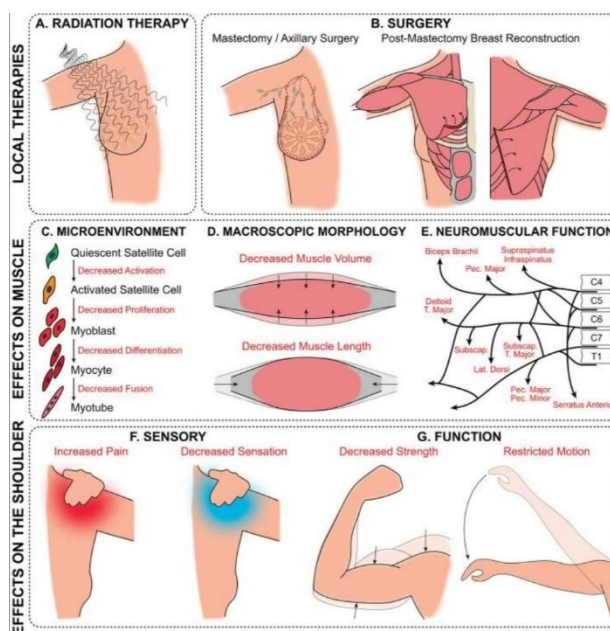
Bol u ramenu česta je pojava u općoj populaciji, promjene u biomehanici ramena mogu objasniti veći rizik od ozljeda ramena kod osoba koje su preživjele rak dojke. Nakon šivanja i kompresivnog zavoja, tkivo oko pazuha prijanja uz mišić, stvarajući kruto i neelastično ožiljno tkivo, što utječe na smanjenje pokretljivost. Postoperativna bol, oštećenje zračenjem i zaštitni položaj uzrokuju skraćenje prsnih mišića, protrakciju ramena i suženje subakromijalnog prostora kroz koji prolaze tetive rotatorne manžete i u konačnici dovodi do sudara, upale i bolnih pokreta ruke. Kiruški zahvat u kombinaciji s kemoterapijom i radioterapijom također može poremetiti limfni sustav, što dovodi do limfedema i ograničene aktivnosti zahvaćene ruke (16,17). Nakon operacije, mnoge će se neke žene podvrgnuti rekonstrukciji dojke. Ovi postupci često zahtijevaju kiruško uklanjanje ključnih mišića ramena iz njihovih koštanih pripoja uključujući m. pectoralis major i povezani su sa značajnim smanjenjem snage i pokreta u ramenu.

Skelenti mišići imaju važne kontraktilne i metaboličke funkcije. Zdravlje mišićnog mikrookruženja uključuje satelitske stanice, miocite i njihove prekursore, te vezivno tkivo. Lokalizirane terapije za rak dojke mogu negativno utjecati na mikrookruženje skeletnih mišića (Slika 5.). Na primjer, terapija zračenjem može uzrokovati izravno i neizravno oštećenje satelitskih stanica i matičnih stanica specifičnih za mišiće koje se nalaze na periferiji mišićnih vlakana koje upravljaju regeneracijom mišića (Slika 5A). U zdravom mišiću, specijalizirane stanice dobiju kemijski signal za aktivaciju i proliferaciju u mioblaste, stanične prethodnike novih miocita (mišićnih stanica), prije diferencijacije u zrele miotube (Slika 5C). Ispravno funkcionirajuće satelitske stanice omogućuju mišiću oporavak od trauma, povećanje volumena nakon vježbanja i otpornost na atrofiju koja nastaje s godinama. Posljedično, oštećenje satelitskih stanica uzrokovano terapijom zračenjem može dovesti do bolesti mišića i zglobova (Slika 5G) mnogo godina nakon provedene terapije.

Disekcija aksilarnih limfnih čvorova povezana je s ozljedom dugog torakalnog živca i interkostalnih brahijalnih živaca. Oštećenje torakalnog živca utjecat će na funkciju prednjeg dijela mišića serratusa, što će rezultirati krilatim lopaticama. Posljedično, ovo također može izazvati problem u aktivnosti gornjeg m. trapeziusa, mišića koji djeluje sinergistički sa m. serratus anteriorom. Resekcija medijalnih limfnih čvorova može

ozlijediti medijalni pektoralni živac što bi dovelo do smanjenja aktivacije donjih regija sternokostalnih vlakana m. pectoralis majora, koji su važnu za adukciju i unutarnju rotaciju ramena. Štoviše, oštećenje m. pectoralis majora i minora zbog njihovog položaja unutar polja zračenja može uzrokovati smanjenje aktivacije ovih mišića tijekom vremena i povećati rizik od sekundarnih patologija ramenog zgloba poput sindroma sudara i sindroma rotatorne manžete (18).

Kirurgija ili terapija zračenjem također često rezultiraju fibrozom. Fibroza se javlja kada mišićna regeneracija nije moguća i umjesto toga se proizvodi izvanstanični matriks. Fibroza dovodi do ukočenosti mišića, što se može procijeniti ili objektivnim mjerama ukočenosti ramena ili subjektivnim osjećajem zatezanja prsnog koša i ramena prema navodima pacijenta (18). Fibroza započinje upalom, a nakon toga uzrokuje strukturno preoblikovanje i zgušnjavanje tkiva.



Slika 5. Lokale terapije mijenjaju mikrookruženje, morfologiju i neuromuskularnu kontrolu mišića ramena, što dovodi do senzornih i funkcionalnih nedostataka ramenog obruča.

Izvor: <https://pubmed.ncbi.nlm.nih.gov/35868499/>

4.2.1. Poremećaj funkcije rotatorne manžete

Poremećaj funkcije rotatorne manžete čest je u općoj populaciji i pogađa 1 do 50 odraslih osoba. Rotatorna manžeta je dinamički stabilizator gleohumeralnog zgloba, održavajući kongruitet glavu humerusa u konkavitetu glenoida tijekom aktivnih aktivnosti raspona pokreta. Poremećena biomehanika dovodi do prekomjernog opterećenja mišićnog-tetivnog kompleksa i može u konačnici dovesti do kliničkih simptoma bolnog ramena. Poremećaji rotatorne manšete pripisuju se vanjskim ili unutarnjim uzrocima. Unutarnji uzroci povezani su s degeneracijom ili puknućem tetive. Vanjski uzroci povezani su s udarom tetivnog kompleksa u subakromijalnom prostoru koji je koštano izmijenjen. Drugi mogući uzroci su prekomjerno istezanje tetive, hipovaskularna tetiva, glenohumeralna nestabilnost i poremećena pokretljivost lopatice. U pacijenata koji podliježu zahvatima na prsnom zidu ili aksili, kao što je operacija dojke, rizik od poremećaja funkcije rotatorne mažete je povećan. Imobilizacija ramena i poremećen obrazac pokreta vjerovatno su primarni problemi koji dovode do njene poremećene funkcije. Imobilizacija do cijeljenja kirurške rane može rezultirati smanjenim stvaranjem mišićne napetosti i prekomjernim opterećivanjem tetivnog kompleksa. U pacijenta s rakom dojke, stezanje u m. pectoralis major i m. pectoralis minor može rezultirati depresijom lopatice i promijeniti skapulotorakalni obrazac pokreat. Bol u ramenu pogoršava se aktivnostima iznad glave i prekomjernim opterećenjem abduciranog ili protrahiranog glenohumeralnog zgloba (19).

4.2.2. Adhezivni kapsulitis

Jedna studija je pokazala da 10% preživjelih od raka dojke u nekom trenutku razviju adhezivni kapsulitis ramena (15). Smrznuto rame definira se kao jednakomjerni gubitak aktivnog i pasivnog raspona kretnji u svim ravninama, pri čemu je najviše pogođena abdukcija, antefleksija i vanjska rotacija. Čimbenici rizika za smrznuto rame podrazumijevaju šećernu bolest, patologiju leđne moždine, produljenu imobilizaciju i bolest štitnjače. Pacijenti se javljaju s bolnim ograničenjem ramena koja utječe na sve pokrete, pogotovo pri krajnjem opsegu pokreta te ometajuležanje na zahvaćenoj strani ramena (19).

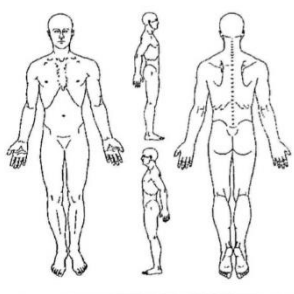
4.2.3. Aksilarni mrežni sindrom

Aksilarni mrežni sindrom (engl. *axillary wb syndrome*, AWS) je struktura nalik užetu koja se razvija 5-8 tjedana nakon operativnog zahvata, najčešće u području pazuha, ali se može proširiti i zahvatiti medijalni dio ipsilateralne ruke do antekubitalne jame i vrhova prstiju ili od ožiljka u području pazuha i/ili prsnog koša niz prsni koš do trbuha (18). AWS je jedna od najmanje proučenih negativnih posljedica koje pogađaju znatan broj preživjelih od raka dojke nakon provedenog kirurškog zahvata. Identificirano je nekoliko čimbenika rizika uključenih u nastavak AWS-a, uključujući disekciju aksilarnih limfnih čvorova (ALND), broj uklonjenih limfnih čvorova i opseg aksilarne operacije. Isto tako rizik od razvoja sindroma raste s dobi, etničkom pripadnošću, produljenim trajanjem operacijom, niskim BMI-om i komplikacijama u procesu ozdravljenja (24). Istraživanja su pokazala da operacija ispod pazuha i u području prsa traumatizira vezivno tkivo koje obavija obližnje snopove krvnih žila, limfnih žila i živaca. Ova trauma dovodi do upale, ožiljka i na kraju otvrdnuća tkiva. Ovo otvrdnuće može se proširiti niz vlakna vezivnog tkiva, što uzrokuje stvaranje uzica. Novija istraživanja upućuju da su nastala uzice zapravo fibrozirane limfne žile. Pacijenti osjećaju bol i zategnutost u zahvaćenom području, ograničena je fleksija prema naprijed i abdukcija u ipsilateralnom ramenu (19,22).

5. FIZIOTERAPIJSKA PROCJENA BOLNOG RAMENA KOD ŽENA PREŽIVJELIH OD RAKA DOJKE

Fizioterapijska procjena žena preživjelih od raka dojke koje se javljaju zbog bolova u ramenu i posljedičnog poremećaja funkcije ruke predstavlja jedinstven izazov gdje je tijekom fizioterapijske procjene potrebno utvrditi oštećenje tjelesne strukture koja je uzrok bolnog ramena s ciljem postavljanja funkcionalne dijagnoze i ciljeva terapijskog procesa na osnovu kojih se planira terapija. Kod provođenja fizioterapijske procjene bolnog ramena kod žena preživjelih od raka dojke bitno je obuhvatiti ključne anamnestičke podatke o samoj bolesti i provedenom liječenju kako bi se mogli izdvojiti ključni čimbenici rizika za nastanak bolnog ramena, kao što su, npr. vrsta operacije, nastanak postoperativnih komplikacija, vrsta i komplikacije radioterapije i drugo (26).

Fizioterapijska procjena također obuhvaća uzimanje detaljnih podataka o simptomima i smetnjama koje ima žena preživjela od raka dojke, kao i opservaciju kože, statusa mišično-koštanog sustava te funkcionalnosti pri obavljanju aktivnosti, zatim palpaciju i provođenje postupaka mjerenja i testiranja s ciljem procjene kliničkog i funkcionalnog statusa ramena. Na ovaj način prikupljeni podatci bilježe se u fizioterapeutske karton (Slika 5) te se sintezom prikupljenih informacija i rezultata testiranja postavlja funkcionalna dijagnoza prema Međunarodnoj klasifikaciji funkcioniranja, onesposobljenosti i zdravlja (MKF) na osnovu koje se dalje utvrđuje plan i cilj terapije (Tablica 1)(26).

¹³¹ Ime i prezime:		¹³² Broj upisa:
¹³³ Zanimanje	¹⁴¹ Dob	¹³⁵ Spol
¹⁴³ Liječnička dijagnoza:		
¹³⁷ Funkcionalna dijagnoza:		
¹³⁶ Početna procjena:		
		
¹³⁸ Podaci važni za fizioterapiju (komorbitet, <i>pacemaker</i> , medikamenti i sl.):		
¹³⁹ Ciljevi fizioterapije:		

¹³⁴ Plan fizioterapije:		
¹³² Informirana suglasnost pacijenta/skrbnika s ciljevima i planom (potpis):		
¹³² Zabilješke tijekom procesa fizioterapije i kontrolne procjene:		
¹³⁴ Mišljenje (zaključak) po obavljenoj fizioterapiji:		
		¹³³ Potpis fizioterapeuta:
¹³⁴ Datum pružene usluge i potpis fizioterapeuta:		
¹³⁵ Prilozi fizioterapeutskom kartonu: - funkcionalni testovi i mjerenja		

Slika 6. Ogladni primjer Fizioterapijskog kartona prema Hrvatskoj komori fizioterapeuta

Izvor: Klaić I, Jakuš L. Lukrecija Fizioterapijska procjena. 2017;207-208.

Tablica 1 Kreiranje problemske liste i terapijskih ciljeva koristeći opću fizioterapijsku MKF listu

Izvor: <https://www.hkf.hr/wp-content/uploads/2018/12/Klini%C4%8Dke-smjernice-u-fizikalnoj-terapiji1.pdf>

ŠIFRA	MKF KATEGORIJA	Problem	Terapija
f130	Energija i funkcije motiviranosti		
f134	Funkcije spavanja	+	
f140	Funkcije pažnje		
f144	Funkcije pamćenja		
f152	Emotivne funkcije		
f210	Funkcije gledanja		
f230	Funkcija sluha		
f280	Osjet boli	+	+
f710	Funkcije mobilnosti zgloba	+	+
f730	Funkcije snage mišića	+	+
a1	Učenje i primjena znanja		
a230	Izvršavanje dnevne rutine	+	+
a3	Komunikacija		
a410	Promjena osnovnog položaja tijela	+	+
a415	Održavanje položaja tijela	+	+
a430	Podizanje i prenošenje predmeta		
a450	Hodanje	+	+
a455	Kretanje naokolo		
a510	Samostalno pranje		
a530	Intimna higijena		
a540	Oblačenje		
a640	Obavljanje kućanskih poslova	+	
a750	Neformalni društveni odnosi	+	
a760	Odnosi u obitelji	+	
a770	Intimni odnosi		
a850	Plaćeni rad	+	
a920	Rekreacija i korištenje slobodnog vremena	+	
č450	Osobni stavovi zdravstvenog osoblja		

Osим detaljno uzete anamneze i fizioterapijskog pregleda za procjenu bolnog ramena ukoliko se na osnovu pregleda utvrdi da je potrebno provođenje specifične dijagnostike, pacijenta je potrebno uputiti liječniku specijalistu. U specifične dijagnostičke metode spada ultrazvučni pregled, RTG snimka i magnetska rezonanca. Pravovremenim prepoznavanjem postojanja poremećaja tjelesne strukture i funkcije

ramena i provođenjem pravovremenih dijagnostičkih postupaka postiže se pravovremeno započinjanje rehabilitacijskih postupaka te se smanjuje učestalost kroničnih bolova u ramenu koji mogu nastati nakon liječenja raka dojke a u konačnici dovode do poremećaja funkcije ruke i umanjenja kvalitete života.

5.1. ANAMNEZA I CRVENE ZASTAVICE

Anamneza ili subjektivni pregled predstavlja bolesnikov opis stanja simptoma, način na koji se mijenjaju simptomi i utječu na njegove svakodnevne aktivnosti. Prva skupina pitanja sadržava opće podatke o pacijentu kao što su dob, spol i zanimanje. Druga skupina pitanja se odnosi na sve trenutne simptome ili tegobe. Važno je početi s utvrđivanjem postojanja medicinskih komorbiditeta i razvoj komplikacija uslijed liječenja raka. Komplikacije koje treba razmotriti su: bol u gornjem ud, ograničenost kretanja, oštećenje kože, glavobolja, edem, mišićna slabost i mnoge druge promjene. Veliku važnost treba obratiti na opis boli koja će ukazati na moguće zahvaćene tjelesne strukture: mišiće, živčane korijenove, periferne živce, krvne i limfne žile, kožu i kosti. Također, bitno je obratiti pažnju da se bol može prenositi na mjesta udaljena od oštećenja tkiva te na postojanje tumorske boli (26). Bol je subjektivan osjećaj, u kojoj mjeri će on biti protumačen kao bolan, ovisi o kognitivnoj i emocionalnoj (strah i tjeskoba) komponenti, kulturi iz koje osoba potječe i okruženju u kojem se događa (27). Kako bi se pristupilo objektivnom liječenju boli važno je napraviti evaluaciju jačine i karaktera boli prema pacijentovom osjećaju. Postoje dvije vrste upitnika, a to su jednodimenzionalni i multidimenzionalni. Jednodimenzionalni upitnici određuju intenzitet boli i u njih ubrajamo verbalnu skalu, numeričku skalu i vizualno analognu skalu. Multidimenzionalni upitnici koriste se kod obrade kronične boli. Kronična bol određena intenzitetom i ostalim doživljajima iz bolesnikove okoline. Neki od tih upitnika su McGill upitnik o boli (McGill Pain Questionnaire, MPQ) i Kratki upitnik o boli (Brief Pain Inventory, BPI), složeniji su i teže razumljiviji pa se u kliničkoj praksi koriste njihove skraćene verzije (28).

Pri uzimanju anamneza veliku pažnju treba posvetiti otkrivanju takozvanih crvenih zastavica koje su potencijalni simptomi i znakovi upozorenja koji mogu ukazati na prisutnost ozbiljne patologije u podlozi simptomatologije bolnog ramena. Simptomi i znakovi koji mogu upućivati na ozbiljnu patologiju kao što su rak, infekcija ili stanja

nakon traume kao uzrok boli u ramenu su: nagli gubitak težine, noćna bol, povišena tjelesna temperatura i duboka, intenzivna bol koja ne prolazi na pokret, tjelovježbu i lijekove, crvenilo kože, deformacija zgloba, patološka pokretljivost, hipotrofija mišićne mase i drugo.

5.2. OBJEKTIVNI PREGLED RAMENA ŽENA PREŽIVJELIH OD RAKA DOJKE

Cilj objektivnog pregleda je prikupljanje objektivnih dokaza i ispitivanje ispravnosti početne hipoteze fizioterapeuta i isključivanje drugih dijagnoza (4). Objektivni pregled je postupak prikupljanja podataka kroz inspekciju, palpaciju, upotrebu mjernih postupaka, testova i upitnika (26).

5.2.1. Opservacija ramena

Temelj objektivnog pregleda je opservacija bolesnika. Opservacija započinje od trenutka kada fizioterapeut upozna pacijenta, a nastavlja se tijekom cijelog procesa procjene (30). Pacijenta se promatra s prednje, bočne i stražnje strane te se radi usporedba zdravog i bolnog ramena. Kroz promatranje može se uvidjeti postoji li odstupanje u simetričnosti ramena, prisutnost otekline zgloba, položaj lopatice i ključne kosti te nadgrebene i podgrebene jame koja nam ukazuje da li je došlo do atrofije m. supraspinatusa i m. infraspinatusa. Boja kože može ukazivati na različita stanja, ako je crvene boje upućuje na upalni proces, zatim na eventualne promjene, oštećenja i ožiljke od operacije. Opservaciju je potrebno nadopuniti u dinamičkim situacijama, što će dovesti do pravih pokazatelja držanja i kretanja (26).

5.2.2. Palpacija ramena

Palpacija ispitanika je potrebna za procjenu osjetljivosti u ramenom obruču, prisutnosti otekline, promjene temperature tkiva i mišićnog tonusa (30). Prvo se analiziraju površne, a zatim dublje smještene strukture, isto tako prvo se palpiraju neosjetljiva, a tek na kraju osjetljiva i bolna mjesta. Pojačana osjetljivost tijekom

palpacije se može ocjenjivati numeričkom skalom od 1 do 4 na temelju reakcije bolesnika, čime ocjena 1 označava verbalno iskazivanje boli, a ocjena 4 znači da pacijent ne dopušta palpaciju bolnog mjesta (26).

Krepitacija s pokretom može ukazivati na osteoartritis, tendinopatije i prijelome. povišena temperatura kože može ukazivati na infekciju, upalu/ sinovitis, nedavnu traumu ili tumor. Otok može ukazivati na izljev.

5.2.3. Goniometrija ramena

Kod procjene aktivnog opsega pokreta potrebno je uzeti kvalitetu i kvantitetu pokreta, otpor tijekom pokreta, ponašanje koje izaziva bol i pogoršanje mišićnog spazma (30). Opseg pokreta se mjeri pomoću goniometra (Slika 6.) i izražava se u stupnjevima. Za potrebe istraživanja kao relevantna mjera uzet je aktivan pokret, ali se može mjeriti i pasivni.



Slika 6. Digitalni goniometar (Halo digital goniometer) – uređaj za provođenje mjerenja opsega pokreta u zglobu

Tablica 2 Prikaz normalne vrijednosti raspona opsega pokreta u ramenom zglobu

Izvor:https://cdnlinks.lww.com/permalink/prsgo/b/prsgo_8_6_2020_04_17_hendriks_gox-d-20-00155r2_sdc1.pdf

Zglob	Vrsta pokreta u zglobu	Normalni raspon opsega pokreta izražen u stupnjevima
Rame	Antefleksija	0-180 °
	Retrofleksija	0-60 °
	Abdukcija	0-180 °

	Adukcija	0-40 °
	Unutarnja rotacija	0-90 °
	Vanjska rotacija	0-90 °

Smatra se da osoba ima blago ograničenje opsega pokreta u ramenom zglobu smatraukoliko je izmjereno samnjenje opsega pokreta za 10-25% u odnosu na normalne vrijednosti. Umjereno ograničenje pokreta je kod smanjenjenja pokreta za 25-50%, teško ograničenje kod smanjenjenja pokreta više od 50% u odnosu na normalne vrijednosti.

U istraživanju je korišten protokol za mjerenje aktivnog opsega pokreta u ramenom zglobu potreban za obavljanje svakodnevnih aktivnosti. Ispitivanje treba provoditi educirani ispitivač koji će prije početka testiranja objasniti pacijentu pokrete koji će se testirati. Prije početka mjerenja ispitivač namješta digitalni goniometar na nulu. Pacijent se pozicionira u pravilan položaj kako je prikazano u Tablici 2. te izvodi aktivni pokret do krajnjih mogućnosti nakon čega ispitivač zabilježi rezultat. Ispitivač očitava vrijednosti u stupnjevima i bilježi ih u formular. Ukoliko pacijent izvede krivo pokret, ispitivač ga korigira tako da ne dodaje pritisak na kraju goniometrije aktivnog pokreta (Activ Range Of Motion - AROM). Nakon izmjerene jedne strane prelazi se na kontralateralnu nakon pauze od 10 minuta (30,31). Ponavljanja nema.

Tablica 3 Prikaz način pozicioniranja pacijenta i goniometra pri izvođenju mjerenja aktivnog opsega pokreta u ramenom zglobu

Izvor: Themes UFO. Shoulder Range of motion [Internet]. Musculoskeletal Key. 2016 [cited 2024 Mar 16]. Available from: <https://musculoskeletalkey.com/shoulder-range-of-motion/>

Pokreti u ramenu	Položaj ispitanika za provođenje mjerenja	Položaj na tijelu ispitanika
Antefleksija	Supinirani položaj, noge savijene u kukovima i koljenima pod 45°, podlaktica adducirana uz trup, lakat ekstenziran i palace usmjeren prema stropu. Ruka se podiže u sagitalnoj ravnini.	Lateralni distalni dio nadlaktice paralelno s humerusom
Abdukcija	Supinirani položaj, noge savijene u kukovima i koljenima pod 45°, nadlaktica aducirana uz trup, podlaktica u srednjem položaju, palace	Medijalni distalni dio nadlaktice

	usmjeren prema stropu. Ovaj pokret se izvodi u frontalnoj ravnini.	
Unutarnja rotacija	Supiniran položaj, noge savijene u kukovima i koljenima pod 45°, nadlaktica abducirana 90° od trupa, podlaktica flektirana pod 90° i u srednjem položaju, ručni zglob je ekstenziran. Ovaj pokret se izvodi u horizontalnoj ravnini.	Distalni ulnarni dio podlaktice
Vanjska rotacija	Supinirani položaj, noge savijene u kukovima i koljenima pod 45° nadlaktica abducirana 90° od trupa, podlaktica flektirana pod 90° i u srednjem položaju, ručni zglob je ekstenziran. Ovaj pokret se izvodi u horizontalnoj ravnini.	Distalni ulnarni dio nadlaktice

5.2.4. Dinamometrija ramena

Izometričkim testom s otporom procjenjuje se snaga mišića. Fizioterapeut pruža otpor pri određenom pokretu i kontrakciji određenog mišića izazivajući maksimalnu izometričku kontrakciju. Snažno opterećenje mišića kada se nalazi u srednjem opsegu pokreta minimalno iscrpljuje nekontraktilne zglobne strukture, a također ukazuje na bol ili slabost mišića ili odgovarajuće tetive (26). Slabost mišića gornjih udova i smanjena mišićna izdržljivost uobičajeni su nedostaci kod osoba koje su preživjele rak dojke nakon liječenja i mogu rezultirati poremećajem funkcije gornjih udova.

U istraživanju je korišten digitalni Lafayette hand held dinamometar (Slika.7). Mjerenje najveće voljne snage koju proizvede mišić izometričkom kontrakcijom izražava se u njutnima (N). Za ovo mjerenje potreban je iskusni i utrenirani ispitivač.



Slika 7. Ručni dinamometar Lafayette (engl. *Hand – held Dynamometer*) za mjerenje snage mišića

Prije početka mjerenja ispitanika je potrebno upoznati s metodom mjerenja i pravilno pozicionirati (Tablica 2.). Ispitivač ne smije gurati testirani dio tijela, isto tako ispitanik ne smije biti jači od ispitivača. Ispitanik mora napraviti maksimalnu izometričku kontrakciju i gurati u dinamometar koji je smješten u smjeru suprotno od djelovanja sile. Trajanje kontrakcije je 3 sekunde te zvuk na dinamometru označava početak i kraj radnje. Svaki mišić potrebno je testirati 3 puta te se izračunava srednja vrijednost (32,33).

Tablica 4 Prikaz način pozicioniranja pacijenta i dinamometra pri izvođenju mjerenja snage mišića korištenjem Lafayette dinamometra

Pokreti u ramenu	Položaj ispitanika pri izvođenju mjerenja	Položaj dinamometra na tijelu ispitanika
Fleksija	Supiniran, nadlaktica flektirana pod 90°, lakat i ručni zglob ekstenzirani, podlaktica pronirana.	Anteriorni distalni dio nadlaktice
Ekstenzija	Supiniran, nadlaktica flektirana pod 90°, lakat i ručni zglob ekstenzirani, podlaktica pronirana.	Posteriorni distalni dio nadlaktice
Abdukcija	Supiniran, nadlaktica abducirana 45° od trupa, lakat i ručni zglob ekstenzirani, podlaktica u srednjem položaju između pronacije i supinacije.	Lateralni distalni dio nadlaktice
Addukcija	Supiniran, nadlaktica abducirana 45° od trupa, lakat flektiran pod 90° ručni zglob ekstenziran, podlaktica supinirana	Medijalni distalni dio nadlaktice
Unutarnja rotacija	Supiniran, nadlaktica flektirana pod 90°, lakat i ručni zglob ekstenziran, podlaktica pronirana	Anteriorni (palmarni) distalni dio podlaktice

Vanjska rotacija	Supiniran, nadlaktica flektirana pod 90°, lakat i ručni zglob 0°, podlaktica pronirana	Posteriorni (dorzalni) distalni dio podlaktice
------------------	--	--

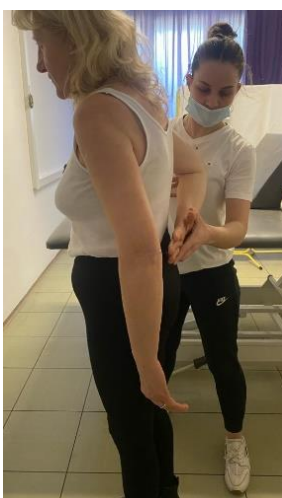5.2.5. Specijalni testovi za rame

Specijalni testovi služe za potvrdu sumnje na oštećenje ili rupturu mišića rotatorne manžetne i okolnih struktura ramena. Testovi nisu dovoljno precizni za utvrđivanje točne dijagnoze, ali mogu pomoći u odbacivanju nekih diferencijalnih dijagnoza. Prava dijagnoza se može lakše otkriti i potvrditi s dodatnim dijagnostičkim metodama.

4.2.5.1. Ispitivanje *m. subscapularis*

Glavna funkcija *m. subscapularis* je unutarnja rotacija nadlaktice. Za procjenu podlopatičnog mišića primjenjuje se nekoliko testova:

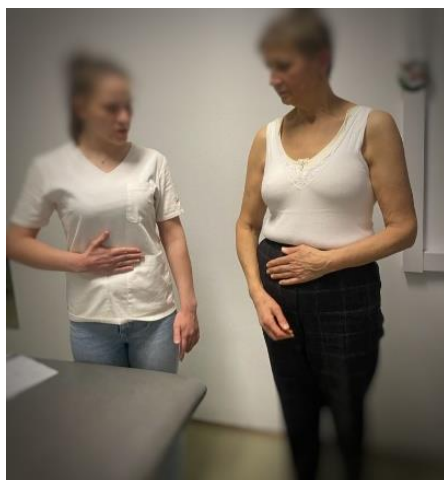1. Testom odizanja (*subscapularis lift-off test*, Gerber' s lift-off test) ispitanika pozicioniramo tako da stoji i drži nadlakticu u položaju unutarnje rotacije s dorzalnim dijelom šake prislonjen na lumbalni dio kralježnice. Potrebno je odmaknuti šaku od lumbalnog dijela. Test se može izvoditi aktivno ili uz otpor. U slučaju oštećenja mišića dorzalni dio šake se ne može odmaknuti od lumbalnog dijela kralježnice (34).



Slika 8. Prikaz izvođenja test odizanja na pupak za *m. subscapularis* uz pružanje otpora od strane ispitivača

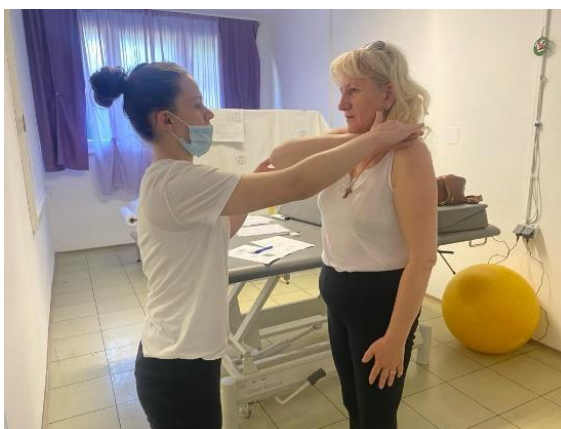2. Test pritiska na pupak (*La Fosse belly-press test*, Napoleon sign) izvodi se tako da ispitanik savije ruku u laktu pod kutom od 90° s dlanom naslonjenim na pupak. Ispitaniku kažemo da pritisne trbuh. Prilikom pritiska dlana na pupak

ako je mišić slab ispitanik će početi savijati ručni zglob, a lakat će se pomicati straga (34).



Slika 9. Prikaz izvođenja test pritiska na pupak (La Fosse belly-press test, Napoleon sign) za ispitivanje m. subscapularis

3. Test medvjedeg zagrljaja izvodi se tako da ispitanik stavlja dlan zahvaćene strane na suprotno rame, s ispruženim prstima i laktom ispred tijela. Od ispitanika se traži da zadrži položaj unutarnje rotacije dok ispitivač primjenjuje silu otpora vanjskoj rotaciji okomito na pacijentovu podlakticu. Test je pozitivan ako ispitanik nije mogao zadržati položaj šake uz rame ili je pokazao slabost pri otporu (35).



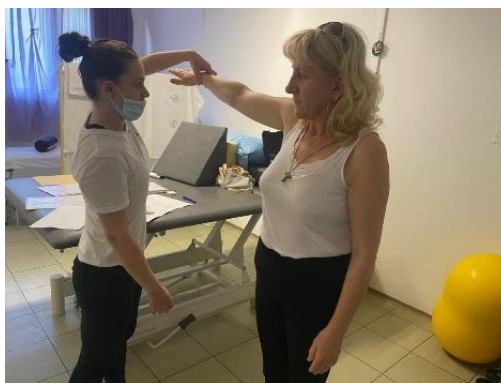Slika 10. Prikaz izvođenja testa medvjedeg zagrljaja za ispitivanje m.subscapularisa

5.2.5.2. Ispitivanje *m. supraspinatus*

M. supraspinatus je nadgrebenski mišić koji je glavni stabilizator ramena. Uz pomoć *m. deltoideusa* sudjeluje u pokretu abdukcije nadlaktice. Bolesnici s potpunim oštećenjem tetive ne mogu napraviti abdukciji i antefleksiju nadlaktice.

Najčešće korišteni testovi za ispitivanje *supraspinatusa* su:

1. Znak „padajuće ruke” (Drop arm test) izvodi se tako da pacijent sjedi ili stoji na nogama, a ispitivač pasivno abducira njegovu ruku do 90° te je lagano pusti. Ispitanik treba zadržati u tom položaju ili je voljno spustiti. Test je pozitivan ako ruka nakon što je ispitivač pusti naglo i nevoljno padne ili ako ispitanik ne može voljno i polako spustiti ruku (34).



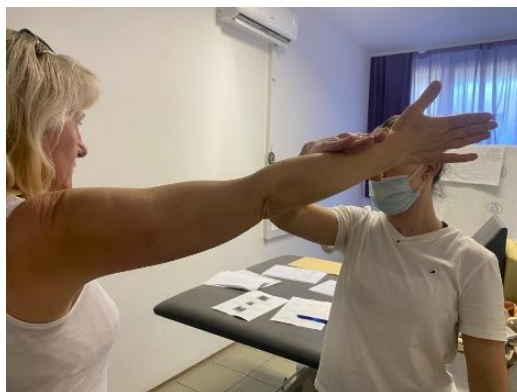Slika 11. Prikaz izvođenja znaka „padajuće ruke“ za ispitivanje oštećenja *m. supraspinatusa*

2. Test prazne limenke (Empty-can ili Jobe's test) izvodi se tako da ispitanik drži ispruženu ruku u položaju abdukcije od 90° i antefleksije od 30°. Nadlaktica je u položaju unutarnje rotacije s palčevima okrenutima prema dolje. Ispitivač pritišće ispitanikovu ruku prema dolje uz otpor. Test je pozitivan ako se pojavi bol ili slabost (34).



Slika 12. Prikaz izvođenja Empty-can testa za ispitivanje oštećenja m.supraspinatuse

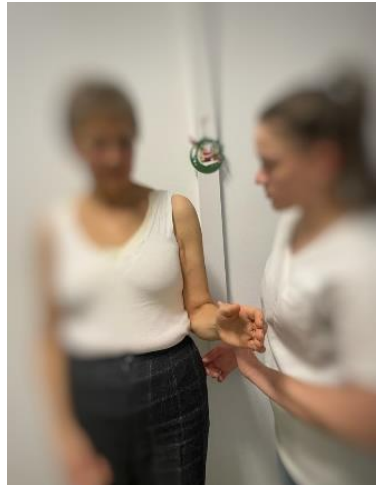3. Full-can test postupak je isti kao i u prethodnom testu, samo što je ruka u vanjskoj rotaciji s palcem okrenutim prema gore (34).



Slika 13. Prikaz izvođenja Full-can test za ispitivanje oštećenja m. supraspinatusa

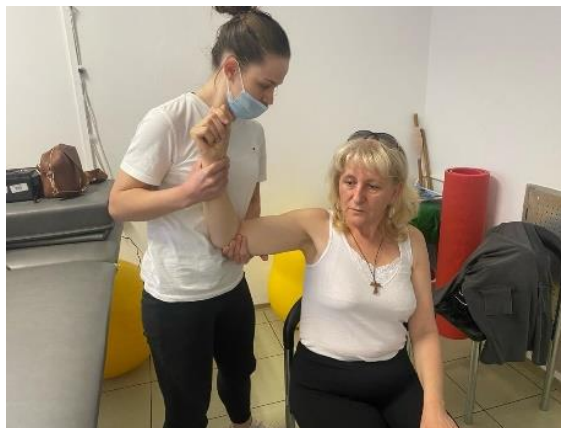5.2.5.3. Ispitivanje oštećenja m.infraspinatusa/m.teres minora

Podgrebenski i mali obli mišić imaju ulogu vanjskih rotatora nadlaktice. Snagu možemo ispitati tako da ispitanik stoji ili sjedi s nadlakticom uz tijelo, lakat je savijen pod 90°, a podlaktica je u srednjem položaju. Ispitanik izvodi pokret vanjske rotacije uz pružanje otpora. Test je pozitivan ako se pojavljuje bol, slabost ili nemogućnost izvođenja pokreta (34).



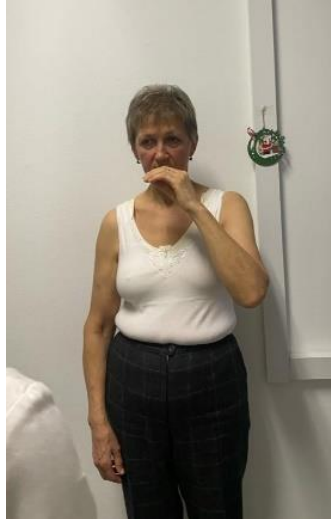Slika 14. Prikaz ispitivanje snage m.infraspinatusa i m.teres minor

Test zaostajanja vanjske rotacije ispitujemo tako da abduciramo nadlakticu pod 90° , postavimo u skapularnu ravninu i savijemo lakat pod 90° . Ispitanik izvodi pokret vanjske rotacije uz otpor. Test je pozitivan ako se javlja bol ili nemogućnost izvođenja pokreta (34).



Slika 15. Prikaz izvođenja testa zaostajanja vanjske rotacije za ispitivane oštećenja m. infraspinatusa/m.teresa minora

Hornblowerov znak se ispituje podizanjem šake prema ustima. Test je pozitivan ako bolesnik pri pomicanju šake podigne lakat i ekstendira šaku, dok na zdravoj strani šaku primakne bez podizanja lakta (34).



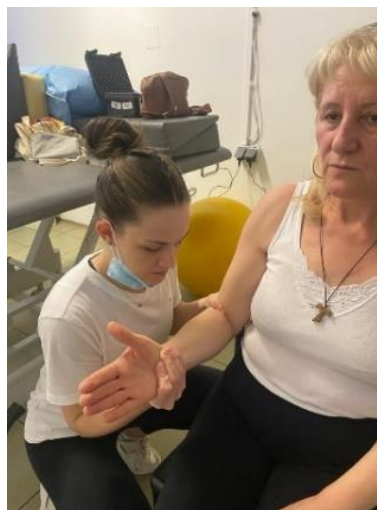Slika 16. Prikaz izvođenja Hornblowerovog znaka za ispitivane oštećenja m. infraspinatusa/m.teresa minor

5.2.5.4. Ispitivanje oštećenja m. biceps brachii

Dvoglavi mišić nadlaktice povezuje lopaticu i podlakticu te služi kao pregibač podlaktice i podizač nadlaktice prema naprijed.

Najčešći testovi koji se koriste za ispitivanje oštećenja su:

1. Za Yergansonov test ispitanik drži ruku uz tijelo s fleksijom lakta od 90°. Ispitanik izvodi pokret fleksije lakta, vanjske rotacije nadlaktice i supinacija podlaktice uz ispitivačev otpor. Test je pozitivan ako se pojavi bol u ramenu u području duge glave tetive m.bicepsa (34).



Slika 17. Prikaz način izvođenja Yergansonovog test za ispitivanje oštećenja m. biceps brachii

2. Za Speedov test ispitanik sjedi s ispruženom rukom u položaju antefleksije od 45° , uz supinaciju podlaktice. Pokušava flektirati podlakticu i podignuti ruku protiv otpora ruke ispitivača koji ga pridržaje za ručni zglob. Test je pozitivan ako se pojavi bol ili slabost mišića (34).



Slika 18. Prikaz način izvođenja Speedovog testa za ispitivanje oštećenja m. biceps brachii

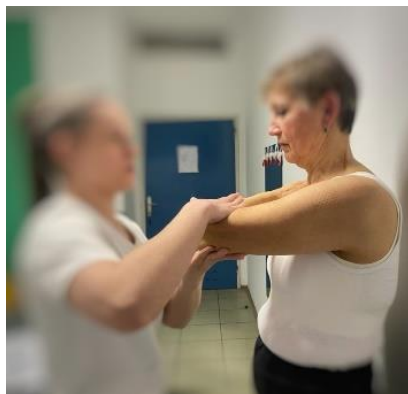
3. Ludingtonov test ispitujemo tako da ispitanik sjedi i ispreplete prste obje šake iza glave i izvodi naizmjeničnu kontrakciju i relaksaciju mišića. Ispitivač svojim dlanovima palpira mišić, ako ne osjeti kontrakcije test je pozitivan (34).



Slika 19. Prikaz izvođenja Ludingtonovog testa za ispitivanje oštećenja m. biceps brachii

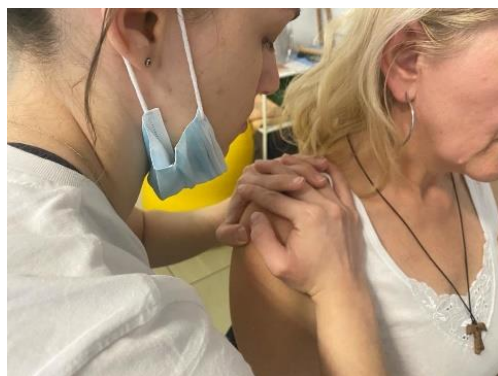5.2.5.5. Ispitivanje oštećenja acromioklavikularnog zgloba

1. Za Scarf test ispitanikovu ruku dovodimo u 90° antefleksije i 90° fleksije u laktu. Ispitivač treba savijenu ruku gurati prema kontralateralnom ramenu. Pozitivan znak je kada ispitanik prijavljuje bol u zglobu (36).



Slika 20. Prikaz izvođenja Scarf testa za procjenu oštećenja akromioklavikularnog zgloba

2.AC Shear test ispitujemo dok pacijent sjedi. Ispitivač treba staviti dlanove na rame pacijenta tako da je jedno na ključnoj kosti, a drugo na području lopatice. Potrebno je stisnuti i ispitati pokret u zglobu. Test je pozitivan ako postoje abnormalni pokreti ili se pojavljuje bol (37).



Slika 21. Prikaz izvođenja AC Shear testa za procjenu oštećenja akromioklavikularnog zgloba

3.Test aktivne kompresije (O'Brienov test) ispitujemo dok ispitanik stoji ili sjedi, nadlaktice su u položaju fleksije 90°, adukcije 10°-15°, a laktovi su ispruženi. Zatim ispitanik napravi pokret unutarnje rotacije tako da je palac

okrenut prema podlozi. Ispitivač pritišće na ruku prema dolje. Ispitanik napravi vanjsku rotaciju tako da palac gleda prema gore, a ispitivač pravi pritisak prema dolje uz otpor. Pozitivan znak je ako ispitanik prijavljuje bol (34).



Slika 22. Prikaz izvođenja test aktivne kompresije (O'Brienov test) za procjenu oštećenja akromioklavikularnog zgloba

5.2.6. Sagitalni indeks gibljivosti torakalne kralježnice

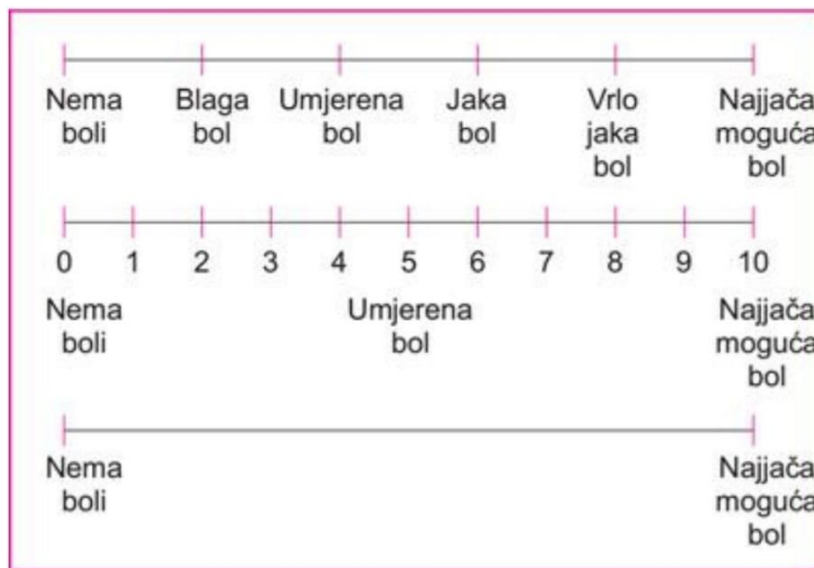
Indeks sagitalne gibljivosti kralježnice upotrebljava se za utvrđivanje kvantitete pokreta u sagitalnoj ravnini, može se gledati kao cjelina ili kao pojedini anatomske ili funkcionalni dio. Za utvrđivanje indeksa sagitalne gibljivosti torakalne kralježnice u nultom položaju mjeri se od trnastog nastavka sedmog cervikalnog kralješka do razine 30 centimetara inferiorno. Ponovno mjerimo udaljenost kada pacijent napravi maksimalnu fleksiju trupa tj. inklinaciju. Rezultat mjerenja u nultom položaju oduzima se od rezultata mjerenja u položaju fleksije. Razlika označava indeks sagitalne gibljivosti anteriorno. Za određivanje indeksa sagitalne gibljivosti posteriorno mjeri se udaljenost u položaju maksimalne ekstenzije i oduzima se od rezultata mjerenja u nultom položaju. Zbroj rezultata indeksa sagitalne gibljivosti torakalne kralježnice anteriorno i posteriorno prikazuje vrijednost pokretljivosti u torakalne kralježnice u sagitalnoj ravnini (26).

5.2.7. Procjena boli

U pacijenata koji se lako izražavaju zlatni standard je vlastiti opis boli, a vanjski znakovi mogu biti plač trzaj ili bolni grč. Kod male djece i pacijenta koji imaju poteškoće

u komunikaciji neverbalni pokazatelji kao što je odgovarajuće ponašanje mogu biti primarni izvor informacija.

U procjeni jačine boli može se koristiti verbalna skala u kojoj bolesnik riječima opisuje bol kao: nema boli, blaga bol, jaka bol i najjača moguća bol. Prema numeričkoj skali koju nazivamo VAS skala boli (Vizualno-analogni skala) ocjene se kreću od 0 do 10; kod 0 boli nema, a broj 10 označava najveću moguću bol (Slika 23.).



Slika 23. Prikaz verbalne skale, numeričke skale i vizualno analogni skale boli.

Izvor: <http://msd-prirucnici.placebo.hr/msd-simptomi/dodatak-i-farmakoterapija-akutne-boli>

Upitnik za otkrivanje neuropatske boli (Pain detect upitnik) je provjeren alat za probir vjerovatnosti postojanja neuropatske bolne komponente u pacijenata s kroničnom boli. Na početku upitnika se nalazi skala u rasponu od 1-10 vezano za pacijentovu trenutnu bol, prosječnu i najjaču bol u posljednja četiri tjedna. U nastavku se nalazi osam pitanja koji određuju kvalitetu neuropatskog bolnog sindroma. Ispitivač može sam odgovarati i nije potreban fizikalni pregled. Obuhvaćena su sljedeća svojstva bolnih sindroma: bol na lagani dodir, trnci ili bockanje, pečenje ili žarenje, udar struje, utrnulost, bol na toplo ili hladno i bol na lagani pritisak. Ispitanik svako svojstvo može ocijeniti od 0 do 5. Zadnje pitanje se odnosi na prirodu i način širenja boli, ocjenjuje se u rasponu od -1 do 2 ovisno o zaokruženom dijagramu (Slika 24.). Raspon zbroja bodova kreće se od -1 do 38. Kod osoba kojima je zbroj bodova manji ili jednak 12 možemo isključiti prisutnost neuropatske komponente boli, no kad zbroj prelazi 19 bodova, postoji velika

vjerojatnost za njezino postojanje. Bolesnici s neuropatskom komponentom boli pate više i ozbiljnije od onih bez boli. Upitnik može biti od pomoći u različitim kliničkim istraživanjima i svakodnevnoj kliničkoj praksi (38,39).

painDETECT UPITNIK O BOLI

Datum: _____ Bolesnik: _____ Prezime: _____ Ime: _____

Kako bi ocijenili Vašu bol **sada**, u ovom trenutku?
 0 1 2 3 4 5 6 7 8 9 10

bez boli najjača bol
 Koliko jaka je bila **najjača** bol u zadnja 4 tjedna?
 0 1 2 3 4 5 6 7 8 9 10

bez boli najjača bol
 Koliko je **prosječno** bila jaka bol u zadnja 4 tjedna?
 0 1 2 3 4 5 6 7 8 9 10

bez boli najjača bol

Označite sliku koja najbolje opisuje prirodu Vaše boli:

Trajna bol s blagim oscilacijama

Trajna bol s bolnim napadajima

Bolni napadaji bez prisutne boli između napadaja

Bolni napadaji uz prisutnu bol između napadaja

Molimo označite glavno područje boli

Širi li se Vaša bol u druga područja tijela?
 da ne

Ukoliko da, molimo označite strelicom smjer kuda se bol širi.

Patite li u označenim područjima od osjećaja pečenja (žarenja)?
 nikada jedva primjetno blago srednje jako vrlo jako

Imate li u području boli osjećaj trnaca ili bockanja (poput mravinjanja, peckanja struje)?
 nikada jedva primjetno blago srednje jako vrlo jako

Je li lagani dodir ovog područja (npr. odjećom, pokrivačem) bolan?
 nikada jedva primjetno blago srednje jako vrlo jako

Imate li u području boli iznenadne bolne napadaje nalik udaru struje?
 nikada jedva primjetno blago srednje jako vrlo jako

Je li primjena topline ili hladnoće (npr. voda za kupanje) u ovom području ponekad bolna?
 nikada jedva primjetno blago srednje jako vrlo jako

Patite li od osjećaja utrnulosti u područjima koja ste označili?
 nikada jedva primjetno blago srednje jako vrlo jako

Izaziva li lagani pritisak ovog područja, npr. prstom, bol?
 nikada jedva primjetno blago srednje jako vrlo jako

(ispunjava tiječnik)

nikada	jedva primjetno	blago	srednje	jako	vrlo jako
x 0 = 0	x 1 =	x 2 =	x 3 =	x 4 =	x 5 =

Ukupan zbroj bodova _____ od 35

R. Freynhagen, R. Baron, U. Gockel, T.R. Tölle, CurrMed Res Opin Vol 22, 2006, 1911-1920 © 2006 J
 PD-Q - Croatia/Croatian - Mapi Research Institute.
 trnatiukuladap/proje411study4101qcestonmaricroatianq-grov206_mapi.doc-1907/2007-mib

Slika 24. painDETECT upitnik (Freyngahen i dr. 2006.) za ispitivanje kronične boli i postojanja neuropatske boli

5.2.8. Procjena funkcionalnosti gornjih ekstremiteta

Postoji niz upitnika koji su prikladni za korištenje u procjeni boli i funkcionalnosti ramena. To uključuje Oxford upitnik za rame (OSS, engl. Oxford Shoulder Score), i Upitnik za procjenu nesposobnosti ruke, ramena i šake – Quick DASH. Svaki od upitnika ima sustav bodovanja koji je valjan, pouzdan, osjetljiv na promjene i praktičan za korištenje u svakodnevnoj kliničkoj praksi.

Quick DASH upitnik (The Disabilities of the Arm, Shoulder and Hand) je upitnik od 30 pitanja koji ispituje sposobnost pacijenta za izvođenje određene aktivnosti gornjih ekstremiteta. Ovaj upitnik ispituje samoprocjenu pacijenta o poteškoćama i smetnjama u svakodnevnom životu na Likertovoj skali od 1 do 5 stupnjeva. Quick DASH je skraćena verzija izvorne DASH mjere ishoda. Quick DASH sadrži 11 pitanja vezano za sposobnost pojedinca da dovrši zadatak i shvate ozbiljnost problema (slika 25.). Ovaj test koristi Likertovu ljestvicu od 1 do 5 stupnjeva s koje pacijent može odabrati odgovarajući broj koji odgovara njegovoj razini funkcije.

Najmanje 10 od 11 stavki mora biti ispunjeno da bi se rezultat izračunao.

Formula $\left(\frac{\text{zbroj odgovora}}{n} - 1\right) \times 25$; gdje n predstavlja broj dovršenih zadataka

Viši rezultati ukazuju na veću razinu oštećenja funkcionalnosti i težinu, dok niži rezultati ukazuju na nižu razinu oštećenja funkcionalnosti. Rezultati se kreću u rasponu od 0 (bez ograničenog stupnja funkcionalnosti) do 100 (teško ograničeni stupanj funkcionalnosti).

Drugi dio upitnika ocjenjuje simptome i utjecaj na posao i sport koristeći sličnu ljestvicu (40).

QuickDASH					
Molimo vas da ocenite vašu sposobnost odgovarajućih aktivnosti obavljenih u poslednjih nedelju dana zaokruživanjem broja ispod odgovarajućeg odgovora.					
	BEZ TEŠKOĆA	UZ MALO TRUDA	SREDNJE TEŠKO	UZ MNOGO TRUDA	NE MOGU DA OBAVLJAM POSAO
1. Otvaranje poklopca na tegli.	1	2	3	4	5
2. Obavljanje težih kućnih poslova (pranje podova, usisavanje, pranje prozora...).	1	2	3	4	5
3. Nošenje kese ili ručne torbe.	1	2	3	4	5
4. Pranje leđa.	1	2	3	4	5
5. Korišćenje noža u kuhinji.	1	2	3	4	5
6. Bavljenje sportom koji zahteva korišćenje povredene ruke (tenis, košarka, golf, rukomet...).	1	2	3	4	5
	NI MALO	MALO	SREDNJE	PRILIČNO	MNOGO
7. Koliko su vam u poslednjih nedelju dana tegobe vezane za vašu povredu ometale normalne društvene aktivnosti sa porodicom, prijateljima, komšijama i drugim grupama?	1	2	3	4	5
	NI MALO	MALO	SREDNJE	PRILIČNO	MNOGO
8. Da li ste u poslednjih nedelju dana bili ograničeni u obavljanju vašeg posla ili svakodnevnih aktivnosti, a vezano za vašu povredu.	1	2	3	4	5
	NI MALO	MALO	SREDNJE	PRILIČNO	MNOGO
Molimo vas da ocenite intenzitet navedenih tegoba u poslednjih nedelju dana (zaokružiti broj)					
9. Da li imate bol u ruci?	1	2	3	4	5
10. Da li osećate trnjenje, golicanje ili peckanje u ruci?	1	2	3	4	5
	NI MALO	MALO	SREDNJE	MNOGO	IMAM TOLIKO TEGOBE DA NE MOGU DA SPAVAM
11. Da li ste imali problema sa spavanjem poslednjih nedelju dana zbog tegoba vezanih za vašu povredu?	1	2	3	4	5

QuickDASH nesposobnost/simptom skor = $\left[\left(\frac{\text{zbir dodeljenih vrednosti od n odgovora}}{n} - 1 \right) \times 25 \right]$, gde je n jednak broju odgovorenih pitanja
 QuickDASH skor ne može da se izračuna ako nije odgovoreno na više od jednog pitanja.

Slika 25. Kratka verzija upitnika Nesposobnost ruke, ramena i šake (Quick DASH)

Oxford upitnik za rame (OSS, engl. Oxford Shoulder Score) je upitnik od 12 pitanja koji se bavi problemima ramena u poslednja 4 tjedna. Pitanja obuhvaćaju poteškoće pri dnevnim funkcijama i stavke o boli (uobičajena bol, bol koja ometa uobičajeni rad i bol noću).

7. REZULTATI

U ovom završnom radu prikazan je način provođenja i rezultati fizioterapijske procjene bolnog ramena i limfedema te plan fizikalne terapije kod 4 žene koje su preživjele rak dojke, a pregledane su tijekom prosinca 2023. u Dnevnoj bolnici za limfedem Zavoda za fizikalnu medicinu i rehabilitaciju s reumatologijom Kliničkog bolničkog centra Split u sklopu studije pod nazivom Klinička, radiološka i laboratorijska obilježja subkliničkog limfedema ruke nastalog nakon provedenog liječenja karcinoma dojke.

Svim ženama bile su zajedničke kliničke dijagnoze zbog kojih su uključene u studiju:

1. C50 Zloćudna novotvorevina dojke;
2. M75.9 oštećenje ramena;
3. I89.0 Ostale neinfektivne bolesti limfnih žila i limfnih čvorova

Također su sve imale iste funkcionalne dijagnoze koje su postavljene na osnovu detaljne anamneze, provedene fizioterapijske procjene i mjerenja i testiranja:

A Tjelesne strukture:

s720 Strukture ramena

s730 Strukture gornjih ekstremiteta

s760 Strukture trupa

B Tjelesne funkcije:

f280 Osjet boli

f710 Funkcije mobilnosti zglobova

f730 Funkcije snage mišića

C Aktivnosti i sudjelovanje:

a230 Izvršavanje dnevne rutine

a430 Podizanje i prenošenje predmeta

a540 oblačenje

a640 obavljanje kućanskih poslova

a920 rekreacija i korištenje slobodnog vremena

7.1. PRVI PRIKAZ SLUČAJA

T.P. je 65 – godišnja žena koja se prilikom pregleda tužila na bolove u oba ramena, više desnom (neoperirana strana) i limfedem lijeve ruke.

Dodatne kliničke dijagnoze:, M53.8 Ostale specifične dorzopatije; M80.00 Više oboljelih mjesta.

Anamneza

Osobna anamneza: Liječi se poradi visokog tlaka, hipotireoze i povišene masnoće u krvi. Također se liječi zbog depresije po psihijatru. Zna za želučani ulkus. Iako ima osteoporozu ne uzima lijekove zbog problema sa želucom. 2022. je imala prijelom distalnog dijela palčana i lakatne kosti, liječena konzervativno, bez posljedica na funkciju šake. Dugogodišnje tegobe od strane vratne i slabinske kralježnice te bolova u ramenima.

Operacije: Operirana je poradi kamenca na bubregu te su joj odstranjeni jajnici i maternica.

Lijekovi: za depresiju, visoki tlak, masnoću i čir na želucu.

Vitamini: D

Dodatak prehrani: Beta - Glukan

Alergije: Penicilin, Andol i Nolicin

Funkcije i navike: apetiti, stolica i mokrenje uredni samostalno obavlja svakodnevne životne aktivnosti, umirovljena krojačica, dešnjak. Od slobodnih aktivnosti navodi svakodnevno hodanje i igranje s unučadi.

Sadašnja bolest: Pacijentica je 18.12.2007. bila podvrgnuta modificiranoj radikalnoj mastektomiji – MRM s totalnom aksilarnom disekcijom lijeve dojke u kojoj je odstranjeno 12 limfnih čvorova (0/12). Patohistološkim nalazom dokazan je invazivni duktalni karcinom (carcinoma ductale invasium mammae gr I). Nije rađen rekonstruktivni zahvat.

Nije provedena kemoterapija i radioterapija. Uzimala je hormonalnu terapiju, a korišten je tamoksifen (Nolvadex) i lotrozol (Femara), sada bez terapije.

Komplikacije koje su se javile odmah nakon operacije su limfedem ruke i bol u ramenu kaja se pojavila mjesec dana nakon operacije. Provođena je terapija limfedema u smislu limfne drenaže te je opskrbljena elastično-kompresivnim rukavom bez rukavice kružnog tkanja kompresije II. Limfnu drenažu zadnji put je provela u 2023. godini. Pacijentica više ne nosi rukav jer joj stvara nelagodu.

Pacijentica je u trenutku pregleda navela da osjeća otečenost lijeve ruke.

Intezivnija bol se počela javljati prije 6 mjeseci. Tegobe se pogoršavaju pri podizanju ruke ili nošenju nekog težeg predmeta. Bol se počela pojavljivati i za vrijeme spavanja. VAS bol u posljedna 4 mjeseca pacijentica opisiva kao ocjenu 4.

Dijagnostičke pretrage koje su napravljene:

07.01.2024. Ultrazvučni pregled desnog ramena pokazao je da se tetiva bicepsa nalazi u žljebu bez okolnog izljeva. Akromioklavikularni zglob je urednog nalaza. Tetiva supraspinatusa zadebljana je po tipu tendinoze s kalcifikatom u medijalnom dijelu tetive veličine 0.4 uz veliki tuberkul. Tetiva subscapularisa urednog je kontinuiteta bez kalcifikata. Tetiva infraspinatusa urednog je nalaza.

Ultrazvučni pregled lijevog ramena pokazao je da se tetiva bicepsa nalazi u sulkusu, bez izljeva okolnog. AC zglob urednog nalaza. Tetiva subskapularisa urednog kontinuiteta-bez kalcifikata. Tetiva supraspinatusa u kontinuitetu, bez kalcifikata. Tetiva infraspinatusa urednog nalaza. Nema izljeva u subakromijalnoj burzi niti u stražnjem recesusu ramena.

Zaključak:

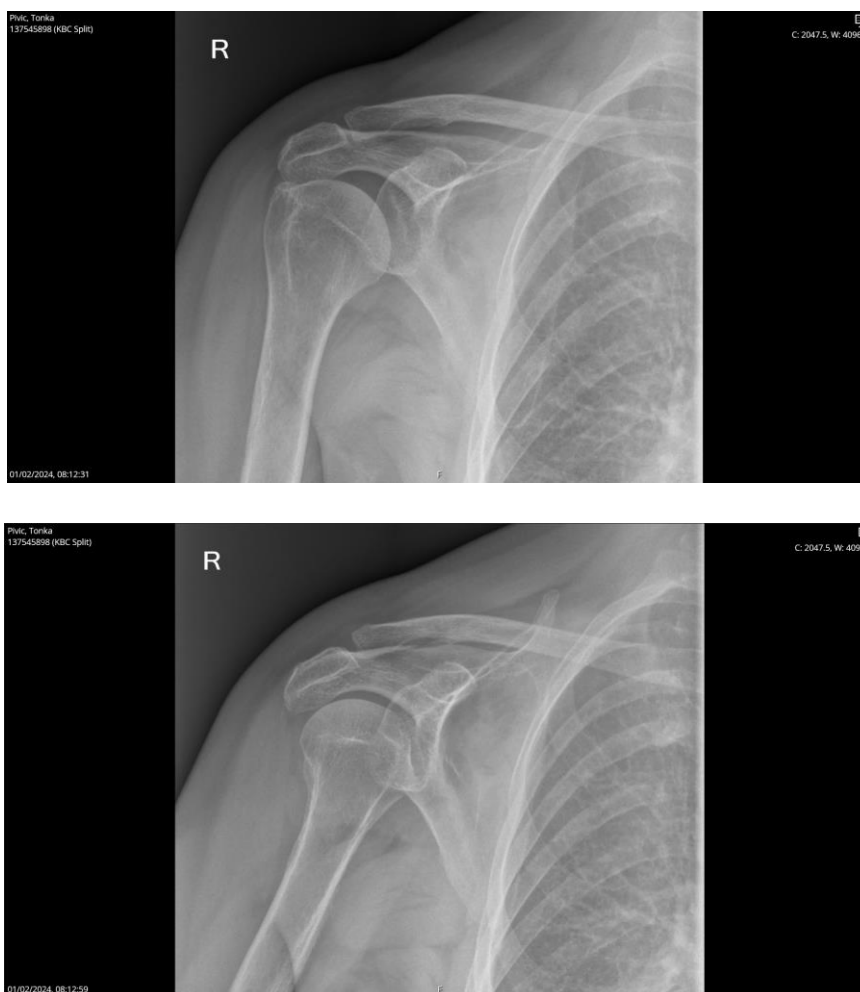UZV desnog ramena:

Tetiva supraspinatusa zadebljana po tipu tendinoze, sa kalcifikatom u medijalnom dijelu tetive veličine 0.4 uz veliki tuberkul- bez dorzalne akustične sjene.

UZV lijevog ramena: uredan nalaz lijevog ramena

01.02.2024. Rendgensko snimanje desnog ramena u dva smjera pokazalo je smanjenu mineralizaciju koštanih struktura desnog ramena. Zglobna tijela su glatka i

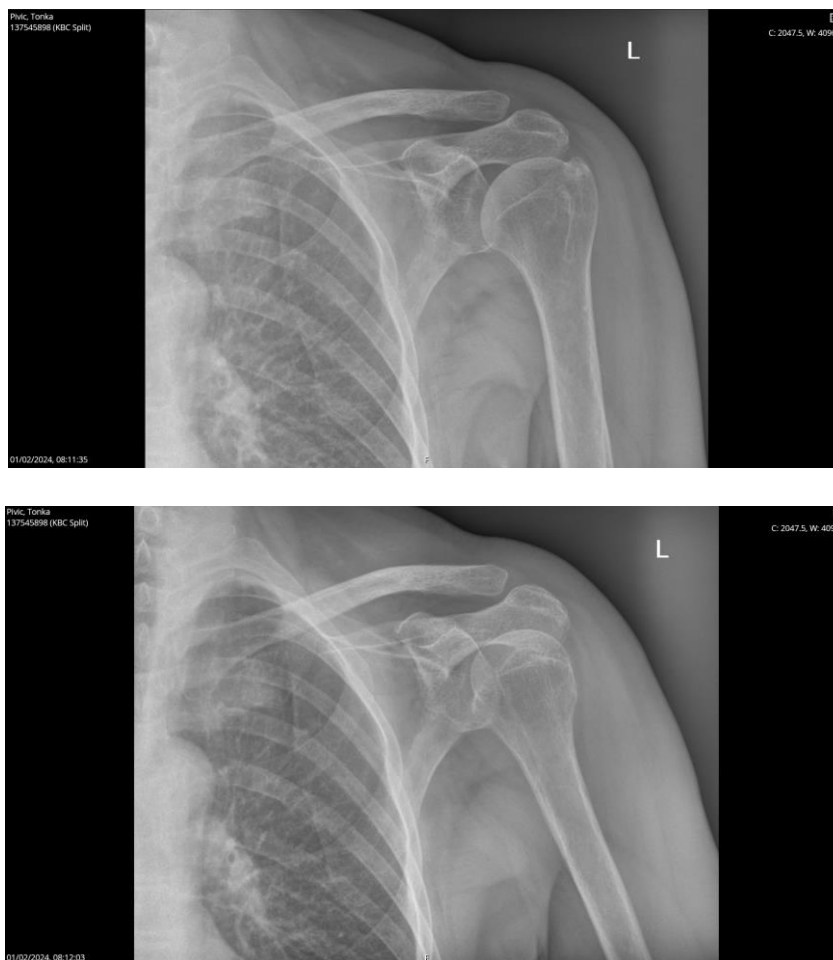
kongruentna. Uočene su blaže artrotske promjene na AC zglobu. Uz lateralni rub akromiona nalazi se linearna vapnena sjena veličine 3 milimetra.



Slika 26. Prikaz rendgenskog snimanja desnog ramena u dva smjera

Izvor: mentorica rada

Rendgensko snimanje lijevog ramena u dva smjera pokazalo je smanjenu mineralizaciju prikazanih koštanih struktura. Zglobna tijela su glatka i kongruentna. Blaža sklerozacija područja velikog tuberkula. Ne vidi se mineralnih sjena u mekim čestima.



Slika 27. Prikaz rendgenskog snimanja lijevog ramena u dva smjera

Izvor: mentorica rada

Početa fizioterapijska procjena

Na pregledu pacijentica je u 0. stadiju limfedema prema ISL-u (engl. *International Society of Lymphedema*). Fovea znak je negativan. Pitting znak je negativan. Stemmerov znak je negativan. Ožiljak je hipotrofičan, mobilan uz višak kože na krajevima. Nema promjena na koži, noktima i između prstiju.

Rame bez otekline. Koža je eutermna i normalne boje. Lijevo rame je u protrakciji. Uočena je hipotrofija m.biceps brachii, m.deltoideusa i mišića rotatorne manžete.

Desno rame je bez otekline. Koža je eutermna i normalne boje. Uočena je hipotrofija mišića rotatorne manžete.

Provedena mjerenja i testovi:

1. Pain detect

Zbroj bodova kod Upitnika o boli iznosio je 9 pri čemu možemo isključiti prisustvo neuropatske boli. Pacijentica je navela da se bol širi i da ima iznenadne bolne napadaje koji znaju biti frustrirajući.

2. Mjerenje indeksa sagitalne gibljivosti torakalne kralježnice

Sagitalni indeks torakalne kralježnice iznosio je 2 centimetra.

3. Mjerenje opsega pokreta u ramenom zglobu

Tablica 5 Prikaz vrijednosti aktivnog opsega pokreta u ramenom zglobu

Lijeva ruka	Aktivan opseg pokreta u ramenom zglobu	Desna ruka
165 °	Antefleksija	88 °
85 °	Abdukcija	82 °
60 °	Vanjska rotacija	20 °
60 °	Unutarnja rotacija	70 °

4. Dinamometrija mišića ruke

Tablica 6 Prikaz vrijednosti dinamometrije za mišiće ruku

Lijeva ruka	Pokret	Desna ruka
10.8 N	Fleksija u ramenu	5.1 N
10 N	Abdukcija u ramenu	6.2 N
11.7 N	Addukcija u ramenu	8.1 N
6.4 N	Vanjska rotacija u ramenu	3.2 N
8.2 N	Unutarnja rotacija u ramenu	6.2 N
9.2 N	Fleksija u laktu	10.1 N
9.1 N	Ekstenzija u laktu	9.1 N

5. Specifični testovi za mišiće rotatorne manžetne

Tablica 7 Prikaz rezultata specifičnih testova za mišiće rotatorne manžetne

Testovi za mišiće	Pozitivan/negativan znak
Testovi za m.subscapularis	-
Testovi za m.supraspinatus	+
Testovi za m. infraspinatus/m. teres minor	+
Testovi za m.biceps brachii	-
Testovi za AC zglob	+

6. Mjerenje opsega ruke

Tablica 8 Prikaz opsega ruku u centrimetrima mjereno u 4 točke mjerenja

Lijevo	Točka	Desno
17.5 cm	0	17.2 cm
22.5 cm	1	23 cm
27.1 cm	2	27.1 cm
29.5 cm	3	29 cm
31 cm	4	32.5 cm

7. Upitnik funkcionalnost gornjeg ekstremiteta Quick Dash kratka verzija

Tablica 9 Prikaz upitnika funkcionalnosti gornjeg ekstremiteta Quick Dash kratka verzija

	BEZ POTEŠKOĆA	UZ BLAGE POTEŠKOĆE	UZ UMJERENE POTEŠKOĆE	UZ VELIKE POTEŠKOĆE	NE MOGU UOPĆE
1.Otvoriti zategnutu ili novu staklenku				x	
2. Obavljati teške kućanske poslove (npr. oprati zidove, podove)			x		

3. Nositi torbu za kupovinu ili aktovku			x		
4. Oprati svoja leđa			x		
5. Koristiti nož za rezanje hrane			x		
6. Rekreativne aktivnosti u kojima je potrebna primjena sile ruke, ramena ili šake (npr. golf)				x	
	UOPĆE NE	MALO	UMJERENO	POPRILOČNO	EKSTRE MNO
7. Tijekom posljednjih tjedan dana, u kojoj mjeri su tegobe s rukom, ramenom, ili šakom ometale vaše normalne društvene aktivnosti s obitelji i prijateljima?				x	
	BEZ OGRANIČEN JA	MINIMALNO OGRANIČEN JE	UMJERENO OGRANIČEN	JAKO OGRANIČEN	NE MOGU UOPĆE
8. Tijekom posljednjih tjedan dana jeste imali problema ograničenja u izvršavanju posla zbog problema s rukom?				x	

	BEZ SIMPTOMA	BLAGO	UMJERENO	POPRILOČNO	EKSTRE MNO
9. Bol u ruci, ramenu ili šaci.				x	
10. Trnjenje u vašoj ruci, ramenu ili šaci.				x	
	BEZ POTEŠKOĆA	UZ BLAGE POTEŠKOĆE	UZ UMJERENE POTEŠKOĆE	UZ VELIKE POTEŠKOĆE	UZ TOLIKO POTEŠK OĆA DA NE MOGU SPAVA TI
11. Koliko ste poteškoća imali sa spavanjem zbog boli u ruci, ramenu ili šaci?			x		

POSAO – kućanica					
Jeste li imali poteškoća:	BEZ POTEŠKOĆA	UZ BLAGE POTEŠKOĆE	UZ UMJERENE POTEŠKOĆE	UZ VELIKE POTEŠKOĆE	NE MOGU UOPĆE
1. U obavljanju vašeg posla na uobičajen način?		x			
2. U vašem uobičajenom radu zbog boli u ruci, ramenu ili šaci?			x		

3.U obavljanju posla onako dobro kako biste voljeli?		x			
4.U obavljanju posla unutar uobičajenog vremena?			x		

Zbroj bodova kod upitnika iznosio je 56 bodova što označava umjereni stupanj ograničenja funkcionalnosti gornjeg ekstremiteta. Pacijentica navodi najveće smetnje kod izvođenja različitih aktivnosti u kojima je potrebna primjena sile ruke.

Na osnovu fizioterapijske procjene utvrđeno je da ima smanjenu pokretljivost u desnom ramenu, smanjenu snagu i bol i napetost u području ramena. Na temelju pregleda postavljeni su ciljevi fizioterapije: smanjenje boli, povećanje opsega pokreta, povećati snagu, smanjenje boli pri radnim aktivnostima kod kuće i relaksacijskim aktivnostima, poboljšati mogućnosti nošenja težih predmeta i podizanje ruke iznad razine glave.

7.2. DRUGI PRIKAZ SLUČAJA

M.B.-Š. je 53 - godišnja žena koja se u trenutku pregleda tužila na bol i trnjenje niz lijevu ruku te osjećaj težine u ruci.

Dodatne kliničke dijagnoze: M51.1 Bolesti lumbalnog i drugog intervertebralnog diska s radikulopatijom

Anamneza

Osobna anamneza: liječi se poradi visokog tlaka, hipotireoze i povišene masnoće u krvi. Ima neznčajna suženja karotidnih arterija i vertebrogene smetnje protoka u stražnjem slivu. Također se liječi zbog depresije po psihijatru. Liječi spondiloartritis po internisti reumatologu. Zna za sindrom karpalnog kanala obostrano te Deqervainov sinovitis desne šake.

Operacije: 14.01.2020. učinjena je ginekološka operacija u kojoj je odstranjen endometrijalni polip

13.11.2020. učinjena je laparoscopska adneksektomija

Lijekovi: Brufen, Hyplaxy, Fastum gel lokalno, Emanera ili Controloc, Sylimarin, Egzemestan, Euthyrox, Tertensif i Ezotera

Vitamini D

Dodatak prehrani: Ca

Alergije: Anastris

Funkcije i navike: – apetiti, stolica i mokrenje uredni, dešnjak, samostalno obavlja svakodnevne životne aktivnosti, ne puši, živi u Splitu s mužem i dvoje djece. Po zanimanju je administrativna službenica. Većinu vremena na poslu provodi stojeći. Zbog dijagnoze karcinoma dojke bila je na bolovanju 4 godine.

Ne bavi nikakvom tjelesnom aktivnošću.

Sadašnja bolest: Pacijentica je 13.06.2017. podvrgnuta kvadrantektomiji lijeve dojke. Patohistološkim nalazom dokazan je invazivni duktalni karcinom (carcinoma

ductale invasium mammae). Odstranjeno je 15 limfnih čvorova, nije bio pozitivan niti jedan limfni čvor.

Provedena je adjuvantna radioterapija područja dojke 2017. s ciljem smanjenja rizika od povrata bolesti. Nije bilo nuspojava radioterapije. Kemoterapija nije provedena. Uzima hormonalnu terapiju, a korišten je Tamoksifen (Nolvadex), a potom Egzemestan (Aromastin) kojeg i sada koristi. Nije primala bifostfonate.

Nakon operacije nije nosila poslijeoperacijski grudnjak (steznik). Educirana je o provođenju vježbi od strane medicinske sestre. Nakon 7 dana od operacije vježbala je svakodnevno 4 mjeseca. Vježbe sada radi povremeno.

Rana komplikacija nakon operacije bila je bol u lijevom ramenu. Nije imala aksilarni mrežni sindrom nakon operacije. Prije operacije nije imala problema s ramenom operirane strane. Nema trajnih posljedica od kemoterapije i hormonske terapije.

Kao kasna komplikacija liječenja javlja se limfedem lijeve ruke, a dijagnoza limfedema postavljena je 2022. od strane fizijatra. Nikad nije imala epizodu erizipela. U nekoliko navrata provedena je terapija limfedema koja je uključivala samo limfnu drenažu. Nikad joj nije propisan terapijski set za bandažu i/ili elastično-kompresivni rukav. Kožu prsnog koša i ruke maže jednom tjedno dječjom masti.

Na pregledu pacijentica se tužila na osjećaj umjerene otečenosti ruke.

Bili su prisutni i drugi simptomi limfedema kao što su: zatezanje, trnci i težina. Trnce osjeća kroz cijelu lijevu ruku. Do pogoršanja simptoma dolazi uslijed rada i dizanje teškog tereta. Odmor joj smanjuje bolnost. Također se tužila na bolnost i zatezanje ožiljka.

VAS bol u posljednja četiri mjeseca označila je s ocjenom 4, a najjaču bol koja se dogodila u posljednja četiri tjedna označila je s ocjenom 6.

Dijagnostičke pretrage koje su učinjene:

07.01.2024. Ultrazvučni pregled lijevog ramena pokazao je da se tetiva bicepsa nalazi u sulkusu, bez okolnog izljeva . AC zglob blaže artrotski izmijenjen.

Tetiva subskapularisa urednog kontinuiteta, bez kalcifikata. Tetiva supraspinatusa je u kontinuitetu, zadebljana po tipu tendinoze, ali bez kalcifikata. Tetiva infraspinatusa je urednog nalaza. Nema izljeva u subakromijalnoj burzi niti u stražnjem recesusu ramena. Dinamički test na sraz je negativan.

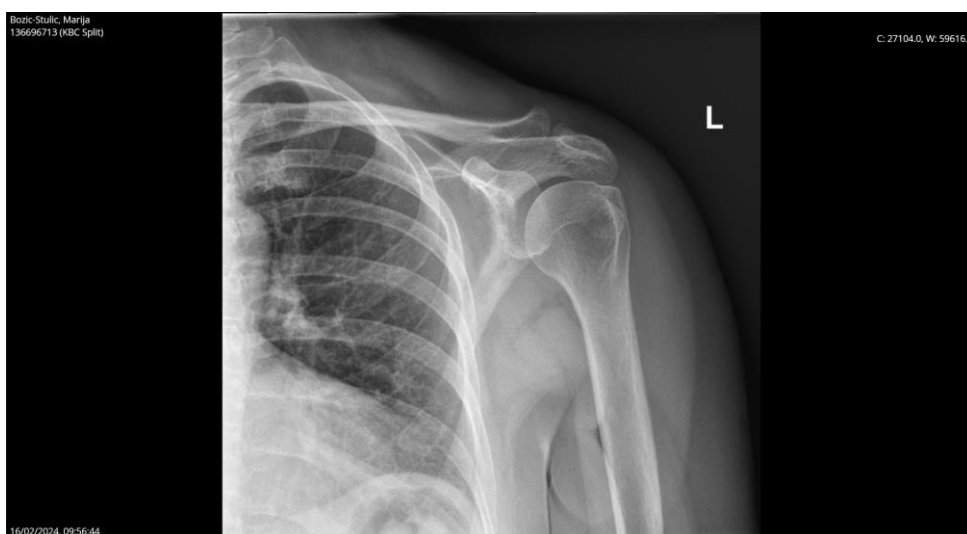Ultrazvučni pregled desnog ramena pokazao je da se tetiva bicepsa u sulkusu, bez izljeva okolnog. AC zglob blaže artrotski izmijenjen. Tetiva subskapularisa urednog kontinuiteta-bez kalcifikata. Tetiva supraspinatusa u kontinuitetu, bez kalcifikata. Tetiva infraspinatusa urednog nalaza. Subakromijalni burzitis (asimptomatski). Nema izljeva u subakromijalnoj burzi niti u stražnjem recesusu ramena. Dinamički test na sraz neg.

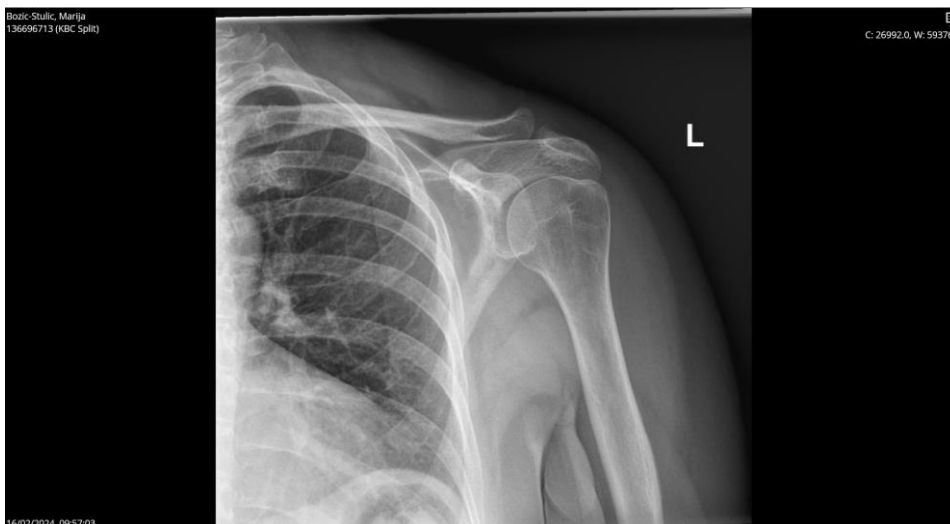Zaključak:

UZV desnog ramena: blaža artroza AC zgloba; asimptomatski subkorakoidni burzitis.

UZV lijevog ramena: blaža artroza AC zgloba; tendinoza tetive supraspinatusa.

16.02.2024. Rendgensko snimanje lijevog ramena u dva smjera pokazalo je primjerenu mineralizaciju koštanih struktura. Zglobna tijela su kongruentna, zglobne plohe su glatke uz očuvanu širinu zglobnih prostora.

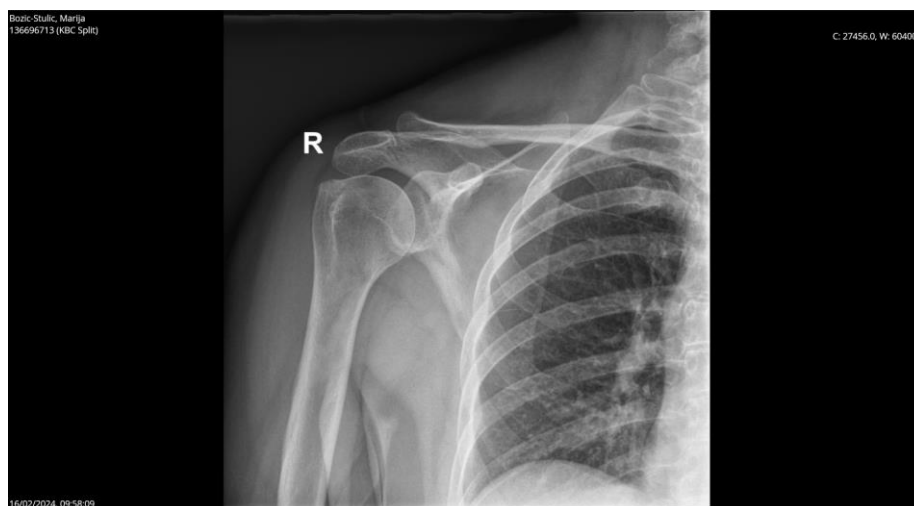


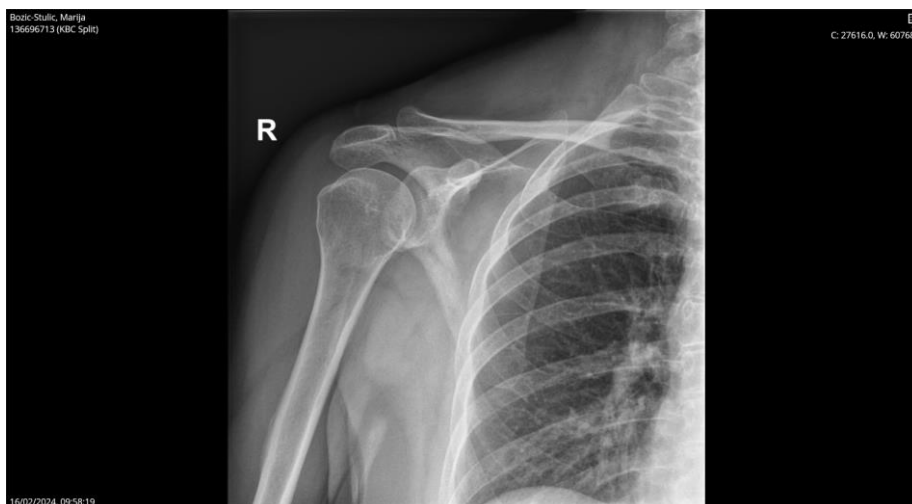
Slika 28. Prikaz rendgenskog snimanja lijevog ramena u dva smjera

Izvor: mentorica rada

Rendgensko snimanje desnog ramena u dva smjera pokazana je primjerena mineralizacija prikazanih koštanih struktura. Zglobna tijela su kongruentna, zglobne plohe glatke uz očuvanu širinu zglobnih prostora. Diskretna entezopatija velikog tuberkula.





Slika 29. Prikaz rendgenskog snimanja desnog ramena u dva smjera

Izvor: mentorica rada

Početna fizioterapijska procjena:

Oteklina je bila vidljiva u području lijeve nadlaktice i dojke. Stadij limfedema prema ISL-u je II. Pitting znak je negativan. Stemmerov znak je negativan. Ožiljak je pravilnog oblika, bolan na palpaciju.

Nije bilo nikakvih promjena na koži, noktima i između prstiju.

Lijevo rame bez otekline. Koža normalne boje, eutermna. Palpatorna bolnost i napetost prednjeg dijela ramena, ekstenzora podlaktice i unutarnji rotatori ramena.

Test istezanja pleksusa brahijalisa je bio negativan. Navodi ispad osjeta u dermatomu C5 lijevo. MTR ruku simetrično oslabljeni. Tinel nad karpalnim kanalom neg. Gruba mišićna snaga lijeve šake oslabljena.

Provedena mjerenja i testovi:

1. Pain detect

Zbroj bodova kod Upitnika o boli iznosio je 5 pri čemu možemo isključiti prisutnost neuropatske boli. Pacijentica navodi da se bol širi u druga područja tijela.

2. Mjerenje indeksa sagitalne gibljivosti torakalne kralježnice

Sagitalni indeks torakalne kralježnice iznosio je 4 centimetra.

3. Mjerenje opsega pokreta u ramenom zglobu

Tablica 10 Prikaz vrijednosti aktivnog opsega pokreta u ramenom zglobu

Lijeva ruka	Aktivan opseg pokreta u ramenom zglobu	Desna ruka
145 °	Antefleksija	170 °
110 °	Abdukcija	110 °
85 °	Vanjska rotacija	80°
75 °	Unutarnja rotacija	80°

4. Dinamometrija mišića ruke

Tablica 11 Prikaz vrijednosti dinamometrije za mišiće ruke

Lijeva ruka	Pokret	Desna ruka
10.2 N	Fleksija u ramenu	13.3 N
9 N	Abdukcija u ramenu	14.1 N
9 N	Addukcija u ramenu	14.5 N
9 N	Vanjska rotacija u ramenu	12 N
6.2 N	Unutarnja rotacija u ramenu	13 N
16.6 N	Fleksija u laktu	20.6 N
9 N	Ekstenzija u laktu	14.5 N

5. Specifični testovi za mišiće rotatorne manžete

Tablica 12 Prikaz rezultata specifičnih testova za mišića rotatorne manžete

Testovi za mišiće	Pozitivan/negativan znak
Testovi za m.subscapularis	-
Testovi za m.supraspinatus	-
Testovi za m. infraspinatus/m. teres minor	-
Testovi za m.biceps brachii	+

Testovi za AC zglob	+
---------------------	---

6. Mjerenje opsega ruke

Tablica 13 Prikaz opsega ruku u centrimetrima mjereno u 4 točke mjerenja

Lijevo	Točka	Desno
17 cm	0	17.2 cm
22.6 cm	1	22.8 cm
27 cm	2	27 cm
29.7 cm	3	29 cm
33.7 cm	4	33.5 cm

7. Funkcionalni test Quick dash

Tablica 14 Prikaz upitnika funkcionalnosti gornjeg ekstremiteta Quick Dash
kratka verzija

	BEZ POTEŠKOĆA	UZ BLAGE POTEŠKOĆE	UZ UMJERENE POTEŠKOĆE	UZ VELIKE POTEŠKOĆE	NE MOGU UOPĆE
1. Otvoriti zategnutu ili novu staklenku		x			
2. Obavljati teške kućanske poslove (npr. oprati zidove, podove)			x		
3. Nositi torbu za kupovinu ili aktovku				x	
4. Oprati svoja leđa	x				
5. Koristiti nož za rezanje hrane	x				
6. Rekreativne aktivnosti u kojima je potrebna primjena sile ruke,					x

ramena ili šake (npr. golf)					
	UOPĆE NE	MALO	UMJERENO	POPRILOČNO	EKSTRE MNO
7.Tijekom posljednjih tjedan dana, u kojoj mjeri su tegobe s rukom, ramenom, ili šakom ometale vaše normalne društvene aktivnosti s obitelji i prijateljima?				x	
	BEZ OGRANIČEN JA	MINIMALNO OGRANIČEN JE	UMJERENO OGRANIČEN	JAKO OGRANIČEN	NE MOGU UOPĆE
8.Tijekom posljednjih tjedan dana jeste imali problema ograničenja u izvršavanju posla zbog problema s rukom?			x		
	BEZ SIMPTOMA	BLAGO	UMJERENO	POPRILOČNO	EKSTRE MNO
9.Bol u ruci, ramenu ili šaci.				x	
10.Trnjenje u vašoj ruci, ramenu ili šaci.		x			
	BEZ POTEŠKOĆA	UZ BLAGE POTEŠKOĆE	UZ UMJERENE POTEŠKOĆE	UZ VELIKE POTEŠKOĆE	UZ TOLIKO POTEŠK OĆA DA

					NE MOGU SPAVALI
11. Koliko ste poteškoća imali sa spavanjem zbog boli u ruci, ramenu ili šaci?			x		

POSLO – kućanica					
Jeste li imali poteškoća:	BEZ POTEŠKOĆA	UZ BLAGE POTEŠKOĆE	UZ UMJERENE POTEŠKOĆE	UZ VELIKE POTEŠKOĆE	NE MOGU UOPĆE
1. U obavljanju vašeg posla na uobičajen način?			x		
2. U vašem uobičajenom radu zbog boli u ruci, ramenu ili šaci?			x		
3. U obavljanju posla onako dobro kako biste voljeli?			x		
4. U obavljanju posla unutar uobičajenog vremena?			x		

Zbroj bodova kod upitnika iznosio je 48 bodova pri čemu označava umjereni stupanj smanjene funkcionalnosti gornjeg ekstremiteta. Pacijentica navodi najveće smetnje kod izvođenja različitih aktivnosti u kojima je potrebna primjena sile ruke.

Na osnovu fizioterapijske procjene utvrđeno je da ima smanjenu pokretljivost u oba ramenu, smanjenu snagu i bol i napetost u području ramena. U mjerenju opsega razlika između dvije ruke je manja od 2 cm. Na temelju pregleda postavljeni su ciljevi fizioterapije: smanjenje boli, povećanje opsega pokreta, povećati snagu, smanjenje boli pri radnim aktivnostima kod kuće i relaksacijskim aktivnostima te poboljšati mogućnosti nošenja težeg predmeta.

7.3. TREĆI PRIKAZ SLUČAJA

A.V. je 64 - godišnja žena koja se u trenutku pregleda tuži na oteklinu ruke i bol u lijevom ramenu.

Ostale kliničke dijagnoze: /

Anamneza

Osobna anamneza: pati od glavobolja.

Lijekovi: Letrozol

Vitamin: D

Dodatak prehrani: Ca

Ne uzima nutritivnu potporu.

Nema alergija na lijekove.

Funkcije i navike – apetit, stolica i mokrenje uredni. Dešnjak. Samostalno obavlja svakodnevne životne aktivnosti. Živi u Splitu s mužem. Ima troje djece. Po zanimanju je administrativna službenica. Većinu vremena na poslu provodi sjedeći. Zbog dijagnoze karcinoma dojke bila je na bolovanju 20 mjeseci.

Prestala pušiti duhan prije 27 godina.

Od hobija bavi se kukičanjem i šivanjem.

Provodi tjelovježbu kao što je hodanje, vježbe razgibavanja i disanja 1-3 sata tjedno.

Sadašnja bolest: Pacijentica je 22.04.2022. podvrgnuta modificiranoj radikalnoj mastektomiji – MRM lijeve dojke. Patohistološkim nalazom dokazan je invazivni duktalni karcinom (carcinoma invasivum mammae). Tumor je bio smješten u lijevoj dojci u gornjem lateralnom kvadrantu. Odstranjeno je 12 limfnih čvorova, od kojih je jedan bio pozitivan. Od rekonstruktivnih zahvata rađena je totalna odgođena rekonstrukcija. Tehnika totalne rekonstrukcije bila je ekspanzija tkiva nakon kojeg je uslijedilo postavljanje trajnog implantata.

Pacijentica je odbila radioterapiju. Kemoterapija nije provedena. Provodi se adjuvantna hormonalnu terapiju letrozolom (Femara) od 15.07.2022. do danas. Nije imala nuspojave hormonske terapije. Pacijentica je primala bisfosfonate od 04.08.2022. - 15.02.2024.

Nakon operacije nije nosila poslijeoperacijski grudnjak (steznik). Pacijentica nije dobila informacije o vježbama od medicinskog osoblja, sama je pronašla vježbe na internetu. Počela je vježbati 10 dan od operacije i još uvijek vježba .

Rane komplikacije nakon operacije su bile: serom , nekroza tkiva , postoperativna oteklina ruke i dojke i bol u ramenu. Gospođa je imala aksilarni mrežni sindrom nakon operacije , a simptomi su bili pojava boli, nemogućnost odmicanja ruke od tijela i pojava čvrstih struna u području pazuha, nadlaktice i podlaktice. Propisan je elastično - kompresivni rukav križnog tkanja kompresije II.

Prije operacije nije imala problem s bolnim ramenom operirane strane.

Nakon operacije je išla na fizikalnu terapiju za lijevo rame. Liječenje bolno ramena sastojalo se od vježbi, elektroprocedure i UZV.

Pacijentici je postavljena dijagnoza limfedema u 8/2022. Provedena je terapija limfedema koja se sastojala od ručne limfne drenaže, bandaže kratko-elastičnim zavojima i terapijskih vježbi. Propisan je kružno tkani elastično-kompresivni rukav bez rukavice. Nosi rukav po par sati dnevno, tijekom cijele godine osim ljeta. Rukav joj zna izazivati nelagodu i trnce. Nikad nije imala erizepel zahvaćene ruke.

Kožu prsnog koša i ruke maže tri puta tjedno.

Sadašnje tegobe:

Prisutni su drugi simptomi limfedema kao što su trnci. Ruka zahvaćena limfedemom boli.

Ožiljak je ružičast i tvrd pri palpaciji. Nepravilnog je oblika i nije bolan. Svrbi i zeteže .

U posljednja četiri mjeseca bol po VAS skali označila je s brojem 7, a najaču bol označila je s brojem 9.

Dijagnostičke pretrage koje su učinjene:

10.03.2024. Ultrazvučni pregled lijevog ramena pokazao je da se tetiva bicepsa nalazi u sulkusu, bez izljeva okolnog. AC zglob je blaže artrotski izmijenjen. Tetiva subskapularisa je urednog kontinuiteta bez kalcifikata. Parcijalna artikularna ruptura medijalnog dijela tetive supraspinatus. Tetiva infraspinatusa je urednog nalaza. Granično hipertrofični-eksudativni burzitis SA. Nema izljeva u stražnjem recesusu ramena.

Ultrazvučni pregled desnog ramena pokazao je da se tetiva bicepsa nalazi u sulkusu, bez izljeva okolnog. AC zglob urednog nalaza. Tetiva subskapularisa urednog kontinuiteta-bez kalcifikata. Tetiva supraspinatusa u kontinuitetu, bez kalcifikata. Tetiva infraspinatusa urednog nalaza. Nema izljeva u subakromijalnoj burzi niti u stražnjem recesusu ramena.

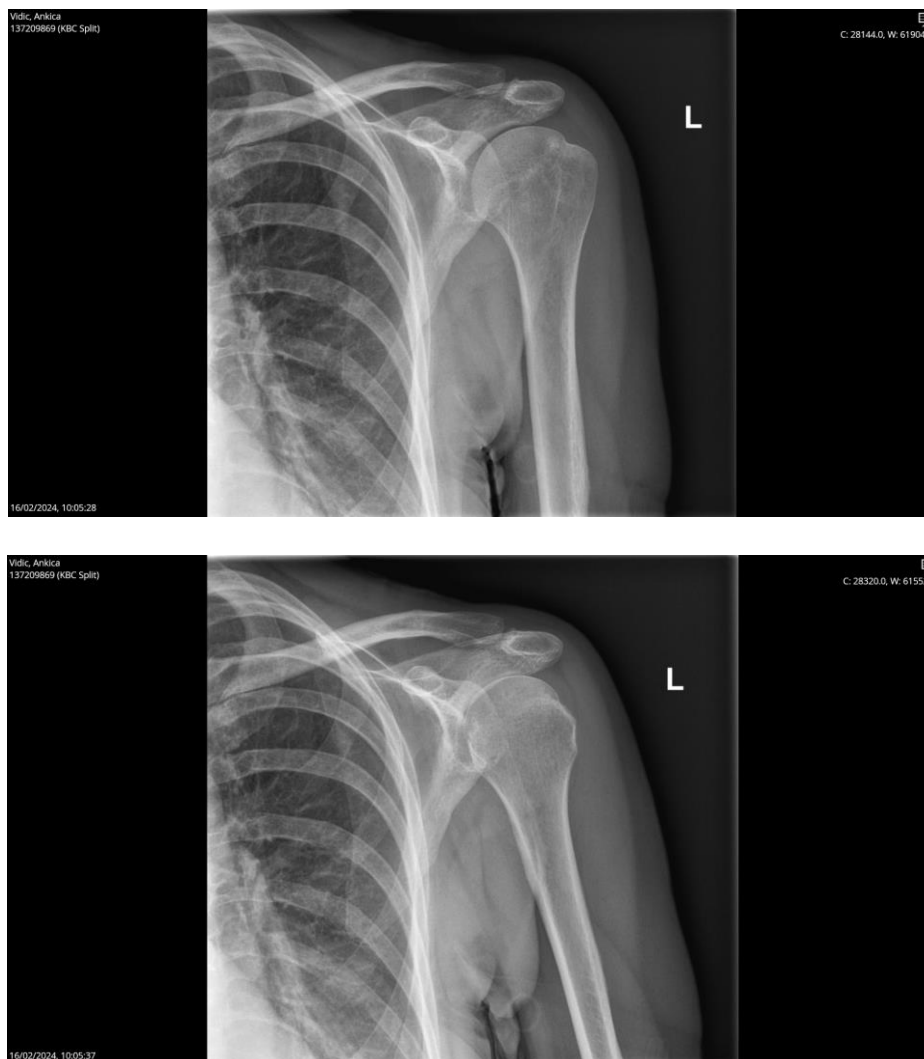Zaključak:

Desno rame: uredan nalaz.

Lijevo rame: Parcijalna artikularna ruptura medijalnog dijela tetive supraspinatusa.

Granični hipertrofično-eksudativni burzitis SA.

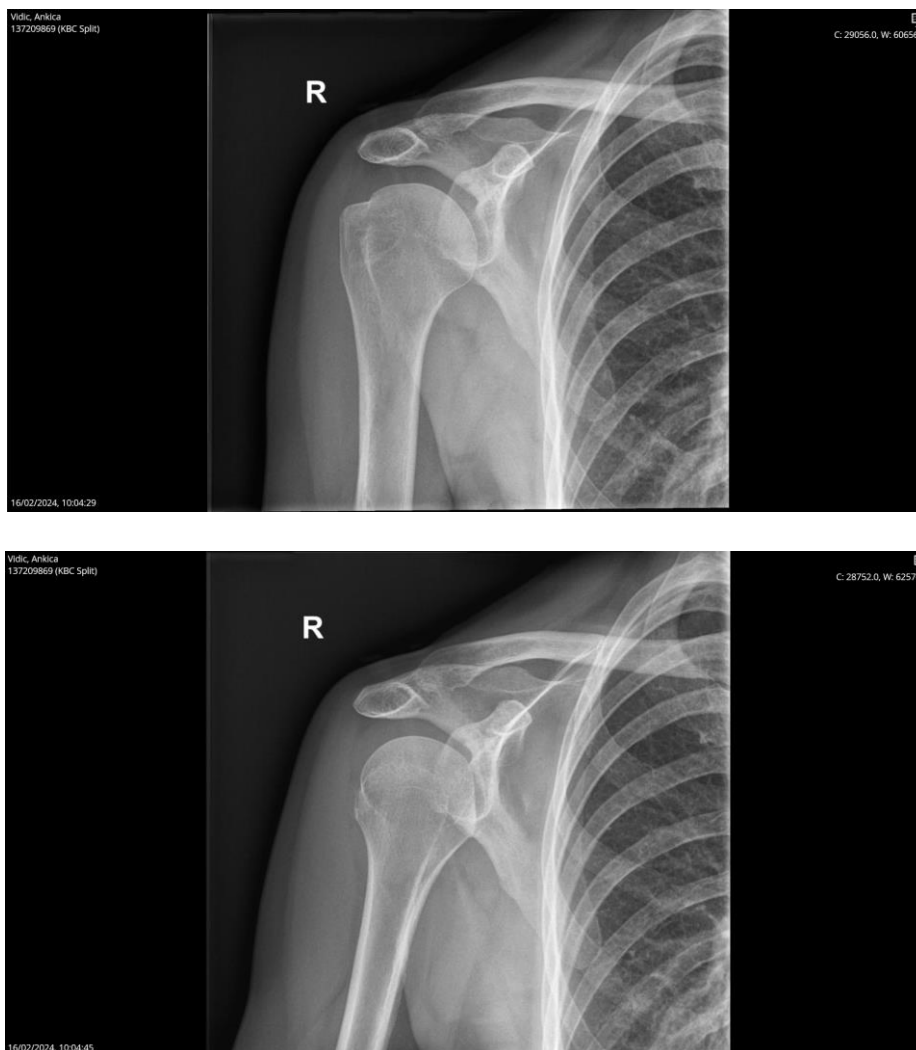22.02.2024. Rendgensko snimanje lijevog ramena u dva smjera pokazalo je primjerenu mineralizaciju koštanih struktura. Manja sklerotična zona vidi se u kranio-lateralnom dijelu glave humerusa promjera cca 0,4 cm. Zglobna tijela su kongruentna, zglobne plohe glatke uz očuvanu širinu zglobnih prostora.



Slika 30. Prikaz rendgenskog snimanja lijevog ramena u dva smjera

Izvor: mentorica rada

Rendgensko snimanje desnog ramena u dva smjera pokazalo je primjerenu mineralizaciju koštanih struktura. Zglobna tijela su kongruentna, zglobne plohe glatke uz očuvanu širinu zglobnih prostora. Diskretna vapnena sjena uz veliki tuberkul.



Slika 31. Prikaz rendgenskog snimanja desnog ramena u dva smjera

Izvor: mentorica rada

Početa fizioterapijska procjena

Stadij limfedema prema ISL je 0. Pitting znak je negativan. Stemmerov znak je negativan.

Bolno ograničene, polovično kretnje u lijevom ramenu, Lijevo aksilarni web sindrom od dojke do lakta. Bez edema dojke. Desno ožiljak mekan, palpara se masna nekroza.

Koža je suha. Koža eutermna i normalne boje.

Promjena na noktima i između prstiju nema.

Ožiljak je tvrd i nepravilnog oblika.

Oba ramena bez oteklina. Lijevo rame u blagoj depresiji. Uočena hipotrofija mišićne mase.

Provedena mjerenja i testovi:

1. Pain detect

Zbroj bodova kod Upitnika o boli iznosio je 8 pri čemu možemo isključiti prisustvo neuropatske boli.

2. Mjerenje indeksa sagitalne gibljivosti torakalne kralježnice

Sagitalni indeks torakalne kralježnice iznosio je 7 centimetra.

3. Mjerenje opsega pokreta u ramenom zglobu

Tablica 15 Prikaz vrijednosti aktivnog opsega pokreta u ramenom zglobu

Lijeva ruka	Aktivan opseg pokreta u ramenom zglobu	Desna ruka
128 °	Antefleksija	176 °
110 °	Abdukcija	109 °
85 °	Vanjska rotacija	85°
52°	Unutarnja rotacija	79°

4. Dinamometrija mišića ruke

Tablica 16 Prikaz vrijednosti dinamometrije za mišiće ruke

Lijeva ruka	Pokret	Desna ruka
18.7 N	Fleksija u ramenu	27 N
15.2 N	Abdukcija u ramenu	15.6 N
16.8 N	Addukcija u ramenu	13.2 N
9.7 N	Vanjska rotacija u ramenu	19.4 N

14.3 N	Unutarnja rotacija u ramenu	19.1 N
14.1 N	Fleksija u laktu	28.6 N
14 N	Ekstenzija u laktu	14.6 N

5. Specifični testovi za mišiće rotatorne manžete

Tablica 17 Prikaz rezultata specifičnih testova za mišića rotatorne manžete

Testovi za mišiće	Pozitivan/negativan znak
Testovi za m.subscapularis	+
Testovi za m.supraspinatus	+
Testovi za m. infraspinatus/m. teres minor	-
Testovi za m.biceps brachii	-
Testovi za AC zglob	-

6. Mjerenje opsega ruke

Tablica 18 Prikaz opsega ruku u centrimetrima mjereno u 4 točke mjerenja

Lijevo	Točka	Desno
16.3 cm	0	16.2 cm
19.4 cm	1	18.6 cm
24.5 cm	2	23.8 cm
25.3 cm	3	23.8 cm
28.9 cm	4	26.8 cm

8. Funkcionalni test Quick dash

Tablica 19 Prikaz upitnika funkcionalnosti gornjeg ekstremiteta Quick Dash kratka verzija

	BEZ POTEŠKOĆA	UZ BLAGE POTEŠKOĆE	UZ UMJERENE POTEŠKOĆE	UZ VELIKE POTEŠKOĆE	NE MOGU UOPĆE
1.Otvoriti zategnutu ili novu staklenku				x	

2. Obavljati teške kućanske poslove (npr. oprati zidove, podove)				x	
3. Nositi torbu za kupovinu ili aktovku			x		
4. Oprati svoja leđa				x	
5. Koristiti nož za rezanje hrane			x		
6. Rekreativne aktivnosti u kojima je potrebna primjena sile ruke, ramena ili šake (npr. golf)			x		
	UOPĆE NE	MALO	UMJERENO	POPRLIČNO	EKSTRE MNO
7. Tijekom posljednjih tjedan dana, u kojoj mjeri su tegobe s rukom, ramenom, ili šakom ometale vaše normalne društvene aktivnosti s obitelji i prijateljima?			x		
	BEZ OGRANIČEN JA	MINIMALNO OGRANIČEN JE	UMJERENO OGRANIČEN	JAKO OGRANIČEN	NE MOGU UOPĆE
8. Tijekom posljednjih tjedan dana jeste imali			x		

problema ograničenja u izvršavanju posla zbog problema s rukom?					
	BEZ SIMPTOMA	BLAGO	UMJERENO	POPRILIČNO	EKSTREMNO
9. Bol u ruci, ramenu ili šaci.			x		
10. Trnjenje u vašoj ruci, ramenu ili šaci.				x	
	BEZ POTEŠKOĆA	UZ BLAGE POTEŠKOĆE	UZ UMJERENE POTEŠKOĆE	UZ VELIKE POTEŠKOĆE	UZ TOLIKO POTEŠKOĆA DA NE MOGU SPAVATI
11. Koliko ste poteškoća imali sa spavanjem zbog boli u ruci, ramenu ili šaci?		x			

POSAO – kućanica					
Jeste li imali poteškoća:	BEZ POTEŠKOĆA	UZ BLAGE POTEŠKOĆE	UZ UMJERENE POTEŠKOĆE	UZ VELIKE POTEŠKOĆE	NE MOGU UOPĆE
1. U obavljanju vašeg posla na uobičajen način?		x			

2.U vašem uobičajenom radu zbog boli u ruci, ramenu ili šaci?			x		
3.U obavljanju posla onako dobro kako biste voljeli?		x			
4.U obavljanju posla unutar uobičajenog vremena?		x			

Zbroj bodova kod upitnika iznosio je 50 bodova pri čemu označava umjereni stupanja oštećenja funkcionalnosti gornjeg ekstremiteta. Pacijentica navodi najveće smetnje kod otvaranje nove staklenke i obavljanje težih kućanskih poslova (pranje poda).

Na osnovu fizioterapijske procjene utvrđeno je da ima smanjenu pokretljivost u oba ramenu, smanjenu snagu lijevog ramena i bol i napetost u području lijevog ramena. U mjerenju opsega razlika između dvije ruke je veći je od 2 cm. Na temelju pregleda postavljeni su ciljevi fizioterapije: smanjenje boli, povećanje opsega pokreta, povećati snagu, smanjenje boli pri radnim aktivnostima kod kuće i relaksacijskim aktivnostima i edukacija aktivne fizioterapije individualnom medicinskom gimnastikom.

7.4. ČETVRTI PRIKAZ SLUČAJA

S.G. je 55 - godišnja žena koja se u trenutku pregleda tužila na bol u oba ramena. Žena koja je preživjela karcinom dojke.

Druge kliničke dijagnoze: M53.1 Cervikobrahijalni sindrom,

Anamneza

Osobna anamneza: pati od glavobolja. Ima vrtoglavice te je u obradi po neurologu. Pacijentica se prati zbog čvora na štitnjači, sada je u stanju eutireoze. Preboljela je koronu u 12/2020 i 2022.

Operacije: 25.09.2020. Operiran dobroćudni tumor leiomiom uterusa

Lijekovi: letrozol

Vitamin: D

Dodatak prehrani: Ca

Ne uzima nutritivnu potporu.

Alergije: brufen, propolis i penicilinske injekcije

Funkcije i navike – apetit, stolica i mokrenje uredni. Dešnjak. Samostalno obavlja svakodnevne životne aktivnosti. Živi u Kaštel Starom s mužem i djetetom. Radi u trgovini. Većinu vremena na poslu provodi stojeći i kvalificira svoj posao kao teški fizički rad. Zbog dijagnoze karcinoma dojke bila je na bolovanju 4 godine.

Ne puši.

Od hobija izdvaja vrtlarenje.

Tjelovježbom se bavi jako malo otprilike jedan sat tjedno i to provodi u šetnji.

Sadašnja bolest: Pacijentica je 28.11.2019. bila podvrgnuta kvadrantektomiji i SNLB (sentinel lymph node biopsy tzv. Sentinel biopsiji limfnog čvora čuvara) desne dojke. 20.01.2020. provedena je reoperacija te je napravljena modificirana radikalna mastektomija – MRM i ALND (disekcija aksilarnih limfnih čvorova). Na drugoj operaciji izvađeno je 10 limfnih čvorova od čega su 2 bila pozitivna. Nije rađen rekonstruktivni zahvat.

Pacijentica je provodila adjuvantnu radioterapiju prsnog koša i aksile. Tijekom zračenja nije prala kožu niti radila njegu u tom području. U području prsnog koša imala je teški oblik postiradijacijskog dermatitisa. Kemoterapija nije provedena. Provodi se hormonalna adjuvantna terapija, a korišten je tamoksifen (Nolvadex) i letrozol (Femara).

Imala je nuspojave od Letrozola; iznenadne vrućice i bolove u kostima koje su i dalje prisutne.

Nije nosila poslijeoperacijski grudnjak. Pacijentica je educirana o vježbama od strane medicinske sestre. S vježbanjem je započela 3-4 dana nakon operacije te vježba i danas.

Rane komplikacije nakon operacije su bile: serom, postoperativna oteklina ruke i dojke i bol u ramenu. Nakon operacije nije imala aksilarni mrežni sindrom.

Pacijentici je postavljena klinička dijagnoza limfedema prije četiri godine (nakon druge operacije) od strane fizijatra. Provedena je terapija limfedema koja je uključivala: ručnu limfnu drenažu, bandażu koju nije mogla podnijeti, njegu kože i edukaciju. Ima kružno tkani elastično-kompresivni rukav bez rukavice kojeg nosi svaki dan po par sati. Samostalno joj je jako teško obući pomagalo. Pacijentica maže tri puta tjedno kožu prsnog koša i ruke bademovim uljem. Nije imala erizipel.

Simptomi i tegobe u trenutku pregleda:

Osjeća da joj je umjereno otečena ruka. Prisutni su i drugi simptomi limfedema kao što je: žarenje, težina i trnci. Pacijentica navodi bol u toj ruci. Bol se pogoršava za vrijeme rada, a smiruje za vrijeme odmora.

Ima trnce niz ruku. Bol se širi na vrat i između lopatica. Išla je na terapiju, sastojalo se od vježbi, mobilizacije, NSAR (nesteroidni protupalni lijekovi) i elektroprocedura. Nakon obavljene fizikalne terapije stanje je bilo bolje, no ubrzo se vratila ponovna bol.

VAS boli ramena označila je s ocjenom 4 u posljednja četiri mjeseca. Najjaču bol u posljednja četiri tjedna označila je s ocjenom 7.

Dijagnostička pretrage koje su napravljene:

07.01.2024. Ultrazvučnom pretragom desnog ramena viđeno je da AC zglobov urednog nalaza. Tetiva bicepsa je u sulkusu, bez izljeva okolnog. Tetiva subskapularisa urednog je kontinuiteta bez kalcifikata. Ruptura pune debljine srednje trećine tetive supraspinatusa poprečno vel. 0,4cm. Tetiva infraspinatusa urednog je nalaza. Nema izljeva u subakromijalnoj burzi. Nema izljeva u stražnjem recesusu ramena.

Ultrazvučni pregled lijevog ramena pokazao je tetivu bicepsa u sulkusu, bez izljeva okolnog. AC zglobov urednog nalaza. Tetiva subskapularisa urednog kontinuiteta-bez kalcifikata. Ruptura pune debljine srednje trećine tetive supraspinatusa poprečno

vel. 0,3cm. Tetiva infraspinatusa urednog nalaza. Nema izljeva u subakromijalnoj burzi. Nema izljeva u stražnjem recesusu ramena.

Zaključak:

UZV desnog ramena: Ruptura pune debljine srednje trećine tetive supraspinatusa vel 0,4cm

UZV lijevog ramena: Ruptura pune debljine srednje trećine tetive supraspinatusa vel 0,3cm.

Nema RTG slike.

Početa fizioterapijska procjena:

Oteklina se vidi u području nadlaktice. Stadij limfedema prema ISL je II. Pitting znak je negativan. Stemmerov znak je negativan.

Nema nikavih promjena na koži i prstima.

Ožiljak je tvrd, bolan, svrbi i zateže.

Oba ramena bez oteklina. Koža eutermna i normalne boje. Lijevo rame u blagoj protrakciji. Uočena hipotrofija miškulature.

Provedena mjerenja i testovi:

1. Pain detect

Zbroj bodova kod Upitnika o boli iznosio je 11.

2. Mjerenje indeksa sagitalne gibljivosti torakalne kralježnice

Sagitalni indeks torakalne kralježnice iznosio je 1,5 centimetra.

3. Mjerenje opsega pokreta u ramenom zglobu

Tablica 20 Prikaz vrijednosti aktivnog opsega pokreta u ramenom zglobu

Lijeva ruka	Aktivan opseg pokreta u ramenom zglobu	Desna ruka
176 °	Antefleksija	172 °
108 °	Abdukcija	105 °

78 °	Vanjska rotacija	75°
79 °	Unutarnja rotacija	76°

4. Dinamometrija mišića ruke

Tablica 21 Prikaz vrijednosti dinamometrije za mišiće ruke

Lijeva ruka	Pokret	Desna ruka
18.2 N	Fleksija u ramenu	14.1 N
18 N	Abdukcija u ramenu	11.7 N
14.9 N	Addukcija u ramenu	10.8 N
11.2 N	Vanjska rotacija u ramenu	10.4 N
6.8 N	Unutarnja rotacija u ramenu	8.7 N
13.7 N	Fleksija u laktu	12.6 N
15.2 N	Ekstenzija u laktu	11 N

5. Specifični testovi za mišiće rotatorne manžete

Tablica 22 Prikaz rezultata specifičnih testova za mišiće rotatorne manžete

Testovi za mišiće /zglob	Pozitivan/negativan znak
Testovi za m.subscapularis	+
Testovi za m.supraspinatus	+
Testovi za m. infraspinatus/m. teres minor	-
Testovi za m.biceps brachii	-
Testovi za AC zglob	-

6. Mjerenje opsega ruke

Tablica 23 Prikaz opsega ruku u centrimetrima mjereno u 4 točke mjerenja

Lijevo	Točka	Desno
16.3 cm	0	17.8 cm
22 cm	1	21.2 cm
24.8 cm	2	25.7 cm
25.5 cm	3	27.7 cm
28.4 cm	4	29 cm

7. Upitnik funkcionalnosti gornjeg ekstremiteta Quick Dash kratka verzija

Tablica 24 Prikaz upitnika funkcionalnosti gornjeg ekstremiteta Quick Dash kratka verzija

	BEZ POTEŠKOĆA	UZ BLAGE POTEŠKOĆE	UZ UMJERENE POTEŠKOĆE	UZ VELIKE POTEŠKOĆE	NE MOGU UOPĆE
1.Otvoriti zategnutu ili novu staklenku		x			
2. Obavljati teške kućanske poslove (npr. oprati zidove, podove)			x		
3. Nositi torbu za kupovinu ili aktovku				x	
4. Oprati svoja leđa		x			
5. Koristiti nož za rezanje hrane	x				
6.Rekreativne aktivnosti u kojima je potrebna primjena sile ruke, ramena ili šake (npr. golf)				x	

	UOPĆE NE	MALO	UMJERENO	POPRILOČNO	EKSTRE MNO
7.Tijekom posljednjih tjedan dana, u kojoj mjeri su tegobe s rukom, ramenom, ili šakom ometale vaše normalne društvene aktivnosti s obitelji i prijateljima?			x		
	BEZ OGRANIČEN JA	MINIMALNO OGRANIČEN JE	UMJERENO OGRANIČEN	JAKO OGRANIČEN	NE MOGU UOPĆE
8.Tijekom posljednjih tjedan dana jeste imali problema ograničenja u izvršavanju posla zbog problema s rukom?				x	
	BEZ SIMPTOMA	BLAGO	UMJERENO	POPRILOČNO	EKSTRE MNO
9.Bol u ruci, ramenu ili šaci.				x	
10.Trnjenje u vašoj ruci, ramenu ili šaci.		x			
	BEZ POTEŠKOĆA	UZ BLAGE POTEŠKOĆE	UZ UMJERENE POTEŠKOĆE	UZ VELIKE POTEŠKOĆE	UZ TOLIKO POTEŠK OĆA DA NE MOGU

					SPAVATI
11. Koliko ste poteškoća imali sa spavanjem zbog boli u ruci, ramenu ili šaci?				x	

POSLO – kućanica					
Jeste li imali poteškoća:	BEZ POTEŠKOĆA	UZ BLAGE POTEŠKOĆE	UZ UMJERENE POTEŠKOĆE	UZ VELIKE POTEŠKOĆE	NE MOGU UOPĆE
1. U obavljanju vašeg posla na uobičajen način?				x	
2. U vašem uobičajenom radu zbog boli u ruci, ramenu ili šaci?				x	
3. U obavljanju posla onako dobro kako biste voljeli?			x		
4. U obavljanju posla unutar uobičajenog vremena?				x	

Zbroj bodova kod upitnika iznosio je 55 bodova pri čemu označava umjereni stupanj oštećenja funkcionalnosti gornjeg ekstremiteta. Pacijentica navodi najveće smetnje pri radu na poslu i u kući.

Na osnovu fizioterapijske procjene utvrđeno je da ima smanjenu pokretljivost prilikom rotacija u oba ramena, smanjenu snagu u desnoj ruci i bol i napetost u području oba ramena. U mjerenju opsega razlika između dvije ruke je manja od 2 cm. Na temelju pregleda postavljeni su ciljevi fizioterapije: smanjenje boli, povećanje opsega pokreta, povećati snagu, smanjenje boli pri radnim aktivnostima kod kuće i relaksacijskim aktivnostima.

Fizioterapeutska intervencija kod svih pacijentica sadržavat će: manualnu terapiju (mobilizacija ramenog zgloba), TENS (transkutana električna nervna stimulacija) kako bi ublažili bol, terapijske vježbe u smislu poboljšanja fleksibilnosti, stabilnosti i mobilnosti. Kod nekih pacijentica se može koristiti suspenzija u slučaju izrazite bolnosti ramena i ograničene kretnje. Pacijenticama s limfedemom potrebno je provoditi limfnu drenažu uz bandažu kratko elastičnim zavojimai edukaciji o samostalnom provođenju terapije, te upoznati s bandažom i kompresivnom odjećoma. Prilikom terapija pacijentice treba educirati o kućnom programu aktivnosti i prilagodbi svakodnevnih aktivnosti, mobilizaciji ožiljka i svakodnevnoj higijeni operiranog područja, njezi kože i pravilnoj prehrani.

7. RASPRAVA

Istraživanje u ovom radu provedeno je po metodi studije serije prikaza pojedinačnih slučajeva.

Svakodnevni porast broja oboljelih od raka dojke, te porast stope preživljenja, ukazuje na potrebu promišljanja o razini funkcionalnosti i kvaliteti života preživjelih žena. Naime, unatoč današnjoj uspješnosti protokola liječenja za različite vrste raka dojke isti mogu uzrokovati brojne akutne ali i kronične komplikacije. Tako god žena liječenih poradi raka dojke postoji povećan rizik za nastanak bolnog ramena ali i ostalih komplikacija kao što su slabost mišića ruke, oštećenje perifernih živaca te limfedem. Rana fizioterapijska procjena i rehabilitacijska intervencija mogu spriječiti neke nuspojave i mogu uvelike smanjiti ozbiljnost drugih.

Prospektivni model pregleda žena oboljelih od raka dojke takozvana prehabilitacija, koji su opisali Stout i suradnici preporuča provođenje prijeoperacijskog pregled kod svih pacijenata s rakom dojke kako bi se procijenila razina postojeće funkcije uključujući mjerenje opsega pokreta u rukama, provođenje specifičnih testova i mjerenja za procjenu stanja mišića i kralježnice, ustanovila prethodna tjelesna oštećenja, trenutne navike vježbanja te prisutnost drugih popratnih stanja i poremećaja. Mjerenja se provode kako bi se izmjerila promjena tijekom vremena i kako bi se utvrdilo kako je ta promjena utjecala na funkcioniranje (42).

U ovom istraživanju provedena je fizioterapijska procjena ramena kod 4 žene preživjele od raka dojke. Za potrebe fizioterapijske procjene izvedena su slijedeća mjerenja uz pomoć: goniometra, centimetarske vrpce i dinamometra te specijalni testovi (za m.subscapularis, m.supraspinatus, m.infraspinatus/m.teres minor, m.biceps brachii i AC zglob), kao i upitnici o otkrivanju neuropatske boli (Pain detect upitnik) i funkcionalni test za gornji ekstremitet Quick Dash.

Rezultati istraživanja ovog završnog rada su sljedeći: mjerenje opsega pokreta u ramenu uočeno je smanjenje pokreta operirane strane ili obje strane. Antefleksija ramenaje najčešće ograničena kretnja.

Također neke pacijentice su se žalile na bol u kontralateralnom ramenu, što bi moglo biti uzrokovano pretjeranom upotrebom kontralateralne ruke zbog nekorištenja operirane strane ili činjenice da je kontralateralna strana dominantne te time više podložna uobičajenom oštećenju ramena.

Bez obzira koliko vremena je prošlo od operativnog zahvata kod svih pacijentica izmjerno je smanjenje snage mišića operirane ruke

Prosječni indeks sagitalni torakalne kralježnice kod žena bio je 3.6 centimetara. Obzirom da su studije pokazale povezanost smanjenog indeksa torakalne kralježnice s pojavom boli u ramenu i ograničenjem u svakodnevnom životu (44) ovaj indeks neizostavni je dio fizioterapijske procjene bolnog ramena kod žena koje su preživjele rak dojke.

Sve žene uključene u studiju imale su limfedem operirane ruke što je dokazano izmjerenim razlikama u opsegu operirane i neoperirane strane koja je u barem jednoj točki mjerenja bila veća od 2 cm. Obzirom da limfedem dovodi do povećanja težine ruke također dovodi do poremećaja biomehanike u ramenom zglobu kao i opterećenja i oštećenja tetiva rotatorne manžetne.

Korištenjem Pain detect upitnika isključeno je postojanje neuropatske komponente boli kod svih ispitanica čime je iz diferencijalne dijagnoze isključen PMPS i PMF.

Rezultati istraživanja koji prikazuje sposobnost pacijenta za izvođenje određene aktivnosti gornjih ekstremiteta mjerene upitnikom Quick Dash prikazuju kod svih pacijentica poteškoće s nošenjem tereta i težim kućanskim poslovima. Ukazuju na promjenu na poslu koja otežava situaciju i stvara bol.

Specifični testovi provedeni za mišiće rotatorne manžetne su se podudarali s ultrazvučnim nalazima što upućuje na činjenici da sama fizioterapijska procjena ima značajan temelj u postavljanju funkcionalne dijagnoze te otkrivanju uzroka boli

8. ZAKLJUČAK

Fizioterapijska procjena ramena ima ključnu ulogu u prevenciji komplikacija kod osoba koje su operirale rak dojke. Uzimanjem pravovaljane anamneze, postavljanjem prikladnih pitanja i upotrebom fizioterapijskog kartona, postavljamo plan i program za svakog pacijenta.

Na temelju rezultata se može vidjeti da se provođenjem ciljane fizioterapijske procjene mogu na jednostavan, jeftin, siguran, brz i točan način otkriti funkcionalni poremećaji ramenog zgloba kod žena preživjelih od raka dojke. Funkcionalni poremećaji ramena utvrđeni fizioterapijskom procjenom potvrđeni su i provedenom slikovnom dijagnostikom.

Stoga možemo zaključiti kako fizioterapeut ima ključnu ulogu u procjeni bolnog ramena koja ukoliko je pravodobno provedena te ukoliko je korištena za planiranje terapije i praćenje njenog učinka može dovesti do prevencije kroniciteta, poboljšanja funkcionalnosti i kvalitete života osobe. Kroz terapijske vježbe, edukacije, te praćenje napretka, fizioterapeut pomaže pacijentu u procesu vraćanja u svakodnevni život.

9. LITERATURA

- 1) Brahmabhatt, P., Sabiston, C. M., Lopez, C., Chang, E., Goodman, J., Jones, J., McCready, D., Randall, I., Rotstein, S., & Santa Mina, D. (2020.). Feasibility of prehabilitation prior to breast cancer surgery: A mixed-methods study. *Frontiers in Oncology*, 10. <https://doi.org/10.3389/fonc.2020.571091>
- 2) Cancer Today [Internet]. Who.int. [cited 2024 May 27]. Available from: <https://gco.iarc.who.int/today/en/dataviz/pie?mode=cancer&types=0&sexes=2&populations=191>
- 3) Giacalone A, Alessandria P, Ruberti E. The physiotherapy intervention for shoulder pain in patients treated for breast cancer: Systematic review. *Cureus* [Internet]. 2019 [cited 2024 May 4];11(12). Available from: <http://dx.doi.org/10.7759/cureus.6416>
- 4) Ferrara, P. E., Gatto, D. M., Codazza, S., Zordan, P., Stefinlongo, G., Ariani, M., Coraci, D., & Ronconi, G. (2023). An update on rehabilitative treatment of shoulder disease after breast cancer care. *Musculoskeletal Surgery*. <https://doi.org/10.1007/s12306-023-00806-w>
- 5) Falcicchio C, Di Lallo D, Fabi A, Bonucci A, Perrone M, Pace A, et al. Use of rehabilitation pathways in women with breast cancer in the first 12 months of the disease: a retrospective study. *BMC Cancer* [Internet]. 2021;21(1). Available from: <http://dx.doi.org/10.1186/s12885-021-07927-0>
- 6) Prehabilitation as an extra approach to usual care for cancer patients Monika Rucińska. *Journal of Oncology* [Internet]. 2022;72(5):294–302. Available from: <http://dx.doi.org/10.5603/NJO.a2022.0036>•Nowotwory
- 7) Mokrović H, Gulan G, Jotanović Z, Dragičević M. Bolno rame. *Medicina Fluminensis*. 2009;45(4):332–7.
- 8) Erceg M. *Ortopedija : za studente medicine*. Split : Medicinski fakultet. 2006;617.
- 9) Scibek JS. Assessment of scapulohumeral rhythm for scapular plane shoulder elevation using a modified digital inclinometer. *World J Orthop* [Internet]. 2012 [cited 2024 Apr 27];3(6):87. Available from: <http://dx.doi.org/10.5312/wjo.v3.i6.87>
- 10) Mohite PP, Kanase SB. Effectiveness of scapular strengthening exercises on shoulder dysfunction for pain and functional disability after modified radical mastectomy: A controlled clinical trial. *Asian Pac J Cancer Prev* [Internet]. 2023 [cited 2024 May 27];24(6):2099–104. Available from: <https://pubmed.ncbi.nlm.nih.gov/37378941/>
- 11) Mirandola D, Maestrini F, Carretti G, Manetti M, Marini M. Effectiveness of an adapted physical activity protocol for upper extremity recovery and quality of life improvement in a case of seroma after breast cancer treatment. *Int J Environ Res Public Health* [Internet]. 2020 [cited 2024 Apr 14];17(21):7727. Available from: <https://www.mdpi.com/1660-4601/17/21/7727>

- 12) Brown M, Farquhar-Smith P. Pain in cancer survivors; filling in the gaps. *Br J Anaesth* [Internet]. 2017 [cited 2024 Apr 14];119(4):723–36. Available from: <https://pubmed.ncbi.nlm.nih.gov/29121290/>
- 13) Dalal S, Bruera E. Assessing cancer pain. *Curr Pain Headache Rep* [Internet]. 2012;16(4):314–24. Available from: <http://dx.doi.org/10.1007/s11916-012-0274-y>
- 14) Nerve problems (peripheral neuropathy) and cancer treatment [Internet]. National Cancer Institute. 2015 [cited 2024 Apr 17]. Available from: <https://www.cancer.gov/about-cancer/treatment/side-effects/nerve-problems>
- 15) Marco E, Trépanier G, Chang E, Mauti E, Jones JM, Zhong T. Postmastectomy functional impairments. *Curr Oncol Rep* [Internet]. 2023 [cited 2024 Jun 9];25(12):1445–53. Available from: <http://dx.doi.org/10.1007/s11912-023-01474-6>
- 16) Padro-Guzman J. Managing upper extremity dysfunction in breast cancer survivors [Internet]. *Ascopost.com*. [cited 2024 Apr 19]. Available from: <https://ascopost.com/issues/july-10-2016/managing-upper-extremity-dysfunction-in-breast-cancer-survivors/>
- 17) Shao Y-W, Shu Q, Xu D, Teng H, Wu G-S, Hou J-X, et al. Effect of different rehabilitation training timelines to prevent shoulder dysfunction among postoperative breast cancer patients: study protocol for a randomized controlled trial. *Trials* [Internet]. 2021;22(1). Available from: <http://dx.doi.org/10.1186/s13063-020-04954-3>
- 18) Leonardis JM, Lulic-Kuryllo T, Lipps DB. The impact of local therapies for breast cancer on shoulder muscle health and function. *Crit Rev Oncol Hematol* [Internet]. 2022 [cited 2024 May 28];177(103759):103759. Available from: <https://pubmed.ncbi.nlm.nih.gov/35868499/>
- 19) Date R. *Rehabilitation: Principles and Practice*. Michael O’Dell, MD, Michael Stubblefield, MD; 2018.
- 20) Sung J-H, Lee J-M, Kim J-H. The effectiveness of ultrasound deep heat therapy for adhesive capsulitis: A Systematic Review and meta-analysis. *Int J Environ Res Public Health* [Internet]. 2022 [cited 2024 Apr 20];19(3):1859. Available from: <https://pubmed.ncbi.nlm.nih.gov/35162881/>
- 21) Tilley A, Thomas-MacLean R, Kwan W. Lymphatic cording or axillary web syndrome after breast cancer surgery. *Canadian Journal of Surgery*. 2009;52(4):E105.
- 22) Axillary web syndrome (cording) [Internet]. *Breastcancer.org*. [cited 2024 Apr 21]. Available from: <https://www.breastcancer.org/treatment/side-effects/axillary-web-syndrome>
- 23) Lippi L, de Sire A, Losco L, Mezzan K, Folli A, Ivanova M, et al. Axillary web syndrome in breast cancer women: What is the optimal rehabilitation strategy after surgery? A systematic review. *J Clin Med* [Internet]. 2022 [cited 2024 May 28];11(13):3839. Available from: <http://dx.doi.org/10.3390/jcm11133839>
- 24) Greenberg DL. Evaluation and treatment of shoulder pain. *Med Clin North Am* [Internet]. 2014;98(3):487–504. Available from: <http://dx.doi.org/10.1016/j.mcna.2014.01.016>
- 25) Klein I, Kalichman L, Chen N, Susmallian S. A comprehensive approach to risk factors for upper arm morbidities following breast cancer treatment: a prospective

- study. BMC Cancer [Internet]. 2021;21(1). Available from: <http://dx.doi.org/10.1186/s12885-021-08891-5>
- 26) Klaić I, Jakuš L. Lukrecija Fizioterapijska procjena. 2017;211.
 - 27) Jukić M. Bol - uzroci i liječenje. Zagreb: Medicinska naklada. 2011.
 - 28) Babić- Naglič Đ i suradnici. Fizikalna i rehabilitacijska medicina. Medicinska naklada. 2013;131-5;158-60.
 - 29) Cancer.net. [cited 2024 Mar 2]. Available from: <https://www.cancer.net/cancer-types/breast-cancer/symptoms-and-signs>
 - 30) Levangie P, Norkin CC. Joint structure and function: A comprehensive analysis: A comprehensive analysis. 3rd ed. Eastgardens, NSW, Australia: MacLennan & Petty; 2001.
 - 31) Themes UFO. Shoulder Range of motion [Internet]. Musculoskeletal Key. 2016 [cited 2024 Mar 16]. Available from: <https://musculoskeletalkey.com/shoulder-range-of-motion/>
 - 32) Fieseler G, Molitor T, Irlenbusch L, Delank KS, Laudner KG, Hermassi S. Intrarater reliability of goniometry and hand held dynamometry for shoulder and elbow examinations in female team handball athletes and asymptomatic volunteers. Arch Orthop Trauma Surg. 2015;135(12):1719–26
 - 33) Fidler V, Oosterhuis HJ. Hand-held myometry: reference values. J Neurol Neurosurg Psychiatry. 1991;54(3):244–7.
 - 34) Matoković D, Pećina M. Miroslav Hašpl: „Ortopedska propedeutika“, Zagreb; Medicinska naklada. 2020.
 - 35) Physio-pedia.com. [cited 2024 Mar 20]. Available from: https://www.physio-pedia.com/Bear_Hug_Test
 - 36) Physio-pedia.com. [cited 2024 Mar 20]. Available from: https://www.physio-pedia.com/Scarf_Test
 - 37) AC Shear Test [Internet]. Physiotutors. 2022 [cited 2024 Mar 20]. Available from: <https://www.physiotutors.com/wiki/ac-shear-test/>
 - 38) Fränneby U, Sandblom G, Nordin P, Nyrén O, Gunnarsson U. Risk factors for long-term pain after hernia surgery. Ann Surg [Internet]. 2006 [cited 2024 Mar 24];244(2):212–9. Available from:
 - a. <http://dx.doi.org/10.1097/01.sla.0000218081.53940.01>
 - 39) Freynhagen R, Baron R, Gockel U, Tölle TR. painDETECT: a new screening questionnaire to identify neuropathic components in patients with back pain. Curr Med Res Opin [Internet]. 2006 [cited 2024 May 9];22(10):1911–20. Available from: <https://pubmed.ncbi.nlm.nih.gov/17022849/>
 - 40) Physio-pedia.com. [cited 2024 May 6]. Available from: https://www.physio-pedia.com/DASH_Outcome_Measure
 - 41) Ware, Jr., J. E., Brook, R. H., Davies, A. R. i Lohr, K. N. (1981). Choosing measures of health status for individuals in general populations. American Journal of public health, 71(6), 620-625.
 - 42) Stout NL. Breast cancer rehabilitation: Clinical examination and outcomes assessment [Internet]. Udayton.edu. [cited 2024 May 21]. Available from: <https://ecommons.udayton.edu/cgi/viewcontent.cgi>
 - 43) Gala-Alarcón P, Prieto-Gómez V, Bailón-Cerezo J, Yuste-Sánchez MJ, Arranz-Martín B, Torres-Lacomba M. Changes in shoulder outcomes using

ultrasonographic assessment of breast cancer survivors: a prospective longitudinal study with 6-month follow-up. *Sci Rep* [Internet]. 2021 [cited 2024 May 21];11(1). Available from: <https://pubmed.ncbi.nlm.nih.gov/34837018/>

- 44) Esteban-González P, Sánchez-Romero EA, Villafañe JH. Analysis of the active measurement systems of the thoracic range of movements of the spine: A systematic review and a meta-analysis. *Sensors (Basel)* [Internet]. 2022 [cited 2024 May 21];22(8):3042. Available from: <http://dx.doi.org/10.3390/s22083042>

11. ŽIVOTOPIS

OSOBNI PODACI:

Ime i prezime: Ana Živalj

Datum i mjesto rođenja: 12.09.2002., Split

E-mail: ana.zivalj2@gmail.com

Državljanstvo: Hrvatsko

OBRAZOVANJE:

2021. - do danas Preddiplomski sveučilišni studij fizioterapije, Sveučilišni odjel
zdravstvenih studija Sveučilišta u Splitu

2017. - 2021. Opća gimnazija Dinka Šimunovića, Sinj

2009. - 2017. Osnovna škola Ivana Mažuranića, Han

AKTIVNOST I VJEŠTINE:

Materinski jezik: hrvatski

Strani jezici: engleski jezik – aktivno talijanski jezik - osnovno

Digitalne vještine: internet, MS Office, komunikacijski programi

Komunikacijske i međuljudske vještine: timski rad, prilagodljivost, odgovornost i
preciznost

Vozačka dozvola: B kategorija

NAGRADE I OSTVARENJA:

2023. Nagrada za postizanje najboljeg prosjeka na 1. godini preddiplomskog studija na
Sveučilišnom odjelu zdravstvenih studija

RADNO ISKUSTVO:

01.02.2024. - do danas volontiranje u Centru za fizikalnu terapiju i neurorehabilitaciju
Fizikalna Superior

15.10.2023. - 01.02.2024. istraživač u studiji “Klinička, radiološka i laboratorijska
obilježja subkličičkog limfedema ruke nastalog nakon provedenog liječenja karcinoma
dojke”

04.06.2022.-2024. - sudjelovanje na Javno zdravstvenoj humanitarnoj akcija za veterane
Domovinskog rata i ostale građane pod nazivom Poliklinika na otvorenom

Ljetna praksa odrađena u KBC Split – 01.06.2022. – 05.07.2022. – Toplice KBC Split
01.06.2023. – 15.07.2023. – KBC Split Križine

09.04.2024. – 20.05.2024. – KBC Split Firule

INTERESI:

Trenutno završavam preddiplomski studij fizioterapije i spremna sam se dodatno obrazovati i usavršavati u struci. U rujnu planiram upisati Diplomski studij fizioterapije na Sveučilišnom odjelu zdravstvenih studija u Splitu.