

Centralni venski kateteri u jedinicama intenzivnog liječenja novorođenčadi, uloga primalje u njihovom postavljanju i održavanju

Eškinja, Ivanica

Undergraduate thesis / Završni rad

2024

Degree Grantor / Ustanova koja je dodijelila akademski / stručni stupanj: **University of Split / Sveučilište u Splitu**

Permanent link / Trajna poveznica: <https://um.nsk.hr/um:nbn:hr:176:780786>

Rights / Prava: [In copyright](#) / [Zaštićeno autorskim pravom.](#)

Download date / Datum preuzimanja: **2025-01-10**



Sveučilišni odjel zdravstvenih studija
SVEUČILIŠTE U SPLITU

Repository / Repozitorij:

[Repository of the University Department for Health Studies, University of Split](#)



UNIVERSITY OF SPLIT



DIGITALNI AKADEMSKI ARHIVI I REPOZITORIJI

SVEUČILIŠTE U SPLITU
Podružnica
SVEUČILIŠNI ODJEL ZDRAVSTVENIH STUDIJA
SVEUČILIŠNI PRIJEDILOMSKI STUDIJ
PRIMALJSTVO

Ivanica Eškinja

**CENTRALNI VENSKI KATETERI U JEDINICAMA
INTENZIVNOG LIJEČENJA NOVOROĐENČADI - ULOGA
PRIMALJE U NJIHOVOM POSTAVLJANJU I ODRŽAVANJU**

Završni rad

Split, 2024.

SVEUČILIŠTE U SPLITU
Podružnica
SVEUČILIŠNI ODJEL ZDRAVSTVENIH STUDIJA
SVEUČILIŠNI PRIJEDILOMSKI STUDIJ
PRIMALJSTVO

Ivanica Eškinja

**CENTRALNI VENSKI KATETERI U JEDINICAMA
INTENZIVNOG LIJEČENJA NOVOROĐENČADI - ULOGA
PRIMALJE U NJIHOVOM POSTAVLJANJU I ODRŽAVANJU**

**CENTRAL VENOUS CATHETERS IN NEONATAL INTENSIVE
CARE UNITS - THE ROLE OF MIDWIVES IN THEIR
PLACEMENT AND MAINTENANCE**

Završni rad / Bachelors Thesis

Mentor: doc. dr. sc. Anet Papazovska Cherepnalkovski

Split, 2024.

TEMELJNA DOKUMENTACIJSKA KARTICA

ZAVRŠNI RAD

Sveučilište u Splitu
Sveučilišni odjel zdravstvenih studija
Sveučilišni prijediplomski studij Primaljstvo

Znanstveno područje: biomedicina i zdravstvo
Znanstveno polje: kliničke medicinske znanosti

Mentor: doc. dr. sc. Anet Papazovska Cherepnalkovski

CENTRALNI VENSKI KATETERI U JEDINICAMA INTENZIVNOG LIJEČENJA NOVOROĐENČADI - ULOGA PRIMALJE U NJIHOVOM POSTAVLJANJU I ODRŽAVANJU

Ivanica Eškinja, 0346013336

SAŽETAK

Kroz ovaj završni rad objašnjavaju se ključni aspekti centralnih venskih katetera (CVK) u jedinicama intenzivnog liječenja novorođenčadi, s posebnim naglaskom na ulogu primalja u njihovom postavljanju i održavanju. Ovaj rad istražuje različite vrste CVK-ova, njihove indikacije i postupak postavljanja u neonatalnom kontekstu. Posebna pažnja posvećena je ulozi primalje u pripremi, asistenciji tijekom postavljanja te redovnoj njezi i održavanju CVK-a. Proučavaju se i potencijalne komplikacije povezane s upotrebom CVK-a kod novorođenčadi te strategije prevencije i rane intervencije. Pruža sveobuhvatan pregled ključne uloge primalja u upravljanju centralnim venskim kateterima u jedinicama intenzivnog liječenja novorođenčadi, naglašavajući njihov značaj u postavljanju i održavanju katetera kako bi se osigurala što bolja skrb za pacijente.

Ključne riječi: centralni venski kateteri, jedinica intenzivnog liječenja, liječenje novorođenčadi, primalje.

Rad sadrži: 24 stranica; 7 slika; 20 literaturnih referenci

Jezik izvornika: hrvatski

BASIC DOCUMENTATION CARD

BACHELOR THESIS

University of Split
University Department for Health Studies
University undergraduate study of Midwery

Scientific area: biomedicine and health care
Scientific field: clinical medical sciences

Supervisor: doc. dr. sc. Anet Papazovska Cherepnalkovski

CENTRAL VENOUS CATHETERS IN NEONATAL INTENSIVE CARE UNITS - THE ROLE OF MIDWIVES IN THEIR PLACEMENT AND MAINTENANCE

Ivanica Eškinja, 0346013336

SUMMARY

This final paper explains the key aspects of central venous catheters (CVC) in neonatal intensive care units, with special emphasis on the role of midwives in their placement and maintenance. This paper explores the different types of CVKs, their indications and the placement procedure in the neonatal context. Special attention is paid to the role of the midwife in preparation, assistance during installation and regular care and maintenance of the CVK. Potential complications associated with the use of CVK in newborns and strategies for prevention and early intervention are also studied. Provides a comprehensive overview of the key role of midwives in the management of central venous catheters in the neonatal intensive care unit, highlighting their importance in the placement and maintenance of catheters to ensure optimal patient care.

Keywords: central venous catheters, intensive care units, neonatal treatment, midwives

Thesis contains: 24 pages; 7 pictures; 20 references

Original in: Croatian

SADRŽAJ

1. UVOD.....
2. CILJ RADA.....
3. RASPRAVA.....
3.1. DEFINICIJA I VRSTE CENTRALNIH VENSKIH KATETERA.....
3.2. ULOGA PRIMALJE U POSTAVLJANJU CVK.....
3.3. POSTAVLJANJE CVK KOD NOVOROĐENČADI.....
3.3.1. Umbilikalni venski kateter (UVC).....
3.3.2. Postavljanje umbilikalnog venskog katetera.....
3.3.2.1. <i>Priprema.....</i>
3.3.2.2. <i>Postupak.....</i>
3.3.2.3. <i>Komplikacije.....</i>
3.3.3. Periferno postavljanje centralnog venskog katetera (PICC).....
3.3.3.1. <i>Kontraindikacije.....</i>
3.3.3.2. <i>Postavljanje PICC-a.....</i>
3.3.3.3. <i>Postupak postavljanja PICC-a.....</i>
3.3.3.4. <i>Komplikacije.....</i>
3.4. ULOGA PRIMALJE U ODRŽAVANJU CVK.....
4. ZAKLJUČAK.....
5. LITERATURA.....
6. ŽIVOTOPIS.....

1. UVOD

Upotreba centralnih venskih katetera (CVK) datira još iz sredine 20. stoljeća. Prvi moderni CVK razvijen je 1940-ih godina, a dr. Werner Forssmann, njemački liječnik, pionir je u ovom području. W.Forssmann je 1929. godine eksperimentalno uveo kateter u svoju v.cubitalis i uveo do desne pretkljetke srca, čime je dokazao mogućnost kateterizacije srca. Ova hrabra demonstracija otvorila je put razvoju modernih tehnika kateterizacije. Tijekom 1960-ih i 1970-ih godina, CVK-ovi su postali sve češći u kliničkoj praksi. Njihova primjena se proširila na jedinice intenzivnog liječenja, onkologiju, hemodijalizu i parenteralnu prehranu. Uvođenjem novih materijala i tehnika, CVK-ovi su postali sigurniji i učinkovitiji, smanjujući rizik od infekcija i drugih komplikacija (1).

Prvu dokumentiranu upotrebu centralnog venskog katetera kod djece zabilježio je Stanley John Dudrick 1967. godine. U ovom dokumentu opisana je upotreba katetera kod djeteta sa sindromom kratkog crijeva. James Broviac je 1973. godine proizveo prvi komercijalni centralni venski kateter, koji je bio dizajniran s jednim lumenom i namijenjen za parenteralnu potporu. Iz istog laboratorija, Belding Hibbard Scribner i Robert Othello Hickman su 1979. godine razvili veću verziju katetera s jednim lumenom, namijenjenu pacijentima s transplantacijom koštane srži. Roy Groshong je 1985. godine dodao ventil na vrh katetera kako bi smanjio rizik od stvaranja ugrušaka. Arnold S. Leonard je 1992. godine osmislio kateter s dvostrukim lumenom. William Darrel Ensminger je 1982. godine izumio port-a-cath uklanjanjem rezervoara iz kemoterapijske pumpe. Stephen R Ash 2000. godine modificirao je kateter za hemodijalizu tako što je razdvojio dva lumena. Vernon L Hoshal, Jr. 1975. godine izvijestio je o prvoj upotrebi periferno umetnutog središnjeg katetera (PICC) (1).

Centralni venski kateteri (CVK) su ključni u terapiji i praćenju bolesti kod različitih pacijenata, uključujući i novorođenčad. Postavljanje i održavanje CVK-ova zahtjeva multidisciplinarni pristup, uključujući i važnu ulogu primalja. Naširoko se koriste u kliničkim uvjetima zbog široke funkcionalne uloge u intravenskoj terapiji, laboratorijskim ispitivanjima te hemodinamskom praćenju. Iako se često postavljaju za spašavanje života pacijenata, usko su povezani sa značajnim morbiditetom i mortalitetom kao i povećanim rizikom od mehaničkih komplikacija i infekcija. Dostupno je mnogo vrsta katetera, a izbor uglavnom ovisi o procijenjenom vremenu

potrebno za korištenje (kratkoročno, srednje ili dugoročno). Središnji venski pristup može se uvesti centralnim venskim kateterom (CVK) ili periferno umetnutim centralnim kateterom (PICC). Centralni venski kateter je tanak, fleksibilan cjevasti instrument koji se postavlja u velike vene kako bi omogućio direktan pristup centralnom vaskularnom sustavu. Centralni venski kateter se obično postavlja u vene kao što su vena subklavija, vena jugularis interna ili vena femoralis. Periferno umetnuti centralni kateter se obično preporučuje za kratkoročnu i srednjoročnu primjenu (4 tjedna do 6 mjeseci). CVK omogućava siguran i trajan venski pristup, što je posebno važno za novorođenčad s malim i fragilnim perifernim venama koje su često nedostupne ili sklone oštećenjima prilikom ponovljenih punkcija. Primjena CVK-a u ovim jedinicama predstavlja izazov zbog specifičnih anatomskih i fizioloških karakteristika novorođenčadi, ali je neophodna za osiguranje adekvatne zdravstvene njege (2).

Najčešće korišteni centralni venski kateter u neonatalnoj praksi su umbilikalni venski kateter ili periferno umetnuti centralni venski kateter. PICC kateter se uvodi kroz perifernu venu, obično u nadlaktici ili nozi, te se napreduje kroz venski sistem sve do centralne vene blizu srca. PICC kateteri smanjuju potrebu za ponovljenom venepunkcijom, čime se smanjuje rizik od infekcija i komplikacija povezanih s venama. Njihova upotreba posebno je korisna kod prematurne novorođenčadi i onih s niskom porođajnom težinom, kod kojih je pristup perifernim venama često otežan. Postavljanje PICC katetera zahtijeva specijaliziranu obuku i pažljivu tehniku kako bi se osigurala pravilna pozicija katetera i minimalizirao rizik od komplikacija. Korištenje PICC-a se povećalo posljednjih godina zbog lakšeg umetanja, sigurnosti i mogućih prednosti isplativosti. Također, druge moguće prednosti PICC-a su virtualna eliminacija visokog morbiditeta i potencijalno smrtonosnih komplikacija umetanja katetera u vratu i prsima, smanjena mogućnost infekcije i septicemije povezane s kateterom te manji troškovi postupka (3).

Umbilikalni venski kateter (UVC) je siguran središnji pristup. Obično se postavlja u prvim satima života novorođenčeta, kada je pupčana vena jasno vidljiva i dostupna u pupkovini. Nakon otprilike 48 sati, pupkovina postaje suha i kolonizirana mikroorganizmima, stoga se ne preporučuje umetanje UVC-a. Kombinacija PICC-a i umbilikalnih katetera omogućava pružanje sveobuhvatne i kontinuirane njege kritično bolesnoj novorođenčadi. Razumijevanje indikacija, tehnika postavljanja i potencijalnih

komplikacija ovih katetera ključno je za osiguranje optimalnih ishoda liječenja i minimiziranje rizika. Razvoj i unapređenje tehnika i materijala za ove katetere predstavljaju značajan korak naprijed u neonatalnoj medicini, omogućavajući boljitak i oporavak najosjetljivijih pacijenata (3).

Novorođenčad, posebno ona u kritičnom stanju, često zahtijevaju intenzivnu i dugotrajnu medicinsku njegu, uključujući kontinuiranu infuziju lijekova, hranjivih tvari i tekućina, kao i uzimanje uzoraka krvi za laboratorijske analize. Upotreba različitih vrsta CVK-ova ovisi o specifičnim potrebama pacijenta, duljini trajanja terapije i riziku od komplikacija. Svaka vrsta katetera ima svoje prednosti i mane, a izbor ovisi o kliničkoj situaciji i procjeni liječničkog tima. Razvoj i usavršavanje CVK-ova tijekom vremena značajno su unaprijedili mogućnosti liječenja kritično bolesnih pacijenata, uključujući i novorođenčad u jedinicama intenzivnog liječenja (4).

Nadalje, u ovom radu će se analizirati definicija i vrste centralnih venskih katetera, uloga primalje u postavljanju CVK, kao i postupak postavljanja CVK kod novorođenčadi, uključujući pripremu novorođenčadi, proceduru postavljanja i potencijalne komplikacije. Također, istražiti će se uloga primalje u održavanju CVK-a kako bi se razumio njihov značaj u pružanju efikasne njege ovih važnih medicinskih uređaja. Važno je naglasiti da je održavanje CVK-a ključno za sprečavanje komplikacija i osiguranje njihove funkcionalnosti tijekom terapije. Stoga je razumijevanje uloge primalje u ovom procesu od suštinskog značaja za osiguranje optimalne njege pacijentima, posebno novorođenčadi.

2. CILJ RADA

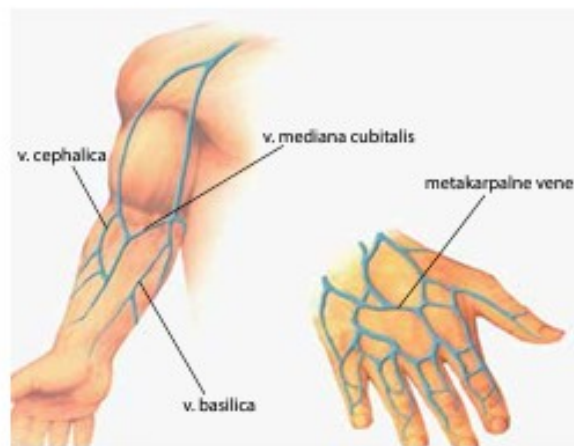
Cilj rada je detaljno istražiti i opisati različite aspekte centralnih venskih katetera (CVK) u kontekstu jedinica intenzivnog liječenja novorođenčadi. Poseban naglasak stavlja se na ulogu primalja u postavljanju i održavanju CVK-a, pri čemu se obrađuju definicija i vrste CVK-a, priprema novorođenčadi i opreme za postavljanje, proceduralni koraci, moguće komplikacije tijekom postavljanja te uloga primalja u dugoročnom održavanju funkcionalnosti CVK-a. Sve to ima za svrhu poboljšanje skrbi za novorođenčad koja zahtijeva intenzivno medicinsko praćenje i terapiju.

3. RASPRAVA

3.1. DEFINICIJA I VRSTE CENTRALNIH VENSKIH KATETERA

Centralni venski kateter od pedesetih godina prošlog stoljeća je postao uobičajeni postupak kojim se omogućila sigurna primjena intravenske terapije i hemodinamsko praćenje bolesnika, uzimanje uzoraka krvi u bolesnika s neadekvatnim pristupom perifernim krvnim žilama. Centralni venski kateter (CVK) možemo definirati kao kateter uveden u jednu od centralnih vena u svrhu pristupa krvi za potrebe hemodijalize (HD) (5). Postoji nekoliko vrsta centralnih venskih katetera kao što su CVK bez tunela (centralno i periferno umetanje), CVK s tunelom te potpuno implantirani centralni venski kateteri te se primarno dijele na kratkotrajne i dugotrajne katetere (6).

Dugotrajni centralni venski kateteri dijele se na one koji se postavljaju putem periferne vene (PICC, engl. peripherally inserted central catheter), vanjske katetere koji mogu biti tunelirani ili netunelirani te unutarnje, odnosno implantirane katetere. Tunelirani i unutarnje implantirani centralni venski kateteri se najčešće primjenjuju u onkoloških pacijenata. Kratkotrajni venski kateteri se najčešće koriste za privremeni pristup venskom sustavu primjerice za infuziju tekućina, hranjivih tvari, lijekova, ili za uzimanje uzoraka krvi. Među kratkotrajnim intravenskim kateterima razlikujemo periferni venski kateter (PVK), srednji linijski kateter (Midline catheter) i kratkotrajni centralni venski kateter (CVC) (7). Periferni venski kateter se sastoji od kanile i metalne igle. Kanila je obično izrađena od polimera kao što je tetrafluoroetilen ili poliuretan. Metalna igla služi za probijanje kože i ulazak u venu te kao vodilica za uvođenje kanile koja ostaje u krvnoj žili, dok se igla naknadno odbacuje nakon uvođenja (8).



Slika 1. Mjesto postavljanja perifernog venskog katetera

Izvor: Piškor, S. i Prološćić, I. (2010). Periferni venski pristup: protokol za postavljanje i održavanje perifernog venskog katetera. *Sestrinski glasnik*, 15 (2), 90-94. Preuzeto s <https://hrcak.srce.hr/286764> (17.06.2024.)

Kod izbora mjesta treba birati distalne vene, iznad mjesta prethodne insercije.

Obično se biraju:

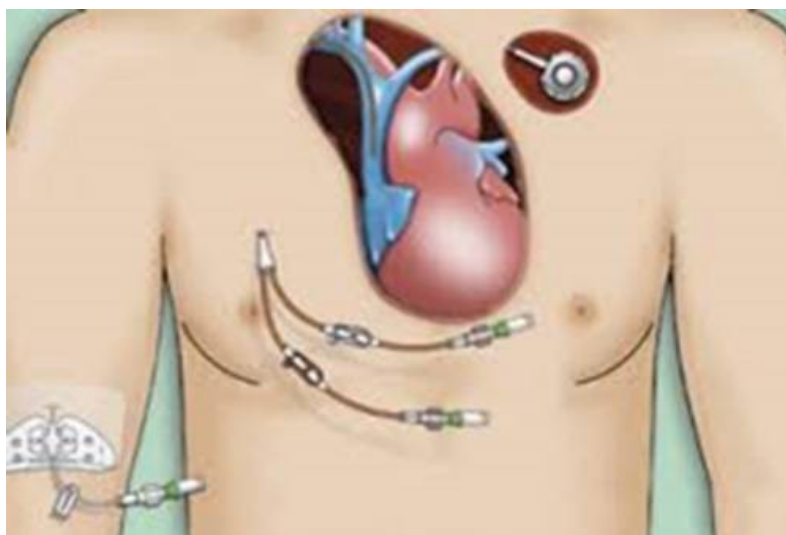
- v. mediana cubitalis,
- v. basilica,
- v. cephalica, i
- metakarpalne vene (Slika 1.) (8).

Što se tiče srednjeg katetera, on se mijenja svakih nekoliko dana, a postavlja se u venu na nadlaktici. Srednji kateter je tanka, meka cijev te se često koristi kada pacijent mora primati lijekove ili tekućine dulje od 1 ili 2 dana (9). Zatim, kratkotrajni centralni venski kateter (CVC), je vrsta katetera koji se postavlja u veliku venu, obično u vratu (unutarnja jugularna vena), prsima (subklavijska vena ili aksilarna vena) ili preponama (femoralna vena). Ova vrsta katetera se primjenjuje kod kroničnih bolesnika ili u hitnim medicinskim intervencijama (10).

Netunelirani kateteri, također poznati kao perkutani kateteri bez manžete, također su vrsta privremenih katetera koji se ubacuju kroz kožu direktno u venu bez tuneliranja kroz potkožno tkivo. Ovi kateteri koriste se za kratkotrajni pristup u hitnim situacijama, operacijskim salama, jedinicama intenzivnog liječenja i kod akutnih dijaliza. Izrađeni su od poliuretana, a postavljaju se na spoju gornje šuplje vene s desnim atrijem kako bi se

spriječila perforacija krvnih žila i atrija. Tu spada periferno umetnuti centralni kateter (PICC) (Slika 2.) (11).

Tunelirani kateteri su vrsta dugotrajnog centralnog venskog katetera koji se umeće u veliku venu, a dio katetera prolazi ispod kože prije nego što uđe u venu. Ovi kateteri često imaju manžetu ili "cuff" koja pomaže stabilizaciji i smanjenju rizika od infekcije (Slika 2.). Postoje tri vrste tuneliranih katetera. Prvi je Hickman kateteri koji se koriste najčešće kod onkoloških bolesnika, drugi je Broviac kateter koji se koristi najčešće kod djece i novorođenčadi jer su manji, te posljednji Groshong kateter. Dizajnirani su kako bi se smanjio rizik od infekcija i poboljšala stabilnost katetera, što ih čini pogodnim za dugoročne terapije kod pacijenata, uključujući novorođenčad i odrasle (11).



Slika 2. Prikaz tri uobičajena centralna venska katetera

Izvor: Wong, C.C., Choi, H.C., Lee, V.H.F. (2023). Complications on Central Venous Access Devices Used in Palliative Care Settings for Terminally Ill Cancer Patients: A Systematic Review and Meta-Analysis. Dostupno na:

https://www.researchgate.net/publication/374215073_Complications_of_Central_Venous_Access_Devices_Used_in_Palliative_Care_Settings_for_Terminally_Ill_Cancer_Patients_A_Systematic_Review_and_Meta-Analysis
(05.06.2024.)

Osim kod odraslih pacijenata centralni venski pristup najčešći je postupak u liječenju vitalno ugrožene novorođenčadi, osobito nedonoščadi vrlo male rodne mase. U pedijatrijskih pacijenata periferno umetnuti centralni venski kateteri obično se koriste u

područjima krvnih bolesti, onkologiji, kod abdominalnih poremećaja te u njezi novorođenčadi. Najčešće se primjenjuju kada nema dovoljno pristupa kroz periferne vene, terapija traje više od tjedan dana uz potpunu intravensku ishranu, kada je potrebno redovito vađenje krvi za daljnje liječenje i višestruke transfuzije krvi ili njenih komponenti(11).

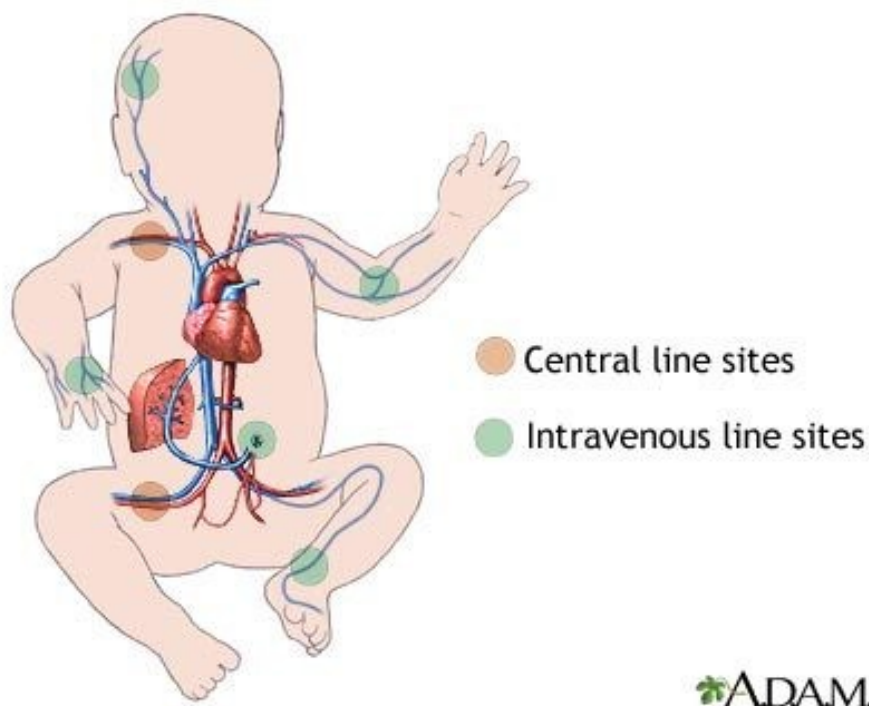
Dakle, centralni venski kateteri su neophodni alati u modernoj medicini koji omogućavaju siguran i efikasan pristup centralnim venama za različite terapijske i dijagnostičke svrhe. Izbor vrste katetera zavisi od individualnih potreba pacijenta, trajanja tretmana i specifičnih medicinskih indikacija. Unatoč svojim prednostima, postavljanje centralnih venskih katetera nosi sa sobom određeni rizik jer može dovesti do komplikacija kao što su infekcije krvotoka, tromboza i perforacija krvnih žila o čemu ćemo opširnije pisati u daljnjem tekstu (11).

3.2. ULOGA PRIMALJE U POSTAVLJANJU CVK

Primalje igraju ključnu ulogu u procesu postavljanja centralnog venskog katetera (CVK). Njihove odgovornosti obuhvaćaju pripremu pacijenta, asistenciju tijekom postupka, post-proceduralnu njegu te vođenje detaljne dokumentacije. U slučaju potrebe za postavljanje centralnog venskog katetera kod novorođenčadi roditelj ili zakonski skrbnik djeteta mora potpisati da pristaje i dopušta ugradnju katetera (11).

Istraživanjima je otkriveno da se učestalost infekcija krvotoka povezanih s kateterima može značajno smanjiti striktnim pridržavanjem smjernica, a u čemu značajnu ulogu igra sveobuhvatna obuka za zdravstvene djelatnike o ispravnom umetanju i upravljanju CVK-a kako bi se smanjile štetne posljedice za pacijente. Dakle, prvi korak u edukaciji primalja je teorijsko znanje. Primalje moraju imati duboko razumijevanje anatomije i fiziologije vena i centralnog venskog sustava, uključujući položaj velikih vena kao što su subklavijaska, jugularna i femoralna vena te razumijevanje hemodinamike i cirkulacije (Slika 3.). Također je važno da su upoznate s medicinskim indikacijama za postavljanje CVK-a, kao što su potreba za dugotrajnom terapijom, davanje iritirajućih lijekova ili nutritivna podrška, kao i s kontraindikacijama i potencijalnim rizicima postupka. Prevencija infekcija je još jedan ključni aspekt teorijske edukacije. Primalje

uče protokole za prevenciju infekcija, uključujući principe sterilne tehnike, pravilno pranje ruku, korištenje osobne zaštitne opreme i tehnike dezinfekcije kože.



Slika 3. Prikaz venskog sustava kod novorođenčadi s naglaskom na ubodna mjesta za postavljanje perifernih i središnjih venskih linija

Izvor: Total parenteral nutrition-infants, dostupno na: <https://ufhealth.org/conditions-and-treatments/total-parenteral-nutrition-infants> (16.05.2024.).

Osim toga, primalje moraju biti upoznate s mogućim komplikacijama postavljanja CVK-a, kao što su pneumotoraks, hematoma, infekcija i tromboza, te znati prepoznati simptome tih komplikacija i postupke za njihovo brzo rješavanje (10). Praktična obuka često uključuje simulacije i vježbe na modelima ili simulatorima koji repliciraju stvarne kliničke situacije. Ove vježbe omogućuju primaljama da steknu praktične vještine u kontroliranom okruženju prije nego što počnu raditi s pravim pacijentima. Nakon početne obuke, primalje prolaze kroz fazu supervizirane prakse gdje postavljaju CVK pod nadzorom iskusnijih kolega ili liječnika, što im omogućuje postepeno stjecanje samopouzdanja i vještine (11).

Prije postavljanja CVK-a, primalje su odgovorne za temeljitu pripremu pacijenta. Ovo uključuje objašnjavanje postupka, svrhe i potencijalnih rizika pacijentu, kako bi se smanjila njihova anksioznost i osigurala suradnja. Primalje također pripremaju kožu na mjestu uboda, dezinficirajući je i osiguravajući sterilne uvjete. Osim toga, pripremaju sav potreban pribor koji će se koristiti tijekom postupka, osiguravajući da je sve na svom mjestu i spremno za upotrebu. Tijekom samog postupka postavljanja CVK-a, primalje aktivno asistiraju liječnicima (11).

Njihova uloga uključuje održavanje sterilnog polja, čime se smanjuje rizik od infekcija. Također, primalje dodaju potrebne instrumente i materijale liječnicima, omogućujući im nesmetan rad. Prate vitalne znakove pacijenta tijekom cijelog postupka, pažljivo motreći na bilo kakve promjene koje bi mogle ukazivati na komplikacije. Nakon što je CVK postavljen, primalje nastavljaju pružati ključnu njegu pacijentu. Redovito kontroliraju mjesto uboda radi znakova infekcije, krvarenja ili drugih komplikacija. Osiguravaju pravilno održavanje katetera, što uključuje redovito ispiranje i promjenu zavojnih materijala, kako bi se spriječile infekcije i osigurala funkcionalnost katetera (12).

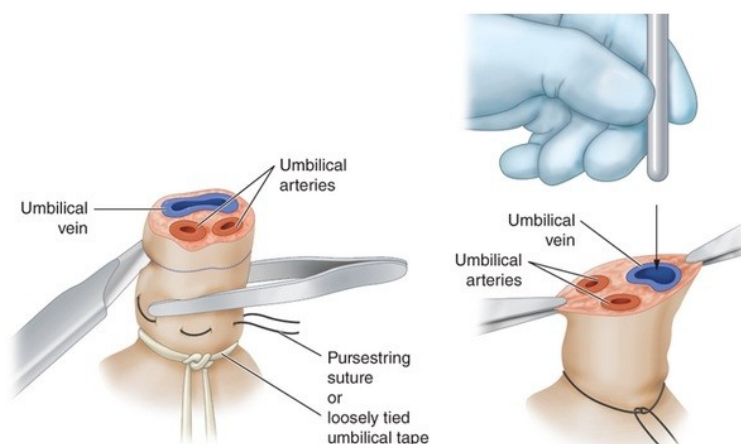
3.3. POSTAVLJANJE CVK KOD NOVOROĐENČADI

Kada su u pitanju novorođenčad radi se o složenom medicinskom zahvatu koji zahtijeva visoku razinu stručnosti i pažnje, a sve to s obzirom na činjenicu da je CVK tanka, fleksibilna cijev koja se postavlja u veliku venu, obično u području prsa. Postavljanje na taj način omogućuje direktan pristup krvotoku. Takav postupak je često neophodan za pružanje intenzivne skrbi i liječenje novorođenčadi koja su teško bolesna ili zahtijevaju dugotrajnu terapiju. U neonatologiji se koristi najčešće umbilikalni venski kateter (UVC) i periferno postavljeni centralni venski kateter (PICC) (12).

3.3.1. Umbilikalni venski kateter (UVC)

Što se tiče umbilikalnog venskog katetera smatra se jednostavnijim za umetanje i jeftiniji je, ali se on koristi za kratkotrajnu primjenu. Neka su istraživanja pokazala da

ako se koristi duže od 5-7 dana može dovesti do opasnosti od komplikacija. Stoga ga je potrebno zamijeniti drugom vrstom katetera. Indikacija za primjenu UVC-a je brza potreba za vaskularnim pristupom radi infuzije tekućina, lijekova ili parenteralne prehrane. Koristi se kod novorođenčadi s niskom porođajnom težinom, respiratornim problemima, metaboličkim poremećajima ili infekcijama. Umbilikalni venski kateter postavlja obučeno medicinsko osoblje, a to uključuje dva neonatologa, medicinsku sestru/primalju koja nadzire postavljanje (12). Koristi se kod kritično bolesne novorođenčadi za hitnu primjenu lijekova za reanimaciju, raznih intravenskih infuzija, praćenja središnjeg venskog tlaka. Pravilna tehnika postavljanja i rigorozne mjere prevencije komplikacija ključne su za osiguranje optimalne njege novorođenčadi (13). Slika 4 prikazuje postupak rezanja pupkovine i otkrivanje pupčanih krvnih žila (dvije arterije i jednu venu) te širenje vene u pripremi za postavljanje umbilikalnog venskog katetera.



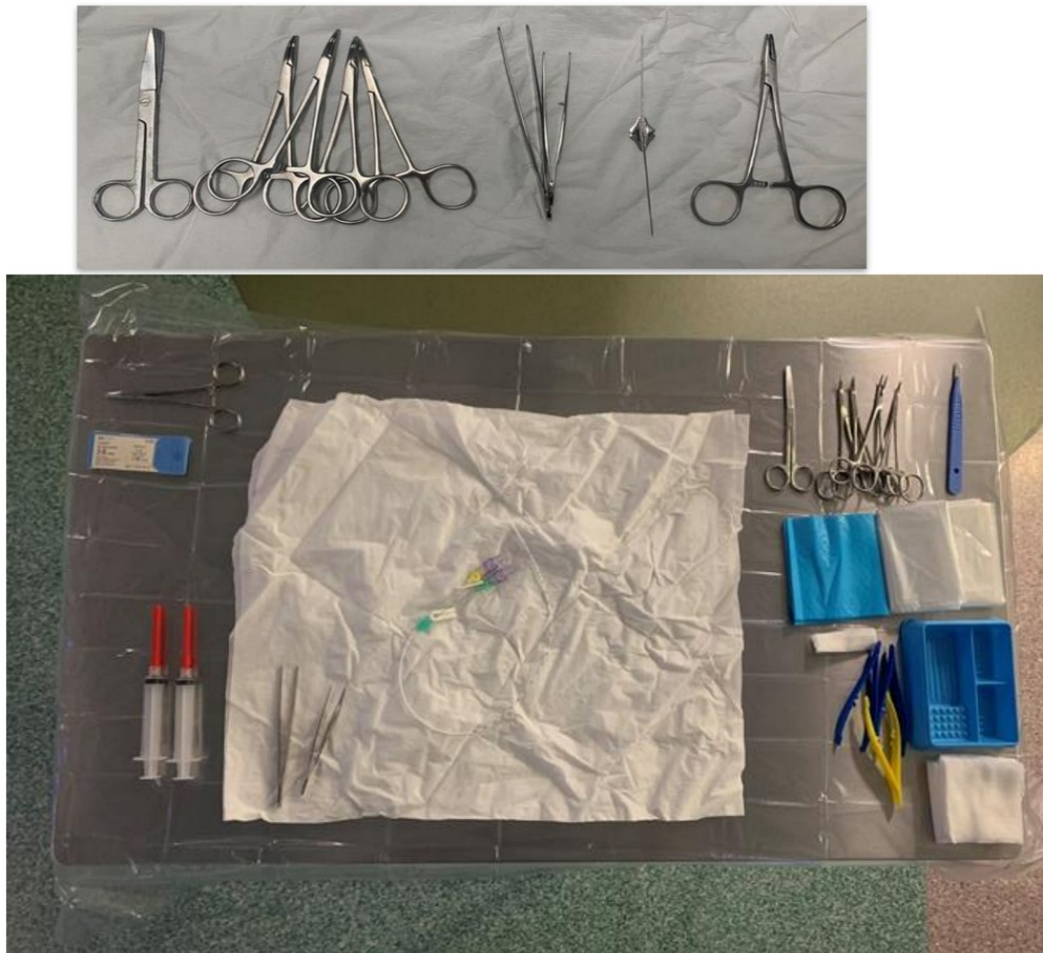
Slika 4. Prikaz pupčane vene i pupčanih arterija

Izvor: Umbilical ven kateterizasyonu, dostupno na: <https://www.resusitasyon.com/umbilikal-ven-kateterizasyonu/> (20.06.2024.)

3.3.2. Postavljanje umbilikalnog venskog katetera

Pribor za postavljanje: Maska, kapa, zaštitne naočale, sterilne rukavice, sterilni mantili, otopina za čišćenje kože, heparinizirana fiziološka otopina, leukoplast, sterilne

komprese, komplet za pupčano umetanje (peani, škare, skalpel, šavovi, pincete), sterilne vezice za vrpцу, tupferi, šprica od 10 ml te umbilikalni kateter (Slika 5.) (13).



Slika 5. Pribor za umbilikalni kateter

Izvor: Evans, N. (2022). Women and Babies: Umbilical Venous Catheter Insertion. Dostupno na:

https://www.slhd.nsw.gov.au/RPA/neonatal%5Ccontent/pdf/guidelines/Umbilical_Venous_Catheter_Insertion_RPAH_PC2022_015.pdf (20.06.2024.)

3.3.2.1. Priprema

- Pristanak roditelja/ skrbnika za uvođenje katetera
- Potrebno je procijeniti i izmjeriti udaljenost za postavljenje UVC
- Dvije osobe trebaju biti „čiste“

- Kirurško pranje ruku i oblačenje sterilnih rukavica i pregače
- Nesterilna osoba za dodavanje praktičarima opreme
- Poštivanje asepse i antiseptike
- Postavljanje sterilnih kompresa
- Na kraju dokumentiranje samog postupka. (13)

3.3.2.2. *Postupak*

Nakon oblačenje sterilne odjeće kao što je gore navedeno i postavljanja sterilnih kompresa, uhvatimo pincetom pupčani batrljak i primijenimo trakicu prema gore kako bi ispravili pupčani batrljak. S skalpelom prerežemo 1-2 cm od kože kako bismo vidjeli bolje anatomiju. Pincetom proširimo pupčanu venu i uvedemo umbilikalni kateter. Baza pupka se treba držati nedominantnom rukom (Slika 4.). Dubina umetanja se razlikuje u ovisnosti o zrelosti novorođenčeta i tjelesne mase. Točna lokacija vrha katetera trebala bi biti na mjestu ušća donje šuplje vene i desnog atrija. Nakon postavljanja pričvršćujemo kateter s šavom kroz vrpce. Točan položaj katetera se provjerava rendgenskom snimkom ili ultrazvukom abdomena (14).

3.3.2.3. *Komplikacije*

U moguće komplikacije spadaju: nekontrolirano krvarenje, oštećenje susjednih struktura, tromboza, infekcije i postavljanje u arteriju. Neka izvješća su također opisala apsces jetre, trombozu portalne vene i stvaranje kavernoma. Zbog malog volumena venskog sustava novorođenčeta, kateteri se moraju isprati hepariniziranom fiziološkom otopinom kako bi se osiguralo da u kateteru nema zraka kako bi se spriječila zračna embolija. Nenamjerno postavljanje u umbilikalnu arteriju moglo bi dovesti do okluzije katetera u arterijama udova ili tromboze, što bi dovelo do ishemije udova. Tijekom postavljanja u desni atrij može dovesti do perforacije i perikardijalnog izljeva. Hemodinamski nestabilno novorođenče poslije postavljanja katetera, može ukazati na tamponadu srca (14).

3.3.3. Periferno postavljanje centralnog venskog katetera (PICC)

Druga vrsta centralnih linija koja je česta kada su u pitanju novorođenčad je periferno postavljeni centralni venski kateter (PICC). Dostupan je u različitim konfiguracijama jednostrukog, dvostrukog i trostrukog lumena i u različitim veličinama, ali veličine koje se najčešće koriste u novorođenčadi su 1 ili 2 F (Frenča) (15). Postavlja se u perifernom krvnom sustavu, najčešće preko vena ruke. Pouzdana je metoda za pristup centralnom venskom putu, s manjom stopom rizika od komplikacija u usporedbi s kratkoročnim centralnim venskim pristupima. Njihova popularnost djelomično se može pripisati tome što ih mogu postavljati posebno obučene medicinske sestre/primalje. Indikacije za primjenu PICC-a su: ograničen periferni venski pristup, parenteralna prehrana, dugotrajna primjena antibiotika, česte venepunkcije radi nastavka terapije, kemoterapija, transfuzija krvi (11). Poslije umetanja, položaj katetera treba potvrditi rendgenskom snimkom prsnog koša nakon zahvata. Glavna prednost umetanja PICC-a u novorođenčad je ta da se mogu postaviti i ukloniti bez opće anestezije te imaju najmanju stopu komplikacija od drugih vrsta katetera (15).

3.3.3.1. Kontraindikacije

Moguće kontraindikacije za postavljanje perifernog centralnog venskog katetera su:

- alergija na sastav katetera,
- bakterijemija,
- mentalni i fizički poremećaji koji mogu ometati brigu i održavanje,
- infekcija kože na mjestu insercije,
- anamneza tromboze, i
- prošla ili očekivana radioterapija (11).

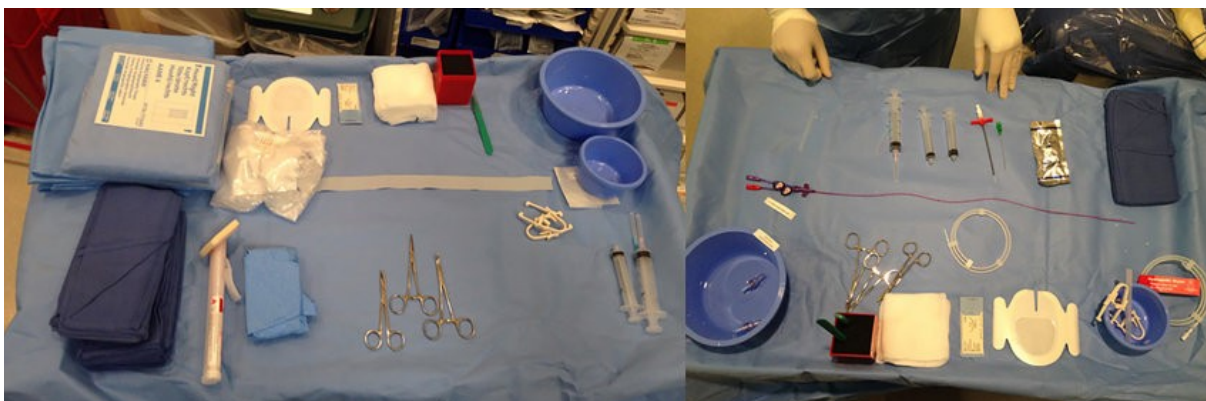3.3.3.2. Postavljanje PICC-a

Postoji ultrazvučno vođena PICC kateterizacija (UPICC) i konvencionalna PICC kateterizacija (CPICC). Ultrazvučno vođena PICC kateterizacija (UPICC), koja koristi ultrazvučno navođenje za vizualizaciju krvnih žila, a uključuje sljedeće korake:

hipodermijska igla standardnog promjera uvodi se u venu, zatim se vodič za navođenje provuče nekoliko centimetara u kanilu, a kanila zatim se uklanja ostavljajući vodič na mjestu. Vodič se ne uvodi dalje od ramena. Uvodna ovojnica s dilatatorom se uvodi preko vodiča nakon što se napravi mali rez na koži blizu vodiča, vodič i dilatator se uklanjaju. Kateter se uvodi kroz uvodnu ovojnicu, zatim se uvodna ovojnica povlači natrag i uklanja. Položaj vrha katetera potvrđuje se rendgenskom snimkom prsnog koša. Konvencionalna PICC kateterizacija (CPICC), koja se izvodi samo na opip, ima sljedeće korake: kanila sa stiletom se uvodi u venu blizu lakta, nakon što se stilet ukloni, PICC kateter se uvodi kroz kanilu u venu. Zatim se kanila povlači natrag i ljušti s katetera, a kateter se dalje uvodi u venu pod ultrazvukom dok ne dosegne krajnju točku. Položaj vrha potvrđuje se rendgenskom snimkom prsnog koša (16). Oba pristupa zahtijevaju izvođenje u sterilnim uvjetima i održavanje maksimalne sterilnosti kako bi se smanjio rizik od kontaminacije i potencijalnog razvoja infekcija koje se prenose krvotokom povezanim s kateterom (17).

Potreban pribor za postavljanje PICC-a:

- kanila,
- PICC kateter,
- štrcaljka od 10 ml za ispiranje,
- fiziološka 0,9% otopina,
- heparinizirana fiziološka otopina 10 jedinica/ml,
- sredstvo za dezinfekciju kože,
- steristrip, i
- tegaderm (17).



Slika 6. Prikaz pribora za postavljanje PICC-a

Izvor: https://www.researchgate.net/figure/Table-setup-usual-table-setup-for-PICC-placement-PICC-peripherally-inserted-central_fig1_346498604

3.3.3.3. Postupak postavljanja PICC-a

Dobivenim informativnim pristanom roditelja/skrbnika, potrebno je izmjeriti udaljenost umetanja. Poželjna mjesta umetanja uključuju gornju ili donju šuplju venu, neposredno iznad desnog atrija. Ostala mjesta kao što su aksilarna, femoralna, cefalična ili subklavijska vena nisu poželjna. Izmjerimo procijenjenu duljinu katetera od mjesta umetanja do visokog medijastinuma (za uvođenje u gornjem dijelu tijela) ili na xiphisternumu (za uvođenje u donjem dijela tijela). Potrebno je obući sterilne rukavice, sterilnu pregaču i staviti masku. Isprati kateter sa fiziološkom otopinom, dezinficirati mjesto na koje ćemo postavljati kateter. Postaviti sterilnu kompresu, na koju ide kateter, štrcaljka i pinceta. Umetnemo kanilu, pomaknemo kanilu s uvodnika i izvučemo uvodnik, nakon toga postavimo kateter s pincetom i dovedemo ga do prethodno označenog mjesta otpuštajući steznik kada je kateter prošao kroz kanilu. Kanilu povučemo preko katetera, osiguravajući da je kateter stabilan pritiskom na ud iznad kanile. Potom isperemo kateter s hepariniziranom fiziološkom otopinom. Steristripom učvrstimo kateter da ostane smotan, te na kraju kateter učvrstimo tegadermom (17).

3.3.3.4. Komplikacije

U najčešće komplikacije spadaju:

- flebitis,
- tromboza,

- sistemske ili lokalne infekcije
- mehanički problemi (curenje ili lom katetera, slučajno pomicanje, okluzije) (15).

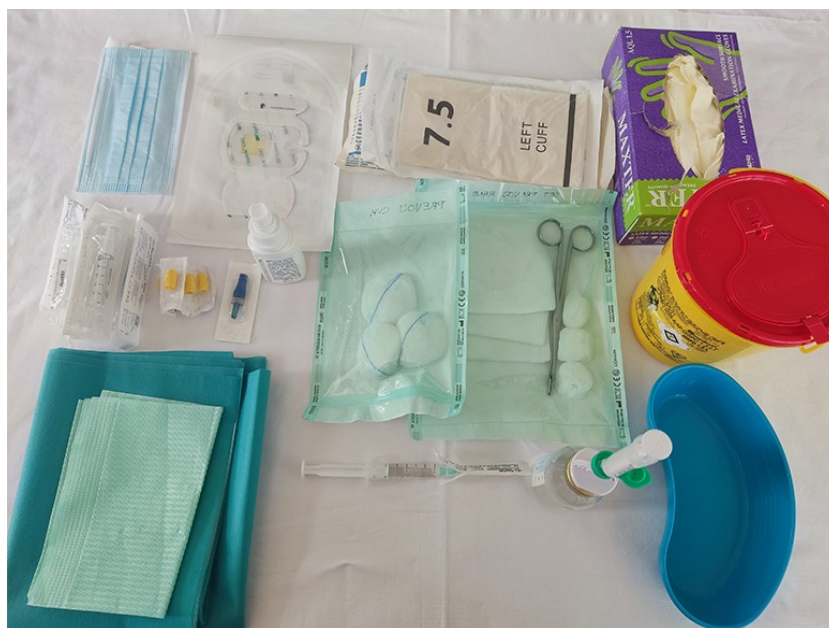PICC kateterizacija je sigurna, praktična i učinkovita tehnologija s karakteristikama jednostavnog rada, visoke stope uspješnosti, malo komplikacija i otpornosti na visoki osmotski tlak. Stoga korištenje PICC-a može smanjiti pretjeranu stimulaciju novorođenčeta, osigurati opskrbu i pravovremenu primjenu intravenske prehrane te primjenu hitnih terapija. Međutim, dugotrajno zadržavanje PICC-a rezultira vrlo visokom učestalošću infekcije krvotoka povezane s kateterom, tako da ostaje nejasno koliko dugo se mogu zadržati. Jedna studija je sugerirala da bi se PICC-ovi trebali zamijeniti nakon 35 dana ako je potrebno, dok je druga studija sugerirala da se nezaraženi PICC-i ne bi trebali mijenjati. Još jedan čimbenik rizika za komplikacije tijekom primjene PICC-a je mjesto umetanja, ali rizik od komplikacija može biti veći u kritično bolesne novorođenčadi, a posljedice komplikacija mogu biti teže nego u novorođenčadi niske porođajne težine (18).

U slučaju pojave neke od komplikacija, kateter se mora odstraniti, kao i u slučaju neprohodnosti. Ne preporučuje se pokušavati proprati kateter ako se osjeti otpor, već se kateter mora što prije odstraniti. U retrospektivnoj studiji provedenoj tijekom 5 godina, u kojoj je sudjelovalo 33 novorođenčeta s dijagnozom postavljenom u dobi od 2 do 25 dana, 78,8% njih imalo je malpoziciju umbilikalnog venskog katetera što je pokazala početna radiografija. Ukupno 33 pacijenta imala su hepatsku encefalopatiju, a stopa povezane jetrene ozljede iznosila je 2,49%. Prosječno vrijeme do oporavka od hepatske encefalopatije (HE) bilo je 2,25 mjeseca. Od tih pacijenata, njih 7 (21,2%) pokazalo je trombozu jetrenih krvnih žila tijekom praćenja. U smislu statističke analize, pacijenti s hepatskom encefalopatijom imali su nižu tjelesnu težinu pri rođenju u usporedbi s onima bez hepatske encefalopatije. Autori su sugerirali da bi ultrazvuk abdomena u realnom vremenu mogao olakšati otkrivanje malpozicije UVC-a i dijagnozu HE te odgoditi komplikacije (19).

3.4. ULOGA PRIMALJE U ODRŽAVANJU CVK

Uloga primalje u održavanju CVK-a jednako je važna kao i kod samog postavljanja. Uključuje niz važnih aktivnosti koje doprinose sigurnosti i dobrobiti pacijenta. Radi se o sljedećem:

1. **Praćenje i procjena** - redovno praćenje vitalnih znakova. Dakle, zadatak primalje je da redovito prati vitalne znakove pacijenta kako bi identificirale bilo kakve promjene koje bi mogle ukazivati na komplikacije;
2. **Održavanje higijene i sterilnosti** - primalje moraju redovito prati ruke prije i poslije svakog kontakta s novorođenčecom i rukovanja s CVK-om, kako bi se smanjio rizik od infekcija. Također, moraju redovito primjenjivati sterilnu tehniku pri promjeni zavoja na mjestu postavljanja CVK-a, isto kako bi se smanjio rizik od infekcija;
3. **Održavanje katetera** - primalje obavljaju redovito ispiranje CVK-a fiziološkom otopinom ili drugim propisanim otopinama kako bi se spriječilo začepljenje katetera i održavala njegova funkcionalnost. Isto tako redovito mijenjaju zavoj na mjestu postavljanja CVK-a čime se održava čistoća i suhoća okoline, što je ključno za prevenciju infekcija. Slika 7. prikazuje pribor koji primalja koristi za toaletu CVK-a.
4. **Praćenje komplikacija** - primalje su obučene da prepoznaju znakove komplikacija kao što su: infekcije, tromboza ili dislokacija katetera te odmah reagiraju kako bi se spriječile daljnje komplikacije. U slučaju sumnje na komplikacije, primalje odmah obavještavaju liječnika radi praćenja dalje evolucije i intervencije;
5. **Edukacija roditelja**- primalja savjetuje roditelje o važnosti CVK-a za provođenje terapije i parenteralne prehrane novorođenčadi. Također, objašnjava važnost održavanja sterilnosti mjesta umetanja katetera. Objašnjava moguće komplikacije koje bi mogle nastati te da je zdravstveno osoblje vrlo oprezno u traženju i najmanjih znakova komplikacija CVK-a zbog mogućih razornih učinaka. (20).



Slika 6. Prikaz pribora za toaletu CVK-a

Izvor: <https://hr.izzi.digital/DOS/92960/93035.html>

Dakle, može se zaključiti kako primalje igraju ključnu ulogu u održavanju CVK-a pružajući kontinuiranu njegu, prateći stanje pacijenta, održavajući higijenu, prepoznajući i reagirajući na komplikacije, kao i pružajući obrazovanje i podršku roditeljima novorođenčadi.

4. ZAKLJUČAK

U ovom radu istražena je značajna uloga primalja u postavljanju i održavanju centralnih venskih katetera (CVK) kod novorođenčadi. Centralni venski pristup ima ključnu ulogu u terapiji i praćenju bolesti kod novorođenčadi, omogućavajući pouzdan pristup velikim venama radi primjene terapije, uzimanja uzoraka krvi i administracije lijekova.

Analiziran je proces postavljanja CVK-a kod novorođenčadi, uključujući pripremu novorođenčeta, proceduru postavljanja i potencijalne komplikacije. Važno je da primalje budu obučene i svjesne procedura i rizika kako bi osigurali siguran i efikasan postupak postavljanja CVK-a.

Također je opisana i uloga primalje u održavanju CVK-a, naglašavajući značaj redovnog praćenja, održavanja higijene i prepoznavanja potencijalnih komplikacija. Primalje igraju ključnu ulogu u pružanju efikasne njege ovih važnih medicinskih uređaja, prateći smjernice i koristeći najbolju praksu kako bi osigurale optimalne ishode za novorođenče.

Kroz kontinuirano obrazovanje, praćenje smjernica i suradnju s multidisciplinarnim timom, primalje mogu nastaviti da pružaju visokokvalitetnu njegu novorođenčadi kojima su potrebni centralni venski kateteri. Ovo je od iznimnog značaja za osiguranje sigurnosti, udobnosti i dobrobiti novorođenčeta tijekom terapije i liječenja.

5. LITERATURA

1. Lupić A. Centralni venski kateteri kod djece [Internet]. repository.fzsri.uniri.hr. 2022 [pristupljeno 01.07.2024]. Dostupno na: <https://urn.nsk.hr/urn:nbn:hr:184:605319>
2. Pitiriga V, Bakalis J, Theodoridou K, Kanellopoulos P, Saroglou G, Tsakris A. Lower risk of bloodstream infections for peripherally inserted central catheters compared to central venous catheters in critically ill patients. *Antimicrobial Resistance and Infection Control* [Internet]. 2022 Nov 9;11:137. Dostupno na: <https://pubmed.ncbi.nlm.nih.gov/36352414>
3. van den Bosch CH, Spijkerman J, Wijnen MHWA, Hovinga ICLK, Meyer-Wentrup FAG, van der Steeg AFW, et al. Central venous catheter-associated complications in pediatric patients diagnosed with Hodgkin lymphoma: implications for catheter choice. *Supportive Care in Cancer*. 2022 Jul 1;30(10):8069–79.
4. Balain M, Oddie SJ, McGuire W. Antimicrobial-impregnated central venous catheters for prevention of catheter-related bloodstream infection in newborn infants. *Cochrane Database Syst Rev*. 2015 Sep 27;2015(9):CD011078. doi: 10.1002/14651858.CD011078.pub2. PMID: 26409791; PMCID: PMC9240922.
5. Premužić V, Tomašević B, Eržen G, Makar K, Brunetta-Gavranić B, Francetić I i sur. Primjena trajnih i privremenih centralnih venskih katetera za hemodijalizu. *Acta medica Croatica* [Internet]. 2014 [pristupljeno 15.07.2024.];68(2):167-173. Dostupno na: <https://hrcak.srce.hr/126809>
6. Pelland-Marcotte MC, Amiri N, Avila ML, Brandão LR. Low molecular weight heparin for prevention of central venous catheter-related thrombosis in children. *Cochrane Database of Systematic Reviews*. 2020 Jun 18. PMID: 32557627 ; PMCID: PMC7390480; DOI: 10.1002/14651858.CD005982.pub3
7. Pieters P.C., Tisnado J., Mauro M.A. Venous catheters. Thieme [Internet] Dostupno na: <https://www.thieme-connect.de/products/ebooks/book/10.1055/b-002-51019>
8. Piškorić S, Prološćić I. Periferni venski pristup: protokol za postavljanje i održavanje perifernog venskog katetera. *Sestrinski glasnik* [Internet]. 2010

- [pristupljeno 06.07.2024.]; 15(2):90-94. Dostupno na: <https://hrcak.srce.hr/286764>
9. Understanding a Midline Catheter. Saint Luke's Health System [Internet]. www.saintlukeskc.org. [pristupljeno 17.07.2024.]. Dostupno na: <https://www.saintlukeskc.org/health-library/understanding-midline-catheter#>
 10. Kranjčić L. Centralni venski kateteri [Završni rad]. Pula: Sveučilište Jurja Dobrile u Puli; 2023 [pristupljeno 17.07.2024.] Dostupno na: <https://urn.nsk.hr/urn:nbn:hr:137:911055>
 11. Kardum D, Milas V, Arambašić N. Primjena periferno postavljenih centralnih venskih katetera u djece. Medicinski vjesnik [Internet]. 2015 [pristupljeno 17.07.2024.];47((1-2)):83-86. Dostupno na: <https://hrcak.srce.hr/193312>
 12. Gupta S, Patwardhan G, Parikh T, Kadam S, Vaidya U, Pandit A. Which long line do we use in very low birth weight neonates; umbilical venous catheter or peripherally inserted central catheter? Journal of Neonatal-Perinatal Medicine. 2020 Oct 19;1–7. 14(2):229-235. doi: 10.3233/NPM-190379. PMID: 33104045.
 13. Skinner J.R., Milligan, D.W., Hunter, S., Hey E.N. Central venous pressure in the ventilated neonate. Arch Dis Child. (1992). 67(4 Spec No):374-7. doi: 10.1136/adc.67.4_spec_no.374. PMID: 1586173; PMCID: PMC1590507.
 14. Lewis K, Spirnak PW. Umbilical Vein Catheterization [Internet]. PubMed. Treasure Island (FL): StatPearls Publishing; 2022. Dostupno na: <https://pubmed.ncbi.nlm.nih.gov/31751059/>
 15. Bahoush, G., Salajegheh, P., Anari, A.M., Eshghi, A., Aski B.H. A review of peripherally inserted central catheters and various types of vascular access in very small children and pediatric patients and their potential complications. J Med Life. 2021. 14(3):298-309. doi: 10.25122/jml-2020-0011. PMID: 34377194; PMCID: PMC8321608.
 16. Gong P, Huang XE, Chen CY, Liu JH, Meng AF, Feng JF. Comparison of complications of peripherally inserted central catheters with ultrasound guidance or conventional methods in cancer patients. Asian Pac J Cancer Prev. 2012;13(5):1873-5. doi: 10.7314/apjcp.2012.13.5.1873. PMID: 22901139.
 17. Starship.org.nz. gatsby-starship; 2024 [pristupljeno 17.07.2024.]. Dostupno na: <https://starship.org.nz/guidelines/central-line-care-picc-insertion-in-the-neonate>

18. Li R, Cao X, Shim T, Xiong L. Application of peripherally inserted central catheters in critically ill newborns experience from a neonatal intensive care unit. *Medicine (Baltimore)*. 2019. 98(32):e15837. doi: 10.1097/MD.00000000000015837. PMID: 31393341; PMCID: PMC6709114
19. Yeung CY. Complications of umbilical venous catheters in neonates: A safety reappraisal. *Pediatrics & Neonatology*. 2020 Feb;61(1):1–2.
20. Mitrović Z, Komljenović I, Dautović D, Pejša V. Periferno uveden centralni venski kateter (PICC)–prednosti, nedostaci, komplikacije i preporuke za njihovo zbrinjavanje. *Bilten Krohema*. [Internet] 2015. Dostupno na: https://www.krohema.hr/wpcontent/uploads/2018/05/BiltenKrohema_7_1.pdf#page=17

6. ŽIVOTOPIS

Osobni podaci

Ime i prezime: Ivanica Eškinja

Datum i mjesto rođenja: 24. veljače. 2001., Zadar

Adresa: Dubrovačka 27, Biograd na Moru 23210

Kontakt broj: 098/912 4850

E-mail: ivanica.eskinja35@gmail.com

Obrazovanje:

2021.-2024. Sveučilište u Splitu, Sveučilišni odjel zdravstvenih studija, Preddiplomski sveučilišni studij primaljstvo

2015.-2020. Medicinska škola Ante Kuzmanića, Zadar

2008.-2015. Osnovna škola Biograd na moru

Radno iskustvo:

2020.-2021. Opća Bolnica Zadar, Vaskularna kirurgija, medicinska sestra

Dodatne informacije:

Uspješna u komunikaciji, pristupačna, prijateljski nastrojena

Vozačka dozvola B kategorije

Strani jezici: Engleski jezik