

# Fizioterapijski postupci kod periferne pareze facijalnog živca

---

Paprika, Lucija

Undergraduate thesis / Završni rad

2024

Degree Grantor / Ustanova koja je dodijelila akademski / stručni stupanj: **University of Split / Sveučilište u Splitu**

Permanent link / Trajna poveznica: <https://um.nsk.hr/um:nbn:hr:176:007344>

Rights / Prava: [In copyright](#) / [Zaštićeno autorskim pravom.](#)

Download date / Datum preuzimanja: **2024-08-30**

Repository / Repozitorij:



Sveučilišni odjel zdravstvenih studija  
SVEUČILIŠTE U SPLITU

[Repository of the University Department for Health Studies, University of Split](#)



UNIVERSITY OF SPLIT



SVEUČILIŠTE U SPLITU

Podružnica

SVEUČILIŠNI ODJEL ZDRAVSTVENIH STUDIJA

PREDDIPLOMSKI SVEUČILIŠNI STUDIJ FIZIOTERAPIJE

**Lucija Paprika**

**FIZIOTERAPIJSKI POSTUPCI KOD PERIFERNE PAREZE  
FACIJALNOG ŽIVCA**

**Završni rad**

Split, 2024.

SVEUČILIŠTE U SPLITU

Podružnica

SVEUČILIŠNI ODJEL ZDRAVSTVENIH STUDIJA

PREDDIPLOMSKI SVEUČILIŠNI STUDIJ FIZIOTERAPIJE

**Lucija Paprika**

**FIZIOTERAPIJSKI POSTUPCI KOD PERIFERNE PAREZE**

**FACIJALNOG ŽIVCA**

**PHYSIOTHERAPEUTIC PROCEDURES FOR PERIPHERAL**

**FACIAL NERVE PALSY**

**Završni rad/Bachelor's Thesis**

**Mentor:**

**Dr. Sandra Kuzmičić**

Split, 2024.

# TEMELJNA DOKUMENTACIJSKA KARTICA

## ZAVRŠNI RAD

Sveučilište u Splitu

Sveučilišni odjel zdravstvenih studija

Preddiplomski sveučilišni studij fizioterapije

**Znanstveno područje:** Biomedicina i zdravstvo

**Znanstveno polje:** Kliničke medicinske znanosti

**Mentor:** dr. Sandra Kuzmičić

### FIZIOTERAPIJSKI POSTUPCI KOD PERIFERNE PAREZE FACIJALNOG ŽIVCA

Lucija Paprika

**Sažetak:** Bellova pareza definira se kao iznenadna jednostrana pareza n. facialis nepoznate etiologije iako je često u pozadini prisutan anamnestički podatak o prethodno preboljenoj virusnoj ili bakterijskoj infekciji. Karakterizira je nagli početak koji obilježava gubitak funkcije mimičkih mišića što prvenstveno predstavlja estetski problem koji kasnije može uznapredovati u funkcionalni problem poput gubitka osjeta okusa, povećane lakrimacije ili poremećaja sluha. Liječenje valja započeti što ranije kako bi se ubrzao oporavak od preboljele pareze a u akutnoj fazi najčešći izbor je farmakološka terapija kortikosteroidima. U 70% slučajeva spontano se povlači i nisu potrebne dodatne intervencije, no ukoliko to nije slučaj pribjegava se raznim fizioterapijskim metodama. Iako u literaturi ne postoje čvrsti dokazi o njihovom učinku koriste se u kliničkoj praksi jer nemaju štetan učinak i pospješuju učinkovitost cjelokupne terapije. Fizioterapijski postupci koji se najčešće koriste u svrhu liječenja Bellove pareze su masaža, elektrostimulacija, kineziterapija, akupunktura, laser i njihove međusobne kombinacije.

**Ključne riječi:** Bellova pareza; akupunktura; kineziterapija

**Rad sadrži:** 42 stranica, 21 sliku, 4 tablice, 0 priloga, 36 literaturnih referenci

**Jezik izvornika:** hrvatski

## **BASIC DOCUMENTATION CARD**

### **BACHELOR'S THESIS**

**University of Split**

**University Department for Health Studies**

**Physiotherapy**

**Scientific area:** Biomedicine and Health Studies

**Scientific field:** Clinical Medical Sciences

**Supervisor:** dr. Sandra Kuzmičić

### **PHYSIOTHERAPEUTIC PROCEDURES IN PERIPHERAL FACIAL NERVE PALSY**

Lucija Paprika

**Summary:** Bell's palsy is defined as sudden unilateral paresis of facial nerve of unknown aetiology, although there is often in the background anamnestic information about a previously cured viral or bacterial infection. It is characterized by an abrupt onset that marks the loss of function of the mimic muscles, which is primarily an aesthetic problem that can later progress into a functional problem such as loss of the sense of taste, increased lacrimation, or hearing disorders. Treatment should start as early as possible to speed up the recovery from the recovered paresis and in the acute phase the most common choice is pharmacological therapy with corticosteroids. In 70% of cases, it resolves spontaneously, and no additional interventions are needed, but if this is not the case, various physiotherapy methods are used. Although there is no solid evidence of their effect in the literature, they are used in clinical practice because they do not have a harmful effect and improve the effectiveness of the entire therapy. Physiotherapy procedures that are most often used to treat Bell's palsy are massage, electrostimulation, kinesitherapy, acupuncture, laser and their combinations.

**Keywords:** Bell's palsy; acupuncture; kinesitherapy

**Thesis contains:** 42 pages, 21 figures, 4 tables, 0 supplements, 36 references

**Original in:** Croatian

# SADRŽAJ

1. UVOD.....	1
2. CILJ .....	2
3. RASPRAVA.....	3
3.1. Anatomija.....	3
3.1.1. Funkcija.....	3
3.1.2. Put facijalnog živca.....	4
3.1.3. Grane facijalnog živca.....	6
3.1.4. Mimička muskulatura.....	7
3.2. Periferna pareza facijalnog živca .....	11
3.2.1 Definicija i povijesni osvrt.....	11
3.2.2. Epidemiologija.....	12
3.2.3. Etiologija.....	12
3.2.4. Klinička slika.....	13
3.2.5. Posljedice preboljele periferne pareze .....	15
3.3. Liječenje periferne pareze ličnog živca.....	16
3.3.1. Postavljanje dijagnoze.....	16
3.3.2. Dodatna dijagnostika .....	17
3.3.3. Stupnjevanje pareze .....	19
3.3.4. Liječenje .....	22
3.3.5. Fizioterapijski postupci.....	23
3.4. Prikaz slučaja .....	27
3.4.1. Podaci o pacijentu.....	27
3.4.2. Tijek terapije.....	27
3.4.3. Prikaz terapijskih vježbi.....	30
4. REZULTATI.....	34
5. RASPRAVA.....	36
6. ZAKLJUČCI.....	37
7. LITERATURA.....	39
8. ŽIVOTOPIS .....	42

# 1. UVOD

Periferna pareza facijalnog živca, u literaturi poznata i kao Bellova pareza, najčešća je kranijalna mononeuropatija i čini čak 70% svih dijagnosticiranih pareza ovog živca. Najveća incidencija je u ljudi između 15. i 60. godine života, a javlja se podjednako u oba spola. Iako je uzrok Bellove pareze nepoznat, najčešće se pripisuje virusnoj etiologiji, dok povećan rizik od nastanka pareze imaju trudnice i dijabetičari. Facijalni živac ima mješovitu funkciju i čine ga motorička, parasimpatička i senzorna vlakna te je zadužen za inervaciju svih izražajnih mišića lica, suznu, podjezičnu i podčeljusnu žlijezdu slinovnicu, prednje dvije trećine jezika i ušku, vanjski zvukovod i bubnjić. Pareza ovog živca predstavlja veliki funkcionalni problem jer simptomi obuhvaćaju slabost mišića lica, poremećaje okusa i sluha, poteškoće hranjenja i govora te povećanu salivaciju i lakrimaciju. Iako većina pacijenata ima spontani oporavak, kod zaostalih pareza dolazi do velikog narušavanja kvalitete života i potrebna je rana intervencija. Liječenje periferne pareze obuhvaća farmakološku terapiju što podrazumijeva primjenu kortikosteroida i antivirusnih lijekova i nefarmakološku terapiju u obliku fizikalne terapije. Modaliteti fizikalne terapije koriste se u svrhu održavanja muskulature lica, sprječavanja atrofije i poticanja remijelinizacije n. facialis. Zaostala Bellova pareza osim narušavanja kvalitete života oboljelih predstavlja i velik estetski problem budući da zahvaća lice koje je središte ljudske komunikacije i socijalizacije.

## 2. CILJ

Cilj ovog rada je :

- opisati anatomske značajke ličnog živca te miškulature koju inervira za bolje razumijevanje simptoma koji se pojavljuju kod periferne pareze facijalisa
- detaljno opisati i objasniti kliničku sliku periferne pareze kao i moguće komplikacije koje se pojavljuju kod zaostale pareze u svrhu planiranja dobre fizioterapijske intervencije.
- objasniti glavne probleme s kojima se suočavaju pacijenti s Bellovom parezom i u kolikoj mjeri im pareza narušava kvalitetu života
- predstaviti glavne fizioterapijske postupke koji se koriste u rehabilitaciji periferne pareze te potkrijepiti dokaze o njihovoj učinkovitosti pomoću najrecentnijih kliničkih istraživanja.
- prikazati moguće fizikalne modalitete koji pokazuju dobre rezultate u pacijenata iako nisu dovoljno istražena
- prikazati individualiziranu fizioterapijsku intervenciju pacijentice s perifernom parezom n. facijalisa i usporediti njezino stanje na početku i završetku obavljene terapije



## 3. RASPRAVA

### 3.1. Anatomija

#### 3.1.1. Funkcija

Facijalni živac (lat. *nervus facialis*) tvori periferni živčani sustav kao sedmi po redu kranijalni živac čija je funkcija mješovita. Smješten je na samom izlazu iz ponsa te graniči s produženom moždinom u pontocerebralnom kutu. Osjetna i parasimpatička vlakna ovog živca zajedno tvore živac *n. intermedius*.

Motorička vlakna zadužena su za inervaciju mimičkih mišića i platizme te mišića *m. stapedius*, *m. stylohyoideus* i stražnji trbuh *m. digastricus*. Parasimpatička vlakna ogranakom *n. petrosus major* inerviraju suznu i podjezičnu žlijezdu slinovnicu dok ogranakom *chorda tympani* inerviraju podčeljusnu žlijezdu slinovnicu. Ogranak *chorda tympani* također sadrži i aferentna živčana vlakna koja polaze iz okusnih pupoljaka prednje dvije trećine jezika. Ogranak *n. auricularis posterior* sadrži somatska vlakna zadužena za prijenos osjeta iz kože iza uške i dijela vanjskog slušnog hodnika (1).

**Tablica 1.** Prikaz pojedinih živčanih vlakana *n. facialis* i njihovih inervacijskih područja (Izvor: Jalšovec D. : Sustavna i topografska anatomija čovjeka, Školska knjiga, Zagreb, 2005., str.: 90)

Vrste vlakana u sastavu živca	Inervacijsko područje
<b>branhijalna motorna</b> ili specijalna visceralna eferentna ( <i>n. facialis</i> )	<ul style="list-style-type: none"> <li>- mimička muskulatura</li> <li>- stražnji trbuh <i>m. digastricus</i></li> <li>- <i>m. occipitofrontalis</i></li> <li>- <i>m. stapedius</i></li> <li>- <i>m. stylohyoideus</i></li> <li>- <i>m. platysma</i></li> </ul>
<b>visceralna motorna</b> ili opće visceralna eferentna ( <i>n. intermedius</i> )	parasimpatička sekretorna inervacija žlijezda <ul style="list-style-type: none"> <li>- suzna žlijezda slinovnica</li> <li>- podčeljusna žlijezda slinovnica</li> <li>- podjezična žlijezda slinovnica</li> <li>- žlijezde nepčane i nosne sluznice</li> <li>- žlijezde sluznice dna usne šupljine</li> </ul>
<b>opća osjetna</b> ili opća somatska aferentna ( <i>n. intermedius</i> )	- dio kože iza uške
<b>specijalna osjetna</b> ili specijalna aferentna ( <i>n. intermedius</i> )	- prednje dvije trećine jezika (okusna inervacija)

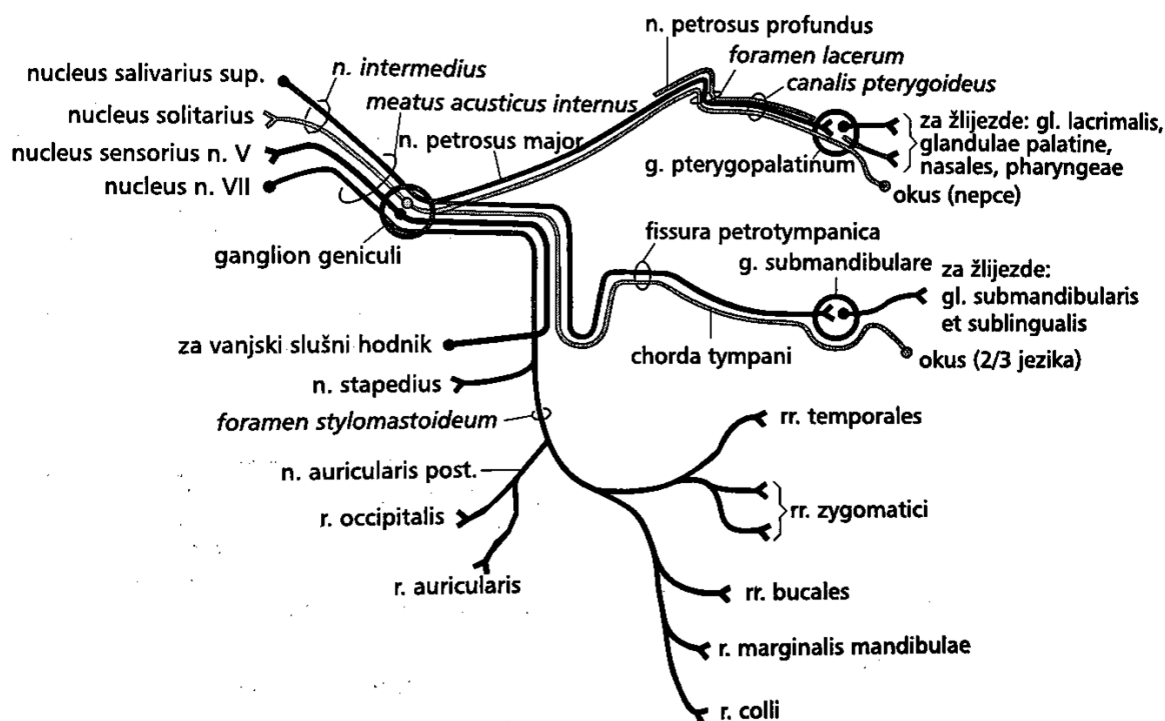
### 3.1.2. Put facijalnog živca

Motorička jezgra *n. facialis* (*nucleus n. facialis*) smještena je u tegmentumu ponsa iz kojeg živčana vlakna izlaze medijalno i gore te zajedno s jezgrom *n. abducensa* tvore unutrašnje koljeno (*genu n. facialis*). Ista živčana vlakna zajedno s vlaknima ostalih jezgara oblikuju *n. intermedius*, dio facijalnog živca čiji motorički i osjetni korijen izlaze odvojeno iz mozga u pontocerebralnom kutu na granici ponsa i produžene moždine (1).

Živčana vlakna *n. facialis* zatim ulaze u unutarnji slušni hodnik i kroz jedinstveni otvor ulaze u koštani kanal sljepoočne kosti, *canalis n. facialis*. U istom koštanom kanalu savija se lateralno i unazad oblikujući *geniculum* koji sadrži ganglion u kojem se nalaze tijela

aferentnih neurona *n. intermedius* (1). *Geniculum* sadrži pseudunipolarne stanice koje prenose osjet kože iza uške i okus prednje dvije trećine jezika (2). Živac se nastavlja granati u području sljepoočne kosti u tri dijela nazvana po strukturama kroz koje prolazi a to su labirintni, timpanalni i mastoidni dio.

Potom izlazi iz lubanje kroz *pars petrosa* sljepoočne kosti kroz stilomastoidni otvor i ulazi u retromandibularnu udubinu tvoreći treće koljeno u svojem toku i nastavlja se u parotidnu žlijezdu slinovnicu (1). Velik broj njegovih ogranaka tamo oblikuje *plexus intraparotideus* koji inervira mimičku muskulaturu u kojoj završava svoj tijek.



Slika 1. Shematski prikaz dijelova ličnog živca

Izvor : Krmpotić-Nemanić J., Marušić A. : Anatomija čovjeka, Medicinska naklada, Zagreb, 2007., str.: 490

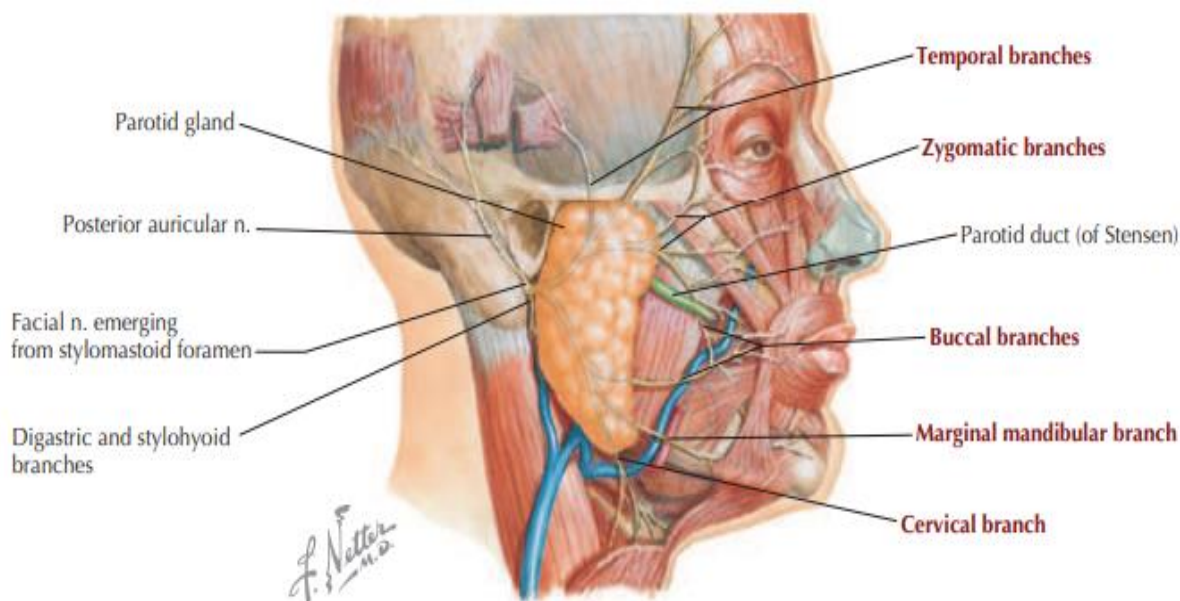
### 3.1.3. Grane facijalnog živca

Grane facijalnog živca možemo podijeliti u tri skupine, a to su : grane koje se odvajaju unutar koštanog kanala ličnog živca, grane koje se odvajaju na izlasku stilomastoidnog otvora i krajnje grane. Grane koje se odvajaju unutar koštanog kanala su *n. petrosus maior*, *n. stapedius*, *chorda tympani* i *ramus communicans cum plexu tympanico*.

*N. petrosus maior* zadužen je za parasimpatičku inervaciju suzne žlijezde, sinusa i nosnih žlijezdi i prvi je ogranak ličnog živca u koštanom kanalu. *N. stapedius* inervira istoimeni *m. stapedius* prema kojem se usmjerava pomoću manjeg koštanog kanala. *Chorda tympani* sadrži parasimpatička sekretorna vlakna zadužena za inervaciju podčeljusne i podjezične žlijezde te okusna živčana vlakna za inervaciju prednje dvije trećine jezika. *Ramus communicans cum plexu tympanico* tvori živčani splet bubnjića.

*N. auricularis posterior* pripada granama facijalnog živca koje se odvajaju nakon izlaska kroz stilomastoidni te inervira zatiljni dio okcipitofrontalnog mišića i rudimentarne mišiće stražnjeg dijela uške. *Ramus digastricus* ogranak je koji inervira stražnji trbuh *m. digastricus*, a *r. stylohyoideus* služi kao motorna grana za inervaciju istoimenog mišića.

Izlaskom kroz stilomastoidni otvor facijalni živac tvori vanjsko koljeno koje se potom nastavlja granati u pet krajnjih ogranaka. Gornje stablo živčanog spleta krajnjeg razgranjenja čine temporalna, zigomatična i bukalna grana. *R. temporales* inerviraju prednji trbuh okcipitofrontalnog mišića, kao i prednje rudimentarne mišiće uške te mišiće *m. orbicularis oculi*, *m. corrugator supercilii*. *R. zygomatici* inerviraju *m. orbicularis oculi* i *m. zygomaticus maior et minor*. *R. buccales* motorno inerviraju *m. orbicularis oris*, *m. levator labii superioris*, *m. buccinator*, *m. levator anguli oris*, *m. nasalis*. i *m. levator labii superioris*. U ogranke donjeg živčanog stabla krajnjeg razgranjenja spada *r. marginalis mandibulae* koji inervira *m. risorius*, *m. depressor anguli oris*, *m. depressor labii inferioris* i *m. mentalis*. Dio donjeg živčanog stabla je i *r. colli* koji inervira platizmu (2).



Slika 2. Prikaz krajnjih grana *n. facialis*

Izvor : Hansen JT, Netter FH : Netter's Clinical Anatomy, 4<sup>th</sup> edition, Elsevier, Philadelphia, 2019., str. 46

### 3.1.4. Mimička muskulatura

Zbog svojeg smještaja u potkožnom tkivu lica i lubanjskom svodu mimički mišići često se nazivaju i potkožnima. Njihova glavna uloga je promjena ekspresija, no često se i nevoljno kontrahiraju kao povratna informacija na snažnije emocije ili tjelesni napor. Pojedini mimički mišići djeluju i kao sfinkteri jer okružuju oči i usta i sukladno tome imaju različite uloge. Primjerice, sfinkteri oko očiju imaju više zaštitnu ulogu dok mimički mišići oko usta sudjeluju u artikulaciji pri govoru i za uzimanje hrane. Za njihovu inervaciju zadušeni su prethodno spomenuti terminalni motorički ogranci *n. facialis* (1). Polazišta svih mimičkih mišića nalaze se na koštanim strukturama lica i hvataju se u dermisu gdje zajedno tvore jedinstveni splet zvan površinski mišićni aponeurotski sustav (SMAS). Specifičnost ovog sustava leži upravo u tome što mimički mišići za razliku od ostalih tjelesnih struktura nemaju odvojen površinski sloj kože i potkožno tkivo pomoću fascije (3). Odsutnost vlastite ovojnice u ovoj skupini mišića omogućava im vršenje kompleksnih radnji njihovom zajedničkom kontrakcijom kao što su podizanje i spuštanje struktura lica, mijenjanje izraza lica i sl. Njihovo specifično funkcioniranje može se objasniti proučavanjem embrionalnog razvoja. Mimički mišići potječu od drugog škržnog luka i

tvore fasciju vrata i glave. Za vrijeme embrionalnog razvoja započinju svoje širenje sa škržnih lukova do vrata i glave te sa sobom nose vlakna *n. facialis* koji također potječe od drugog škržnog luka. Njihovo zajedničko podrijetlo omogućava im da zajedno tvore ovakav jedinstven mišićni splet (1).

Mimički se mišići dijele na mišiće lubanjskog svoda, mišiće vanjskog uha, mišiće vjeđa, mišiće nosa, mišiće usana i obraza i mišiće vrata.

Zajedničko ime mišića lubanjskog svoda je *m. epicranii* te označava mišić podijeljen u dva dijela, *m. occipitofrontalis* i *m. temporoparietalis*. Oba dijela *m. epicranii* vezani su za vezivnu ploču lubanjskog svoda naziva *galea aponeurotica* koja je smještena iznad periosta. *Galea aponeurotica* sačinjena je od tri lista koja obavijaju mišiće i služe kao mjesta njihovih pripoja. Nadalje, *M. occipitofrontalis* mišić je sastavljen od dva trbuha, *venter frontalis*, čiji se pripoj nalazi na prednjem kraju srednjeg lista galeje, te *venter occipitalis*, s pripojem na stražnjem kraju srednjeg lista. Prednji trbuh mišića zadužen je za nabiranje čela, podizanje obrva te povlačenje galeje naprijed i dolje, odnosno kontrahira lice na način da poprma izraz pozornosti i iznenađenja. S druge strane, stražnji trbuh mišića učvršćuje galeju i povlači je prema dolje i straga. *M. temporoparietalis* rudimentarni je mišić koji je različito razvijen u svakog pojedinca, a njegova kontrakcija podiže ušnu školjku (2).

U mišiće vanjskog uha spadaju *m. auricularis anterior*, *m. auricularis superior* i *m. auricularis posterior*. *M. auricularis anterior* i *m. auricularis superior* dijele polazište na aponeurotičnoj galeji, no zbog različitih hvatišta nemaju jednaku funkciju. *M. auricularis anterior* svojom kontrakcijom povlači ušnu školjku prema naprijed i gore, a *m. auricularis superior* samo prema gore. *M. auricularis posterior* ima polazište na mastoidnom nastavku temporalne kosti i funkcija mu je povlačenje ušne školjke unazad (1).

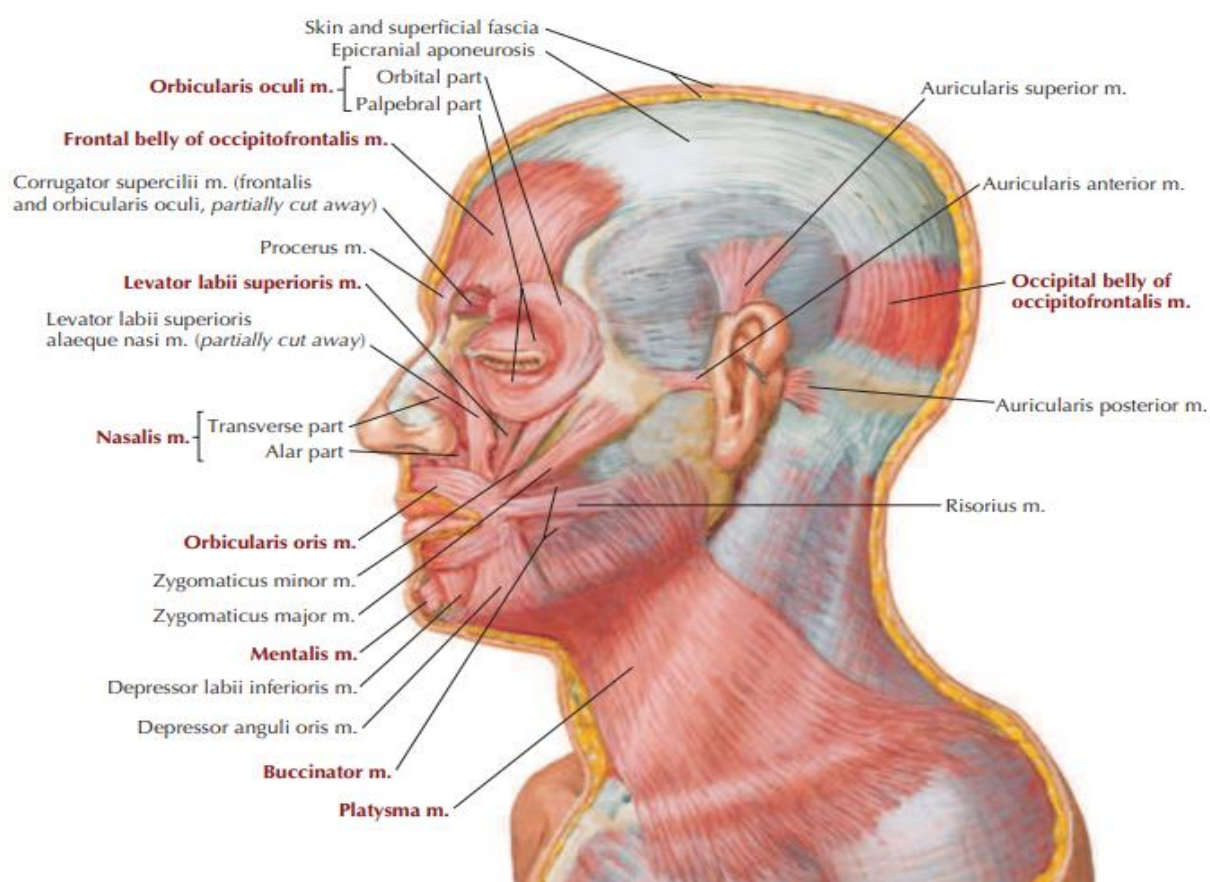
*M. orbicularis oculi* okružuje oko i najvažniji je mišić vjeđa koji je sastavljen od ukupno triju dijelova različitih funkcija : palperbralni, lakrimalni i orbitalni dio. Palperbralni dio nije pod utjecajem volje i zadužen je za zatvaranje vjeđne pukotine prilikom spavanja ili treptanja. Lakrimalni dio mišića olakšava otjecanje suza na način da povlači medijalni dio suzne vrećice. Orbitalni dio isključivo se kontrahira pod utjecajem volje jer služi za čvrsto zatvaranje vjeđne pukotine. U ovu skupinu mišića spadaju još i mali mišići obrva *m. depressor supercilii* koji povlači medijalni dio obrve prema dolje i *m. corrugator supercilii*

koji primiče obrvu u sredinu i stvara kožne nabore. *M. procerus* stvara nabore na korijenu nosa jer kontrakcijom spušta kožu glabele (1).

*M. nasalis* podijeljen je u dva mišićna dijela, *pars transversa* i *pars alaris*, *Pars transversa* sužava nosnice povlačenjem nosnih krila prema dolje i medijalno dok *pars alaris* širi nosnice. *M. depressor septi* kontrakcijom spušta septum i vršak nosa (1).

Mišić usana koji okružuje otvor usne šupljine je dvodijelni *m. orbicularis oris*. Sastoji se od dijela koji se cijeli nalazi unutar usana, *pars labialis* i dijela koji se nalazi izvan, *pars marginalis* te polazi s gornje i donje čeljusti. Funkcija labijalnog dijela je približavanje usana, zatvaranje usnog otvora i izvrtanje rubova usana, a funkcija marginalnog dijela je približavanje usana gornjoj i donjoj čeljusti i uvrtnje rubova usana. Mišići *m. buccinator*, *m. zygomaticus maior et minor* i *m. levator anguli oris* svojim mišićnim nitima također tvore dio ovog kružnog mišića. Usni otvor okružuju i brojni manji mišići različitih funkcija. *M. levator labii superioris* zadužen je isključivo za podizanje gornje usne, a *m. levator labii superioris aequae nasi* za podizanje gornje usne te širenje nosnica. *M. zygomaticus minor et maior* polaze s jagodičnih kostiju. Svojom kontrakcijom *m. zygomaticus maior* povlači kut usana prema gore, straga i lateralno dok *m. zygomaticus minor* podiže gornju usnu te istu povlači lateralno. Kao što se može zaključiti iz njihovih naziva, *m. levator anguli oris* podiže gornju usnu i povlači je lateralno, dok *m. risorius* povlači kut usana lateralno, gore i straga čime lice poprima nasmijan izraz. *M. depressor anguli oris* i *m. transversus menti* svojim kontrakcijama povlače kut usana prema dolje i na taj način lice poprima izraz tuge. *M. depressor labii inferioris* povlači donju usnu dolje i lateralno te licu daje izraz zlovolje. *M. mentalis* smješten je na samoj donjoj čeljusti i svojom kontrakcijom podiže i napinje kožu prednje strane brade i izbočuje donju usnu te istu podiže. *M. buccinator* ima polazište na alveolarnim nastavcima gornje i donje čeljusti, trokutu retromolarnog prostora donje čeljusti i na *rapi pterygomandibularis* te hvatište na kutu usana. Obavija ga buko-faringealna fascija i iznad njega se nalazi masni jastučić *corpus adiposum buccae*. Ima više funkcija : povlačenje kuta usana straga i lateralno i privlačenje obraza bliže zubima čime zatvara predvorje usne šupljine i pomoću svog tonusa štiti sluznicu usana od ugriza na način da zateže sluznicu usana za vrijeme žvakanja. S obzirom da mu je zaštita usne sluznice prilikom žvakanja ujedno i najvažnija funkcija, *m. buccinator* funkcionalno više pripada skupini žvačnih mišića (2).

*M. plathysma* topografski pripada mišićima vrata, no funkcionalno se ponaša kao mimički mišić. Polazište mu započinje u dubokom sloju kože sa kutova usana gdje se nastavlja duž donjeg dijela mandibule i hvata za duboki sloj kože u predjelu toraksa i ramena. Nalazi se između kože i fascije vrata, a funkcija mu je natezanje kože vrata i stvaranje vratnih nabora. Uglavnom se kontrahira pri većim tjelesnim naporima ili kod velikog uzbuđenja.



Slika 3. Mimički mišići

Izvor : Hansen JT, Netter FH : Netter's Clinical Anatomy, 4<sup>th</sup> edition, Elsevier, Philadelphia, 2019., str. 463



## 3.2. Periferna pareza facijalnog živca

### 3.2.1 Definicija i povijesni osvrt

Kljenuti ili pareze facijalnog živca općenito se dijele na dvije skupine : centralna i periferna. Centralna pareza pojam je koji se veže uz oštećenje viših moždanih putova ili oštećenje jezgara živca dok periferna pareza označava oštećenje njegova tijeka od pontocerebelarnog kuta do terminalnih ogranaka (4).

Periferna pareza *n. facialis*, poznata i pod nazivom Bellova kljenut je jednostrana pareza ili paraliza *n. facialis* čiji je uzrok nepoznat i nastupa vrlo iznenadno. Slovi kao najčešći uzrok unilateralnog poremećaja funkcije *n. facialis* i dijagnosticira se u čak 70% slučajeva poremećaja rada ovog živca (5). Naziv Bellova pareza dobila je po imenu škotskog anatoma i kirurga, Charles Bell-a koji je na uzorku od tri slučaja periferne pareze *n. facialis* 1821. godine utvrdio i opisao kliničke simptome. Budući da se pridružio vojsci tijekom Napoleonovih ratova imao je priliku izučavati prostrijelne rane na licima vojnika čime je još dodatno proširio svoja saznanja (6). Premda Charles Bell nije prvi opisao perifernu parezu, prvi opisuje simptome hiperakuzije i disgeuzije u okviru periferne faciopareze i izdvaja *n. facialis* kao jedinstveni živac koji je zaslužan za kontrolu ekspresija lica (4). Podatci o perifernoj parezi spominju se u brojnim starim civilizacijama i datiraju još iz rimskog doba što dokazuje Galenov zapis o simptomima lezije živca u smislu ukočenosti usana, očiju, obraza, korijena jezika i kože čela (7). Perzijski liječnik Razi također detaljno opisuje perifernu parezu na način da je razlikuje od centralne, opisuje odsutnost nabiranja čela, Bellov fenomen i bilateralnu parezu te uočava kliničku razliku između pareze lica i spazma (6). Zanimljiv podatak je i sumnja da se periferna pareza prikazuje i u najpoznatijem portretu Leonarda da Vincija, „Mona Lisa del Giocondo“ čiji je zagonetni smiješak potencijalno anatomski prikaz postpartalne pareze desne strane lica koju je umjetnik i anatom nastojao uprizoriti (4).

### 3.2.2. Epidemiologija

Bellova kljenut ima incidenciju od 12-40 na 100 000 stanovnika što je čini najčešćom kranijalnom mononeuropatijom (9). Javlja se podjednako u oba spola, s najvećom incidencijom u dobi između 15 i 45 godina života. Njezina pojava u dobi mlađoj od 15 godina i starijoj od 60 godina vrlo je rijetka. Oko 90% slučajeva BP u djece završava s odličnom prognozom (8). U djece incidencija iznosi 18.8 na 100 000 (5). Valja još nadodati da se podjednako javlja u različitim rasnim skupinama i nema razlike u učestalosti zahvaćanja pojedinih strana lica. Tek u 0.3% dijagnoza javlja se bilateralna pareza. Što se tiče potpunog oporavka, on se javlja u otprilike 70% slučajeva dok preostalih 30% doživi parcijalnu parezu ili iskusi nepotpun oporavak. Rekurentna, odnosno ponovljena epizoda BP-a je također moguća, no javlja se u manje od 10% slučajeva (9).

### 3.2.3. Etiologija

Etiologija Bellove kljenuti do danas ostaje nepoznata, no u literaturi se najviše zastupaju hipoteze da su glavni uzročnici preboljele virusne infekcije ili autoimune bolesti. Teorija virusnih infekcija kao uzročnika govori o tome kako se preboljeli virusi mogu ponovno aktivirati u ganglionu geniculumu i potom pri smanjenom imunitetu mogu migrirati unutar živca. Najčešći virusi za koje se smatra da su potencijalni uzročnici su humani herpes virus 6 (HHV-6), herpes simplex tipa 1 (HSV-1), varicella zoster virus (VZV) i Usutu virus (USUV) (10). Zbog ponovljene aktivacije virusa *n. facialis* počinje naglo oticati i komprimira se u uskom kanalu temporalne kosti (4). U literaturi je veoma zastupljen HSV-1 za kojeg se smatra da je glavni uzročnik Bellove pareze premda u istraživanjima ne postoje točni dokazi o njegovoj vremenskoj prisutnosti u cerebrospinalnoj stoga dokazi o HSV-1 infekciji unutar ganglionu geniculuma nisu dostatni (10).

Druga teorija temelji se na tome da perifernu parezu uzrokuje demijelinizacija živca koju uzrokuje akutna upalna reakcija budući da analiza seruma pacijenata s ovom parezom utvrđuje povišenu koncentraciju upalnih citokina IL-1 i IL-6 te tumorskog faktora nekroze (TNF- $\alpha$ ) (4). Još jedan dokaz su i histološke promjene živca jer ga tijekom upalne reakcije kreću infiltrirati male i okrugle upalne stanice na putu od unutarnjeg slušnog hodnika do stilomastoidnog otvora. Posljedično se ovojnica živca počinje demijelinizirati uz pomoć makrofaga i time se prostor unutar neurona smanjuje (10).

U literaturi su zastupljeni i brojni drugi uzroci poput ishemije živca, genetske predispozicije i kratkotrajne izloženosti hladnoći.

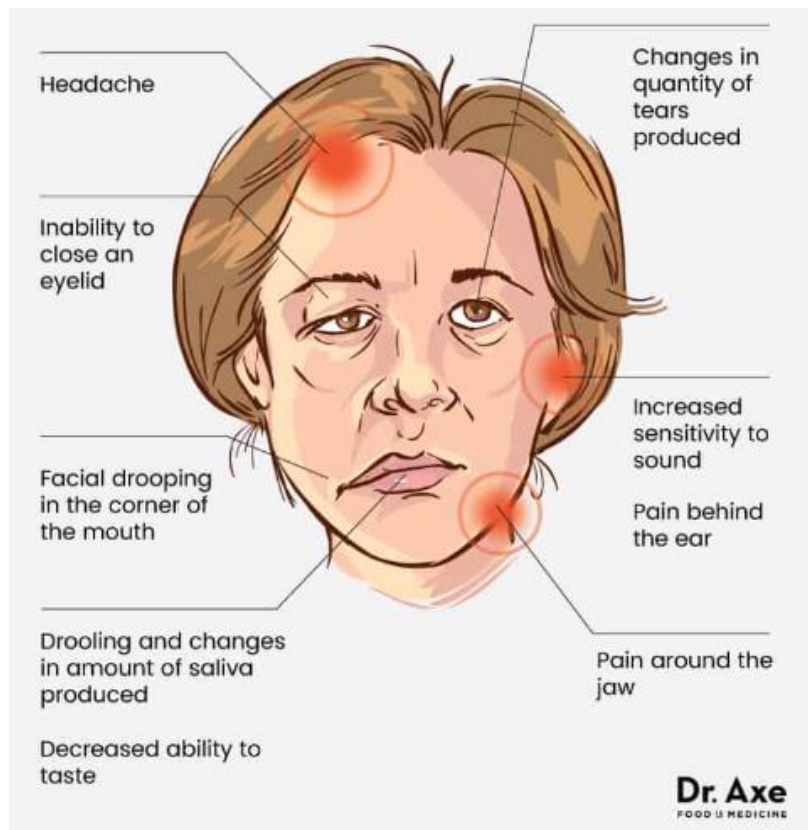
Za jedan od potencijalnih uzroka smatra se i anatomska struktura s obzirom da istraživanja na uzorku pacijenata s BP-om dokazuju primjetnu razliku između veličina unutrašnjeg slušnog hodnika i samog živca zahvaćene i nezahvaćene strane. Dokazano je da će pacijenti s užim koštanim kanalom prije razviti perifernu parezu budući da velik broj ima veći poprečni presjek živca na zahvaćenoj strani uz manji poprečni presjek koštanog kanala temporalne kosti. U literaturi su također spomenuti dokazi o utjecaju pojedinih meteoroloških faktora i pojavnosti Bellove pareze. Primijećeno je da je pojava snažnog vjetra posredovala razvoju kliničkih simptoma ove pareze (10). Ostali rizični faktori koji pogoduju nastanku pareze su pretilost, hipertenzija, izloženost zračenju, preeklampsija i upale gornjih dišnih puteva, a rizične skupine uključuju trudnice i dijabetičare. Novija istraživanja dovode pojavu simptoma Bellove pareze u vezu s posljedicama cijepljenja novim SARS-CoV-2 cjepivom i cjepivom protiv gripe (9).

#### **3.2.4. Klinička slika**

Periferna pareza facijalnog živca nastupa vrlo naglo, obično kroz nekoliko sati i manifestira se kao jednostrana facijalna pareza donjeg motoneurona zahvaćajući gornje i donje facijalne mišiće. Svoj vrhunac počinje dostizati unutar 72 sata nakon pojave prvih simptoma te se uglavnom ne pogoršava (11). Pacijenti često prvo primijete da im curi slina sa kuta usana kao i pojavu slabosti mimičkih mišića (13). Glavni znakovi pareze uključuju izostanak voljnog nabiranja čela, izravnatu nazolabijalnu i čeonu brazdu, spuštenu obrvu i nemogućnost njenog podizanja te spuštenu usnu kut. Karakteristična je i pojava tzv. Bellovog znaka koji se manifestira kao nemogućnost zatvaranja vjeđa zbog čega se bulbus okreće prema gore i lateralno i otkriva bjeloočnicu (12). Mogući simptom također je i izostanak kontrakcije platizme. Prema istraživanju Peitersena koje je bilo provedeno na uzorku od 2500 ispitanika, nešto manje od 50% ih se požalilo na bol u području mastoidnog nastavka koja je trajala i po nekoliko tjedana. Gotovo jedna trećina iskusila je disgeuziju, odnosno poremećaj osjeta okusa. 14% ispitanika doživjela je disfunkciju *m. stapediusa* koja je rezultirala razvojem preosjetljivosti na visokofrekventne zvukove (hiperakuzija) i poremećajem sluha koji se manifestira kao raspršivanje zvuka u dva umjesto u jedan (diplakuzija). Zbog smanjenja funkcije *m. orbicularis oculi*, dvije trećine ispitanika

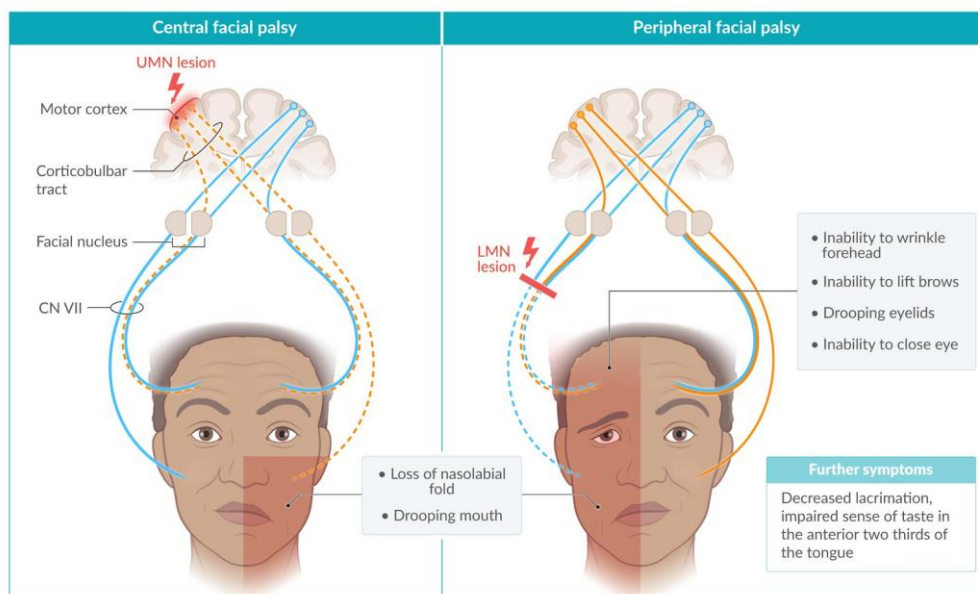
doživjelo je hiperlakrimaciju kao posljedicu poremećaja suznih žlijezdi (8). Znakovi koji uglavnom označuju ozbiljniji poremećaj rada živca su gubitak okusa prednje dvije trećine jezika, hiperlakrimacija i hiperakuzija. Simptomi koji predstavljaju crvene zastavice ukoliko su udruženi sa simptomima periferne pareze su osip, febrilitet, poremećaji svijesti, glavobolja, ubod krpelja i udružene dvoslike zbog slabosti *m.rectusa lateralis* (12).

Klinička razlika između periferne i centralne pareze najviše ovisi o uključenosti mišića čela. Centralna pareza dijagnosticira se ukoliko su zahvaćene srednja i donja polovica lica dok je funkcija *m.frontalis* očuvana. Pri unilaterarnoj centralnoj leziji funkcija *m. frontalis* ostaje očuvana iz razloga što dio jezgre *n. facialis* koji je zadužen za inervaciju *m. frontalis* dobiva aferentne informacije iz obiju moždanih hemisfera. (13).



Slika 4. Simptomi periferne pareze ličnog živca

Izvor : <https://draxe.com/health/bells-palsy/>



Slika 5. Razlika između simptoma centralne i periferne pareze *n. facialis*

Izvor : <https://www.amboss.com/us/knowledge/facial-nerve-palsy>

### 3.2.5. Posljedice preboljele periferne pareze

U literaturi je navedeno kako 70% pacijenata nakon preboljele pareze uspije vratiti normalnu funkciju mimičke muskulature, dok 30% pacijenata iskušava određene posljedice preboljele idiopatske pareze. Posljedice preboljele pareze s kojima se pacijenti najčešće susreću su sinkinezije, zaostala motorička slabost, hemispazam, prekomjerno lučenje sline i suza (krokodilske suze), oralna nesposobnost, nepotpuno zatvaranje oka i poremećaji okusa.

Posljedica preboljele pareze koja je uvijek najuočljivija je asimetrija lica koja može biti statička ili dinamička. Statička asimetrija rezultat je kontraktura lica i povišenog tonusa muskulature jedne strane lica zbog kojeg lice jednostrano poprima produbljenu nazolabijalnu brazdu, sužen oblik očiju i lateralno spušten usni kut. Mišići lica općenito su podložniji dugotrajnijim kontrakturama jer se ne pripajaju pomoću tetiva kao ostali mišići i sadrže tek nekolicinu unutrašnjih osjetnih receptora mišićnog vretena. Dinamička asimetrija dolazi do izražaja tijekom mišićnih kontrakcija i manifestira se kroz pojavu sinkinezija (14). Sinkinezije su abnormalne mišićne kontrakcije koje nastaju tijekom voljnih pokreta lica uslijed pogrešne reinervacije muskulature lica zbog ozljede živca. Najčešće sinkinezije su oralno-okularna sinkinezija koja predstavlja nevoljno zatvaranje oka tijekom jedenja ili smijanja ili okulo-oralna sinkinezija, tj. nevoljno pomicanje usana pri zatvaranju očiju. Često je i nehotimično

pomicanje brade i mišića vrata tijekom pokretanja mišića lica zbog nevoljnih kontrakcija platizme i *m. mentalisa* (11). Osim što sinkinezije predstavljaju veliki estetski problem, ponajviše smanjuju funkcionalnost i kvalitetu života pacijenata. Sinkinezije često mogu dovesti do oralne nesposobnosti te pacijent zbog njih nije u mogućnosti normalno izražavati emocije, artikulirati ili jesti i piti (15). Njihovo liječenje uključuje fizikalnu terapiju, posebice vježbe pomoću *biofeedback* tehnologije kako bi se vratila simetrija lica, a često se radi i kemijska denervacija zahvaćenog područja za što se koristi *botulinum toxin* za smanjenje spazma zahvaćenih mišića (11). Krokodilske suze nisu čest simptom i javljaju se u tek 2% pacijenata no predstavljaju vrlo neugodan problem. Posljedica su oslabljenog *m.orbicularisa oculi* koji slabije drenira suze u suzni kanal i zbog tog se slijevaju niz obraz (8).

### **3.3. Liječenje periferne pareze ličnog živca**

#### **3.3.1. Postavljanje dijagnoze**

Postavljanje dijagnoze Bellove pareze sastoji se najprije od anamneze i kliničkog pregleda, no može se koristiti i dodatna dijagnostička obrada u svrhu isključenja ostalih sličnih stanja. Glavni kriteriji pomoću kojih se dijagnosticira Bellova pareza je iznenadan nastanak (unutar 72 sata), isključenje bilo kakvog evidentnog uzroka, primjerice tumora ili upale te isključenja stanja poput tumora mozga ili parotide, moždanog udara, herpes zostera, sarkoidoze, lajmske bolesti i ostalih infektivnih bolesti (5). Tijekom uzimanja anamneze važno je zabilježiti početak pareze i njezin tijek te je li to prva zabilježena pareza u pacijenta, je li pacijent primio novi lijek ili cjepivo, je li pacijent primijetio da mu se pojavio osip, groznica ili bol u zglobovima i ukoliko je pacijent boravio na visokorizičnom području zaraze od lajmske bolesti (16). Bitni anamnestički podaci su također pojave dodatnih simptoma poput poremećaja sluha ili okusa, boli iza ušiju, vrtoglavice ili boli na zahvaćenoj strani lica. Valja napomenuti da pacijenti koji su imunokomprimirani, dijabetičari ili trudnice spadaju u rizičnu skupinu za razvoj Bellove pareze. Nakon uzimanja anamneze slijedi opservacija cijelog lica, posebice stupnja asimetrije lica u mirovanju te se provjerava pacijentovo treptanje, kao i izgled nazolabijalne brazde i pozicija usnih kutova. Za vrijeme opservacije moguće je primijetiti i pozitivan Bellov znak odnosno vidljivu očnu jabučicu prilikom nepotpunog zatvaranja oka. Također je važno učiniti otoskopiju kako bi se provjerila prisutnost nekog izljeva, kolestatoma ili mjehurića nastalih

zbog virusne upale *herpes zosterom*. Ukoliko se radi o perifernoj parezi, membrana bubnjića i zvukovod su pri otoskopiji uredni. Može se učiniti i palpacija glave i vrata u svrhu isključenja Ramsay Huntova sindroma koji se potvrđuje ukoliko je prisutna disestezija područja. Palpacija se vrši i u svrhu isključenja mogućnosti tumora parotide (4,17). Potom se procjenjuju motoričke funkcije na način da se provjerava može li pacijent čvrsto zatvoriti oči, podići obrve, napuhati obraze, napućiti usne, pokazati zube ili nasmijati se. Funkcija platizme provjerava se na način da pacijent pokuša istovremeno spustiti donju usnu i stisnuti zube (4,12). Na kraju dijagnostičke obrade može se učiniti i audiološko testiranje kako bi se provjerilo izostaje li refleks *m. stapediusa* zbog čega pacijent može doživljavati hiperakuziju (4).

### 3.3.2. Dodatna dijagnostika

Za dijagnostičku obradu pacijenata s Bellovom parezom rade se i brojni topodijagnostički testovi kako bi se približno odredilo na kojem mjestu tijeka živca je došlo do njegova oštećenja. Schirmerov test služi za ispitivanje produkcije suza na obje strane lica te rezultat smanjene produkcije za 25% označuje leziju koja se nalazi na samom ganglionu ili blizu njega (4,17). Procjenom okusa dokazuje se gubitak funkcije korde timpani. Testiranje se izvodi na način da se na ipsilateralne prednje dvije trećine jezika postavi mali uzorak šećera a potom i na kontralateralnu polovicu i uspoređuje se osjet okusa na obje strane. Gubitak osjeta okusa na prednje dvije trećine jezika je dokaz poremećaja funkcije korde timpani (17,18). Ispitivanjem refleksa *m. stapediusa* potvrđuje da se lezija nalazi u timpaničkom dijelu živca ili blizu njega ukoliko je prisutan izostanak istog refleksa. Ukoliko je refleks *m. stapediusa* uredan to označava leziju koja se nalazi distalno od timpaničkog dijela. Elektromioneurografija (EMNG) koristi igle ili elektrode za mjerenje električne aktivnosti mimičkih mišića u mirovanju ili pri kretanju. Uglavnom se koristi za procjenu aksonalnog oštećenja u pacijenata sporijeg oporavka kako bi se prognoziralo poboljšanje funkcije živca. Obično se radi nakon 10 do 12 dana od pojave prvih simptoma pareze (17). EMNG testiranje omogućava razlikovati vrstu lezije živca prema Seddonovoj klasifikaciji iz 1943. Tri glavna tipa lezije živca su neuropraksija, aksonotmeza i neurotmeza a razlikuju se prema vremenu potrebnom za oporavak živca, njegovoj zahvaćenosti i samoj prognozi. Neuropraksija je najblaži tip lezije živca i karakterizira je fokalna demijelinizacija ili ishemija živca no njegov kontinuitet nije prekinut. Aksonotmeza je nešto ozbiljnija lezija koja označava prekidanje kontinuiteta živca kao i mijelinske ovojnice dok epineurij ostaje netaknut. Neurotmeza je najozbiljniji tip lezije živca jer zahvaća cjelovitoživčano vlakno zajedno s endoneurijem, perineurijem i epineurijem za koju je

potrebna kirurška intervencija te je obično loša prognoza oporavka živca. Godine 1951. Sunderland proširuje ovu podjelu na pet različitih stupnjeva povrede živca koja je prikazana u tablici ispod (19).

**Tablica 2.** Seddonova i Sunderlandova klasifikacija lezije živca (prilagođeno prema Basis GM, Munakomi S. Neuroanatomy, neurapraxia. InStatPearls [Internet] 2022 Oct 24. StatPearls Publishing).

Seddonova klasifikacija	Sunderlandova klasifikacija	Vrsta lezije
Neuropraksija	Klasa I	fokalna demijelinizacija
aksonotmeza	Klasa II	oštećenje aksona – netaknut endoneurij
	Klasa III	oštećenje aksona i endoneurija – netaknut perineurij
	Klasa IV	oštećenje aksona, endoneurija i perineurija - netaknutim epineurij
Neurotmeza	Klasa V	Potpuni prekid kontinuiteta živca (prekid mijelinske ovojnice, aksona, endoneurija, perineurija i epineurija)

Što se tiče ostalih dijagnostičkih metoda može se napraviti i CT ili MR snimka mozga, temporalne kosti i parotidne žlijezde u slučaju da su prisutni atipični simptomi i ne dolazi do oporavka pareze (4). Korisno je i obaviti serološka testiranja na virus HIV-a, influence, meningoencefalitisa i HSV-1 (17).



### 3.3.3. Stupnjevanje pareze

Brojne ljestvice koriste se u kliničkoj praksi kako bi se lakše pratio oporavak funkcije *n. facialis*. Najčešći odabir su House-Brackmannova i Sunnybrookova ljestvica. House-Brackmannova ljestvica nastala je 1985. godine i služi za vrednovanje jednostavnih motoričkih funkcija lica i ostalih simptoma poput sinkinezija koje se ocjenjuju pomoću šest ocjena (I-VI). Komponente koje ljestvica sadrži su podražljivost živca, simetrija lica, mobilnost i ukočenost lica i predstavlja zlatni standard za mjerenje poremećaja *n. facialis* u europskom i američkom zdravstvenom sustavu (21). Sunnybrook ljestvica također ima svoj klinički značaj jer ocjenjuje tri glavne komponente : simetriju lica u mirovanju (A), simetriju lica u pokretu (B) i prisutnost sinkinezija (C). Formulom B-A-C dolazi se do ukupnog rezultata gdje pritom broj 100 označava normalnu simetriju lica, a 0 označava potpunu paralizu (4).

**Tablica 3.** House-Brackmannova ljestvica (Prilagođeno prema: House, John. (1983). Facial Nerve Grading System. The Laryngoscope. 93. 1056-69. 10.1288/00005537-198308000-00016.)

<b>STUPANJ</b>	<b>OPIS</b>	<b>KARAKTERISTIKE</b>
<b>I.</b>	normalna funkcija	Svi ogranci živca normalno funkcioniraju
<b>II.</b>	blaga disfunkcija	čelo : umjerena/dobra funkcija oko : potpuno zatvaranje oka uz minimalan otpor usta : blago asimetrična općenito : blaga slabost pri temeljitoj inspekciji i moguća pojava sinkinezija u mirovanju : simetrija i tonus normalni
<b>III.</b>	umjerena disfunkcija	čelo : slab/umjeren pokret oko : potpuno zatvaranje oka uz napor usta : blaga slabost pri maksimalanom naporu općenito : razlika između obje strane lica je očita, ali nije pretjerana, kontraktura i/ili hemispazam, primjetne sinkinezije u mirovanju : normalna simetrija i tonus
<b>IV.</b>	umjereno teška disfunkcija	čelo : nema pokreta oko : nepotpuno zatvaranje oka usta : primijeti se asimetrija pri maksimalnom naporu općenito : primjetna slabost i/ili izobličavajuća asimetrija obiju strana lica u mirovanju : simetrija i tonus normalni
<b>V.</b>	teška disfunkcija	čelo : nema pokreta oko : nepotpuno zatvaranje oka usta : slabi pokreti sveukupno : jedva primjetni pokreti lica
<b>VI.</b>	potpuna paraliza	nema pokreta

# SUNNYBROOK LJESTVICA

SIMETRIJA U MIROVANJU	SIMETRIJA VOLJNOG POKRETA					SINKINEZIJE						
<b>u usporedbi sa zdravom stranom</b> oko (odaberi jedno) normalno 0 usko 1 široko 1 operacija kapaka 1  obraz (nazolabijalna brazda) normalna 0 odsutna 2 manje naglašena 1 više naglašena 1  usta normalna 0 spušten kut usana 1 kut usana pomaknut prema gore/prema van 1 ukupno <input type="checkbox"/>	<b>Stupanj ispada mišića u usporedbi s drugom stranom</b>  - nemogućnost započinjanja pokreta/ekspresije - blago započinjanje pokreta - započinje pokret uz blage ispade - gotovo potpuni pokret - potpuni pokret					<b>ocijeni stupanj NEVOLJNIH MIŠIĆNIH KONTRAKCIJA povezanih sa svakom ekspresijom</b>  - nema prisutnih sinkinezija - prisutni blagi znakovi sinkinezija - prisutni očiti znakovi sinkinezija ali nema izobličenja lica - očite sinkinezije koje izobličavaju lice i prisutni grubo pokreti nekoliko mišića						
	nabiranje čela	1	2	3	4	5	<input type="checkbox"/>	0	1	2	3	<input type="checkbox"/>
	nježno zatvaranje očiju	1	2	3	4	5	<input type="checkbox"/>	0	1	2	3	<input type="checkbox"/>
	osmjeh otvorenih usta	1	2	3	4	5	<input type="checkbox"/>	0	1	2	3	<input type="checkbox"/>
	pokazivanje zubi	1	2	3	4	5	<input type="checkbox"/>	0	1	2	3	<input type="checkbox"/>
	pučenje usana	1	2	3	4	5	<input type="checkbox"/>	0	1	2	3	<input type="checkbox"/>
rezultat simetrije u mirovanju ukupno $\times 5$ <input type="checkbox"/>	gruba asimetrija	ozbiljna asimetrija	blaga asimetrija	normalna simetrija								
	rezultat voljnog pokreta : ukupno $\times 4$ <input type="checkbox"/>					rezultat sinkinezije : ukupno <input type="checkbox"/>						
ime pacijenta _____ Dr _____ datum _____	rezultat voljnog pokreta <input type="checkbox"/>	-	rezultat simetrije u mirovanju <input type="checkbox"/>	-	rezultat sinkinezija <input type="checkbox"/>	=	Ukupan rezultat <input type="checkbox"/>					

Slika 6. Sunybrook ljestvica prevedena na hrvatski (Prilagođeno prema : Falih, Mohammed & Amanuel, Hanan & Mo, Falih. (2023). Journal of Medical Case Reports and Case Series Marginal Mandibular Nerve Weakness Due to a Giant Osteoma: A Case Report. 10.38207/JMCRCS/2023/MAY04090458.)

### 3.3.4. Liječenje

Glavni cilj liječenja periferne pareze ličnog živca je ubrzati i pospješiti oporavak, spriječiti komplikacije rožnice i ukoliko je riječ o virusnoj infekciji, spriječiti njegovu replikaciju (22). U akutnoj fazi prvi izbor terapije su oralni kortikosteroidi koje treba početi uzimati što ranije od nastanka prvih simptoma (unutar 72 sata) (5). Kortikosteroidi su poznati po svojim protuupalnim svojstvima i tako djeluju na edem facijalnog živca smanjujući njegovu upalu u akutnoj fazi Bellove pareze (23). Kortikosteroidna terapija obuhvaća uzimanje prednizona u punoj terapijskoj dozi individualno propisanoj u razdoblju od prvih 5 dana te postupno smanjivanje doze sve do potpunog prestanka uzimanja. Nakon 72 sata od nastanka pareze kortikosteroidna terapija se u pravilu ne preporučuje (5). Prema metaanalizi Madhoka i sur. iz 2016. godine postoje dokazi visoke kvalitete o dobitima korištenja kortikosteroida kod BP-a, konkretnije smanjenje broja nepotpunih oporavaka od pareze pri korištenju prednizona. Dokazi srednje kvalitete ukazuju na mogućnost smanjenja pojave krokodilskih suza i sinkinezija prilikom uzimanja kortikosteroida (23). Ukoliko postoji sumnja na virusnu etiologiju pareze, moguće je pripisati i antiviralnu terapiju koja se može uzimati samostalno ili u kombinaciji s kortikosteroidima. Prema Cochrane sustavnom pregledu antiviralna terapija u kombinaciji s kortikosteroidima ima veoma slab učinak. Također je dokazano da uporaba samo kortikosteroida ima bolji učinak na smanjenje pareze od uporabe samo antiviralnih lijekova. Međutim, kombinacijom kortikosteroida i antiviralne terapije moguće je smanjiti simptome sinkinezija i krokodilskih suza. Trenutno se pripisuje doza od 400 mg pet puta dnevno kroz pet dana ili valaciclovir od 1000 mg po danu kroz pet dana ukoliko je riječ o Ramsay-Hunt sindromu (9). Zbog same patofiziologije BP-a koja uključuje kompresiju živca unutar koštanog kanala, kirurška dekompresija živca doima se kao prikladan izbor za liječenje BP-a. Međutim, kirurški zahvati kao što su transmastoidna dekompresija ili dekompresija u srednjoj kranijalnoj fosi nisu dobar odabir jer ne postoji dovoljno visokokvalitetnih dokaza o njihovoj učinkovitosti. Štoviše, neka istraživanja su zabilježila određene nuspojave i komplikacije nakon kirurške intervencije kao što su gubitak sluha, tinitus i gubitak kontrole nad produkcijom suza. Budući da postoji malo dokaza o tome je li kirurška dekompresija štetna ili učinkovita, nije idealan odabir za liječenje BP-a (24). U akutnoj fazi ključno je voditi brigu o zaštiti oka zbog mogućih ozljeda oka koje nastaju uslijed nepotpunog zatvaranja oka (lagofthalmus), smanjene frekvencije i amplitude treptanja i suhoće očiju zbog oštećenja suzne pumpe. Zbog slabljenja *m. orbicularis oculi* dolazi do povećane izloženosti cijelog oka i odlaganja stranih čestica u oko te su pacijenti u riziku od razvijanja abrazija i ulceracija rožnice, keratitisa i, u najgorem

slučaju, gubitka vida. U zaštitu oka najprije spada dobro vlaženje oka pomoću kapi, masti ili komorica s umjetnim suzama, a korisno je i nošenje zaštitnih naočala i poveza preko oka, posebice noću. Pritom je važno pripaziti da se povez pravilno postavlja kako ne bi došlo do još većeg oštećenja rožnice. Ukoliko je riječ o ozbiljnijem slučaju lagofthalmusa moguće je primijeniti i injekcije botulinum toksina, tarzorafiju ili ugradnju zlatnog utega na gornji kapak (25).

### **3.3.5. Fizioterapijski postupci**

U literaturi ne postoje čvrsti dokazi o učinkovitosti ili štetnosti fizikalne terapije u svrhu rehabilitacije pareze n. facialis jer je često teško razlikovati rezultate spontanog oporavka od pareze i utjecaja fizikalnih modaliteta na oporavak. Međutim, fizikalna terapija kod ovakvih pacijenata pomaže pri održavanju trofike, sprječava kontrakture i atrofiju muskulature i potiče remijelinizaciju samog živca. Fizioterapijski postupci koji se često koriste u okviru rehabilitacije BP-a su masaža, elektrostimulacija, terapijske vježbe, akupunktura, laser i njihove međusobne kombinacije.

**Masaža** kao fizioterapijski postupak postiže veću prokrvljenost tkiva i odstranjuje štetne nusprodukte. Uglavnom se koristi u kombinaciji s ostalim procedurama i to najčešće kao uvodna procedura u svrhu relaksacije. Pacijent može i sam masirati vlastito lice i time smanjiti napetost muskulature i poboljšati cirkulaciju lica. Za masažu lica koristi se tehnikom effleurage koja povećava temperaturu tretiranog mišića i posebno se stavlja naglasak na područje lica povišenog tonusa. Poslije kratkotrajne masaže poželjno je i napraviti istezanje muskulature zahvaćene strane koje se izvodi sporije, u smjeru tijeka mišića, pomoću palca nezahvaćene strane. Ukoliko pacijent ima lagofthalmus, preporučuje se i kratko istezanje kapka.

**Elektrostimulacija** označava fizioterapijski postupak kojim se izaziva kontrakcija denervirane muskulature pomoću impulsa električne struje od strane terapeuta. Cilj elektrostimulacije je spriječiti naglo razvijanje atrofije koja prijete denerviranim mišićima i dovodi do potpunog gubitka mišićnih vlakana. Elektrostimulacija n. facialis ima specifične značajke jer se primjenjuje na malim motornim jedinicama koje su bogato inervirane, a brzo atrofiraju i posljedično se mogu pojaviti fiziološke sinkinezije. Ukoliko je riječ o neuropraksiji te nema prisutnih znakova mišićne denervacije koristi se faradska stimulacija ili elektrostimulacija u trajanju impulsa od 0,1 do 1 ms, frekvencije od 1 do 2 impulsa po sekundi s 50 do 200 kontrakcija. Elektrostimulacija se primjenjuje tri puta tjedno dok ne dođe do oporavka živca. U slučaju potpune denervacije muskulature primjenjuje se isprekidana

galvanska stimulacija pravokutnim impulsima, frekvencije jednog impulsa po sekundi, s 30-100 kontrakcija tri puta tjedno i maksimalno se primjenjuje u razdoblju od 4 mjeseca. Njezina primjena prestaje u slučaju pojave sinkinezija ili bilo kakve naznake voljnih pokreta lica (4). Dokazano smanjenje mišićne atrofije i ubrzanje povratka funkcije živca povezano s primjenom elektrostimulacije predstavlja čvrst temelj za korištenje iste u svrhu bržeg oporavka od Bellove pareze. Brojna istraživanja dokazuju pozitivne učinke korištenja elektrostimulacije te iako razlike između skupina tretiranih elektrostimulacijom i kontrolnih skupina nisu značajne, primjetno je smanjenje vremena oporavka za 30-50% kod pacijenata u kojih je primijenjena elektrostimulacija. Takve intervencije koje pospješuju brzinu oporavka nužne su kod pacijenata kojima je predviđena loša prognoza tijekom simptoma, pacijentima koji ne smiju primiti terapiju kortikosteroidima, kao i kod 20% pacijenata kojima terapija kortikosteroidima nije pomogla u razdoblju od tri mjeseca. Iako ne postoje istraživanja koja čvrsto dokazuju učinkovitost elektrostimulacije, nijedno istraživanje još nije dokazalo na njezinu štetnost stoga ostaje kao značajna intervencija u kliničkoj praksi. Međutim, neki pacijenti doživljavaju elektrostimulaciju kao bolnu i neugodnu stoga njezina primjena zahtjeva posebnu educiranost osoblja i dodatnu medicinsku opremu i skuplja je od ostalih metoda (29). U sustavnom pregledu iz 2020. godine pregledano je ukupno sedam istraživanja koja su ispitivala utjecaj elektroterapijskih metoda na oporavak od periferne pareze facijalisa. Dokazano je da se stanje pacijenata koji su koristili elektrostimulaciju znatno poboljšalo i u akutnoj i u kroničnoj fazi pareze te iako nema dovoljno čvrstih dokaza o njenoj učinkovitosti, rezultati istraživanja su orijentirani u pozitivnom smjeru za daljnja klinička ispitivanja (30).

**Terapijske vježbe** u kliničkoj praksi ostvaruju najbolje rezultate i najviše istraživanja dokazuje njihov pozitivan učinak. Cilj terapijskih vježbi je facilitirati aktivnost mimičkih mišića prateći njihov funkcionalan obrazac i spriječiti abnormalne kontrakcije i razvoj pogrešnih obrazaca pokreta. Fizioterapeut mora biti dobro educiran oko vježbi koje izvodi s pacijentom i obratiti pozornost na aktivaciju mišića koji bi se morali aktivirati pri određenom pokretu. Preporuka je najprije započeti sa aktivno potpomognutim vježbama kako bi se izolirali pokreti nezahvaćene strane lica. Specifične vježbe koje se izvode su razne varijacije napuhivanja i uvlačenja obraza, povlačenje usana preko zubi, puhanja pomoću slamčice, izgovaranja slova F i slično. Vježbe za smanjenjeлагоftalmusa uključuju pomicanje očiju gore-dolje i jako žmirenje kako bi se osnažio m. orbicularis oculi. Budući da mišići lica ne daju pacijentima dovoljno povratnih informacija o njihovom položaju i pokretu, korisno je u praksi koristiti se alatima poput zrcala ili EMG biofeedbacka pomoću kojih pacijenti mogu bolje

kontrolirati svoje pokrete pri vježbanju. Vježbe je moguće i izvoditi samostalno ukoliko je pacijent dovoljno educiran i u stanju je razlikovati abnormalne obrasce pokreta od normalnih te ih korigirati (27).

**Laser niskog intenziteta (LLLT)** neinvazivna je vrsta fototerapije u kojoj se svjetlo lasera odašilje u tjelesno tkivo, potiče sintezu proteina i nukleinskih kiselina te aktivnost enzima i za posljedicu sprječava nekrozu stanica, smanjuje upalu i pomaže regeneraciji stanica. Brojna istraživanja dokazuju njegov pozitivan učinak na cijeljenje rana i regeneraciju živca. Smatra se da LLLT u kombinaciji s terapijskim vježbama ostvaruje bolji učinak nego samo izvođenje terapijskih vježbi (31).

**Zrcalna terapija** najaktualniji je pristup u liječenju neuroloških poremećaja i patoloških obrazaca pokreta. Predstavlja vrstu neurorehabilitacije kojom se pomoću vizualne povratne informacije poboljšava funkcionalnost pokreta, simetrija i nepravilna mišićna aktivnost lica (32). Zrcalna terapija ima mogućnost aktivacije fenomena neuroplastičnosti mozga. Neuroplastičnost je sposobnost mozga da se funkcionalno i/ili morfološki promijeni u novonastalim okolnostima. Uz pojam neuroplastičnosti često se vežu i zrcalni neuroni čija je osnovna karakteristika da se aktiviraju u tijeku izvođenja neke radnje ili samog promatranja određene radnje.(33). Ideja zrcalne terapije je remodulirati mozak izvođenjem pokreta zdrave strane lica. Na taj se način mozak zavarava i shvaća pokret kao da ga izvodi zahvaćena strana lica. Tehnika je jednostavna za izvođenje, ali zahtjeva koncentraciju i usmjerenost pacijenta na radnju koju izvodi i na odraz u zrcalu. Terapija se provodi na način da se zrcalo nalazi između obje strane lica pacijenta koji izvodi kretnje zdravom stranom lica i promatra svoj odraz u ogledalu što stvara sliku u mozgu kao da kretnju izvodi i zahvaćena strana lica. Novija istraživanja dokazuju da zrcalna terapija u usporedbi s konvencionalnim terapijskim metodama ostvaruje bolje rezultate u okviru poboljšanja pokreta lica, simetrije i prevencije sinkinezija, no zbog malog uzorka ispitanika potrebno je provoditi još istraživanja na tu temu (32).

**Terapija mimikom** nastala je 1975. godine u Amsterdamu pod vodstvom otolaringologa Pietera de Vriesea i pantomimičara Jana Bronka koji su napravili film namijenjen liječnicima i studentima medicine kako bi naglasili važnost ranog ispitivanja i intervencije kod pacijenata s perifernom parezom. Terapija mimikom usmjerena je na održavanje simetrije lica prilikom mirovanja i pokreta, kao i kontroliranje sinkinezija. Sastoji se od 10 sesija u trajanju od 45 minuta koje pacijent provodi jednom tjedno, a ostatak programa izvodi kod kuće. Program se sastoji od nekoliko koraka koje pacijent mora savladati a to je naučiti masirati svoje lice i vrat

i isto provoditi dnevno 10-15 minuta jer na taj način dolazi do istezanja mišića lica i smanjenja sinkinezija. Pacijent također nauči vježbe relaksacije i disanja čiji je cilj smanjiti povišen tonus mimičkih mišića, ali i cijelog tijela. Pacijenti provode i posebne vježbe koordinacije obje strane lica te otvaranja i zatvaranja očiju i usta. Provode se i vježbe artikulacije i ekspresije lica kojima pacijent mora pokazati različite emocije (26). Terapija mimikom dokazano poboljšava simetriju lica, poboljšava cirkulaciju i održava normalna svojstva mišića. Uglavnom je usmjerena na liječenje sinkinezija jer jača muskulaturu i potiče pravilno izvođenje pokreta lica. Zbog svoje jednostavnosti izvođenja relativno je jeftina opcija terapije no zahtijeva veliku disciplinu pacijenata jer velik dio terapije mora odraditi sam.

**Akupunktura** je tradicionalna tehnika kineske drevne medicine koja označava probadanje kože tankim iglama u točno određene akupunkturne točke tijela. Smatra se da akupunktura povećava osjetljivost živca i potiče regeneraciju živčanih vlakana i stvaranje kolateralnih grana. Također, povećava mišićnu kontrakciju i opskrbu krvlju. U literaturi ne postoji mnogo dokaza koji podupiru ovu hipotezu, no istraživanje provedeno 2019. godine u Turskoj pokazuje pozitivan učinak akupunkture na tretiranje simptoma preboljele Bellove pareze. S obzirom da je ova tehnika sigurna i niskog rizika primjenjuje se često u kliničkoj praksi (34).

**Laser visokog intenziteta (HILT)** označava laser koji ima snagu do 12W što mu omogućava neograničeno prodiranje u tkivo. Istraživanje iz 2014. dokazalo je pozitivne učinke korištenja HILT lasera. Sudionici istraživanja bili su podijeljeni u tri skupine: skupina tretirana HILT laserom, skupina tretirana LLLT laserom i skupina koja je provodila terapijske vježbe. Rezultati smanjenja pareze bili su mjereni nakon 3 i 6 tjedana od provedene terapije pomoću House-Brackmann ljestvice i Face Disorder Scale ljestvice. Rezultati istraživanja pokazali su da korištenje HILT i LLLT lasera znatno pospješuje oporavak pareze s naglaskom na nešto bolje rezultate kod tretmana HILT laserom. Istraživanje je na taj način dokazalo kako je kombinacija terapijskih vježbi i tretmana laserom učinkovitija u usporedbi sa samo terapijskim vježbama (35,36).



### **3.4. Prikaz slučaja**

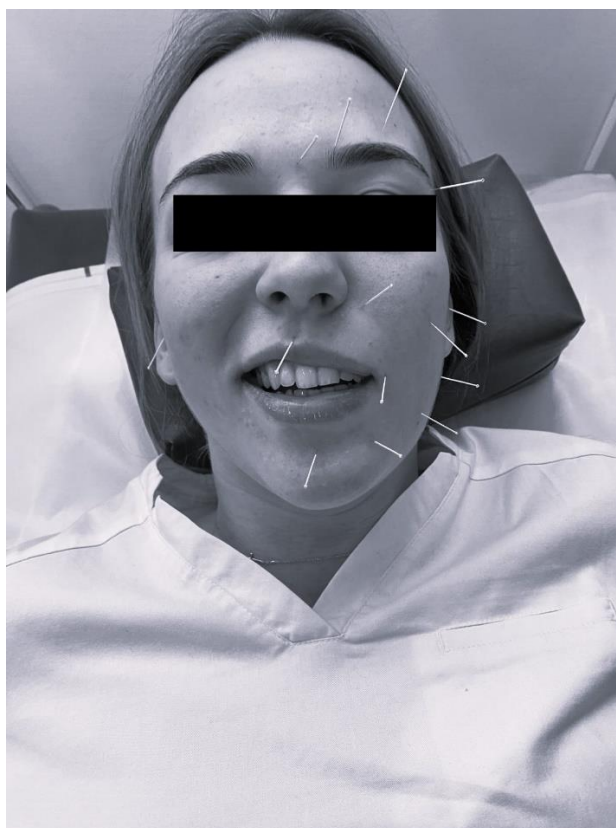#### **3.4.1. Podaci o pacijentu**

Mlada žena u dobi od 23 godine primjećuje tijekom noći da joj je „pao“ kut usne i sutradan u jutarnjim satima cijela lijeva strana lica počinje imati slabije izraženu mimiku. Dana 29. travnja 2023. primljena je u ORL hitnu ambulantu gdje joj je dijagnosticirana lijevostrana pareza *n. facialis* i otpuštena je uz preporuku započinjanja fizikalne terapije po uputi. Također, pripisan joj je Decortin u periodu od 7 dana te Tobrex mast za lijevo oko uz okluziju prije spavanja. Dolazi na prvi pregled fizijatra 2. svibnja gdje je detaljnim pregledom utvrđeno da ne zatvara oko u potpunosti, ne nabire čelo sa lijeve strane, spušten joj je lijevi kut usne i kod osmjeha joj se ne vidi jedinica lijevo. Sukladno navedenim simptomima započinje fizikalnu terapiju po zaključku fizijatra koja uključuje akupunkturu i terapijske vježbe za povratak funkcije oslabljenog živca.

#### **3.4.2. Tijek terapije**

Prije dolaska fizijatru pacijentica se pridržavala uzimanju pripisanog kortikosteroida i mazala je lijevo oko masti te ga prije spavanja obložila zaštitnim povezom kako bi izbjegla njegovo oštećenje.

Terapija započinje isti tjedan nakon prvog pregleda fizijatra akupunkturu budući da se preporučuje njena uporaba u akutnoj fazi pareze s obzirom da predstavlja vrlo sigurnu metodu u ranoj intervenciji. Lijeva strana lica stimulirana je s ukupno 10-ak igala duž prethodno određenih meridijana i svaka točka se stimulirala do najviše 3 minute s različitim naglaskom na određene točke. Pacijentici su najviše problematične bile točke između obrva i pored lijevog kuta usne stoga su se ta područja nešto duže stimulirala. Sam tretman akupunkturu ne traje duže od 30 minuta i bezbolan je postupak. Pacijentica je odradila ukupno 2 tretmana akupunkturu što dokazuje njezin vrlo brz oporavak budući da je inače potrebno 8-10 tretmana za vidljiv učinak. Nije doživjela nikakve popratne nuspojave poput umora, mučnine i sl. Proces tretmana prikazan je na slici u nastavku.



Slika 7. Prikaz pacijentice tijekom provođenja terapije akupunkturinom

Drugi dio terapije sastojao se od terapijskih vježbi u standardom propisanom razdoblju od 10 dana. Na prvom susretu učinjena je fizioterapijska procjena koja je uključivala opservaciju, provjeru motoričkih funkcija mimičkih mišića i procjena stupnja disfunkcije pomoću House-Brackmannove ljestvice. Pri opservaciji je bio prisutan Bellov znak jer pacijentica nije mogla zatvoriti lijevo oko u cijelosti. Lijeva nazolabijalna brazda bila je slabije izražena. Pri podizanju obrva lijeva strana lica nije bila naborana. Tijekom procjene osmjeha jedinicu lijevu joj pokrivaju usne a ostatak zubi se ne vidi. Prilikom pokreta pućenja usana lijeva strana ostala je izravnata i nije mogla napraviti pokret. Simetrija lica u mirovanju bila je normalna i nije bilo odstupanja osim lijevog kuta usne koji je bio malo pomaknut prema dolje. Prema House-Brackmannovoj ljestvici dodijeljen joj je IV. stupanj disfunkcije zbog odsutnosti pokreta čela, nepotpunog zatvaranja oka, vidljive asimetrije pri maksimalnom pokušaju pokreta te uredne simetrije u mirovanju.

Cilj fizikalne terapije bio je najprije vratiti funkciju i povećati mišićnu snagu *m. frontalis*, *m. risorius*, *m. levator anguli oris*, *m. corrugator supercilii*, *m. orbicularis oculi* i *m. orbicularis oris* čija je funkcija najviše bila smanjena, ali i ostalih mišića koji

potpomažu izvedbi cijelog pokreta. Terapijske vježbe stoga su bile osmišljene s naglaskom na povratak funkcije zahvaćenih mišića. Osim navedenog, ostatak cilja bio je i povratiti simetriju cijelog lica te uskladiti tonus na obje strane.

Nakon prvog tretmana akupunkturu započinje kineziterapija. Prije početka samih vježbi napravi se uvodna masaža zahvaćenog područja i objasni pacijentici kako je samostalno odraditi kad izvodi vježbe kod kuće. Masaža lica može se koristiti kao uvodna procedura prije ostalih postupaka u svrhu opuštanja mišića i bolje prokrvljenosti. Sama masaža traje 10-ak minuta i sastoji se od kružnih pokreta glađenja, laganog gnječenja ili štipkanja nakon kojeg se može izvoditi i lagano lupkanje i završava se ponovnim glađenjem. Masaža se izvodi na obje strane lica u svim područjima uključujući i vrat radi opuštanja platizme.

Terapijske vježbe izvode se pred ogledalom kako bi pacijentica lakše kontrolirala simetriju pokreta na obje strane lica. Također, većina pokreta zahtjeva boranje određenih struktura lica pa pacijent ima vizualnu predodžbu cilja vježbi. Vježbe se preporučuje raditi dvaput dnevno zbog bržeg učinka stoga je prvi ciklus vježbi u danu odradila u klinici a drugi samostalno kod kuće te jer joj je bilo objašnjeno kako ih samostalno izvoditi. Svaki dan je izvodila otprilike 5 vježbi raspoređenih u tri serije uz 10 ponavljanja. Pri svakoj kontrakciji mišića cilj je bio zadržati pokret nekoliko sekundi i za jednak vremenski interval napraviti pauzu. Prvi tjedan vježbe je morala izvoditi potpomognuto uz pomoć fizioterapeuta kako bi pokret bio što pravilniji. Kasnije joj je i pokazano kako samostalno može prstima potpomagati mišićima tijekom određenih pokreta. Također, prije uvođenja novih vježbi prvu izvedbu vježbi odradila bi kratkotrajno sa zrcalom između desne i lijeve strane lica. Pritom bi gledala u desnu stranu lica jer je zdrava s ciljem da se pobudi fenomen zrcalnih neurona dok je fizioterapeut potpomagao pokretima lijeve strane lica i nadzirao izvođenje. Krajem drugog tjedna pojavio se aktivan pokret koji je još trebalo usavršiti vježbama a već drugi tjedan pacijentica je krenula samostalno izvoditi vježbe uz minimalnu pomoć. U tom razdoblju odradila je i drugi tretman akupunkturu. U sljedećem naslovu prikazane su i opisane korištene vježbe.

### 3.4.3. Prikaz terapijskih vježbi



Slika 8. Početni položaj ispred zrcala – lice neutralno i započinje se kratkom masažom prije izvođenja vježbi



Slika 9. Podizanje i spuštanje obrva – vježba za *m. frontalis*, cilj je naborati čelo



Slika 10. Napuhavanje i ispuhavanje obraza – vježba za *m. orbicularis oris*



Slika 11. Čvrsto zatvoriti i širom otvoriti oči – vježba za *m. frontalis* i *m. orbicularis oculi.*, cilj je potpuno prekriti bjeloočnicu pri žmirenju



Slika 12. Namršiti se (približiti obrve) i vratiti u neutralan položaj – vježba za *m. corrugator supercilii*, *m. procerus*, cilj je stvoriti kožne nabore između obrva



Slika 13. Naprčiti nos i vratiti u neutralan položaj – vježba za *m. procerus*, cilj je stvoriti kožne nabore na nosu



Slika 14. Nasmiješiti se (razvući kutove usana u stranu) i vratiti u neutralan položaj – vježba za *m. risorius*, cilj je produbiti nazolabijalne brazde na obje strane; isti je postupak prilikom osmjeha zubima ali uključuje se i *m. levator labii superioris*, *m. levator anguli oris*



Slika 15. Pokazati širom zube i vratiti u neutralan položaj – kompleksnija radnja u kojoj sudjeluju *m. frontalis*, *m. procerus*, *m. levator labii superioris*, *m. levator anguli oris*, *m. risorius* i ostali



Slika 16. Napraviti tužan izraz (spustiti donju usnu) i vratiti u neutralan položaj – vježba za *m. depressor labii inferioris*, *m. depressor anguli oris* i *m. transversus menti*



Slika 17. Napućiti usta i vratiti u neutralan položaj – vježba za *m. orbicularis oris* i *m. mentalis*; mogu se koristiti i rekviziti poput svijeće ili slamke za bolje izvođenje vježbe

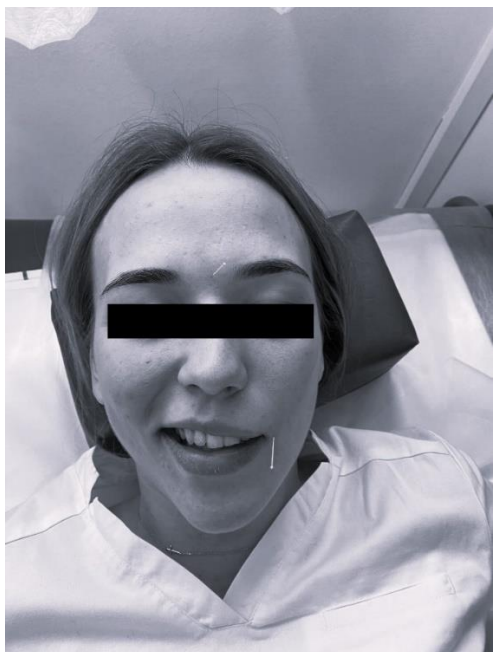## 4. REZULTATI

Nakon prvog odrađenog ciklusa terapije koji je uključivao dva tretmana akupunkturom i 10 dana kineziterapije već su bili vidljivi znakovi oporavka funkcije živca. Na zadnjem danu kineziterapije ponovno je učinjena opservacija i bila je prisutna gotovo neprimjetna asimetrija lijeve strane lica u smislu manje izražene nazolabijalne brazde i blago spuštenog kuta usne. Mišićna funkcija bila je blago slabija u usporedbi sa desnom stranom lica no nedovoljno da narušava kvalitetu izvedbi pokreta. Na House-Brackmannovoj ljestvici dodijeljena je ocjena II koja graniči s ocjenom I koja označava potpuni oporavak. Za vrijeme trajanja terapije kao i pri njenom završetku nisu bile primijećene pojave sinkinezija. Završetkom ciklusa kineziterapije i nakon dva odrađena tretmana akupunktura, daljnje kliničko liječenje nije bilo potrebno. S obzirom na dob pacijentice bilo je važno educirati je kako nastaviti vježbe kod kuće uz uvodnu samomasažu da joj blaga asimetrija ne bi prouzrokovala nedostatak samopouzdanja i kako bi se približila ocjeni I na House-Brackmannovoj ljestvici.

**Tablica 4.** Stanje pacijentice prije i nakon odrađene terapije

	<b>stanje prije odrađene terapije</b>	<b>stanje nakon odrađene terapije</b>
<b>zatvaranje oka</b>	Bellov znak – nemogućnost potpunog zatvaranja	potpuno zatvaranje oka
<b>boranje čela</b>	nemogućnost boranja čela	pokret potpun uz blagu mišićnu slabost
<b>osmjeh</b>	lijeva usna prekriva zube pri osmjehu	svi zubi vidljivi prilikom osmjeha
<b>nazolabijalna brazda</b>	izravnata	manje izražena ali vidljiva
<b>asimetrija u mirovanju</b>	odsutnost asimetrije u mirovanju, lijevi kut usne spušten	odsutnost asimetrije u mirovanju, lijevi kut usne gotovo neprimjetno spušten
<b>sinkinezije</b>	nisu prisutne	nisu prisutne
<b>ocjena na House – Brackmannovoj ljestvici</b>	IV	II

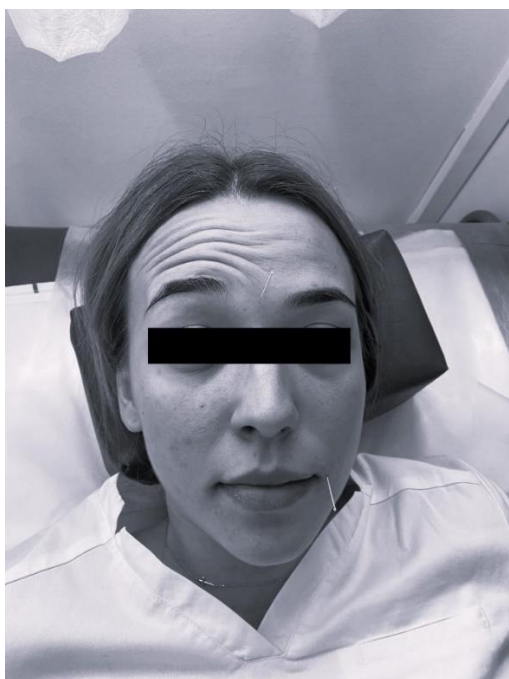



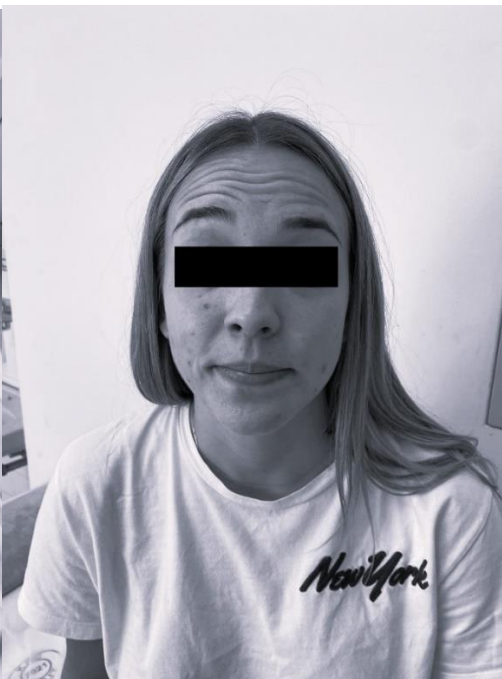Slika 18. Prikaz osmjeha pacijentice na početku terapije



Slika 19. Prikaz osmjeha pacijentice na završetku terapije



Slika 20. Prikaz boranja čela na početku terapije



Slika 21. Prikaz boranja čela na završetku terapije

## 5. RASPRAVA

Dobiveni rezultati pokazatelj su toga da je rehabilitacija *n. facialis* vrlo individualnog pristupa i tijeka te uvelike ovisi o motiviranosti pacijenta, kvaliteti provođenja vježbi i edukacije te samom oštećenju živca. U ovom radu obrađen je postupak rehabilitacije mlade pacijentice iznimno visoke motiviranosti i discipline ali i relativno niskog oštećenja *n. facialis* stoga pozitivni ishod nije začuđujući. Iako je vrijeme oporavka uvelike uvjetovano različitim faktorima, akupunktura i terapijske vježbe, posebice pomoću zrcala postavljaju se kao vrijedni postupci u rehabilitaciji oštećenja ovog živca za daljnja klinička razmatranja.

Budući da je kineziterapija ključna u kliničkoj praksi za oporavak, važno je napomenuti da je za vrijeme trajanja kineziterapije fizioterapeut obvezan objasniti pacijentu pravilno izvođenje vježbi i ispraviti ga po potrebi. Pravilno izvođenje vježbi može spriječiti pogrešnu reinervaciju i pojavu sinkinezija. Također, tijekom izvođenja vježbi pacijent mora biti maksimalno fokusiran da ih što pravilnije izvodi zbog razvijanja povezanosti uma i mišića koja je ključna za što brži oporavak. Svakom pacijentu potrebno je pružiti individualan pristup i budući da je motiviranost pacijenta važna za njegov oporavak potrebno je što više motivirati pacijenta i krenuti sa manjim ciljevima sve do potpunog oporavka.

## 6. ZAKLJUČCI

1. Periferna pareza *n. facialis* označava oštećenje sedmog kranijalnog živca u obliku jednostrane ili rjeđe obostrane pareze lica čiji je uzrok nepoznat, nastupa u razdoblju od 72 sata kada simptomi postižu svoj vrhunac i ne pogoršavaju se (5).
2. Iako etiologija Bellove pareze ostaje nepoznata sve više se istražuju potencijalni uzroci u okviru posljedica preboljele virusne infekcije ili autoimune bolesti (10), a snažnu poveznicu uz pojavu simptoma imaju i vremenski faktori poput vjetra ili hladnoće.
3. Čak i nakon provedene terapije 30% pacijenata s preboljenom parezom iskusi neugodne posljedice u obliku asimetrije lica, sinkinezija, poremećaja okusa i sluha, poremećaja govora, prekomjernog lučenja sline i suza, hemispazma i oralne nesposobnosti stoga je važna što ranija i što kvalitetnija intervencija u svrhu sprječavanja istih.
4. House – Brackmannova ljestvica predstavlja zlatni standard dijagnostike pareze *n. facialis* u Europi i Sjedinjenim Američkim Državama i ima najveći klinički značaj u određivanju stupnja oštećenja živca (21).
5. Akupunktura je tehnika koja pomoću ranije određenih meridijana vraća narušenu ravnotežu između pojedinih tjelesnih segmenata i djeluje relaksirajuće i analgetski. Zbog njezine sigurnosti i blagotvornog djelovanja na organizam pogodan je odabir u kliničkoj praksi u akutnoj fazi pareze, a pogodna je i u krajnjoj fazi liječenja te za liječenje sinkinezija i ostalih posljedica preboljele pareze (34).
6. Potrebno je provoditi više randomiziranih kontroliranih istraživanja koja mogu točnije odrediti stvaran učinak akupunkture na oporavak pacijenata od periferne pareze *n. facialis*.
7. Terapijske vježbe u kliničkoj praksi ostvaruju najbolje rezultate i brojna istraživanja potvrđuju njihov učinak (27). Kako bi se ubrzao oporavak poželjno je terapijske vježbe kombinirati uz neku drugu tehniku koja ima povoljan učinak na oporavak od pareze poput elektrostimulacije ili lasera visokog ili niskog intenziteta uz prethodnu procjenu

možnosti korištenja navedenih tehnika kod pacijenta i provjeru postoje li kontraindikacije za iste.

8. Elektrostimulacija pospješuje brzinu oporavka od periferne pareze (29).
9. Dokazano je postojanje zrcalnih neurona koji se aktiviraju ne samo prilikom izvođenja neke radnje već i pri samom promatranju iste (33). Korištenjem zrcala kao rekvizita između obje strane lica moguće je zavarati mozak da zahvaćena strana lica izvodi radnju.
10. Zrcalna terapija produžetak je grane kineziterapije i koristi se zrcalom u svrhu provođenja vježbi te u kliničkoj praksi ostvaruje bolje rezultate nego klasične vježbe no ne postoji dovoljno istraživanja koja mogu potpuno objasniti taj fenomen (32).
11. Za uspješnost rehabilitacije periferne pareze *n. facialis* ključan je individualan pristup pacijentu, educiranost osoblja i rana intervencija.

## 7. LITERATURA

1. Krmpotić – Nemanić J., Marušić A. Anatomija čovjeka. 2. korigirano izdanje. Zagreb : Medicinska naklada; 2007., str. 139-142, 490-492,
2. Jalšovec D. Sustavna i topografska anatomija čovjeka. Zagreb : Školska knjiga; 2005., str. 90-93, 101-105
3. Hutto JR, Vattoth S. A Practical Review of the Muscles of Facial Mimicry with Special Emphasis on the Superficial Musculoaponeurotic System. American Journal of Roentgenology. 2015 Jan; 204(1) : 19-26.
4. Nemčić T., Balen D., Grubišić F. Bellova pareza – novosti u dijagnostici i liječenju. Fiz. rehabil. med. 2019.; 33 (3-4) : 150-170
5. Ajduk J., Branica S., Košec A., Pegan A., Solter D., Bedeković V. Smjernice za liječenje pareze ličnog živca (Bellove pareze). Med Jad 2020.; 50(3) : 159-162
6. Shelley, Bhaskara P. Historical perspectives of facial palsy : Before and after Sir Charles Bell to facial emotional expression. Arch Med Health Sci. 2013 Jan-Jul; 1(1) : 85-88
7. Sajadi MM., Sajadi MR., Tabatabaie SM. The history of facial palsy and spasm : Hippocrates to Razi. Neurology. 2011 Jul 12;77(2) : 174-178
8. Peitersen E. Bell's palsy : the spontaneous course of 2500 peripheral facial nerve palsies of different etiologies. Acta Otolaryngol Suppl. 2002; (549) : 4-30
9. Danesh A., Ouanounou A. Bell's Palsy : Etiology, Management and Dental Implications. J Can Dent Assoc. 2022 Aug; 88:m8
10. Zhang W., Xu L., Luo T., Wu F., Zhao B., Li X. The etiology of Bell's palsy : a review. J Neurol. 2020 Jul; 267(7) : 1896-1905
11. Eviston TJ., Croxson GR., Kennedy PGE., et al. J Neurol Neurosurg Psychiatry 2015;86: 1356–1361.
12. Brinar V. i sur. Neurologija za medicinare. Zagreb : Medicinska naklada; 2009.
13. Heckmann JG., Urban PP., Pitz S., Guntinas-Lichius O., Gágyor I. The Diagnosis and Treatment of Idiopathic Facial Paresis (Bell's Palsy). Dtsch Arztebl Int. 2019 Oct 11; 116(41): 692-702
14. Azuma T, Fuchigami T, Nakamura K, Kondo E, Sato G, Kitamura Y, Takeda N. New method to evaluate sequelae of static facial asymmetry in patients with facial palsy

- using three-dimensional scanning analysis. *Auris Nasus Larynx*. 2022 Oct 1;49(5):755-61
15. Shokri T, Patel S, Ziai K, Harounian J, Lighthall JG. Facial synkinesis : A distressing sequela of facial palsy. *Ear Nose Throat J*. 2021 Nov;0(0)
  16. Tiemstra JD, Khatkhate N. Bell's palsy: diagnosis and management. *Am Fam Physician*. 2007 Oct 1;76(7):997-1002
  17. Anniko M, Sprekelsen M, Bonkowsky V, Bradley P, Iurato S. *Otorhinolaryngology, Head & Neck Surgery*. Munich: Springer; 2009. 7
  18. Ronthal M, Greenstein P. Bell's palsy : Pathogenesis, clinical features and diagnosis in adults. Shefner JM, ur. *UpToDate*. 2022 Sept 12
  19. Yi S, Zhang Y, Gu X, Huang L, Zhang K, Qian T, Gu X. Application of stem cells in peripheral nerve regeneration. *Burns Trauma*. 2020 Feb 27;8
  20. Biso GM, Munakomi S. Neuroanatomy, neurapraxia. *InStatPearls [Internet]* 2022 Oct 24. StatPearls Publishing.
  21. Sekelj A, Đanić D. Acoustic Reflex and House-Brackmann Rating Scale as Prognostic Indicators of Peripheral Facial Palsy in Neuroborreliosis. *Acta Clin Croat*. 2017 Sep;56(3):425-436. doi: 10.20471/acc.2017.56.03.09. PMID: 29479908.
  22. Basić-Kes V, Dobrota VD, Cesarik M, Matovina LZ, Madzar Z, Zavoreo I, Demarin V. Peripheral facial weakness (Bell's palsy). *Acta Clin Croat*. 2013 Jun;52(2):195-202. PMID: 24053080.
  23. Madhok VB, Gagyor I, Daly F, Somasundara D, Sullivan M, Gammie F, Sullivan F. Corticosteroids for Bell's palsy (idiopathic facial paralysis). *Cochrane Database Syst Rev*. 2016 Jul 18;7(7):CD001942. doi: 10.1002/14651858.CD001942.pub5. PMID: 27428352; PMCID: PMC6457861.
  24. Menchetti I, McAllister K, Walker D, Donnan PT. Surgical interventions for the early management of Bell's palsy. *Cochrane Database Syst Rev*. 2021 Jan 26;1(1):CD007468. doi: 10.1002/14651858.CD007468.pub4. PMID: 33496980; PMCID: PMC8094225
  25. Baugh RF, Basura GJ, Ishii LE, Schwartz SR, Drumheller CM, Burkholder R, Deckard NA, Dawson C, Driscoll C, Gillespie MB, Gurgel RK. Clinical practice guideline: Bell's palsy. *Otolaryngology–Head and Neck Surgery*. 2013 Nov;149:S1-27.
  26. CHG, Beurskens & Devriese, Pieter & I, Van & Oostendorp, Rob A B. (2004). The use of mime therapy as a rehabilitation method for patients with facial nerve paresis. *Int J Therapy and Rehabilitation* 2004; 11:206-210. 10.12968/ijtr.2004.11.5.13340

27. [https://www.physio-pedia.com/Neuromuscular\\_Reeducation\\_in\\_Facial\\_Palsy](https://www.physio-pedia.com/Neuromuscular_Reeducation_in_Facial_Palsy)
28. Khan AJ, Szczepura A, Palmer S, Bark C, Neville C, Thomson D, Martin H, Nduka C. Physical therapy for facial nerve paralysis (Bell's palsy): An updated and extended systematic review of the evidence for facial exercise therapy. *Clin Rehabil.* 2022 Nov;36(11):1424-1449. doi: 10.1177/02692155221110727. Epub 2022 Jul 5. PMID: 35787015; PMCID: PMC9510940.
29. Loyo Li M, Cameron MH, Volk GF. Does electrical stimulation still have a place in the treatment armamentarium for Bell's palsy?. *Expert Review of Neurotherapeutics.* 2024 Jan 2;24(1):1-3.
30. Burelo-Peregrino EG, Salas-Magaña M, Arias-Vázquez PI, Tovilla-Zarate CA, Bermudez-Ocaña DY, López-Narváez ML, Guzmán-Priego CG, González-Castro TB, Juárez-Rojop IE. Efficacy of electrotherapy in Bell's palsy treatment: A systematic review. *Journal of back and musculoskeletal rehabilitation.* 2020 Jan 1;33(5):865-74.
31. Kandakurti PK, Shanmugam S, Basha SA, Amaravadi SK, Suganthirababu P, Gopal K, George GS. The effectiveness of low-level laser therapy combined with facial expression exercises in patients with moderate-to-severe Bell's palsy: A study protocol for a randomised controlled trial. *International Journal of Surgery Protocols.* 2020 Jan 1;24:39-44.
32. Bukhari SN, Majeed S, Noor S, Khan T. Effects of Mirror Therapy on Bell's Palsy: JRCRS. 2020; 8 (1): 37-40. *Journal Riphah College of Rehabilitation Sciences.* 2020 Mar 30;8(1):37-40.
33. Božić I, Milić J, Šijan I. Zrcalni neuroni i njihova potencijalna uloga u psihopatologiji. *Gyrus.* 2015;3(1):32-4.
34. Öksüz CE, Kalaycıoğlu A, Uzun Ö, Kalkışım ŞN, Zihni NB, Yıldırım A, Boz C. The efficacy of acupuncture in the treatment of bell's palsy sequelae. *Journal of acupuncture and meridian studies.* 2019 Aug 1;12(4):122-30.
35. Alayat MS, Elsodany AM, El Fiky AA. Efficacy of high and low level laser therapy in the treatment of Bell's palsy: a randomized double blind placebo-controlled trial. *Lasers Med Sci.* 2014 Jan;29(1):335-42. doi: 10.1007/s10103-013-1352-z. Epub 2013 May 26. PMID: 23709010.
36. Kim JH, Goo B, Nam SS. Efficacy of Laser Therapy on Paralysis and Disability in Patients with Facial Palsy: A Systematic Review of Randomized Controlled Trials. *Healthcare (Basel).* 2023 Aug 29;11(17):2419. doi: 10.3390/healthcare11172419. PMID: 37685454; PMCID: PMC10487064

## **8. ŽIVOTOPIS**

### **OSOBNI PODATCI :**

Ime i prezime : Lucija Paprika

Datum i mjesto rođenja : 8.1.2002., Zagreb, Republika Hrvatska

Državljanstvo : hrvatsko

Adresa : Božidara Adžije 21, 10000 Zagreb, Republika Hrvatska

Telefon : mobilni +385955625703

E-mail : [lucijap0801@gmail.com](mailto:lucijap0801@gmail.com)

### **OBRAZOVANJE :**

2008. – 2016. Osnovna škola Izidora Kršnjavoga, Zagreb, Republika Hrvatska

2016. – 2020. IV. gimnazija, Zagreb, Republika Hrvatska

2020. – Sveučilište u Splitu, Sveučilišni odjel zdravstvenih studija, preddiplomski studij fizioterapije, Split, Republika Hrvatska

### **STRANI JEZICI :**

Engleski jezik, francuski jezik, španjolski jezik

### **RAD NA RAČUNALU:**

MS Office, Internet