

# Magnetska rezonancija u suvremenoj radioterapiji - pregledni rad

---

**Al-Khazae, Endira**

**Master's thesis / Diplomski rad**

**2024**

*Degree Grantor / Ustanova koja je dodijelila akademski / stručni stupanj:* **University of Split / Sveučilište u Splitu**

*Permanent link / Trajna poveznica:* <https://um.nsk.hr/um:nbn:hr:176:036240>

*Rights / Prava:* [In copyright](#) / [Zaštićeno autorskim pravom.](#)

*Download date / Datum preuzimanja:* **2024-11-03**

*Repository / Repozitorij:*



Sveučilišni odjel zdravstvenih studija  
SVEUČILIŠTE U SPLITU

[Repository of the University Department for Health Studies, University of Split](#)



UNIVERSITY OF SPLIT



SVEUČILIŠTE U SPLITU  
Podružnica  
SVEUČILIŠNI ODJEL ZDRAVSTVENIH STUDIJA  
SVEUČILIŠNI DIPLOMSKI STUDIJ  
RADIOLOŠKA TEHNOLOGIJA

**Endira Al-Khazae**

**MAGNETSKA REZONANCIJA U SUVREMENOJ  
RADIOTERAPIJI**

**Diplomski rad**

Split, 2024.

SVEUČILIŠTE U SPLITU  
Podružnica  
SVEUČILIŠNI ODJEL ZDRAVSTVENIH STUDIJA  
SVEUČILIŠNI DIPLOMSKI STUDIJ  
RADIOLOŠKA TEHNOLOGIJA

**Endira Al-Khazae**

**MAGNETSKA REZONANCIJA U SUVREMENOJ  
RADIOTERAPIJI**

**MAGNETIC RESONANCE IMAGING IN MODERN  
RADIOTHERAPY**

**Diplomski rad / Master's Thesis**

Mentor:

**Izv. prof. dr. sc. Frane Mihanović**

Split, 2024.

# TEMELJNA DOKUMENTACIJSKA KARTICA

DIPLOMSKI RAD

Sveučilište u Splitu

Sveučilišni odjel zdravstvenih studija

Sveučilišni diplomski studij radiološke tehnologije

**Znanstveno područje:** biomedicina i zdravstvo

**Znanstveno polje:** kliničke medicinske znanosti

**Mentor:** Izv. prof. dr. sc. Frane Mihanović

## Magnetska rezonancija u suvremenoj radioterapiji

**Endira Al-Khazae**

### SAŽETAK

Ovaj diplomski rad obrađuje temu integracije tehnologije magnetske rezonancije u suvremenoj kliničkoj praksi radioterapije; istražuje njen potencijal za povećanje preciznosti liječenja, učinkovitosti i ishoda za pacijente. U radu je prikazano kako se MR koristi od simulacije do provedbe radioterapije u stvarnom vremenu. Opisana je registracija MR-a s CT-om, zatim osiguranje kvalitete s posebnim naglaskom na geometrijsku distorziju. U uvodu, opisuje se primjena MR-a za planiranje radioterapije, zatim uloga tijekom liječenja; predstavljene su funkcionalne tehnike snimanja te se opisuje uloga MR-a za kontrolu pokreta. Obuhvaćeni su dozimetrijski zahtjevi i tehnike koje se koriste za zamjenu CT-a te slikovna verifikacija polja zračenja u stvarnom vremenu. Prikazani su prvi rezultati dobiveni na MR-linearnim akceleratorima, gdje su obuhvaćeni tehnički izazovi i trenutni status MR-linearnog akceleratora. Na kraju rada razmatra se buduća uloga magnetske rezonancije u radioterapiji te se donose zaključci na temelju analiza i rezultata različitih stručnih članaka koji se bave istom tematikom.

**Ključne riječi:** Adaptivna radioterapija; MRIgRT; MR-linearni akcelerator; suvremena radioterapija

**Rad sadrži:** 53 stranice; 23 slike; 25 literaturne reference

**Jezik izvornika:** Hrvatski

## BASIC DOCUMENTATION CARD

MASTER THESIS

University of Split

University Department for Health Studies

University graduate study of Radiological Technology

**Scientific area:** biomedicine and health care

**Scientific field:** clinical medical sciences

**Supervisor:** Frane Mihanović, PhD, assoc. prof.

**Magnetic resonance imaging in modern radiotherapy**

**Endira Al-Khazae**

### SUMMARY

This thesis deals with the topic of the integration of magnetic resonance imaging technology in modern clinical practice of radiotherapy; explores its potential to increase treatment precision, efficiency and patient outcomes. The thesis shows how MRI is used from simulation to the implementation of radiotherapy in real time. MRI registration with CT is described, followed by quality assurance with special emphasis on geometric distortion. The introduction describes the application of MRI for radiotherapy planning, then the role during treatment; functional imaging techniques are presented and the role of MRI for movement control is described. Dosimetric requirements and techniques used to replace CT are covered, as well as imaging verification of the radiation field in real time. The first results obtained on MRI-linear accelerators are presented, where the technical challenges and the current status of the MRI-linear accelerator are covered. At the end of the thesis, the future role of magnetic resonance imaging in radiotherapy is considered, and conclusions are drawn based on the analysis and results of various professional articles dealing with the same topic.

**Keywords:** Adaptive radiotherapy; modern radiotherapy; MRIgRT; MR-Linear accelerator

**Thesis contains:** 53 pages; 23 figures; 25 references

**Original in:** Croatian

# SADRŽAJ

SAŽETAK.....	I
SUMMARY.....	II
SADRŽAJ.....	III
<b>1. UVOD.....</b>	<b>1</b>
<b>1.1. PLANIRANJE U RADIOTERAPIJI .....</b>	<b>4</b>
1.1.1. Primjena magnetske rezonancije .....	4
1.1.2. Planiranje prostora za MR uređaj.....	6
1.1.3. Setovi za imobilizaciju u radioterapiji.....	6
1.1.4. Edukacija osoblja .....	7
1.1.5. Sigurnost MR-a u radioterapiji i pristup uređaju.....	8
1.1.6. Integracija MR-a u protokol rada .....	11
1.1.7. MR slikovni prikazi bez imobilizacijske opreme u radioterapiji.....	13
1.1.8. Planiranje samo za MR.....	13
1.1.9. Protokoli za planiranje liječenja u radioterapiji .....	14
1.1.10. Kontrast slike.....	14
1.1.11. Zahtjevi za razlučivost i vidno polje .....	18
1.1.12. Geometrijske distorzije.....	18
1.1.13. MR – CT registracija slike (fuzija) .....	19
1.1.14. Izazovi tijekom registracije slike.....	19
1.1.15. Ručna i automatska registracija slike.....	21
1.1.16. Osiguranje kvalitete .....	22
1.1.17. Klinička primjena magnetske rezonancije u planiranju .....	22
<b>1.2. MR U PROVOĐENJU RADIOTERAPIJE .....</b>	<b>23</b>
1.2.1. Funkcionalna MR slika .....	23
<b>1.3. OSIGURANJE PRECIZNOSTI PRILIKOM POKRETA TIJEKOM RADIOTERAPIJE .....</b>	<b>24</b>
<b>1.4. PROVOĐENJE RADIOTERAPIJE PRIMJENOM MAGNETSKE REZONANCIJE BEZ PRIMJENE DRUGIH MODALITETA.....</b>	<b>24</b>
1.4.1. Izazovi i zahtjevi za MR u radioterapiji.....	24
1.4.2. Metodologija .....	26

<b>1.5.</b>	<b>SMJERNICE ZA MR</b> .....	26
1.5.1.	Integracija magnetske rezonancije s linearnim akceleratorom .....	26
1.5.2.	Izazovi.....	27
1.5.3.	Utjecaj linearnog akceleratora na MR uređaj.....	29
1.5.4.	Interakcija magnetskog polja i zavojnica.....	29
1.5.5.	Postojeći MR – linearni akceleratori .....	30
1.5.6.	MR praćenje tijekom radioterapije u stvarnom vremenu – slikom vođena radioterapija 31	
1.5.7.	MR - Linearni akcelerator u kliničkoj praksi.....	31
1.5.8.	CT/MR (kombinirani) i pojedinačni modalitet (MR-primarni).....	33
1.5.9.	MR praćenje ciljnog volumena .....	34
1.5.10.	Adaptivna radioterapija (ART).....	34
1.5.11.	Prilagodba plana u stvarnom vremenu.....	35
<b>2.</b>	<b>CILJ RADA</b> .....	39
<b>3.</b>	<b>IZVORI PODATAKA I METODE</b> .....	40
<b>4.</b>	<b>RASPRAVA</b> .....	42
<b>5.</b>	<b>ZAKLJUČCI</b> .....	45
<b>6.</b>	<b>LITERATURA</b> .....	47
<b>7.</b>	<b>ŽIVOTOPIS</b> .....	50
<b>8.</b>	<b>POPIS SKRAĆENICA I AKRONIMA</b> .....	53

# 1. UVOD

Stopa smrtnosti od raka smanjila se tijekom prošlog stoljeća kod muškaraca i žena za gotovo sva sijela bolesti osim glioblastoma i raka gušterače. To je djelomično povezano s napretkom u liječenju koje rezultira boljim ishodom i preživljavanjem. U tom kontekstu, radioterapija igra sve veću ulogu kao važan modalitet liječenja uz kemoterapiju, za liječenje pacijenata oboljelih od malignih bolesti. Procjenjuje se da se kod 60 % onkoloških pacijenata tijekom njihovog liječenja primjenjuje radioterapija (1).



Slika 1. Linearni akcelerator za provođenje radioterapije

Izvor: <https://www.elekta.com/products/radiation-therapy/>

Protokol rada u radioterapiji započinje pripremom pacijenta, edukacijom i opisom cijelog postupka; zatim imobilizacijom, odnosno pozicioniranjem pacijenta u adekvatan položaj za provedbu radioterapije na linearnom akceleratoru (Slika 1), uz pomoć radioterapijskih setova namijenjenih takvoj vrsti terapije, za sva anatomska sijela. Od najveće je važnosti da je položaj jednak od planiranja, do zadnje frakcije terapije. Nakon toga slijedi simulacija, CT ili MR



modaliteti snimanja, ovisno o dijagnozi te se na temelju simulacije izrađuje plan zračenja. Vršiti se fuzija dijagnostičkih slika dobivenih na simulaciji i prethodnoj pretrazi, kako bi se utvrdio ciljni volumen koji treba zračiti. Nakon svakog završenog plana radi se postupak osiguranja kvalitete plana te se ispituje rizik od mogućih komplikacija u položaju ili dozi zračenja. Nakon što su ispunjeni svi kriteriji izrade plana, pacijent je spreman za provedbu radioterapije; prilikom koje se prvo vrši slikovna verifikacija polja zračenja, fuzijom trenutnog CBCT-a i slike dobivene prilikom simulacije, kako bi se osiguralo da je ciljni volumen jednak planiranom, kao i doza te da je pacijent pozicioniran u jednak položaj kao na simulaciji. Ako svi parametri odgovaraju zadanim te odstupanja nisu veća od dopuštenih postupak provedbe radioterapije može započeti (vidljivo na Slici 3). MR se sve više koristi u onkologiji za određivanje stadija, procjenu odgovora tumora te za planiranje liječenja u radioterapiji (Slika 2). Primjenom takvog modaliteta snimanja navedeni postupak omogućuje još veću preciznost prilikom izrade plana te određivanja ciljnog volumena. Tijekom posljednjih nekoliko godina, snimanje magnetskom rezonancijom bez ionizirajućeg zračenja, s visokom rezolucijom i vrhunskim kontrastom mekog tkiva, istaknulo je potencijal ovog modaliteta snimanja za planiranje liječenja radioterapijom (2). MR može pomoći u kategorizaciji tkiva kao malignih ili nemalignih, kako anatomski tako i funkcionalno, s visokom razinom prostorne i vremenske rezolucije. Ovaj neinvazivni način snimanja integriran je s radioterapijom u uređajima koji mogu različito ciljati najagresivnije i najotpornije regije tumora. U proteklom desetljeću došlo je do kliničke primjene uređaja za liječenje koji kombiniraju snimanje s ciljanim zračenjem (MRIgRT). Dva glavna klinička pokretača za usvajanje MRIgRT-a su sposobnost snimanja anatomskih promjena koje se događaju prije i tijekom liječenja, kako bi se prilagodio pristup liječenju; te prikaz i ciljanje bioloških značajki svakog tumora. Koristeći MRIgRT, doza zračenja isporučena tumoru može se prilagoditi tijekom liječenja, kako bi se poboljšala vjerojatnost kontrole tumora, dok se istovremeno smanjuje zračenje isporučeno nemaligim tkivima, čime se smanjuje rizik od toksičnosti povezanih s liječenjem. Očekuje se da će dobrobiti ovog pristupa povećati preživljavanje i kvalitetu života (3). Pružanje točnih informacija o ciljnom volumenu (tj. volumenu koji treba zračiti) i susjednim kritičnim strukturama ili organima od rizika, značajno je poboljšalo preciznost kod isporuke doze zračenja. Radioterapijska onkologija je 1990-ih prešla s 2D pristupa na 3D konformalnu terapiju (3DCRT). Dodatno, suvremeni napredak s radioterapijom moduliranim intenzitetom (IMRT) i lučnom terapijom (VMAT) u kombinaciji s inverznom optimizacijom u planiranju liječenja pokazao je smanjenje toksičnosti. Ove tehnike oslanjaju se na

snimanje kako bi se pravilno planirala i isporučila doza zračenja. Nadalje, više fokusirane i hipofrakcionirane terapije kao što su SRS i SBRT poboljšale su njegu pacijenata preciznim određivanjem polja zračenja. Uključujući korekcije nehomogenosti prilikom izrade plana dodatno se osigurava preciznost prilikom isporuke doze zračenja. Ovi su pomoci poboljšali planiranje i provedbu RT-a, što je rezultiralo boljim ishodom i smanjenjem toksičnosti uz bolju kvalitetu života pacijenata oboljelih od malignih bolesti (4). MR kao tehnika snimanja ima mnogo toga za ponuditi - kontrast mekog tkiva pruža izvrsnu vizualizaciju ciljnog volumena, tumora i organa od rizika, koji se mjere u istom pregledu dajući fiziološke informacije o odgovoru na toksičnost tkiva. Nadalje, budući da je MR neionizirajući modalitet, pogodan je za ponavljanje snimanja, nudeći mogućnost česte upotrebe informacija tijekom liječenja i prilagođavanja doze zračenja prema potrebi za svakog pacijenta. Prednosti MR-a za radioterapiju prvi put su prepoznate još 1980-ih, međutim, klinička praksa malo se promijenila tijekom sljedećih desetljeća; CT je ostao modalitet zlatnog standarda. Posljednjih godina postoji želja da MR u RT-u postane posebna specijalnost. U 2017. prvi su pacijenti liječeni na komercijalnim MR-linearnim akceleratorima. Pojava MR-a u RT-u također je jasna kroz sve veći broj objavljene literature (5).

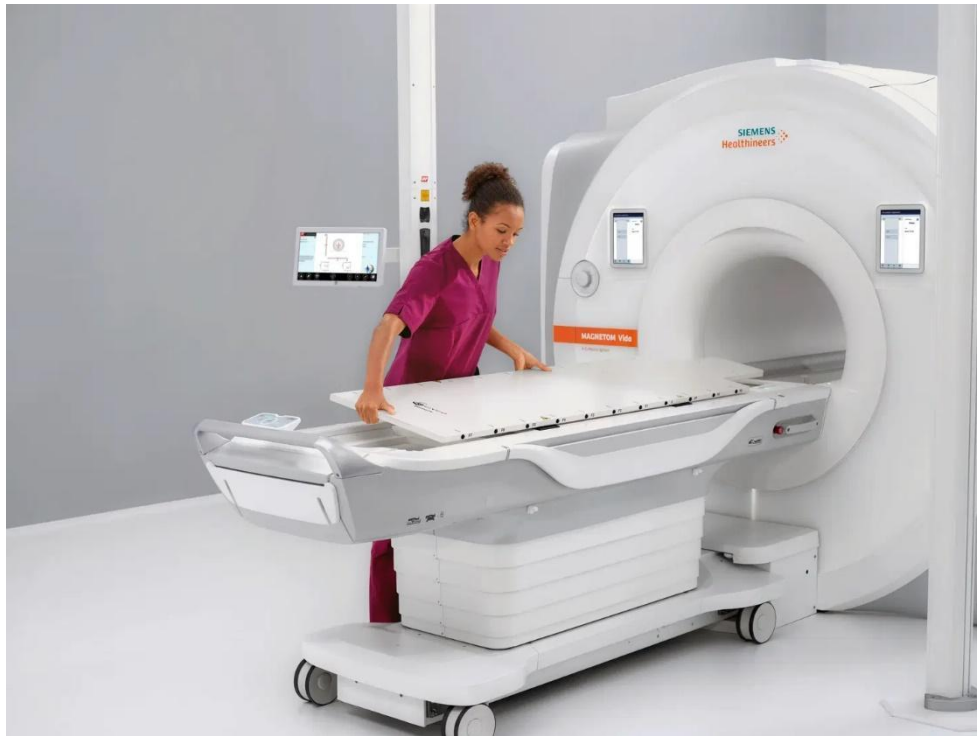I 3D konformalna i IMRT zahtijevaju poboljšane načine definiranja ciljnih volumena za planiranje liječenja, kako bi se postigla predviđena korist. MR može doprinijeti procesu planiranja liječenja radioterapijom, pružajući izvrsnu i poboljšanu karakterizaciju mekih tkiva u usporedbi s CT-om. Zajedno s njegovom multiplanarnom sposobnošću i povećanom slikovnom funkcionalnošću, ove prednosti za ocrtavanje ciljnog volumena nadmašuju nedostatke. Razvoj MR-a koji koristi nove kontrastne tehnike, kao što su ultra male superparamagnetske čestice željeznog oksida za abnormalnu identifikaciju limfnih čvorova, tehnike kao što su MR s dinamičkim kontrastom i difuzijski MR za bolje karakteriziranje regija tkiva i tumora, kao i ultra brze MR sekvence za definiranje vremenskih uzoraka ciljnih i rizičnih deformacija organa i varijacija u prostornom položaju; povećali su opseg i korisnost MR-a za RTP. Takve informacije mogu omogućiti individualizaciju liječenja, strategije povećanja doze i radioterapiju vođenu slikom. Visoko precizna konformalna radioterapija zahtijeva sofisticirane tehnike snimanja kako bi se pomoglo u određivanju ciljnog volumena, osobito kada je uključeno kretanje organa uslijed disanja (6).

## 1.1. PLANIRANJE U RADIOTERAPIJI

### 1.1.1. Primjena magnetske rezonancije

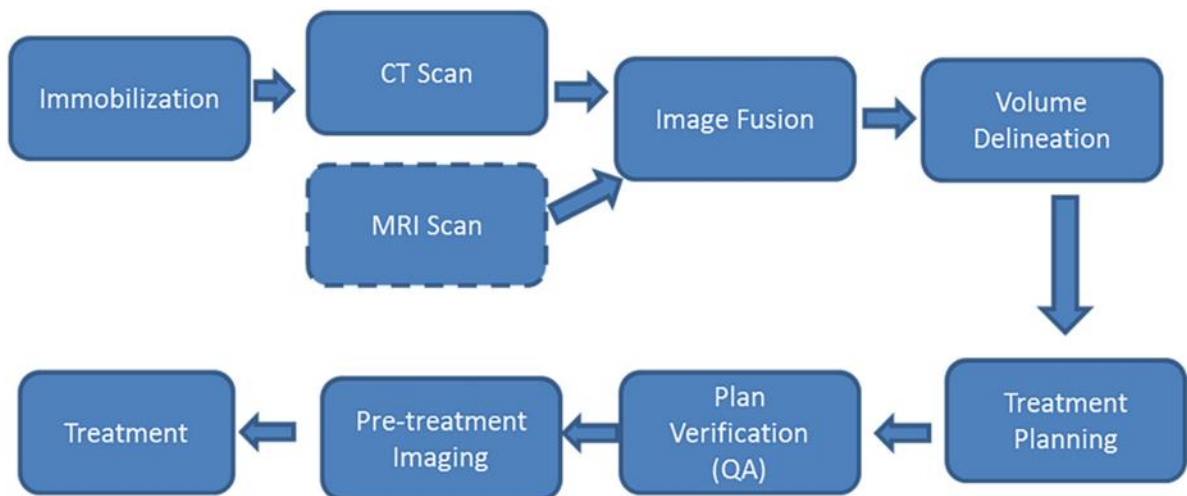
Primjena magnetske rezonancije u planiranju radioterapije brzo se širi. Širok je raspon slika dostupnih za MR i načina primjene istih u planiranju radioterapije. Međutim, razmatraju se i brojni izazovi; poput geometrijske preciznosti, odnosno minimalnih pokreta pacijenata tijekom snimanja te jasnog prikaza tkivnih markera. O ovim se čimbenicima detaljno raspravlja prije razmatranja niza specifičnih kliničkih primjena (7). Prednosti upotrebe MR-a u odnosu na CT u planiranju RT-a su poboljšana definicija mekog tkiva te fiziološke i biokemijske informacije s magnetskom angiografijom i spektroskopijom. Međutim, MR za planiranje u radioterapiji još uvijek nije jedina metoda u većini klinika. Razlozi za to uključuju: loše oslikavanje kostiju i nedostatak informacija o gustoći elektrona iz MR-a, potrebnih za dozimetrijske izračune; npr. geometrijske distorzije, nedostatak široko dostupnog računalnog softvera za točnu i pouzdanu integraciju i obradu MR slika, unutar postojećih sustava planiranja RT-a. U ovom poglavlju ispitat će se osnovni principi MR-a s njegovim sadašnjim potencijalom i ograničenjima za planiranje RT-a kao i moguća rješenja. Raspravljat će se o metodama prikupljanja i obrade MR podataka, uključujući segmentaciju i registraciju slike, kako bi se omogućila njegova primjena u planiranju RT-a. Unatoč navedenim poteškoćama, magnetska rezonancija je nadopunila planiranje RT-a temeljeno na CT-u, a u nekim dijelovima tijela, posebno u mozgu, koristi se samostalno s određenim uspjehom. Posljednje desetljeće pokazalo je da se MR sve više koristi u radioterapiji, ne samo za potrebe planiranja, već i za procjenu odgovora na liječenje. Zbog sve veće upotrebe MR-a u RT-u, neizbježno je da će sve više odjela nastojati krenuti naprijed i koristiti MR kao komplementarni modalitet snimanja u svojim RTP protokolima ili kao jedini modalitet snimanja u protokolima rada samo za MR. Postoje mnogi zahtjevi za učinkovitu upotrebu MR-a u RT-u, uključujući reproducibilne uređaje koji se koriste u onkologiji i specifične protokole snimanja potrebne za ispunjavanje kriterija za RTP (8).

Zbog superiornog kontrasta mekih tkiva, upotreba MR-a kao dopuna CT-u u postupku određivanja cilja za radioterapiju sve je veća. Kako bi tijek rada bio jednostavan i isplativ te kako bi se smanjila doza za pacijenta, prirodno je težiti postupku planiranja liječenja koji se u potpunosti temelji na MR-u (9).



Slika 2. MR uređaj namjenjen za planiranje u radioterapiji,

Izvor: <https://www.siemens-healthineers.com/radiotherapy/MR-for-rt>



Slika 3. Planiranje i protokol rada u radioterapiji

Izvor: <https://pubmed.ncbi.nlm.nih.gov/30194794/>

### **1.1.2. Planiranje prostora za MR uređaj**

Moderni MR skeneri dizajnirani su tako da zauzimaju malo prostora. Međutim, mnogi čimbenici trebaju biti uzeti u obzir prilikom postavljanja MR uređaja u radioterapiji; uključujući zaštitu, skladištenje opreme i sigurnost u prostoriji. MR uređaj zahtjeva (aktivnu) zaštitu kako bi se osiguralo da je rubno magnetsko polje dovoljno udaljeno od osjetljive opreme koja se može nalaziti u blizini; npr. linearni akcelerator. Radiofrekvencijski valovi iz vanjskih izvora i oni koje proizvodi skener mogu utjecati i poremetiti MR signal. Također, vibracije zgrada mogu dovesti do artefakata na slikama. Razina vibracija u prostoriji za snimanje mora biti niska i u skladu sa zahtjevima sustava koje daje dobavljač. Moderna magnetska rezonancija zahtijeva puno opreme kao što su gradijentni i radiofrekvencijski ormarići, energetske ormarići, helijski kompresor i hladnjak. Ove komponente sustava pohranjene su u zasebnim ormarićima i moraju biti dostupne radioterapijskom timu za rutinsko servisiranje i preventivno održavanje. Pristup tim komponentama sustava mora biti ograničen svima osim educiranom osoblju. Iz tog razloga odbor stručnjaka Američkog koledža za radiologiju o sigurnosti magnetske rezonancije definirao je sigurnosne zone:


- Zona I: Slobodan pristup
- Zona II: Područje između zone javnog pristupa i kontrolne sobe
- Zona III: Kontrolna soba (ograničen pristup – samo osoblje educirano za MR)
- Zona IV: Prostorija u kojoj se nalazi sam MR uređaj, područje najvećeg rizika

Mogu se implementirati različita vrata koja vode do kontrolne sobe, kao što su jednostruka klizna vrata kojima mogu pristupiti samo pacijenti pod nadzorom osoblja educiranog za MR. Svi ostali članovi ne bi trebali imati pristup zoni III i IV.

### **1.1.3. Setovi za imobilizaciju u radioterapiji**

Budući da jedna frakcija u radioterapiji može trajati od 5 do 30 minuta, pozicioniranje pacijenta od najveće je važnosti. Uspjeh takve vrste liječenja uvelike ovisi o kvaliteti imobilizacije. Uređaji za imobilizaciju igraju važnu ulogu u RT-u, specifično za bolest i sijela, kao što su prostata, pluća, dojke te glava i vrat. Uređaji za imobilizaciju izrađeni su od materijala niske elektronske gustoće, koji ne atenuiraju snop i ugodni su za pacijente tijekom trajanja terapije (Slika 4). Postoji širok raspon imobilizacijskih uređaja za pojedina anatomska sijela, a izrađuju se ili modificiraju na licu

mjesta ili su standardni setovi prilagođeni tijelu pacijenta (kao što je podložak za dojke). MR kompatibilnost uređaja i opreme koja se koristi u Zoni IV trebala bi biti dizajnirana sa sigurnosnim oznakama MR (npr. MR sigurno, MR uvjetno, MR nesigurno). Međutim, u slučaju da se koristi neoznačeni uređaj ili oprema, prije puštanja uređaja u kliničku upotrebu potrebno je provesti interno testiranje kompatibilnosti s MR-om. Potrebno je testirati uređaje za imobilizaciju kako bi se osiguralo da odgovaraju promjeru otvora MR-a. Uređaji za RT imobilizaciju tradicionalno su dizajnirani za CT simulatore s velikim otvorom i linearne akceleratora s otvorenim stolom, stoga je ključno osigurati da su ti uređaji kompatibilni s MR-om. Također, važno je napomenuti da oprema za RT imobilizaciju može imati ozbiljan utjecaj na ukupnu kvalitetu MR slike i to treba kvantitativno procijeniti fantomskim studijama.



Slika 4. Setovi za imobilizaciju u radioterapiji

Izvor: <https://pubmed.ncbi.nlm.nih.gov/30194794/>

#### 1.1.4. Edukacija osoblja

Edukacija je neophodna za uvođenje MR-a u radni tijek RT-a na siguran i učinkovit način. MR dijagnostika zahtijeva specijaliziranu stručnost. Edukacija mora uključivati radioterapijske onkologe (RO), radiološke tehnologe u radioterapiji (RTT) i medicinske fizičare (MP). Stalna edukacija iznimno je važna jer se slikovni protokoli i upotreba slika nastavljaju razvijati. Dobra suradnja s osobljem koje radi na odjelu za radiologiju iznimno je korisna pri postavljanju MR-a za

RT. Za odjele koji dijele resurse s radiologijom, suradnja je preduvjet, jer logistika mora biti koordinirana. Iskusno radiološko osoblje može pridonijeti uspostavljanju sigurnosnih postupaka i pomoći u razvoju protokola i osiguranju kvalitete. Nadalje, uspostavljen odnos između radiološkog odjela i dobavljača MR-a može biti vrlo koristan kada je potreban servis ili prilikom kupnje nove opreme.

### **1.1.5. Sigurnost MR-a u radioterapiji i pristup uređaju**

Pristup sobi za MR treba strogo nadzirati, po mogućnosti s pametnom karticom ili ključem; te pristup treba biti dopušten samo osoblju koje je educirano te upoznato sa sigurnosnim standardima za MR.

#### *1.1.5.1. Sigurnosni pregled*

Osoblje koje je uključeno u svakodnevno snimanje pacijenata na odjelima za MR mora proći pregled prije rada u ovom dijelu odjela. Dostupni su mnogi primjeri upitnika za MR, uključujući internetske izvore ili prilagođene verzije radioloških odjela. Obrazac za provjeru trebao bi ispuniti i pregledati glavni fizičar ili službenik za sigurnost MR-a, zadužen za to područje, kako bi se osigurala sigurnost osoblju. Pacijenti bi trebali ispuniti upitnik o sigurnosti prije MR simulacije, kako bi procijenili svoju prikladnost za postupak i otkrili potencijalne kontraindikacije za MR. Ovo treba obaviti s educiranim RT-om za MR ili RTO-om u vrijeme konzultacija za RT. Upitnik za pretragu treba ispuniti s dovoljno vremena za pregled i osiguranje kompatibilnosti svih potencijalnih uređaja ugrađenih prilikom operativnog zahvata pacijenta (npr. srčani elektrostimulator) s MR simulatorom. Za pacijente s implantabilnim medicinskim uređajima, regulatorna agencija za lijekove i zdravstvene proizvode (MHRA) preporučuje procjenu rizika uz sudjelovanje multidisciplinarnog tima koji uključuje odgovornu osobu za MR (RT za MR), stručnjaka za sigurnost MR-a (medicinski fizičar) i relevantnog specijalista (radiolog ili onkolog). Oni savjetuju da treba uzeti u obzir sljedeće: alternativne modalitete snimanja, prikaz na MR-u s nižim statičkim i/ili gradijentnim poljem, savjete proizvođača implantata, lokalno dostupne savjete

i preporuke stručne organizacije, procjenu MR artefakata koji proizlaze iz uređaja te parametre MR uređaja.

#### *1.1.5.2. Dijagnostika pacijenata s ugrađenim uređajima*

Pacijenti koji su podvrgnuti istodobnoj kemoradioterapiji (CRT) mogu imati ugrađene srčane elektrostimulatore te periferno umetnute središnje katetere. Pacijente s ovim uređajima treba snimati pod određenim uvjetima, a RT osoblje mora osigurati da su razine specifične stope apsorpcije (SAR) strogo kontrolirane.

#### *1.1.5.3. Razmatranja*

Prije MR snimanja, liječnik je odgovoran za pacijenta i osigurava da se uzme u obzir kompatibilnost uređaja pri određenoj jakosti polja. Pojedinačni skeneri imat će jedinstvenu mapu polja prostornog gradijenta (tj. promjene u polju s blizinom otvora), a to bi se trebalo koristiti kao smjernica za određivanje gdje je najjače polje prostornog gradijenta u odnosu na uređaj. Proizvođači ovih uređaja dati će smjernice i preporuke za način sigurnog snimanja na temelju vlastitih neovisnih testiranja, a toga se treba pridržavati u kliničkom okruženju, kako bi se osigurala sigurna pretraga na ovim uređajima.

#### *1.1.5.4. Srčani stimulatori i defibrilatori*

Srčani stimulatori i implantabilni kardioverter defibrilatori (ICD) su uređaji koji se ugrađuju u pacijente kako bi pomogli kontrolirati abnormalne srčane ritmove korištenjem električnih impulsa; te kako bi se osigurali normalni otkucaji srca. Za pacijente s ovim uređajima, MR kompatibilnost također mora biti potvrđena sa smjernicama proizvođača prije MR pretrage. Potencijalni problemi uključuju: pomicanje uređaja, moguće nepovoljne promjene funkcije uređaja, zatim aktivaciju, pregrijavanje, inducirane struje u vodovima te elektromagnetske smetnje. Ovi se učinci često



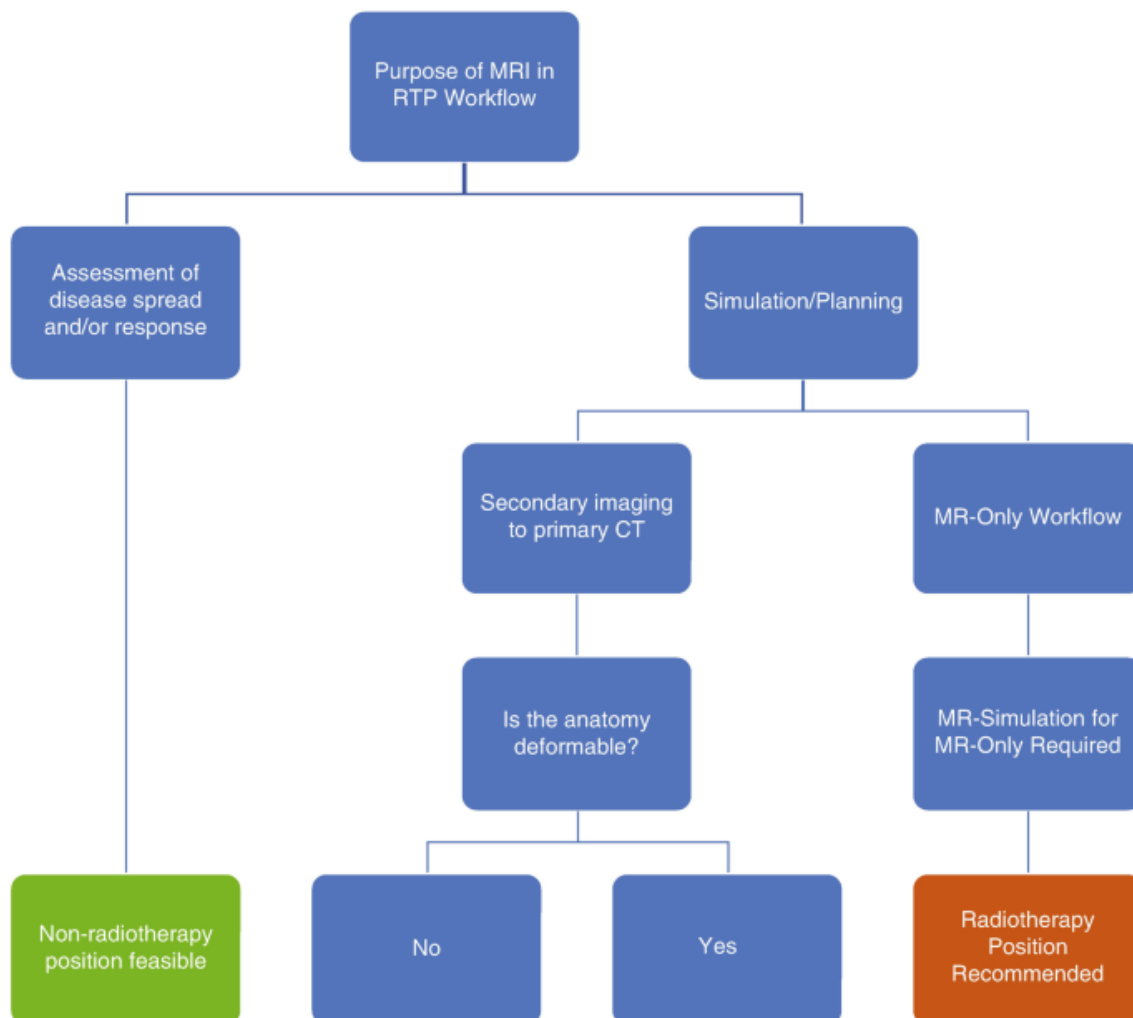odnose na starije srčane stimulatore i ICD-ove stoga su pacijenti s uređajima ugrađenim prije 2000. godine u najvećem riziku tijekom MR pretrage; te je potrebno odvagati rizik naspram koristi. Neki proizvođači modernih srčanih stimulatora i ICD-ova razvili su MR uređaje koji su kompatibilni s MR-om pod određenim uvjetima (npr. 1,5 T ili manje). Trebalo bi se strogo pridržavati smjernica proizvođača kako bi se osiguralo da je pacijent siguran tijekom MR pregleda. To uključuje praćenje performansi i funkcionalnosti uređaja prije, tijekom i nakon pretrage. Čak i kod kompatibilnih uređaja postoji mogućnost pregrijavanja ili induciranja struje tijekom MR snimanja.

#### *1.1.5.5. Sigurna primjena kontrasta*

Prije primjene kontrasta, potrebno je pregledati nalaze krvi, uključujući eGFR (procijenjenu brzinu glomerularne filtracije) i kreatinin; kako bi se osiguralo da je funkcija bubrega optimalna za filtraciju kontrasta nakon primjene. Bolesnika treba savjetovati o mogućim nuspojavama na temelju lokalnih smjernica odjela. Kontrastna sredstva na bazi Gadolinija (GBCA) obično se koriste za poboljšanje T1 slika. Postoje dvije vrste GBCA na temelju njihove kemijske strukture: linearne i makrocikličke. Sve više dokaza pokazuje da se linearne GBCA zadržavaju u tijelu dulje u usporedbi s makrocikličkim GBCA, pri čemu gadolinij duže ostaje u tijelu nakon primjene linearnih GBCA. I FDA (Food and Drug Administration) i Europska agencija za lijekove preporučuju obustavu linearnih GBCA, osim za agense specifične za jetru, kao što su gadoksetinska i gadobenska kiselina, budući da se one apsorbiraju samo u jetri i njihove koristi nadmašuju rizike. Malo je dokaza u literaturi koji upućuju na optimalno vrijeme čekanja između primjene joda i GBCA. Međutim, preporučljivo je pričekati dulje od jednog dana za provođenje nove pretrage uz primjenu joda ili gadolinija. Iako ne postoji opasnost od primjene GBCA i kontrasta unutar kratkog razdoblja, treba uzeti u obzir opterećenje pacijenta.

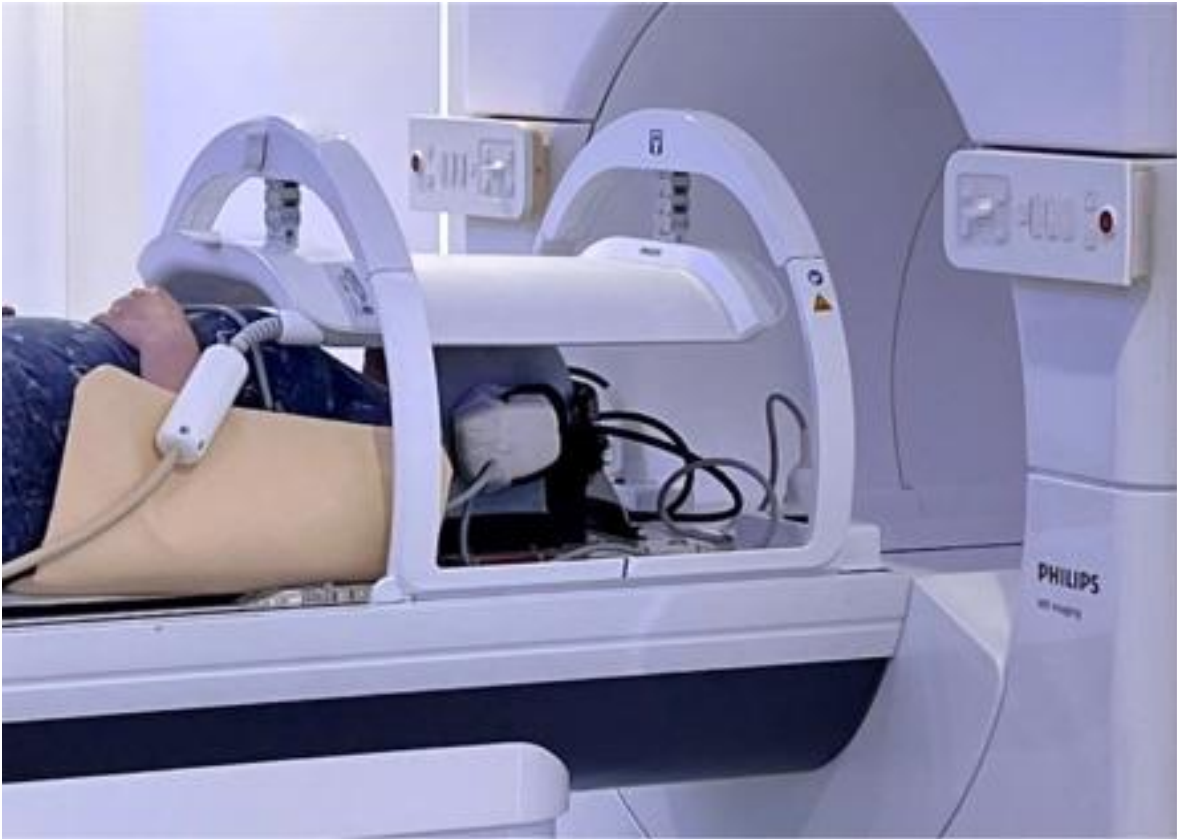### 1.1.6. Integracija MR-a u protokol rada

MR slike mogu se koristiti i za registraciju (fuziju slika) na CT-u kao pomoć u ocartavanju tumora i organa od rizika, u planiranju radioterapije i također za korištenje isključivo u svrhe planiranja samo za MR. Na Slici 5 prikazan je protokol osiguranja adekvatnog položaja pacijenta, od prve pretrage do provedbe radioterapije, primjenom MR-a; uzimajući u obzir anatomske promjene (6).



Slika 5. Protokol osiguranja adekvatnog položaja pacijenta

Izvor: Tijssen RHN, Paulson ES, Rai R. Implementation and Acquisition Protocols. MRI for Radiotherapy [Internet]. 2019;3–19.



Slika 6. Primjer imobilizacije glave i vrata pacijenta pomoću termoplastične maske i vakumske vrećice

Izvor: Jonsson, J.H., Karlsson M.G., Karlsson M., *et al.* Treatment planning using MRI data: an analysis of the dose calculation accuracy for different treatment regions. *Radiat. Oncol.* 2010 Jun 30;5:62. doi: 10.1186/1748-717X-5-62

U slučaju da će se MR koristiti kao sekundarni modalitet snimanja u odnosu na primarni (CT), zavojnice se mogu postaviti izravno preko anatomije pacijenta, kako bi se poboljšala ukupna kvaliteta slike sve dok područje interesa nije deformirano težinom zavojnice (Slika 6). Vanjski laseri mogu biti korisni u poravnanju pacijenata kako bi se reproducirao njihov položaj tijekom CT simulacije. Kod snimanja ekstremiteta ili organa koji se ne nalazi na sredini treba paziti da su ciljni volumeni postavljeni što je moguće bliže centru, tako da je pacijent bočno pomaknut. Za moderne MR uređaje, upotreba RT imobilizacijskih uređaja može predstavljati izazove u pozicioniranju zbog ograničenja veličine i širine setova za planiranje radioterapije (8).

### **1.1.7. MR slikovni prikazi bez imobilizacijske opreme u radioterapiji**

Za anatomske regije u kojima prevladavaju deformacije i varijacije u položaju ciljnih volumena i organa od rizika; kao što su abdomen, glava i vrat, MR slike teže je uskladiti s CT slikama za RTP. U regijama gdje anatomska deformacija nije problem, kao što je mozak, MR slike mogu biti korisne, bez obzira na to što pacijent nije pozicioniran u položaj u kojem će biti na radioterapiji. Prednosti korištenja MR slika bez protokola radioterapije (pozicioniranje) s namjenskim anatomske zavojnicama uključuju:

- Poboljšanje kvalitete slike zbog povećanog SNR-a
- Veću udobnost za pacijenta, jer se ne moraju koristiti uređaji za imobilizaciju
- Minimiziranje rizika od artefakata kretanja

### **1.1.8. Planiranje samo za MR**

Što se tiče pozicioniranja, pacijent bi trebao biti pozicioniran u svoj položaj za liječenje, idealno na MR simulatoru ili dijagnostičkom odjelu opremljenom imobilizacijskom opremom specifičnom za RT, vanjskim laserskim pozicioniranjem i sustavom označavanja. U usporedbi s MR snimanjem kao komplementarnim modalitetom CT-u, potreban je oprez pri postavljanju RF zavojnica preko anatomske strukture od interesa. Zavojnice se ne bi trebale postavljati izravno preko anatomske regije, jer se mogu deformirati vanjske konture tijela, što dovodi do potencijalne varijacije u dozi. Snimanje velikog vidnog polja visoke razlučivosti preduvjet je za protokole rada samo s MR-om i ključna je pokrivenost cijelog ciljnog volumena. Za anatomska mjesta na kojima će se za registraciju koristiti fiducijalni markeri, kao što je prostata, pregledi magnetskom rezonancijom trebali bi uključivati sekvence, koje će pomoći u vizualizaciji ovih markera, kao što je gradijentni eho ili turbo spin eho određen prema gustoći protona. Ove sekvence će pojačati učinke paramagnetske osjetljivosti ovih fiducijala budući da su često izrađeni od zlata ili polimera, s jezgrom od nehrđajućeg čelika.

### **1.1.9. Protokoli za planiranje liječenja u radioterapiji**

MR za RTP zahtijeva posebne protokole snimanja kako bi se osigurali visoki standardi, uključujući visoku rezoluciju s minimalnim geometrijskim distorzijama.

### **1.1.10. Kontrast slike**

Za razliku od bilo kojeg drugog modaliteta, MR nudi široku lepezu kontrastnih slika. Tipičan pregled za planiranje liječenja radioterapijom stoga uključuje niz kontrasta koji nude sve informacije potrebne za određivanje ciljnog volumena te jasni prikaz organa koje treba poštediti od zračenja.

#### *1.1.10.1. Anatomske snimanje: T1 i T2 sekvence*

Najosnovnija svojstva koja MR koristi su T1 i T2 vremena relaksacije. T1 vrijeme relaksacije opisuje preusmjerenje spinova protona prema smjeru magnetskog polja, dok je T2 relaksacija nestajanje transverzalne magnetizacije zbog gubitka fazne koherencije protona. Sva različita tkiva u ljudskom tijelu imaju svoja karakteristična vremena relaksacije T1 i T2 (Slika 7). Ove razlike u relaksaciji temelj su stvaranja kontrasta. Na Slici 8 vidljivi su grafovi *a–c*, koji prikazuju krivulje relaksacije T1 i T2 s označenim optimalnim vremenskim parametrima (TR, TE i TI) isprekidanim linijama. Graf *a* prikazuje uzdužnu relaksaciju nakon RF pulsa od 90°, dok graf *c* simulira 180° inverzijski puls. Slika d prikazuje primjere T1, T2 i T1c sekvence dobivene na 3 T MR-u.

Tissue	1.5 T		3 T	
	T1 (ms)	T2 (ms)	T1 (ms)	T2 (ms)
Subcutaneous fat	343	58	382	68
Liver	586	46	809	34
Pancreas	584	46	725	43
Spleen	1057	79	1328	61
Muscle	856	27	898	29
Prostate	1317	88	1597	74
White matter	600	80	830	80
Grey matter	900	100	1330	110
CSF	3500	2200	4000	2000

Slika 7. T1 i T2 vremena relaksacije kod 1.5 i 3 T

Izvor: Tijssen RHN, Paulson ES, Rai R. Implementation and Acquisition Protocols. MRI for Radiotherapy [Internet]. 2019;3–19.

#### 1.1.10.2. T1 sekvenca snimanja

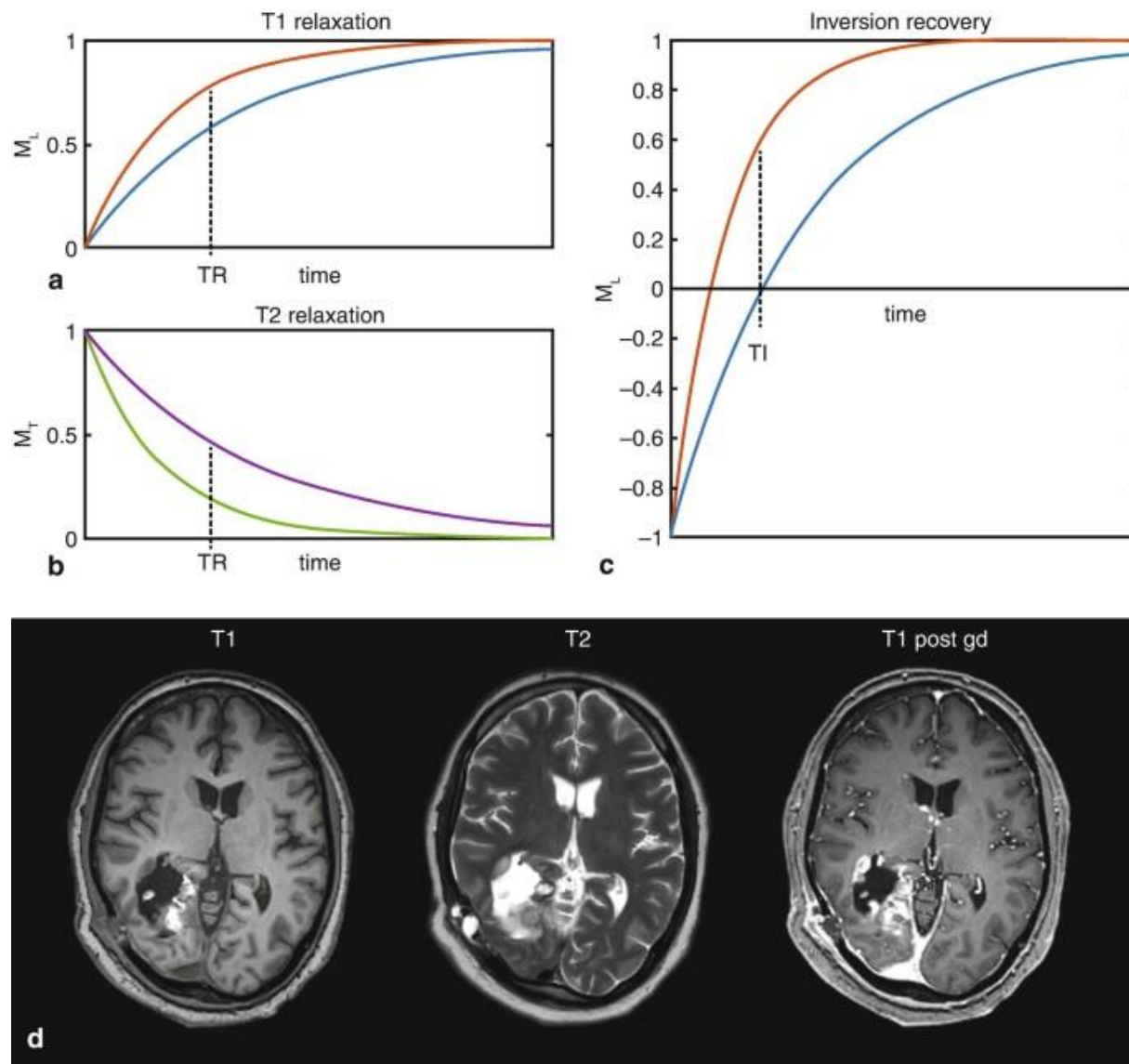
Ključni čimbenik koji utječe na kontrastnost slikovnog prikaza anatomskih struktura tijela T1 u snimanju je vrijeme relaksacije. Proširenjem vremena relaksacije longitudinalna magnetizacija se vraća u svoje izvorno ravnotežno stanje. Količina uzdužne magnetizacije utječe na signal dostupan za naknadno očitavanje. Obično je potrebno oko pet puta više T1 za potpuni oporavak uzdužne magnetizacije. Odabir kraćeg vremena relaksacije omogućuje samo djelomični oporavak magnetizacije, s različitim stupnjevima oporavka u različitim tkivima. Tkiva s kratkim T1 (npr. jetra) pokazat će veći signal u usporedbi s tkivima s duljim T1 (kao što su mišići ili cerebrospinalna tekućina). Štoviše, određivanje T1 može se poboljšati upotrebom inverzijskog impulsa na početku slijeda, koji preokreće uzdužnu magnetizaciju obje vrste tkiva tako da bude suprotna glavnom magnetskom polju odabirom vremena inverzije; moguće je poništiti (ili potisnuti) signal iz jedne od vrsta tkiva, čime se stvara kontrast između njih.

### *1.1.10.3. T2 Sekvenca snimanja*

Na T2 sekvencu utječe vrijeme odjeka, koje se odnosi na trajanje između RF pobudnog impulsa i stvarnog prikupljanja podataka. Nakon RF impulsa, zavojnice počinju gubiti koherenciju, što dovodi do smanjenja transverzalne magnetizacije i posljedično signala. Brzina kojom dolazi do gubitka koherencije varira za različita tkiva i određena je njihovim odgovarajućim vrijednostima T2. Kako bi se optimizirao kontrast, vremenski parametar odabran je tako da je razlika između različitih vrsta tkiva (vrsta A i B) maksimizirana. U sekvencama kao što je turbo spin echo, koje dobivaju više linija k-prostora po vremenu ponavljanja, TE se definira kao trenutak kada se dobiva središnja linija k-prostora.

### *1.1.10.4. Utjecaj gadolinija na sekvence*

Gadolinij, zbog svojih paramagnetskih svojstava, ima sposobnost skraćivanja vremena relaksacije T1 i T2 u tkivima. Dominantni učinak gadolinija bilo na T1 ili T2 ovisi o osnovnim vremenima relaksacije specifičnog tkiva koje se proučava. Međutim, u većini scenarija anatomskih slika, gadolinij se primjenjuje kako bi se specifično pojačao T1 kontrast. Skraćivanjem T1 vremena relaksacije obližnjih protona vodika, gadolinij pojačava signal u područjima gdje je prisutno kontrastno sredstvo. Ovo je osobito vrijedno u prikazivanju tumora mozga s propusnim krvnim žilama, budući da slikanje pojačanim kontrastom može učinkovito razlikovati aktivno tumorsko tkivo od nekrotične jezgre.



Slika 8. Grafovi *a–c* prikazuju krivulje relaksacije T1 i T2 s označenim optimalnim vremenskim parametrima (TR, TE i TI) isprekidanim linijama, na donjoj slici d

Izvor: Tijssen RHN, Paulson ES, Rai R. Implementation and Acquisition Protocols. MRI for Radiotherapy [Internet]. 2019;3–19.



#### *1.1.10.5. Strategije prikupljanja slike*

Za razliku od dijagnostičkog MR-a, protokoli u radioterapiji puno su stroži te zahtijevaju pažljivo praćenje, osiguranje i geometrijski integritet slike, te optimalnu sliku za ocrtavanje ciljnog volumena pri planiranju.

#### **1.1.11. Zahtjevi za razlučivost i vidno polje**

Kako bi se pojednostavili MR pregledi koji uključuju višestruke snimke s različitim kontrastima, vrijeme snimanja često se smanjuje ograničavanjem vidnog polja što je više moguće. Međutim, bitno je dobiti barem jednu sekvencu s punim vidnim poljem, koja pokriva cijeli volumen koji se treba zračiti. Ova sekvencija, koja daje prioritet geometrijskoj točnosti, olakšava registraciju od MR-a do CT-a u tijeku rada koji se temelji na CT-u ili služi kao izvor podataka za sintetičko generiranje CT-a, u tijeku rada samo za MR. Za planiranje liječenja radioterapijom potrebna je veća razlučivost u usporedbi s dijagnostičkim slikama. Dijagnostička magnetska rezonancija usmjerena je na otkrivanje lezija, dok je cilj u radioterapiji precizno ocrtavanje ciljnih volumena i zdravih organa koji su izloženi riziku.

#### **1.1.12. Geometrijske distorzije**

Postizanje geometrijske točnosti ključno je za radioterapiju vođenu slikom. Za razliku od projekcijskog snimanja kao što je CT; MR ne jamči sam po sebi geometrijsku točnost i može proizvesti neprihvatljive distorzije ako parametri snimanja nisu ispravno postavljeni. Primjenom odgovarajućih mjera, geometrijske distorzije mogu se uvelike ublažiti i smanjiti na razine koje su unutar klinički prihvatljivih pragova (6).

### **1.1.13. MR – CT registracija slike (fuzija)**

U radioterapijskom planu temeljenom na CT-u, integracija MR slika zahtijeva točno usklađivanje MR struktura s planiranim CT-om. To se postiže registracijom slike, gdje matematička transformacija poravnava MR točke s geometrijom CT-a. Nakon što se poravnaju, strukture ocrtane na MR-u mogu se prenijeti na CT, što je vidljivo na Slici 9 gdje MR slike dobivene u položaju za liječenje i dijagnostičkom položaju prikazuju značajne rezultate i varijacije u položaju vrata i brade. Važno je napomenuti da registracija slike, koju korisnici ili proizvođači često nazivaju fuzijom, posebno uključuje poravnavanje slika, dok se fuzija odnosi na spajanje i prikaz informacija iz poravnatih voksela nakon registracije. Tijekom registracije slika dobivenih na CT-u i MR-u, jedna se definira kao statična, a druga kao pokretna slika. Pokretna slika je transformirana u procesu registracije i odgovara geometrijskom referentnom okviru statične slike. U ovom slučaju CT je statična slika, a MR je pokretna slika, jer se MR transformira u referentni okvir CT-a (Slika 9).

### **1.1.14. Izazovi tijekom registracije slike**

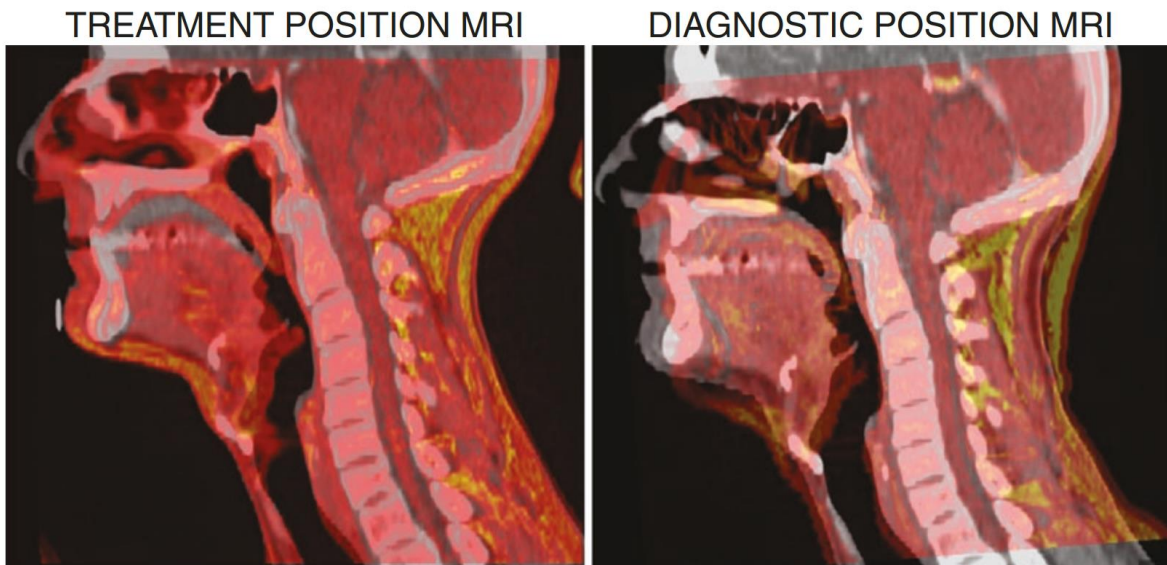
Proces registriranja slika dobivenih u različito vrijeme je nesavršen i ključno je razumjeti i ublažiti potencijalne izvore pogreške, kako bi se spriječili incidenti u liječenju. Glavni izvor pogreške proizlazi iz temeljnih razlika u tome kako svaki modalitet snimanja stvara slike - MR mapira signale protona, dok CT mapira gustoću elektrona. Posljedično, vidljivost tkiva može varirati između modaliteta, čak i uz savršenu registraciju. Važno je napomenuti da se registracija slike obično optimizira preko područja interesa potrebnog za MR konturiranje. Stoga se na rezultate registracije treba oslanjati samo unutar ovog ROI-a, koji može obuhvatiti cijelu sliku za globalnu registraciju ili manji volumen za lokalnu registraciju, s ciljem ocrtavanja specifične MR strukture. Odluku o korištenju lokalne ili globalne registracije treba donijeti unaprijed u dogovoru s radioterapijskim onkologom odgovornim za konturiranje.

Na točnost registracije slike utječe nekoliko čimbenika:

- Parametri za dobivanje slike za MR i CT
- Kvaliteta slike i prisutnost artefakata na MR i CT slikama
- Vrijeme između MR i CT snimanja, što utječe na unutarnju anatomiju

- Dosljednost pozicioniranja pacijenta tijekom MR i CT snimanja, što može pomoći korištenjem istih uređaja za imobilizaciju i postavki pozicioniranja

Fiziološke promjene u anatomiji pacijenta, kao što su varijacije u punjenju rektuma ili mokraćnog mjehura, disanja ili drugih fizioloških promjena također mogu dovesti u pitanje algoritme registracije uvođenjem značajnih razlika na slici. Poboljšanje ishoda registracije zahtijeva strogo pridržavanje protokola za pripremu pacijenata i za MR i za CT.

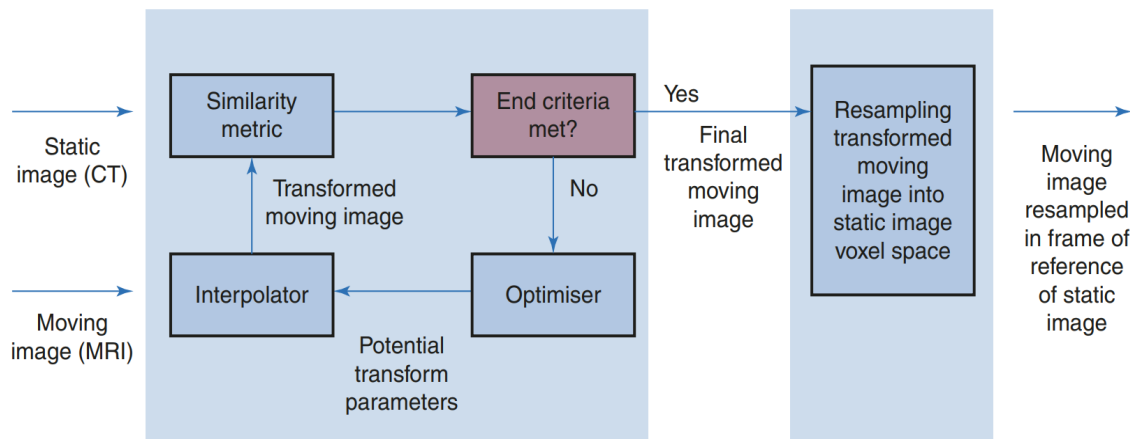


Slika 9. Slike pacijenta s karcinomom ždrijela i skvamoznih stanica, sive slike su dobivene na CT-u, a crvene na MR-u

Izvor: Speight R., MRI to CT Image Registration. In: Liney G, van der Heide U, editors. MRI for Radiotherapy [Internet]. Springer International Publishing; 2019.

### 1.1.15. Ručna i automatska registracija slike

Registracija slike može se klasificirati u ručnu, gdje radiološki tehnolog, medicinski fizičar ili radioterapijski onkolog sam kontrolira proces, ili automatsku. Ručna registracija između MR-a i CT-a za radioterapiju sklona je značajnim pogreškama zbog ljudskih faktora i oduzima puno vremena, što automatizirane metode čini privlačnijim u kliničkim uvjetima. Ručne registracije obično uključuju ručnu primjenu translacija ili rotacija u tri dimenzije pomoću kliničkog softvera. U praksi se često koristi hibridni pristup, koji kombinira ručne i automatske metode, pri čemu se registracija poravnava automatski, a nakon toga slijedi ručno dodavanje struktura koje nedostaju, brisanje ili uređivanje. Ovaj pristup pruža početnu točku za registraciju i omogućuje radioterapijskom timu da po potrebi prilagodi rezultate automatske registracije. Automatska registracija slike je složenija i uključuje više koraka. Usporedbu statične i pokretne slike vrši algoritam u dva koraka. U prvom koraku postoji algoritam koji se sastoji od petlje s 4 faze: optimizacija, interpolacija, izračun metrike sličnosti i provjera zadovoljenosti kriterija. Interpolator uzima pokretnu sliku i pretvara ju u sliku koja se nalazi u prostoru statičnih voksela, kako bi se mogla usporediti sa statičnom CT slikom. Ovaj postupak je potreban jer MR slike i CT slike često nemaju istu razlučivost te su veličina voksela i debljina slojeva različite. Nakon interpolatora slijedi izračun metrike sličnosti. Metrika sličnosti kvantificira koliko dobro se dvije slike preklapaju. U slučaju da je ta vrijednost unutar dopuštenih tolerancija slijedi drugi korak u algoritmu. U slučaju da nije, (a u prvih par iteracija u petlji vrlo vjerojatno nije) onda algoritam prelazi u fazu optimizacije gdje se pokušava optimizirati, tj. minimizirati metrika sličnosti. To se u suštini svodi na translacije i rotacije pokretne slike. Nakon toga ponovno slijedi interpolator i usporedba slika; te se taj ciklus ponavlja sve dok se ne zadovolji željeni kriterij sličnosti. U zadnjem koraku se transformirana slika ponovno pretvara u prostor voksela statične slike; te se na kraju postavlja u referentni sustav statične slike (Slika 10). Preporučuje se napraviti MR za radioterapiju u poprečnoj orijentaciji sa sličnom debljinom slojeva kao za CT. Lokalne registracije koje pokreću područja od interesa definirane od strane radioterapijskog tima poboljšavaju točnost registracije. Pažljiv odabir veličine ROI-a ključan je za ravnotežu računalne učinkovitosti i cjelovitosti informacija potrebnih za uspješnu registraciju (10).



Slika 10. Shematski prikaz tijeka automatske registracije slike

Izvor: Speight R., MRI to CT Image Registration. In: Liney G, van der Heide U, editors. MRI for Radiotherapy [Internet]. Springer International Publishing; 2019.

### 1.1.16. Osiguranje kvalitete

Specifični zahtjevi u radioterapiji, poput pozicioniranja pacijenata pomoću ravnih umetaka za stol i uređaja za imobilizaciju, utječu na kvalitetu MR slike. Na primjer, korištenje takvih uređaja može značajno smanjiti omjer signala i šuma. Osim toga, metalni predmeti u blizini skenera mogu uzrokovati artefakte. QA protokoli u radioterapiji uključuju dnevne, tjedne, mjesečne i godišnje preglede. Za snimanje RT slika često je potrebno veće vidno polje kako bi se obuhvatili volumeni tumora, rizični organi i vanjske konture tijela. QA postupci obično koriste ACR MR QA fantom zajedno s komercijalnim velikim FOV fantomima geometrijske točnosti za procjenu kvalitete slike (11).

### 1.1.17. Klinička primjena magnetske rezonancije u planiranju

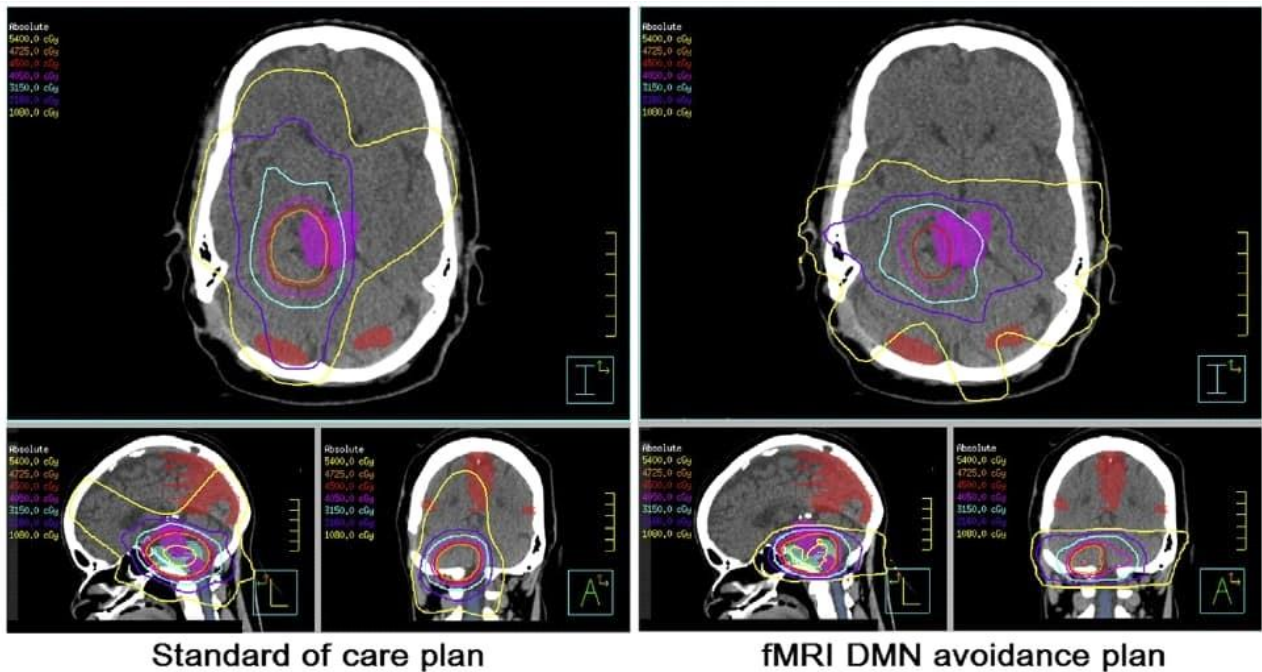
MR je postao bitan u planiranju radioterapije u različitim kliničkim okruženjima, osobito za anatomska sjela poput glave i vrata, mozga, cerviksa i prostate. Uz primjenu MR-a lakše je predvidjeti kako će koji tip tumora reagirati na radioterapiju te se tako može prilagoditi doza. Trenutno MR nadopunjuje planiranje temeljeno na CT-u, za precizno ocrtavanje ciljnih područja i

organa koji su izloženi riziku (12).

## 1.2. MR U PROVOĐENJU RADIOTERAPIJE

### 1.2.1. Funkcionalna MR slika

MR slika u radioterapiji obuhvaća fiziološke značajke tkiva te pomaže u predviđanju ishoda, praćenju liječenja i dijagnozi recidiva. Tumori pokazuju različita svojstva koja utječu na vaskularizaciju, gustoću stanica i metabolizam. Na Slici 11 vidljiva je izrada plana kod pacijenta oboljelog od tumora na mozgu, ocrtavanje ciljnog volumena, organa od rizika, te određivanje doze zračenja. Uz pomoć fMR tehnike omogućena je registracija promjena u tkivima (13).



Slika 11. Prikaz planiranja tumora mozga za radioterapiju primjenom tehnike fMR

Izvor: <https://physicsworld.com/a/resting-state-fmri-fine-tunes-brain-radiotherapy-plans/>

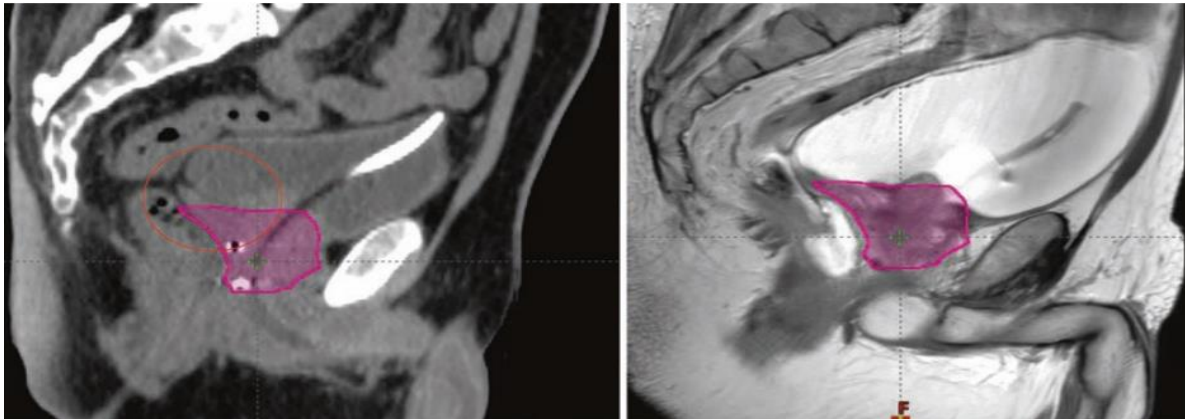
### **1.3. OSIGURANJE PRECIZNOSTI PRILIKOM POKRETA TIJEKOM RADIOTERAPIJE**

Kretanje organa može igrati ključnu ulogu u učinkovitosti radioterapije. Trenutne tehnike temeljene na CT-u manje su precizne od onih na MR-u zbog nedostatka kontrasta mekog tkiva, praćenja pokreta te nedostatka informacija o lokaciji tumora u stvarnom vremenu. Na Slici 12 prikazan je primjer slučaja gdje se MR koristi kao sekundarni modalitet snimanja. Varijacije u mjehuru i rektumu između CT-a i MR-a rezultirale su različitim položajima sjemenih mjehurića. Ciljni volumen nacrtan na temelju MR-a pokazuje položaj mjehurića izvan kliničkog ciljnog volumena na primarno ocrtanoj na CT snimci. MR vođena radioterapija svladava te izazove te pruža mogućnost praćenja pokreta tijekom liječenja (14).

### **1.4. PROVOĐENJE RADIOTERAPIJE PRIMJENOM MAGNETSKE REZONANCIJE BEZ PRIMJENE DRUGIH MODALITETA**

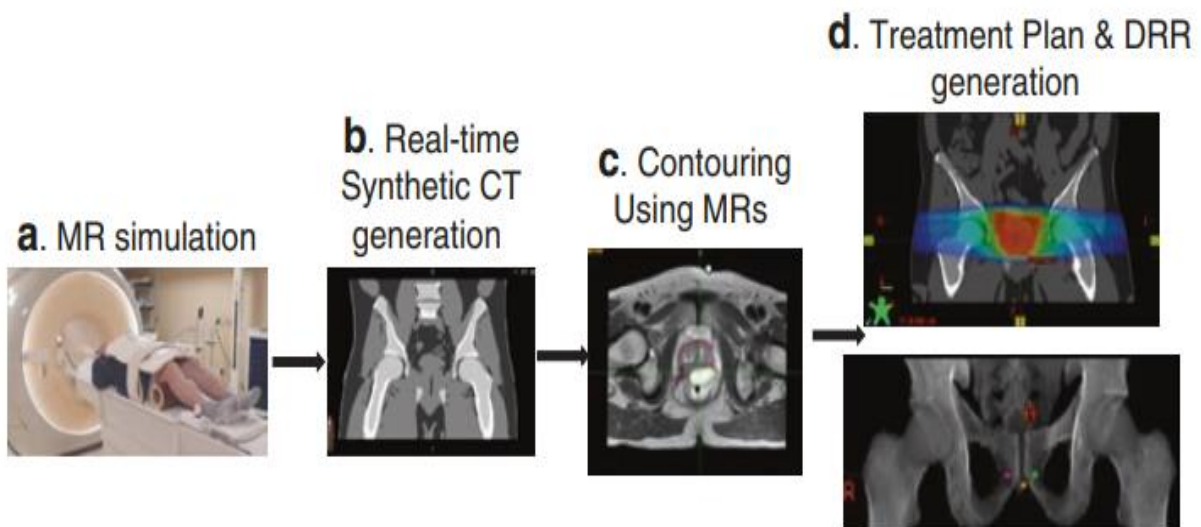
#### **1.4.1. Izazovi i zahtjevi za MR u radioterapiji**

Radioterapija se oslanja na precizno snimanje, kako bi se odredio opseg bolesti i obližnji organi koji su izloženi riziku. Dok CT nudi visoku geometrijsku točnost, MR pruža vrhunski kontrast mekog tkiva za segmentaciju. Implementacija tijekom rada samo za MR zahtijeva prevladavanje izazova kao što je generiranje sintetičkih CT-ova za izračun doze i određivanje ciljnog volumena. Na Slici 13 prikazan je tijek rada primjenom isključivo magnetske rezonancije: (a) MR simulacija, (b) Sintetički CT u stvarnom vremenu, (c) Konturiranje organa na temelju MR-a, (d) Plan liječenja i verifikacija polja zračenja (15).



Slika 12. Primjer slučaja gdje se MR koristi kao sekundarni modalitet snimanja

Izvor: Tyagi N., Challenges and Requirements, in: Liney G, van der Heide U, editors. MRI for Radiotherapy [Internet]. Springer International Publishing; 2019.



Slika 13. Prikaz tijeka rada primjenom isključivo magnetske rezonancije

Izvor: Tyagi N., Challenges and Requirements, in: Liney G, van der Heide U, editors. MRI for Radiotherapy [Internet]. Springer International Publishing; 2019.



## **1.4.2. Metodologija**

Neke su klinike uspješno implementirale RTP samo za MR, postizući bolje ishode liječenja; međutim, važno je obratiti pozornost na ograničenja; kao što su kontraindikacije vezane uz konstrukciju sintetičkog CT-a za identifikaciju markera te kvalitetu slike, poput pretilosti i metalnih predmeta. Tehnološki napredak može ublažiti mnoge od ovih izazova. Prednosti RTP-a samo za MR uključuju izbjegavanje zajedničke registracije, uštedu resursa i smanjenje izloženosti pacijenta CT zračenju. Usvajanje RTP-a samo za MR uključuje procjenu njegove robusnosti, pouzdanosti, točnosti, brzine i učinkovitosti resursa. Osim toga, nisu svi pacijenti prikladni za MR, a CT pruža vrijedne informacije za mnoge slučajeve. Dok RTP samo za MR postaje standard u nekim područjima radioterapije, uloga CT-a ostaje značajna zbog svoje točnosti, kalibracije i isplativosti. Izazovi i prilike za daljnja istraživanja u stvaranju SCT-a uključuju brojne mogućnosti poput; brzine akvizicije, robusnosti, pouzdanosti, identifikacije kostiju, fiducijalne detekcije, određivanja zahtjeva za slučajeve edukacije i uspostavljanja benchmark podataka otvorenog koda (16).

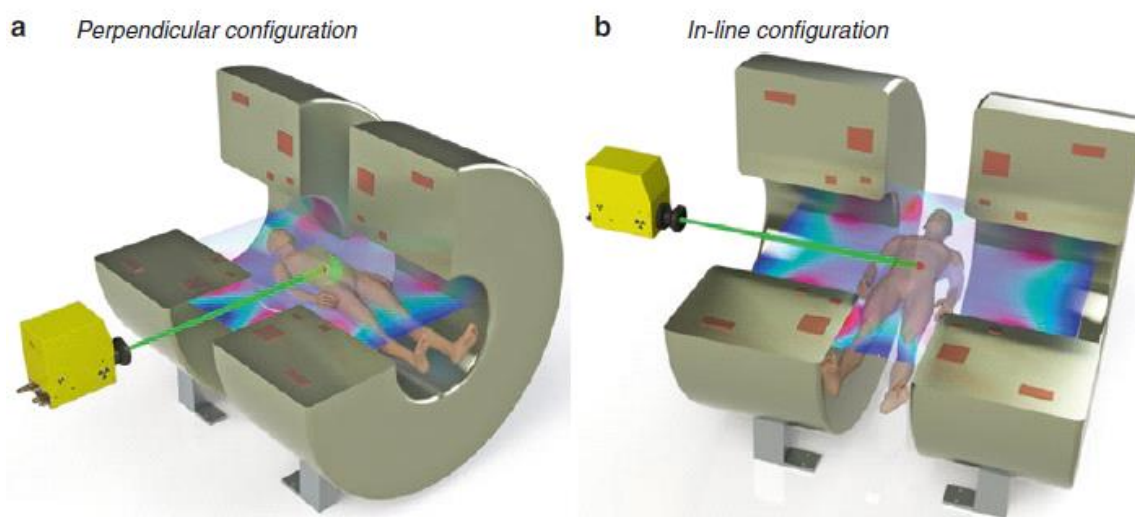
## **1.5. SMJERNICE ZA MR**

### **1.5.1. Integracija MR-a s linearnim akceleratorom**

Preciznost je u radioterapiji od najveće važnosti; te MR igra značajnu ulogu zbog svoje mogućnosti prilagodbe anatomskim promjenama. Kako bi se osigurala maksimalna preciznost prilikom isporuke doze zračenja, potrebni su uređaji koji to omogućuju. MR-Linearni akceleratori kombiniraju MR snimanje s radioterapijom, za prilagodbu anatomiji pacijenta u stvarnom vremenu; te pružaju sigurnost da se ciljni volumen zrači precizno; te da su očuvani organi od rizika u svakom trenutku terapije. Takav napredak, uključujući slikovno vođenu radioterapiju, IMRT, 4D CT i stereotaktičku radioterapiju tijela, poboljšao je kontrolu tumora i smanjio nuspojave. MR-Linearni akcelerator nudi vrhunsku sliku, omogućujući precizno ciljanje tumora u stvarnom vremenu. Liječenje osoba oboljelih od malignih bolesti napreduje omogućavanjem većih doza, kraćih frakcija i poboljšanjem praćenja tumora tijekom terapije. MR pruža različite fiziološke mogućnosti snimanja, nudeći uvid u karakteristike tumora kao što su hipoksija i celularnost.

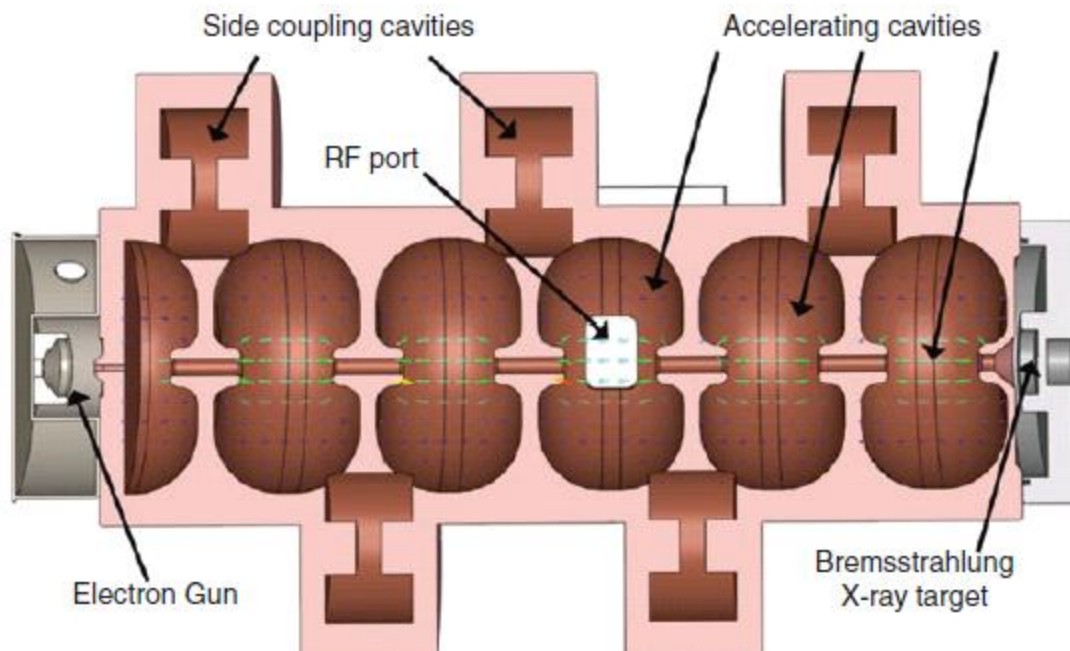
### 1.5.2. Izazovi

Integracija MR-a s linearnim akceleratorom predstavlja značajne tehničke izazove, prvenstveno zbog međusobne elektromagnetske interferencije između dva podsustava (Slika 15). Ovisno o orijentaciji MR-a u odnosu na linearni akcelerator, moguće su dvije konfiguracije: okomita i paralelna (Slika 14). U okomitoj konfiguraciji polje  $B_0$  je okomito na snop zračenja, dok su u paralelnoj konfiguraciji oni paralelni. Trenutno se za liječenje pacijenata koriste dva odvojena dizajna temeljena na okomitoj konfiguraciji, dok su dva dizajna temeljena na paralelnoj konfiguraciji još uvijek u fazi razvoja.



Slika 14. Prikaz MR-Linac sustava u dvije konfiguracije

Izvor: Whelan B., Oborn B., Liney G., Keall P., RI Linac Systems, In: Liney G, van der Heide U, editors. MRI for Radiotherapy [Internet]. Springer International Publishing; 2019.



Slika 15. Prikaz osnovnog dizajna akceleratora (valovoda) koji se koristi u svim MR-Linearnim akceleratorima

Izvor: Whelan B., Oborn B., Liney G., Keall P., RI Linac Systems, In: Liney G, van der Heide U, editors. MRI for Radiotherapy [Internet]. Springer International Publishing; 2019.

U konvencionalnoj radioterapiji rendgenskim zrakama, linearni akcelerator generira visokoenergetske zrake. U MR-radioterapiji, elektroni se ubrzavaju na oko 6 MeV i sudaraju s metom teškog metala kako bi proizveli rendgenske zrake. Međutim, rad linearnog akceleratora u blizini MR-a izazovan je ponajviše zbog elektromagnetske interferencije dvaju podsustava (MR i linearni akcelerator). Magnetska polja MR-a utječu na putanje elektrona u akceleratoru prema Lorentzovom zakonu:

$$\vec{F} = q(\vec{E} + \vec{v} \times \vec{B}),$$

gdje  $q$  predstavlja naboj elektrona,  $v$  je brzina,  $B$  je magnetsko polje, a  $F$  sila na elektron.

Ova magnetska sila može uzrokovati savijanje putanja elektrona, što utječe na rad linearnog akceleratora. Studije su ispitivale utjecaj okomitih i paralelnih magnetskih polja na rad linearnog akceleratora.

U okomitom slučaju, potpuni gubitak čestica snopa zračenja te prema tome i energije, javlja se na oko 14 Gaussa (G), a određeni gubici javljaju se već pri 2 G. Iz ovog razloga, akcelerator bi trebao biti smješten u područje u kojemu je magnetsko polje jednako nuli. S druge strane, kod paralelne konfiguracije, maksimalni gubitak snopa zračenja od oko 80% javlja se tek na 600 G.

### **1.5.3. Utjecaj linearnog akceleratora na MR uređaj**

#### *1.5.3.1. Utjecaj magnetskog polja*

Prisutnost vanjskih magnetskih polja, osobito iz linearnog akceleratora, može utjecati na performanse MR uređaja. Ta polja mogu degradirati homogenost područja snimanja MR-a, a utječu na geometrijsku točnost i kvalitetu slike. Vanjska magnetska polja mogu proizaći iz žica kroz koje prolazi struja unutar linearnog akceleratora ili iz magnetskih materijala koji se koriste u komponentama uređaja, kao što su magneti za zakretanje i motori. Iako utjecaj većine komponenta linearnog akceleratora na performanse MR-a nije opsežno proučavan, općenito se pretpostavlja da su njihovi učinci minimalni, osobito ako su smještene dalje od MR-a. Međutim, komponente kao što je višelamelarni kolimator (MLC), detaljno su proučavane zbog njihove blizine MR uređaju. Rezultati pokazuju da standardni MLC-i imaju minimalan utjecaj na sliku ako su postavljeni više od otprilike 1 metar od središta magneta. Unatoč tome, ako se komponente linearnog akceleratora pomaknu, možda će biti potrebne prilagodbe magnetskog polja MR-a. Magnetska zaštita može ublažiti utjecaj MR polja na komponente linearnog akceleratora, ali to može iskriviti magnetsko polje MR-a, postavljajući izazove u dizajnu linearnog akceleratora.

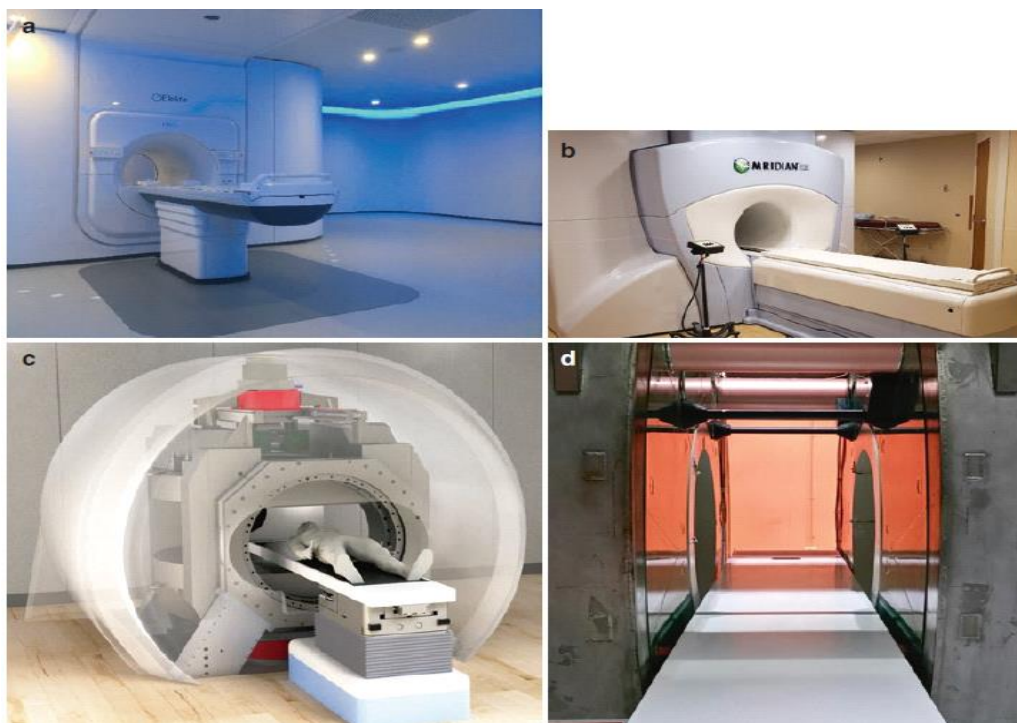### **1.5.4. Interakcija magnetskog polja i zavojnica**

U dijagnostičkoj magnetskoj rezonanciji, dobro prijanjuća radiofrekventna zavojnica koristi se za primanje signala i smanjenje šuma. Međutim, u MR-linearnom akceleratoru, postavljanje ove

zavojnice na putanju snopa zračenja može dovesti do neželjenih učinaka. To uključuje povećanu kožnu dozu i stvaranje "struje izazvane zračenjem", koja uzrokuje artefakte i smanjuje SNR.

### 1.5.5. Postojeći MR – linearni akceleratori

Trenutno postoje dva komercijalno dostupna MR-Linearna akceleratora: Elekta Unity i ViewRay MRdian, uz dva sveučilišna sustava - MR-Linac Sveučilišta u Alberti i australski MR-Linac (Slika 16) Iako dijele sličnosti, kao što je nedostatak visokoenergetskih zraka od 10 MV ili više, razlikuju se u jakosti polja, orijentaciji magnetskog polja i udaljenosti izvora zračenja od izocentra, što je prikazano na Slici 17. Godina 2017. označila je značajnu prekretnicu za integrirane MR-linearne akceleratora. Prve terapije korištenjem MR-Linaka provedene su u Utrechtu, dok je ViewRay uspješno prebacio svoj MRdian sustav s radioizotopa kobalta na linearni akcelerator, u bolnici Henry Ford. Adaptivna radioterapija, tradicionalno izazov za konvencionalne linearne akceleratora, postala je odlična metoda na ViewRay integriranim radioterapijskim sustavima (17).



Slika 16. Slike postojećih sustava - (a) Elekta Unity, (b) ViewRay MRdian , (c) MagnetTx Aurora i (d) Australski MR-Linearni akcelerator

Izvor: Whelan B., Oborn B., Liney G., Keall P., RI Linac Systems, In: Liney G, van der Heide U, editors. MRI for Radiotherapy [Internet]. Springer International Publishing; 2019.

System	Radiation type	Field strength	Magnet type	Orientation	Source-isocentre distance	First patient Tx
Elekta Unity	7 MV FFF	1.5 T	Closed superconducting	Perpendicular	1.47 m	May 2017
ViewRay MRIdian	6 MV or <sup>60</sup> Co FFF	0.35 T	Split superconducting	Perpendicular	0.9 m	February 2014 ( <sup>60</sup> Co), July 2017 (Linac)
MagnetTx Aurora	6 MV	0.5 T	High temperature superconducting with steel yoke	In-line	1.4 m	Has not yet occurred
Australian MRI-Linac	4 & 6 MV FFF	1.0 T	Open superconducting	In-line with perpendicular option	1.8 m	Has not yet occurred

FFF flattening filter free, MV megavoltage, Tx treatment

Slika 17. Specifikacije MR linearnog akceleratora

Izvor: Whelan B., Oborn B., Liney G., Keall P., RI Linac Systems, In: Liney G, van der Heide U, editors. MRI for Radiotherapy [Internet]. Springer International Publishing; 2019

### 1.5.6. MR praćenje tijekom radioterapije u stvarnom vremenu – slikom vođena radioterapija

Radioterapija vođena MR slikom omogućuje praćenje ciljnog volumena u stvarnom vremenu s kontrastom mekog tkiva u usporedbi s CBCT-om. Ova tehnologija omogućuje svakodnevno praćenje kretanja i prilagođavanje planova liječenju. Prevladavajući tehničke izazove iz prošlosti, moderni MR-IGRT uređaji koriste linearne akceleratora i magnete veće snage.


### 1.5.7. MR - Linearni akcelerator u kliničkoj praksi

Integracija modificiranog šest MV Elekta Unity linearnog akceleratora i 1,5 T Philips Achieva MR sustava, koji je prvi put uveden u Sveučilišnom medicinskom centru Utrecht, implementiran je u

raznim ustanovama. Pacijenti s koštanim metastazama u lumbalnoj kralježnici liječili su se od svibnja 2017., koristeći IMRT planove, tehnikom „step and shoot“. Terapija je trajala u prosjeku 41 minutu i pacijent ju je dobro podnio. Sustav MRdian Linac tvrtke ViewRay, u radu je od srpnja 2017., može se pohvaliti dvoslojnim MLC-om s dvostrukim fokusom za poboljšanu preciznost. U prvoj godini liječeno je 127 pacijenata, pretežno IMRT tehnikom i hipofrakcioniranim terapijama. Dozimetrijska usporedba s trikobaltnim MR-IGRT-om otkrila je usporedivu ciljnu pokrivenost, ali i veće doze za rizične organe. MRdian sustav omogućuje napredne tehnike poput stereotaktičke radiokirurgije vođene MR-om za metastaze u mozgu. Klinički tijek rada za MR-IGRT uključuje provjeru pacijenata na kontraindikacije i detekciju metala. ViewRay sustavi koriste MR "dummy" zavojnice za pomoć CT simulaciji te osigurava optimalan omjer signala i šuma i udobnost pacijenta.

#### *1.5.7.1. Tijek rada*

Prije svake terapije pacijenti ispunjavaju upitnik o nedavnim medicinskim zahvatima, lijekovima te metalnim predmetima na njima. Za MR-IGRT koji koristi ViewRay sustave, slijedi se određeni tijek rada, koji se može razlikovati od novih Elekta Unity smjernica. Kako bi se olakšala CT simulacija i osiguralo jednako pozicioniranje pacijenta tijekom MR-IGRT-a, MR "lažne" zavojnice integrirane su u ili oko uređaja za imobilizaciju. Na Slici 18, prikazan je primjer zavojnica radiofrekvencijskog prijamnika u uređajima za imobilizaciju; za visok omjer signala i šuma, kao što se koristi na MR-linearnom akceleratoru niskog polja. Prikazane zavojnice sastoje se od dvodijelnog faznog niza zavojnica s 12 elemenata (torzo, gornji red) i 10 elemenata (glava i vrat, donji red). Na taj se način osigurava dosljedan omjer signala i šuma i uvjeti postavljanja za MR-IGRT, MR-SIM i CT-SIM.



Slika 18. Primjer zavojnica radiofrekvencijskog prijmnika u uređajima za imobilizaciju

Izvor: Roach M., Glide-Hurst C.K., MR at the time of External Beam Treatment In: Liney G, van der Heide U, editors. MRI for Radiotherapy [Internet]. Springer International Publishing; 2019.

### **1.5.8. CT/MR (kombinirani) i pojedinačni modalitet (MR-primarni)**

U standardnom tijeku rada, kod izrade radioterapijskog plana koristi se standardna CT-Simulacija za izračun doze, s dnevnim MR-IGRT slikama usklađenim sa slikama dobivenim na CT-simulaciji. Iako slike dobivene na CT-Simulaciji osiguravaju prostornu točnost za izračun doze, potrebna je registracija multimodalne slike, što može ugroziti razlučivost zbog nižeg kontrasta CT-a. Alternativno, u MR-primarnom tijeku rada, izrada plana oslanja se na sintetički CT, jer MR nema informacije o gustoći elektrona. Dnevna terapija vođena slikom s registracijom jednog modaliteta jednostavnija je od multimodalnosti za određivanje ciljnog volumena.



### **1.5.9. MR praćenje ciljnog volumena**

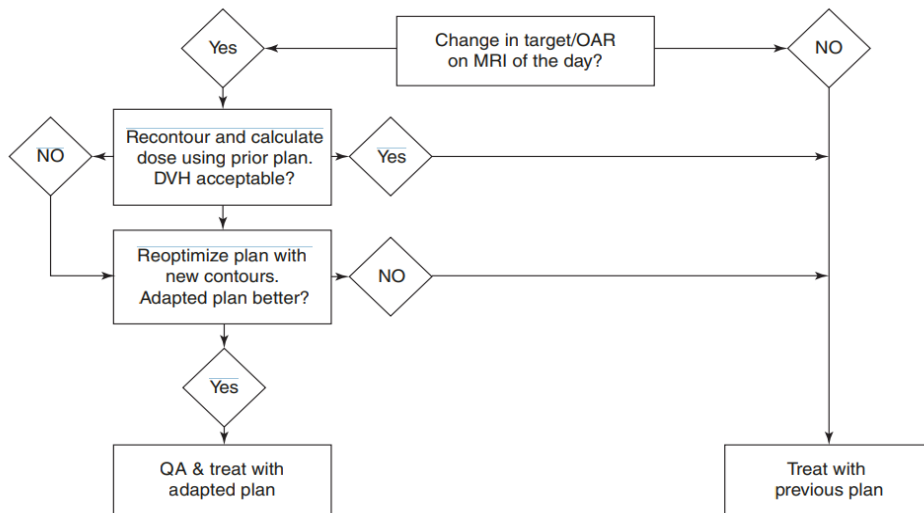
U skladu sa smjericama AAPM Task Group Report 76, dokumentu o respiratornim pokretima tijekom radioterapije; maksimalna dopuštena odstupanja tijekom fuzija ciljnog volumena ne smiju biti veća od 5 mm u bilo kojem smjeru. Kod MR-linearnog akceleratora slike se dobivaju u sagitalnoj ravnini za jedan ili tri odsječka, s brzinom od četiri odnosno dvije snimke u sekundi. Ove slike daju dovoljan kontrast u odnosu na okolne strukture za usmjeravanje temeljeno na MR-u. Tipično se odabiru dva parametra usmjeravanja: proširenje granice, koje određuje prozor usmjeravanja, i područje od interesa, koje specificira postotak praćenog volumena dopuštenog izvan granice uz održavanje isporuke snopa. Mnoge ustanove integriraju audio ili vizualnu povratnu informaciju, kako bi poboljšale učinkovitost liječenja. Iako završni izdisaj nudi najreproducibilniju respiratornu fazu, pacijentova suradnja s ponavljanim zadržavanjem daha, osobito u slučajevima hipofrakcionacije, može biti izazovna. Praćenje tumora u stvarnom vremenu pomoću MR-a pruža korelaciju s unutarnjim kretanjem anatomije pacijenta.

### **1.5.10. Adaptivna radioterapija (ART)**

Konvencionalna radioterapija obično se oslanja na jedan skup podataka o pacijentovoj anatomiji dobiven tijekom simulacije, uz ograničenu upotrebu dodatnih podataka dobivenih tijekom same terapije. Ovi se podaci prvenstveno koriste za manje prilagodbe poravnanja, kako bi se povećala preciznost liječenja. Međutim, oni se ne bave na odgovarajući način geometrijskim deformacijama unutar anatomije. Adaptivna radioterapija (ART) je metodologija koja modificira liječenje pacijenata na temelju promjena u ciljnim volumenima i organima od rizika. Ovaj pristup omogućuje preciznost prilikom isporuke doze na tumor, a istovremeno štedi organe od rizika od iste doze. ART uključuje terapiju u stvarnom vremenu, točnu registraciju slike, rekonturiranje cilja i organa od rizika, procjenu plana i ponovnu optimizaciju, izračun doze i osiguranje kvalitete. Prilagodba se može izvesti offline, gdje se dobivaju novi podaci, zatim novi plan liječenja generiran tijekom sati ili dana; ili online, gdje se prilagodbe vrše dok je pacijent na stolu tijekom radioterapije (Slika 19).

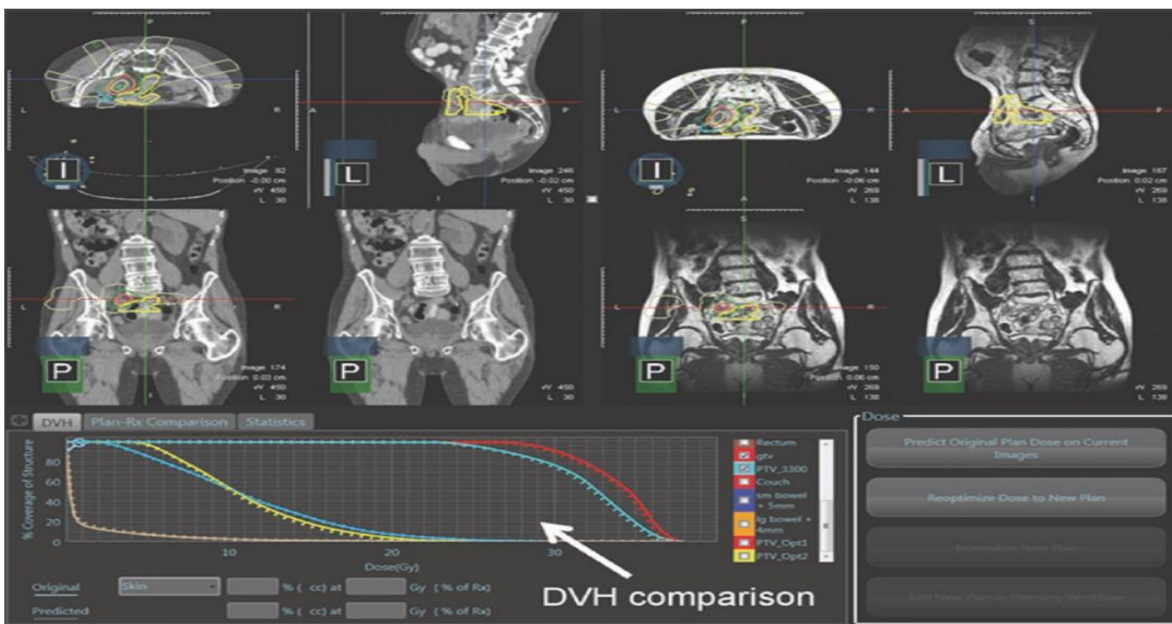
### 1.5.11. Prilagodba plana u stvarnom vremenu

Online prilagodba plana zračenja oslanja se na MR slike, odnosno na položaj u koji je pozicioniran pacijent tijekom simulacije; te se tako pozicionira prilikom svake frakcije, kako bi se osigurala točnost i provela prilagodba plana zračenja. Tijekom fuzija slika dva modaliteta ili istog modaliteta snimanja radi se korekcija konture, prilagodba i određuje se doza i tehnika tijekom provedbe terapije. Ako ciljni volumeni nisu adekvatno pokriveni ili doze na organe od rizika premašuju dopuštena odstupanja, provodi se online ponovna optimizacija plana, što je vidljivo na Slici 20, gdje je prikazana usporedba plana rađenog prema slikama dobivenim na CT-Simulaciji i plana prilikom prve frakcije na ViewRayu. Donja polovica prikazuje histogram doza-volumen (DVH) koji prikazuje određenu dozu na strukturama. Na Slici 21 prikazan je prolaz u plućima bez markera na ViewRayu. Crvena linija je granica prolaza, statična ekspanzija od 3 mm na velikom volumenu. Plave i zelene linije su konture ciljnog volumena koji se može pratiti u stvarnom vremenu. Na slici a ciljni volumen u plućima je uglavnom unutar granica, te se doza zračenja precizno isporučuje, na slici b je izvan granica te se doza zračenja ne može precizno isporučiti. Na Slici 22 vidljive su konture organa prilikom simulacije (gornja slika); te prikaz MR slike na prvoj frakciji radioterapije; dvanaesnik je pomaknut dalje od konture ciljnog volumena, što potencijalno omogućuje bolju pokrivenost ciljnog volumena dozom i preciznije zračenje. Slika 23 prikazuje online prilagodbu ciljnog volumena desne nadbubrežne žlijezde (plava boja) na ViewRayu. Na gornjim slikama prikazan je plan gdje je pokrivenost visokom dozom (narančasta i crvena) ograničena zbog blizine dvanaesnika. Plan je prilagođen za povećanje pokrivenosti cilja. Rekonturiranje je obično ograničeno na područje od 3-5 cm oko PTV-a kako bi se poboljšala učinkovitost. Provodi se usporedba između reoptimiziranog plana i prethodnog plana (18).



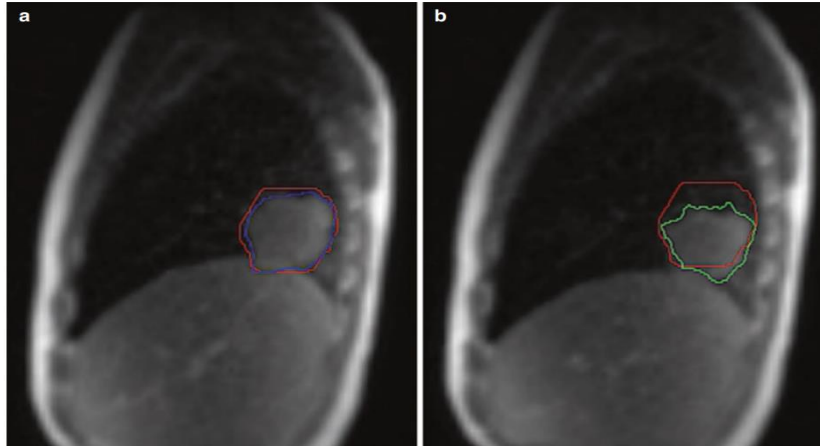
Slika 19. Primjer online prilagodbe plana zračenja: organi od rizika (OAR), histogram doza-volumen (DVH), osiguranje kvalitete (QA)

Izvor: Roach M., Glide-Hurst C.K., MR at the time of External Beam Treatment In: Liney G, van der Heide U, editors. MRI for Radiotherapy [Internet]. Springer International Publishing; 2019.



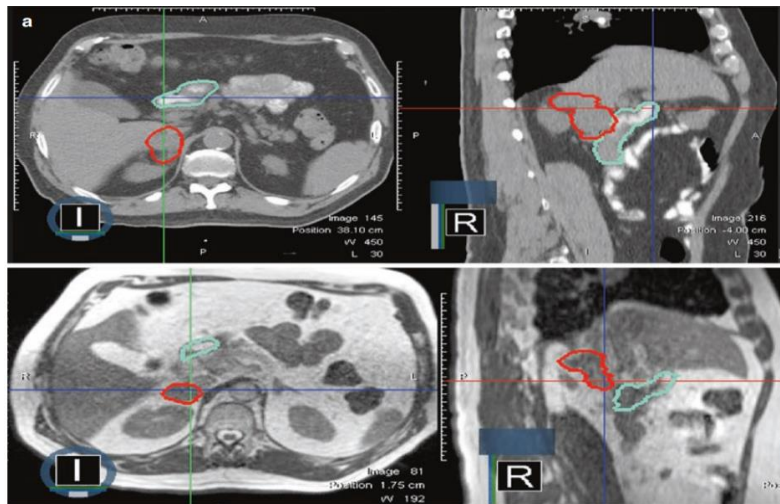
Slika 20. Usporedba plana rađenog prema slikama dobivenim na CT-Simulaciji i plana prilikom prve frakcije na ViewRayu

Izvor: Roach M., Glide-Hurst C.K., MR at the time of External Beam Treatment In: Liney G, van der Heide U, editors. MRI for Radiotherapy [Internet]. Springer International Publishing; 2019.



Slika 21. Prikaz prolaza u plućima bez markera na ViewRayu

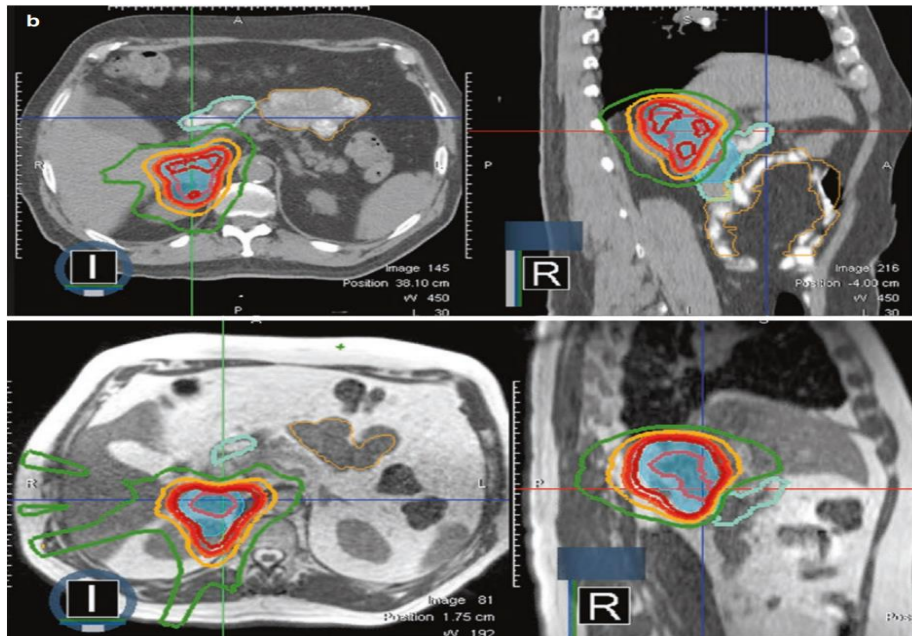
Izvor: Roach M., Glide-Hurst C.K., MR at the time of External Beam Treatment In: Liney G, van der Heide U, editors. MRI for Radiotherapy [Internet]. Springer International Publishing; 2019.



Slika 22. Prikaz kontura organa prilikom simulacije (gornja slika); te prikaz

MR slike na prvoj frakciji radioterapije

Izvor: Roach M., Glide-Hurst C.K., MR at the time of External Beam Treatment In: Liney G, van der Heide U, editors. MRI for Radiotherapy [Internet]. Springer International Publishing; 2019.



Slika 23. Prikaz online prilagodbe ciljnog volumena desne nadbubrežne žlijezde (plava boja) na ViewRayu.

Izvor: Roach M., Glide-Hurst C.K., MR at the time of External Beam Treatment In: Liney G, van der Heide U, editors. MRI for Radiotherapy [Internet]. Springer International Publishing; 2019.

## **2. CILJ RADA**

Cilj ovog rada je procijeniti ulogu MR-a u modernoj radioterapiji, ispitujući kliničku primjenu, tehnička razmatranja i utjecaj na ishode liječenja; te istražiti kliničku izvedivost, dozimetrijsku točnost i ishode pacijenata povezanih s radioterapijom vođenom magnetskom rezonancijom, na različitim lokacijama tkiva. Sintetizirajući dokaze i rješavajući nedostatke u znanju, ovaj rad nastoji doprinijeti optimizaciji i standardizaciji protokola radioterapije vođene MR-om, u konačnici povećavajući preciznost liječenja, učinkovitost i skrb usmjerenu na pacijenta. Istaknut je plan za optimalno korištenje MR-smjernica i raspravljani su budući izazovi. Pretpostavlja se da će planiranje temeljeno na magnetskoj rezonanciji omogućiti precizniju isporuku doze zračenja na tumorsko tkivo i poštedu organa od rizika, što će dovesti do poboljšanih ishoda liječenja i smanjene toksičnosti u usporedbi s tradicionalnim CT-om.

### 3. IZVORI PODATAKA I METODE

U radu je opisana metodologija koja je primijenjena za procjenu uloge MR-a u modernoj radioterapiji, uključujući pregled literature i analizu znanstvenih članaka i knjiga. Primarni cilj bio je procijeniti konsenzus u postojećoj literaturi o superiornosti MR-a nad drugim modalitetima snimanja u radioterapiji. Proveden je opsežan pregled literature kako bi se prikupili relevantni podaci i uvidi. Ključne baze podataka kao što su PubMed, Google Scholar, ScienceDirect, korišteni su za identifikaciju recenziranih članaka, sustavnih pregleda i meta-analiza objavljenih u posljednjem desetljeću. Najviše podataka pronađeno je u knjizi: Liney G., Van der Heide U., ur., MR for Radiotherapy; Planning, Delivery, and Response Assessment., gdje je jasno prikazana primjena drugih modaliteta u planiranju i provođenju radioterapije i uspoređena s primjenom MR-a u kombinaciji ili samo MR-a. Rezultati istraživanja u knjizi podudaraju se s rezultatima u ostalim člancima i literaturi. Također u stručnim člancima poput: Chandarana H., Wang H., Tijssen R.H.N., Das I.J., Emerging role of MR in radiation therapy, Journal of Magnetic Resonance Imaging, 08 September 2018, Freeman T., Resting-state fMR fine tunes brain radiotherapy plans, Physics world, 08 Jan 2019., prikazane su osnove magnetske rezonancije i radioterapije, te su podaci uspoređeni međusobno i s ostalom navedenom literaturom. Postoje informacije koje su istražene iz privatnih izvora, uspoređene te potkrijepljene referencama. Kako bi se osigurala kvaliteta i relevantnost izvora, primijenjeni su sljedeći kriteriji:

a. Kriteriji uključenja:

- studije objavljene u recenziranim časopisima
- istraživanje usmjereno na primjenu MR u radioterapiji
- članci koji daju usporednu analizu između MR-a i drugih modaliteta snimanja kao što je CT
- publikacije koje raspravljaju o budućim trendovima i napretku u MR tehnologiji za radioterapiju

b. Kriteriji isključenja:

- članci nisu dostupni na engleskom jeziku
- studije usmjerene na primjene MR izvan radioterapije
- radovi s nedovoljno podataka ili oni koji nisu prošli recenziju

c. Komparativna analiza:

Odabrana literatura je sustavno pregledana i uspoređivana na temelju specifičnih parametara:

- neinvazivnost prilikom MR simulacije: Procjena neinvazivne prirode MR-a u usporedbi s drugim modalitetima snimanja (CT). MR se dosljedno ističe kao neinvazivna tehnika snimanja, koja smanjuje rizik od komplikacija povezanih s invazivnim postupcima
- točnost: procjena točnosti MR-a u ciljanju tumora i planiranju radioterapije. Studije jednoglasno izvješćuju o većoj točnosti u lokalizaciji tumora i planiranju liječenja s MR-om, što dovodi do preciznosti u terapiji
- kontrast mekog tkiva: MR pruža vrhunski kontrast mekog tkiva u usporedbi s CT-om i PET-om te preciznije ocrtavanje tumora i poštedu zdravog tkiva
- poboljšani ishodi liječenja: usporedba ishoda pacijenata kada se MR koristi u planiranju i provedbi radioterapije. Poboljšana preciznost snimanja s MR-om korelira s poboljšanim ishodima pacijenata, uključujući veću učinkovitost liječenja i smanjene nuspojave

d. Sinteza podataka:

Rezultati iz literatura sintetizirani su kako bi se utvrdile sličnosti i razlike. Analizirani su kvantitativni podaci, kao što su osjetljivost i specifičnost MR-a. Također su sažeti kvalitativni uvidi, poput stručnih mišljenja o budućoj uporabi MR-a u radioterapiji.



## 4. RASPRAVA

Analizom stručnih članaka vidljivi su poboljšani ishodi liječenja primjenom MR metoda s ciljem terapije u stvarnom vremenu te veće mogućnosti izlječenja osoba oboljelih od malignih bolesti. Ovaj rad prikazuje napredak, izazove te prednosti magnetske rezonancije u radioterapiji u budućnosti; te kritički ispituje ulogu MR-a u modernoj radioterapiji i njegove implikacije na budućnost liječenja raka. Integracija MR-a u tijek rada radioterapije pokazala se kao obećavajući pristup povećanju točnosti i učinkovitosti liječenja. Omogućujući vrhunski kontrast mekih tkiva i mogućnosti snimanja u stvarnom vremenu, MR nudi jedinstvene prednosti u usporedbi s dosadašnjim modalitetima, kao što je CT, u primjeni radioterapije (19). Korištenje MR-a za planiranje i provedbu radioterapije dovelo je do značajnog napretka posljednjih godina. MR uređaji visoke razlučivosti u kombinaciji s naprednim tehnikama registracije slike i fuzije omogućuju precizno ocrtavanje tumora i kritičnih struktura, olakšavajući personalizirane planove liječenja prilagođene anatomiji pojedinačnog pacijenta. Štoviše, MR snimanje u stvarnom vremenu tijekom isporuke doze zračenja omogućuje dinamičko praćenje tumora i prilagodbu, osiguravajući optimalnu pokrivenost dozom, uz istovremeno ublažavanje rizika od zračenja obližnjih zdravih organa (20). Unatoč potencijalnim prednostima, integracija MR-a u tijek rada radioterapije predstavlja nekoliko izazova i ograničenja. Integracija MR-a s postojećom opremom za radioterapiju zahtijeva znatnu infrastrukturu i financijska ulaganja, što predstavlja prepreku širokom usvajanju, osobito u okruženjima s ograničenim resursima. Rješavanje ovih izazova zahtijeva zajedničke napore radioterapijskom timu kako bi se optimizirala radioterapija temeljena na MR-u i poboljšala njezina pristupačnost (21). Gledajući unaprijed, sinergija između MR-a i radioterapije obećava unaprijeđenje paradigmi liječenja raka. Nove tehnologije, kao što su MR-vođeni linearni akceleratori, nude potencijal za prilagodljivu radioterapiju u stvarnom vremenu s neviđenom preciznošću i mogućnostima praćenja tumora. Nadalje, tekuća istraživačka nastojanja obećavaju korištenje slikovnih biomarkera za predviđanje odgovora na liječenje i optimiziranje terapijskih ishoda. Kako se magnetska rezonancija nastavlja razvijati i postaje neprimjetno integrirana u tijekove rada radioterapije, spremna je revolucionalizirati skrb o raku uvodom u eru personalizirane radioterapije vođene slikama. Određeni budući razvoj u području MR-linearnih akceleratora je predvidiv. Očekuje se da će se broj MR-Linearnih akceleratora povećati, uz potencijalnu pojavu inovativnih dizajna s različitim mogućnostima i snagama. Ovi će alati povećati

učinkovitost terapije poboljšavajući lokalnu kontrolu i smanjujući toksičnost. Preciznost linearnog akceleratora može revolucionalizirati pristupe anatomiji i normalnom očuvanju tkiva, kao što je očuvanje malih neurovaskularnih snopova povezanih s erektilnom disfunkcijom tijekom radioterapije raka prostate. Nadalje, s obzirom na imunoterapiju, MR-Linearni akcelerator može pružiti idealno okruženje za fokusirane, prilagođene tretmane, u sinergiji s adjuvantnom farmakološkom terapijom. Ukratko, MR-Linearni akceleratori transformiraju radioterapiju pružajući vizualizaciju ciljnih i normalnih tkiva u stvarnom vremenu, omogućujući adaptivnu isporuku doze zračenja za optimizaciju kontrole tumora i smanjenje nuspojava. Oni nude potencijal za fiziološko ciljanje, fokusirajući dozu zračenja na najotpornije tumorske regije. Uz stalnu evoluciju navedene tehnologije, njihov izravan utjecaj na ishode liječenja, kvalitetu života i šire društvene implikacije i dalje su predmet živog interesa i istraživanja (22). MR-linearni akceleratori mogu proširiti upravljanje unutarnjim i vanjskim anatomskim promjenama, nudeći mogućnost prilagodbe plana i doze prema trenutnoj anatomiji pacijenta i izravnog praćenja kretanja tumora tijekom liječenja pomoću kontinuiranog snimanja MR-om. Online adaptivna terapija omogućuje sigurnu, preciznu i brzu terapiju, uz pomoć primjene umjetne inteligencije za primjenu magnetske rezonancije u područjima segmentacije slike, sintetičke CT rekonstrukcije te automatskog (on-line) planiranja (23). Unatoč ovom napretku, široka primjena MRI u radioterapiji nije bez izazova. Potreba za specijaliziranim osobljem educiranim za magnetsku rezonanciju u radioterapiji također predstavlja izazov. Štoviše, razvoj standardiziranih protokola za korištenje MR-a u radioterapiji ostaje stalni izazov, jer varijabilnost u MR sustavima i tehnikama može utjecati na dosljednost liječenja (24). Rješavanje ovih problema zahtijeva zajednički napor radioterapijskog tima kako bi se razvila rješenja i programi edukacije koji mogu olakšati širi pristup radioterapiji temeljenoj na magnetskoj rezonanciji. Gledajući unaprijed, očekuje se da će evolucija MRI tehnologije nastaviti poticati napredak u liječenju raka. Razvoj sljedeće generacije MR-linearnih akceleratora s poboljšanim mogućnostima snimanja i snažnijim linearnim akceleratorima vjerojatno će dodatno poboljšati preciznost i učinkovitost radioterapije. Dodatno, integracija naprednih slikovnih biomarkera unutar MR-a mogla bi omogućiti predviđanje odgovora na liječenje, omogućujući još prilagođenije planove liječenja koji optimiziraju terapijske ishode uz smanjenje nuspojava. Kombinacija MR-a s drugim terapijskim modalitetima, kao što je imunoterapija, predstavlja još veće mogućnosti liječenja malignih bolesti. Ova kombinacija tehnologija mogla bi biti osobito

korisna kod karcinoma koje je teško liječiti, gdje konvencionalne terapije imaju ograničenu učinkovitost (25).

## 5. ZAKLJUČCI

- Radioterapija predstavlja kamen temeljac u liječenju raka, nudeći učinkovitu kontrolu tumora uz smanjenje oštećenja okolnog zdravog tkiva. Tijekom godina, napredak u tehnologiji snimanja odigrao je ključnu ulogu u usavršavanju radioterapijskih tehnika, povećanju preciznosti liječenja osoba oboljelih od malignih bolesti. Među njima, magnetska rezonancija pojavila se kao transformacijski alat, koji nudi jedinstvene prednosti za vođenje i optimizaciju radioterapijskih intervencija. U ovom radu istražene su bezbrojne prednosti integriranja magnetske rezonancije u tijek rada radioterapije i njegov potencijal da revolucionarizira liječenje malignih bolesti. Dok izazovi i dalje postoje, tekući napredak i zajednički naponi otvaraju put širokom prihvaćanju radioterapije vođene MR-om kao standarda skrbi u onkologiji. Primjenom magnetske rezonancije za prilagođavanje terapije individualnoj anatomiji pacijenta i karakteristikama tumora, budućnost radioterapije obećava pružanje učinkovitije i personalizirane skrbi za pacijente.
- Poboljšana vizualizacija mekog tkiva i razgraničenje ciljnog volumena:  
Jedna od ključnih prednosti magnetske rezonancije u radioterapiji leži u njegovoj neusporedivoj sposobnosti da pruži sliku visoke rezolucije s vrhunskim kontrastom mekog tkiva. Za razliku od CT-a, MR nudi izvrsnu vizualizaciju mekih tkiva, organa i granica tumora, omogućujući točnije ocrtavanje cilja i poštedu obližnjih kritičnih struktura. Ova poboljšana anatomska pojedinost pretvara se u preciznije planiranje liječenja, omogućujući prilagodbu doze zračenja s većom točnošću, dok se minimalizira rizik od toksičnosti za zdrava tkiva.
- Snimanje u stvarnom vremenu i prilagodljiva radioterapija:  
Još jedna značajna prednost integracije MR-a u radioterapiju je njegova sposobnost snimanja u stvarnom vremenu i prilagodbe radioterapijskog plana. Kombinacijom MR-a s naprednim sustavima za pružanje liječenja kao što je MRIGRT, moguće je vizualizirati kretanje tumora i anatomske promjene u stvarnom vremenu, olakšavajući prilagodljive strategije radioterapije. Ovo dinamičko praćenje omogućuje prilagodbe planova liječenja na temelju intrafrakcijskih promjena u položaju tumora ili anatomiji pacijenta, osiguravajući optimalnu isporuku doze uz minimiziranje rizika od prevelikog ciljnog volumena ili predoziranja kritičnih struktura. Posljedično, adaptivna radioterapija vođena

MR-om obećava poboljšanje lokalnih stopa kontrole tumora i smanjenje toksičnosti povezanih s liječenjem.

- **Poboljšano funkcionalno i molekularno oslikavanje:**  
Osim anatomskog snimanja, MR nudi jedinstvenu prednost funkcionalnih i molekularnih modaliteta snimanja koji mogu pružiti vrijedan uvid u biologiju tumora i odgovor na liječenje. Tehnike kao što su DWI, MR s dinamičkim kontrastom i spektroskopija magnetske rezonancije omogućuju neinvazivnu procjenu mikrokruženja tumora, vaskularnosti i metaboličke aktivnosti. Uključivanjem funkcionalnih i molekularnih parametara snimanja u planiranje liječenja, radioterapijski tim može prilagoditi radioterapiju na temelju karakteristika tumora, predviđanja odgovora na liječenje i identificiranja potencijalnih ciljeva za terapijsku intervenciju.
- **Minimiziranje interfrakcijskih i intrafrakcijskih nesigurnosti:**  
Štoviše, integracija MR-a u radioterapiju pridonosi smanjenju i međufrakcijskih i intrafrakcijskih nesigurnosti, koje su izazovi u konvencionalnoj radioterapiji. Interfrakcijske nesigurnosti, koje proizlaze iz svakodnevnih varijacija u položaju i anatomiji pacijenta, mogu se ublažiti pomoću MR-vođene provjere postavki i slikovno-vođene radioterapije (IGRT). Slično tome, intrafrakcijske nesigurnosti, koje proizlaze iz kretanja organa i fizioloških promjena tijekom liječenja, mogu se riješiti pomoću MR praćenja u stvarnom vremenu i strategija upravljanja kretanjem. Smanjenjem ovih nesigurnosti, MR-vođene radioterapijske tehnike povećavaju točnost i ponovljivost liječenja, što dovodi do poboljšanih ishoda i smanjenja toksičnosti za pacijente.
- **Kako se tehnologija nastavlja razvijati i magnetska rezonancija je sve više integrirana u svakodnevni tijek rada radioterapije, njen učinak na liječenje spreman je eksponencijalno rasti, otvarajući novu eru precizne radioterapije.**
- **Buduće smjernice uključuju istraživanje MR-vođenog liječenja srčanih aritmija i istraživanje potencijala MR-linearnog akceleratora za stereotaktičku radiokirurgiju kod malignih bolesti mozga.**

## 6. LITERATURA

1. Jonsson, J.H., Karlsson M.G., Karlsson M., *et al.* Treatment planning using MRI data: an analysis of the dose calculation accuracy for different treatment regions. *Radiat. Oncol.* 2010 Jun 30;5:62. doi: 10.1186/1748-717X-5-62
2. Torresin A, Brambilla MG, Monti AF, Moscato A, Brockmann MA, Schad L, Attenberger UI, Lohr F. Review of potential improvements using MRI in the radiotherapy workflow. *Z Med Phys.* 2015 Sep;25(3):210-20. doi: 10.1016/j.zemedi.2014.11.003.
3. Schmidt MA, Payne GS. Radiotherapy planning using MRI. *Phys Med Biol.* 2015 Nov 21;60(22):R323-61. doi: 10.1088/0031-9155/60/22/R323.
4. Herbert T, Scurr E. Immobilization and patient positioning considerations when using MRI for radiotherapy treatment planning. In: *Advances in Magnetic Resonance Technology and Applications*. Vol. 8. Academic Press; 2023. p. 123-151. doi:10.1016/b978-0-323-91689-9.00007-8\_
5. Liney G, van der Heide U, editors. *MRI for radiotherapy: planning, delivery, and response assessment*. Cham: Springer International Publishing; 2019. doi:10.1007/s00259-021-05223-4.
6. Tijssen RHN, Paulson ES, Rai R. Implementation and Acquisition Protocols. *MRI for Radiotherapy* [Internet]. 2019;3–19. Available from: [http://dx.doi.org/10.1007/978-3-030-14442-5\\_1](http://dx.doi.org/10.1007/978-3-030-14442-5_1)
7. Khoo VS, Dearnaley DP, Finnigan DJ, Padhani A, Tanner SF, Leach MO. Magnetic resonance imaging (MRI): considerations and applications in radiotherapy treatment planning. *Radiotherapy and Oncology* [Internet]. 1997 Jan;42(1):1–15. Available from: [http://dx.doi.org/10.1016/s0167-8140\(96\)01866-x](http://dx.doi.org/10.1016/s0167-8140(96)01866-x)
8. VS, Joon DL. New developments in MRI for target volume delineation in radiotherapy. *The British Journal of Radiology* [Internet]. 2006 Sep;79(special\_issue\_1):S2–15. Available from: <http://dx.doi.org/10.1259/bjr/41321492>
9. Chandarana H, Wang H, Tijssen RHN, Das JJ. Emerging role of MRI in radiation therapy. *Journal of Magnetic Resonance Imaging* [Internet]. 2018 Sep 8;48(6):1468–78. Available from: <http://dx.doi.org/10.1002/jmri.26271>

10. Speight R., MRI to CT Image Registration. In: Liney G, van der Heide U, editors. MRI for Radiotherapy [Internet]. Springer International Publishing; 2019. Available from: <http://dx.doi.org/10.1007/978-3-030-14442-5>
11. Adjeiwaah M, Garpebring A, Nyholm T. Sensitivity analysis of different quality assurance methods for magnetic resonance imaging in radiotherapy. *Physics and Imaging in Radiation Oncology* [Internet]. 2020 Jan;13:21–7. Available from: <http://dx.doi.org/10.1016/j.phro.2020.03.001>
12. Bahig H., Koay E., Barkati M., Fuller M. C., Menard C., Clinical Applications of MRI in Radiotherapy Planning. . In: Liney G, van der Heide U, editors. MRI for Radiotherapy [Internet]. Springer International Publishing; 2019. Available from: <http://dx.doi.org/10.1007/978-3-030-14442-5>
13. Philippens M., García-Álvarez R., Functional MRI Imaging, In: Liney G, van der Heide U, editors. MRI for Radiotherapy [Internet]. Springer International Publishing; 2019. Available from: <http://dx.doi.org/10.1007/978-3-030-14442-5>.
14. Paulson E.S., Tijssen R. H. N., Motion Management, In: Liney G, van der Heide U, editors. MRI for Radiotherapy [Internet]. Springer International Publishing; 2019. Available from: <http://dx.doi.org/10.1007/978-3-030-14442-5>
15. Tyagi N., Challenges and Requirements, In: Liney G, van der Heide U, editors. MRI for Radiotherapy [Internet]. Springer International Publishing; 2019. Available from: <http://dx.doi.org/10.1007/978-3-030-14442-5>
16. Dowling A., Korhonen J., MRI-Only Methodology, In: Liney G, van der Heide U, editors. MRI for Radiotherapy [Internet]. Springer International Publishing; 2019. Available from: <http://dx.doi.org/10.1007/978-3-030-14442-5>
17. Whelan B., Oborn B., Liney G., Keall P., RI Linac Systems, In: Liney G, van der Heide U, editors. MRI for Radiotherapy [Internet]. Springer International Publishing; 2019. Available from: <http://dx.doi.org/10.1007/978-3-030-14442-5>
18. Roach M., Glide-Hurst C.K., MR at the time of External Beam Treatment In: Liney G, van der Heide U, editors. MRI for Radiotherapy [Internet]. Springer International Publishing; 2019. Available from: <http://dx.doi.org/10.1007/978-3-030-14442-5>
19. Kerkmeijer LGW, Fuller CD, Verkooijen HM, Verheij M, Choudhury A, Harrington KJ, et al. The MRI-Linear Accelerator Consortium: Evidence-Based Clinical Introduction of

- an Innovation in Radiation Oncology Connecting Researchers, Methodology, Data Collection, Quality Assurance, and Technical Development. *Frontiers in Oncology* [Internet]. 2016 Oct 13;6. Available from: <http://dx.doi.org/10.3389/fonc.2016.00215>
20. Corradini S, Alongi F, Andratschke N, Belka C, Boldrini L, Cellini F, et al. MR-guidance in clinical reality: current treatment challenges and future perspectives. *Radiation Oncology* [Internet]. 2019 Jun 3;14(1). Available from: <http://dx.doi.org/10.1186/s13014-019-1308-y>
21. Henke L, Kashani R, Robinson C, Curcuru A, DeWees T, Bradley J, et al. Phase I trial of stereotactic MR-guided online adaptive radiation therapy (SMART) for the treatment of oligometastatic or unresectable primary malignancies of the abdomen. *Radiotherapy and Oncology* [Internet]. 2018 Mar;126(3):519–26. Available from: <http://dx.doi.org/10.1016/j.radonc.2017.11.032>
22. Boldrini L, Cusumano D, Chiloiro G, Casà C, Masciocchi C, Lenkowicz J, et al. Delta radiomics for rectal cancer response prediction with hybrid 0.35 T magnetic resonance-guided radiotherapy (MRgRT): a hypothesis-generating study for an innovative personalized medicine approach. *La radiologia medica* [Internet]. 2018 Oct 29;124(2):145–53. Available from: <http://dx.doi.org/10.1007/s11547-018-0951-y>
23. Boldrini L, Cusumano D, Chiloiro G, Casà C, Masciocchi C, Lenkowicz J, et al. Delta radiomics for rectal cancer response prediction with hybrid 0.35 T magnetic resonance-guided radiotherapy (MRgRT): a hypothesis-generating study for an innovative personalized medicine approach. *La radiologia medica* [Internet]. 2018 Oct 29;124(2):145–53. Available from: <http://dx.doi.org/10.1007/s11547-018-0951-y>
24. Tijssen RHN, Philippens MEP, Paulson ES, Glitzner M, Chugh B, Wetscherek A, et al. MRI commissioning of 1.5T MR-linac systems—a multi-institutional study. *Radiother Oncol*. 2019;132:114–20. doi:10.1016/j.radonc.2018.12.010
25. Smith J, Doe A, Johnson K, Lee T. The evolving role of MRI in modern radiotherapy: Enhancing precision and personalization in cancer treatment. *Radiother Oncol*. 2023;150:75–85. doi:10.1016/j.radonc.2023.03.01



## 7. ŽIVOTOPIS

**Endira Al-Khazae**, studentica sveučilišnog diplomskog studija radiološke tehnologije

Sveučilišni odjel zdravstvenih studija

Sveučilište u Splitu

Ul. Ruđera Boškovića 35, 21000, Split

**Datum i mjesto rođenja:** 19.02.1990., Zagreb

### **Radno mjesto:**

2015. - KBC Zagreb, Klinika za Onkologiju, Zavod za planiranje i provođenje radioterapije

Kišpatićeva 12, 10000 Zagreb

24.06.2024. – 29.07. 2024. - KBC Zagreb, Klinika za Neurokirurgiju, Radiokirurgija – Gamma Knife

2013. - 2014. Dom Zdravlja Zagreb Centar, Odjel za radiologiju

2013. - 2013. Dijagnostika 2000, Poliklinika za radiologiju

### **Obrazovanje:**

2021. - 2024. Sveučilišni diplomski studij radiološke tehnologije, Sveučilišni odjel zdravstvenih studija, Sveučilište u Splitu

2009. - 2012. Stručni preddiplomski studij radiološke tehnologije, Zdravstveno Veleučilište u Zagrebu

2004. - 2008. Opća gimnazija u Zagrebu

### **Tečajevi:**

1. IAEA/ESTRO Course on Best Practice in Radiation Oncology, Train the RTT Trainers Part II, Vienna, Austria

2. IAEA/ESTRO Course on Advanced Skills in Modern Radiotherapy, Bicetre Hospital, Paris, France

3. ESTRO 2023, Vienna, Austria
4. IAEA/ESTRO Course on Best Practice in Radiation Oncology – Train the RTT Trainers, Part I, Brussels, Belgium
5. IAEA/ANSTO W4NSECTraining Course on Supporting Women for Nuclear Science Education and Communication, Sidney, Australia
6. IAEA/EFRS Meeting on Radiation Protection Education and Training of RTTs., Vienna, Austria
7. IAEA/ESTRO Training Course on Comprehensive Quality Management in Radiotherapy, Dublin, Ireland

**Predavanja:**

1. ESTRO/ SEETRO - East Europe Technology in Radiation Oncology Congress 2019., Ljubljana, Slovenija
2. Global Nursing and Healthcare Conference of Health Professionals , Opatija, Croatia, 2020.
3. 4. Kongres Radiološke Tehnologije s međunarodnim sudjelovanjem, Poreč, 2021.
4. HDOMST – 2. Kongres Hrvatskog Društva Medicinskih Sestara i Tehničara, Opatija, Croatia, 2022.
5. KBC Zagreb - Napredne vještine u suvremenoj radioterapiji, 2024.
6. KBC Zagreb - Radioterapija karcinoma prostate pod kontrolom ultrazvuka, 2017.
7. Zdravstveno Veleučilište u Zagrebu, 2018.

**Publikacije:**

1. **Al-Khazae E.**, Hertl V., Balentović I. Best Practice in Radiation Oncology – A Workshop to Train the RTT Trainers – Part I,II (2024).
2. **Al-Khazae E.**, Čikara I. (2012). Uloga ultrazvuka u dijagnostici bolesti urotrakta

**Strani jezici:**

Hrvatski: Materinji

Engleski: C2

Španjolski: B2

Arapski: A2

Njemački: A1

**Računalne vještine :** MS Word, MS PowerPoint, MS Excel, BIS, Onkološki informacijski sustavi: Aria, Mosaiq; Radiokirurški: Sectra, Leksell GammaPlan

## 8. POPIS SKRAĆENICA I AKRONIMA

**ART** - Adaptivna radioterapija (eng. adaptive radiotherapy)

**CBCT** – Kompjutorizirana tomografija stožastog snopa (eng. cone beam computed tomography)

**CT** - Kompjutorizirana tomografija (eng. computed tomography)

**CTV** - Klinički ciljni volumen (eng. clinical target volume)

**DCE-MR** (eng. dynamic contrast-enhanced magnetic resonance imaging) - Snimanje magnetskom rezonancijom pojačanim dinamičkim kontrastom, tehnika snimanja koja može izmjeriti gustoću tkiva

**DWI** - (eng. diffusion-weighted imaging) - Oblik MR snimanja koji se temelji na mjerenju nasumičnog Brownovog gibanja molekula vode unutar vokseli tkiva

**FOV** - Vidno polje (eng. field of view)

**GTV** - Središnji ciljni volumen (eng. gross tumor volume)

**MLC** - Multilamelarni kolimator (eng. multileaf collimator), omogućuje oblikovanje polja zračenja

**MR-Linearni akcelerator** - Magnetska rezonancija integrirana u linearni akcelerator

**MR** - Magnetska rezonancija (eng. magnetic resonance imaging)

**MRIGRT** - Radioterapija vođena magnetskom rezonancijom (eng. magnetic resonance image-guided radiotherapy)

**MRS** - Magnetska spektroskopija (eng. magnetic resonance spectroscopy)

**OAR** - Organi od rizika (eng. organs at risk)

**PTV** - Planirani ciljni volumen (eng. planning target volume)

**RF** - Radiofrekvencija (eng. radiofrequency)

**RT** - Radioterapija (eng. radiation therapy, radiotherapy)

**RTP** - Planiranje u radioterapiji (eng. radiation treatment planning)

**SAR** - Specifična stopa apsorpcije (eng. specific absorption rate)

**SBRT** - Stereotaktička radioterapija (eng. stereotactic body radiation therapy)

**SCT** - Sintetički CT (eng. synthetic computed tomography)

**SNR** - Omjer signala i šuma (eng. signal-to-noise ratio)

**SRS** - Stereotaktička radiokirurgija (eng. stereotactic radiosurgery)