

# Uloga radiologije u COVID-19 pandemiji

---

**Grepo, Nives**

**Master's thesis / Diplomski rad**

**2024**

*Degree Grantor / Ustanova koja je dodijelila akademski / stručni stupanj:* **University of Split / Sveučilište u Splitu**

*Permanent link / Trajna poveznica:* <https://um.nsk.hr/um:nbn:hr:176:012212>

*Rights / Prava:* [In copyright](#)/[Zaštićeno autorskim pravom.](#)

*Download date / Datum preuzimanja:* **2024-11-29**



Sveučilišni odjel zdravstvenih studija  
SVEUČILIŠTE U SPLITU

*Repository / Repozitorij:*

[Repository of the University Department for Health Studies, University of Split](#)



UNIVERSITY OF SPLIT



DIGITALNI AKADEMSKI ARHIVI I REPOZITORIJI

SVEUČILIŠTE U SPLITU

Podružnica

SVEUČILIŠNI ODJEL ZDRAVSTVENIH STUDIJA

SVEUČILIŠNI DIPLOMSKI STUDIJ

RADIOLOŠKA TEHNOLOGIJA

**Nives Grepo**

**ULOGA RADIOLOGIJE U COVID-19 PANDEMIJI**

**Diplomski rad**

Split, 2024.

SVEUČILIŠTE U SPLITU

Podružnica

SVEUČILIŠNI ODJEL ZDRAVSTVENIH STUDIJA

SVEUČILIŠNI DIPLOMSKI STUDIJ

RADIOLOŠKA TEHNOLOGIJA

**Nives Grepo**

**ULOGA RADIOLOGIJE U COVID-19 PANDEMIJI**

**THE ROLE OF RADIOLOGY IN THE COVID-19  
PANDEMIC**

**Diplomski rad/Master' Thesis**

Mentor:

**Doc. dr. sc. Maja Marinović Guić**

Split, 2024.

## TEMELJNA DOKUMENTACIJSKA KARTICA

## DIPLOMSKI RAD

Sveučilište u Splitu  
Sveučilišni odjel zdravstvenih studija  
Radiološka tehnologija

**Znanstveno područje:** Biomedicina i zdravstvo  
**Znanstveno polje:** Temeljne medicinske znanosti

**Mentor:** Doc. dr. sc. Maja Marinović Guić

### ULOGA RADIOLOGIJE U COVID-19 PANDEMIJI

Nives Grepo, 0346006691

**Sažetak:** Pandemija COVID-19, uzrokovana SARS-CoV-2 virusom, predstavljala je globalni zdravstveni izazov koji je zahtijevao brzu reorganizaciju zdravstvenih sustava i uvođenje strogih zaštitnih mjera. Zlatni standard kod postavljanja dijagnoze COVID infekcije svakako je RT-PCR test, te uz test, radiološke metode koje svojim specifičnim prikazima ukazuju na oboljenja. Radiološki prikaz manifestacija COVID-19 infekcije uključuje radiograme torakalnih organa koji se koriste za evaluaciju plućnih promjena, kompjutoriziranu tomografiju (CT) koja pruža detaljan prikaz abnormalnosti uzrokovanim infekcijom, PET/CT i ultrazvuk pluća (LUS) koji dodatno pomažu u dijagnostici i praćenju, te magnetsku rezonanciju (MR) koja se koristi za detaljnu procjenu komplikacija i post covid sindroma. Komplikacije COVID-19 infekcije s najvećom incidencijom su plućne, neurološke, hematološke, bubrežne i srčane. Tijekom pandemije pokazala se njihova ozbiljnost i nepredvidljivost s obzirom da su ishod bolesti dodatno činile neizvjesnim i otežavale oporavak. Posebnu inspiraciju i motivaciju za nova znanstvena istraživanja daju sindrom post covid-a i multisistemski inflamatorni sindrom u djece s obzirom da imaju karakteristične značajke kliničke slike. Algoritmi umjetne inteligencije pokazali su se kao značajan pomoćni alat u radiološkoj obradi covid pacijenata, pomažući u bržoj i preciznijoj dijagnostici, te olakšavajući procjenu stanja pacijenata i praćenje razvoja bolesti.

**Ključne riječi:** COVID-19; radiologija; infekcija; manifestacije; komplikacije  
**Rad sadrži:** 61 stranicu, 30 slika, 2 tablice, 74 literaturnih referenci  
**Jezik izvornika:** hrvatski

## BASIC DOCUMENTATION CARD

MASTER THESIS

University of Split  
University Department for Health Studies  
University graduate study of Radiological technology

**Scientific area:** Biomedicine and health care  
**Scientific field:** Basic medical sciences

**Supervisor:** Doc. dr. sc. Maja Marinović Guić

### THE ROLE OF RADIOLOGY IN THE COVID-19 PANDEMIC

Nives Grepo, 0346006691

**Summary:** The COVID-19 pandemic, caused by the SARS-CoV-2 virus, posed a global health challenge that required rapid reorganization of healthcare systems and the implementation of strict protective measures. The gold standard for diagnosing COVID infection is certainly the RT-PCR test, along with radiological methods that provide specific visual indications of the disease. The radiological presentation of COVID-19 infection includes thoracic organ radiographs used to evaluate lung changes, computed tomography (CT) which offers a detailed view of abnormalities caused by the infection, PET/CT and lung ultrasound (LUS) which further assist in diagnosis and monitoring, and magnetic resonance imaging (MRI) used for a detailed assessment of complications and post-COVID syndrome. The complications of COVID-19 infection with the highest incidence are pulmonary, neurological, hematological, renal, and cardiac. During the pandemic, their severity and unpredictability became evident, as they further complicated the disease outcome and recovery. Post-COVID syndrome and multisystem inflammatory syndrome in children provide particular inspiration and motivation for new scientific research due to their characteristic clinical features. Artificial intelligence algorithms have proven to be a significant auxiliary tool in the radiological processing of COVID patients, aiding in faster and more accurate diagnosis, and facilitating patient condition assessment and monitoring disease progression.

**Keywords:** COVID-19; radiology; infection; manifestations; complications

**Thesis contains:** 61 pages, 30 figures. 2 tables, 74 literature references

**Original in:** Croatian

## ZAHVALA

*Zahvaljujem svojoj mentorici doc. dr. sc. Maji Marinović Guić na tematskom usmjeravanju, izvrsnoj suradnji i lakoj dostupnosti za sva pitanja i nedoumice.*

*Iskazujem zahvalu ravnateljstvu i upravi Klinike za infektivne bolesti „dr. Fran Mihaljević“ u Zagrebu na pružanju podrške, te svim kolegama „Zavoda za radiološku i ultrazvučnu dijagnostiku“ na stalno prisutnom razumijevanju, kako bih uspješno uz posao mogla riješiti i studentske obveze. U poslovnom okruženju, kakvog ja imam, nije teško napredovati, ostvarivati ciljeve u struci i svakim danom biti bolji; hvala vam na tome. Hvala na prenesenom znanju i uvodu u radiološki svijet na mojim počecima, posebno za vrijeme COVID pandemije kada smo zajedno rješavali velike izazove „na prvoj crti obrane“.*

*Na završetku ovog životnog poglavlja, veliko hvala najboljoj mami Miri i najboljem tati Zlatku, bratu Nikoli i njegovoj Nini, sestri Aleksandri i njenom Milošu, tetki Zorki, Ivanu i Nemanji, maloj Miloju i malom Luki, mojim curama: Đeli, Rei, Danči, Anđi, Kati, Nelki i ostalim prijateljima, rodbini i kumovima koji su kao i uvijek, usprkos kilometrima, bili moj najveći oslonac i „vjetar u leđa“. Dat ću sve od sebe da vas i dalje činim ponosnima i iskazujem zahvalnost Bogu što vas imam.*

*U zahvali ću ostaviti i misao vodilju koja mi je davala veliku snagu i smirivala srce:*

*„Neka tvoja vjera bude tvoja najjača snaga, da si tamo gdje ti je suđeno biti.“*

# SADRŽAJ

1. UVOD.....	1
2. CILJ RADA .....	2
3. ISPITANICI I METODE .....	3
4. RASPRAVA .....	4
4.1. Radiološki prikaz manifestacija COVID-19 infekcije.....	7
4.1.1. Radiogrami torakalnih organa u dijagnostičkom prikazu COVID-19.....	8
4.1.1.1. Atipični nalazi radiograma torakalnih organa.....	11
4.1.2. Kompjutorizirana tomografija u dijagnostičkom prikazu COVID-19.....	13
4.1.3. PET/CT u dijagnostičkom prikazu COVID-19.....	17
4.1.4. Ultrazvuk u dijagnostičkom prikazu COVID-19.....	19
4.1.5. Magnetska rezonancija u dijagnostičkom prikazu COVID-19.....	24
4.2. Najčešće komplikacije COVID-19 infekcije .....	26
4.2.1. Plućne komplikacije.....	26
4.2.1.1. ARDS.....	26
4.2.1.2. Pneumomedijastinum i pneumotoraks.....	27
4.2.2. Neurološke komplikacije .....	29
4.2.2.1. Encefalitis .....	31
4.2.2.2. Akutni diseminirani encefalomijelitis (ADEM) .....	34
4.2.2.3. Guillan – Barréov sindrom.....	35
4.2.2.4. Cerebrovaskularne bolesti.....	35
4.2.3. Hematološke komplikacije.....	37
4.2.4. Bubrežne komplikacije .....	40
4.2.5. Srčane komplikacije.....	41
4.2.6. Post-akutni COVID-19 sindrom .....	42
4.2.7. Komplikacije COVID infekcije u djece.....	45
4.3. Primjena umjetne inteligencije u COVID-19 pandemiji .....	48
5. ZAKLJUČAK.....	52
6. LITERATURA.....	53
7. ŽIVOTOPIS.....	61

# 1. UVOD

Infektivne bolesti zbog svog složenog modaliteta nastajanja i širenja, same po sebi, još od davnina predstavljaju veliki izazov. Koliko takve vrste bolesti mogu biti opasne, te koliko borba protiv njih može biti iscrpljujuća i zahtjevna, čak i u suvremenoj medicini, pokazalo se za vrijeme pandemije SARS-CoV-2 virusa. SARS-CoV-2 je virus koji je učinio da cijeli svijet na neko vrijeme zastane, ljudi da svoje užurbane živote i svakodnevne najobičnije radnje zamijene strogim izolacijama, te se zbog zaštite svojih i života drugih priviknu na suživot sa virusom. Povijest nove do tad nepoznate infektivne bolesti počinje u prosincu 2019. godine u gradu Wuhanu u Kini, kada su njihove vlasti prijavile veći broj oboljelih s akutnim respiratornim sindromom (1). U siječnju 2020. godine su kineski znanstvenici sekvencirali genom virusa, te zaključili da se radi o novom soju koronavirusa. Kako je postojala velika genomska podudarnost između od ranije poznatog SARS virusa i novog koronavirusa, Internacionalni komitet za taksonomiju virusa (ICTV) je novi virus nazvao SARS-CoV-2 (eng. *Severe acute respiratory syndrome coronavirus 2*) (1). Interhumanim prijenosom virus se neočekivano velikom brzinom proširio na druge kontinente, te je Svjetska zdravstvena organizacija dala službeni naziv novoj infektivnoj bolesti COVID-19 (eng. *Coronavirus disease 2019*) nakon čega je 11. ožujka 2020. proglasila pandemiju COVID-19.

Pandemija COVID-a uzrokovala je hitnu reorganizaciju zdravstva diljem svijeta koji se suočio sa mnogobrojnim izazovima i opterećenjima, te oblikovanja smjernica za borbu protiv virusa čijim odgovornim poštivanjem se nastojao smanjiti broj oboljelih. Nažalost pandemija je rezultirala velikim brojem gubitaka, od onih najgorih – gubitaka ljudskih života pa sve do ekonomskih gubitaka, gospodarskih kriza i socijalnih posljedica.



## **2. CILJ RADA**

Ciljevi ovog diplomskog rada su:

- istaknuti ulogu i važnost radiologije kao grane medicine u dijagnostici i liječenju COVID-19 infekcije,
- opisati specifičnosti rada radioloških tehnologa sa pacijentima oboljelim od, do 2019. godine, nepoznatog virusa,
- radiološki prikazati najčešće manifestacije i komplikacije COVID-19 bolesti,
- opisati bazične algoritme umjetne inteligencije kao pomoćnog alata u radiološkoj obradi COVID-19 pacijenata.

### 3. ISPITANICI I METODE

Prethodno navedeni ciljevi rada sistematizirani su i obrađeni uz pomoć dostupnih znanstvenih radova objavljenih u *PubMed* i *Google Scholar* bazi podataka. Pri tome su korišteni znanstveni članci objavljeni u periodu od 2019. do 2024. godine. Ključne riječi pri pretraživanju bile su *radiology findings of COVID-19, SARS-CoV-2 manifestations, complications caused by COVID-19, long covid syndrome, multisystem inflammatory syndrome in children, artificial intelligence in radiology*. Svi proučavani znanstveni radovi dostupni su javno, na engleskom ili hrvatskom jeziku.

Unutar rada korištena su i dokazana saznanja autora udžbenika i knjiga na temu pandemije i COVID-19 zaraze.

Osim javno dostupnih materijala i metoda, rad sadržava i osobna iskustva u radu radioloških tehnologa zaposlenih u *Klinici za infektivne bolesti „dr. Fran Mihaljević“* koja je vodeća ustanova za praćenje i liječenje već poznatih infektivnih bolesti, ali i novonastalih, kao što je 2019. godine bio COVID-19.

## 4. RASPRAVA

Krizni stožer Ministarstva zdravstva i Nacionalni krizni stožer su 25. veljače 2020. godine potvrdili prvi slučaj novog koronavirusa u Republici Hrvatskoj. Oboljela osoba (muškarac, 25 god.) je dana 20. veljače 2020. ušao u RH iz pokrajine Lombardije (Italija), područja koji od 21. veljače 2020. bilježi nagli porast oboljelih s lokalno stečenom infekcijom SARS-CoV-19. Pacijent je izolacijski hospitaliziran u *Klinici za infektivne bolesti „dr. Fran Mihaljević“* u Zagrebu. Klinika je ujedno i prva ustanova u Republici Hrvatskoj koja je uspostavila SARS-CoV-2 testiranje; mjesec dana prije prvog COVID-19 slučaja, što je omogućilo incijalno pravovremenu izolaciju, praćenje oboljelih i njihovih kontakata. Krizni stožeri su već od početka pandemije imali spremne smjernice i protokole u slučaju pojave virusa u RH, prema uputama međunarodnih zdravstvenih organizacija (1).

Cijeli zdravstveni sustav trebalo je prilagoditi novonastaloj situaciji, te osoblje kvalitetno i efikasno educirati o zaštitnoj opremi kao i odnosu prema pacijentima čije stanje je zahtijevalo i poseban psihološki pristup.

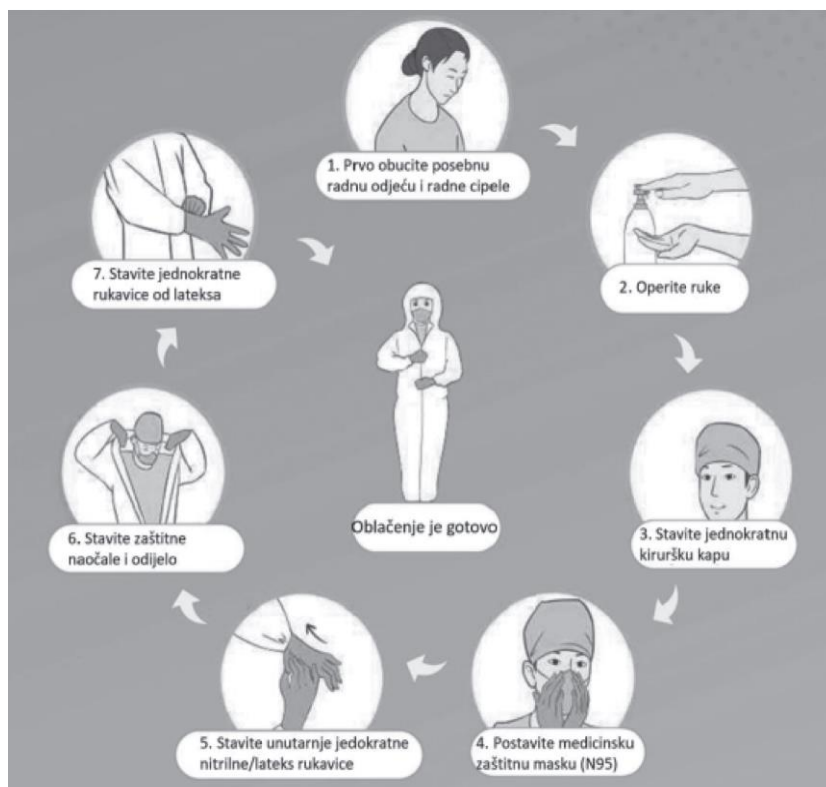
Virus se prenosi kapljično, putem aerosola i nakon bliskog kontakta sa oboljelim. S obzirom na to, u sprječavanju i suzbijanju širenja infekcije od izuzetne važnosti je higijena ruku, pravilna upotreba zaštitne opreme, dezinfekcija prostora i površina (2).

Kada je riječ o organizaciji odjela radiologije, i radiolozi i radiološki tehnolozi svojim timskim radom sudjelovali su u dijagnostici i liječenju COVID-19 bolesti. Radiološki odjel morao se fizički podijeliti na dio koji je izložen i u doticaju sa virusom i oboljelim pacijentima (kontaminiran, „prljavi“ dio) te dio u kojem je boravilo osoblje i u kojem se zbrinjavala sva oprema za rad koja nije smjela biti virusno izložena (nekontaminiran, „čisti“ dio). Fizička barijera između ta dva dijela, morala se strogo poštivati i nikako ne ugrožavati direktnim nekontroliranim kontaktom. Radiolozi i radiološki tehnolozi kao zdravstveno osoblje koristilo je u svakodnevnom radu zaštitnu opremu, što ponekad nije bilo nimalo jednostavno s obzirom na ograničenost pokreta, otežano disanje pod maskama kao i veliki broj radnih sati provedeni uz pacijente pod zaštitnom opremom.

Od početka pandemije bilo je jasno koliku pažnju treba posvetiti edukaciji i pravilnoj primjeni glede zaštitne opreme (PPE, eng. *personal protective equipment*) svakog pojedinca koji je izložen mogućnosti zaraze virusom. Morao se postaviti jasan hodogram ponašanja kako bi ga se moglo razumljivo i pažljivo poštivati, bez izuzetaka. Unutar takvih hodograma svih zdravstvenih ustanova, istaknuta je pravilna primjena zaštitne opreme koja je uključivala sljedeće:

- zaštitna oprema mora pokrivati cijelo tijelo,
- oprema mora biti odgovarajuće veličine,
- obvezno je korištenje viralne barijere (ukoliko je dostupna),
- preporuka je racionalno koristiti opremu poštujući smjernice i dostupne resurse (3).

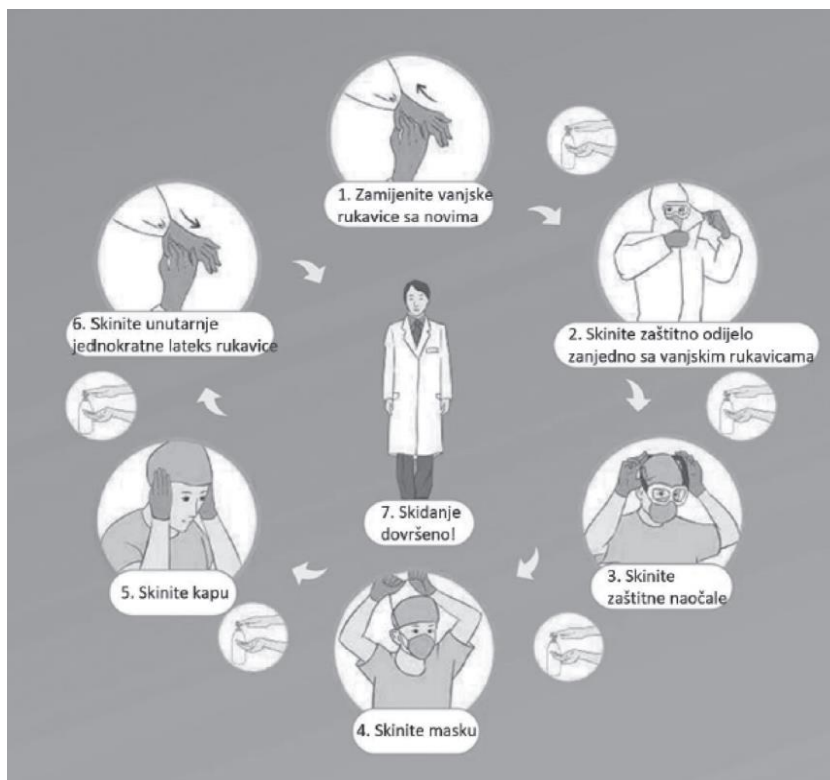Prvi korak oblačenja zaštitne opreme u radu sa COVID pacijentima ili pacijentima sa sumnjom na zarazu je skinuti uniformu i nakit, te obući pamučnu majicu i jednokratne hlače. Drugi korak je da se preko obuće navlače jednokratne navlake, nakon čega slijedi oblačenje zaštitnog *viral barrier* ogrtača. Potom se pozicionira zaštitna maska FFP3 sa sigurnošću da ispravno prijanja na licu što se može provjeriti testom propusnosti na način da se maska jako stisne rukama, nakon čega slijedi udah i izdah. Ako je maska ispravno stavljena, kod udaha kolabira na licu, dok prilikom izdaha zrak neće moći izaći na njenim rubovima (3). Kada je položaj maske provjeren, stavljaju se zaštitne naočale i zaštitna kirurška kapa ispod koje treba skupiti svu kosu. Sljedeći korak su zaštitni vizir i dezinfekcijska priprema ruku kad se navlače prve dugačke zaštitne rukavice. Prve rukavice moraju usko prijanjati uz kožu jer je na taj način emitiraju i one se ne skidaju sve do kraja izolacijskog boravka. Na njih se stavljaju još jedne nitrilne rukavice koje se redovno mijenjaju. Ukoliko je više osoba u timu, poželjna je međusobna provjera ispravnosti zaštitne opreme. Prethodno navedeni koraci oblačenja zaštitne opreme prikazani su na slici 1.



Slika 1. Postupak oblačenja zaštitne opreme. (3)

Važno je napomenuti da za vrijeme rada u kontaminiranom dijelu odjela zdravstveni radnik nikako ne smije dodirivati lice ili glavu. Podjednaku pozornost uz oblačenje zaštitne opreme, treba dati i skidanju iste. Svaki segment opreme skida se po propisanom redosljedu uz maksimalan oprez, budući da postoji velika šansa dekontaminacije u slučaju nepažnje i nepoštivanja protokola. Kontaminirana zaštitna oprema odlaze se u BIOHAZARD spremnike. Skidanje se obavlja na otvorenom prostoru ili takvom unaprijed dogovorenom prostoru, te se između svakog koraka dezinficiraju ruke. Postupak skidanja zaštitne opreme prikazan je na slici 2. Prvi korak je skinuti rukavice već u samoj izolaciji, dezinficirati „donje rukavice“ i izaći iz izolacije ispred koje se odlaze vizir. Potom slijedi vrijeme zračenja na otvorenom, preporuka na balkonu 5-10 minuta. Skidanje zaštitnog odijela obavlja se „tehnikom izvrnutih rukava i rukavica“ kojom se ogrtač umota unutra, rola, te oprezno skida uz istovremeno skidanje i unutarnjih rukavica. Zatim slijedi skidanje navlaka za obuću, kape, naočala i maske. Zaštitnu masku treba skidati uz pomoć zatezanja njezinih gumica na gornjoj i donjoj strani glave.

Preporuka je bila da između prostora u kojem se obavlja skidanje zaštitne opreme i nekontaminiranog dijela bolničkog odjela postoji tzv. međuprostor u kojem se vrši provjera je li sva zaštitna odjeća dobro skinuta, skida se jednokratna majica i hlače, te se vrši obvezna završna higijena ruku.



Slika 2. Postupak skidanja zaštitne opreme. (3)

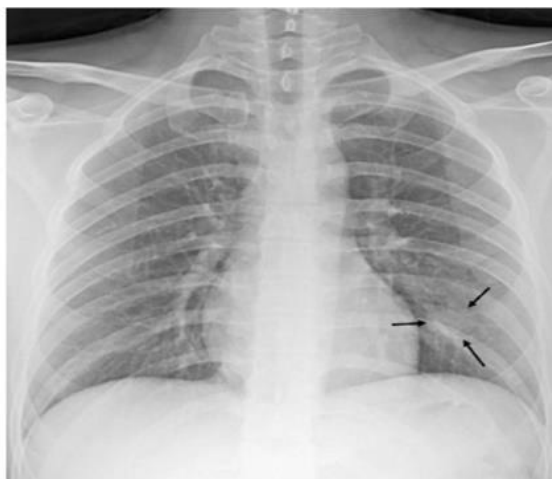
#### 4.1. Radiološki prikaz manifestacija COVID-19 infekcije

Zlatni standard kod postavljanja dijagnoze COVID-19 bolesti svakako je test virusne nukleinske kiseline koji se provodi lančanom reakcijom polimeraze reverzne transkripcije (RT-PCR) s osjetljivošću 79% i specifičnošću 100%. PCR testu se u dijagnostici COVID bolesti pridružuju i radiološke metode koje svojim specifičnim prikazima ukazuju na oboljenja.

#### 4.1.1. Radiogrami torakalnih organa u dijagnostičkom prikazu COVID-19

Bazična radiološko-dijagnostička metoda u dokazu i procjeni COVID-19 bolesti su radiogrami torakalnih organa, što je razumljivo s obzirom na dostupnost i jednostavnost radiograma kao radiološke metode, te da klinička slika bolesti u većini slučajeva pokazuje respiratorne simptome. Rezultati mnogih istraživanja pokazuju kako su radiogrami izuzetno koristan alat u evaluaciji i liječenju pacijenata kojima je dijagnosticirana COVID infekcija. Iako je osjetljivost manja nego kod kompjutorizirane tomografije prsnog koša, klasični rentgenski uređaji mogu biti od velike koristi u trijaži i praćenju stanja pacijenata odgovarajući na mnogobrojna pitanja kao što su odluka o hospitalizaciji ili liječenju kod kuće, odgovor na liječenje kao što je intubacija ili neki konkretan lijek, treba li pacijenta skinuti sa respiratora i kolika je ukupna šansa za preživljavanje. Osim toga, radiograme treba promatrati kao brze i jednostavne modalitete za procjenu abnormalnosti pluća za razliku od kompjutorizirane tomografije za čije izvođenje je potrebno puno više organizacije kao i puno veći oprez s obzirom na kontaminaciju, a onda posljedično i smanjena dostupnost radioloških usluga.

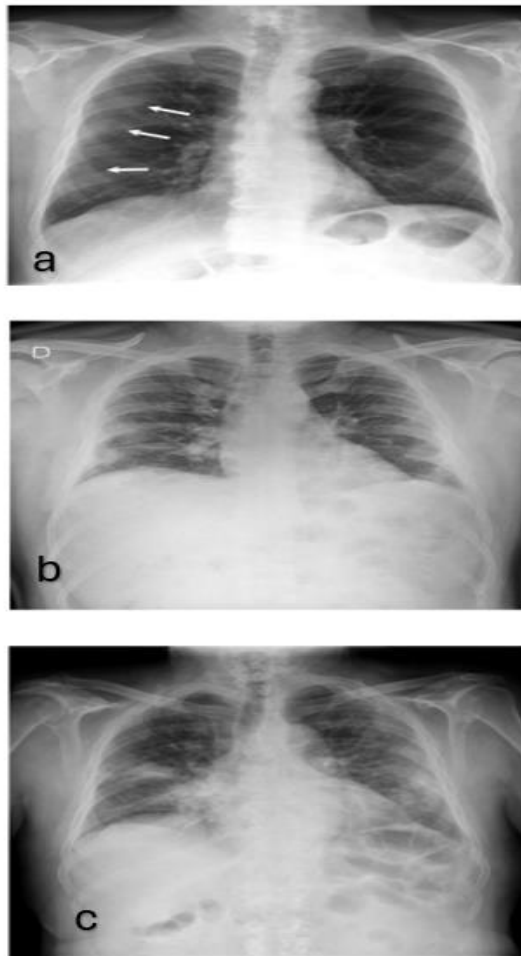
Jedna od najčešćih abnormalnosti uočena na radiogramima torakalnih organa u pacijenata sa COVID-19 infekcijom je **konsolidacija**. Konsolidacija se odnosi na okupaciju zračnog prostora koja uzrokuje punjenje alveolarnih prostora patološkim produktima kao što su voda, gnoj i krv u plućima (4). Prikazuju se kao homogeno povećanje atenuacije plućnog parenhima koje zaklanja rubove krvnih žila i stijenke dišnih puteva. Na rentgenskoj snimci izgleda da konsolidacija ima nejasne rubove i predstavlja pahuljasta zamućenja koja s vremenom postaju konfluentna, tako da zrak koji inače okružuje bronhe postaje zamućen i pokazuje se bijel, dok bronhi ostaju ispunjeni zrakom i izgledaju kao crne cjevaste strukture unutar područja konsolidacija. Na slici 3. vidljiva je takva konsolidacija u lijevom donjem režnju.



Slika 3. Konsolidacija u lijevom donjem režnju plućnog krila. (4)

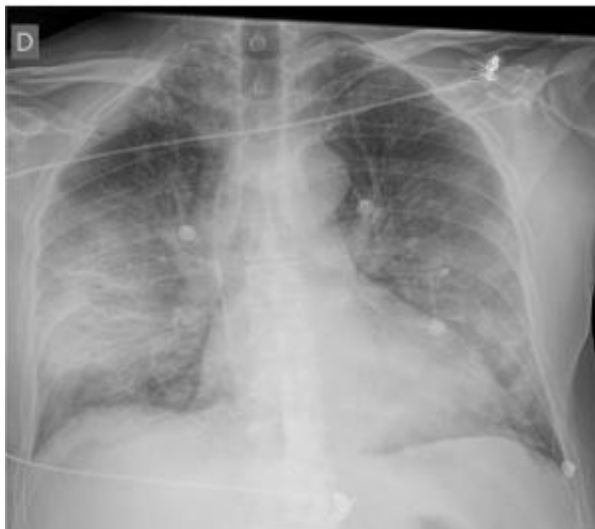**Uzorak „mliječnog“ stakla** (eng. *ground-glass opacity, GGO*) drugi je prepoznatljiv prikaz COVID infekcije na radiogramu torakalnih organa. Predstavlja smanjenu prozračnost plućnog parenhima uz očuvanje crteža krvnih žila i bronha. GGO su uobičajni u ranijim fazama infekcije, te potencijalno mogu prethoditi pojavi konsolidacije (4). Na slici 4.a vidljivi su uzorci „mliječnog“ stakla periferno u desnom plućnom krilu; 4.b u srednjoj i donjoj trećini prsnog koša; 4.c vidljivi bilateralni uzorci „mliječnog“ stakla izraženiji na desnoj strani (u desnom gornjem režnju i desnoj paramedijastinalnoj regiji).





Slika 4. Uzorci „mliječnog“ stakla (eng. *ground-glass opacity*): a) GGO periferno u desnom plućnom krilu, b) GGO u srednjoj i donjoj trećini prsnog koša, c) bilateralni uzorci „mliječnog“ stakla. (4)

U usporedbi sa izvanbolnički stečenim bakterijskim pneumonijama koje obično zahvaćaju jedan režanj i obično su jednostrane, COVID virusne pneumonije šire se multifokalno. Istraživanja su pokazala kako značajke COVID pneumonije imaju bilateralnu, perifernu i pretežno bazalnu distribuciju (4). Slika 5. prikazuje primjer bilateralne alveolarne konsolidacije s perifernom distribucijom.

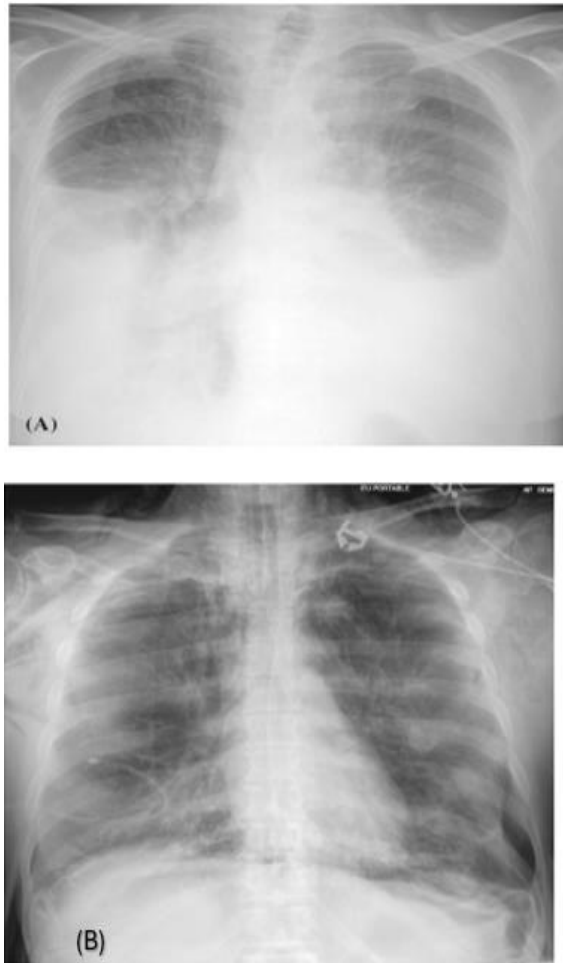


Slika 5. Bilateralna alveolarna konsolidacija sa perifernom distribucijom. (4)

#### 4.1.1.1. Atipični nalazi radiograma torakalnih organa

Pleuralni izljev smatra se rijetkim kod COVID-19 infekcije, a njegova prisutnost može ukazivati na paralelnu bakterijsku upalu pluća ili pak virusnu pneumoniju koja nije uzrokovana COVID-19 virusom, što može biti loš prognostički pokazatelj kod oboljelih. Pleuralni izljev predstavlja otupljenje kosto-freničnog kuta na radiogramu i često se pojavljuje kao bijelo područje u dnu pluća.

Pneumotoraks je također atipičan nalaz u COVID-19 pacijenata i prikazuje se kao tanka, oštra bijela linija na viscelarnom pleuralnom rubu (Slika 6.). Atelektaza, kardiomegalija i pneumomediastinum također su uočavani na radiogramima, ali autori smatraju kako je potrebno utvrditi jesu li takvi nalazi neuobičajne manifestacije COVID bolesti, znak dvojne patologije ili su sasvim slučajni (4).



Slika 6. Slučajevi koji ilustriraju atipične nalaze na rentgenskoj snimci pluća: (a) bilateralni pleuralni izljev i difuzno zadebljanje intersticija, (b) bilateralni pneumotoraks i pneumomedijastinum. (4)

#### **4.1.2. Kompjutorizirana tomografija u dijagnostičkom prikazu COVID-19**

U veljači 2020. Huang i suradnici (5) su objavili prvo izvješće koje opisuje korištenje kompjutorizirane tomografije prsnog koša bez primjene kontrastnog sredstva kod 41 pacijenta s potvrđenom dijagnozom COVID-19. Od tada, znanstveni dokazi o samom virusu, kao i alatima njegovog dijagnosticiranja i liječenja, ubrzano su rasli, a uporedo s tim i indikacije za CT snimanje. Fleischner Society kao medicinsko društvo odredili su tri glavna scenarija u kojima CT snimanje može biti primarna radiološko-dijagnostička metoda: kod pacijenata sa blagim respiratornim karakteristikama koje odgovaraju COVID-19 infekciji, ali sa značajnim rizikom za progresiju bolesti ili pacijenata koji imaju umjereno do teške karakteristike infekcije, bez obzira na PCR rezultat i kod pacijenata s umjerenim do teškim simptomima koji su unutar područja visoke prevalencije COVID-19 i sa smanjenjem mogućnosti za testiranjem (6).

Tablica 1 prikazuje najčešće radiološke pojmove koji se spominju u opisima MSCT pregleda (7).

Tablica 1. Popis najčešćih radioloških pojmova i njihovih pojašnjenja korištenih u studijama kompjutorizirane tomografije. (7)

Pojam	Pojašnjenje pojma
uzorak „mliječnog“ stakla/ eng. <i>ground-glass opacity</i> , GGO	smanjena prozračnost plućnog parenhima s vidljivim crtežom krvnih žila i bronha
uzorak „ludog popločenja“/ eng. <i>crazy paving</i>	zadebljanja intralobularnih i interlobularnih septa koja se nadovezuju na GGO uzorak
konsolidacija	smanjena prozračnost pluća koja „briše“ žilni i bronhalni crtež
znak „otapajućeg šećera“/eng. <i>melting sugar sign</i>	GGO uzorak koji se povećava na kontrolnom MSCT-u, u komparaciji s bazičnim; sa smanjenjem atenuacije; ne smije se interpretirati kao pogoršanje bolesti
linearna konsolidacija	uska konsolidacija koja se prati paralelno s pleurom ili perpendikularno na nju; vidljiva u kasnoj fazi organizirajuće pneumonije
parenhimske trake	trakaste opacifikacije također vidljive paralelno s pleurom ili perpendikularno na nju; prisutne u kasnoj fazi organizirajuće pneumonije
perilobularne opacifikacije	opacifikacije koje se vide na periferiji sekundarnog plućnog lobula, mogu uključiti interlobularna septa, viscelarnu pleuru, krvne i limfne žile u plućima, često se vide u bilo kojem stadiju organizirajuće pneumonije
retikulacija	zadebljanje intralobularnih i interlobularnih septa; blaži oblik može biti vidljiv u kasnoj fazi pneumonije COVID-19
traksijske bronhiektazije	proširenje bronha zbog trakcije najčešće nastale okolnom fibrozom; vide se u kasnom stadiju pneumonije COVID-19
„sačasto pluće“/eng. <i>honeycombing</i>	indikativno za završni stadij plućne fibroze

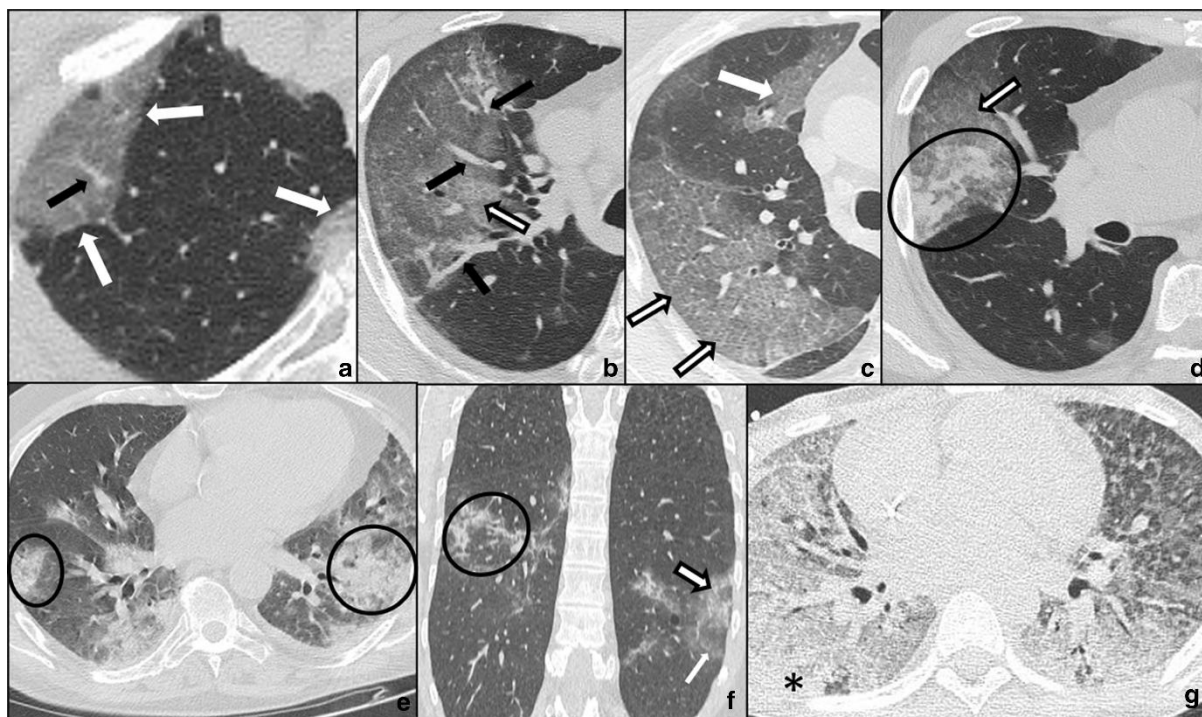
bronhalna distorzija	pojam koji je bolje koristiti kod opisa uzoraka pneumonije COVID-19 u usporedbi s trakcijskim bronhiektazijama; u ovom slučaju bronhalna geometrija je alterirana u nekoj fazi bolesti, ali ne mora značiti ireverzibilne promjene; može predstavljati privremeni nalaz u tijeku organizirajuće pneumonije, s trajnim sekvelama ili bez njih; na sličan način treba koristiti pojmove fisuralne distorzije i distorzije krvnih žila, dok se ireverzibilnost promjena ne potvrdi kontrolnim MSCT-om u duljem vremenskom intervalu
promjene slične fibrozi	uključujući retikulaciju udruženu s bronhalnom dilatacijom i distorzijom u područjima GGO ili konsolidacije, mogu biti opisane u kasnoj fazi pneumonije COVID-19; radi se o potencijalnim perkursorima fibroze, ali s velikom vjerojatnošću potpune rezolucije u duljem vremenskom razdoblju (3-6 mjeseci i više)
mozaični uzorak atenuacije parenhima	abnormalna hipodenzna područja koja odgovaraju jednom ili više susjednih sekundarnih plućnih lobula koji se izmjenjuju s normalnim arealima ili GGO uzorkom; opisuje se kao kasna karakteristika teške pneumonije COVID-19; još je nepoznato radi li se o reziduama bolesti malih dišnih puteva ili mikrovaskularnoj trombozi
organizirajuća pneumonija	uzorak organizirajuće pneumonije na MSCT-u obuhvaća GGO, konsolidacije, retikulaciju i parenhimsku distorziju
post-COVID intersticijska plućna bolest	rezidualna plućna bolest, obično nakon 12 tjedana od početka simptoma pneumonije COVID-19

Kompjutorizirana tomografija može prikazati i opisati četiri stadija akutne covid pneumonije:

- Stadij 1 ili rana faza (0-4 dana): opacifikacije poput „mliječnog“ stakla
- Stadij 2 ili progresivna faza (5-8 dana): opacifikacije uzorka ludog popločenja (eng. *crazy paving*), GGO i manje konsolidacije
- Stadij 3 ili vršna faza (9-13 dana): konsolidacije plućnog parenhima, ponekad okružene znakom „halo“ ili GGO, zatim znak atola ili reverzni znak „halo“
- Stadij 4 ili apsorpcijska faza ( $\geq 14$  dana): GGO i linearne konsolidacije koje se mogu interpretirati kao proces reparacije i reorganizacije. (8)

Na slici 7. prikazane su faze COVID pneumonije na kojoj bijele strelice prikazuju dva subpleuralna, oštro ograničena zasjenjenja u obliku „mliječnog“ stakla što odgovara stadiju 1 ili ranoj fazi; istodobno je vidljivo proširenje krvnih žila što je označeno crnom strelicom (a). Subpleuralne opacifikacije „mliječnog“ stakla (bijela strelica; c) i uzorak ludog popločenja (crno obrubljene strelice b i c) odnose se na drugi stadij razvoja pneumonije. Crne strelice na slici „b“ označavaju proširene segmentne i subsegmentne žile. Fazu 2 mogu karakterizirati i velika područja ludog popločenja (crno obrubljena bijela strelica; d) u kojima su vidljiva mala konsolidativna žarišta (crni krug; d). Na slici „e“ prikazane su ovisne i neovisne konsolidacije (crni kružići) koje predstavljaju fazu 3. Fazu 4 prezentiraju nepravilna konsolidativna žarišta (crni krug; f) koja koegzistiraju s konfluentnim neprozirnostima od „mliječnog“ stakla (bijela strelica; f) i ludi uzorak popločenja (crno obrubljena bijela strelica; f), dok ARDS, koji predstavlja moguću komplikaciju upale pluća kod COVID-19 pacijenata, karakteriziraju ovisne konsolidacije (crna zvjezdica; g) i široko rasprostranjeni uzorci „mliječnog“ stakla.

Nešto rjeđe karakteristike COVID infekcije uočavane na CT snimkama su subpleuralne, bilaterelane ili unilateralne opacifikacije u donjim režnjevima, širenje perifernih plućnih krvnih žila, pleuralni izljevi, plućni noduli i medijastinalna limfadenopatija.



Slika 7. Faze COVID-19 pneumonije: a) stadij 1 ili rana faza; b, c, d) progresivna faza; e) treća ili vršna faza; f) apsorpcijska faza; g) ARDS. (8)

#### 4.1.3. PET/CT u dijagnostičkom prikazu COVID-19

Veliki značaj u COVID-19 pandemiji pokazala je i nuklearna medicina, preciznije radiološka metoda unutar nuklearne medicine – PET/CT. Kombinirana pozitronska emisijska tomografija i kompjutorizirana tomografija metoda je nuklearne medicine za praćenje funkcionalnog stanja tkiva i organa. Na PET/CT prikazu najčešće korišteni radiofarmak je *18F-fluorodeoksiglukoza* (*18F-FDG*) (glukoza obilježena radioaktivnim izotopom fluorom) koji pokazuje metaboličku aktivnost u upalnim stanicama (9).

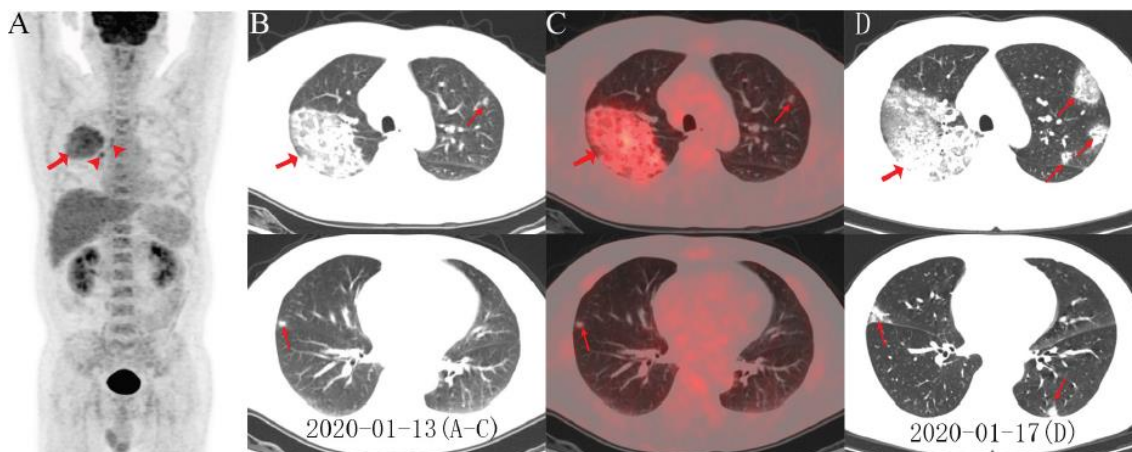
Prva objavljena istraživanja o značaju nuklearne medicine kod COVID-19 pacijenata upozoravaju na njena moguća ograničenja. Ukazuju kako se takve metode ne koriste rutinski kod postavljanja COVID dijagnoze, pogotovo ne u hitnim slučajevima, ali svakako da ističu moguću komplementarnu ulogu u liječenju bolesti.



PET/CT može prikazati FDG aktivnost u plućnim lezijama kao i drugim zahvaćenim organima, te potencijalno razriješiti diferencijalnu dijagnozu, procjenjujući opseg zahvaćenosti organa i njihov odgovor na liječenje (10).

Qin i suradnici (11) izvijestili su o nalazima PET/CT-a kod četiri pacijenta s COVID-19 dijagnozom. Svaki od njih je imao periferne GGO i/ili konsolidaciju u plućnim režnjevima, pokazujući maksimalno standardiziranu vrijednost apsorpcije radiofarmaka. Te visoke vrijednosti nakupljanja radiofarmaka odražavaju značajno upalno opterećenje, što je obilježje COVID-19 plućnih infekcija.

Zou i Zhu (12) su u svom istraživanju uočili apsorpciju radiofarmaka u desnom plućnom krilu, desnim hilarnim i paratrahealnim limfnim čvorovima (Slika 8. A). U toj studiji otkrili su i nakupljanje FDG-a u koštanoj srži. Aksijalni presjeci na niskodoznom CT-u (Slika 8. B) i PET/CT fuzije (Slika 8. C) pokazuju zamućenja u obliku „mliječnog“ stakla u desnom gornjem režnju s područjima žarišne konsolidacije (strelice) i žarišnim zamućenjima u desnom srednjem i lijevom gornjem režnju (strelice). Četiri dana poslije učinjen je kontrolni CT snimak (Slika 8. D) koji je pokazao progresiju lezije u srednjem i bilateralnom gornjem režnju, s novorazvijenim žarišnim opacitetima u lijevom donjem i gornjem režnju (strelice).



Slika 8. Nalazi FDG PET/CT-a kod COVID-19 pacijenta: A) FDG PET/CT kod SARS-CoV-2 pozitivnog pacijenta, B) aksijalni presjeci na CT-u, C) PET/CT fuzija koja pokazuje zamućenja u desnom gornjem i srednjem i lijevom gornjem režnju, D) kontrolni CT snimak pokazuje progresiju lezija. (12)

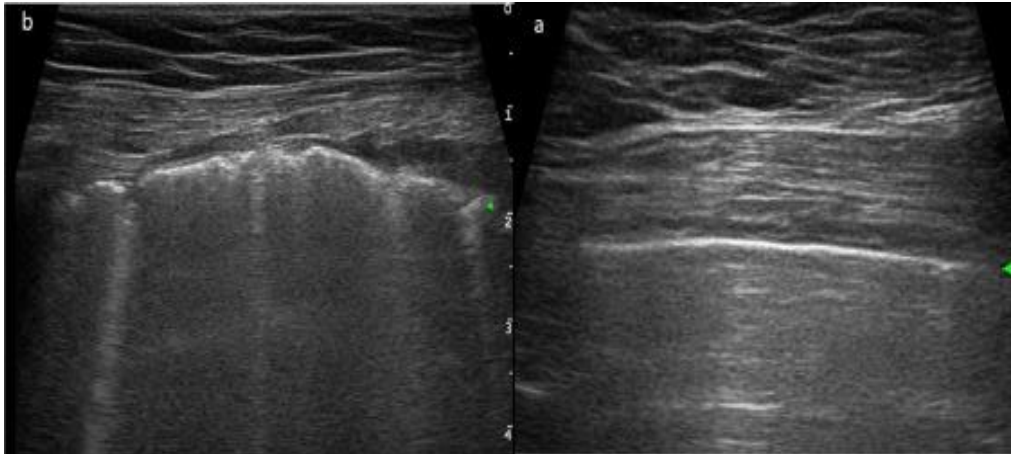
Czernin i suradnici (13) su kod 53-godišnjeg pacijenta s neuroendokrinim tumorom gušterače koji je upućen na PET-CT kako bi se odredio stadij bolesti, pronašli pozitivnu apsorpciju FDG-a u novom hipermetaboličkom području u desnom donjem i gornjem režnju uz korelaciju sa GGO i početnim okruglim konsolidacijama. Pacijent je bio asimptomatski kada je obavljen PET/CT, no kasnije je potvrđena COVID-19 infekcija.

Prethodno spomenuta opažanja sugeriraju dijagnostičku vrijednost nuklearne medicine u ranim stadijima COVID-19 bolesti, osobito kada su klinički simptomi nespecifični. Budući da uznapredovala bolest može oštetiti druge organe, kao što su bubrezi, koštana srž, srce i gastrointestinalni trakt, 18F-FDG PET/CT može pružiti neinvazivnu procjenu cijelog tijela za otkrivanje oštećenja (14).

#### **4.1.4. Ultrazvuk u dijagnostičkom prikazu COVID-19**

Prva alternativa standardnom dijagnostičkom prikazivanju COVID-19 infekcije (radiogramu i kompjutoriziranoj tomografiji) može biti također još jedna radiološka metoda - ultrazvuk pluća (eng. *Lung ultrasound, LUS*). LUS se pokazao značajnim osobito kod djece, trudnica i kritično oboljelih pacijenata zbrinutih u jedinicama intenzivnog liječenja. Kombinacija sonografskih uzoraka na LUS-u, kliničkih i laboratorijskih nalaza, te po potrebi i CT prsnog koša, može pomoći u ranom postavljanju dijagnoze, odlukama o izboru terapije i praćenju COVID-19 pneumonije kod djece i odraslih (15).

U bolesnika s COVID-19 pneumonijom LUS prikazuje tipičan bilateralan uzorak difuznog intersticijalnog plućnog sindroma, karakteriziran višestrukim ili konfluentnim B linijama s pošteđenim područjima, zadebljanjem i nepravilnošću pleuralne linije (Slika 9.) i rjeđe subpleuralne konsolidacije i pleuralni izljevi (15). Ultrazvučni snimak zdravih pluća prikazuje pleuralnu liniju kao hiperehogenu vodoravnu liniju (vrh zelene strelice na slici 9.a) i višestruke vodoravne odjeke pleuralne linije tzv. *A linije*. Kod teške intersticijske upale pluća pleuralna linija je nepravilna, te se na LUS-u javljaju okomiti odjeci koji označavaju više zamućenih linija tzv. *B linije* (Slika 9.b).

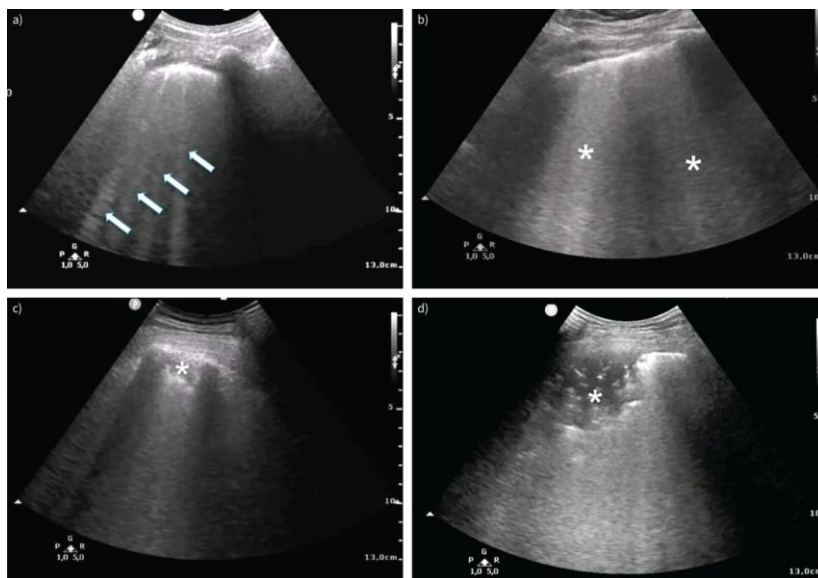


Slika 9. Ultrazvučne značajke zdravih pluća (a) i COVID-19 pneumonije (b).

a) Normalan ultrazvučni izgled pluća; pleuralna linija (vrh zelene strelice) i *A linije*.

b) Teška intersticijska upala pluća i ultrazvučno izgled sindroma akutnog respiratornog distresa; nepravilna pleuralna linija (vrh zelene strelice) i *B linije*. (15)

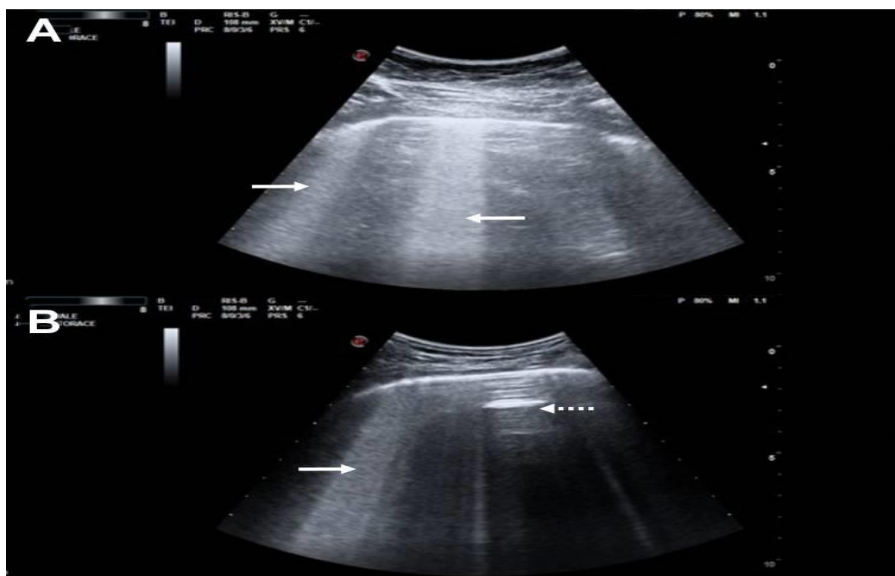
Ultrazvučna manifestacija smanjene plućne prozračnosti i zahvaćenosti intersticija sastoji se od vertikalnih hiperehogenih artefakata „B-linija“ koje potječu iz pleuralne linije i obično dopiru do ruba zaslona krećući se sinkrono sa disanjem (16). Najčešći LUS nalaz kod COVID pacijenata upravo su bilateralne asimetrične B-linije kranijalno-kaudalne distribucije (17). Primjeri takvih tipičnih LUS nalaza (*B-linije*) u pacijenata sa koronavirus infekcijom prikazani su na slici 10. Blaga zahvaćenost intersticija sastoji se od nekoliko raštrkanih B-linija, dok lošija klinička slika odgovara većem broju konvergirajućih B-linija. U teškom intersticijskom sindromu hiperehogene B-linije se više ne mogu razlikovati kao ni granica među njima, što rezultira uzorkom „bijelih pluća“ (18).



Slika 10. Tipični nalazi ultrazvuka pluća pacijenata sa covid pneumonijom:  
 a) intersticijska zahvaćenost sa razdvojenim B-linijama (strelice) i nepravilna pleuralna linija, b) konfluentne B-linije (zvjezdice), c,d) konsolidacije (zvjezdice), d) zračni bronhogrami. (19)

Sorlini i suradnici (20) su proveli istraživanje kod 287 pacijenata s COVID-19 dijagnozom; 92% njih je imalo nepravilnu pleuru i zahvaćenost intersticijskog prostora koji je u 86% slučajeva bio bilateralan.

Poseban artefakt uočen na LUS nalazima je „*light beam*“ koji predstavlja svjetlosni snop i opisan je kod pacijenata s COVID-19. Takva dva primjera prikazani su na slici 11. (A, B) na kojoj se mogu se vidjeti i područja debelih konfluentnih B-linija (slika 11. strelice) koje izlaze iz pleuralne linije koja je relativno pošteđena upale, zajedno s razmaknutim područjima normalne prozračnosti pluća (A-linije) pokazane točkastim strelicama na slici 11. (pošteđena područja ili „preskačuće“ lezije). „*Light beam*“ se sastoji od velike sjajne trakaste B-linije koja proizlazi iz dijela normalne pleuralne linije i koja se često pojavljuje i nestaje tijekom disanja. Smatra se kako ovaj artefakt odgovara „*ground-glass*“ artefaktu koji je jasno vidljiv na CT snimkama. (21)


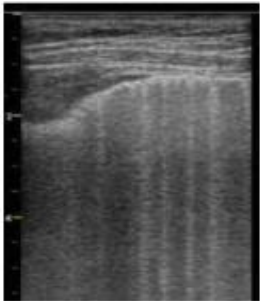
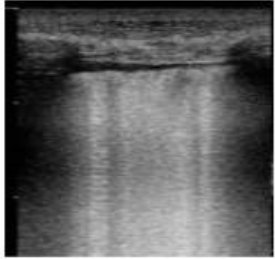



Slika 11. A,B Dva primjera *light beam* artefakta prikazana konveksnom ultrazvučnom sondom orijentiranom paralelno s rebrima. (21)

Jedan od načina procjene zahvaćenosti pluća je putem sustava koji razlikuje četiri koraka progresivnog gubitka prozračnosti. Takav sustav pokazao je veliku dijagnostičku vrijednost kod pacijenata sa ARDS-om. S obzirom na to, mnogi su ga uspješno primjenjivali i kod COVID pacijenata. Pluća su sistematizirana u 12 regija, svaka od njih se ultrazvučno pregleda i na temelju razine zahvaćenosti ocjenjuje se od 0 do 3. Primjeri ocjena od 0 do 3 prikazani su u tablici 2. Dorzalni segmenti pluća gornjih režnjeva, smješteni iza lopatica, jedina su područja koja se ne mogu istražiti ultrazvukom pluća (22). Rezultat ultrazvuka pluća se zatim izračunava zbrojem svake regije, pri čemu veći zbroj ukazuje na manju prozračnost. Rezultat predstavlja globalnu sliku aeracije pluća, može se pratiti tijekom vremena i procijeniti učinke intervencije.

Ultrazvuk pluća neinvazivna je radiološka metoda koja koristi neionizirajuće zračenje što omogućuje ponavljanje pregleda na istom pacijentu s posebnom dobrobiti kod djece i trudnica. Uz to što je brz i ponovljiv postupak, zahtijeva jednostavnu sterilizaciju i jednostavnost izvođenja uz najkraće moguće vrijeme. Sve te prednosti značile su i u COVID pandemiji gdje je LUS pokazao svoju vrijednost osobito u jedinicama intenzivnog liječenja. Ono što je bio izazov je svakako fizička blizina između pacijenta i ultrazvučnog operatera zbog čega se posebni naglasak morao staviti na obveznu provedbu svih mjera prevencije, kontrole i zaštite od potencijalne zaraze.

Tablica 2. . Određivanje skale od 0 do 3 na temelju reprezentativnih ultrazvučnih nalaza.  
(19)

Ocjena	Aeracija	Značajke	Slikovni prikaz
0	Normalna	Pleuralna linija je kontinuirana i pravilna. Prisutne su horizontalne A-linije i dvije ili manje B-linija.	
1	Umjereni gubitak	Pleuralna linija je uvučena, a ispod nje se pojavljuju tri ili više jasno razdvojenih, nekonfluentnih vertikalnih B-linija.	
2	Težak gubitak	Pleuralna linija je puknuta. Ispod točke pucanja, pojavljuju se manje do veće konsolidacije sa više konfluentnih B-linija.	
3	Potpuni gubitak	Na snimanom području vidljiv je gust i proširen uzorak „bijelih pluća“ sa konsolidacijama.	

#### 4.1.5. Magnetska rezonancija u dijagnostičkom prikazu COVID-19

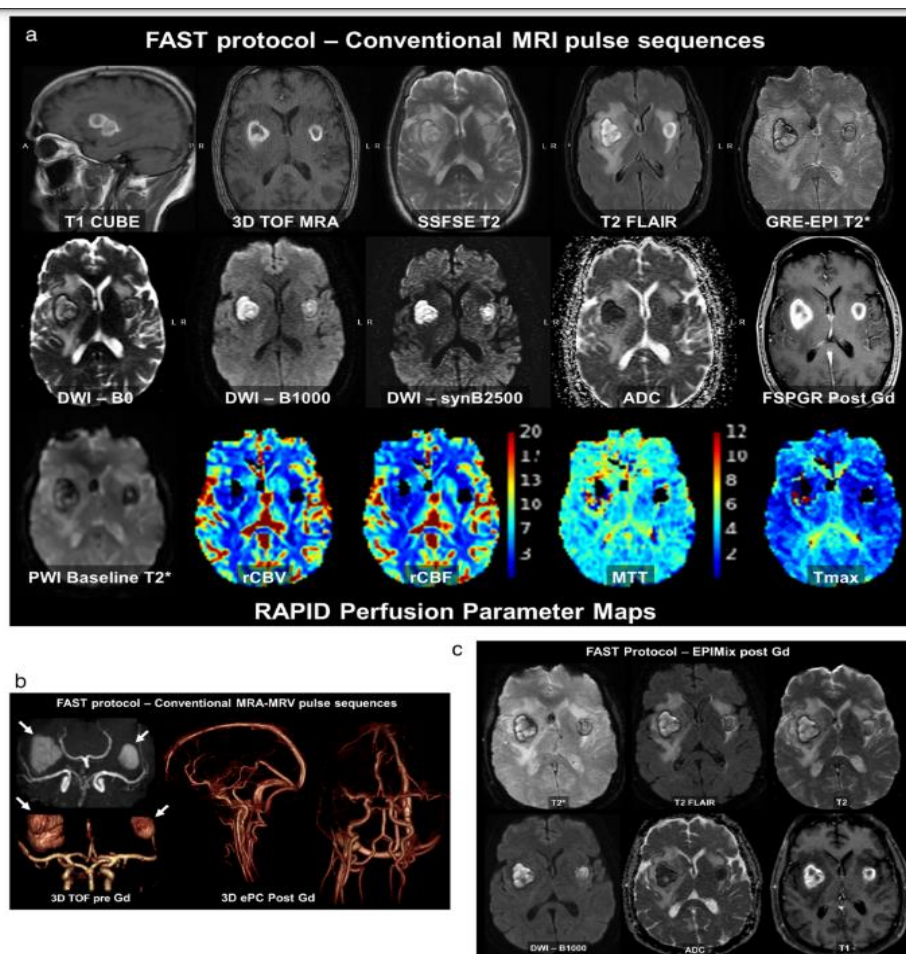
Magnetska rezonancija bitan je modalitet radiološkog prikaza u zdravstvu, te potreba za njenom uporabom postojala je i tijekom pandemije. U ranoj fazi pandemije bilo je važno ograničiti MR snimanje na hitne indikacije prema procjeni kliničara koji upućuje pacijenta uz konzultaciju sa radiologom. Takvim pristupom nastojala se ne ugroziti dostupnost MR snimanja za sve pacijente s obzirom na stalno prisutne duge liste čekanja. MR nije možda bila prva metoda izbora prikaza infekcije i njenog dokazivanja zbog same duljine trajanja pretrage i otežavajuće provedbe svih mjera zaštite od potencijalne zaraze, ali je uveliko pokazala važnost u prikazu i praćenju komplikacija COVID infekcije, post covid simptoma i kliničkim istraživanjima čiji rezultati će u konačnici biti od dobrobiti za cijelo čovječanstvo.

Izazov za uspješno izvođenje MR pretrage predstavljali su pacijenti dokazano pozitivni ili sa sumnjom na zarazu koji su svojim simptomima, svjesno ili ne, ometali postupak snimanja. Pacijente sa dispnejom, učestalim kašljem, nevoljnim pokretima ili promijenjenim mentalnim statusom pokazalo se izuzetno teško snimati u MR okruženju. Nevoljni pokreti mogu dovesti i do potencijalne ozljede pacijenta prilikom snimanja, tako da se u svim slučajevima neadekvatne suradljivosti pacijenta razmatra postupak sedacije ili opće anestezije (23).

Za vrijeme pandemije bilo je potrebno razmotriti strategije za povećanje dostupnosti MR pretraga skraćivanjem protokola snimanja. Skraćivanje vremena snimanja smanjuje i vrijeme izloženosti osoblja u kontaminiranom prostoru kao i vjerojatnost utjecaja nevoljnih pacijentovih pokreta na kvalitetu slike. Ukoliko je bilo moguće, radiolozi i radiološki tehnolozi su razmatrali implementaciju fokusiranih, brzih protokola za vrijeme pandemije kako bi se skratilo ukupno vrijeme snimanja. Primjer takvog protokola u području neuroradiologije prikazan je slici 12; radi se o covid pozitivnom pacijentu sa encefalopatijom koji je ovisan o respiratoru. Koristeći FAST protokol (eng. *Focused, Fast Abbreviated Research Technique*) uočena su subakutna bilateralna krvarenja bazalnih ganglija uz okolni vazogeni edem, pripisan COVID vaskulopatiji (Slika 12.a).



Uz modifikacije korištenih sekvenci MR snimanja (tehnike paralelne akceleracije, smanjenih matrica, komprimiranih senzora i sl.) postiglo se vrijeme trajanja protokola manje od 15 minuta kojim je omogućena kompletna karakterizacija lezija. Na slici 12.b prikazane su komplementarne vaskularne sekvence *3D sekvenca TOF* i *3D fazni kontrast MRA-MRV* u trajanju od 2 minute i 10 sekundi. *3D ePC post Gd* sekvenca prikazuje sve glavne arterije i vene uz uklanjanje T1 obilježja. EPIMix protokol u trajanju od 75 sekundi uz davanje gadolinija kao kontrastnog sredstva, daje šest visokokvalitetnih prikaza kontrastnosti tkiva.



Slika 12. Fokusirana, brza i skraćena tehnika snimanja kod protokola za moždani udar: a) subakutna bilateralna krvarenja bazalnih ganglija uz okolni vazogeni edem, b) 3D TOF i 3D ePC Post Gd, c) EPIMix protokol. (23)



## 4.2. Najčešće komplikacije COVID-19 infekcije

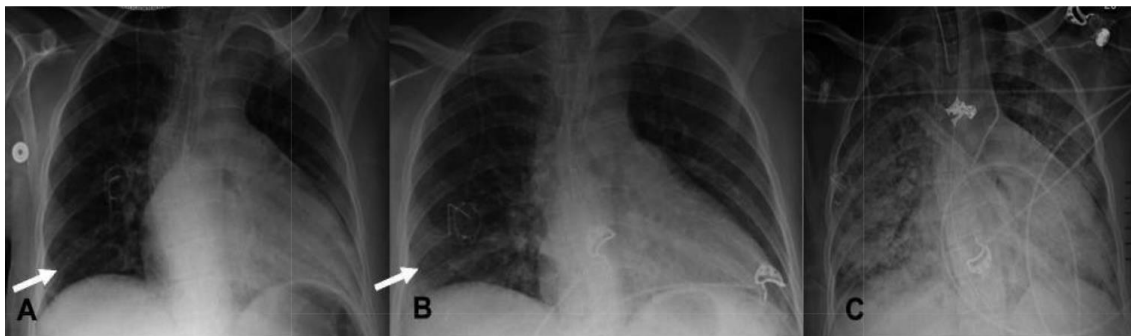
Bolest koju uzrokuje SARS-CoV-2 virus klinički se najčešće očituje blagim respiratornim simptomima, ali nažalost kod nekih pacijenata virus može negativno progredirati u tešku i kritičnu bolest sa zatajenjem disanja, multiorganskom disfunkcijom i šokom.

### 4.2.1. Plućne komplikacije

#### 4.2.1.1. ARDS

Plućne komplikacije tijekom pandemije pokazale su se kao incijalni problem kojem se treba posvetiti kako bi ishod liječenja bio što bolji za pacijenta. Infekcija može dovesti do teške bolesti dišnog sustava, kako u akutnoj fazi tako i kao komplikacija nakon relativno blažeg oboljenja (24). Dobro poznata komplikacija COVID-19 infekcije je sindrom akutnog respiratornog distresa (eng. *acute respiratory distress syndrome, ARDS*). Slika 13. prikazuje RTG snimke prsnog koša u 64-godišnjeg muškarca s COVID-19 ARDS-om kod kojeg je vidljiva brza progresija bolesti (25). Nekoliko istraživanja su pokazala da bi čak 42% pacijenata sa covid pneumonijom moglo razviti sindrom akutnog respiratornog distresa s medijanom vremena, do intubacije, 8,5 dana od pojave simptoma (26, 27). Do sad objavljeni podaci kliničkih istraživanja pokazuju kako covid pacijenti uz ARDS imaju lošiju prognozu bolesti i veću vjerojatnost primitka u jedinice intenzivnog liječenja. Značajni mehanizmi ARDS-a u kombinaciji sa koronavirusom uključuju tešku plućnu infiltraciju, edem i upalu koji narušavaju alveolarnu homeostazu, plućnu fiziologiju što rezultira plućnom fibrozom, endotelnom upalom i vaskularnom trombozom (28). Bolesnici sa ARDS-om zahtijevaju mehaničku ventilaciju kao potporu disanju, unatoč kojoj imaju visoku stopu smrtnosti kao posljedicu šoka, septicemije i sindroma disfunkcije više organa (29). U usporedbi covid pacijenata bez ARDS-a, skupina sa dijagnosticiranim ARDS-om bila je značajno starija, imala je više komorbiditeta, dispneju i značajno više razine D-dimera, CRP-a, te veću LDH aktivnost (30).

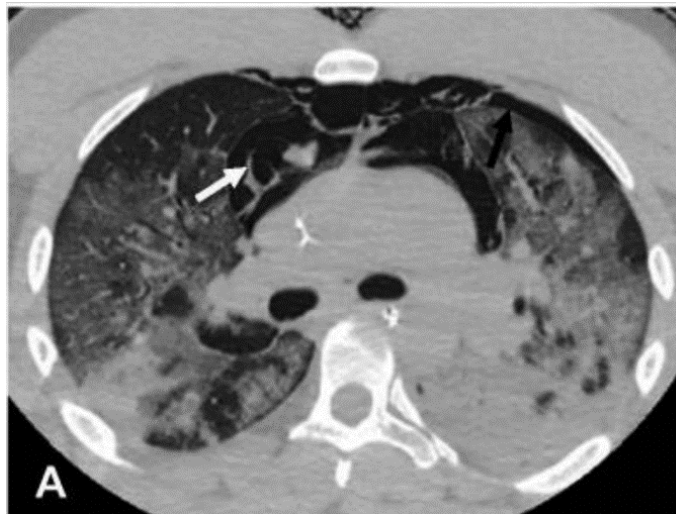Covid pacijenti sa ARDS-om najčešće su radiološki obrađivani portabilnim rentgenskim uređajima u jedinicama intenzivne njege ili transportom na CT uređaje uz strogo pridržavanje mjera osobne zaštite kao i visoku razinu opreza kod rada oko svih aparata koje pacijentu olakšavaju/omogućuju disanje (oksigenoterapija, uređaji mehaničke ventilacije, ECMO i sl.) i prijenosa istih.



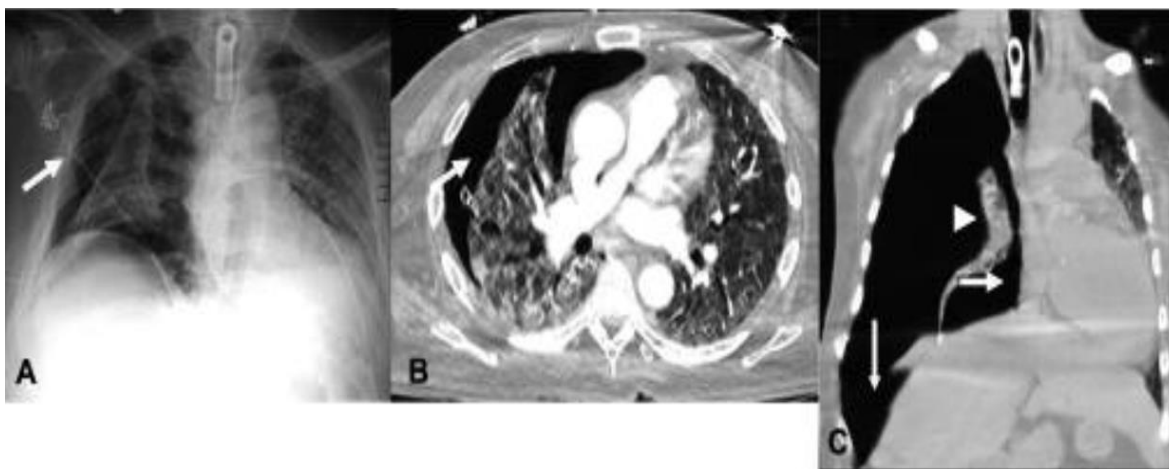
Slika 13. RTG AP prsnog koša; brza progresija COVID-19 ARDS-a: A- početna RTG snimka sa slabim zamućenjima zračnog prostora u desnom donjem plućnom krilu, B- 2 dana kasnije povećanje zamućenja u desnom donjem plućnom krilu i retrokardijalna zamućenost, C- RTG prsnog koša 4 dana od početne snimke pokazuje brzu progresiju obostranih zamućenja zračnog prostora. (25)

#### 4.2.1.2. *Pneumomedijastinum i pneumotoraks*

Patofiziologija ARDS-a uključuje oštećenje alveolarnog epitela koje dovodi do povećane propusnosti alveolarne epitelne barijere uzrokujući stvaranje hijaline membrane, intersticijskog edema i alveolarnog edema koji rezultiraju ozbiljnom hipoksijom (25). To je razlog zbog kojeg se pacijenti sa takvim komplikacijama stavljaju na neinvazivnu ili invazivnu mehaničku ventilaciju s ciljem poboljšanja oksigenacije i održavanja odgovarajuće razine kisika u krvi. Povećani intraalveolarni tlak tijekom mehaničke ventilacije može dovesti do ruptуре alveole i time do ozljeda povezanih sa barotraumom kao što su pneumomedijastinum i pneumotoraks (slika 14.; slika 15)(25).



Slika 14. Aksijalni presjeci nativnog CT toraksa u 72-godišnjeg muškarca s COVID-19 ARDS-om; zrak s uvijanjem u prednjem medijastinumu što odgovara pneumomediastinumu (bijela strelica) i mali lijevi pneumotoraks (crna strelica). (25)



Slika 15. A- RTG AP prsnog koša u 65-godišnjeg muškarca pokazuje prozračnost u desnom pleuralnom prostoru; B- aksijalni presjek CT-a sa kontrastom kod istog pacijenta pokazuje desni pneumotoraks, C- koronarni presjek na nativnom CT-u kod 55-godišnjeg muškarca pokazuje veliki tenzijski pneumotoraks s kolapsom desnog plućnog krila, s devijacijom srca i medijastinuma u kontralateralnu stranu, aplanaciju desne hemidijafragme. (25)

#### 4.2.2. Neurološke komplikacije

Od same pojave infekcije poznato je kako se bolest očituje dišnim simptomima, ali i simptomima i komplikacijama drugih organa i organskih sustava. Visokozarazna infekcija SARS-CoV-2 uzrokovala je kod mnogih pacijenata blage ili teže neurološke smetnje za vrijeme aktivne zaraze, komplikacije neurološke simptomatologije ili neurološke smetnje nakon preboljenja bolesti u smislu post covid sindroma. Kod pacijenata u dobi većoj od 66 godina najčešća neurološka smetnja bila je encefalopatija uz moguće simptome agitacije, smetenosti, delirija i/ili poremećaja stanja svijesti (31). WHO je u rujnu 2021. objavila sustavni pregled i meta analizu koja je uključivala podatke od 145 721 pacijenata sa RT-PCR dokazanom COVID infekcijom (32); većinom se radilo o hospitaliziranim pacijentima (86%). Unutar tog izvještaja Svjetske zdravstvene organizacije predstavljena su dvadeset i tri akutna neurološka simptoma (tablica 3.) i četrnaest dijagnoza (tablica 3.). Kod pacijenata dobi > 60 godina postojanost neke od neuroloških dijagnoza prognozirala je mogući lošiji ishod COVID bolesti. U svim dobnim skupinama vjerojatnost pojave moždanih udara, delirija, epileptičnih napada i problema pokretljivosti rasla je sa lošijom i težom kliničkom slikom COVID bolesti (31).

Neurološka oštećenja zbog COVID-19 infekcije mogu nastati kao posljedica izravnog učinka virusa ili neizravnim, sistemskim odgovorom organizma na infekciju (33). Virus takvim djelovanjem na organizam može uzrokovati oštećenja središnjeg i perifernog živčanog sustava i oštećenja mišića. Neizravni sistemski odgovor organizma na infekciju odnosi se najčešće na paraupalni autoimuni učinak tzv. „citokinska oluja“ koji je za vrijeme COVID pandemije primjećen kod znatnog broja pacijenata u jedinicama intenzivnog liječenja. Znakovi citokinske oluje klinički se prezentiraju povišenim upalnim parametrima (D-dimer, feritin), vrućicom i povišenim proupalnim citokinima (IL 6, TNF alfa) koji uzrokuju smetenosti i poremećaje stanja svijesti.

Tablica 3. Neurološki simptomi i dijagnoze u COVID-19 infekciji. (31)

Simptom	Postotak prevalencije (%)	95% CI (%)
Znakovi kortikospinalnog oštećenja*	65	58-71
Agitacija	45	3-93
Umor	32	30-35
Mialgija ili umor	31	25-37
Poremećaj okusa	21	15-29
Mialgija	20	18-23
Poremećaj okusa ili mirisa	19	13-25
Glavobolja	18	10-28
Glavobolja i vrtoglavica	13	12-15
Akutno smeteno stanje/delirij	12	8-17
Poremećaj stanja svijesti	11	7-16
Vrtoglavica	7	5-8
Tinitus	7	1-10
Poremećaj vida	5	1-9
Poremećaj sluha	4	1-5
Poremećaj osjeta	3	1-5
Kognitivni poremećaj	2	0-5
Lezija moždanog živca	2	0-8
Hemiplegija/pareza	2	0-10
Neuralgija	1	0-3
Epileptični napad	1	0-2
Ataksija	1	0-2

Dijagnoza	Postotak prevalencije (%)	95% CI (%)
Neuropsihijatrijski poremećaji	24	2-61
Lezija skeletnog mišića*	5	1-12
Miopatija**	2	0-4
Moždani udar	2	1-2
Ischemijski moždani udar/TIA***	1	1-2
Poremećaj pokreta	1	0-1
CIN/polineuropatija****	1	0-2
Epileptični status	1	0-5
Hemoragijski moždani udar	0,31	0,15-0,50
Encefalitis	0,30	0-1
Guillain-Barreov sindrom	0,28	0-1
Parainfektivni radikulitis	0,23	0-1
Cerebralna venska tromboza	0,12	0-2
Sindrom reverzibilne posteriorne encefalopatije (PRES)	0,12	0.02-0.27

#### 4.2.2.1. Encefalitis

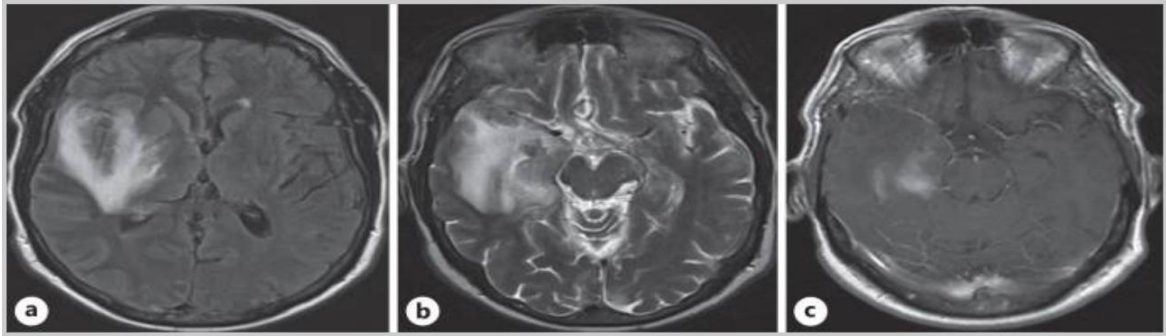
**Encefalitis** je upalno stanje mozga koje je u mnogim istraživanjima opisano kao teška neurološka komplikacija COVID-19 infekcije. Siow i suradnici (34) su pregledali 610 studija, uključili njih 23 koje su izvještavale o nalazima 129 008 pacijenata od kojih je njih 138 imalo encefalitis. Prosječno vrijeme od dijagnoze COVID bolesti do pojave encefalitisa bilo je 14, 5 dana (raspon 10, 8 - 18, 2 dana). Prosječna stopa smrtnosti od encefalitisa kod pacijenata s COVID-19 bila je 13, 4% (95% CI = 3, 8% - 25, 9%). Ti su pacijenti također imali loše kliničke parametre kao što su povišeni serumski upalni markeri i pleocitoza cerebrospinalne tekućine. Studija kao zaključak donosi kako encefalitis iako neuobičajna komplikacija COVID infekcije može dovesti do značajnog morbiditeta i mortaliteta. Dodatno, teško bolesni COVID-19 pacijenti izloženi su većem riziku komplikacija encefalitisa (34).

Uobičajni nalazi MR mozga u pacijenata sa encefalitisom prikazivali su difuzni hiperintenzitet bijele tvari mozga i hemoragijske lezije na *fluid attenuated inversion recovery* i T2 sekvencama (35). Rjeđi MR presjeci pokazivali su cerebralni edem i vensku trombozu (36). Značajno je da su stanja nekih pacijenata već bila narušena postojećim kroničnim dijagnozama kao što su dijabetes melitus i hipertenzija (37). S obzirom na to dalo se zaključiti kako je određen dio radioloških nalaza kao što su subkortikalni hiperintenziteti bijele tvari i mikrokrvarenja u dubokim sivim jezgrama moglo biti rezultat kroničnih stanja kao što je hipertenzija.

Postoji i nekoliko izvještaja o pacijentima s encefalitisom kao komplikacijom COVID infekcije s normalnim rezultatima radiološke obrade mozga (38). Smatra se da je razlog tome blaži oblik encefalitisa ili preuranjena radiološka obrada; prije nego što su se razvile promjene na mozgu.

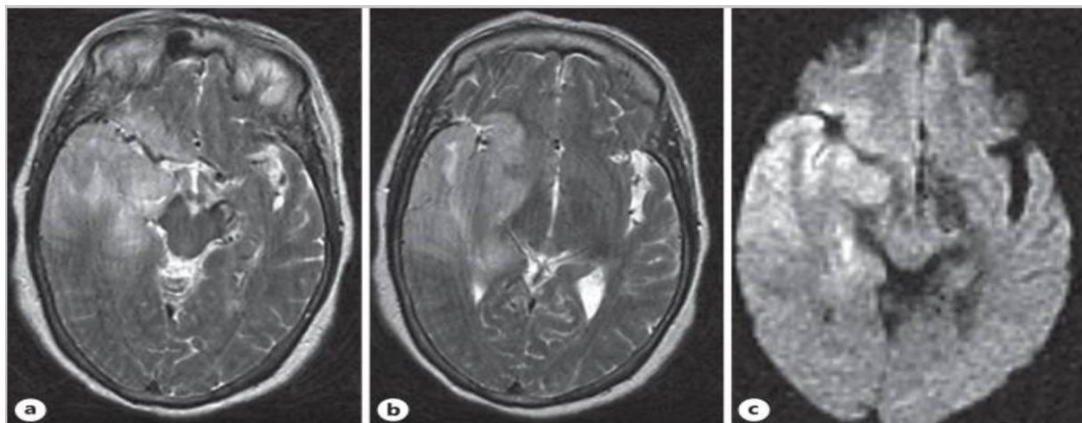
U istraživanju Islam MA i sur. (39) pretražene su baze podataka PubMed, Scopus i Google Scholar, u vremenu od 1. prosinca 2019. do 21. srpnja 2022. godine, kako bi se identificirali izvještaji o slučajevima i serije slučajeva objavljeni u vezi s koronavirus infekcijom povezanom s encefalitisom. Ovaj sustavni pregled uključio je 79 studija – 91 COVID-19 pacijent s encefalitisom od čega su 85, 6% bili odrasli, a 14, 4% djeca. U ovih pacijenata, napadaji (29, 5%), smetenost (23, 2%), glavobolja (20, 5%), dezorijentiranost (15, 2%) i promijenjen mentalni status (11, 6%) bili su najčešće prijavljivane neurološke manifestacije. Kada je u pitanju MR pretraga, njih 77, 6% je imalo abnormalne rezultate. Promatrajući ishod izneseni su rezultati: 66, 7% pacijenata je otpušteno, dok je 20% prijavljenih pacijenata s COVID-19 pozitivnim encefalitisom umrlo. Stoga, SARS-CoV-2 smatra se neuropatogenom koji utječe na mozak čak i kada nema znakova respiratorne bolesti, uzrokujući visoku stopu invaliditeta i smrtnosti.

Sharif i suradnici (40) prikazali su nekoliko slučajeva kojima je utvrđeno da imaju COVID-19 encefalitis. S obzirom da nema dijagnostičkog testa koji bi definirao bolest, oslonac za postavljanje dijagnoze bilo im je isključivanje svih uobičajnih znakova encefalitisa. Pomoćni dio takvog dijagnostičkog alata bila je magnetska rezonancija i analiza cerebrospinalne tekućine. U ovom radu bit će prikazana dva slučaja iz njihove studije, te glavne karakteristike radiološkog nalaza magnetske rezonancije. Prvi slučaj je 63-godišnja žena koja se žalila na vrućicu i zbunjenost. Također, imala je začepljen nos, rinoreju, grlobolju i bolove u tijelu zadnjih 10 dana. U povijesti bolesti evidentirana je hipertenzija i loše kontrolirani dijabetes tipa 2. Fizikalnim pregledom uočena je hiperemija grla i krepitacija pluća s lijeve strane. Laboratorijski nalazi pokazali su značajno povišene vrijednosti leukocita, CRP-a, D dimera, feritina i LDH. S obzirom na sumnju dijagnoze encefalitisa ordinirana je pretraga MR mozga i lumbalna punkcija. Rezultati lumbalne punkcije ukazivali su na encefalitis kao i radiološka obrada mozga (MR) čiji detaljni opis je prikazan na slici 16. Nakon MR pretrage, napravljen je i *CSF COVID-19 PCR* koji je bio pozitivan.



Slika 16. a) Aksijalni FLAIR pokazuje hiperintenzitete koji uključuju desni mezijalni temporalni režanj, inzularni korteks i bazalne ganglije s aksijalnim T2WI, b) hiperintenziteti koji su u skladu s encefalitisom, c) postkontrastni T1WI pokazuje mrljasta područja imbibicije u mezijalnom temporalnom režnju. (40)

Drugi prikaz je pacijent u dobi od 38 godina koji se zadnjih 12 dana žalio na otežano disanje i bol u prsima, uz temperaturu i pospanost zadnja četiri dana. Fizički pregled nije dao značajne rezultate osim obostranih kreptacija u prsima. S obzirom na laboratorijski nalaz i sumnju na encefalitis odrađeni su MR mozga (slika 17.) i lumbalna punkcija. Oboje je ukazivalo na encefalitis, a kako bi se isključili uobičajni uzroci encefalitisa napravljena je autoimuna obrada čiji su rezultati bili negativni.

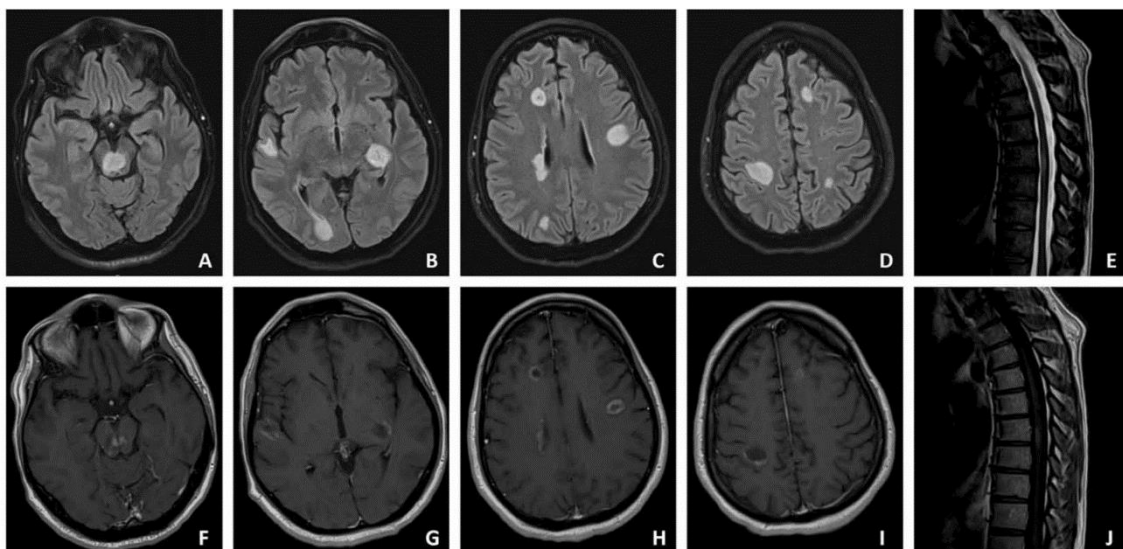


Slika 17. a,b) Aksijalni T2WI pokazuje giralnu upalu i hiperintenzitete koji zahvaćaju desni temporalni režanj, stražnji dio temporalnog režnja i desne bazalne ganglije s restrikcijom difuzije na odgovarajućoj aksijalnoj DWI slici, c) suptilan kompresivni učinak na moždano deblo s blagim pomakom srednje linije ulijevo. (40)



#### 4.2.2.2. Akutni diseminirani encefalomijelitis (ADEM)

**Akutni diseminirani encefalomijelitis** predstavlja autoimunosni upalni poremećaj središnjeg živčanog sustava koji je karakteriziran demijelinizacijskim lezijama bijele tvari mozga i leđne moždine (41). U većini slučajeva nastaje nakon preboljele infekcije ili nakon cijepljenja, zbog čega je dobio naziv postinfekcijski ili postvakcinalni encefalomijelitis. Kriteriji za postavljanje dijagnoze se uz analizu likovora temelje na slikovnim prikazima MR mozga i kralježnične moždine (slika 18.)



Slika 18. MR transverzalni prikaz mozga i MR sagitalni prikaz leđne moždine: A-D područja FLAIR hiperintenziteta bijele tvari koje upućuju na ADEM lezije, E- T2 hiperintenzitet dorzalne lezije, F-J postkontrastni prikaz lezija nakon primjene gadolinija. (42)

#### 4.2.2.3. Guillan – Barréov sindrom

**Guillan – Barréov sindrom (GBS)** je autoimuna periferna neuropatija čiji je glavni simptom mišićna slabost koja može varirati od blago otežanog hoda do teške oduzetosti svih udova, facijalne, bulbarne i respiratorne muskulature. Simptomi obično počinju u donjim ekstremitetima, te se šire prema gore. GBS sindrom se dokazano javlja nakon bakterijske ili virusne infekcije, stoga je očekivano postao i dio istraživanja koronavirusa. Točna povezanost i učestalost GBS u odnosu na COVID-19 još nije jasno definirana i dovoljno istražena, ali svakako da znatan broj covid pacijenata pokazuje GBS kao ozbiljnu komplikaciju s obzirom da u tim uvjetima GBS daje dosta težu kliničku sliku. U međunarodnoj studiji IGOS (eng. *International GBS Outcome Study*) podaci prikazuju da je 73% pacijenata imalo senzomotorne simptome, a 64% bolesnika kljenut facijalnog živca (31). Smatra se da je kod nekih pacijenata GBS bio otežavajući faktor nemogućnosti odvikavanja od mehaničke ventilacije (43).

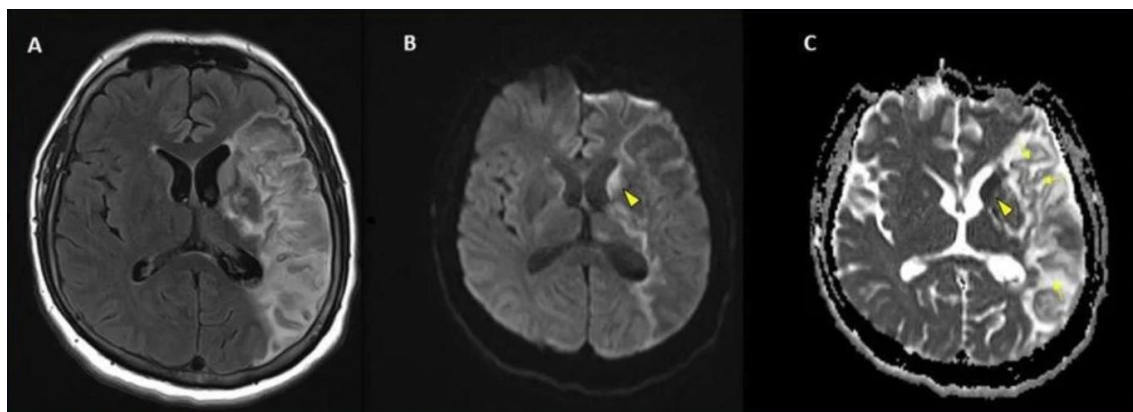
#### 4.2.2.4. Cerebrovaskularne bolesti

Za oko 17, 85% pacijenata koji su bili podvrgnuti *neuroimagingu* utvrđeno je da imaju ishemijske promjene koje upućuju na moždani udar (44). Mnoga istraživanja potvrđuju visoku stopu smrtnosti COVID pozitivnih pacijenata sa ishemijskim moždanim udarom, kao što zaključuju Sebastian Fredman i njegovi suradnici (45) u sustavnom pregledu gdje su zabilježili stopu smrtnosti od 45%. Najčešće se radilo o zahvaćenosti velikih krvnih žila, osobito srednje cerebralne arterije (eng. *middle cerebral artery*, MCA). Hemoragijske promjene su također čest pozitivni slikovni nalaz, posebno zahvaćajući corpus callosum i subkortikalni parenhim. Aikaterini Fitsoti i kolege (46) izvijestili su da COVID-19 ili njegovo liječenje mogu uzrokovati neuobičajna mikrokrvarenja koja pretežno zahvaćaju corpus callosum. Svim pacijentima u istraživanju dijagnosticiran je teški ili umjereni akutni respiratorni distress, što dovodi do zaključka da veliku ulogu ima patogeneza izazvana citokinima koja dovodi do mikroangiografskih promjena.

Simon Pao i suradnici (47) iznose dokaze kako su ishemijske promjene vidljive i kod blagih i težih infekcija, dok su hemoragijske promjene bile češće kod pacijenata sa teškim oblikom COVID infekcije.

Povećana sklonost koagulaciji i proupalno stanje za vrijeme COVID-19 infekcije pripisuju se povišenim vrijednostima D-dimera posebno tijekom prvih nekoliko tjedana infekcije (31). U do sad objavljenim istraživanjima analizirane su povećane incidencije tromba u aorti, bazilarnoj i karotidnoj arteriji kao i učestalost reokluzije nakon mehaničke trombektomije (31).

Retrospektivna studija Faro Scotta i suradnika nastojala je utvrditi incidenciju pozitivnih nalaza neuroimaginga i komorbiditeta kod osoba zaraženih koronavirusom u sedam američkih i četiri europske bolnice (48). Studija je pokazala incidenciju moždanog udara od 6, 4% uz intrakranijalno krvarenje (3, 8%), encefalitis (0, 5%), sinusnu vensku trombozu (0, 2%) i ADEM (0, 2%). Iz studije, primjer radiološke prezentacije moždanog udara u 41-godišnjeg muškarca sa COVID-19 infekcijom prikazan je na slici 19.

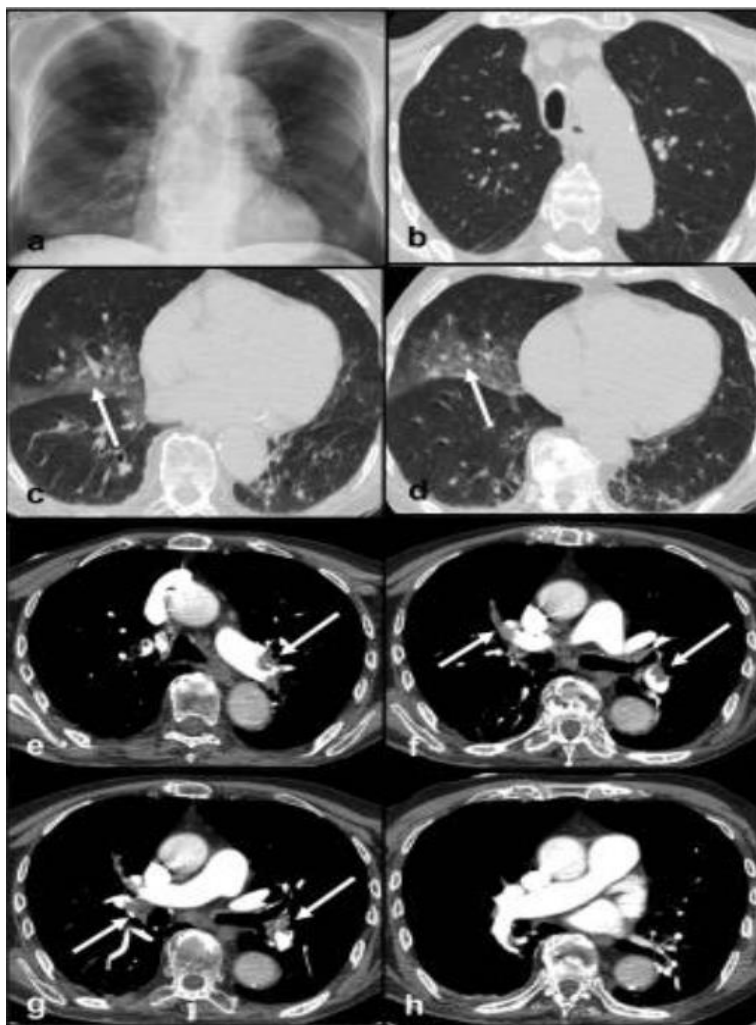


Slika 19. Moždani udar u 41-godišnjeg muškarca pozitivnog na COVID-19. (48)

### 4.2.3. Hematološke komplikacije

Infekcija SARS-CoV-2 virusom uzrokuje poremećaje hiperkoaguabilnosti i mikrocirkulacije koji mogu rezultirati tromboembolijskim incidentima (incidencija u oko 5% slučajeva) (49). Meta-analiza koja je uključila 1105 COVID-19 pacijenata pokazala je da su protrombinsko vrijeme i razine D-dimera značajno viši u bolesnika s teškim oblikom infekcije u usporedbi sa blagim tijekom bolesti (50). Promjene hematoloških parametara mogu se vidjeti u 20 - 50% hospitaliziranih covid pacijenata koji posljedično mogu razviti trombotičke i hemoragijske komplikacije, preciznije venske i arterijske tromboembolije (51).

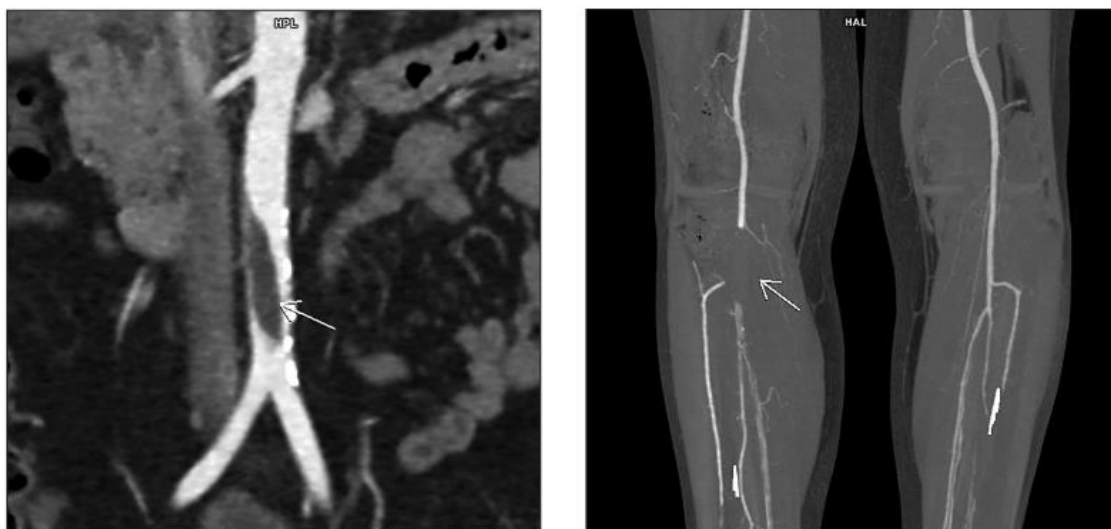
U radiološkoj obradi pacijenata sa sumnjom na plućnu emboliju (PE) važnu ulogu imao je protokol CT snimanja; CT plućna angiografija (CTPA). Protokol snimanja koji je uključivao primjenu automatske šprice za davanje 60 ml kontrasta u brzini od 4 ml/s i postavljanje *triggera* za točnu lokalizaciju *threshold-a* od 100 HU, rezultirao je jasnim prikazom defekta punjenja krvnih žila što je ključno za postavljanje dijagnoze akutne plućne embolije. Pontone i sur (52) su u istraživanju uloge kompjutorizirane tomografije u COVID-19 bolesti prikazali klinički slučaj muškarca od 82 godine koji je na hitnom prijemu imao simptome teške dispneje pri naporu, te je analizom krvi utvrđeno značajno povišenje D-dimera (7334 ng/ml). AP snimka prsnog koša pokazala je konsolidaciju u donjoj zoni desnog plućnog krila (Slika 20. a). Učinjen CT protokol sastojao se od prve akvizicije bez primjene kontrastnog sredstva (nativni snimak) za procjenu plućnog parenhima i druge akvizicije uz primjenu kontrasta (kontrastni snimak) za procjenu plućne vaskulature (CTPA). Unatoč prisutnosti artefakata disanja koji negativno utječu na kvalitetu slike, CT toraksa nativno je pokazao višestruke GGO u oba plućna krila (Slika 20. b,c,d). Nalaz CTPA je opisao prisutnost višestrukih defekata punjenja u plućnim arterijama (Slika 20. e,f,g,,h) što je odgovaralo akutnoj PE.



Slika 20. a- RTG AP snimak prsnog koša, b,c,d- aksijalni, nativni CT presjeci prikazuju višestruka GGO obilježja u oba plućna krila, e,f,g,h CTPA potvrđuje akutnu PE. (52)

Hospitalizacija u jedinicama intenzivnog liječenja, povišen broj leukocita, veći omjer neutrofila/limfocita i viša vrijednost D-dimera neki su od čimbenika rizika za razvoj venske tromboembolije (53). Zato je preporuka bila razmotriti primjenu tromboprotekta kod svih hospitaliziranih pacijenata s COVID-19 dijagnozom. Protrombotičko stanje i endotelitis mogu biti odgovorni za to što je akutna ishemija ekstremiteta pet puta češća kod covid pacijenata u usporedbi s općom populacijom (54). 40% onih koji razviju akutnu ishemiju ekstremiteta umiru, prema jednoj od talijanskih studija (55).

Štula i suradnice (56) su prikazale slučaj masivne tromboze abdominalne aorte s distalnom embolijom kod šezdesetogodišnje pacijentice koja je primljena u bolnicu zbog akutne pojave bolova u desnoj nozi i stopalu s grčevima. Pacijentica nije imala temperaturu, respiratorne niti bilo koje druge simptome COVID infekcije. Po prijemu je učinjena CT angiografija koja je identificirala „slobodno plutajući“ tromb abdominalne aorte koji uzrokuje gotovo potpuno okluziju njenog lumena (Slika 21. lijevo). Minimalna kalcifikacija stijenke aorte u aortoilijakalnom segmentu i nedostatak kolaterala upućivao je na akutnu okluziju. Također, bile su prisutne distalna embolija obje duboke femoralne arterije i desne poplitealne arterije (Slika 21. desno). Pacijentica nije imala teške komorbiditete ili ranije dijagnosticirane kardiovaskularne bolesti ili rizične čimbenike koji bi mogli uzrokovati arterijsku emboliju. Preoperativni RTG prsnog koša pokazao je bilateralna periferna zamućenja koja odgovaraju COVID-19 virusnoj infekciji, dok je rutinski preoperativni RT-PCR test bio pozitivan. Pacijentica je podvrgnuta endovaskularnoj trombektomiji što je rezultiralo kliničkim poboljšanjem, kao i poboljšanjem nalaza kontrolne CT angiografije.



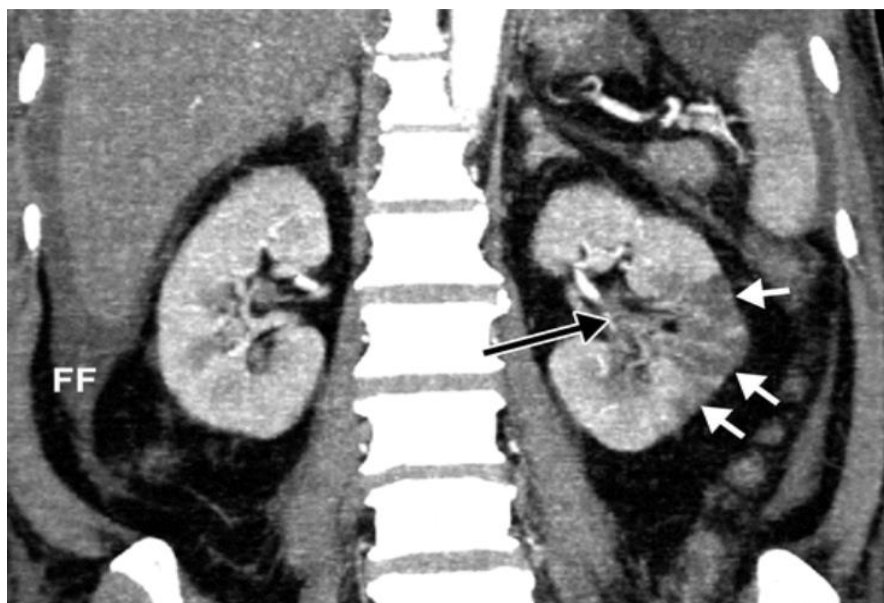
Slika 21. CT angiografija abdominalne aorte - MIP rekonstrukcija u koronarnoj ravnini pokazuje veliki intraluminalni defekt punjenja, slobodno plutajući tromb (strelica, lijevo); CT angiografija perifernih arterija - MIP rekonstrukcija u koronarnoj ravnini pokazuje tromboembolijsku okluziju obje duboke femoralne arterije i okluziju desne poplitealne arterije (desno). (56)

#### 4.2.4. Bubrežne komplikacije

Akutna ozljeda bubrega povezana sa COVID-19 infekcijom rezultira lošijim ishodima bolesti i većom smrtnošću (57). Uzroci ozljeda bubrega mogu biti višestruki i uključuju izravne i neizravne učinke virusne infekcije, lijekova, sepse, ishemije, rabdomiolize, trombotičkih događaja i drugih disfunkcija (58). Najčešće se bubrežne komplikacije COVID-19 infekcije prezentiraju kao glomerulonefritis, trombotična mikroangiopatija, tubularna ozljeda ili intersticijski nefritis (59). Atelj i sur. su u svom stručnom radu opisali stanje covid bolesnika koji su bili zbrinuti na odjelu intenzivne njege *Klinike za infektivne bolesti „dr. Fran Mihaljević“*, te prikazali podatke kako su najčešće komplikacije bili šok (66%) i akutna bubrežna insuficijencija (55%)(60).

Pojava renalne insuficijencije kod COVID pacijenata još uvijek nije jasno objašnjena, a dovodi se u vezu sa ACE2 koji označuje stanični receptor za SARS-CoV-2; izražen na respiratornom epitelu i na bubrežima (61).

U slučajevima bubrežnog infarkta na UZV-u i CT-u sa kontrastom mogu se vizualizirati heterogenost i hipoperfuzija bubrežnog parenhima i klinasta područja smanjene perfuzije (Slika 22.). Takve promjene mogu biti multifokalne, zahvaćajući oba bubrega. Važno je napomenuti kako uporaba kontrastnog sredstva na CT snimanju možda neće biti moguća, s obzirom da je bubrežna funkcija oštećena, što čini ultrazvuk slikovnim modalitetom prve linije izbora u evaluaciji COVID-19 infekcije u bolesnika sa sumnjom na bubrežni vaskularni inzult.



Slika 22. Bubrežni infarkt kod 57-godišnjeg muškarca s COVID-19; koronarna CT snimka abdomena sa kontrastom pokazuje višestruka linearna hipoatenuirajuća područja koja se protežu od lijevog bubrežnog sinusa do površine korteksa (bijele strelice), prisutan okluzivni tromb u segmentnoj lijevoj bubrežnoj arteriji (crna strelica). (62)

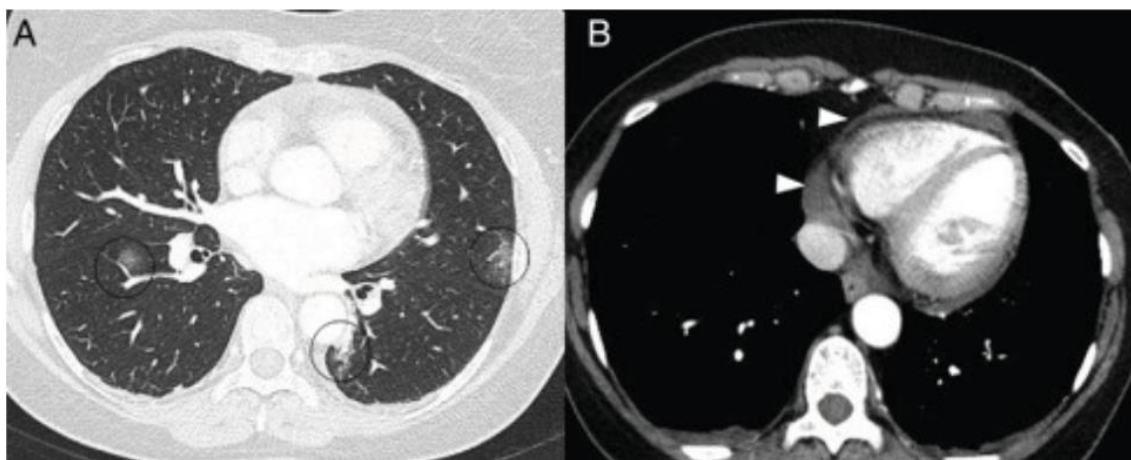
#### 4.2.5. Srčane komplikacije

Prema dosadašnjim istraživanjima prijavljeni su različiti mehanizmi kojima se nastoji razjasniti poveznica SARS-CoV-2 virusa i akutne ozljede miokarda:

- 1) izravna ozljeda miokarda uzrokovana je vezanjem virusa na ACE-2 receptore koji se eksprimira u stanicama srca i pluća,
- 2) abnormalna potražnja i opskrba miokarda kisikom zbog sistemske infekcije, respiratornog zatajenja i hipoksije uzrokuju akutnu ozljedu miokarda,
- 3) akutni sustavni upalni odgovor i citokinska oluja dovode do oštećenja miokarda,
- 4) povećani koronarni protok krvi može uzrokovati rupturu plakova ateroma, dok protrombotično stanje može potaknuti stvaranje intrakoronarnih trombova,
- 5) štetni učinci antivirusnih lijekova, kortikosterioda i klorokina mogu uzrokovati aritmije i fibrozu miokarda (62).



Izravno vaskularno djelovanje SARS-CoV-2 virusa odgovorno je za infarkt miokarda i povećanje broja iznenadnih smrti izvan bolnice. Osim infarkta miokarda, primjećena su i druga oštećenja kao što je mioperikarditis. Na CT-u se perikarditis očituje prisutnošću perikardijalne tekućine koja prati GGO zamućenja karakteristična za infekciju COVID-19 (slika 23.). Prijavljena je i povećana učestalost stresne kardiomiopatije, što se pripisuje neizravnom uključenošću virusa; psihološkom, društvenom i ekonomskom stresu povezanog s pandemijom COVID-19.



Slika 23. CT presjeci pokazuju GGO zamućenja (A) i perikardijalni izljev (vrhovi strelica - B). (63)

#### 4.2.6. Post-akutni COVID-19 sindrom

Još za vrijeme trajanja pandemije pojavili su se perzistirajući simptomi kod velikog broja pacijenata koji postaju obilježje tzv. *dugog COVID-a* (eng. *long covid syndrome*). Takvi simptomi umanjuju kvalitetu života, kontinuirano traju tjednima i mogu zahvatiti skoro svaki organski sustav. Najčešće se navodi gubitak okusa i mirisa, kroničan umor, poremećaj pamćenja i koncentracije, bolovi u mišićima i zglobovima, opća slabost, noćno znojenje, glavobolja; respiratorni simptomi poput dispneje, bolova u prsima i suhog kašlja; psihijatrijski problemi kao astenija i umor. Pojam „*post-acute COVID-19 syndrome*“ koji se vezuje za prethodno opisano stanje, kreirao je pacijent u svibnju 2020. godine i prvi ga koristio kao *hashtag* znak na društvenoj mreži *Twitter*.

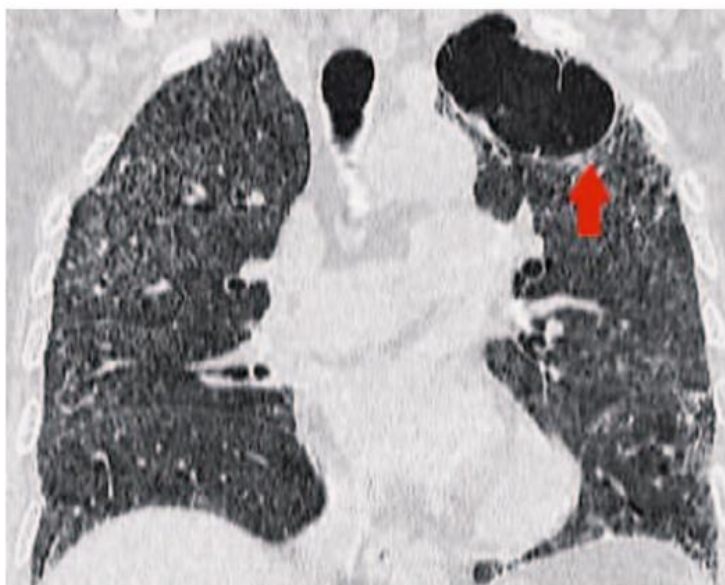
Svjetska zdravstvena organizacija 6. listopada 2021. definira pojam „Post COVID stanje“ kao: „stanje u osoba s anamnezom vjerojatne ili dokazane infekcije SARS-CoV-2; obično tri mjeseca nakon početka simptoma COVID-19, koje traje najmanje dva mjeseca i ne može se objasniti alternativnom dijagnozom“ (64). Novija nomenklatura grupira sve post covid promjene u tzv. postakutne sekvele, sa podjelom na kratkotrajne (mjesec nakon infekcije), intermedijarne (2-3 mjeseca nakon) i dugotrajne (6 mjeseci nakon pojave bolesti) (65).

Patofiziologija post covid sindroma je multifaktorijalna, dok načela pojavnosti nisu potpuno objašnjena (65). Klinička slika „dugog covida“ je raznovrsna što pokazuje i niz studija kao što je objavljena metaanaliza koja je uključila 45 studija i više od 10000 pacijenata. Najčešće prijavljeni simptomi bili su umor (40%), nedostatak daha (36%), anosmija (24%), anksioznost (22%), kašalj (17%), ageuzija (16%) i depresija (15%)(7). Smatra se kako su pojave anosmije i ageuzije posljedice direktnog utjecaja SARS-CoV-2 na olfaktorni, facijalni, glosofaringealni i vagalni živac. Janiri i sur. su proveli studiju sa 381 pacijentom i pokazali da se u njih 115 (30, 2%) razvio PTSP (66).

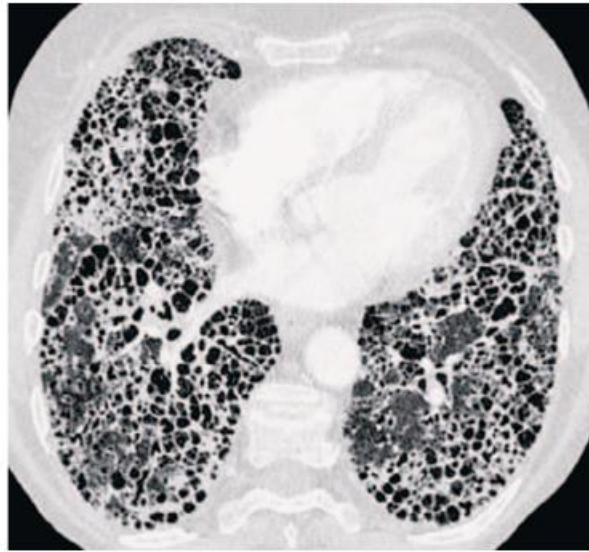
Rizici za razvoj post covid sindroma svakako bi bila težina akutne bolesti, dob (osobito iznad 50 godina) i ranije prisutni komborbiditeti. Kada su u pitanju razlike između spolova, prema dosadašnjim istraživanjima žene rjeđe razvijaju teški akutni oblik covid infekcije, no češće razvijaju post covid sindrom u odnosu na muškarce. Smatra se kako je razlog tome hormonalna različitost i posljedično različiti imunološki odgovor (67).

Specifični hodogram za dijagnostiku post covid-a nije strogo definiran jer se dijagnoza određuje na temelju skupa svih znakova i simptoma kliničke slike. Najveće iskustvo u prikazu, kako akutnih tako i postakutnih promjena, je u radiološkoj obradi pluća. Većina pacijenata se nakon preboljenja plućno potpuno oporavi, dok 10% njih razvija perzistirajuće simptome. U pojedinih pacijenata razvija se cistična bolest pluća sa *pneumatocelama* (slika 24.). Takav perzistirajući simptom javlja se uglavnom kao posljedica barotraume tijekom mehaničke ventilacije (68).

Han i suradnici su u svojoj studiji sa 35% pacijenata koji imaju teški oblik COVID pneumonije, nakon pola godine od bolničkog otpuštanja, opisali promjene sa parenhimskim trakama, iregularnim konturama bronha, pleure ili medijastinuma, trakcijskim bronhiektazijama i retikulacijama (69). Takva obilježja u post covid sindromu nazvali su „*promjene slične fibrozi*“, a predispozicija za njihov razvoj su ARDS, neinvazivna mehanička ventilacija, prolongirana hospitalizacija, ekstenzivne abnormalnosti na prvom CT snimku i dob starija od 50 godina. Uobičajno se fibroza odnosi na ireverzibilne promjene, pa je važno istaknuti kako se „*promjene slične fibrozi*“ dugoročno ipak mogu razvijati kod pojedinih bolesnika.



Slika 24. Pneumatocele (crvena strelica, gornji lijevi režanj); šest tjedana od ustanovljene SARS-CoV-2 infekcije. (65)

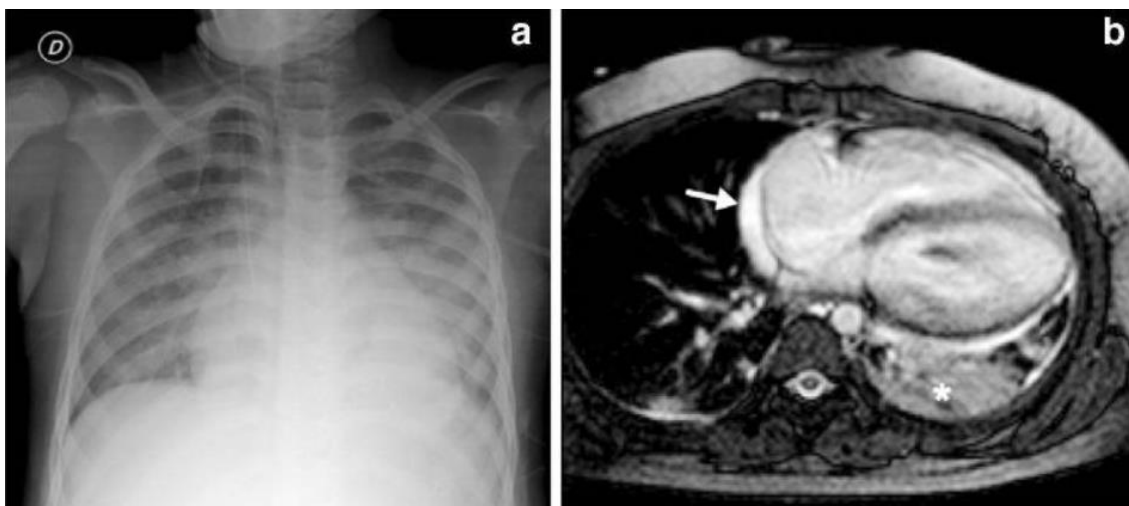


Slika 25. Završni stadij fibroze „saćasta pluća“ nakon 18 mjeseci od preboljele COVID pneumonije. (65)

#### 4.2.7. Komplikacije COVID infekcije u djece

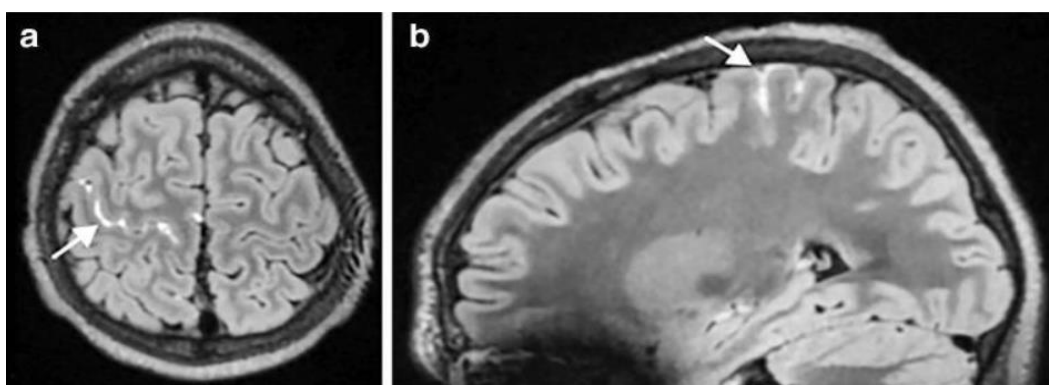
Općenito djeca oboljevaju od lakšeg oblika COVID infekcije koji ne zahtijeva hospitalizaciju, što se objašnjava činjenicama da djeca imaju povećanu koncentraciju receptora ACE2 na pneumocitima, njihov mukozni imunološki odgovor općenito bolje prevenira uspostavljanje infekcije, te imaju pojačan urođeni protuvirusni imunološki odgovor u gornjim dišnim putevima u odnosu na odrasle. Hospitalizacija i prijem u jedinice intenzivnog liječenja neophodni su za mali postotak oboljele djece (0,5 - 2%)(7). Rizični faktori za razvijanje mogućih komplikacija COVID infekcije u djece su neonatalna dob i komorbiditeti kao što je astma, diabetes mellitus i pretilost. Izvanplućne komplikacije su iznimno rijetke, uglavnom je riječ o neurološkim simptomima kao što je epileptički napad, GBS, encefalopatija ili kardijalna oštećenja (aritmije, miokarditis) različite težine.

SARS-CoV-2 u djece iako daje uglavnom blagu kliničku sliku, uzrokovao je kod pojedinih težak i zabrinjavajući multisistemski inflamatorni sindrom (eng. *multisystem inflammatory syndrome in children, MIS-C*). Javlja se tri do šest tjedana nakon infekcije, čak i ako je dijete bilo asimptomatsko. Procjena incidencije MIS-C je 1 na 3000 djece; učestalije za dob od 9 do 11 godina i za djecu muškog spola (7). Sindrom uzrokuje progresiju kliničke slike kroz nekoliko dana i multisistemsko zahvaćanje; klinički je dosta sličan Kawasakijskoj bolesti. Od MIS-C simptoma izdvajaju se vrućica, osip, gastrointestinalne smetnje, konjuktivitis i razvoj šoka zbog komplikacija miokarda. Stopa mortaliteta uzrokovana koronavirusom u djece je izuzetno niska (0,005 – 0,1%), dok je MIS-C sindrom povećava na 1,7 – 2% (7). Na slici 26. prikazan je RTG toraksa i MR srca šestogodišnjeg dječaka s oštećenom biventrikularnom funkcijom na ehokardiografiji šest dana od pojave MIS-C simptoma (70). Na AP snimci prsnog koša vidljiva je kardiomegalija, proširena vena azigos, mali lijevi pleuralni izljev, bilateralna konsolidacija i zamućenja kao znak plućnog edema (slika 26. a), dok MR transverzalni presjek pokazuje konsolidaciju u lijevom donjem režnju (zvjezdica 26. b), perikardijalni izljev (strelica 26. b) i bilateralni pleuralni izljev.



Slika 26. RTG prsnog koša – AP projekcija (a) i MR srca (b) u dječaka sa MIS-C. (70)

S obzirom da se radi o multisistemskom utjecaju sindroma kod djece, osim kardiovaskularnog (učestalost 71 – 100 %) i respiratornog oštećenja (učestalost 14 – 47 %), u istraživanjima se prikazuju i gastrointestinalni (učestalost 82 – 87 %), neurološki (učestalost 22 – 55 %) i renalni simptomi (3 – 38 %) (7). Primjer utjecaja MIS-C na neurološki sustav vidljiv je na slici 27.; MR mozga u 15-godišnjeg dječaka napravljen 9 dana od početne pojave vrućice, konjuktivitisa i bolova u trbuhu, pokazuje leptomeningealni hiperintenzitet u desnom precentralnom sulkusu (70).



Slika 27. MR mozga u 15-godišnjeg dječaka sa MIS-C: aksijalni (a) i (b) sagitalni presjek postkontrastne *3D fluid-attenuated inversion recovery* sekvence. (70)

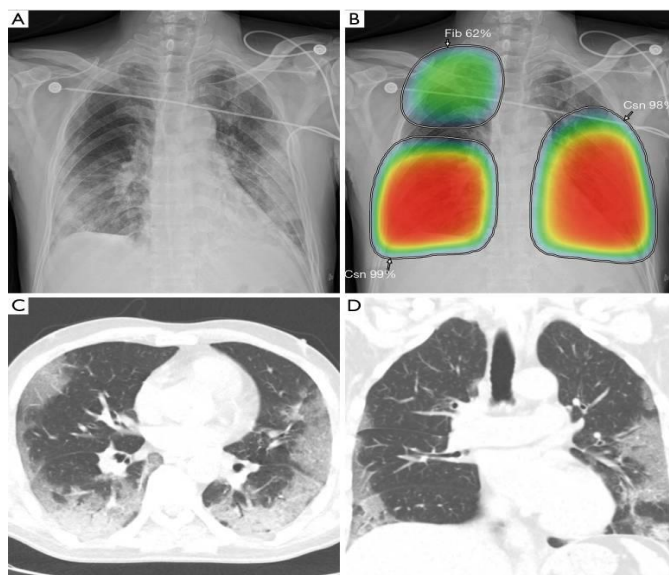
### 4.3. Primjena umjetne inteligencije u COVID-19 pandemiji

Umjetna inteligencija dio je računalne znanosti koji se bavi razvojem sposobnosti računala da obavljaju zadatke za koje je potreban neki oblik inteligencije. Predstavlja alat koji može uveliko povećati efikasnost zdravstvenog sustava i zdravstvene skrbi; prije svega omogućiti precizniju i bržu kako dijagnostičku, tako i terapijsku točnost. S obzirom da, unutar medicine, radiologija kao grana koristi računalnu opremu, koja je čini ovisnom o tehnološkom napretku, i velik broj informacija koje se takvom opremom obrađuju, razumljivo je zašto upravo radiologija postaje idealan poligon za razvoj i primjenu umjetne inteligencije. Radiološki tehnolozi danas koriste uređaje čija je brzina neusporediva sa onom u prošlosti, kao i njihove komponente i mogućnosti. Dok tako broj pretraga po danu postaje sve veći, brzina i olakšavanje rada liječnika radiologa koji sve podatke pretrage moraju detaljno analizirati, tek se unaprjeđuju. Glavnu ulogu u pomoći radiolozima ima upravo umjetna inteligencija i njene metode kao što su algoritmi dubokog i strojnog učenja, neuronske mreže, ekspertni sustavi itd. Početna točka je duboko učenje koje predstavlja podskup strojnog učenja temeljeno na strukturi neuronske mreže inspiriranom ljudskim mozgom (71).

Izuzetno važan dio umjetne inteligencije je računalno potpomognuta detekcija **CAD** (eng. *computer-aided detection*). Radi se o računalnom programu kojim se prepoznavaju sumnjive značajke na slici i time privlači pažnja radiologa kako bi se izbjegao lažno negativan nalaz. Pri tome je postupnik sljedeći: radiolog pregledava sliku, aktivira CAD softver, nakon toga donosi konačnu odluku radiološkog nalaza. Softver u ovom slučaju radi na principu algoritma koji pregledava slučaj na isti način kao i radiolog. CAD već uveliko ima primjenu u nekim dijelovima radiologije kao što su mamografija, radiografija prsnog koša i magnetska rezonancija; za sad se većinom radi o specifičnim pretragama određenih dijagnoza prema unaprijed dogovorenom postupniku npr. mamografski probir raka dojke.

Radiografija prsnog koša i računalno potpomognuta detekcija posebno se povezuju za vrijeme trajanja COVID-19 pandemije. Sami smo svjedoci koliko je pandemija brzo napredovala i uzrokovala brojne komplikacije, a nažalost i smrtne ishode. U takvim situacijama vrijeme postaje neprocjenjivo, stoga se u nekim zemljama CAD počinje koristiti kao sastavni dio COVID-19 dijagnostike. Iako se RT-PCR test uzimao kao zlatni standard pri otkrivanju zaraze, mnogi smatraju kako se do rezultata puno brže i sigurnije može doći uz pomoć radiološke obrade prsnog koša uz aktivaciju CAD softvera i sličnih sustava umjetne inteligencije.

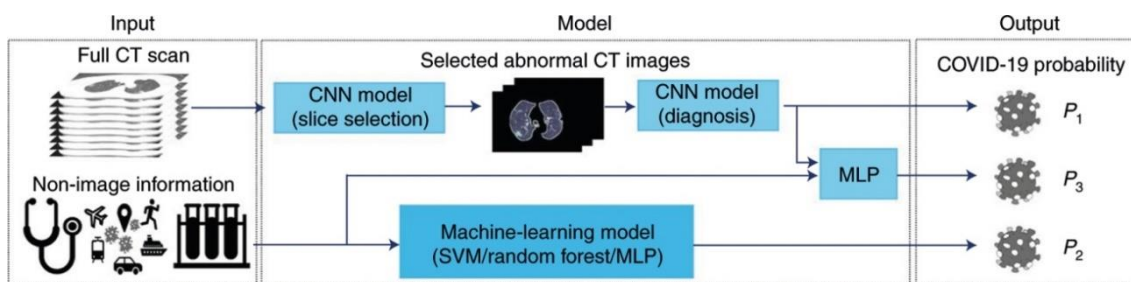
Harmon i sur. (72) pokazali su da bi **DL algoritam** (eng. *deep learning*) odnosno algoritam dubokog učenja kao komponenta umjetne inteligencije mogao postići do 90, 8% točnosti, 84% osjetljivosti i 93% specifičnosti u otkrivanju covid pneumonije na CT snimkama prsnog koša korištenjem multinacionalnih skupova podataka. Osim toga, umjetna inteligencija može pomoći radiolozima u razlikovanju COVID-a od drugih plućnih infekcija na rentgenskim snimkama i CT presjecima prsnog koša. Slika 28. prikazuje primjer tumačenja radioloških prikaza covid pneumonije uz pomoć umjetne inteligencije točnije CAD-a. A,C i D su radiološki prikazi, dok B prikaz pokazuje aktivaciju CAD softvera (72).



Slika 28. Radiološki prikaz prsnog koša covid pacijenta RTG snimkama, CT aksijalnim i koronarnim presjekom, te njihova sinteza uz korištenje CAD softvera umjetne inteligencije. (72)

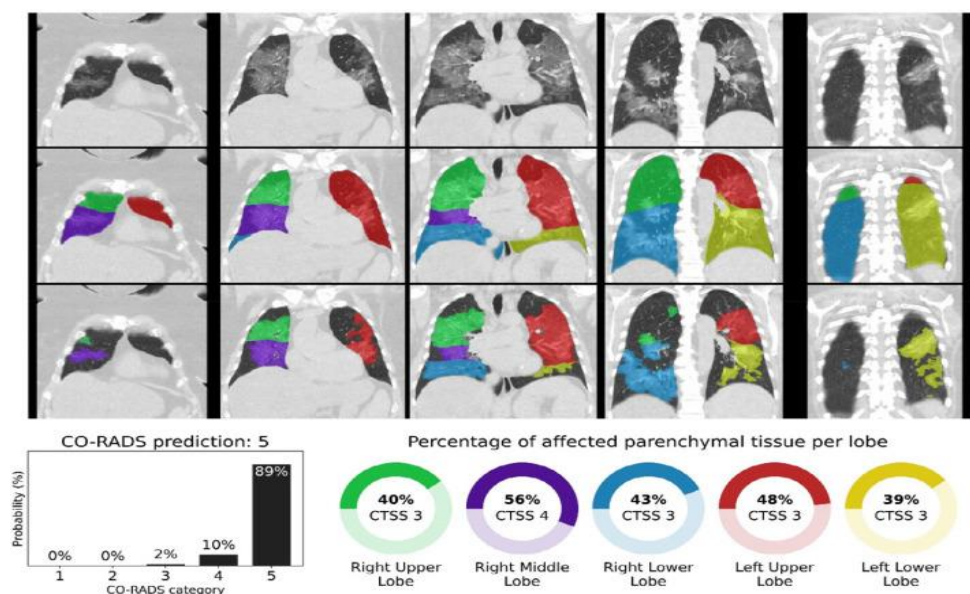


Xueyan Mei i sur. (73) vođeni činjenicom kako se rezultati PCR-a koji se obavlja rutinski mogu čekati i do dva dana, a uz to mogu biti i lažno negativni, naglašavaju hitnu potrebu oblikovanja drugih alternativnih metoda brze i točne dijagnostike. Nadalje, sam CT jeste važna komponenta, ali može imati ograničenja u vidu različitih faza bolesti pa tako neki pacijenti u ranim fazama imaju uredne radiološke nalaze. U studiji su upotrijebili algoritme umjetne inteligencije (AI) za integraciju nalaza CT prsnog koša s kliničkim simptomima, poviješću izloženosti i laboratorijskim testiranjem (Slika 29.) kako bi unaprijedili brzinu dijagnosticiranja pozitivnih pacijenata. U testnom skupu od 279 pacijenata, AI sustav postigao je jednaku osjetljivost u usporedbi sa mišljenjem starijeg radiologa. Sustav umjetne inteligencije također je poboljšao otkrivanje pozitivnih pacijenata, a koji su imali uredne CT nalaze, točno identificirajući 17 od 25 (68%) pacijenata, dok su radiolozi klasificirali sve te pacijente kao negativne na COVID-19 (73).



Slika 29. Prikaz neuronske mreže (CNN) koja kombinira radiološke i kliničke podatke o pacijentu i na taj način predviđa vjerojatnost postojanja COVID infekcije. (73)

Nikolas Lessmann i suradnici (74) opisuju **CO RADS sustav** (eng. *coronavirus reporting and data system*) čiji je cilj iskoristiti mogućnosti umjetne inteligencije te tako povezati CO RADS i CT snimke uz krajnji rezultat ocjene vjerojatnosti i opsega plućne bolesti na CT snimkama toraksa. Sustav CO-RADS AI sastoji se od tri algoritma dubokog učenja koji automatski segmentiraju pet plućnih režnjeva, dodjeljuju CO-RADS rezultat za sumnju na postojanje virusa i CT rezultat ozbiljnosti za stupanj zahvaćenosti parenhima po režnju. Jedan od primjera iz studije je prikazan na slici 30.; radi se o 73-godišnjoj ženi s pozitivnim nalazom RT-PCR testa. CT snimka bez kontrastnog sredstva u koronarnom prikazu (gornji red), prekrivena automatskom segmentacijom režnja (srednji red) i otkrivenim područjima abnormalnog parenhimalnog plućnog tkiva (donji red). Slika 30. također pokazuje vjerojatnosti koje je model umjetne inteligencije dodijelio svakoj kategoriji CO-RADS (dolje lijevo), te izračunate postotke zahvaćenog parenhimalnog tkiva i odgovarajući CT rezultat ozbiljnosti (CTSS) po režnju (dolje desno).



Slika 30. CO-RADS i CT predviđanja ozbiljnosti za COVID-19 pozitivan slučaj s velikom zahvaćenošću parenhima. (74)

## 5. ZAKLJUČAK

Pandemija uzrokovana SARS-CoV-2 virusom zahtijevala je brzu prilagodbu zdravstvenih sustava i uvođenje zaštitnih mjera kako bi se broj oboljelih nastojao smanjiti na najmanji mogući. U borbi protiv virusa značajnu ulogu imala je radiologija kao grana medicine, čiji modaliteti su poslužili za dijagnostiku i praćenje svih zdravstvenih promjena uzrokovanih infekcijom. Dijagnostike poput rentgena, ultrazvuka, kompjutorizirane tomografije i magnetske rezonancije imale su zadatak pružiti pacijentima pravovremenu i adekvatnu radiološku obradu kako bi potencijalne komplikacije bolesti bile pravovremeno otkrivene i adekvatno liječene. Za postizanje tog cilja i radiolozi i radiološki tehnolozi morali su pokazati svoj multidiscipliniran pristup i timski rad, za što bolju kvalitetu pretraga u neuobičajnim uvjetima rada, u što kraćem roku i uz poštivanje svih mjera zaštite od potencijalne zaraze. Poseban pristup bio je potreban pacijentima u jedinicama intenzivnog liječenja čije je zdravstveno stanje, infektološki gledano, često bilo nedovoljno jasno čak i suvremenoj medicini. S obzirom da teški oblik covid oboljenja može uzrokovati ozbiljne komplikacije, od kojih su najčešće neurološke, liječenje je u tim situacijama dodatno otežano nedovoljno poznatim mehanizmima patofiziologije virusa. Do sada objavljena istraživanja vezana za manifestacije i komplikacije COVID-19 bolesti ističu da je potrebno vrijeme za rad na opširnijim studijama sa što više jasnih i dokazom potkrijepljenih podataka kako bi daljnji budući rezultati bili što precizniji, te što je više moguće razjasnili sve utjecaje SARS-CoV-2 virusa na ljudski organizam.

## 6. LITERATURA

1. <https://www.hzjz.hr/priopcenja-mediji/covid-19-priopcenje-prvog-slucaja/>
2. Handbook of COVID-19 Prevention and Treatment, The First Affiliated Hospital, Zhejiang University School of Medicine, 2020, Available: <https://covid-19.alibabacloud.com/>, retrieved at April 29th 2020
3. Miše D., Blatarić M. Personal protective equipment – Instructions for healthcare professionals – pertinent to COVID-19 [2019-nCoV], SG/NJ 2020;25:12-6, dostupno na <https://hrcak.srce.hr/file/345150>
4. Sadiq Z, Rana S, Mahfoud Z, Raoof A. Systematic review and meta-analysis of chest radiograph (CXR) findings in COVID-19. *Clin Imaging*. 2021 Dec;80:229-238. doi: 10.1016/j.clinimag.2021.06.039. Epub 2021 Jul 27. PMID: 34364071; PMCID: PMC8313779.
5. Huang C., Wang Y., Li X., et al. Clinical features of patients infected with 2019 novel coronavirus in Wuhan, China. *Lancet*. 2020;395:497–506.
6. Pontone G., Scafuri S., Mancini M.E., Agalbato C., Guglielmo M., Baggiano A., Muscogiuri G., Fusini L., Andreini D., Mushtaq S., Conte E., Annoni A., Formenti A., Gennari A.G., Guaricci A.I., Rabbat M.R., Pompilio G., Pepi M., Rossi A., Role of computed tomography in COVID-19, *Journal of Cardiovascular Computed Tomography*, Volume 15, Issue 1, 2021, Pages 27-36, ISSN 1934-5925
7. Vince A., Papić N., Lepej Ž.S., Kutleša M., Stemberger M.L., Tešović G., Višković K. Molekularna biologija SARS-COV-2, patogeneza, klinička slika, liječenje i profilaksa bolesti, Zagreb: Sveučilište u Zagrebu, Medicinski fakultet; 2022./2023.
8. Guarnera, A., Podda, P., Santini, E. *et al.* Differential diagnoses of COVID-19 pneumonia: the current challenge for the radiologist—a pictorial essay. *Insights Imaging* **12**, 34 (2021). <https://doi.org/10.1186/s13244-021-00967-x>
9. Capitanio S, Nordin AJ, Noraini AR, Rossetti C. PET/CT in nononcological lung diseases: current applications and future perspectives. *Eur Respir Rev* 2016 Sep 31;25(141):247-258
10. Lütje S, Marinova M, Kütting D, Attenberger U, Essler M, Bundschuh RA. Nuclear medicine in SARS-CoV-2 pandemia: 18F-FDG-PET/CT to visualize COVID-19. *Nuklearmedizin* 2020 Jun;59(3):276-280

11. Qin C, Liu F, Yen T, Lan X. F-FDG PET/CT compli of COVID-19: a series of four highly suspected cases. *Eur J Nucl Med Mol Imaging* 2020 May 22;47(5):1281-1286
12. Zou S, Zhu X. FDG PET/CT of COVID-19. *Radiology* 2020 Aug;296(2):E118-E118
13. Czernin J, Fanti S, Meyer P, Allen-Auerbach M, Hacker M, Sathekge M, et al. Nuclear Medicine Operations in the Times of COVID-19: Strategies, Precautions, and Experiences. *J Nucl Med* 2020 May;61(5):626-629.
14. Aljondi R, Alghamdi S, Diagnostic Value of Imaging Modalities for COVID-19: Scoping Review *J Med Internet Res* 2020;22(8):e19673 URL: <https://www.jmir.org/2020/8/e19673> DOI: 10.2196/19673
15. Allinovi M., Parise A., Giacalone M., Amerio A., Delsante M., Odone A., Franci A., Gigliotti F., Amadasi S., Delmonte D., Parri N., Mangia A., Lung Ultrasound May Support Diagnosis and Monitoring of COVID-19 Pneumonia, *Ultrasound in Medicine & Biology*, Volume 46, Issue 11, 2020, Pages 2908-2917, ISSN 0301-5629
16. Volpicelli G, Elbarbary M, Blaivas M, et al. International evidence-based recommendations for point-of-care lung ultrasound. *Intensive Care Med* 2012; 38: 577–591.
17. Mohamed MFH, Al-Shokri S, Yousaf Z, et al. Frequency of abnormalities detected by point-of-care lung ultrasound in symptomatic COVID-19 patients: systematic review and meta-analysis. *Am J Trop Med Hyg* 2020; 103: 815–821
18. Lichtenstein D, Mézière G, Biderman P, et al. The comet-tail artefact. An ultrasound sign of alveolar-interstitial syndrome. *Am J Respir Crit Care Med* 1997; 156: 1640–1646. Laursen CB, Clive A, Halifax R, et al. European Respiratory Society statement on thoracic ultrasound. *Eur Respir J* 2021; 57: 2001519
19. Blazic I, Cogliati C, Flor N, et al. The use of lung ultrasound in COVID-19. *ERJ Open Res* 2023; 9: 00196-2022 [DOI: 10.1183/23120541.00196-2022].
20. Sorlini C, Femia M, Nattino G, et al. The role of lung ultrasound as a frontline diagnostic tool in the era of COVID-19 outbreak. *Intern Emerg Med* 2021; 16: 749–756.
21. Millington SJ, Koenig S, Mayo P, et al. Lung ultrasound for patients with coronavirus disease 2019 pulmonary disease. *Chest* 2021; 159: 205–211
22. Bouhemad B, Zhang M, Lu Q, et al. Clinical review: bedside lung ultrasound in critical care practice. *Crit Care* 2007; 11: 205.).

23. Collins, J.D., Rowley, H., Leiner, T., Reeder, S., Hood, M., Dekkers, I., Tha, K., Gulani, V., Kopanoglu, E. and (2022), Magnetic Resonance Imaging During a Pandemic: Recommendations by the ISMRM Safety Committee. *J Magn Reson Imaging*, 55: 1322-1339. <https://doi.org/10.1002/jmri.28006>
24. Pulmonary complications due to COVID-19 – a literature review. Romaszko-Wojtowicz A.M., Doboszynska A., *Pol. Ann. Med.* 2021;28(2):244-249
25. Gosangi B, Rubinowitz AN, Irugu D, Gange C, Bader A, Cortopassi I. COVID-19 ARDS: a review of imaging features and overview of mechanical ventilation and its complications. *Emerg Radiol.* 2022 Feb;29(1):23-34. doi: 10.1007/s10140-021-01976-5. Epub 2021 Oct 26. Erratum in: *Emerg Radiol.* 2022 Feb;29(1):225. doi: 10.1007/s10140-021-01995-2. PMID: 34698956; PMCID: PMC8545770
26. Wu C, Chen X, Cai Y, et al. Risk factors associated with acute respiratory distress syndrome and death in patients with coronavirus disease 2019 pneumonia in Wuhan, China [published correction appears in *JAMA Intern Med.* 2020 Jul 1;180(7):1031] *JAMAInternMed.* 2020;180(7):934–943. doi: 10.1001/jamainternmed.2020.0994.
27. Puah SH (2020) ATS and APSR Joint Webinar: Global perspectives on COVID-19. <https://www.apsresp.org/archive/2020-covid-19-webinar.html> . Accessed Feb 2021
28. Krynytska I, Marushchak M, Birchenko I, Dovgalyuk A, Tokarskyy O. COVID-19-associated acute respiratory distress syndrome versus classical acute respiratory distress syndrome (a narrative review). *Iran J Microbiol.* 2021 Dec;13(6):737-747. doi: 10.18502/ijm.v13i6.8072. PMID: 35222850; PMCID: PMC8816697.
29. Thibodeau R, Jafroodifar A, Quraeshi S, Lisi M. SARS-CoV-2 infection leading to ischemic and hemorrhagic brain lesions and acute respiratory distress syndrome. *Radiol Case Rep* 2021; 16: 753–759.
30. Hu XS, Hu CH, Zhong P, Wen YJ, Chen XY. Risk factors associated with acute respiratory distress syndrome in COVID-19 patients outside Wuhan: a double-center retrospective cohort study of 197 cases in Hunan, China. *World J Clin Cases* 2021; 9: 344–356.
31. Bašić Kes V., Grbić N., Supanc V., Zavoreo I., Zadro Matovina L., Neurološka očitovanja COVID-19, *Acta Med Croatica*, 75 (2021) 281-288

32. World Health Organization. (2021). Neurology and COVID-19: scientific brief, <https://iris.who.int/handle/10665/345574>. License: CC BY-NC-SA 3.0 IGO
33. Leven Y, Bösel J. Neurological manifestations of COVID-19 - an approach to categories of pathology. *Neurol Res Pract* 2021; 26(3): 39. <https://doi.org/10.1186/s42466-021-00138-9>.
34. Siow I, Lee KS, Zhang JJY, Saffari SE, Ng A. Encephalitis as a neurological complication of COVID-19: A systematic review and meta-analysis of incidence, outcomes, and predictors. *Eur J Neurol.* 2021 Oct;28(10):3491-3502. doi: 10.1111/ene.14913. Epub 2021 Jun 2. PMID: 33982853; PMCID: PMC8239820.
35. Kremer S, Lersy F, Anheim M, et al. Neurologic and neuroimaging findings in patients with COVID-19: a retrospective multicenter study. *Neurology.* 2020;95(13):e1868-e1882.
36. Benameur K, Agarwal A, Auld SC, et al. Early release-encephalopathy and encephalitis associated with cerebrospinal fluid cytokine alterations and coronavirus disease, Atlanta, Georgia, USA, 2020. 2020.
37. Umapathi T, Quek WMJ, Yen JM, et al. Encephalopathy in COVID-19 patients; viral, parainfectious, or both? *Eneurologicalsci.* 2020;21:100275.
38. Dogan L, Kaya D, Sarikaya T, et al. Plasmapheresis treatment in COVID-19-related autoimmune meningoencephalitis: case series. *Brain Behav Immun.* 2020;87:155-158.
39. Islam MA, Cavestro C, Alam SS, Kundu S, Kamal MA, Reza F. Encephalitis in Patients with COVID-19: A Systematic Evidence-Based Analysis. *Cells.* 2022 Aug 18;11(16):2575. doi: 10.3390/cells11162575. PMID:36010650; PMCID: PMC9406394.
40. Sharif MH, Khaleeque M, Khan AA, Jan MH, Ahmed A, Latif N, Qadir A, Hanif M, Iqbal A. Encephalitis as a Clinical Manifestation of COVID-19: A Case Series. *Case Rep Neurol.* 2023 Jun 15;15(1):131-139. doi: 10.1159/000530926. PMID: 37483461; PMCID: PMC10359675.
41. Brinar V. Demijelinizacijske bolesti središnjeg živčanog sustava. U: Brinar V, Hajnšek S, Malojčić B, Habek M i sur., ur. *Neurologija za medicinare.* Zagreb: Medicinska naklada; 2009. Str. 302-337.

42. Gelibter S, Bellavia G, Arbasino C, Arnò N, Glorioso M, Mazza S, Murelli R, Sciarretta M, Dallochio C. Encephalopathy as a prognostic factor in adults with acute disseminated encephalomyelitis following COVID-19. *J Neurol*. 2022 May;269(5):2293-2300. doi: 10.1007/s00415-021-10947-2
43. Nath A. Neurologic Manifestations of Severe Acute Respiratory Syndrome Coronavirus 2 Infection. *Continuum (Minneapolis, Minn)*. 2021 Aug 1;27(4):1051-1065. doi: 10.1212/CON.0000000000000992. PMID: 34623104; PMCID: PMC9527260.
44. Mohan N, Fayyaz MA, Del Rio C, Khurana NKRS, Vaidya SS, Salazar E, Joyce J, Ali AA. Neurological manifestations and neuroimaging findings in patients with SARS-CoV-2: a systematic review. *Egypt J Neurol Psychiatr Neurosurg*. 2021;57(1):68. doi: 10.1186/s41983-021-00322-3. Epub 2021 Jun 2. PMID: 34093004; PMCID: PMC8170868.
45. Fridman S, Bullrich MB, Jimenez-Ruiz A, Costantini P, Shah P, Just C, et al. Stroke risk, phenotypes, and death in COVID-19: systematic review and newly reported cases. *Neurology*. 2020;95(24):e3373–e3385. doi: 10.1212/WNL.0000000000010851.
46. Fitsiori A, Pugin D, Thieffry C, Lalive P, Vargas MI. COVID-19 is associated with an unusual pattern of brain microbleeds in critically ill patients. *J Neuroimaging*. 2020;30(5):593–597. doi: 10.1111/jon.12755.
47. Pan S, Chen WC, Baal JD, Sugrue LP. Neuroradiological features of mild and severe SARS-CoV-2 infection. *Acad Radiol*. 2020;27(11):1507–1514. doi: 10.1016/j.acra.2020.08.026.
48. Faro SH, Manmatharayan A, Leiby B, Jain N, Mohamed FB, Talekar KS, Doshi A, Jambor I, Chang S, Finkelstein M, Kremer S, Lersy F, Lindgren B, Figueiredo NM, Gerevini S, Napolitano A, Jain R, Dogra S, Pillai JJ, Ryan D, Jager R, Carletti F, Mian A, Kaliev A, Anand P, Takahashi C, Murat A, Colen R, Mansueto G, Pizzini F. Neuroimaging findings in 4342 hospitalized COVID-19 subjects: A multicenter report from the United States and Europe. *J Neuroimaging*. 2023 Sep-Oct;33(5):752-763. doi: 10.1111/jon.13140. Epub 2023 Jun 28. PMID: 37381160.
49. Nalbandian A, Sehgal K, Gupta A, Madhavan MV, McGroder C, Stevens JS, et al. Post-acute COVID-19 syndrome. *Nat Med*. 2021;27:601–15.



50. Xiong M., Liang X., Wei Y.D. Changes in blood coagulation in patients with severe coronavirus disease 2019 (COVID-19): A meta-analysis. *Br J Haematol.* 2020;189:1050–1052.
51. Gómez-Mesa JE, Galindo-Coral S, Montes MC, Muñoz Martin AJ. Thrombosis and coagulopathy in COVID-19. *Curr. Probl. Cardiol.* 46(3), 100742 (2021).
52. Pontone G, Scafuri S, Mancini ME, Agalbato C, Guglielmo M, Baggiano A, Muscogiuri G, Fusini L, Andreini D, Mushtaq S, Conte E, Annoni A, Formenti A, Gennari AG, Guaricci AI, Rabbat MR, Pompilio G, Pepi M, Rossi A. Role of computed tomography in COVID-19. *J Cardiovasc Comput Tomogr.* 2021 Jan-Feb;15(1):27-36. doi: 10.1016/j.jcct.2020.08.013. Epub 2020 Sep 4. PMID: 32952101; PMCID: PMC7473149.
53. Spyropoulos AC, Levy JH, Ageno W et al. Scientific and Standardization Committee communication: clinical guidance on the diagnosis, prevention, and treatment of venous thromboembolism in hospitalized patients with COVID-19. *J. Thromb. Haemost. JTH* 18(8), 1859–1865 (2020).
54. Bellosta R, Luzzani L, Natalini G et al. Acute limb ischemia in patients with COVID-19 pneumonia. *J. Vasc. Surg.* 72(6), 1864–1872 (2020).
55. Gonzalez-Fajardo JA, Ansuategui M, Romero C et al. Mortality of COVID-19 patients with vascular thrombotic complications. *Med. Clin. Engl.* Ed 156(3), 112–117 (2021).
56. Štula I., Marinović Guić M., Lovrić Kojundžić S., Gabrić J., Masivna tromboza abdominalne aorte s distalnom embolijom kao jedina klinička manifestacija COVID-19 infekcije; *Hrvat. čas. zdr. znan.* 2021; 1: 34-36
57. Xu J, Xie J, Du B, Tong Z, Qiu H, Bagshaw SM. Clinical characteristics and outcomes of patients with severe COVID-19 induced acute kidney injury. *J. Intensive Care Med.* 36(3), 319–326 (2021).
58. Smarz-Widelska I, Grywalska E, Morawska I et al. Pathophysiology and clinical manifestations of COVID-19-related acute kidney injury – the current state of knowledge and future perspectives. *Int. J. Mol. Sci.* 22(13), 7082 (2021).
59. Farouk SS, Fiaccadori E, Cravedi P, Campbell KN. COVID-19 and the kidney: what we think we know so far and what we don't. *J. Nephrol.* 33, 1213–1218 (2020).

60. Atelj A., Krajinović V., Santini M., Papić N., Vargović M., Kotarski V., Gjurašin B., Krznarić J., Kutleša M., Bolesnici liječeni u Jedinici intenzivnog liječenja Klinike za infektivne bolesti „Dr. Fran Mihaljević“ u Zagrebu zbog bolesti COVID-19, *Infektol glasnik* 2020; 40 (2);55-63 <https://doi.org/10.37797/ig.40.2.3>
61. Yu Y, Xu D, Fu S, et al. Patients with COVID-19 in 19 ICUs in Wuhan, China: a cross-sectional study. *Crit Care* 2020; 24(1): 219.
62. Margarita V. Revzin, Sarah Raza, Neil C. Srivastava, Robin Warshawsky, Catherine D'Agostino, Ajay Malhotra, Anna S. Bader, Ritesh D. Patel, Kan Chen, Christopher Kyriakakos, and John S. Pellerito *RadioGraphics* 2020 40:7, 1866-1892) <https://pubs.rsna.org/doi/full/10.1148/rg.2020200195#fig21>
63. M.L. Parra Gordo, G. Buitrago Weiland, M. Grau García, G. Arenaza Choperena, Radiologic aspects of COVID-19 pneumonia: Outcomes and thoracic complications, *Radiología (English Edition)*, Volume 63, Issue 1, 2021, Pages 74-88, ISSN 2173-5107
64. World Health Organization. A clinical case definition of post COVID-19 condition by a Delphi consensus,. 2021 COVID-19: Clinical care. Dostupno na: [https://www.who.int/publications/i/item/WHO-2019-nCoV-Post\\_COVID-19\\_condition-Clinical\\_case\\_definition-2021.1](https://www.who.int/publications/i/item/WHO-2019-nCoV-Post_COVID-19_condition-Clinical_case_definition-2021.1)
65. Vrsaljko N., Višković K., Vince A., Dugi COVID ili postakutne posljedice COVID-19, *Liječ Vjesnik* 2023;15:307-320 <https://doi.org/10.37797/ig.40.2.3>
66. Janiri D, Carfi A, Kotzalidis GD, Bernabei R, Landi F, Sani G. Gemelli Against COVID-19 Post-Acute Care Study Group. Posttraumatic Stress Disorder in Patients After Severe COVID-19 Infection. *JAMA Psychiatry*. 2021;78:567–569. PubMed <https://doi.org/10.1001/jamapsychiatry.2021.0109>
67. Bai F, Tomasoni D, Falcinella C, Barbanotti D, Castodi R, Mule G, et al. Female gender is associated with long COVID syndrome: a prospective cohort study. *Clin Microbiol Infect*.2022;28(4):6119–61116. PubMed <https://doi.org/10.1016/j.cmi.2021.11.002>
68. Boglione L, Meli G, Poletti F, Rostagno R, Moglia R, Cantone M i sur. Risk factors and incidence of long-COVID syndrome in hospitalized patients: does remdesivir have a protective effect? *QJM*. 2022;12:865–71.

69. Han X, Fan Y, Alwalid O, Li N, Jia X, Yuan M i sur. Six-month Follow-up Chest CT Findings after Severe COVID-19 Pneumonia. *Radiology*. 2021;299:E177–E186.
70. Caro-Domínguez P, Navallas M, Rianza-Martin L, Ghadimi Mahani M, Ugas Charcape CF, Valverde I, D'Arco F, Toso S, Shelmerdine SC, van Schuppen J, Secinaro A, Gräfe D, Camacho M, Neth O, Goo HW, Kellenberger CJ. Imaging findings of multisystem inflammatory syndrome in children associated with COVID-19. *Pediatr Radiol*. 2021 Aug;51(9):1608-1620. doi: 10.1007/s00247-021-05065-0. Epub 2021 Apr 27. PMID: 33904952; PMCID: PMC8076442.
71. Hosny A, Parmar C, Quackenbush J, Schwartz LH, Aerts HJWL. Artificial intelligence in radiology. *Nat Rev Cancer*. 2018.;18(8):500–10.
72. Harmon SA, Sanford TH, Xu S, et al. Artificial intelligence for the detection of COVID-19 pneumonia on chest CT using multinational datasets. *Nat Commun* 2020;11:4080. 10.1038/s41467-020-17971-2
73. Mei X, Lee HC, Diao KY, Huang M, Lin B, Liu C, Xie Z, Ma Y, Robson PM, Chung M, Bernheim A, Mani V, Calcagno C, Li K, Li S, Shan H, Lv J, Zhao T, Xia J, Long Q, Steinberger S, Jacobi A, Deyer T, Luksza M, Liu F, Little BP, Fayad ZA, Yang Y. Artificial intelligence-enabled rapid diagnosis of patients with COVID-19. *Nat Med*. 2020 Aug;26(8):1224-1228. doi: 10.1038/s41591-020-0931-3. Epub 2020 May 19. PMID: 32427924; PMCID: PMC7446729.
74. Lessmann N, Sánchez CI, Beenen L, Boulogne LH, Brink M, Calli E, Charbonnier JP, Dofferhoff T, van Everdingen WM, Gerke PK, Geurts B, Gietema HA, Groeneveld M, van Harten L, Hendrix N, Hendrix W, Huisman HJ, Išgum I, Jacobs C, Kluge R, Kok M, Krdzalic J, Lassen-Schmidt B, van Leeuwen K, Meakin J, Overkamp M, van Rees Vellinga T, van Rikxoort EM, Samperna R, Schaefer-Prokop C, Schalekamp S, Scholten ET, Sital C, Stöger JL, Teuwen J, Venkadesh KV, de Vente C, Vermaat M, Xie W, de Wilde B, Prokop M, van Ginneken B. Automated Assessment of COVID-19 Reporting and Data System and Chest CT Severity Scores in Patients Suspected of Having COVID-19 Using Artificial Intelligence. *Radiology*. 2021 Jan;298(1):E18-E28. doi: 10.1148/radiol.2020202439. Epub 2020 Jul 30. PMID: 32729810; PMCID: PMC7393955

## 7. ŽIVOTOPIS

### OSOBNE INFORMACIJE

**Ime i prezime:** Nives Grepo  
**Datum, mjesto i država rođenja:** 28.4.1997. Čapljina, Bosna i Hercegovina  
**E-mail:** [nivesgrepo@gmail.com](mailto:nivesgrepo@gmail.com)

### OBRAZOVANJE

- 2021. – 2024. Sveučilište u Splitu; Sveučilišni odjel zdravstvenih studija; diplomski studij radiološke tehnologije
- 2016. – 2019. Sveučilište u Splitu; Sveučilišni odjel zdravstvenih studija; preddiplomski studij radiološke tehnologije (27. – 31.8.2018. The 1<sup>st</sup> International Summer School „News in Radiological Technology and Radiography“ University od Split)
- 2012. – 2016. Srednja škola Čapljina, opća gimnazija
- 2004. – 2012. Osnovna škola Vladimira Pavlovića, Čapljina

### RADNO ISKUSTVO

- 2020. - Klinika za infektivne bolesti „dr. Fran Mihaljević“ Zagreb; Zavod za radiološku i ultrazvučnu dijagnostiku
- 2019. - 2020. Pripravnički staž u Klinici za infektivne bolesti „dr.Fran Mihaljević“ Zagreb (1.2.2020.-1.4.2020. KBC Rebro Zagreb)
- Sveučilišni odjel zdravstvenih studija – Kliničke vještine; KBC Split