

# Adaptivna radioterapija raka prostate - pregledni rad

---

Han, Marina

Master's thesis / Diplomski rad

2024

Degree Grantor / Ustanova koja je dodijelila akademski / stručni stupanj: **University of Split / Sveučilište u Splitu**

Permanent link / Trajna poveznica: <https://um.nsk.hr/um:nbn:hr:176:517641>

Rights / Prava: [In copyright](#)/[Zaštićeno autorskim pravom.](#)

Download date / Datum preuzimanja: **2024-12-26**



Repository / Repozitorij:

[Repository of the University Department for Health Studies, University of Split](#)



SVEUČILIŠTE U SPLITU  
Podružnica  
SVEUČILIŠNI ODJEL ZDRAVSTVENIH STUDIJA  
SVEUČILIŠNI DIPLOMSKI STUDIJ  
RADIOLOŠKA TEHNOLOGIJA

**Marina Han**

**ADAPTIVNA RADIOTERAPIJA KOD KARCINOMA  
PROSTATE**

**Diplomski rad**

Split, 2024.

SVEUČILIŠTE U SPLITU  
Podružnica  
SVEUČILIŠNI ODJEL ZDRAVSTVENIH STUDIJA  
SVEUČILIŠNI DIPLOMSKI STUDIJ  
RADIOLOŠKA TEHNOLOGIJA

**Marina Han**

**ADAPTIVNA RADIOTERAPIJA KOD KARCINOMA  
PROSTATE**

**ADAPTIVE RADIOTHERAPY IN PROSTATE CANCER**

**Diplomski rad / Master's Thesis**

Mentor:

**Izv. prof. dr. sc. Tomislav Omrčen, dr.med.**

Split, 2024.

## TEMELJNA DOKUMENTACIJSKA KARTICA

DIPLOMSKI RAD

Sveučilište u Splitu  
Sveučilišni odjel zdravstvenih studija  
Sveučilišni diplomski studij Radiološka tehnologija

**Znanstveno područje:** biomedicina i zdravstvo  
**Znanstveno polje:** kliničke medicinske znanosti

**Mentor:** izv. prof. dr. sc. Tomislav Omrčen dr.med

### ADAPTIVNA RDIOTERAPIJA KOD KARCINOMA PROSTATE Marina Han, 1003000853

#### SAŽETAK

Ovaj diplomski rad analizira temu adaptivne radioterapije kao naprednog i inovativnog pristupa u liječenju karcinoma prostate, naglašavajući njezine prednosti u odnosu na konvencionalne tehnike zračenja. Tradicionalne metode radioterapije često ne mogu uzeti u obzir dnevne promjene u anatomiji pacijenta što može rezultirati suboptimalnom isporukom doze te povećanim rizikom od oštećenja zdravih tkiva te organa od rizika. Adaptivna radioterapija rješava ovaj problem omogućujući prilagodbu plana liječenja tijekom svake sesije koristeći napredne tehnike poput multiparametrijske magnetske rezonancije i MR-Linac tehnologije.

Primjena adaptivne radioterapije uključuje detaljno konturiranje ciljnog volumena zračenja te organa od rizika na temelju dnevnih snimaka čime se postiže veća preciznost u isporuci doze te se smanjuju neželjeni učinci na okolna zdrava tkiva. U usporedbi s konvencionalnim tehnikama poput 3D konformalnog zračenja ili radioterapijom modularnog intenziteta, adaptivna radioterapija omogućuje bolje praćenje i prilagodbu plana liječenja u stvarnom vremenu što dovodi do značajnih kliničkih poboljšanja.

U radu su također razmatrani tehnički aspekti implementacije adaptivne radioterapije uključujući upotrebu naprednih softverskih rješenja za optimizaciju plana i izračuna doze kao i potrebe za dodatnom edukacijom stručnog osoblja. Unatoč tim izazovima rezultati kliničkih studija pokazuju značajno poboljšanje u lokalnoj kontroli bolesti i smanjenju toksičnosti kod pacijenata s karcinomom prostate.

Budući razvoj adaptivne radioterapije uključuje integraciju umjetne inteligencije (AI) za automatsku segmentaciju i prilagodbu planova što bi moglo dodatno smanjiti vrijeme tretmana i povećati učinkovitost. Ova tehnologija uz podršku sve naprednijih hardverskih i softverskih rješenja ima potencijal postati standard u liječenju karcinoma prostate i drugih oblika raka pružajući pacijentima individualizirani pristup temeljen na specifičnostima njihove anatomije i biološkog odgovora na terapiju.

**Ključne riječi:** adaptivna radioterapija, karcinom prostate, konusna računalna tomografija (CBCT), ciljni volumen zračenja, MR- Linac sustavi, multiparametrijska magnetska rezonancija (mpMRI)

**Rad sadrži:** 92 stranice, 38 slika, 87 literaturnih referenci  
**Jezik izvornika:** hrvatski

## BASIC DOCUMENTATION CARD

MASTER THESIS

University of Split  
University Department for Health Studies  
University graduate study of Radiological Technology

**Scientific area:** biomedicine and health care

**Scientific field:** clinical medical sciences

**Supervisor:** Assoc. Prof. Tomislav Omrčen, MD, PhD

### ADAPTIVE RADIOTHERAPY IN PROSTATE CANCER

Ime i prezime, 1003000853

#### SUMMARY

This thesis analyzes the topic of adaptive radiotherapy as an advanced and innovative approach in the treatment of prostate cancer highlighting its advantages over conventional radiation techniques. Traditional radiotherapy methods often cannot account for daily anatomical changes in the patient which can result in suboptimal dose delivery and an increased risk of damage to healthy tissues and organs at risk. Adaptive radiotherapy addresses this issue by allowing the treatment plan to be adjusted during each session using advanced techniques such as multiparametric magnetic resonance imaging and MR-Linac technology.

The application of adaptive radiotherapy includes detailed contouring of the target volume and organs at risk based on daily imaging achieving greater precision in dose delivery and reducing adverse effects on surrounding healthy tissues. Compared to conventional techniques like 3D conformal radiation or intensity-modulated radiotherapy adaptive radiotherapy enables better monitoring and real-time adaptation of the treatment plan leading to significant clinical improvements.

The thesis also discusses the technical aspects of implementing adaptive radiotherapy including the use of advanced software solutions for plan optimization and dose calculation as well as the need for additional education for professional staff. Despite these challenges clinical studies show significant improvements in local disease control and reduced toxicity in prostate cancer patients.

The future development of adaptive radiotherapy involves the integration of artificial intelligence (AI) for automatic segmentation and plan adaptation which could further reduce treatment time and increase efficiency. This technology supported by increasingly advanced hardware and software solutions has the potential to become the standard in the treatment of prostate cancer and other forms of cancer providing patients with an individualized approach based on their anatomical and biological response to therapy.

**Keywords:** adaptive radiotherapy, prostate cancer, cone beam computed tomography (CBCT), target volume, MR-Linac systems, multiparametric magnetic resonance imaging (mpMRI).

**Thesis contains:** 92 pages, 38 figures, 87 literature references

**Original in:** Croatian

# SADRŽAJ

<b>1. UVOD</b> .....	<b>1</b>
<b>2. CILJ RADA</b> .....	<b>3</b>
<b>3. IZVORI PODATAKA I METODE</b> .....	<b>4</b>
3.1. ANATOMIJA PROSTATE .....	4
3.1.1. Makroskopska anatomija prostate .....	5
3.1.2. Histološka građa prostate .....	9
3.1.3. Krvna, živčana i limfna opskrba prostate .....	11
3.2. PATOLOŠKE PROMJENE PROSTATE .....	16
3.2.1. Upalne promjene prostate .....	16
3.2.2. Benigne promjene prostate .....	18
3.2.3. Zloćudne promjene prostate .....	21
3.3. KARCINOM PROSTATE .....	23
3.3.1. Osnovne značajke karcinoma prostate .....	23
3.3.2. Epidemiološka slika.....	25
3.3.3. Patologija karcinoma prostate .....	25
3.3.4. Dijagnostika raka prostate .....	28
3.3.4.1 Radiološke slikovne metode .....	31
3.3.5. TNM Klasifikacija.....	36
3.3.6. Liječenje lokaliziranog karcinoma prostate.....	38
3.3.7. Uvod u Adaptivnu radioterapiju (ART) .....	44
3.4. ADAPTIVNA RADIOTERAPIJA KOD KARCINOMA PROSTATE.....	45
3.4.1. Adaptivna radioterapija .....	45
3.4.2. Tehnologije i uređaji za adaptivnu radioterapiju .....	46
3.4.3. Izrada plana kod karcinom prostate u ART .....	52
3.4.3.1 GTV, CTV i PTV u planiranju zračenja.....	53
3.4.3.2 Konturiranje i prilagodba plana.....	54
3.4.4. Kliničke primjene ART .....	56
3.4.4.1 Indikacije za ART kod karcinoma prostate.....	58
3.4.4.2 Prilagodba tretmana tijekom frakcija .....	59

3.4.4.3	Učinkovitost i rezultati.....	59
3.4.4.4	Uloga radijacijskog onkologa, medicinskog fizičara i radiološkog tehnologa u prilagodbi tretmana.	60
3.4.5.	Prednosti ART u odnosu na konvencionalne metode.....	61
3.4.6.	Ograničenja i izazovi u implementaciji ART.....	63
3.4.6.1	Tehnološki izazovi.....	63
3.4.6.2	Logistički i operativni izazovi.....	64
3.4.6.3	Klinička istraživanja i buduće smjernice.....	64
3.4.7.	Dostupnost ART za bolesnike.....	65
3.4.7.1	Kriteriji za pristup ART.....	65
3.4.7.2	Socijalni i ekonomski aspekti.....	66
3.4.8.	Budući razvoj i perspektive ART.....	66
<b>4.</b>	<b>RASPRAVA.....</b>	<b>69</b>
<b>5.</b>	<b>ZAKLJUČCI.....</b>	<b>71</b>
<b>6.</b>	<b>LITERATURA.....</b>	<b>73</b>
<b>7.</b>	<b>ŽIVOTOPIS.....</b>	<b>91</b>

# 1. UVOD

Adaptivna radioterapija (ART) predstavlja značajan napredak u liječenju karcinoma prostate jer omogućuje prilagodbu plana terapije u stvarnom vremenu na temelju promjena u anatomiji bolesnika tijekom terapije. Tradicionalne metode radioterapije, kao što su 3D konformalna radioterapija i radioterapija moduliranog intenziteta (IMRT), često se oslanjaju na statički plan koji ne uzima u obzir promjene poput dinamičkog punjenja mjehura ili rektuma koje mogu utjecati na preciznost zračenja. S obzirom na to, dolazi do potrebe za personaliziranim pristupom kako bi se poboljšala točnost isporuke doze zračenja i smanjio rizik od oštećenja zdravih tkiva.

Nedavna istraživanja ukazuju na povećanu učinkovitost ART-a u kontroli lokalne bolesti i smanjenju toksičnosti u usporedbi s konvencionalnim metodama. Korištenjem naprednih slikovnih tehnika kao što su multiparametrijska magnetska rezonancija (mpMRI) i konusna računalna tomografija (CBCT), moguće je detaljno konturiranje ciljnog volumena zračenja (CTV) i organa od rizika na temelju svakodnevnih snimaka. Time se omogućuje veća preciznost u isporuci doze zračenja te smanjuje rizik od neželjenih učinaka na okolna zdrava tkiva.

Uz sve prednosti, implementacija ART-a zahtijeva korištenje sofisticiranih softverskih alata za izradu prilagodljivih planova terapije te dodatne resurse za svakodnevno praćenje i prilagodbu planova. Kako bi se omogućila uspješna primjena ART-a, neophodno je uključiti multidisciplinarni tim stručnjaka koji obuhvaća radijacijske onkologe, medicinske fizičare i radiološke tehnologe. Pored tehničke opreme, nužna je kontinuirana edukacija osoblja kako bi se osigurala točnost i dosljednost u izvođenju terapije.

Kliničke studije pokazale su da je ART posebno učinkovit kod bolesnika s anatomskim varijacijama koje mogu nastati tijekom liječenja, kao što su promjene u volumenu mjehura ili rektuma. Ova metoda omogućuje dnevne prilagodbe koje povećavaju preciznost isporuke



zračenja na sam tumor, dok istovremeno štite okolna zdrava tkiva. Primjena ART smanjuje učestalost akutnih i kroničnih nuspojava, poput gastrointestinalnih i urogenitalnih komplikacija, što značajno doprinosi poboljšanju kvalitete života bolesnika.

Uvođenje umjetne inteligencije (AI, od eng. „artificial intelligence“) u procese planiranja i praćenja terapije dodatno proširuje mogućnosti ART-a. Automatizirani alati za segmentaciju tumora i kritičnih struktura te prediktivni modeli za procjenu odgovora na terapiju omogućuju još preciznije prilagodbe i optimizaciju terapije. U budućnosti se očekuje da će AI sustavi igrati ključnu ulogu u personalizaciji terapije, smanjujući varijabilnost među različitim centrima i omogućujući jedinstven standard kvalitete liječenja.

Svrha ovog rada je pružiti uvid u trenutne mogućnosti i izazove primjene ART te istražiti njezin utjecaj na ishode liječenja bolesnika s karcinomom prostate. Analizirat će se tehnološki i klinički aspekti kao i potencijal za daljnje poboljšanje preciznosti i učinkovitosti terapije što može značajno unaprijediti kvalitetu života bolesnika. Uz to, rad će razmotriti i potencijalnu ulogu novih tehnologija u unapređenju ART-a, s posebnim naglaskom na integraciju AI i automatizaciju u svakodnevnoj kliničkoj praksi.

## **2. CILJ RADA**

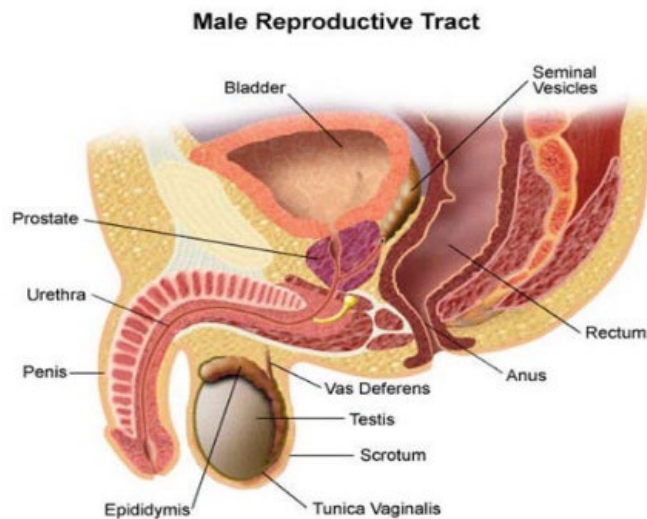
Cilj ovog magistarskog rada je istražiti kako ART doprinosi liječenju karcinoma prostate analizirajući njezine tehnološke aspekte, kliničku primjenu, učinkovitost te usporediti njezine prednosti i nedostatke u odnosu na klasične metode radioterapije. Rad se temelji na analizi relevantne literature i znanstvenih studija kako bi se pružio uvid u mogućnosti poboljšanja ishoda liječenja i smanjenja nuspojava kod bolesnika kroz primjenu ART.

### 3. IZVORI PODATAKA I METODE

#### 3.1. ANATOMIJA PROSTATE

Prostata (lat. *prostata*, grč. *prostates*, hrv. *predstojna žlijezda*) je mala mišićna žlijezda, neparan mišićno žljezdani organ veličine kestena, volumena 20 do 30ml smještena ispod mokraćnog mjehura (lat. *vesica urinaria*) u medijalnoj ravnini male zdjelice kod muškaraca. Ima oblik obrnutog stošca s bazom (lat. *basis prostatae*) koja je usmjerena prema mokraćnom mjehuru svojim proksimalnim dijelom i vrhom (lat. *apex prostatae*) koji se nalazi na distalnom dijelu prostate te leži na urogenitalnoj dijafragmi tj. na njezinom dijelu koji tvori mišić (lat. *musculus sphincter*). U anatomskom smislu, prostata obuhvaća uretru na mjestu gdje ona izlazi iz mokraćnog mjehura te se spaja s *ductus deferens* u ejakulacijski kanal (lat. *ductus ejaculatorius*) [1] [2] [3].

Prostata ima ključnu ulogu u muškom reproduktivnom sustavu jer proizvodi tekućinu koja čini značajan dio sjemena (lat. *semen*). Ova tekućina sadrži šećere (npr. fruktoza), enzime (npr. fosfataze) te alkalne tvari koje pomažu u održavanju vitalnosti spermija (lat. *spermatozoa*) i neutralizaciji kiselog okoliša u vagini (lat. *vagina*) čime se povećava vjerojatnost oplodnje [2] [3]. Temeljna funkcija prostate je vezana uz plodnost muškarca a ne uz spolnu funkciju s obzirom da prostata proizvodi većinu sjemene tekućine te štiti i prehranjuje spermije na putu prema jajnoj stanici žene.



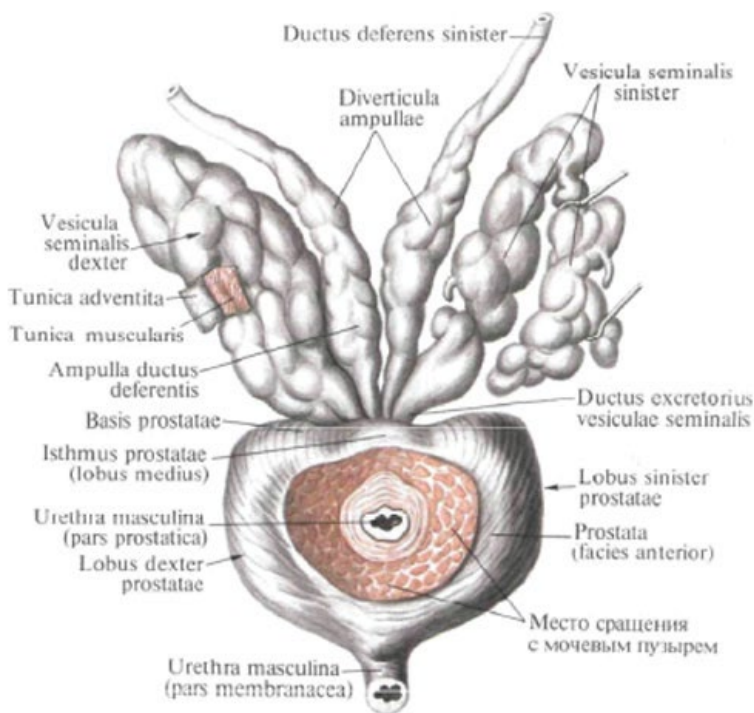
Slika 1. Anatomski prikaz smještaja prostate u maloj zdjelici

Izvor: <https://www.urobriz.com.au/Prostate/WhatisProstateGland#>

### 3.1.1. Makroskopska anatomija prostate

Prostata je važna egzokrina žlijezda u muškom reproduktivnom sustavu koja se sastoji od četiri prostatične stijenke: prednja, stražnja te dvije postranične stijenke. Prednja stijenka (lat. *fascies anterior*) poprječno je uska i konveksna. Na donjem kraju te stijenke izlazi uretra. Dvije postranične stijenke sastaju se s prednjom stranom prostate i leže na ovojnici mišića zdjelčne pregrade (lat. *musculus levator ani*). Stražnja stijenka (lat. *pars posterior*) okrenuta je ravnom crijevu. U medijalnoj crti na njoj se nalazi plitka, okomita brazda koja razdvaja dva postranična režnja (lat. *lobus prostaticae dexter et sinister*). Na gornjoj strani stražnje stijenke na mjestu ulaska ejakulatornih vodova, nalazi se plitka udubina koja označuje srednji prostatični režanj varijabilne veličine (lat. *lobus prostaticae medius*). Središnji je režanj dio prostate između ejakulatornih vodova i mokraćne cijevi. Leži ispod resice mokraćnog mjehura (lat. *uvula vesicae*) i donjnjeg dijela trokuta mokraćnog mjehura (lat. *trigonum vesicae*) [1].

Prostata je dugačka otprilike 3 cm, široka 4 cm i debela oko 2 cm, a masa joj je oko 20 grama kod odraslih muškaraca. Iako ove dimenzije mogu varirati, oblik i struktura prostate ostaju dosljedni a njen je položaj anatomski vrlo važan zbog blizine drugih organa poput mokraćnog mjehura i sjemenih mjehurića (lat. *vesiculae seminales*).



Slika 2. Anatomski prikaz prostate

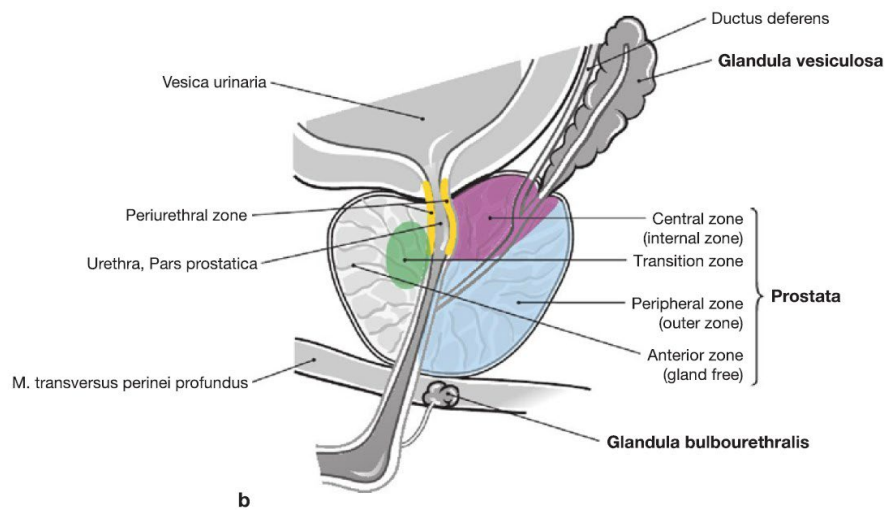
Izvor: [https://en.shram.kiev.ua/health/anatomy/page\\_2094.shtml](https://en.shram.kiev.ua/health/anatomy/page_2094.shtml)

Anatomski, prostata se može podijeliti na nekoliko različitih regija ili režnjeva dok se njezina unutarnja struktura sastoji od žljezdanog i stromalnog tkiva. Tradicionalno se prostata dijeli na pet režnjeva iako se moderniji koncepti više oslanjaju podjelom na zone. Ova podjela na anatomske regije ili režnjeve važna je za razumijevanje lokalizacije različitih patoloških procesa unutar prostate.

- Prednji režanj: Ovaj režanj čini prvenstveno fibromuskularno tkivo i nalazi se ispred uretralnog kanala. Prednji režanj nema žljezdane strukture i smatra se dijelom fibromuskularne strome koja podržava uretru.
- Srednji režanj: Smješten između uretralnog kanala i ejakulacijskih kanala, srednji režanj nalazi se neposredno ispod mokraćnog mjehura. Ovaj režanj je klinički značajan jer može rasti i uzrokovati opstrukciju mokraćnog toka što je često povezano s benignom hiperplazijom prostate (BHP).
- Desni i lijevi postranični reznjevi: Ovi reznjevi čine većinu žljezdanog tkiva prostate i nalaze se s obje strane prostatične uretre. Oni su najčešće zahvaćeni zloćudnim promjenama osobito adenokarcinomom, koji se obično javlja u perifernoj zoni prostate [3].
- Stražnji režanj: Nalazi se iza uretralnog kanala i predstavlja stražnji dio prostate. Stražnji režanj je klinički značajan jer je lako dostupan digitorektalnim pregledom (DRE) koji može otkriti kvržice ili abnormalnosti povezane s karcinomom prostate.

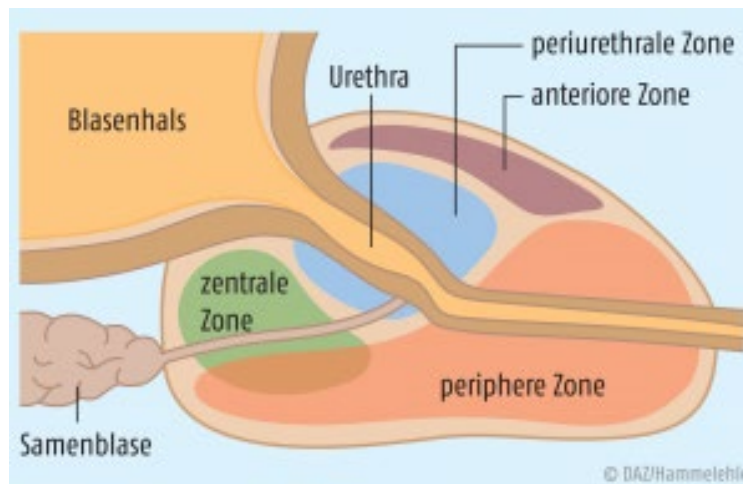
Osim tradicionalne podjele na reznjeve, moderna anatomija prostate često se oslanja na McNealov model koji dijeli prostatu na četiri anatomske zone:

- Periferna zona (lat. *zona peripherica*): Čini oko 70% ukupnog volumena prostate u odraslih muškaraca i glavno je mjesto gdje se razvija karcinom prostate. Ova zona obuhvaća stražnji i postranični dio prostate i najčešće je zahvaćena zloćudnim promjenama.
- Središnja zona (lat. *zona centralis*): Smještena oko ejakulacijskih kanala, ova zona čini oko 25% volumena prostate. Središnja zona je manje sklona razvoju karcinoma u usporedbi s perifernom zonom [3].
- Prijelazna zona (lat. *zona transitionis*): Ova zona okružuje uretru i čini oko 5% volumena prostate ali se značajno povećava s godinama zbog BHP. Prijelazna zona je primarno područje koje je pogođeno BHP-om [3].
- Fibromuskularna stroma (lat. *stroma fibromuscularis*): Ovo je ne-žljezdani dio prostate smješten u prednjem dijelu žlijezde i odgovoran je za kontraktilnost prostate tijekom ejakulacije.



Slika 3. Podjela prostate prema zonama

Izvor: <https://quizlet.com/de/572345510/male-genitalia-flash-cards/>



Slika 4. Shematska ilustracija zona prostate

Izvor: <https://www.deutsche-apotheker-zeitung.de/daz-az/2016/daz-52-2016/krebsvorsorge-und-krebstherapie>

Ova podjela na zone i režnjeve ključna je za razumijevanje distribucije različitih patoloških promjena unutar prostate. Većina karcinoma prostate nastaje u perifernoj zoni dok benigni tumori, poput BHP, najčešće zahvaćaju prijelaznu zonu.

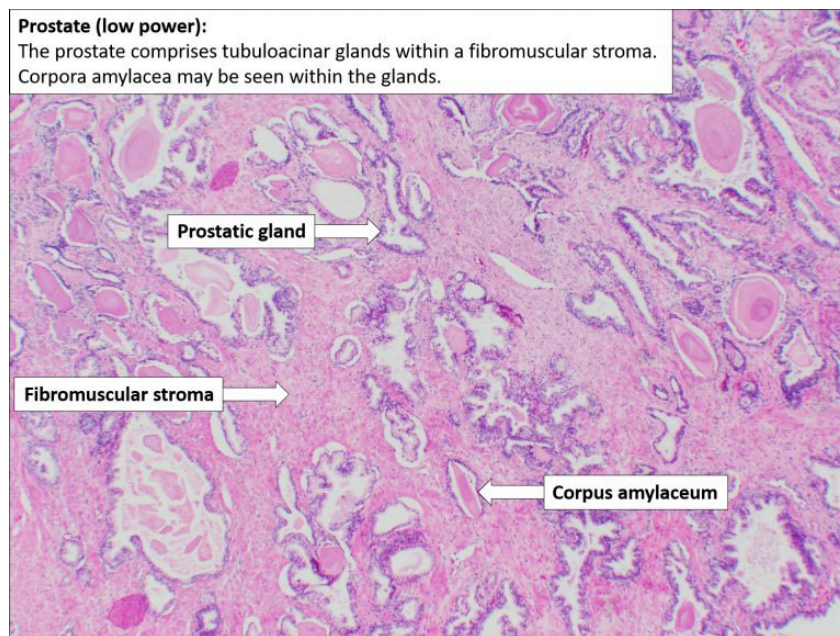
Prostata je također blisko povezana sa sjemenim mjehurićima koji leže neposredno iznad baze prostate. Sjemeni mjehurići proizvode tekućinu koja se miješa s tekućinom iz prostate čineći značajan dio sjemene tekućine. Ove strukture zajedno tvore složen ali vrlo učinkovit sustav za proizvodnju i izbacivanje sjemena tijekom ejakulacije [3].

Zbog svog položaja i funkcije prostata je sklona različitim patološkim promjenama koje mogu utjecati na urinarni i reproduktivni sustav uključujući BHP, upale i karcinom prostate. Razumijevanje makroskopske anatomije prostate stoga je ključno za dijagnosticiranje i liječenje ovih stanja [2].

### **3.1.2. Histološka građa prostate**

Prostata je složeni organ koji se histološki sastoji od žljezdanog i stromalnog tkiva. Histološki, prostata je podijeljena u nekoliko funkcionalnih komponenti od kojih svaka ima specifičnu ulogu u njejoj ukupnoj funkcionalnosti.





Slika 5. Histološka građa prostate

Izvor: [Prostate – Normal Histology – Nus Pathweb :: Nus Pathweb FE3 \(mungfali.com\)](https://www.nuspathweb.com/Prostate-Normal-Histology)

Prostata sadrži više žljezdanih struktura poznatih kao acinusi (lat. *acinus*) koji su organizirani unutar žlijezde u obliku lobula. Acinusi su obloženi slojem epitela koji se sastoji od kubičnih ili cilindričnih stanica (lat. *epithelium cylindricum*). Ove stanice izlučuju prostatičnu tekućinu bogatu enzimima kao što su za prostatu specifični antigen (PSA) i prostatična kiselna fosfataza (PAP), kao i citrati, cink i prostaglandini koji su ključni za održavanje vitalnosti spermija [1]. Acinusi su povezani mrežom izvodnih kanalića (lat. *ductuli prostatici*) koji provode sekreciju prema prostatičnoj uretri (lat. *pars prostatica urethrae*) tijekom ejakulacije. Ti kanalići obloženi su kubičnim ili cilindričnim epitelom koji se postupno sužava bliže uretri omogućujući prolazak sekreta [2].

Stroma prostate sastoji se od glatkih mišićnih stanica (lat. *myocytes*) i vezivnog tkiva (lat. *textus connectivus*). Glatki mišići su raspoređeni oko acinusa i kanalića te igraju ključnu ulogu u kontrakciji prostate tijekom ejakulacije osiguravajući izbacivanje sjemenske tekućine [3].

Vezivno tkivo u stromi bogato je kolagenskim vlaknima (lat. *fibrae collagenosae*) pružajući strukturnu podršku prostati i održavajući njenu stabilnost unutar zdjelične šupljine [4]. Stromalno tkivo također sadrži krvne žile (lat. *vasa sanguinea*), limfne žile (lat. *vasa lymphatica*) i živčane završetke (lat. *nervi*) koji reguliraju funkcije prostate. Opskrba krvlju i inervacija prostate osiguravaju adekvatnu isporuku hranjivih tvari i kisika dok limfne žile odvođe otpadne tvari [1]. Simpatički impulsi reguliraju kontrakciju glatkih mišića dok parasimpatički impulsi reguliraju sekrecijsku aktivnost žlijezdanih stanica [2].

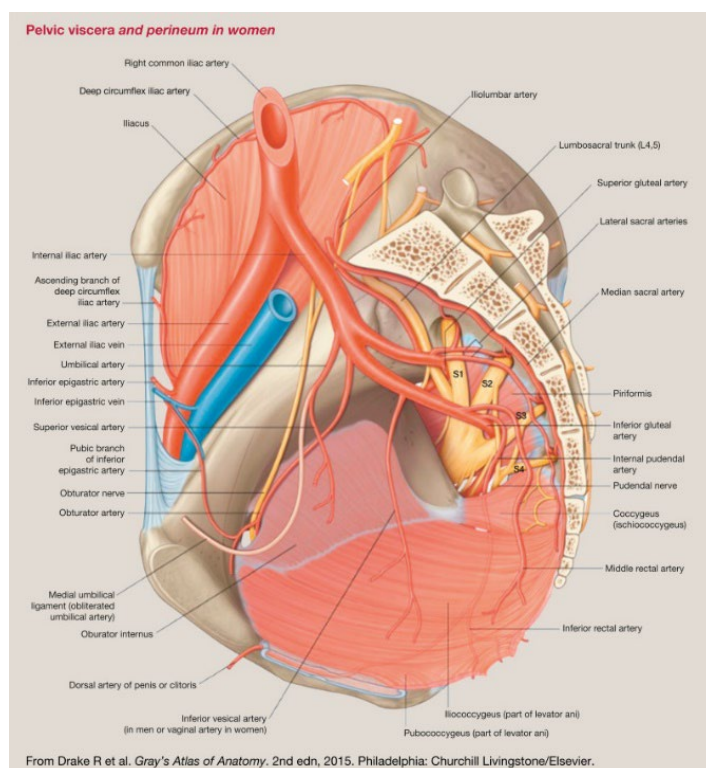
Histološki, prostata se sastoji od dva sloja epitelnih stanica – bazalnih i luminalnih stanica. Bazalne stanice (lat. *stratum basale*) nalaze se uz bazalnu membranu i služe kao rezerve za obnavljanje epitela, dok luminalne stanice (lat. *cellulae lumbinales*) oblažu lumen acinusa i kanalića te izlučuju prostatičnu tekućinu [3]. Bazalne stanice imaju ključnu ulogu u očuvanju integriteta epitela prostate dok luminalne stanice sudjeluju u sekretornoj funkciji organa [2]. Važno je napomenuti da su bazalne stanice također barijera protiv maligne transformacije stanica. Uloga bazalnih stanica u regeneraciji epitela prostate bitna je u održavanju normalne funkcije prostate dok je njihova disfunkcija povezana s razvojem karcinoma prostate. Luminalne stanice pak predstavljaju primarnu metu maligne transformacije u razvoju adenokarcinoma prostate [5].

Prostata je pod snažnom regulacijom androgena osobito dihidrotestosterona (DHT) koji stimulira aktivnost i rast žlijezdanih stanica. DHT se veže na androgene receptore unutar epitelnih i stromalnih stanica potičući sintezu čimbenika rasta i regulirajući funkciju prostate. Ova hormonska regulacija ključna je za normalnu funkciju prostate a poremećaji u ovoj regulaciji mogu rezultirati hiperplazijom ili malignim promjenama [1].

### **3.1.3. Krvna, živčana i limfna opskrba prostate**

Prostata je bogato prokrvljena žlijezda koja zahtijeva adekvatnu opskrbu krvlju. Krvna opskrba prostate dolazi prvenstveno iz donje mjehurične arterije (lat. *arteria vesicalis inferior*) koja je grana unutarnje ilijačne arterije (lat. *arteria iliaca interna*) [6].

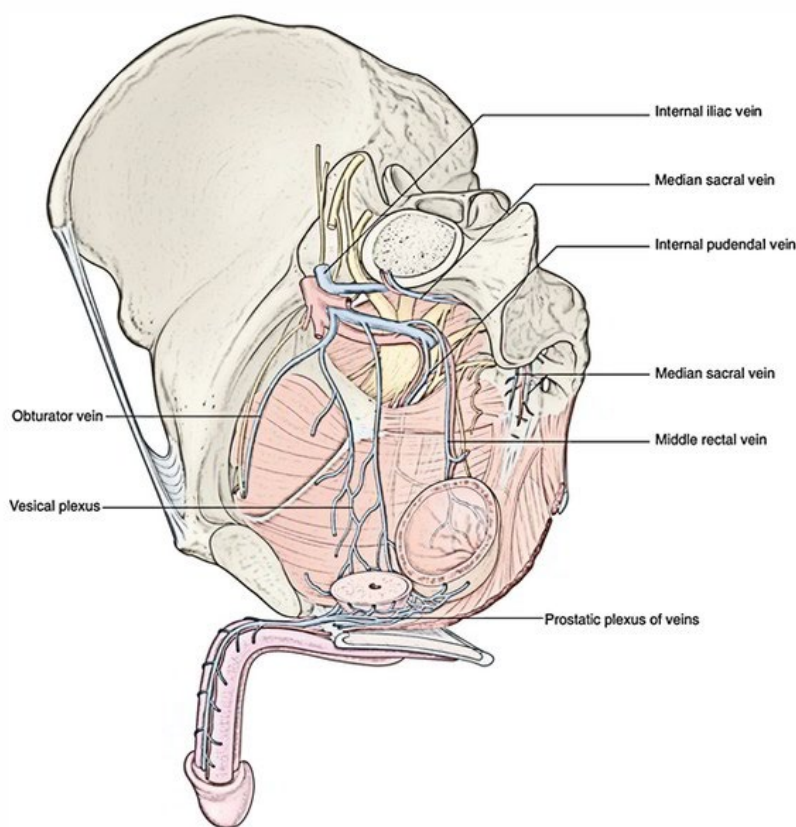
Donja mjehurična arterija daje nekoliko grana koje opskrbljuju prostatu uključujući prostatične arterije (lat. *arteriae prostatici*) koje ulaze u žljezdu na bazi i šire se kroz režnjeve prostate [2]. Uz donju mjehuričnu arteriju prostata također prima krv iz srednje rektalne arterije (lat. *arteria rectalis media*) koja opskrbljuje donji dio prostate i okolno tkivo. Te arterije tvore bogatu kapilarnu mrežu unutar žljezdanog i stromalnog tkiva prostate čime omogućuju adekvatnu opskrbu kisikom i hranjivim tvarima [1].



Slika 6. Arterijska opskrba prostate

Izvor: [Pelvic Viscera - an overview | ScienceDirect Topics](#)

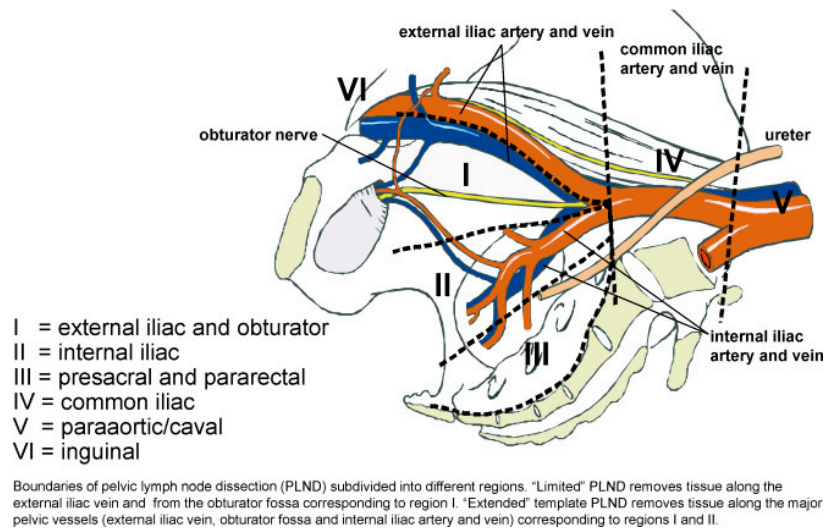
Venska drenaža prostate odvija se putem peri-prostatičnog pleksusa (lat. *plexus venosus prostaticus*) koji se nalazi oko prostate i odvodi krv u unutarnju ilijačnu venu (lat. *vena iliaca interna*) [7]. Ovaj venski pleksus također komunicira s vertebralnim venskim pleksusom (lat. *plexus venosus vertebralis*) što omogućuje širenje presadnica iz prostate prema kralježnici jer ta veza stvara potencijalni put za diseminaciju zloćudnih stanica [6].



Slika 7. Venska opskrba prostate

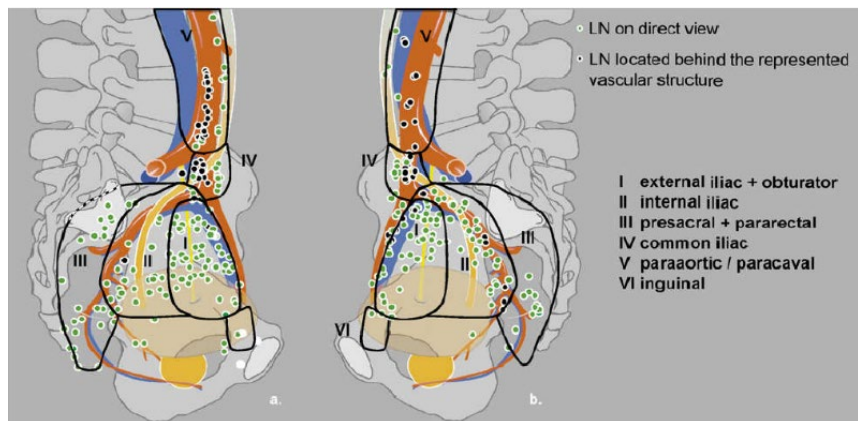
Izvor: [Internal Iliac Vein – Earth's Lab \(earthslab.com\)](http://earthslab.com)

Limfna drenaža prostate provodi se kroz nekoliko limfnih putova koji odvedu limfu do zdjeličnih limfnih čvorova. Glavni putovi limfne drenaže idu prema unutarnjim ilijačnim limfnim čvorovima (lat. *nodi lymphoidei iliaci interni*) te prema sakralnim limfnim čvorovima (lat. *nodi lymphoidei sacrales*) [1]. Limfni čvorovi filtriraju limfu pomažući eliminaciji potencijalnih zloćudnih stanica koje se mogu širiti iz prostate čime limfni sustav ima ključnu ulogu u onkološkim procesima [7].



Slika 8. Prikaz limfnih regija

Izvor: [Anatomical classification of pelvic lymph nodes | Download Scientific Diagram \(researchgate.net\)](#)

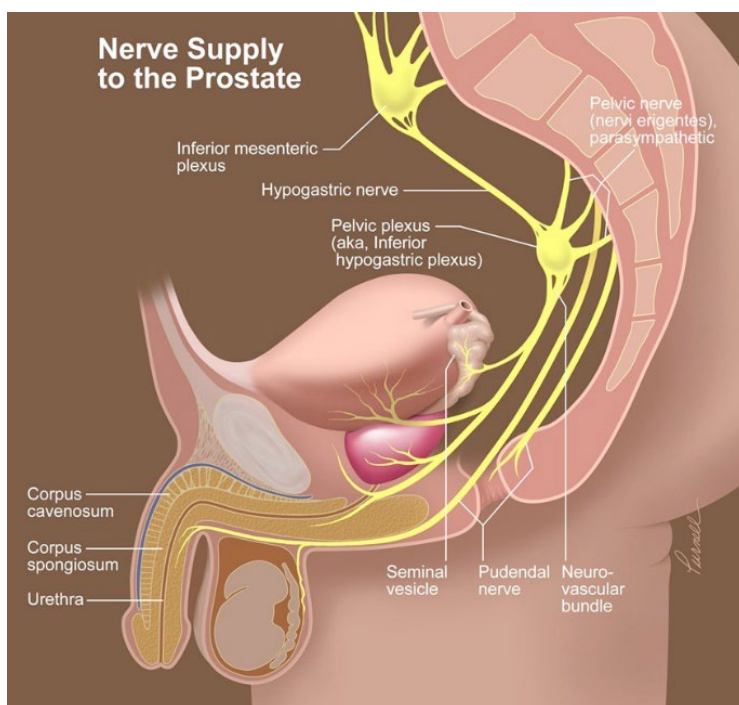


Slika 9. Prikaz limfnih regija te limfnih čvorova

Izvor: [\[PDF\] Image-, fluorescence- and radio-guided navigation for identification and localization of lymph node metastases in prostate cancer | Semantic Scholar](#)

Inervacija prostate dolazi iz inferiornog hipogastričnog plexusa (lat. *plexus hypogastricus inferior*) također poznatog kao zdjelični plexus (lat. *plexus pelvinus*). Ovaj plexus sadrži simpatička i parasimpatička živčana vlakna koja kontroliraju funkcije prostate uključujući sekreciju sjemene tekućine i kontrakciju glatkih mišića tijekom ejakulacije [8].

Simpatička vlakna potječu iz lumbalnog dijela simpatičkog trupa (lat. *truncus sympathicus*) dok parasimpatička vlakna dolaze iz sakralnog dijela kralježnične moždine kroz zdjelične splahnhičke živce (lat. *nervi splanchnici pelvici*) [8]. Ova vlakna zajednički sudjeluju u regulaciji ejakulacije, kontrakcije glatkih mišića i kontrole protoka mokraće kroz uretru [9].



Slika 10. Inervacija prostate

Izvor: [Nerve Supply to the Prostate Illustration by NEW YORK WEST Medical Illustration Studio; Purnell | Medical Illustration & Animation \(medillsb.com\)](#)

Posebnu pozornost tijekom kirurških zahvata, poput radikalne prostatektomije, treba posvetiti neurovaskularnim snopovima (lat. *fasciculi neurovasculares*) koji se nalaze uz lateralne strane prostate. Ovi snopovi sadrže živčana vlakna odgovorna za erektilnu funkciju te su od velike važnosti za postoperativnu kvalitetu života pacijenata [6]. Očuvanje ovih snopova tijekom kirurških zahvata može značajno smanjiti rizik od postoperativne impotencije i drugih komplikacija povezanih s funkcijom zdjeličnih organa.

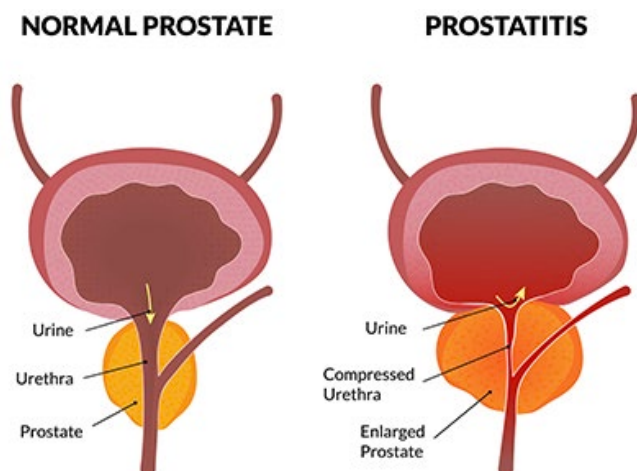
Razumijevanje krvožilne i živčane opskrbe prostate ključno je ne samo za dijagnostiku i liječenje patoloških stanja već i za planiranje kirurških zahvata osobito s ciljem očuvanja funkcionalnosti žlijezde i okolnih struktura.

## **3.2. PATOLOŠKE PROMJENE PROSTATE**

Prostata je podložna različitim patološkim promjenama koje mogu značajno utjecati na njenu funkciju i zdravlje. Među najčešćim patološkim promjenama su upalni procesi, benigne promjene poput BHP te zloćudne promjene kao što je karcinom prostate. Upale prostate, poznate kao *prostatitis*, relativno su česte i mogu se pojaviti u akutnom ili kroničnom obliku a procjenjuje se da oko 5-10% muškaraca tijekom života doživi neki oblik prostatitisa. BHP najčešća je benigna promjena prostate koja se javlja kod starijih muškaraca, a prevalencija ove bolesti značajno raste s dobi pogađajući oko 50% muškaraca starijih od 50 godina dok u dobi od 80 godina pogađa čak 80% muškaraca. Zloćudna promjena prostate, adenokarcinom prostate, najčešći je zloćudni tumor kod muškaraca i jedan od vodećih uzroka smrti od raka u muškoj populaciji. Karcinom prostate dijagnosticira se kod otprilike jednog od devet muškaraca tijekom života a učestalost raste s dobi. Ove patološke promjene prostate imaju značajan utjecaj na kvalitetu života i zdravlje muškaraca što čini rano otkrivanje i adekvatno liječenje ključnim za uspješno upravljanje ovim stanjima [6].

### **3.2.1. Upalne promjene prostate**

Prostatitis je upalno stanje prostate koje može zahvatiti muškarce svih dobnih skupina ali se najčešće javlja kod muškaraca mlađih od 50 godina. Ovo stanje može značajno utjecati na kvalitetu života zbog bolnih simptoma te učinka na urinarnu i seksualnu funkciju. Prostatitis se dijeli na nekoliko tipova uključujući akutni bakterijski prostatitis, kronični bakterijski prostatitis, kronični prostatitis/sindrom kronične zdjelice boli (CP/CPPS) te asimptomatski upalni prostatitis [6].



Slika 11. Shematski prikaz normalne prostate i upalne promjene prostate

Izvor: [Prostatitis - AAUrology](#)

- Akutni bakterijski prostatitis (lat. *prostatitis acuta bacterialis*) predstavlja najteži oblik upale prostate karakteriziran naglim početkom simptoma poput visoke temperature, zimice, bolova u zdjeličnom području te simptoma povezanih s mokrenjem kao što su učestalo mokrenje, peckanje pri mokrenju i otežano mokrenje. Ovaj oblik prostatitisa uzrokuju bakterije koje ulaze u prostatu putem mokraćne cijevi te može zahtijevati hitnu medicinsku intervenciju često u obliku antibiotske terapije. U nekim slučajevima potrebno je hospitalizirati pacijenta i primijeniti intravenozne antibiotike kako bi se spriječile komplikacije poput apscesa prostate ili sepse [6].
- Kronični bakterijski prostatitis (lat. *prostatitis chronica bacterialis*) je dugotrajniji oblik upale prostate koji može trajati mjesecima ili čak godinama često s ponavljajućim epizodama simptoma sličnih akutnom prostatitisu ali blažeg intenziteta. Pacijenti s kroničnim bakterijskim prostatitisom često osjećaju nelagodu ili bol u zdjeličnom području, probleme s mokrenjem, te mogu imati ponavljajuće infekcije mokraćnog sustava. Liječenje obično uključuje dugotrajnu primjenu antibiotika ponekad i do nekoliko mjeseci kako bi se iskorijenila infekcija i spriječila ponovne epizode [6].



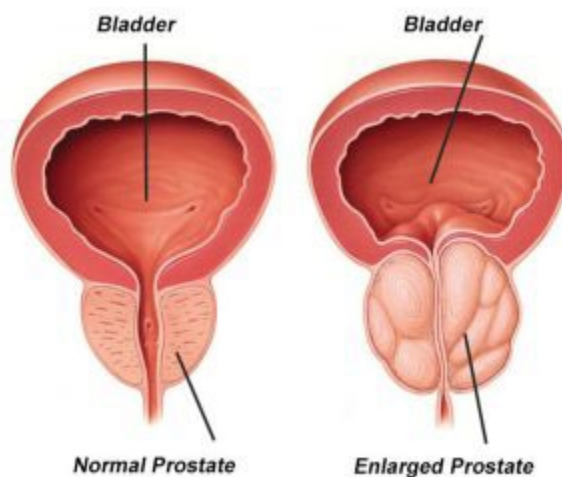
- Kronični prostatitis/sindrom kronične zdjelične boli (lat. *prostatitis chronica/syndromum doloris pelvis chronicus* CP/CPPS) je najčešći ali i najkompleksniji oblik prostatitisa jer uzroci ovog stanja nisu potpuno jasni. Za razliku od bakterijskog prostatitisa, CP/CPPS nije uzrokovan infekcijom već se smatra da je povezan s upalom, imunološkim odgovorom ili drugim neinfektivnim faktorima. Simptomi uključuju bol ili nelagodu u zdjeličnom području, bol tijekom mokrenja i ejakulacije, te smanjeni protok mokraće. Liječenje CP/CPPS-a uključuje kombinaciju terapija uključujući protuupalne lijekove, alfa-blokatore, fizikalnu terapiju te ponekad psihoterapiju kako bi se pomoglo u upravljanju kroničnom boli [6].
- Asimptomatski upalni prostatitis (lat. *prostatitis asymptomatica inflammatoria*) karakterizira prisutnost upale u prostati bez ikakvih simptoma. Ovaj oblik prostatitisa obično se otkriva slučajno tijekom rutinskih pregleda ili ispitivanja za neplodnost ili kod povišenog prostatičnog specifičnog antigena (PSA). Iako pacijenti nemaju simptome, asimptomatski prostatitis može imati ulogu u razvoju neplodnosti ili drugih zdravstvenih problema [6].

Liječenje upalnih promjena prostate ovisi o tipu prostatitisa i ozbiljnosti simptoma. Antibiotici su najčešće koriste za bakterijske oblike dok se za ne bakterijske oblike često koriste protuupalni lijekovi, analgetici te terapije za ublažavanje simptoma. Fizikalna terapija i promjene u načinu života poput izbjegavanja iritansa (npr. alkohol, začinjena hrana) i redovite tjelovježbe također mogu pomoći u smanjenju simptoma. U težim slučajevima, posebno kod kroničnog prostatitisa, može biti potrebno dugotrajno praćenje i složeni terapijski pristup kako bi se upravljalo simptomima i poboljšala kvaliteta života bolesnika [6].

### 3.2.2. Benigne promjene prostate

Benigne promjene prostate, posebno BHP, predstavljaju najčešću ne-malignu promjenu u prostati kod muškaraca starije životne dobi [10]. BHP je stanje u kojem dolazi do povećanja prostate uslijed proliferacije žljezdanih i stromalnih stanica što uzrokuje opstrukciju izlaznog

dijela mokraćnog mjehura (lat. *vesica urinaria*). Ova proliferacija rezultira simptomima donjeg urinarnog trakta (engl. *Lower Urinary Tract Symptoms* - LUTS) koji uključuju učestalo mokrenje, urgentno mokrenje, noćno mokrenje (lat. *nocturia*), smanjen mlaz mokraće i osjećaj nepotpunog pražnjenja mjehura [11].



Slika 12. Prikaz normalne prostate i uvećane prostate

Izvor: [Benign Prostatic Hyperplasia \(BPH\) | Enlarged Prostate| An Overview \(urologyspecialist.com.au\)](http://urologyspecialist.com.au)

Prevalencija BHP-a značajno raste s dobi pri čemu oko 50% muškaraca starijih od 50 godina i preko 80% muškaraca starijih od 80 godina pokazuje znakove ove bolesti [11]. Faktori rizika za razvoj BHP-a uključuju stariju dob, povećane razine dihidrotestosterona (DHT) koji potiče proliferaciju stanica u prijelaznoj zoni prostate, genetsku predispoziciju, pretilost i metabolički sindrom te životne navike poput dijete bogate mastima i niske fizičke aktivnosti [12].

Patofiziološki BHP je rezultat hiperplazije žljezdanih i stromalnih stanica u prostati što dovodi do povećanja volumena prostate i kompresije uretre [13]. Ovo stanje uzrokuje opstrukciju protoka urina što rezultira simptomima LUTS-a. Hormon DHT ima ključnu ulogu u ovom procesu jer potiče rast prostate kroz androgenu signalizaciju [13].

Klinička manifestacija BHP-a uključuje opstruktivne i iritativne simptome. Opstruktivni simptomi uključuju smanjen protok urina, proširenje mokraćne mlaznice i osjećaj nepotpunog pražnjenja mjehura, dok iritativni simptomi uključuju učestalo mokrenje, noćno mokrenje i urgentno mokrenje te inkontinenciju [11].

Dijagnoza BHP-a temelji se na kombinaciji kliničkih simptoma, fizikalnog pregleda i dijagnostičkih testova. Digitalni rektalni pregled (DRP) koristi se za procjenu veličine i konzistencije prostate dok se PSA koristi za daljnju evaluaciju [14]. Uroflowmetrija omogućava mjerenje protoka urina dok se „post-void residual“ (PVR) volumen određuje ultrazvukom kako bi se procijenio preostali urin nakon mokrenja [12]. Ultrazvuk prostate koristi se za procjenu volumena prostate i otkrivanje mogućih abnormalnosti [12].

Liječenje BHP-a ovisi o težini simptoma, veličini prostate i prisutnosti komorbiditeta. Konzervativno liječenje uključuje promjene životnih navika kao što su smanjenje unosa tekućine prije spavanja, izbjegavanje diuretičkih supstanci poput kofeina i alkohola te redovita fizička aktivnost [15]. Farmakoterapija uključuje alfa-blokatore koji relaksiraju mišiće mokraćnog mjehura i prostate [15], inhibitore 5-alfa-reduktaze koji smanjuju veličinu prostate [11] te kombinirano liječenje koje pokazuje povećanu učinkovitost u smanjenju simptoma i rizika od progresije BHP-a [11]. PDE5 inhibitori, poput sildenafil i tadalafil, također se koriste za smanjenje simptoma BHP-a, posebno kod pacijenata s erektilnom disfunkcijom [11].

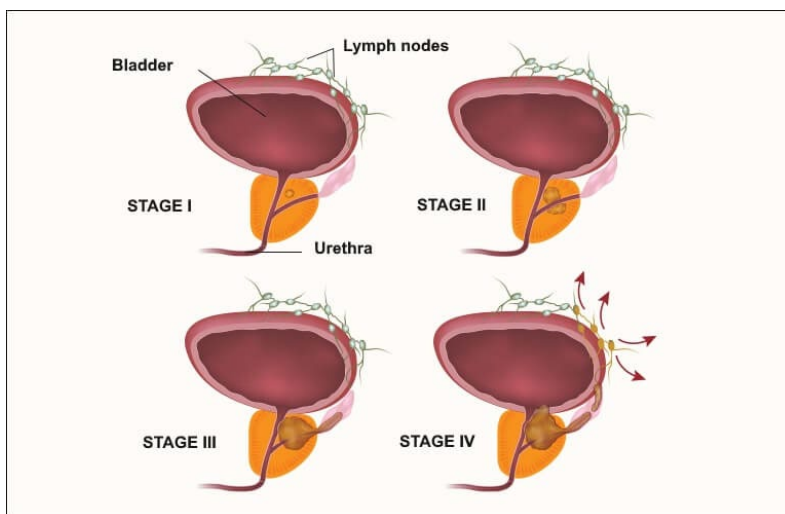
Kirurške intervencije uključuju transuretralnu resekciju prostate (TURP) standardnu kiruršku proceduru za uklanjanje viška prostate tkiva kao i minimalno invazivne tehnike poput laser terapije te prostatektomije za vrlo velike prostate ili ako se radi o raku prostate [11].

Nedavni napredak u terapijama uključuje PDE5 inhibitore, koji nude dvostruku korist za BHP i erektilnu disfunkciju [11], a kombinirana terapija alfa-blokatora i inhibitora 5-alfa-reduktaze pokazala je smanjenje rizika od progresije BHP-a i potrebu za kirurškim zahvatima [11].

Komplikacije neadekvatno liječenog BHP-a uključuju akutnu retenciju urina, infekcije mokraćnog sustava i bubrežnu insuficijenciju [11]. Zbog toga je pravilno razumijevanje patofiziologije, dijagnostika i liječenje ključ za smanjenje simptoma i sprječavanje komplikacija. S razvojem novih terapijskih opcija otvaraju se mogućnosti za učinkovitije liječenje BHP-a pružajući pacijentima bolje opcije za upravljanje ovom bolešću te poboljšanjem kvalitete života [11].

### 3.2.3. Zloćudne promjene prostate

Karcinom prostate je najčešći zloćudni tumor muškaraca a može se pojaviti u različitim oblicima s različitom razinom agresivnosti. Najčešće se karcinom prostate razvija iz perifernih dijelova prostate koji su najosjetljiviji na zloćudne promjene. Postoji nekoliko vrsta karcinoma prostate a najčešći je adenokarcinom koji čini preko 95% svih slučajeva raka prostate [18]. Adenokarcinom prostate se razvija iz žljezdanih stanica koje proizvode sjemenu tekućinu. Karakterizira ga spor rast iako u nekim slučajevima može biti vrlo agresivan i brzo metastazirati.



Slika 13. Prikaz stupnja maligniteta prostate

Izvor: [Rak prostate – uzrok, simptomi i liječenje \(hipokrat.com.hr\)](http://rakprostate-uzrok-simptomi-i-liječenje(hipokrat.com.hr))

Zloćudne promjene prostate se također mogu pojaviti u obliku karcinoma malih stanica (engl. *small cell carcinoma*), neuroendokrinih tumora te prijelaznih staničnih karcinoma (lat. *carcinoma transitiocellulare*) koji su rjeđi ali imaju tendenciju biti izuzetno agresivni i otporniji na standardne oblike liječenja [18]. Rak prostate je u početnim fazama često asimptomatski no kako napreduje može uzrokovati simptome poput problema s mokrenjem, bolova u kostima uslijed presadnica te općeg osjećaja slabosti i gubitka težine.

Jedan od ključnih elemenata u dijagnosticiranju i praćenju raka prostate je PSA, protein kojeg proizvode stanice prostate. Povišene razine PSA u krvi mogu ukazivati na prisutnost raka prostate, ali mogu biti povišene i kod benignih stanja poput BHP ili prostatitisa [16]. Biopsija prostate, često vođena multiparametrijskom magnetskom rezonancijom (mpMRI), ključna je za patološku potvrdu dijagnoze raka prostate. Ova metoda omogućuje ciljano uzimanje uzoraka iz sumnjivih područja što povećava točnost dijagnoze [17].

Različiti tipovi karcinoma prostate mogu se razlikovati po svom histološkom izgledu i ponašanju. Gleasonova skala koristi se za ocjenu diferencijacije stanica karcinoma prostate pri čemu viši Gleasonov zbroj ukazuje na lošije diferencirane stanice i agresivniji oblik bolesti [18]. Rak prostate može metastazirati u limfne čvorove, kosti, pluća i druge organe, što značajno pogoršava prognozu. Liječenje zloćudnih promjena prostate uključuje kirurško uklanjanje prostate, radioterapiju, hormonsku terapiju i kemoterapiju, a sve češće se koriste i novije metode poput imunoterapije te ciljanih terapija. Prognostički čimbenici za rak prostate uključuju razinu PSA, Gleasonov zbroj, stadij bolesti prema TNM klasifikaciji te prisutnost presadnica. U modernom pristupu liječenju koristi se personalizirani pristup temeljen na ovim prognostičkim faktorima čime se optimiziraju terapijski rezultati i smanjuju nuspojave [20].

### **3.3. KARCINOM PROSTATE**

Karcinom prostate jedan je od najčešćih oblika raka kod muškaraca i predstavlja drugi najčešći uzrok smrti povezan s rakom u muškoj populaciji odmah iza raka pluća [6]. Prema dostupnim statistikama procjenjuje se da će jedan od devet muškaraca imati dijagnozu karcinomom prostate tijekom svog života a oko jedan od 41 muškarca umrijet će od ove bolesti [6]. U Hrvatskoj, karcinom prostate čini oko 20% svih novo dijagnosticiranih karcinoma kod muškaraca [21].

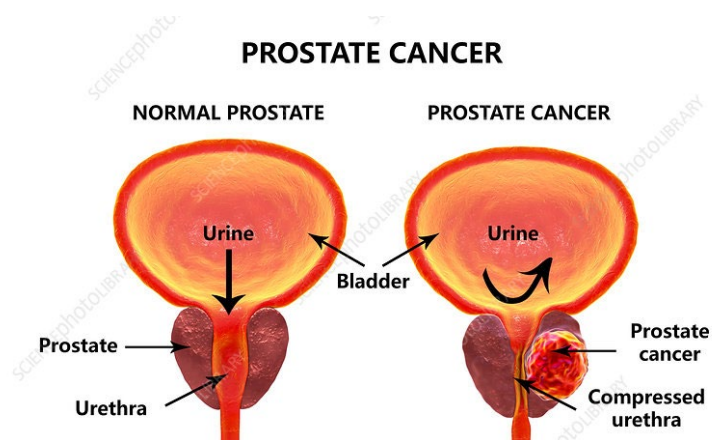
Karcinom prostate obično se razvija sporo a često se otkriva u ranim fazama zahvaljujući redovitim pregledima i testiranju na PSA. Međutim, unatoč sporom rastu, neki oblici ovog raka mogu biti vrlo agresivni i brzo se širiti na druge dijelove tijela uključujući kosti i limfne čvorove [16]. Zbog svoje učestalosti i potencijalne smrtnosti karcinom prostate predstavlja značajan javno zdravstveni problem osobito u starijoj populaciji s rizikom koji se povećava s godinama osobito nakon 50. godine života [20]. Povećana svijest o karcinomu prostate, poboljšanje dijagnostičkih metoda poput PSA testa i napredak u liječenju doprinijeli su poboljšanju preživljenja kod pacijenata s ovim oblikom raka. Ipak, karcinom prostate ostaje vodeći zdravstveni izazov zbog svoje prevalencije i varijabilnosti u kliničkom tijeku što zahtijeva individualizirani pristup u dijagnostici i liječenju [22].

#### **3.3.1. Osnovne značajke karcinoma prostate**

Karcinom prostate je zloćudni tumor koji se razvija u prostati i najčešće se javlja u perifernoj zoni prostate koja je anatomske najudaljenija od mokraćne cijevi [6]. Razvoj karcinoma prostate obično je spor a bolest može ostati asimptomatska dugi niz godina. Zbog toga se nerijetko otkriva tek u uznapredovalim fazama ili prilikom rutinskog pregleda koji uključuje mjerenje razine PSA u krvi [16]. Klinički značaj karcinoma prostate ogleda se u njegovoj visokoj učestalosti i sposobnosti metastaziranja najčešće u kosti i limfne čvorove, što može dovesti do značajnog smanjenja kvalitete života i povećanja smrtnosti [21]. Rak prostate može se pojaviti u različitim oblicima, od niskoagresivnih tumora koji ne zahtijevaju

hitno liječenje do visokoagresivnih oblika koji se brzo šire i zahtijevaju agresivnu terapiju. Glavni čimbenici rizika za razvoj karcinoma prostate uključuju stariju dob, obiteljsku anamnezu bolesti, etničku pripadnost (s većim rizikom kod crne populacije) te prehrambene navike i način života [20]. Također, povišene razine PSA u krvi često su prvi znak bolesti iako povišene vrijednosti PSA nisu specifične samo za karcinom prostate te se mogu javiti i kod drugih stanja poput BHP ili prostatitisa [22].

Histološki, najčešći oblik karcinoma prostate je adenokarcinom koji čini više od 95% svih slučajeva. Adenokarcinom prostate razvija se iz žljezdanih stanica koje proizvode sjemenu tekućinu a njegova agresivnost procjenjuje se prema Gleasonovom zbroju gdje viši rezultati ukazuju na lošiju diferencijaciju stanica i veću agresivnost tumora [17]. Rak prostate može se podijeliti u različite stadije od lokaliziranog tumora do bolesti s udaljenim presadnicama pri čemu je prognoza značajno lošija u uznapredovalim stadijima.



Slika 14. Karcinom prostate- shematski prikaz

Izvor: [Prostate cancer, illustration - Stock Image - F020/2641 - Science Photo Library](#)

### **3.3.2. Epidemiološka slika**

Epidemiološki podaci o karcinomu prostate pokazuju značajne varijacije u učestalosti i smrtnosti ovisno o geografskom području, etničkoj pripadnosti i socioekonomskom statusu. Najveće stope incidencije karcinoma prostate zabilježene su u razvijenim zemljama osobito u Sjevernoj Americi, Europi i Australiji, dok su stope znatno niže u Aziji i Africi [23]. Ove razlike mogu biti povezane s razinom dostupnosti i korištenja dijagnostičkih testova poput PSA testa kao i s različitim načinom života te genetskim predispozicijama. Faktori rizika za razvoj karcinoma prostate uključuju starost, obiteljsku anamnezu bolesti i etničku pripadnost, s posebno visokim rizikom kod muškaraca afroameričkog podrijetla [24]. Osim toga, neke studije ukazuju na povezanost između visoke potrošnje crvenog mesa i zasićenih masti te povećanog rizika od razvoja karcinoma prostate dok prehrana bogata voćem, povrćem i omega-3 masnim kiselinama može imati zaštitni učinak [25]. Smrtnost od karcinoma prostate također varira ovisno o regiji s višim stopama smrtnosti u područjima s nižim dostupnostima zdravstvene skrbi i naprednim terapijama. Iako je preživljenje kod bolesnika s ranim stadijima bolesti znatno poboljšano zahvaljujući napretku u dijagnostici i liječenju, karcinom prostate i dalje predstavlja značajan uzrok smrtnosti osobito u starijoj populaciji [26]. Geografska distribucija karcinoma prostate ukazuje na potrebu za kontinuiranim istraživanjima kako bi se bolje razumjeli čimbenici rizika i optimizirali pristupi prevenciji, dijagnostici i liječenju, s ciljem smanjenja incidencije i smrtnosti od ove bolesti [27].

### **3.3.3. Patologija karcinoma prostate**

Patologija karcinoma prostate ključna je za razumijevanje prirode bolesti i njezine kliničke manifestacije. Najčešći histološki tip karcinoma prostate je adenokarcinom koji se razvija iz žljezdanih stanica koje proizvode sjemenu tekućinu. U ranijim fazama bolesti adenokarcinom prostate obično zahvaća perifernu zonu prostate što može objasniti kasni nastanak simptoma budući da je ova zona udaljena od mokraćne cijevi [22].



Gleasonova skala je ključni alat za histološku procjenu karcinoma prostate i procjenu njegove agresivnosti. Ocjenjuje tumorske uzorke na temelju stupnja diferencijacije žljezdanih struktura što ukazuje na to koliko su stanice tumora izgubile svoju normalnu arhitekturu. Skala se kreće od 1 do 5 pri čemu:

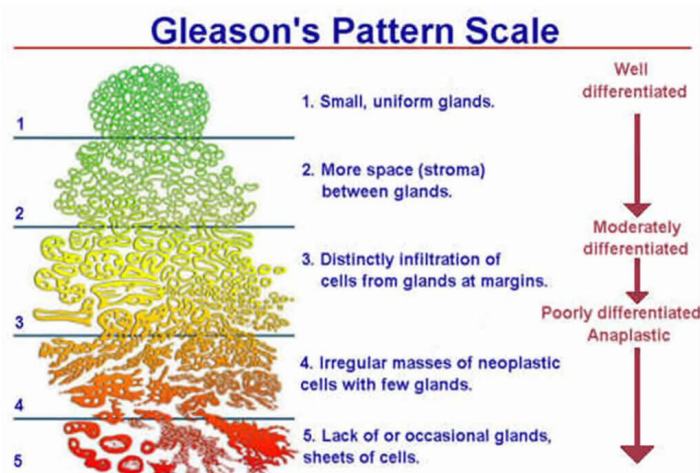
- Stupanj 1 označava vrlo dobro diferencirane tumore, gdje stanice zadržavaju većinu svoje normalne arhitekture. Ove stanice izgledaju gotovo kao zdrave, normalne stanice prostate [22][28].
- Stupanj 2 ukazuje na umjereno diferencirane tumore, gdje stanice počinju gubiti svoju tipičnu strukturu, ali još uvijek imaju neke normalne karakteristike [28][29].
- Stupanj 3 je prijelazni stupanj, gdje su stanice značajno promijenjene, no žlijezde se još uvijek mogu prepoznati [29][30].
- Stupanj 4 označava loše diferencirane tumore, gdje je arhitektura gotovo potpuno izgubljena, a tumor je agresivniji [30][31].
- Stupanj 5 ukazuje na vrlo slabo diferencirane tumore, koji su visokoagresivni i sadrže stanice koje gotovo potpuno gube svoju strukturu i funkcionalnost [31][6].

Konačna Gleasonova ocjena (ili Gleasonov zbroj) dobiva se zbrajanjem dvaju najčešćih histoloških uzoraka u tumoru. Ovaj zbroj može biti između 6 i 10. Na primjer, ako se najčešći uzorak ocijeni s 3, a drugi s 4, zbroj bi bio 7 (Gleason 3+4).

Tumori s Gleasonovim zbrojem:

- 6 su niskoagresivni [6][2].
- 7 (3+4 ili 4+3) predstavljaju srednju agresivnost [2][1].
- 8 do 10 označavaju visokoagresivne tumore [1][28].

Gleasonova skala ne samo da pruža uvid u agresivnost tumora već je ključna i za odabir optimalne terapije. Viši zbrojevi često se povezuju s većom vjerojatnošću širenja tumora i lošijom prognozom [9][10]. Ova skala je također važna u kombinaciji s drugim dijagnostičkim tehnikama poput imunohistokemije što dodatno pomaže u preciznijoj dijagnozi karcinoma prostate [30].



Slika 15. Prikaz Gleason skale

Izvor: [What is the Gleason Score? | KOELIS](#)

Radi lakšeg razumijevanja same bolesti od strane bolesnika, danas se koristi gradacija prema Epsteinu po gradusnim skupinama jer ona pojednostavljuje procjenu rizika i olakšava razumijevanje agresivnosti karcinoma prostate. Gradusne skupine prema Epsteinu uključuju pet kategorija što omogućuje jasniju klasifikaciju i lakše donošenje terapijskih odluka:

Gradusna skupina 1: Gleason 6 (3+3) – Tumor niske agresivnosti dobro diferenciran. Tumori niske agresivnosti s povoljnim ishodom, često praćeni aktivnim nadzorom bez trenutnog liječenja. Bolesnici s ovim oblikom tumora imaju vrlo dobru prognozu [32].

Gradusna skupina 2: Gleason 7 (3+4) – Umjereni agresivnost s dominacijom dobro diferenciranih stanica. Umjereni agresivni tumor, gdje su stanice uglavnom dobro diferencirane. Liječenje ovisi o individualnim karakteristikama bolesnika i može uključivati aktivni nadzor ili kirurške zahvate [33].

Gradusna skupina 3: Gleason 7 (4+3) – Umjereni agresivnost s dominacijom loše diferenciranih stanica. Viša razina agresivnosti u odnosu na Gradusnu skupinu 2 zbog dominantne komponente loše diferenciranih stanica. Terapija često uključuje kirurške ili druge agresivne intervencije [33].

Gradusna skupina 4: Gleason 8 (4+4, 3+5, 5+3) – Visoka agresivnost. Tumori visoke agresivnosti s većim rizikom širenja. Preporučuje se intenzivno liječenje uključujući kirurške i radijacijske terapije često uz hormonsku terapiju [32].

Gradusna skupina 5: Gleason 9-10 (4+5, 5+4, 5+5) – Visoka agresivnost, loše diferenciran tumor. Najagresivniji oblici tumora s visokim rizikom brzog širenja i metastaziranja. Potrebno je uključiti multimodalno liječenje, kombinaciju kirurškog zahvata, radioterapije te hormonske terapije [33].

Gleason ocjene ispod 6 više se ne upotrebljavaju jer su se pokazale kao nedovoljno pouzdane za procjenu agresivnosti karcinoma prostate. Većina tumora ocijenjenih s Gleason 2-5 prema starijim kriterijima zapravo ne predstavlja klinički značajan karcinom već su često benigni ili slabije agresivni oblici koji su zbunjivali bolesnike i dovodili do nepotrebnog liječenja. Suvremena praksa stoga koristi najnižu ocjenu Gleason 6 kako bi se izbjegle zabune i osigurala jasnija komunikacija o težini bolesti te smanjila nepotrebna terapija kod nisko rizičnih bolesnika [32][33].

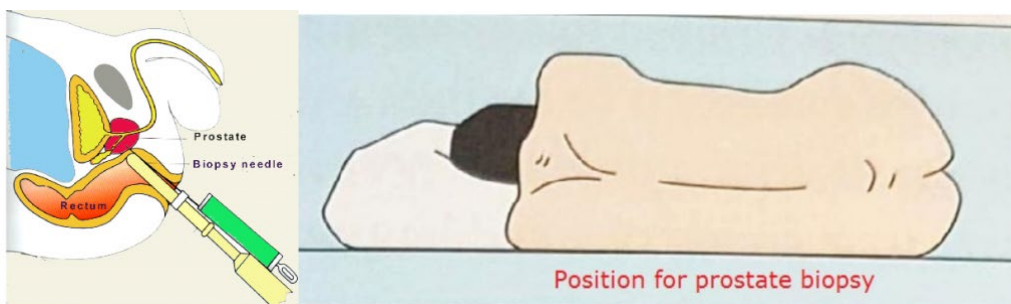
#### **3.3.4. Dijagnostika raka prostate**

Indikacije za dijagnosticiranje raka prostate temelje se na kombinaciji različitih čimbenika kao što su dob pacijenta, prisutnost simptoma donjeg urinarnog trakta, obiteljska anamneza te razina PSA u krvi. Jedan od ključnih kliničkih pregleda za otkrivanje karcinoma prostate je digitorektalni pregled (DRE), kojim se opipava prostata kroz rektum.

DRE omogućava liječniku da procijeni veličinu, oblik i konzistenciju prostate te otkrije eventualne kvržice ili asimetrije koje bi mogle ukazivati na prisutnost karcinoma [34]. Iako DRE može otkriti abnormalnosti koje PSA test možda neće, njegova je osjetljivost ograničena na tumore koji se nalaze u dijelovima prostate dostupnim palpaciji.

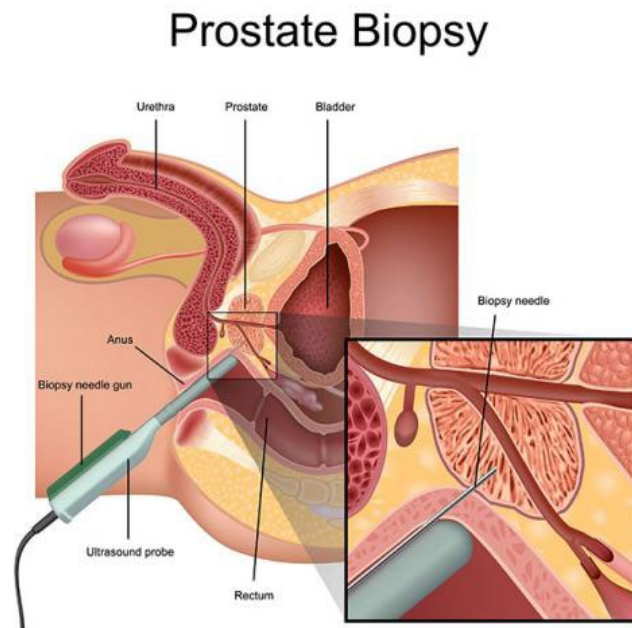
PSA test iz krvi ima visoku osjetljivost ali nisku specifičnost što znači da i drugi čimbenici osim karcinoma mogu uzrokovati povišene vrijednosti. Zbog toga se često koristi

u kombinaciji s drugim dijagnostičkim metodama. Ako je razina PSA povišena, a DRE abnormalan obično se preporučuje biopsija prostate kao sljedeći korak u dijagnostičkom procesu [35]. Biopsija prostate, vođena transrektalnim ultrazvukom (TRUS) omogućava uzimanje uzoraka tkiva s različitih mjesta u prostati radi histološke analize [36].



Slika 16. Položaj kod biopsije prostate

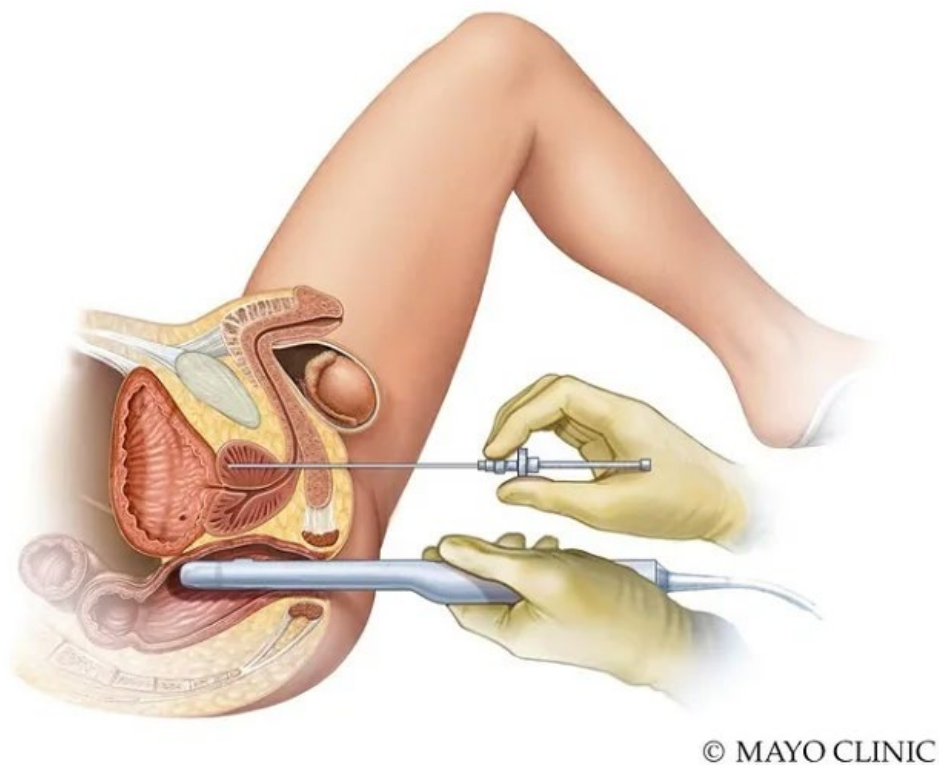
Izvor: [Prostate Biopsy \(TRUS or MRI-US fusion Method\) | Chin Chong Min Urology & Robotic Surgery Centre \(cmurology.com\)](http://Prostate Biopsy (TRUS or MRI-US fusion Method) | Chin Chong Min Urology & Robotic Surgery Centre (cmurology.com))



Slika 17. Biopsija prostate uz pomoću endorektalne sonde

Izvor: [St George Urology | Transrectal Ultrasound-Guided Biopsy of the Prostate](http://St George Urology | Transrectal Ultrasound-Guided Biopsy of the Prostate)

U današnje vrijeme sve više se preferira transperinealna biopsija zbog svojih prednosti u odnosu na transrektalnu biopsiju posebno zbog nižih stopa komplikacija. Iako obje metode pokazuju sličnu dijagnostičku točnost, transperinealni pristup značajno smanjuje rizik od komplikacija poput infekcija i rektalnog krvarenja. Transperinealnim pristupom omogućuje se uzimanje uzoraka bez prolaska kroz rektum čime se smanjuje rizik od bakterijske kontaminacije i posljedičnih infekcija što je ključno za bolesnike osjetljive na infekcije poput onih s dijabetesom ili kroničnim prostatitisom. Studije su također pokazale da je transperinealna biopsija korisna u otkrivanju tumora u predjelima prostate koji su teže dostupni transrektalnom metodom poput apikalnih i anteriornih tumora [39].

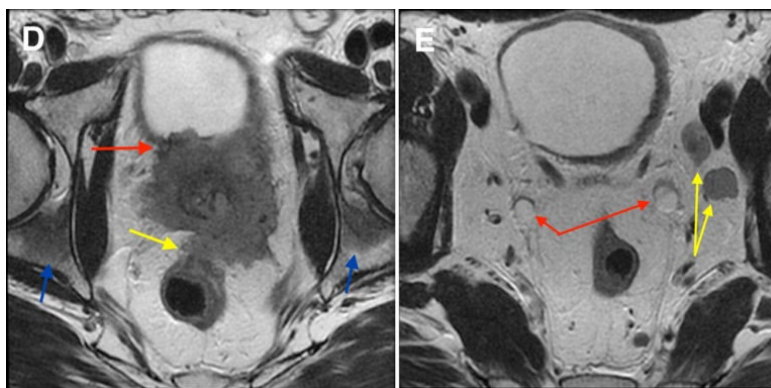


Slika 18. Transperinealna biopsija prostate

Izvor: <https://www.mayoclinic.org/medicalprofessionals/urology/news/implementation-of-transperineal-biopsy-clinic/mac-20544434>

### 3.3.4.1 Radiološke slikovne metode

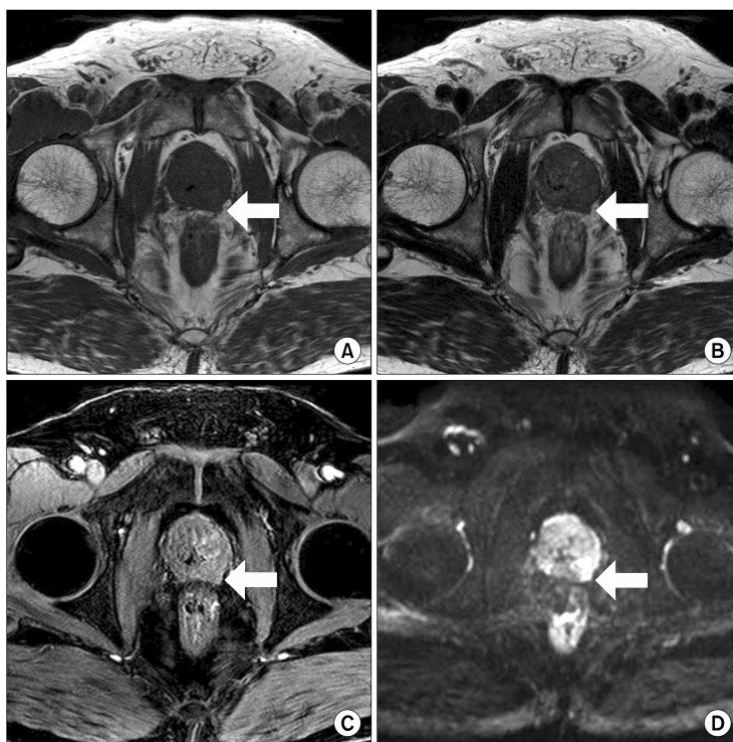Za daljinu obradu i potvrdu dijagnoze karcinoma prostate radiološke metode su od vrlo velike važnosti. Radiološke slikovne metode uključujući ultrazvuk, kompjutoriziranu tomografiju (CT) i magnetsku rezonanciju (MR) igraju ključnu ulogu u dijagnostici i planiranju liječenja karcinoma prostate. TRUS se koristi kao standardna metoda za vođenje biopsije i procjenu volumena prostate. Međutim, MR ima sve važniju ulogu u procjeni lokalnog širenja tumora njegovog odnosa prema okolnim strukturama te za procjenu regionalnih limfnih čvorova i kostiju kod sumnji na presadnice [45].



Slika 19. Prikaz MR kod lokalno uznapredovalog karcinoma prostate sa širenjem u okolne organe

Izvor: [Prostate cancer - MRI - Radiology at St. Vincent's University Hospital \(svuhradiology.ie\)](http://svuhradiology.ie)

Magnetska rezonancija prostate posebice s T2-vaganim slikama, omogućuje visokokvalitetne prikaze žljezdanih struktura i njihovu diferencijaciju od tumorskog tkiva što čini MR zlatnim standardom u neinvazivnoj procjeni karcinoma prostate. Dodatno, difuzijsko-vagane slike (DWI) koriste se za procjenu gustoće stanica u prostati što može pomoći u identifikaciji tumora i razlikovanju benignih od malignih lezija [46].



Slika 20. MR prikaz ekstrakapsularnog širenja raka prostate: transverzalni MR presjek u T1-mjerenoj slici (a), transverzalni MR presjek u T2-mjerenoj slici, transverzalni MR presjek nakon primjene kontrastnog sredstva (DCE-MRI) (c) i transverzalni MR presjek u D

Izvor: [\(PDF\) Usefulness of a Combined Approach of T1-Weighted, T2-Weighted, Dynamic Contrast-Enhanced, and Diffusion-Weighted Imaging in Prostate Cancer \(researchgate.net\)](#)

PIRADS (Prostate Imaging Reporting and Data System) je sustav za standardiziranu evaluaciju MR nalaza prostate. PIRADS skala omogućuje procjenu sumnjivih lezija na temelju njihove veličine, oblika i drugih karakteristika, te kategorizaciju lezija od 1 (vrlo niska vjerojatnost za malignitet) do 5 (vrlo visoka vjerojatnost za malignitet). Ovaj sustav pomaže u donošenju odluka o potrebi za ciljanom biopsijom te daljnjim dijagnostičkim i terapijskim postupcima [47].

Peripheral zone			
	T2W	DWI	ADC
<b>1</b> No abnormality (i.e., normal) on ADC and high b-value DWI			
<b>2</b> ADC: linear/wedge shaped hypointense and/or DWI: linear/wedge shaped hyperintense			
<b>3</b> ADC: Focal hypointense DWI: focal hyperintense May be markedly hypointense on ADC or hyperintense on high b-value DWI, but not both. DCE -			
<b>3</b> Same as above but DCE +			
<b>4</b> Focal markedly hypointense on ADC and markedly hyperintense on high b-value DWI. Diameter < 1.5cm			
<b>5</b> Same as 4, but ≥ 1.5cm or definite extraprostatic extension			

Slika 21. Prikaz PI-RADS skale, c 1-5

Izvor: <https://radiologyassistant.nl/abdomen/prostate/prostate-cancer-pi-rads-v2-1>

Prilikom izvođenja MR i CT pretraga vrlo važnu ulogu imaju kontrastna sredstva. U MR pretragama prostate gadolinijski kontrastni agensi mogu poboljšati vizualizaciju vaskularizacije tumora dok u CT pretragama jodni kontrasti omogućuju bolji prikaz krvnih žila i potencijalnih presadnica [50]. Primjena kontrastnih sredstava pomaže u boljoj diferencijaciji tumorskog tkiva od okolnog zdravog tkiva i može povećati osjetljivost dijagnostičkih postupaka.

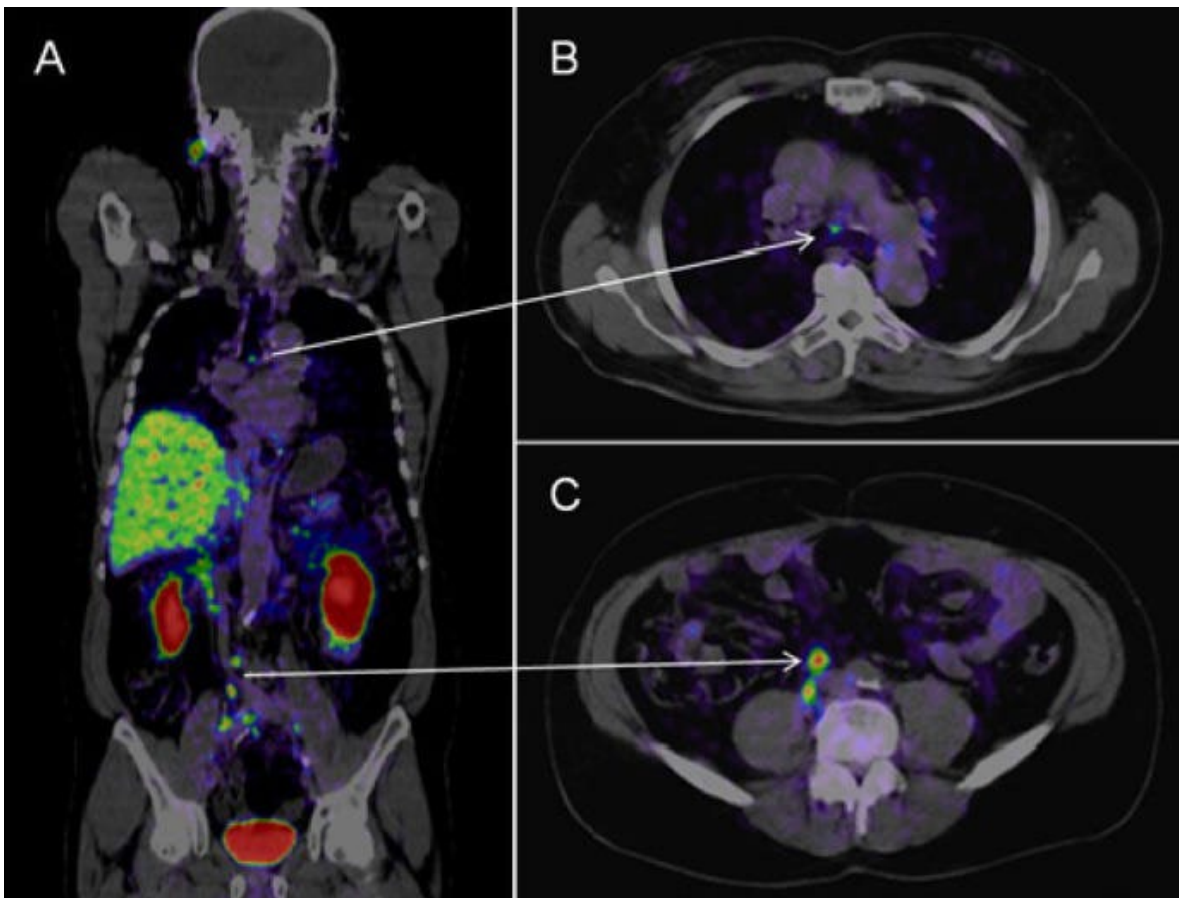
Imaging nove generacije koristi napredne metode nuklearne medicine koje pružaju visoku osjetljivost i specifičnost u otkrivanju i praćenju raka prostate. Jedna od ključnih metoda je pozitronska emisijska tomografija u kombinaciji s računalnom tomografijom (PET/CT) koja omogućuje detaljan uvid u metaboličku aktivnost tumora i anatomske informacije.



Posebne varijacije PET/CT tehnika poput kolin PET/CT i PSMA PET/CT postale su ključne u dijagnostici i upravljanju kod karcinoma prostate. Kolin PET/CT koristi radioaktivni kolin kako bi detektirao tumorske stanice s visokim metabolizmom kolina što je korisno za otkrivanje presadnica osobito u limfnim čvorovima. Međutim, pozitronska emisijska tomografija s prostatski specifičnim membranskim antigenom obilježenim galijem-68 (PSMA PET/CT) pokazuje još veću specifičnost u detekciji tumorskih lezija čak i pri vrlo niskim razinama PSA. PSMA PET/CT ima ključnu ulogu u određivanju stupnja kod karcinoma prostate otkrivanju presadnica i planiranju terapije jer omogućuje precizniju identifikaciju lezija u usporedbi s tradicionalnim metodama kao što su MRI i CT. Prema brojnim studijama, PSMA PET pokazuje veću osjetljivost u otkrivanju limfnih presadnica u usporedbi s konvencionalnim slikovnim tehnikama [49][48].

Osim toga, PSMA PET se koristi u različitim kliničkim situacijama uključujući bolesnike s visokorizičnim karcinomom prostate, biokemijskim recidivom i kastracijski rezistentnim karcinomom prostate. Ova tehnika omogućuje rano otkrivanje presadnica i može značajno utjecati na planiranje terapije posebice kod bolesnika s oligometastatskim karcinomom prostate [48].

Ove metode značajno su unaprijedile sposobnost liječnika da precizno odrede proširenost bolesti i optimiziraju terapijske odluke.



Slika 22. Prikaz PSMA PET/CT Ga-68 tumora u limfnim čvorovima abdomena i toraksa kod pacijeta s karcinomom prostate

Izvor: <https://www.cancer.gov/news-events/cancer-currents-blog/2020/prostate-cancer-psma-pet-ct-metastasis>

Dijagnostika i liječenje karcinoma prostate zahtijevaju multidisciplinarni pristup, koji uključuje suradnju urologa, onkologa, radiologa, patologa. Ovakav pristup omogućuje sveobuhvatnu procjenu bolesti od početne dijagnoze do odabira najprikladnijeg modaliteta liječenja. Multidisciplinarni tim procjenjuje rezultate svih dijagnostičkih testova uključujući PSA, DRE, biopsiju, slikovne pretrage i patohistološke nalaze te zajednički donosi odluku o najboljem tijeku liječenja [51].

### 3.3.5. TNM Klasifikacija

TNM klasifikacija tumora koristi se za određivanje stupnja karcinoma prostate pri čemu se procjenjuje veličina i lokalizacija primarnog tumora (T), prisutnost regionalnih limfnih čvorova (N), te prisutnost udaljenih presadnica (M). Ova klasifikacija je ključna za određivanje prognoze i odabir optimalnog liječenja te uključuje tri glavne komponente:

- T -primarni tumor – veličina i lokalizacija
- N- regionalni limfni čvorovi
- M – udaljene presadnice [6]

Veličina i lokalizacija primarnog tumora (T):

- T1: Tumor nije klinički otkriven niti palpiran digitorektalnim pregledom niti viđen slikovnim pretragama. Ovaj stadij često se otkriva slučajno tijekom biopsije zbog povišenih razina PSA.
- T2: Tumor je ograničen unutar prostate. Dijeli se na tri podstadija:
- T2a: Tumor zahvaća manje od polovice jednog reznja prostate.
- T2b: Tumor zahvaća više od polovice jednog reznja, ali ne prelazi na drugi reznj.
- T2c: Tumor zahvaća oba reznja prostate.
- T3: Tumor se proširio izvan prostate.
- T3a: Ekstrakapsularno širenje (proboj kroz kapsulu prostate).
- T3b: Tumor infiltrira sjemene mjehuriće.
- T4: Tumor se proširio na susjedne strukture izvan prostate (mokraćni mjehur, rektum, mišićni zid zdjelice) [6][34].

Regionalni limfni čvorovi (N):

- N0: Nema presadnica u regionalnim limfnim čvorovima.
- N1: Prisutne su presadnice u regionalnim limfnim čvorovima zdjelice. Limfni čvorovi izvan zdjelice, poput paraaortalnih limfnih čvorova ne ulaze u ovu kategoriju i označavaju presadnice udaljenije od regionalnih čvorova [6][35].

Udaljene presadnice (M):

- M0: Nema udaljenih presadnica.
- M1: Prisutne su udaljene presadnice. Klasifikacija se dalje dijeli:
- M1a: Presadnice su prisutne u udaljenim limfnim čvorovima.
- M1b: Presadnice su prisutne u kostima.
- M1c: Presadnice su prisutne u drugim udaljenim organima poput pluća ili jetre [6][36].

TNM klasifikacija pomaže liječnicima da odrede stupanj bolesti, prognozu bolesnika i optimalni plan liječenja. Ova klasifikacija koristi nalaze svih dijagnostičkih metoda uključujući PSA test, biopsije, slikovne pretrage poput MRI-a, CT-a, PET CT-a te fizikalne preglede poput DRE. Na temelju tih nalaza, liječnici mogu precizno odrediti veličinu i proširenost primarnog tumora (T), prisutnost presadnica u regionalnim limfnim čvorovima (N), te prisutnost udaljenih presadnica (M). Takav sveobuhvatan pristup osigurava da stupnjevanje tumora odražava točno stanje bolesti, što je ključno za donošenje odluka o terapijskim intervencijama i daljnjem praćenju bolesnika [34].

TNM Staging Categories	
<b>T</b>	<b>T1:</b> No tumor felt on DRE or seen on ultrasound, but cancer cells found in prostate tissue
	<b>T2:</b> Tumor may be felt on DRE or seen on imaging, but it is only in the prostate
	<b>T2a:</b> Involves less than ½ of a prostate lobe
	<b>T2b:</b> Involves more than ½ of a prostate lobe (but not both lobes)
	<b>T2c:</b> Involves both prostate lobes
	<b>T3:</b> Tumor has expanded outside the prostate and may have grown into the seminal vesicles
	<b>T4:</b> Tumor has expanded into other nearby tissues, such as the rectum, bladder, or wall of the pelvis
<b>N</b>	<b>NX:</b> The lymph nodes have not been checked for cancer
	<b>N0:</b> There is no cancer in nearby lymph nodes
	<b>N1:</b> Cancer has spread to nearby lymph nodes
<b>M</b>	<b>M0:</b> Cancer has not spread past nearby lymph nodes
	<b>M1:</b> Cancer has spread past nearby lymph nodes to distant sites
	<b>M1a:</b> Cancer has spread to distant lymph nodes (outside of the pelvis)
	<b>M1b:</b> Cancer has spread to bones
	<b>M1c:</b> Cancer has spread to distant organs, including lung, liver, or brain

Slika 23. Prikaz TNM klasifikacije tumora kod karcinoma prostate

Izvor: <https://ro.co/health-guide/prostate-cancer-stages-and-grades/>

### 3.3.6. Liječenje lokaliziranog karcinoma prostate

Modaliteti liječenja karcinoma prostate ovise o stupnju bolesti, dobi bolesnika, općem zdravstvenom stanju i preferencijama bolesnika. Liječenje može uključivati kiruršku intervenciju, radioterapiju, hormonsku terapiju, kemoterapiju i novije terapijske pristupe poput imunoterapije te ciljane terapije.

Jedna od kirurških metoda liječenja - radikalna prostatektomija, kirurški je zahvat koji se koristi za liječenje lokaliziranog raka prostate kod bolesnika kod kojih se tumor nije proširio izvan prostate. Indikacije za ovaj zahvat uključuju klinički lokalizirani karcinom prostate obično s Gleasonovim zbrojem 6-7, povišene vrijednosti PSA, te mlađe bolesnike s očekivanim dugotrajnim preživljenjem. Također se preporučuje bolesnicima koji su zdravi i mogu podnijeti oporavak od kirurškog zahvata [37].

Postoje tri glavne vrste radikalne prostatektomije:

- Otvorena radikalna prostatektomija (ORP) – Tradicionalni pristup s većim rezom u donjem dijelu trbuha. Ova metoda nosi veći rizik od komplikacija poput krvarenja te sporiji oporavak. ORP se koristi već desetljećima a iako su laparoscopske i robotski asistirane tehnike postale popularnije ORP se još uvijek koristi u određenim situacijama osobito kada su potrebne složenije operacije ili kada je anatomski teško pristupiti prostati [38].
- Laparoscopska radikalna prostatektomija (LRP) – Minimalno invazivna tehnika koja koristi male rezove kroz koje se uvode kamera i kirurški instrumenti. Kroz ove male rezove kirurg može obavljati operaciju s manje oštećenja okolnih tkiva i organa. U odnosu na otvorenu metodu LRP nudi kraći boravak u bolnici i brži oporavak [37].
- Robotski asistirana radikalna prostatektomija (RARP) – naprednija tehnika laparoscopske kirurgije koja koristi robotske ruke upravljane od strane kirurga. Robot omogućava preciznije pokrete i trodimenzionalni pregled područja operacije čime se smanjuje rizik od komplikacija i omogućuje bolje očuvanje živaca što rezultira boljim očuvanjem kontinencije i erektilne funkcije [38] [37].

Radioterapija je jedna od ključnih metoda liječenja karcinoma prostate, kako lokaliziranog, tako i u slučajevima lokalno uznapredovale bolesti, ili kod bolesnika koji nisu kandidati za kirurški zahvat. Radioterapija se može provoditi kao vanjska (eksterna) radioterapija ili kao unutarnja (brahiterapija). Vanjska radioterapija uključuje nekoliko naprednih tehnika usmjerenog zračenja kako bi se precizno usmjerila doza na tumor uz minimalno oštećenje okolnog zdravog tkiva.

Primarna radioterapija može se kombinirati s androgenom deprivacijskom terapijom (ADT) ovisno o stupnju rizika bolesti. Ova kombinacija može pomoći u smanjenju razine androgena, hormona koji potiču rast tumora. ADT može biti kratkotrajna u trajanju od 6 mjeseci ili dugotrajna u trajanju od 18 do 36 mjeseci.

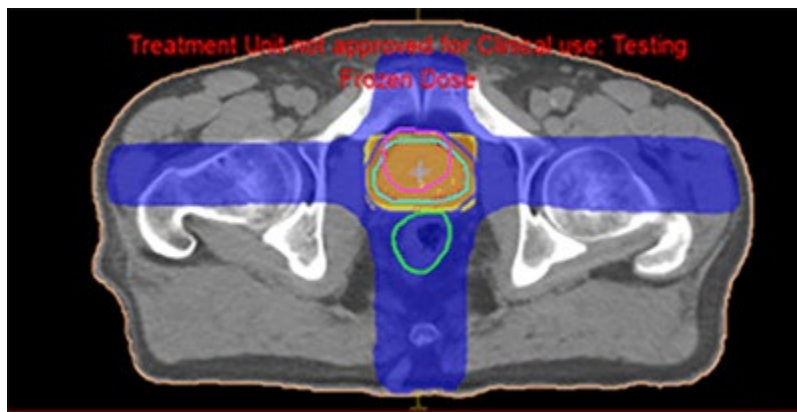
Prema stupnju rizika bolesnici se obično svrstavaju u tri skupine:

- Niski rizik: Bolesnici s niskim rizikom obično se liječe samo radioterapijom bez potrebe za ADT-om.
- Srednji rizik: Kratkotrajna ADT (oko 6 mjeseci) se preporučuje u kombinaciji s radioterapijom.
- Visoki rizik: Dugotrajna ADT (18-36 mjeseci) se preporučuje u kombinaciji s radioterapijom za smanjenje rizika od ponovne pojave bolesti.

Ova kombinacija terapija dokazano poboljšava ishode preživljavanja kod bolesnika s visokorizičnim karcinomom prostate [40] [41].

Tehnike zračenja kod vanjske radioterapije:

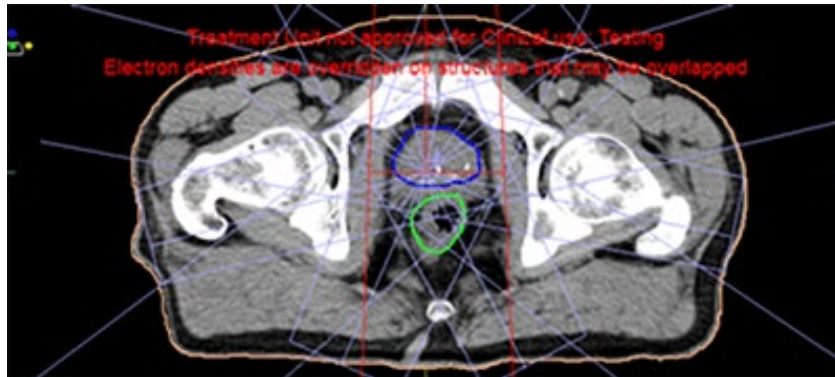
- 3D konformalna radioterapija (3DCRT, en. 3D conformal radiotherapy): Ova tehnika koristi trodimenzionalne slike tumora za precizno usmjeravanje zračenja. Time se omogućuje bolja kontrola doze smanjujući izloženost zdravog tkiva [52].



Slika 24 Prikaz distribucije doze na 3D planu.

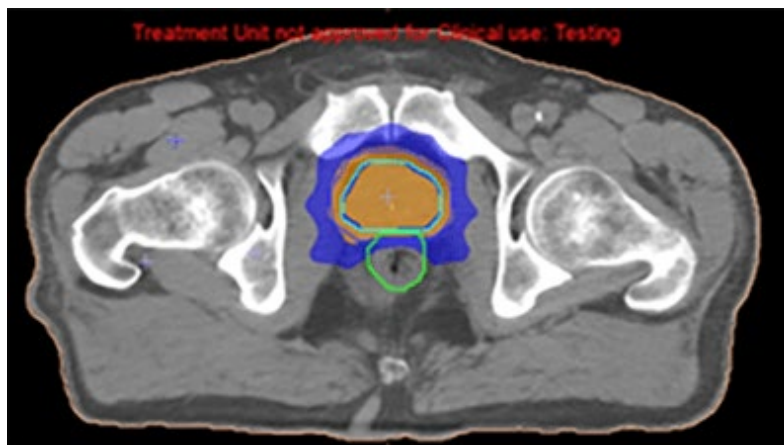
Izvor: <https://www.medical-professionals.com/en/imrt-planning/>

- Radioterapija moduliranim intenzitetom (IMRT): IMRT omogućuje promjenu intenziteta zračenja tijekom tretmana uz pomoću višelističnog (eng, multi leaf) kolimatora (MLC), što omogućuje još veću preciznost u isporuci doze zračenja. Ova tehnika naziva se još i „step and shot“ tehnika zračenja samim tim je i dinamička. IMRT tehnikom smanjuje se rizik od ranih i kasnih nuspojava posebno u okolnim osjetljivim organima poput rektuma i mokraćnog mjehura [53].



Slika 25. prikaz IMRT plana zračenja karcinoma prostate

Izvor: <https://www.medical-professionals.com/en/imrt-planning/>



Slika 26. Distribucija doze kod IMRT plana

Izvor: <https://www.medical-professionals.com/en/imrt-planning/>



- Slikovno vođena radioterapija (IGRT, eng. image guided radiotherapy): IGRT koristi slikovne tehnike uz pomoću sustava za praćenje tijekom svakog tretmana radioterapije kako bi se osiguralo precizno usmjerenje zračenja tj. precizna isporuka doze u skladu s promjenama u položaju tumora i okolnih organa [54]. IGRT tehnika omogućava integraciju trenutne slike organa koji se zrači učinjene konusnom računalnom tomografijom (CBCT, eng. cone beam computed tomography) i plana zračenja koji je napravljen od strane radioterapijskog onkologa i medicinskih fizičara. CBCT postupak omogućuje trodimenzionalne slike bolesnika tijekom tretmana zračenjem što omogućuje točno pozicioniranje tumora i preciznu isporuku zračenja. Koristi se kako bi se izbjeglo oštećenje zdravog tkiva, smanjile nuspojave tretmana te osigurao maksimalan učinak zračenja na tumor.

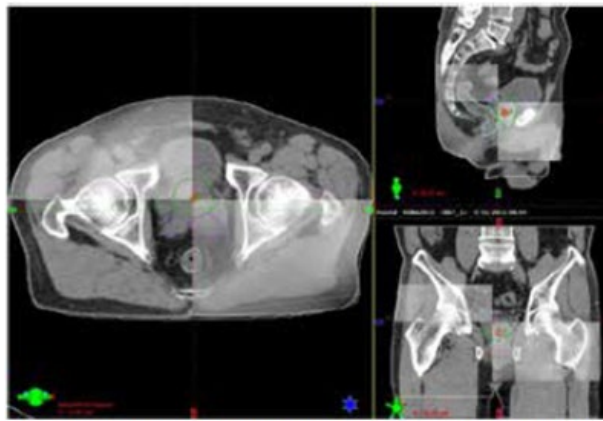
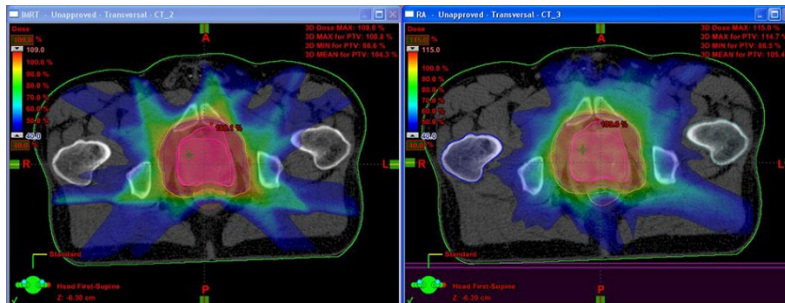


Figure 6: On-board imaging used for IGRT. On-board Cone Beam CT images are registered onto planning CT scan to calculate shifts which are then applied onto the patient's couch to achieve perfect targeting

Slika 27. IGRT prikaz

Izvor: <https://www.aamg.co/aaro/comprehensive-cancer-service/radiation-therapy/image-guided-radiation-therapy-igrt/>

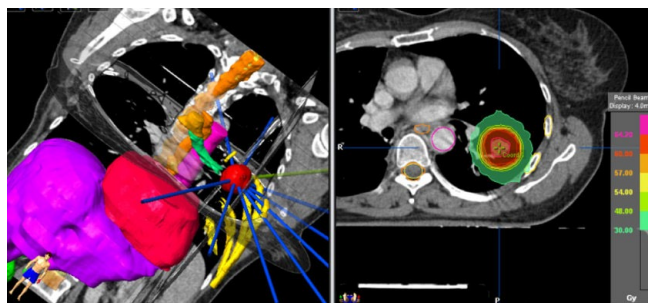
- Volumetrijski modulirana lučna terapija (VMAT, eng.volumetric modulated arc therapy): VMAT je napredna tehnika koja omogućuje isporuku zračenja tijekom kontinuiranog rotiranja linearnog akceleratora čime se smanjuje vrijeme tretmana uz održavanje visoke preciznosti te smanjenje broja frakcija[55].



Slika 28. IMRT plan (lijevo) usporedno VMAT plan (desno)

Izvor: <https://www.appliedradiationoncology.com/articles/vmat-the-next-generation-of-imrt>

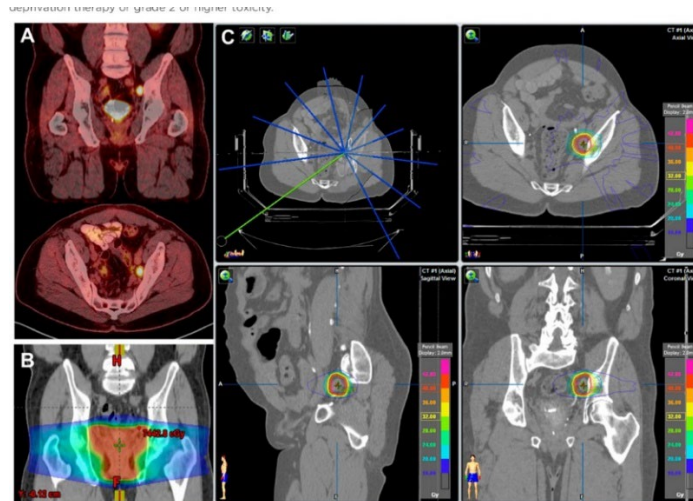
- Stereotaksična radioterapija (SBRT, eng. stereotactic body radiotherapy): SBRT je neinvazivna tehnika koja isporučuje visoke doze zračenja na vrlo precizne ciljeve unutar tijela obično u manjem broju tretmana. Koristi se sustavom za praćenje kretanja tumora na koje može utjecati disanje pacijenta te fiziološki procesi unutar tijela. SBRT se koristi za liječenje malih lokaliziranih dobro definiranih tumora [56].



Slika 29. Prikaz SBRT tehnike

Izvor: [https://www.researchgate.net/figure/SBRT-treatment-for-early-stage-peripheral-NSCL-cancer-Highly-conformed-dosimetry-with\\_fig1\\_322520566](https://www.researchgate.net/figure/SBRT-treatment-for-early-stage-peripheral-NSCL-cancer-Highly-conformed-dosimetry-with_fig1_322520566)

- Stereotaksična ablativna radioterapija (SABR, eng. stereotactic ablative body radiotherapy): SABR je slična SBRT-u ali se fokusira na ablaciju tumora odnosno na potpuno uništenje tumorskih stanica često uz minimalno oštećenje okolnog tkiva te smanjenje nuspojava [57].



Slika 30. Prikaz SABR tehnike.

Izvor: [https://www.semanticscholar.org/paper/Stereotactic-ablative-body-radiotherapy-\(SAbR\)-for-Desai-Laine/bc08dae4de6a100f66275ec63b67ecd4e68ba077/figure/0](https://www.semanticscholar.org/paper/Stereotactic-ablative-body-radiotherapy-(SAbR)-for-Desai-Laine/bc08dae4de6a100f66275ec63b67ecd4e68ba077/figure/0)

### 3.3.7. Uvod u Adaptivnu radioterapiju (ART)

Dok su gore navedene tehnike visoko precizne i učinkovite, one se temelje na inicijalnom planu liječenja koji ostaje konstantan tijekom cijelog terapijskog ciklusa. Međutim, karcinom prostate i okolne strukture mogu se mijenjati tijekom liječenja, zbog čega dolazi do sve većeg zanimanja za adaptivnom radioterapijom (ART). ART kao napredni oblik radioterapije, omogućuje prilagodbu plana zračenja u realnom vremenu na temelju promjena u anatomiji pacijenta tijekom terapije. Ova metoda predstavlja značajan napredak u personaliziranju terapije karcinoma prostate poboljšavajući preciznost i učinkovitost zračenja dok istovremeno smanjuje rizik od oštećenja zdravih tkiva zbog minimalne izloženosti.

### **3.4. ADAPTIVNA RADIOTERAPIJA KOD KARCINOMA PROSTATE**

Adaptivna radioterapija (ART) predstavlja značajan napredak u liječenju karcinoma prostate jer omogućava svakodnevno prilagođavanje plana terapije u realnom vremenu, uzimajući u obzir promjene u anatomiji pacijenta. Ove promjene mogu uključivati varijacije u položaju prostate zbog punjenja mjehura i rektuma te drugih anatomskih promjena koje mogu utjecati na preciznost zračenja [58]. ART omogućava visoku razinu personalizacije liječenja jer radiološka slikovna metoda kao što je MR te CBCT koja se upotrebljava prilikom snimanja pacijenta neposredno prije ozračivanja a vezana je za sam linearni akcelerator pružaju detaljne slike mekih tkiva što omogućava precizno ciljanje tumora i zaštitu zdravih struktura [59]. Osim toga, adaptivna radioterapija smanjuje rizik od neželjenih učinaka zračenja kao što su oštećenja mjehura i rektuma te poboljšava kliničke ishode same bolesti [60].

#### **3.4.1. Adaptivna radioterapija**

ART koristi napredne slikovne tehnologije kako bi omogućila svakodnevno prilagođavanje plana zračenja temeljenog na promjenama anatomije bolesnika. Ovo je posebno važno kod karcinoma prostate gdje se položaj prostate može mijenjati iz dana u dan zbog promjena u punjenju mjehura i rektuma [58].

- Na primjer, MR-Linac sustav kombinira MR i linearni akcelerator kako bi omogućio precizno zračenje uz istodobno praćenje stanja tkiva u realnom vremenu [61]. Ovaj sustav koristi dvije metode prilagodbe: „adapt-to-position“ (ATP, od eng. prilagodba položaju) i „adapt-to-shape“ (ATS, od eng. prilagodba obliku). ATP omogućuje prilagodbu položaja zračenja na temelju trenutnog stanja prostate, dok ATS omogućuje prilagodbu oblika ciljnog područja kako bi se plan terapije optimizirao u skladu s trenutnim anatomskim stanjem pacijenta [62].

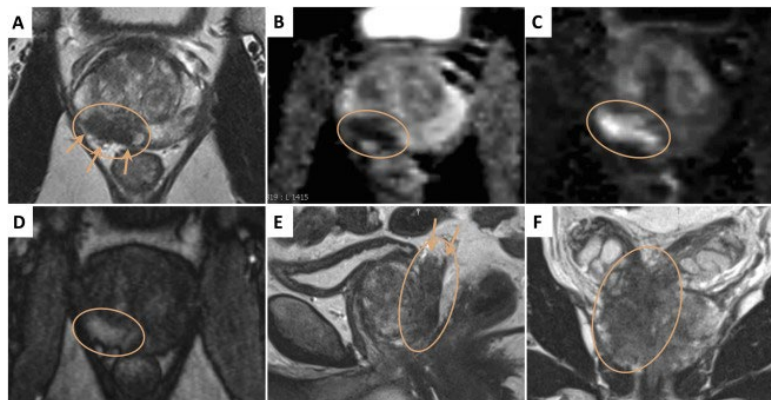
Osim toga, softverski alati koriste sofisticirane algoritme za optimizaciju doze zračenja smanjujući rizik od oštećenja susjednih struktura, organa od rizika prvenstveno rektuma i mjehura [63]. ART omogućuje brzu prilagodbu plana liječenja čime se smanjuje vrijeme potrebno za provedbu zračenja, povećava učinkovitost i poboljšava preciznost tretmana [64]. Zbog toga je ART postao ključna metoda u modernom liječenju karcinoma prostate pružajući bolje kliničke rezultate i smanjenje nuspojava [60].

Povijest ART počinje s razvojem tehnologija koje omogućuju detaljno praćenje promjena u anatomiji bolesnika tijekom liječenja. Prvi koraci u smjeru ART uključivali su razvoj 3D konformalnih tehnika i napredak u računalnoj tomografiji koji su omogućili preciznije planiranje terapije [64]. S vremenom su uvedene tehnike poput IMRT, IGRT koje su postavile temelj za prilagodbu doze zračenja prema obliku tumora [65]. Razvoj tehnologija kao što su MR-Linac CBCT vezane uz linearni akcelerator doveo je do mogućnosti stvarnog praćenja promjena u položaju tumora i okolnih struktura tijekom svakog tretmana. ART je postala važan dio liječenja karcinoma prostate zahvaljujući ovim inovacijama koje omogućuju liječnicima da svakodnevno prilagođavaju plan terapije i time značajno poboljšaju kliničke rezultate [66]. Danas je ART standardna tehnika u mnogim ustanovama koje pružaju napredne opcije liječenja zračenjem s velikim potencijalom za daljnji razvoj i optimizaciju [67].

### **3.4.2. Tehnologije i uređaji za adaptivnu radioterapiju**

U ART ključnu ulogu igraju napredne tehnologije i linearni akceleratori koji omogućuju precizno zračenje uz mogućnost prilagodbe plana terapije u realnom vremenu. Različiti linearni akceleratori poput MR-Linac, Varian Ethos, Elekta Unity i CyberKnife, pružaju tehničke mogućnosti za detaljno praćenje ciljnog volumena zračenja i optimizaciju doze čime se osigurava sigurnost pacijenta i smanjuju nuspojave. Ovaj odjeljak pokriva ključne tehnologije i uređaje korištene u ART-u.

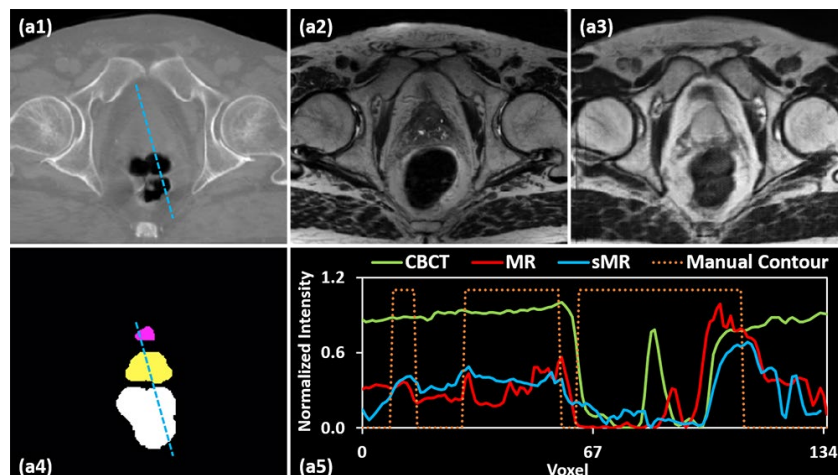
- Multiparametrijska magnetska rezonancija (mpMRI) koristi se za inicijalno planiranje i svakodnevno praćenje odgovora na zračenje. mpMRI osigurava visokokontrastni MRI slikovni prikaz pozicioniranja prostate što omogućava precizno definiranje ciljnog volumena zračenja te izračun doze [58]. mpMRI se koristi za praćenje anatomskih promjena prostate i okolnih struktura, prvenstveno rektuma i mjehura čime se smanjuje izloženost tih organa od rizika [59]. Redovno praćenje omogućava prilagodbu doze i poboljšanje terapijskih ishoda kroz kontinuiranu optimizaciju plana zračenja [60].



Slika 31. Multiparametrijska magnetska rezonanca – aksijalni (A), sagitalni (E) i koronalni (F) presjek

Izvor: <https://www.sciencedirect.com/science/article/pii/S0302283819308231>

- CBCT je ključna tehnologija za svakodnevno praćenje položaja prostate i prilagodbu plana zračenja. CBCT omogućuje trodimenzionalni prikaz ciljnog volumena zračenja što je ključno za praćenje promjena u položaju prostate i okolnih struktura [61]. Pomoću CBCT-a svako zračenje može biti prilagođeno trenutnom stanju pacijenta uz precizan izračun doze koji osigurava minimalnu izloženost zdravih tkiva [62].

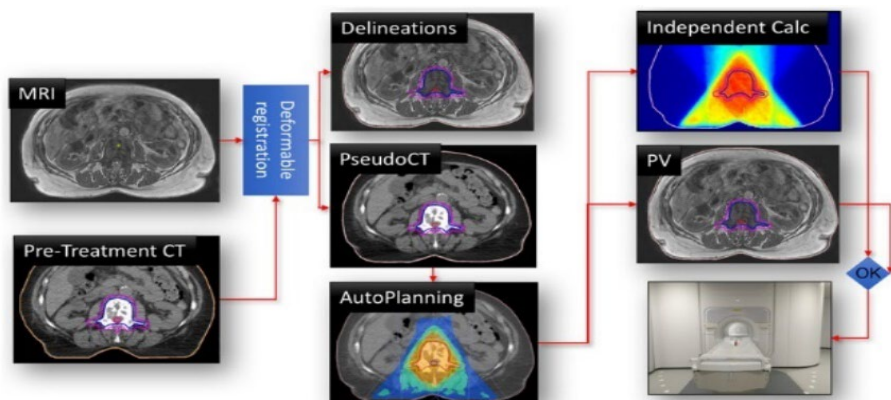


Slika 32. Prikaz CBCT

Izvor: <https://med.emory.edu/departments/radiation-oncology/research-laboratories/xiaofeng-yang/research/cbct-guided-adaptive-radiotherapy.html>

Unatoč prednostima CBCT donosi i izazove poput dodatnog zračenja koje pacijenti primaju tijekom svakodnevnog skeniranja kao i moguće tehničke poteškoće s prikazom mekih tkiva [63]. Ipak, njegova široka primjena u svakodnevnoj kliničkoj praksi čini CBCT ključnim alatom u adaptivnoj radioterapiji.

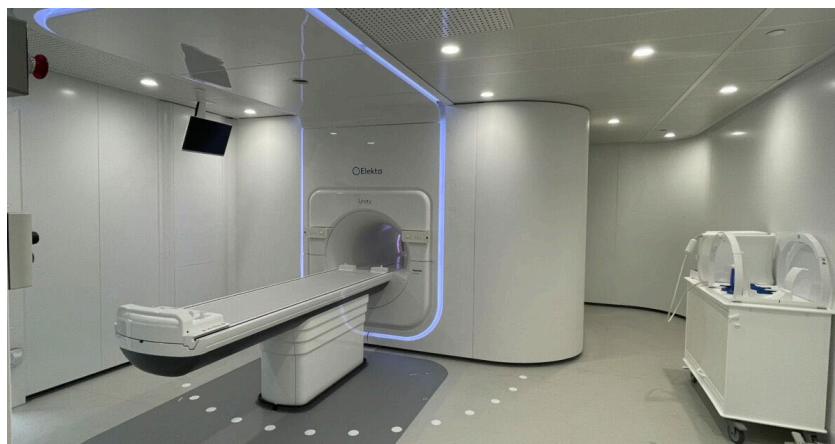- MR-Linac sustav kombinira MR i linearni akcelerator kako bi omogućio zračenje uz istodobni „real-time“ MRI slikovni prikaz pozicioniranja prostate [68]. Praćenjem ciljnog volumena zračenja i organa od rizika, MR-Linac osigurava optimizaciju plana zračenja i smanjenje nuspojava osobito kod liječenja karcinoma prostate [70]. Sustav MR-Linac omogućuje precizno praćenje prostate i susjednih struktura prvenstveno mjehura i rektuma smanjujući rizik od oštećenja okolnih organa tijekom ozračivanja. Ovaj uređaj je jedan od najnaprednijih u ART jer omogućuje kontinuiranu prilagodbu ozračivanja i bolju kontrolu nad ciljanjem tumora [71].



Slika 33. Protokol i plan rada radioterapije - MRI-linac

Izvor: [https://www.researchgate.net/publication/321067231\\_First\\_patients\\_treated\\_with\\_a\\_15\\_T\\_MRI-Linac\\_Clinical\\_proof\\_of\\_concept\\_of\\_a\\_high-precision\\_high-field\\_MRI\\_guided\\_radiotherapy\\_treatment](https://www.researchgate.net/publication/321067231_First_patients_treated_with_a_15_T_MRI-Linac_Clinical_proof_of_concept_of_a_high-precision_high-field_MRI_guided_radiotherapy_treatment)

ART koristi nekoliko vrhunskih linearnih akceleratora koji omogućuju visoku preciznost u prilagodbi terapije. Svaki od ovih uređaja nudi specifične tehnološke aspekte koji olakšavaju praćenje ciljnog volumena zračenja prilagodbu doze i zaštitu organa od rizika.



Slika 34. MRI Linearni akcelerator Elekta Unity

Izvor: <https://ufhealth.org/news/2022/uf-health-unveils-imaging-machine-one-42-world-tackle-difficult-cancers>



### 1. MR-Linac (Magnetic Resonance Linear Accelerator)

- Integracija MR i linac tehnologije: MR-Linac kombinira magnetsku rezonanciju (MR) s linearnim akceleratorom (linac), omogućujući praćenje mekih tkiva u realnom vremenu tijekom zračenja.
- Visokokontrastni MRI slikovni prikaz: omogućuje preciznu vizualizaciju tumora i okolnih organa
- Adaptivni pristup: MR-Linac koristi ATP, ATS, i adapt-to-rotate(ATR, od eng. prilagodba rotaciji ) metode te omogućuje prilagodbu zračenja na dnevnoj bazi [58].
- Primjena: Pogodan je za liječenje tumora u pokretnim organima kao što su prostata, pluća i jetra, gdje je praćenje promjena u anatomskoj poziciji ključno za preciznost zračenja [59].

### 2. Varian Ethos

- Automatizacija i adaptacija: Ethos koristi napredne softverske alate koji omogućuju automatiziranu prilagodbu plana zračenja uključujući konturiranje ciljnog volumena zračenja i organa od rizika na temelju trenutnog anatomsko-funkcionalnog stanja pacijenta.
- Integrirana CBCT tehnologija: Varian Ethos koristi CBCT za preciznu procjenu pozicioniranja i izračun doze zračenja. CBCT omogućuje detaljan 3D prikaz u stvarnom vremenu što je ključno za svakodnevnu prilagodbu plana zračenja [60].
- Smanjenje vremena za prilagodbu: Sustav Ethos omogućava automatiziranu optimizaciju plana zračenja u manje od 15 minuta čime se smanjuje vrijeme potrebno za obradu i prilagodbu svakog zračenja [61].

### 3. Elekta Unity

- Integracija 1.5T MRI i linac tehnologije: Elekta Unity integrira visokopoljni 1.5T MRI s linearnim akceleratorom što omogućava „real-time“ MRI slikovni prikaz pozicioniranja prostate tijekom zračenja. Ovo omogućuje kontinuiranu prilagodbu plana zračenja na temelju anatomske promjene prostate ili susjednih struktura [62].

- „Real-time“ prilagodba: Unity omogućuje prilagodbu u stvarnom vremenu s fokusom na meka tkiva čime se omogućuje precizno ciljanje tumora i izbjegavanje oštećenja zdravih tkiva [63].
- Smanjenje nuspojava: MRI komponenta omogućava precizno praćenje promjena u ciljnim volumenima i organima od rizika poput mjehura i rektuma što smanjuje neželjene učinke zračenja [68].

#### 4. Accuray Radixact

- Rotacijsko zračenje: Radixact sustav koristi rotacijsko zračenje („Tomotherapy“), koje omogućuje ciljanje tumora iz različitih kutova uz kontinuiranu isporuku zračenja tijekom rotacije uređaja oko pacijenta. To omogućuje visoku preciznost u tretiranju kompleksnih tumora poput onih u prostati [69].
- Integracija s CBCT: Radixact koristi CBCT za svakodnevno snimanje i prilagodbu terapije. Ova tehnologija omogućuje svakodnevno praćenje položaja prostate i automatsku prilagodbu plana zračenja prema trenutnom stanju pacijenta [70].
- Softverska podrška: Sustav koristi napredne softverske alate za optimizaciju plana zračenja i izračun doze uz mogućnost personalizacije plana na temelju promjena u anatomiji pacijenta tijekom tretmana [71].

#### 5. CyberKnife

- Robotizirani sustav zračenja: CyberKnife koristi robotizirani sustav za isporuku zračenja, koji omogućava prilagodbu zračnog snopa iz različitih kutova uz praćenje položaja prostate u realnom vremenu [72].
- Stereotaktična preciznost: Ovaj uređaj omogućava isporuku visoko preciznih doza zračenja uz minimalno oštećenje okolnih struktura. Posebno je pogodan za stereotaktičku radioterapiju (SBRT) kod karcinoma prostate [73].
- Praćenje pokreta u realnom vremenu: CyberKnife koristi slikovne tehnologije za praćenje pokreta prostate tijekom zračenja što omogućava prilagodbu zračenja u slučaju promjene položaja ciljnog volumena [74].

Napredne softverske platforme poput Ethos-a igraju ključnu ulogu u automatizaciji i optimizaciji planova liječenja. Ove platforme koriste algoritme za automatizirano konturiranje ciljnog volumena zračenja i organa od rizika te optimiziraju dozu zračenja na temelju trenutnih anatomskih podataka pacijenta [75]. Ethos, na primjer, omogućuje brzu prilagodbu planova radioterapije u realnom vremenu što značajno smanjuje vrijeme potrebno za obradu svakog tretmana [76]. Softverske platforme također omogućuju integraciju podataka iz različitih slikovnih prikaza poput mpMRI i CBCT kako bi se osigurala kontinuirana optimizacija plana liječenja [77].

### **3.4.3. Izrada plana kod karcinom prostate u ART**

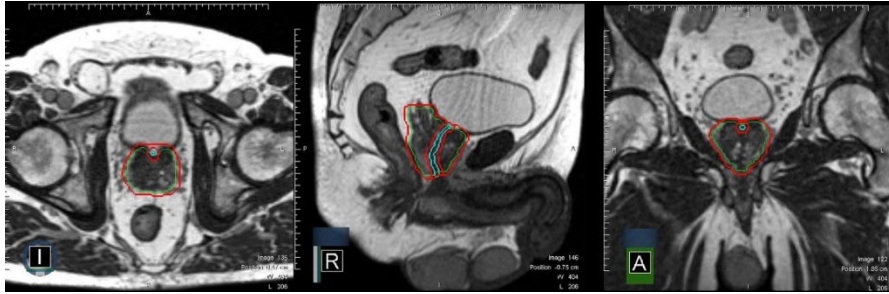Izrada plana zračenja za karcinom prostate temelji se na preciznoj definiciji ciljnog volumena zračenja uzimajući u obzir različite anatomske i patološke strukture pacijenta. Proces izrade plana uključuje definiranje volumena primarne bolesti (GTV, od eng. „gross tumor volume“), kliničkog ciljnog volumena (CTV, od eng. „clinical target volume“) i planiranog ciljnog volumena (PTV, od eng. „planning target volume“), kako bi se osigurala adekvatna isporuka doze tumoru, uz zaštitu okolnih zdravih tkiva i organa od rizika [59]. Da bi izrada plana bila što preciznija i adekvatnija najčešće se koristi MR.

MR se koristi u planiranju radioterapije zbog superiornog kontrasta mekih tkiva u usporedbi s CT-om što omogućava preciznije definiranje tumora i susjednih organa. U radioterapiji prostate MR jasno prikazuje granice prostate, unutarnje strukture i dominantne lezije što omogućava precizno ciljanje tijekom terapije. Razvoj MR-a u radioterapiji donosi poboljšanja u preciznosti, identificiranju intraprostatskih lezija i planiranju doze. Slikovni protokoli uključuju T2-mjerene slike koje pružaju detaljne informacije o prostati dok se T1-mjerene slike s gadolinijem koriste za identifikaciju tumorskih lezija i širenje bolesti. Gadolinijски kontrasti smanjuju T1 vrijeme relaksacije povećavajući signal iz tkiva u koje ulaze što omogućava bolju vizualizaciju tumora i razlikovanje zdravih tkiva.

T1 i T2 relaksacijska vremena imaju ključnu ulogu u MR slici: T1-mjerne slike naglašavaju strukture s kraćim T1 vremenom poput masnog tkiva ili kontrastom označenih lezija, dok T2-mjerne slike prikazuju tekućine kao svijetle što olakšava detekciju edema i lezija unutar tkiva. Osiguranje kvalitete u MR planiranju radioterapije uključuje provjeru geometrijske točnosti slika, kalibraciju uređaja pomoću testnih fantoma i provjeru podudarnosti između MR i CT slika. Ovi koraci osiguravaju da su svi parametri precizno postavljeni omogućujući prilagodbu plana terapije temeljem anatomskih promjena pacijenta te time osiguravaju uspješno i sigurno liječenje [85].

#### *3.4.3.1 GTV, CTV i PTV u planiranju zračenja*

- GTV predstavlja anatomske vidljive mase tumora koje se detektiraju slikovnim metodama poput MRI ili CT-a. GTV je specifičan za svakog pacijenta a u slučaju karcinoma prostate uključuje prostatu i sve vidljive tumorske mase unutar nje [61]. U slučaju mikrometastatske bolesti ili invazije susjednih struktura, GTV može uključivati i zahvaćena tkiva.
- CTV obuhvaća područje koje sadrži GTV, ali i zone koje su pod rizikom od mikroskopskog širenja tumora. Kod karcinoma prostate CTV može uključivati cijelu prostatu, sjemene mjehuriće i okolna tkiva koja su pod rizikom od infiltracije tumorskih stanica [58]. Ovaj volumen određuje se na temelju kliničkih podataka i patoloških nalaza.
- PTV predstavlja proširenje CTV-a kako bi se uzela u obzir dnevna pomicanja prostate i anatomske varijacije koje se javljaju tijekom liječenja kao što su promjene u volumenu mokraćnog mjehura i rektuma. PTV uključuje sigurnosne margine koje osiguravaju da cijeli CTV prima dovoljnu dozu zračenja čak i u slučaju manjih pomicanja prostate [60].



Slika 35. Proces konturiranja kod radioterapije vođene Magnetskom rezonancom (MRIgRT), u tri ravnine: aksijalna, sagitalna i koronalna

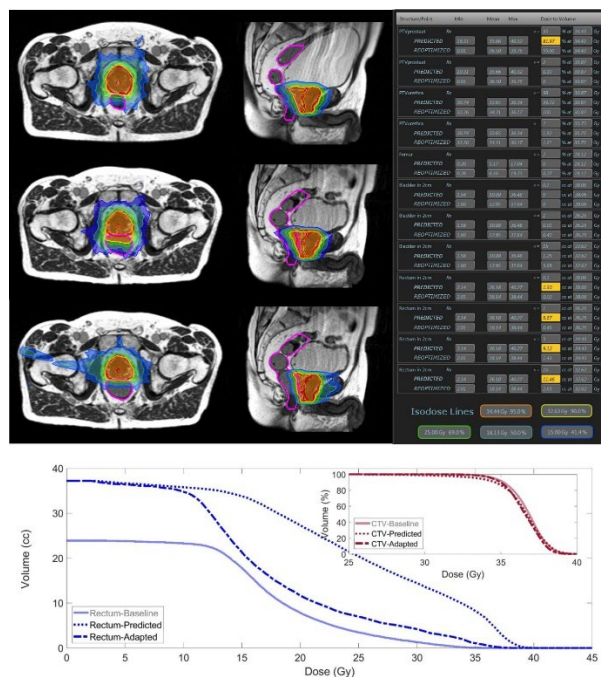
Izvor: <https://pubmed.ncbi.nlm.nih.gov/33458428/>

Ovom slikom prikazuju se jasno definirane granice ciljnog volumena zračenja (CTV i PTV) zajedno s organima od rizika poput uretre koji zahtijevaju preciznu zaštitu tijekom liječenja. To omogućuje optimalnu terapiju s minimiziranim nuspojavama.

#### 3.4.3.2 Konturiranje i prilagodba plana

Konturiranje je proces u kojem se GTV, CTV i PTV jasno definiraju na slikovnim prikazima kako bi se izradio plan terapije. MRI i mpMRI koriste se za precizno definiranje granica prostate i sjemenih mjehurića što omogućuje točno konturiranje ciljnog volumena [62]. Također, napredni softverski alati omogućuju automatsku konturiranje organa od rizika, poput rektuma i mokraćnog mjehura, čime se optimizira plan zračenja [63].

U ART, plan terapije prilagođava se tijekom svakog tretmana na temelju novih slikovnih prikaza pacijenta. Na primjer, prije svakog tretmana može se provesti MRI ili CBCT kako bi se provjerilo je li prostata potrebno prilagoditi unutar PTV-a zbog promjena u položaju ili volumenu mjehura ili rektuma. Ova prilagodba omogućuje precizno zračenje ciljnog volumena dok se minimizira izloženost zdravih tkiva [68].



Slika 36. Proces i rezultati adaptivne radioterapije lokaliziranog karcinoma prostate

Izvor: <https://pubmed.ncbi.nlm.nih.gov/33458428/>

U slici 36. u gornjem redu prikazuje se početni plan liječenja na početku terapije. To uključuje ciljni volumen zračenja PTV označen izodoznim linijama, kao i susjedne strukture poput mokraćnog mjehura i rektuma, koji su ujedno organi od rizika.

Srednji red prikazuje predviđeni plan, koji je izrađen na temelju anatomskih promjena u tijelu pacijenta tijekom frakcije zračenja. Ovaj plan uključuje promjene u položaju prostate, mokraćnog mjehura i rektuma.

Donji red prikazuje adaptirani plan, koji je optimiziran i prilagođen stvarnim anatomskim promjenama zahvaljujući slikovnim podacima dobivenim MRI. Plan optimizira zračenje na ciljni volumen CTV dok smanjuje dozu zračenja na okolne organe od rizika poput rektuma i mokraćnog mjehura.

Na desnoj strani slike prikazana je tablica koja pokazuje kliničke ciljeve i ograničenja prema institucionalnom protokolu za SBRT kod karcinoma prostate. Tablicom se uspoređuju vrijednosti koje su postignute predviđenim i prilagođenim planom. Vrijednosti koje ne

zadovoljavaju postavljene ciljeve označene su žutom bojom, što znači da su te doze iznad željenih ograničenja za okolne organe od rizika.

Donji grafikon prikazuje dijagram volumen-doza (DVH, od eng. „Dose-Volume Histogram“) za rektum (plava crta) i ciljni volumen (CTV, crvena crta). Na grafikonu se uspoređuju tri različita plana: osnovni plan (od eng. baseline), predviđeni plan (od eng. predicted) i prilagođeni plan (od eng. adapted). Plave crte prikazuju volumen rektuma koji prima određenu dozu zračenja, pri čemu se vidi kako prilagođeni plan značajno smanjuje izloženost rektuma visokim dozama u usporedbi s osnovnim planom. Crvene crte prikazuju dozu koja se isporučuje na CTV gdje se prilagođeni plan bolje prilagođava anatomiji bolesnika osiguravajući željenu dozu bez kompromitiranja ciljnog volumena.

Ova slika prikazuje kako ART vođena MRI, omogućuje precizniju isporuku zračenja uz smanjenje izloženosti organa od rizika kao što je rektum, istovremeno zadržavajući učinkovitu dozu za ciljni volumen, što značajno poboljšava sigurnost i učinkovitost terapije [78].

Napredne softverske platforme, poput MR-Linac i Varian Ethos, koriste se za automatsku prilagodbu terapijskog plana u stvarnom vremenu, što omogućuje optimizaciju izračuna doze i osigurava da pacijent prima najučinkovitiji tretman. Ovaj proces uključuje automatsku evaluaciju dnevnih anatomskih promjena i prilagodbu GTV-a, CTV-a i PTV-a prema potrebama svakog pacijenta [75].

#### **3.4.4. Kliničke primjene ART**

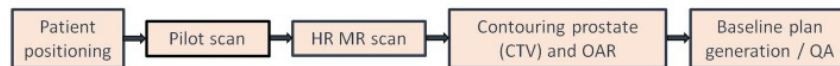ART predstavlja napredak u liječenju karcinoma prostate jer omogućuje prilagodbu plana zračenja u stvarnom vremenu na temelju anatomskih promjena tijekom terapije. MRI vođena radioterapija (od eng. „MRI guided RT“) omogućuje vizualizaciju tumora bez uporabe markera i preciznu isporuku zračenja uz manje margine između CTV i PTV čime se smanjuje toksičnost okolnih organa. Tehnike poput stereotaktične radiokirurgije (SRS) i SBRT koriste visoke doze zračenja u manjem broju frakcija. Prilagodba plana zračenja temelji se na svakodnevnim snimkama koje omogućuju re-optimizaciju plana.

Primjena MRIgRT-a uključuje sljedeće korake:

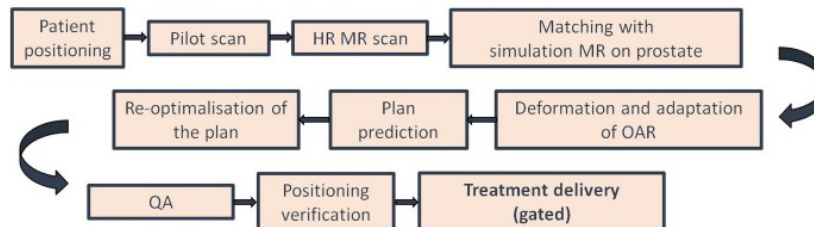
- Simulacija: Pacijenti se najprije podvrgavaju CT i MRI skeniranju kako bi se dobila početna anatomija za planiranje. Simulacija se izvodi u ležećem položaju s posebnim imobilizacijskim setovima koji osiguravaju stabilnost pacijenta i što bolje pozicioniranje tijekom cijele terapije.
- Definiranje cilja: CTV uključuje prostatu, a kod pacijenata srednjeg i visokog rizika, i bazu sjemenih mjehurića. Zahvaljujući visokoj rezoluciji MRI-a moguće je precizno definirati granice tumora kao i susjedne organe od rizika poput rektuma i mjehura.
- Planiranje i isporuka doze: Planiranje uključuje upotrebu naprednih algoritama za izračun doze pri čemu se koristi Monte Carlo metoda za simulaciju interakcije fotona s tkivom. Tipično se koristi 15 zraka s oko 45 segmenata koji osiguravaju konformalno prekrivanje ciljnog volumena i pošteđu organa od rizika. Prosječno trajanje jedne frakcije je oko 45 minuta a pacijenti se kod hipofrakcioniranih protokola najčešće zrače u 5 frakcija od po 7,25 Gy sa razmakom od 2 dana između svake frakcije. Tijekom svake terapijske frakcije prostata se može pomaknuti zbog promjena u punjenju mjehura i rektuma što zahtijeva korekciju položaja pacijenta i re-optimizaciju plana. Ova napredna tehnika, koja koristi MRI i praćenje u stvarnom vremenu, omogućuje precizniju i sigurniju isporuku visokih doza zračenja što rezultira poboljšanim kliničkim ishodima.



### Simulation:



### For each fraction:



Slika 37. Protokol rada MRIgRT kod karcinoma prostate

Izvor: [https://www.phiro.science/article/S2405-6316\(18\)30070-8/fulltext](https://www.phiro.science/article/S2405-6316(18)30070-8/fulltext)

Ova tablica prikazuje protokol rada MRIgRT za karcinom prostate s prilagodbom plana zračenja u stvarnom vremenu. Detaljno objašnjava svaki korak terapije, uključujući akviziciju visokorezolucijskog (od eng. „HR- high resolution“) MRI skena, registraciju bolesnika, definiranje CTV i konturiranje organa od rizika (OAR). Nakon toga slijedi re-optimizacija plana koja se temelji na promjenama u anatomiji bolesnika zabilježenim tog dana. Proces završava kontrolom kvalitete (QA) i isporukom zračenja uz praćenje i prilagodbu doze u stvarnom vremenu.

#### 3.4.4.1 Indikacije za ART kod karcinoma prostate

ART primjenjuje se kod bolesnika s različitim stadijima karcinoma prostate, a posebno je indicirana kod lokalno uznapredovalih tumora, gdje je precizno zračenje ključno za postizanje optimalne kontrole bolesti [59]. ART je preporučena i kod bolesnika s većim tumorima ili anatomskim varijacijama rektuma i mjehura, koje otežavaju precizno ciljanje tumora [61]. Ova metoda omogućuje kontinuiranu prilagodbu ciljnog volumena zračenja, čime se poboljšava točnost terapije i smanjuje rizik od oštećenja zdravih organa od rizika, prvenstveno rektuma i mokraćnog mjehura, te očuvanje fiziološke funkcije urinarnog trakta i što bolje očuvanje živčanog sustava prostate [58].

Kod bolesnika s metastatskim karcinomom prostate, ART se koristi za precizno zračenje sekundarnih lezija, uzimajući u obzir varijacije u anatomiji tijekom terapije, čime se optimizira izračun doze za svaki tretman [60].

#### *3.4.4.2 Prilagodba tretmana tijekom frakcija*

Terapijski planovi se prilagođavaju svakodnevno pomoću naprednih slikovnih tehnika, kao što su MRI ili CBCT. Budući da se položaj prostate i okolnih organa kao što su mjehur i rektum, mijenja iz dana u dan ART omogućuje prilagodbu ciljnog volumena zračenja i izračun doze prije svake frakcije [62]. Npr., ako se mjehur puni tijekom tretmana ili se rektum promijeni ART prilagođava tretman kako bi se izbjegla prekomjerna izloženost zdravih tkiva smanjujući tako nuspojave uključujući gastrointestinalnu toksičnost [63]. Prilagodba se vrši pomoću softverskih platformi koje analiziraju promjene u anatomiji bolesnika i automatski optimiziraju plan zračenja na temelju podataka dobivenih slikovnim metodama [68]. Ova sposobnost prilagodbe svakodnevno osigurava visoku preciznost terapije čime se postižu bolji rezultati za bolesnike [69].

#### *3.4.4.3 Učinkovitost i rezultati*

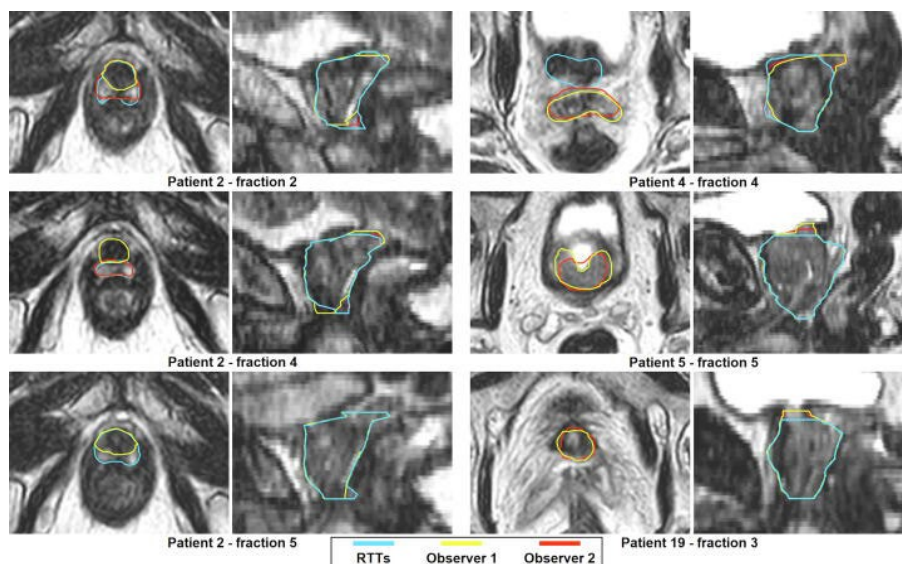
Kliničke studije pokazuju da ART poboljšava lokalnu kontrolu tumora i smanjuje toksičnost zračenja u usporedbi s konvencionalnim metodama radioterapije [70]. Istraživanja na bolesnicima s lokalno uznapredovalim karcinomom prostate pokazuju da ART smanjuje učestalost gastrointestinalne (GI) i gastrourinarne (GU) toksičnosti te poboljšava kontrolu tumora [71]. Osim toga, ART značajno smanjuje izloženost zdravih tkiva, čime se smanjuje rizik od nuspojava i poboljšava kvaliteta života bolesnika [72]. Jedna od prednosti ART-a je i mogućnost smanjenja broja frakcija (hipofrakcioniranje) bez gubitka učinkovitosti. Ova metoda omogućena preciznim prilagodbama plana terapije smanjuje trajanje tretmana uz zadržavanje visoke kvalitete liječenja [73].

#### *3.4.4.4 Uloga radijacijskog onkologa, medicinskog fizičara i radiološkog tehnologa u prilagodbi tretmana*

Uspješno provođenje ART-a zahtijeva multidisciplinarni pristup u kojem radijacijski onkolozi, medicinski fizičari i radiološki tehnolozi igraju ključnu ulogu. Radijacijski onkolozi su odgovorni za svakodnevni pregled bolesnika i osiguravanje da je terapija usklađena s planom liječenja. Oni također aktivno sudjeluju u prilagodbi plana zračenja u stvarnom vremenu koristeći slikovne prikaze MRI ili CBCT [74]. Medicinski fizičari optimiziraju planove zračenja analizirajući doze koje se primjenjuju na ciljni volumen zračenja osiguravajući minimalno oštećenje okolnih organa od rizika [75]. U svakodnevnoj suradnji s radijacijskim onkolozima i radiološkim tehnolozima medicinski fizičari prilagođavaju planove prema promjenama u anatomiji pacijenta. Radiološki tehnolozi odgovorni su za točnu primjenu slikovnih tehnika radi praćenja promjena tijekom tretmana. Njihova uloga uključuje korištenje naprednih tehnologija za precizno pozicioniranje prostate prije svake frakcije zračenja te blisku suradnju s ostalim članovima tima u optimizaciji terapije. U zadnje vrijeme sve više radioloških tehnologa usko se specijalizira za rad sa MRIgRT tehnikom zračenja dobivajući sve veća zaduženja sve veće ovlasti uz veće odgovornosti. Obučavaju se za izvođenje online prilagodbi kontura odobravanje istih te odobravanje registracije slike, planiranje zračenja i odobravanje plana zračenja. Samim time neizostavna su karika u timu koji se bavi MRIgRT tehnikama zračenja [77].

Da bi radiološki tehnolog (RTT, od eng. Radiation Therapist) zadovoljio uvjete za rad na MRI Linearnom akceleratoru i postao certificirani MRI- Linac RTT, mora proći mrežnu i izvanmrežnu edukaciju od najmanje 4 do 6 tjedana. Sama obuka se sastoji od općeg tijeka rada, registracije slike, prilagodbe kontura, planiranje liječenja, provjera doze te odobrenja plana liječenja ovisno o profilu RTT [87]. Svaki korak edukacije prate dva iskusna radijacijska onkologa te provjeravaju učinjene korake. Prvo se izvode izvanmrežne prilagodbe anatomskih struktura, ocrtavanje CTV-a, PTV-a a liječnici individualno sugeriraju što bi se trebalo popraviti. Ako su liječnici zadovoljni učinjenim tada se pristupa mrežnim adaptacijama kontura u suradnji s radijacijskim onkologom.

Nakon što su mrežne prilagodbe učinjene na ogovarajući način RTT nakon završene edukacije dobivaju certifikat te im je dopušteno samostalno obavljati prilagodbe plana izuzevši prvo zračenje. [87]



Slika 38. Prikaz iscrtavanja CTV-a od strane RTT (plava boja), prvog liječnika promatrača (žuta boja) i drugog liječnika promatrača (crvena boja)

Izvor: Willigenburg T, de Muinck Keizer DM, Peters M, Claes A, Lagendijk JJW, de Boer HCJ, van der Voort van Zyp JRN. Evaluation of daily online contour adaptation by radiation therapists for prostate cancer treatment on an MRI-guided linear accelerator. Clin Transl Radiat Oncol. 2021 Jan 14;27:50-56. doi: 10.1016/j.ctro.2021.01.002. PMID: 33532630; PMCID: PMC7822780.

### 3.4.5. Prednosti ART u odnosu na konvencionalne metode

ART nudi niz prednosti u usporedbi s konvencionalnim metodama zračenja posebno u liječenju karcinoma prostate. Glavne prednosti ART-a uključuju poboljšanu preciznost, smanjenje nuspojava, mogućnost individualizacije tretmana prema anatomskim promjenama pacijenta te ekonomičnost i učinkovitost u odnosu na tradicionalne metode.

Jedna od glavnih prednosti ART je poboljšana preciznost isporuke zračenja. ART omogućava kontinuirano praćenje ciljnog volumena zračenja i organa od rizika tijekom tretmana što omogućuje precizno prilagođavanje plana terapije u realnom vremenu [59]. Time se smanjuje mogućnost oštećenja zdravih tkiva i organa koji se nalaze u blizini prostate, prvenstveno rektuma i mokraćnog mjehura [61]. Konvencionalne metode radioterapije često ne uzimaju u obzir dnevne varijacije u anatomiji pacijenta što može rezultirati povećanom toksičnošću i nuspojavama. ART, s druge strane, smanjuje incidenciju GI i GU nuspojava, te smanjuje erektilnu disfunkciju, što dugoročno poboljšava kvalitetu života pacijenata [58]. Zbog sposobnosti prilagođavanja položaju prostate i okolnih struktura tijekom svakog tretmana, ART osigurava bolju zaštitu zdravih tkiva i smanjenje rizika od nuspojava. Ovaj aspekt posebno je važan kod pacijenata koji primaju višekratne doze zračenja gdje preciznost ima značajan utjecaj na smanjenje akutne i kronične toksičnosti [60]. Budući da se položaj prostate i okolnih organa može mijenjati tijekom terapije zbog promjena u volumenu mokraćnog mjehura ili rektuma, ART omogućuje prilagodbu ciljnog volumena zračenja na temelju ovih promjena [62]. Ova individualizacija tretmana osigurava optimalnu isporuku doze tumoru dok se smanjuje nepotrebna izloženost okolnih tkiva zračenju [63].

Kod konvencionalne radioterapije pacijenti često dobivaju fiksni plan liječenja koji se ne mijenja tijekom trajanja terapije čak i ako dolazi do anatomskih promjena. ART omogućuje dinamičku prilagodbu čime se osigurava kontinuirana optimizacija terapijskog plana. Ova fleksibilnost doprinosi boljim terapijskim ishodima i smanjenju rizika od komplikacija posebno kod pacijenata s promjenama u volumenu prostate tijekom dugotrajnog liječenja [68].

Iako je ART tehnički zahtjevnija od konvencionalnih metoda dugoročno donosi ekonomske prednosti zbog smanjenja broja nuspojava i potrebe za dodatnim tretmanima. ART omogućuje preciznije ciljanje tumora čime se smanjuje potreba za korektivnim postupcima i liječenjem nuspojava koje proizlaze iz oštećenja zdravih tkiva [69].

Osim toga, ART omogućuje smanjenje broja frakcija zračenja (hipofrakcionacija) što skraćuje ukupno trajanje terapije. Iako početni troškovi instalacije opreme i edukacije osoblja za provođenje ART-a mogu biti viši ukupni troškovi liječenja mogu se smanjiti zbog manjih potreba za dodatnim terapijama i nižih stopa komplikacija [70]. S obzirom na dugoročne kliničke prednosti ART predstavlja ekonomski isplativiju opciju u liječenju karcinoma prostate u usporedbi s konvencionalnim metodama [71].

### **3.4.6. Ograničenja i izazovi u implementaciji ART**

Iako ART nudi mnoge prednosti u liječenju karcinoma prostate njezina implementacija u kliničku praksu suočava se s brojnim tehničkim, logističkim i operativnim izazovima. Dodatno, klinička istraživanja i buduće smjernice imaju ključnu ulogu u daljnjem razvoju ove tehnologije.

#### *3.4.6.1 Tehnološki izazovi*

Jedan od glavnih tehnoloških izazova u implementaciji ART odnosi se na složenost uređaja i softverskih sustava koji se koriste za praćenje i prilagodbu ciljnog volumena zračenja u realnom vremenu. Sustavi poput MR-Linac i Varian Ethos zahtijevaju napredne slikovne prikaze uključujući mpMRI i CBCT, kako bi se osigurala preciznost u praćenju anatomskih promjena [59]. Tehnološki napredak koji omogućuje prilagodbu terapijskog plana u stvarnom vremenu suočava se s ograničenjima vezanim uz kompatibilnost softverskih sustava i mogućnost automatskog konturiranja organa od rizika te ciljnog volumena zračenja [61]. Još jedan tehnički izazov odnosi se na točnost izračuna doze tijekom svakodnevnih prilagodbi. Prilikom implementacije ART u svakodnevnu praksu ključno je osigurati da izračuni doze ostanu precizni unatoč promjenama u anatomiji bolesnika [58]. Ovaj aspekt zahtijeva stalnu validaciju softverskih alata i uređaja uz dodatnu provjeru od strane medicinskih fizičara kako bi se smanjili rizici od pogrešnih doza [60].

### *3.4.6.2 Logistički i operativni izazovi*

Vrijeme tretmana predstavlja značajan operativni izazov u primjeni ART-a. Budući da ART uključuje dnevno praćenje anatomskih promjena i prilagodbu plana terapije vrijeme potrebno za svaki tretman značajno je dulje u usporedbi s konvencionalnim metodama zračenja [62]. Provođenje slikovnih prikaza prije svake frakcije, analiza podataka i prilagodba plana zahtijevaju dodatno vrijeme što može produžiti ukupno trajanje tretmana i smanjiti protok pacijenata kroz kliniku. Drugi logistički izazov odnosi se na potrebu za obukom osoblja. Radijacijski onkolozi, medicinski fizičari i radiološki tehnolozi moraju biti dodatno educirani kako bi razumjeli složenost prilagodbi terapijskog plana i pravilno interpretirali podatke dobivene slikovnim tehnikama [63]. Ova dodatna edukacija zahtijeva vrijeme i resurse a postoji i potreba za kontinuiranim treningom zbog stalnog tehnološkog napretka u području ART [68]. Operativni izazovi također uključuju povećane troškove vezane uz nabavu i održavanje naprednih uređaja poput MR-Linac sustava kao i potrebnu infrastrukturu za integraciju ovih tehnologija u postojeće kliničke sustave [69]. S obzirom na to da su mnoge ustanove još uvijek opremljene konvencionalnim sustavima prelazak na ART može biti financijski izazovan.

### *3.4.6.3 Klinička istraživanja i buduće smjernice*

Unatoč trenutnom napretku potreba za daljnjim istraživanjima ostaje ključna kako bi se unaprijedila tehnologija i postupci u ART. Klinička istraživanja fokusirana na optimizaciju izračuna doza, automatizaciju prilagodbe terapijskih planova i smanjenje vremena tretmana mogu značajno unaprijediti učinkovitost ART-a [70]. Osim toga, studije koje istražuju dugoročne ishode bolesnika, uključujući poboljšanje kvalitete života i smanjenje nuspojava, igraju ključnu ulogu u uspostavljanju jasnih smjernica za primjenu ART-a u kliničkoj praksi [71]. Buduće smjernice moraju uzeti u obzir različite aspekte implementacije uključujući indikacije za primjenu ART-a kod različitih skupina bolesnika kriterije za izbor optimalnih uređaja i softverskih sustava te tehničke specifikacije za osiguranje preciznog zračenja [77]. Također, potrebno je razviti standardizirane protokole za obuku osoblja kao i definirati

financijske aspekte vezane uz implementaciju i održavanje ART-a u različitim kliničkim postavkama.

### **3.4.7. Dostupnost ART za bolesnike**

Dostupnost ART za bolesnike ovisi o nizu čimbenika uključujući medicinske kriterije za odabir bolesnika kao i socijalne i ekonomske aspekte koji utječu na pristup ovoj tehnologiji. Iako ART nudi značajne prednosti u liječenju karcinoma prostate, njezina primjena nije univerzalno dostupna u svim zdravstvenim sustavima, što dovodi do nejednakosti u dostupnosti liječenja.

#### *3.4.7.1 Kriteriji za pristup ART*

Bolesnici koji imaju pravo na ART obično moraju ispunjavati posebne kriterije, koji se temelje na kliničkom stanju i značajkama tumora. ART primjenjuje se prvenstveno kod bolesnika s lokalno uznapredovalim karcinomom prostate gdje je potrebna visoka preciznost u isporuci zračenja zbog blizine osjetljivih struktura poput rektuma i mokraćnog mjehura [59]. Također, ART se koristi kod bolesnika koji imaju varijabilan položaj prostate ili anatomskih struktura tijekom tretmana što može uključivati promjene u volumenu mjehura ili rektuma [61]. Odabir bolesnika temelji se na procjeni rizika i koristi pri čemu se ART najčešće preporučuje bolesnicima kod kojih su konvencionalne metode radioterapije ograničene zbog rizika od oštećenja zdravih tkiva [58]. Odluku o primjeni ART-a donosi multidisciplinarni tim koji uključuje radijacijske onkologe i medicinske fizičare na temelju procjene ciljnog volumena zračenja, blizine organa od rizika i očekivanih koristi za bolesnika [60]. Osim medicinskih kriterija, pristup ART-u može biti ograničen dostupnošću tehnologije u određenim zdravstvenim ustanovama poput MR-Linac ili Varian Ethos [62].



### 3.4.7.2 *Socijalni i ekonomski aspekti*

Dostupnost ART značajno varira i prvenstveno ovisno o socio-ekonomskim čimbenicima. U razvijenijim zdravstvenim sustavima, bolesnici imaju veći pristup naprednim tehnologijama poput ART-a, dok u zemljama s ograničenim resursima primjena ove tehnologije može biti ograničena [63]. Razlog tomu su visoki troškovi nabave, instalacije i održavanja opreme kao i dodatna edukacija potrebna za zdravstveno osoblje koje provodi tretmane ART-om [68]. Bolesnici iz nižih socioekonomskih skupina mogu imati ograničen pristup ART-u zbog visoke cijene liječenja ili nedostatka odgovarajuće zdravstvene pokrivenosti [69]. U mnogim zemljama zdravstveno osiguranje ne pokriva u potpunosti troškove naprednih radioterapijskih tehnologija što dodatno ograničava mogućnosti bolesnika da dobiju najnovije terapijske opcije [70]. Regionalne nejednakosti također doprinose različitim stopama pristupa ART-u. U ruralnim ili manje razvijenim područjima napredni uređaji poput MR-Linac ili Varian Ethos nisu uvijek dostupni što znači da bolesnici često moraju putovati u veće medicinske centre kako bi dobili pristup ovoj vrsti liječenja [71]. Ovo dodatno povećava financijski teret za bolesnike što može utjecati na njihovu mogućnost da se podvrgnu optimalnoj terapiji. U cilju smanjenja ovih nejednakosti potrebno je provesti daljnja istraživanja i strategije za poboljšanje dostupnosti ART-a na globalnoj razini uz povećanje ulaganja u tehnologiju i edukaciju zdravstvenih radnika [80]. Također, uvođenje subvencija ili proširenje zdravstvenih programa koji pokrivaju napredne tehnologije moglo bi značajno doprinijeti povećanju dostupnosti ART-a za širi krug bolesnika [81].

### **3.4.8. Budući razvoj i perspektive ART**

Budući razvoj ART usmjeren je na unaprjeđenje tehnoloških rješenja primjenu novih inovacija u personaliziranoj medicini, te integraciju umjetne inteligencije (AI, od eng. „artificial intelligence“) u kliničku praksu. Ove inovacije obećavaju veću preciznost, učinkovitost i sigurnost u liječenju karcinoma prostate ali i proširenje primjene ART-a na druge vrste tumora.

Jedan od ključnih smjerova razvoja u području ART odnosi se na tehnološka unapređenja linearnih akceleratora i slikovnih sustava koji omogućuju preciznije praćenje promjena u anatomiji bolesnika. Očekuje se daljnji napredak u integraciji naprednih slikovnih prikaza poput 4D MRI i poboljšanih verzija CBCT-a koji će omogućiti još preciznije praćenje pokreta unutarnjih organa tijekom tretmana [59]. Razvoj MR-Linac uređaja također napreduje omogućujući brže i preciznije prilagodbe planova zračenja tijekom svakodnevnih tretmana [61]. Osim tehnoloških unapređenja u uređajima napredne softverske platforme nastavljaju se razvijati kako bi omogućile automatsku optimizaciju planova zračenja u stvarnom vremenu. Ove platforme koriste algoritme za automatsko konturiranje ciljnog volumena zračenja i organa od rizika čime se ubrzava proces prilagodbe i smanjuje rizik od pogrešaka [58].

ART igra ključnu ulogu u razvoju personalizirane medicine u onkologiji. ART omogućuje prilagodbu svakog tretmana specifičnim anatomskim promjenama bolesnika što doprinosi individualiziranom pristupu liječenju. Ova mogućnost personalizacije terapije od posebnog je značaja kod karcinoma prostate gdje anatomske varijacije između tretmana mogu značajno utjecati na ishod liječenja [60]. Personalizirana medicina u onkologiji temelji se na prilagodbi terapijskih strategija svakom bolesniku na temelju njegovih genetskih, molekularnih i anatomsko-fizioloških karakteristika. ART omogućuje kontinuiranu prilagodbu plana terapije u skladu s tim promjenama čime se osigurava optimalna terapija za svakog bolesnika [62]. Ova metoda također doprinosi smanjenju nuspojava budući da prilagodba planova smanjuje nepotrebnu izloženost zdravih tkiva zračenju.

AI ima sve veću ulogu u optimizaciji procesa ART. AI se koristi za analizu velikih količina podataka iz slikovnih prikaza i prilagodbu planova terapije na temelju prethodnih rezultata i predviđanja budućih promjena u anatomiji bolesnika [63]. Algoritmi strojnog učenja (ML, od eng. „machine learning“) mogu automatski identificirati promjene u ciljnim volumenima zračenja i organima od rizika čime se smanjuje potreba za ručnim podešavanjem i ubrzava proces prilagodbe [68].

AI također omogućuje analizu povijesnih podataka o tretmanima pacijenata kako bi se unaprijed identificirali obrasci koji mogu dovesti do komplikacija ili suboptimalnih rezultata liječenja. Na taj način AI sustavi mogu predvidjeti potrebne prilagodbe plana terapije prije nego što se pojave problemi [82]. Korištenje AI u ART također obećava smanjenje vremena obrade podataka i optimizaciju rasporeda tretmana što omogućava učinkovitije korištenje resursa u klinikama [83]. S obzirom na to da se AI i ML sve više integriraju u zdravstvene sustave očekuje se da će AI igrati ključnu ulogu u budućnosti ART omogućujući personaliziranije, preciznije i učinkovitije tretmane za bolesnike s karcinomom prostate i drugim vrstama tumora [84].

## 4. RASPRAVA

U ovom radu istražena je učinkovitost i primjena ART u liječenju karcinoma prostate s naglaskom na različite slikovne modalitete korištene tijekom planiranja i prilagodbe terapijskog plana. Cilj istraživanja bio je utvrditi prednosti ART-a u usporedbi s konvencionalnim metodama zračenja kao i procijeniti ulogu tehnologija poput CBCT-a i MRI-a u poboljšanju preciznosti i smanjenju toksičnosti. Za prikupljanje podataka korištene su relevantne baze podataka kao što su PubMed, Google Scholar i ScienceDirect, Hrčak/Srce, National Library of Medicine, Elsevier, European Radiology, IOP Science, Frontiers in Oncology, International journal of radiation oncology, kroz koje su identificirani ključni recenzirani članci, pregledi i meta-analize objavljene u proteklih osam godina.

Analiza dostupne literature pokazala je da ART značajno nadmašuje tradicionalne metode zračenja u smislu preciznosti isporuke doze, smanjenja nuspojava i poboljšanja ishoda liječenja. Na primjer, rad Dang i suradnika (2018) detaljno opisuje primjenu različitih tehnika vođene radioterapije, uključujući MRI i CBCT, te njihovu ulogu u optimizaciji terapijskih planova za karcinom prostate [54]. Slično tome, Chandarana i suradnici (2018) naglašavaju prednosti MRI-a u razlikovanju tumorskih od zdravih tkiva čime se omogućuje preciznije planiranje i prilagodba terapije [84].

Kako bi se osigurala relevantnost i kvaliteta odabranih izvora definirani su određeni kriteriji uključivanja i isključivanja. Kriteriji uključivanja obuhvaćali su studije objavljene u recenziranim časopisima koje istražuju primjenu ART-a i ulogu različitih slikovnih modaliteta u liječenju karcinoma prostate, kao i članke koji pružaju usporedbe između ART-a i konvencionalnih metoda. S druge strane, isključene su studije koje nisu bile dostupne na engleskom jeziku, kao i one koje nisu prolazile recenzijski postupak ili su bile usmjerene na druge vrste karcinoma.

Pored analize učinkovitosti različitih slikovnih modaliteta posebna pozornost posvećena je procjeni prednosti i izazova njihove primjene u svakodnevnoj kliničkoj praksi.

Na primjer, MRI se pokazao superiornim u pružanju kontrasta mekih tkiva omogućujući preciznije ocrtavanje tumora i bolju zaštitu zdravih struktura [84]. S druge strane, CBCT omogućuje svakodnevno praćenje promjena u volumenu i položaju ciljnog volumena čime se osigurava dosljednost u isporuci doze i smanjuje rizik od toksičnosti [58].

Komparativnom analizom rezultata različitih studija utvrđeno je da ART kada se koristi zajedno s naprednim slikovnim tehnikama dovodi do poboljšanja ishoda liječenja u odnosu na konvencionalne metode. Npr., Michalski i suradnici (2012) izvještavaju o značajnom smanjenju GI i GU toksičnosti kod pacijenata liječenih ART-om u usporedbi s 3DCRT-om [43]. Nadalje, uporaba MR-Linac tehnologije, koja kombinira snimanje i zračenje u stvarnom vremenu omogućuje precizniju isporuku doze i prilagodbu plana na temelju trenutnih anatomskih karakteristika tumora [85].

Kvalitativni i kvantitativni podaci iz analize literature ukazuju na značajne prednosti ART-a u smislu povećanja preciznosti terapije i smanjenja nuspojava. Iako su preliminarni rezultati ohrabrujući potrebno je provesti daljnje istraživanje s većim brojem pacijenata i duljim razdobljem praćenja kako bi se potvrdili dugoročni ishodi i učinkovitost ART-a u kliničkoj praksi [53].

Zaključno, ART u kombinaciji s naprednim slikovnim tehnikama predstavlja važan iskorak u liječenju karcinoma prostate. Iako postoje izazovi u pogledu implementacije ovih tehnologija u svakodnevnu kliničku praksu daljnji razvoj i standardizacija protokola kao i edukacija osoblja ključni su za postizanje optimalnih rezultata liječenja. Ova metodologija pruža sveobuhvatan uvid u trenutne spoznaje o učinkovitosti ART-a i pokazuje smjer za buduća istraživanja i kliničku praksu.

## 5. ZAKLJUČCI

- ART MRIgRT omogućuje kontinuiranu prilagodbu terapijskog plana u stvarnom vremenu. To je posebno važno kod liječenja karcinoma prostate gdje dnevne promjene u položaju tumora i okolnih organa mogu značajno utjecati na isporuku doze. Ova metoda smanjuje rizik od oštećenja zdravih tkiva prvenstveno mjehura i rektuma te poboljšava ishode liječenja preciznijim ciljanjem tumora.
- Primjena MRIgRT-a omogućava smanjenje margina između CTV i PTV, čime se povećava preciznost isporuke doze u sam tumor. To rezultira manjim izlaganjem zdravih organa zračenju i smanjuje mogućnost nuspojava kao što su rektalne i urinarne komplikacije. Ova tehnika doprinosi boljoj zaštiti zdravlja bolesnika, što je ključno u terapiji karcinoma prostate.
- Hipofrakcionirane tehnike poput SRS i SBRT omogućuju isporuku visokih doza zračenja u manjem broju frakcija. Primjena ovih tehnika skraćuje trajanje terapije i povećava učinkovitost liječenja. Bolesnici mogu završiti liječenje u kraćem vremenu što poboljšava kvalitetu života i smanjuje opterećenje zdravstvenog sustava.
- Iako MRIgRT donosi brojne prednosti njezina implementacija suočava se s izazovima poput potrebe za specijaliziranom opremom visoko obučanim osobljem i duljim trajanjem tretmana u usporedbi s konvencionalnim tehnikama. Ovi izazovi zahtijevaju dodatna ulaganja u edukaciju i infrastrukturu što može otežati širu primjenu ove tehnologije osobito u manjim zdravstvenim ustanovama
- ART pruža značajne kliničke prednosti no njezina dostupnost je ograničena zbog visokih troškova i složenosti tehnologije. Manjak financijskih sredstava i nedostatak specijaliziranog osoblja često ograničavaju primjenu ove terapije u manje razvijenim regijama. Ulaganje u edukaciju i opremu ključno je za povećanje dostupnosti i osiguranje jednakog pristupa liječenju za sve bolesnike.
- Razvoj AI u ART donosi mogućnosti za automatsko konturiranje i prilagodbu planova u stvarnom vremenu. Integracija AI sustava može značajno smanjiti trajanje pripreme tretmana i povećati preciznost u isporuci doze. Ova tehnologija mogla bi

dodatno unaprijediti personaliziranu terapiju i proširiti primjenu MRIgRT-a na druge oblike karcinoma.

- Napredna softverska rješenja poput Ethos platforme omogućuju brzu prilagodbu planova zračenja u stvarnom vremenu. To značajno smanjuje vrijeme potrebno za obradu i optimizaciju svakog tretmana čime se povećava učinkovitost terapije i smanjuje opterećenje na kliničko osoblje. Takva rješenja olakšavaju primjenu MRIgRT-a u svakodnevnoj kliničkoj praksi pružajući bolesnicima visokokvalitetnu skrb.
- Iako ART zahtijeva inicijalno veća ulaganja dugoročno može smanjiti ukupne troškove liječenja smanjenjem nuspojava i potrebe za dodatnim liječenjem. Smanjenje komplikacija povezano je s manjim troškovima skrbi nakon terapije te manje hospitalizacija što ART čini ekonomičnim izborom za zdravstveni sustav.
- Kako bi se omogućila šira primjena ART potrebno je standardizirati protokole i osigurati daljnji razvoj tehnologije. Razvoj smjernica i strategija za povećanje dostupnosti može pomoći u širenju ove tehnologije i poboljšanju pristupa bolesnika naprednim terapijskim opcijama. Ulaganja u opremu i edukaciju ključni su čimbenici za uspješnu implementaciju ART.
- Unatoč svim prednostima ART potrebno je provesti dodatna istraživanja kako bi se bolje razumjeli dugoročni ishodi i optimizirali protokoli liječenja. Daljnja istraživanja mogla bi identificirati nove strategije za poboljšanje učinkovitosti i sigurnosti terapije omogućujući širu primjenu ove napredne metode u svakodnevnoj kliničkoj praksi.

## 6. LITERATURA

1. Lorenzo Crumbie, MBBS, BSc. The Prostate Gland – Anatomy, Histology, Function, and Location [Internet]. Kenhub; Kenhub GmbH, June 15th, 2012[ažurirano October 30, 2023] Dostupno na: <https://www.kenhub.com/en/library/anatomy/the-prostate-gland>. [pristupljeno: 20.08.2024].
2. Dirk Manski, Dr.med . Prostate Gland: Anatomy, Histology and Function [Internet]. Urology – Textbook, December 31th, 2022[ažurirano, August 24, 2024] Dostupno na: [Prostate Gland: Anatomy, Histology and Function \(urology-textbook.com\)](https://www.urology-textbook.com) [pristupljeno: 20.08.2024].
3. Antonio Juretić, Ana Marušić, Davor Ježek, Nera Šarić, Martina Bašić-Koretić, Vesna Bišof,. Anatomija, histologija, embriologija i fiziologija prostate. U M. Šamija i sur. Rak prostate-najvarijabilniji zloćudni tumor. Zagreb: Medicinska naklada; 2009:3-19.
4. Singh O, Bolla SR. Anatomy, Abdomen and Pelvis, Prostate. [Updated 2023 Jul 17]. In: StatPearls [Internet]. Treasure Island (FL): StatPearls Publishing; 2024 Jan-. Available from: <https://www.ncbi.nlm.nih.gov/books/NBK540987/>
5. Pitzen SP, Dehm SM. Basal epithelial cells in prostate development, tumorigenesis, and cancer progression. Cell Cycle. 2023 Jun;22(11):1303-1318. doi: 10.1080/15384101.2023.2206502. Epub 2023 Apr 26. PMID: 37098827; PMCID: PMC10228417.
6. Šamija, M., Antunac, K., Balenović, A., Bedalov, G., Bašić-Koretić, M., Bišof, V., Divošević, S., Dodig, D., Duma, M. & Gilja, I. (2010) *Rak prostate - najvarijabilniji zloćudni tumor*. Zagreb, Medicinska naklada ; Hrvatsko onkološko društvo.
7. Singh O, Bolla SR. Anatomy, Abdomen and Pelvis, Prostate. [Updated 2023 Jul 17]. In: StatPearls [Internet]. Treasure Island (FL): StatPearls Publishing; 2024 Jan-. Available from: <https://www.ncbi.nlm.nih.gov/books/NBK540987/>
8. Chapple, C. R. et al. (1991) ‘The Innervation of the Human Prostate Gland—the Changes Associated with Benign Enlargement’, Journal of Urology. WoltersKluwer, 146(6), pp. 1637–1644. doi: 10.1016/S0022-5347(17)38203-4.



9. Furrer MA, Sathianathen N, Gahl B, Wuethrich PY, Giannarini G, Corcoran NM, Thalmann GN. Functional Impact of Neuro-Vascular Bundle Preservation in High Risk Prostate Cancer without Compromising Oncological Outcomes: A Propensity-Modelled Analysis. *Cancers (Basel)*. 2023 Dec 14;15(24):5839. doi: 10.3390/cancers15245839. PMID: 38136384; PMCID: PMC10741934.
10. <https://hrcak.srce.hr/broj/7161> Mokos, Ivica. Benigna hiperplazija prostate i smetnje donjeg urinarnog trakta // *Medicus*, 21 (2012), 1\_UGI; 67-71 (međunarodna recenzija, članak, stručni)
11. <https://pubmed.ncbi.nlm.nih.gov/37245088/> Zahir M, Samzadeh M, Poopak A, Khoshdel AR, Armin A. Sildenafil Vs. Tadalafil for The Treatment of Benign Prostatic Hyperplasia: A Single-arm Self-controlled Clinical Trial. *Urol J*. 2023 Jul 26;20(4):255-260. doi: 10.22037/uj.v20i.7593. PMID: 37245088.
12. [https://www.auanet.org/guidelines-and-quality/guidelines/benign-prostatic-hyperplasia-\(bph\)-guideline](https://www.auanet.org/guidelines-and-quality/guidelines/benign-prostatic-hyperplasia-(bph)-guideline) Management of Lower Urinary Tract Symptoms Attributed to Benign Prostatic Hyperplasia: AUA Guideline
13. Franco JVA, Tesolin P, Jung JH. Update on the management of benign prostatic hyperplasia and the role of minimally invasive procedures. *Prostate Int*. 2023 Mar;11(1):1-7. doi: 10.1016/j.pnil.2023.01.002. Epub 2023 Jan 10. PMID: 36910900; PMCID: PMC9995694.
14. Madersbacher S, Marszalek M, Lackner J, Berger P, Schatzl G. The long-term outcome of medical therapy for BPH. *Eur Urol*. 2007 Jun;51(6):1522-33. doi: 10.1016/j.eururo.2007.03.034. Epub 2007 Mar 28. PMID: 17416456.
15. Chislett B, Chen D, Perera ML, Chung E, Bolton D, Qu LG. 5-alpha reductase inhibitors use in prostatic disease and beyond. *Transl Androl Urol*. 2023 Mar 31;12(3):487-496. doi: 10.21037/tau-22-690. Epub 2023 Mar 6. PMID: 37032761; PMCID: PMC10080355.
16. <https://hrcak.srce.hr/clanak/430391> Dedić M, Posavec M, Gajnik D. PSA - prostata specifični antigen (PSA - prostate specific antigen ). *Hrvatski Časopis za javno zdravstvo [Internet]*. 2008 [pristupljeno 01.09.2024.];4(16). Dostupno na: <https://hrcak.srce.hr/297707>

17. <https://hrcak.srce.hr/clanak/414370> Pezelj I, Pirša M, Svaguša I, Nikles S, Tomić M, Knežević M i sur. Comparison of Grading Accuracy of Prostate Cancer in Samples Acquired by a Targeted and Systemic Prostate Biopsy. *Acta clinica Croatica* [Internet]. 2022 [pristupljeno 01.09.2024.];61.(Supplement 3):28-31. <https://doi.org/10.20471/acc.2022.61.s3.4>
18. Krušlin, Božo ; Tomas, Davor ; Spajić, Borislav Patohistološka dijagnostika karcinoma prostate s pomoću biopsije iglom // *Liječnički vjesnik : glasilo Hrvatskoga liječničkog zbora*, 132 (2010), 155-161
19. <https://hrcak.srce.hr/clanak/414436> Nikles S, Pezelj I, Tomić M, Knežević M, Vrhovec B, Dumbović L i sur. Current Role of Magnetic Resonance Imaging in the Screening, Diagnosis, and Treatment of Prostate Cancer. *Acta clinica Croatica* [Internet]. 2022 [pristupljeno 01.09.2024.];61. (Supplement 3):92-94. <https://doi.org/10.20471/acc.2022.61.s3.14>
20. <https://hrcak.srce.hr/clanak/282590> Mihaljević I, Mudri D, Glavaš-Obrovac Lj, Tucak A. Tumorski markeri karcinoma prostate. *Medicinski vjesnik* [Internet]. 2009 [pristupljeno 01.09.2024.];41((1-2)):21-28. Dostupno na: <https://hrcak.srce.hr/191634>
21. <https://hrcak.srce.hr/clanak/326634> Busančić S, Cvitanović Z, Matulović I, Milić M, Šljuka M, Šilje M. Maligna bolest prostate Malignant disease of prostatic node. *Sestrinski glasnik* [Internet]. 2019 [pristupljeno 01.09.2024.];24(1):20-23. <https://doi.org/10.11608/sgnj.2019.24.005>
22. <https://hrcak.srce.hr/184827> Đorđević G, Štifter S, Štemberger C. Patohistološka dijagnostika karcinoma prostate. *Medicina Fluminensis* [Internet]. 2017 [pristupljeno 01.09.2024.];53(3):252-263. [https://doi.org/10.21860/medflum2017\\_182951](https://doi.org/10.21860/medflum2017_182951)
23. Siegel RL, Miller KD, Wagle NS, Jemal A. Cancer statistics, 2023. *CA Cancer J Clin*. 2023 Jan;73(1):17-48. doi: 10.3322/caac.21763. PMID: 36633525.
24. El Khoury CJ, Clouston SAP. Racial/Ethnic Disparities in Prostate Cancer 5-Year Survival: The Role of Health-Care Access and Disease Severity. *Cancers (Basel)*. 2023 Aug 27;15(17):4284. doi: 10.3390/cancers15174284. PMID: 37686560; PMCID: PMC10486477.

25. Oczkowski M, Dziendzikowska K, Pasternak-Winiarska A, Włodarek D, Gromadzka-Ostrowska J. Dietary Factors and Prostate Cancer Development, Progression, and Reduction. *Nutrients*. 2021 Feb 3;13(2):496. doi: 10.3390/nu13020496. PMID: 33546190; PMCID: PMC7913227.
26. Siegel RL, Miller KD, Wagle NS, Jemal A. Cancer statistics, 2023. *CA Cancer J Clin*. 2023 Jan;73(1):17-48. doi: 10.3322/caac.21763. PMID: 36633525.
27. Bergengren O, Pekala KR, Matsoukas K, Fainberg J, Mungovan SF, Bratt O, Bray F, Brawley O, Luckenbaugh AN, Mucci L, Morgan TM, Carlsson SV. 2022 Update on Prostate Cancer Epidemiology and Risk Factors-A Systematic Review. *Eur Urol*. 2023 Aug;84(2):191-206. doi: 10.1016/j.eururo.2023.04.021. Epub 2023 May 16. PMID: 37202314; PMCID: PMC10851915.
28. Munjal A, Leslie SW. Gleason Score. [Updated 2023 May 1]. In: StatPearls [Internet]. Treasure Island (FL): StatPearls Publishing; 2024 Jan-. Available from: <https://www.ncbi.nlm.nih.gov/books/NBK553178/>
29. Tzelepi V. Prostate Cancer: Pathophysiology, Pathology and Therapy. *Cancers (Basel)*. 2022 Dec 31;15(1):281. doi: 10.3390/cancers15010281. PMID: 36612276; PMCID: PMC9818719.
30. Giannico GA, Arnold SA, Gellert LL, Hameed O. New and Emerging Diagnostic and Prognostic Immunohistochemical Biomarkers in Prostate Pathology. *Adv Anat Pathol*. 2017 Jan;24(1):35-44. doi: 10.1097/PAP.000000000000136. PMID: 27941540; PMCID: PMC10182893.
31. Kanatani Y, Sato H, Sano M, Teramura E, Imai J, Fujisawa M, Matsushima M, Suzuki H. Prognostic Factors in Prostate Cancer Associated with Ulcerative Colitis. *J Clin Med*. 2024 Feb 28;13(5):1392. doi: 10.3390/jcm13051392. PMID: 38592255; PMCID: PMC10932459.
32. Epstein JI, et al. "A Contemporary Prostate Cancer Grading System: A Validated Alternative to the Gleason Score." *Eur Urol*. 2016;69(3):428-435. doi:10.1016/j.eururo.2015.06.046.
33. Epstein JI, "Prostate cancer grading: a decade after the 2005 modified system." *Modern Pathology*. 2018;31(S1). doi:10.1038/modpathol.2017.133.

34. "TNM Classification of Malignant Tumours", <https://www.uicc.org/what-we-do/sharing-knowledge/tnm>
35. Saverio Guerra F, Eusebi L, Bartelli F, Cecchini S, Paci E, Guglielmi G. Staging of Prostate Cancer: Role of Multiparametric Magnetic Resonance Imaging in Different Risk Classes. *Urol Res Pract.* 2023 Jul;49(4):216-224. doi: 10.5152/tud.2023.22261. PMID: 37877822; PMCID: PMC10541521.
36. Yu EM, Hwang MW, Aragon-Ching JB. Mechanistic Insights on Localized to Metastatic Prostate Cancer Transition and Therapeutic Opportunities. *Res Rep Urol.* 2023;15:519-529  
<https://doi.org/10.2147/RRU.S386517>
37. von Ahlen, C., Geissler, A. & Vogel, J. Comparison of the effectiveness of open, laparoscopic, and robotic-assisted radical prostatectomies based on complication rates: a retrospective observational study with administrative data from Switzerland. *BMC Urol* 24, 215 (2024). <https://doi.org/10.1186/s12894-024-01597-3>
38. Cao L, Yang Z, Qi L, Chen M. Robot-assisted and laparoscopic vs open radical prostatectomy in clinically localized prostate cancer: perioperative, functional, and oncological outcomes: A Systematic review and meta-analysis. *Medicine (Baltimore).* 2019 May;98(22):e15770. doi: 10.1097/MD.00000000000015770. PMID: 31145297; PMCID: PMC6709105.
39. Xiang J, Yan H, Li J, Wang X, Chen H, Zheng X. Transperineal versus transrectal prostate biopsy in the diagnosis of prostate cancer: a systematic review and meta-analysis. *World J Surg Oncol.* 2019 Feb 13;17(1):31. doi: 10.1186/s12957-019-1573-0. PMID: 30760274; PMCID: PMC6375152.
40. Sekhoacha M, Riet K, Motlounq P, Gumenku L, Adegoke A, Mashele S. Prostate Cancer Review: Genetics, Diagnosis, Treatment Options, and Alternative Approaches. *Molecules.* 2022 Sep 5;27(17):5730. doi: 10.3390/molecules27175730. PMID: 36080493; PMCID: PMC9457814.
41. Pollack A, Karrison TG, Balogh AG, Gomella LG, Low DA, Bruner DW, Wefel JS, Martin AG, Michalski JM, Angyalfi SJ, Lukka H, Faria SL, Rodrigues GB, Beauchemin MC, Lee RJ, Seaward SA, Allen AM, Monitto DC, Seiferheld W, Sartor O, Feng F,

- Sandler HM. The addition of androgen deprivation therapy and pelvic lymph node treatment to prostate bed salvage radiotherapy (NRG Oncology/RTOG 0534 SPPORT): an international, multicentre, randomised phase 3 trial. *Lancet*. 2022 May 14;399(10338):1886-1901. doi: 10.1016/S0140-6736(21)01790-6. PMID: 35569466; PMCID: PMC9819649.
42. Kirby M, Merriel SW, Olajide O, Norman A, Vasdev N, Hanchanale V, Cain M, Wilkinson M, Stephens H, Victor D, Kinnaird W, Tree A, Challapalli A, Rylance A; (Prostate Cancer UK Clinical Advisory Group). Is the digital rectal exam any good as a prostate cancer screening test? *Br J Gen Pract*. 2024 Feb 29;74(740):137-139. doi: 10.3399/bjgp24X736677. PMID: 39222422; PMCID: PMC10904122.
43. Pezelj I, Tomašković I, Bolanča Čulo K, Novosel L, Tomić M, Reljić A, et al. Analiza isplativosti uvođenja biopsije prostate navođene multiparametrijskom magnetskom rezonancom. *Acta clinica Croatica* [Internet]. 2018 [cited 2024 September 23];57.(Supplement 1):49-49. <https://doi.org/10.20471/acc.2018.57.s1.06>
44. Osama S, Serboiu C, Taciuc IA, Angelescu E, Petcu C, Priporeanu TA, Marinescu A, Costache A. Current Approach to Complications and Difficulties during Transrectal Ultrasound-Guided Prostate Biopsies. *J Clin Med*. 2024 Jan 16;13(2):487. doi: 10.3390/jcm13020487. PMID: 38256621; PMCID: PMC10816968.
45. Davik P, Remmers S, Elschot M, Roobol MJ, Bathen TF, Bertilsson H. Performance of magnetic resonance imaging-based prostate cancer risk calculators and decision strategies in two large European medical centres. *BJU Int*. 2024 Mar;133(3):278-288. doi: 10.1111/bju.16163. Epub 2023 Sep 12. PMID: 37607322.
46. Tamada T, Ueda Y, Ueno Y, Kojima Y, Kido A, Yamamoto A. Diffusion-weighted imaging in prostate cancer. *MAGMA*. 2022 Aug;35(4):533-547. doi: 10.1007/s10334-021-00957-6. Epub 2021 Sep 7. PMID: 34491467.
47. Haj-Mirzaian A, Burk KS, Lacson R, Glazer DI, Saini S, Kibel AS, Khorasani R. Magnetic Resonance Imaging, Clinical, and Biopsy Findings in Suspected Prostate Cancer: A Systematic Review and Meta-Analysis. *JAMA Netw Open*. 2024 Mar 4;7(3):e244258. doi: 10.1001/jamanetworkopen.2024.4258. PMID: 38551559; PMCID: PMC10980971.

48. Eiber M, Herrmann K, Calais J, Hadaschik B, Giesel FL, Hartenbach M, Hope T, Reiter R, Maurer T, Weber WA, Fendler WP. Prostate Cancer Molecular Imaging Standardized Evaluation (PROMISE): Proposed miTNM Classification for the Interpretation of PSMA-Ligand PET/CT. *J Nucl Med.* 2018 Mar;59(3):469-478. doi: 10.2967/jnumed.117.198119. Epub 2017 Nov 9. Erratum in: *J Nucl Med.* 2018 Jun;59(6):992. PMID: 29123012.
49. Houshmand S, Lawhn-Heath C, Behr S. PSMA PET imaging in the diagnosis and management of prostate cancer. *Abdom Radiol (NY).* 2023 Dec;48(12):3610-3623. doi: 10.1007/s00261-023-04002-z. Epub 2023 Jul 26. PMID: 37493837; PMCID: PMC10682054.
50. Guljaš S, Dupan Krivdić Z, Drežnjak Madunić M, Šambić Penc M, Pavlović O, Krajina V, Pavoković D, Šmit Takač P, Štefančić M, Salha T. Dynamic Contrast-Enhanced Study in the mpMRI of the Prostate-Unnecessary or Underutilised? A Narrative Review. *Diagnostics (Basel).* 2023 Nov 20;13(22):3488. doi: 10.3390/diagnostics13223488. PMID: 37998624; PMCID: PMC10670922.
51. Sciarra A, Gentile V, Panebianco V. Multidisciplinary management of Prostate Cancer: how and why. *Am J Clin Exp Urol.* 2013 Dec 25;1(1):12-7. PMID: 25374895; PMCID: PMC4219284.
52. Michalski J, Winter K, Roach M, Markoe A, Sandler HM, Ryu J, Parliament M, Purdy JA, Valicenti RK, Cox JD. Clinical outcome of patients treated with 3D conformal radiation therapy (3D-CRT) for prostate cancer on RTOG 9406. *Int J Radiat Oncol Biol Phys.* 2012 Jul 1;83(3):e363-70. doi: 10.1016/j.ijrobp.2011.12.070. PMID: 22633552; PMCID: PMC3361689.
53. Fischer-Valuck BW, Rao YJ, Michalski JM. Intensity-modulated radiotherapy for prostate cancer. *Transl Androl Urol.* 2018 Jun;7(3):297-307. doi: 10.21037/tau.2017.12.16. PMID: 30050791; PMCID: PMC6043750.
54. Dang A, Kupelian PA, Cao M, Agazaryan N, Kishan AU. Image-guided radiotherapy for prostate cancer. *Transl Androl Urol.* 2018 Jun;7(3):308-320. doi: 10.21037/tau.2017.12.37. PMID: 30050792; PMCID: PMC6043755.

55. Hunte SO, Clark CH, Zyuzikov N, Nisbet A. Volumetric modulated arc therapy (VMAT): a review of clinical outcomes-what is the clinical evidence for the most effective implementation? *Br J Radiol*. 2022 Aug 1;95(1136):20201289. doi: 10.1259/bjr.20201289. Epub 2022 Jul 4. PMID: 35616646; PMCID: PMC10162061.
56. Syed YA, Patel-Yadav AK, Rivers C, Singh AK. Stereotactic radiotherapy for prostate cancer: A review and future directions. *World J Clin Oncol*. 2017 Oct 10;8(5):389-397. doi: 10.5306/wjco.v8.i5.389. PMID: 29067275; PMCID: PMC5638714.
57. Stereotactic Ablative Radiotherapy: Techniques and Outcomes <https://www.targetingcancer.com.au/radiation-therapy/stereotactic-ablative-radiotherapy-sabr/>
58. Zwart LGM, Ong F, Ten Asbroek LA, van Dieren EB, Koch SA, Bhawanie A, de Wit E, Dasselaar JJ. Cone-beam computed tomography-guided online adaptive radiotherapy is feasible for prostate cancer patients. *Phys Imaging Radiat Oncol*. 2022 May 14;22:98-103. doi: 10.1016/j.phro.2022.04.009. PMID: 35602545; PMCID: PMC9115122
59. Li W, Padayachee J, Navarro I, Winter J, Dang J, Raman S, Kong V, Berlin A, Catton C, Glicksman R, Malkov V, McPartlin A, Kataki K, Lindsay P, Chung P. Practice-based training strategy for therapist-driven prostate MR-Linac adaptive radiotherapy. *Tech Innov Patient Support Radiat Oncol*. 2023 May 13;27:100212. doi: 10.1016/j.tipsro.2023.100212. PMID: 37265510; PMCID: PMC10230256.
60. Dona Lemus OM, Cao M, Cai B, Cummings M, Zheng D. Adaptive Radiotherapy: Next-Generation Radiotherapy. *Cancers (Basel)*. 2024 Mar 19;16(6):1206. doi: 10.3390/cancers16061206. PMID: 38539540; PMCID: PMC10968833.
61. Ladbury C, Amini A, Schwer A, Liu A, Williams T, Lee P. Clinical Applications of Magnetic Resonance-Guided Radiotherapy: A Narrative Review. *Cancers (Basel)*. 2023 May 26;15(11):2916. doi: 10.3390/cancers15112916. PMID: 37296879; PMCID: PMC10251893.
62. Lawes R, Barnes H, Herbert T, Mitchell A, Nill S, Oelfke U, Pathmanathan A, Smith GA, Sritharan K, Tree A, McNair HA, Dunlop A. MRI-guided adaptive radiotherapy for prostate cancer: When do we need to account for intra-fraction motion? *Clin Transl*

- Radiat Oncol. 2022 Sep 8;37:85-88. doi: 10.1016/j.ctro.2022.09.001. PMID: 36118123; PMCID: PMC9471961.
63. Flores-Balcázar CH, Urías-Arce DM, Bourlon MT, Gabilondo-Navarro F, Pérez-Álvarez SI, Ramos-Prudencio R, Rodríguez-Covarrubias F. Transitioning from conformal radiotherapy to intensity-modulated radiotherapy after radical prostatectomy: Clinical benefit, oncologic outcomes and incidence of gastrointestinal and urinary toxicities. *Rep Pract Oncol Radiother.* 2020 Jul-Aug;25(4):568-573. doi: 10.1016/j.rpor.2020.04.018. Epub 2020 May 21. PMID: 32494230; PMCID: PMC7260614.
64. Radiation Therapy Techniques and Treatment-Related Toxicity in the PORTEC-3 Trial: Comparison of 3-Dimensional Conformal Radiation Therapy Versus Intensity-Modulated Radiation Therapy, Wortman, Bastiaan G. et al. *International Journal of Radiation Oncology, Biology, Physics*, Volume 112, Issue 2, 390 – 399
65. Zhao Y, Haworth A, Rowshanfarzad P, Ebert MA. Focal Boost in Prostate Cancer Radiotherapy: A Review of Planning Studies and Clinical Trials. *Cancers (Basel).* 2023 Oct 8;15(19):4888. doi: 10.3390/cancers15194888. PMID: 37835581; PMCID: PMC10572027.
66. Ghilezan M, Yan D, Martinez A. Adaptive radiation therapy for prostate cancer. *Semin Radiat Oncol.* 2010 Apr;20(2):130-7. doi: 10.1016/j.semradonc.2009.11.007. PMID: 20219551; PMCID: PMC3664920.
67. Podder TK, Fredman ET, Ellis RJ. Advances in Radiotherapy for Prostate Cancer Treatment. *Adv Exp Med Biol.* 2018;1096:31-47. doi: 10.1007/978-3-319-99286-0\_2. PMID: 30324346.
68. Ghilezan M, Yan D, Martinez A. Adaptive radiation therapy for prostate cancer. *Semin Radiat Oncol.* 2010 Apr;20(2):130-7. doi: 10.1016/j.semradonc.2009.11.007. PMID: 20219551; PMCID: PMC3664920.
69. Ocanto A, Torres L, Montijano M, Rincón D, Fernández C, Sevilla B, Gonsalves D, Teja M, Guijarro M, Glaría L, Hernánz R, Zafra-Martin J, Sanmamed N, Kishan A, Alongi F, Moghanaki D, Nagar H, Couñago F. MR-LINAC, a New Partner in Radiation Oncology: Current Landscape. *Cancers (Basel).* 2024 Jan 8;16(2):270. doi: 10.3390/cancers16020270. PMID: 38254760; PMCID: PMC10813892.



70. van de Schoot AJ, Hoffmans D, van Ingen KM, Simons MJ, Wiersma J. Characterization of Ethos therapy systems for adaptive radiation therapy: A multi-machine comparison. *J Appl Clin Med Phys*. 2023 May;24(5):e13905. doi: 10.1002/acm2.13905. Epub 2023 Jan 17. PMID: 36650663; PMCID: PMC10161062.
71. Dona Lemus OM, Cao M, Cai B, Cummings M, Zheng D. Adaptive Radiotherapy: Next-Generation Radiotherapy. *Cancers (Basel)*. 2024 Mar 19;16(6):1206. doi: 10.3390/cancers16061206. PMID: 38539540; PMCID: PMC10968833.
72. Stereotactic body radiotherapy with CyberKnife® System for low- and intermediate-risk prostate cancer: clinical outcomes and toxicities of CyPro Trial, <https://www.frontiersin.org/journals/oncology/articles/10.3389/fonc.2023.1270498/full>
73. Mastella E, Epile JE, De Guglielmo E, Fabbri S, Calderoni F, Manco L, Szilagyi KE, Malorgio A, Turra A, Stefanelli A. Stereotactic body radiation therapy (SBRT) for prostate cancer: Improving treatment delivery efficiency and accuracy. *Tech Innov Patient Support Radiat Oncol*. 2024 May 6;30:100253. doi: 10.1016/j.tipsro.2024.100253. PMID: 38746647; PMCID: PMC11090872.
74. Vavassori, A.; Mauri, G.; Mazzola, G.C.; Mastroleo, F.; Bonomo, G.; Durante, S.; Zerini, D.; Marvaso, G.; Corrao, G.; Ferrari, E.D.; et al. Cyberknife Radiosurgery for Prostate Cancer after Abdominoperineal Resection (CYRANO): The Combined Computer Tomography and Electromagnetic Navigation Guided Transperineal Fiducial Markers Implantation Technique. *Curr. Oncol.* **2023**, *30*, 7926-7935. <https://doi.org/10.3390/currncol30090576>
75. Cellini F, Tagliaferri L, Frascino V, et al. Radiation therapy for prostate cancer: What's the best in 2021. *Urologia Journal*. 2022;89(1):5-15. doi:10.1177/03915603211042335
76. Comparison of Ethos template-based planning and AI-based dose prediction: General performance, patient optimality, and limitations, <https://www.sciencedirect.com/science/article/abs/pii/S1120179723012061>
77. Panettieri V, Gagliardi G. Artificial Intelligence and the future of radiotherapy planning: The Australian radiation therapists prepare to be ready. *J Med Radiat Sci*. 2024 Jun;71(2):174-176. doi: 10.1002/jmrs.791. Epub 2024 Apr 20. PMID: 38641984; PMCID: PMC11177026.

78. Tetar SU, Bruynzeel AME, Lagerwaard FJ, Slotman BJ, Bohoudi O, Palacios MA. Clinical implementation of magnetic resonance imaging guided adaptive radiotherapy for localized prostate cancer. *Phys Imaging Radiat Oncol*. 2019 Mar 6;9:69-76. doi: 10.1016/j.phro.2019.02.002. PMID: 33458428; PMCID: PMC7807673.
79. Willigenburg T, de Muinck Keizer DM, Peters M, Claes A, Lagendijk JJW, de Boer HCJ, van der Voort van Zyp JRN. Evaluation of daily online contour adaptation by radiation therapists for prostate cancer treatment on an MRI-guided linear accelerator. *Clin Transl Radiat Oncol*. 2021 Jan 14;27:50-56. doi: 10.1016/j.ctro.2021.01.002. PMID: 33532630; PMCID: PMC7822780.
80. Socioeconomic differences in prostate cancer treatment: A systematic review and meta-analysis <https://www.sciencedirect.com/science/article/abs/pii/S1877782122000698>
81. Maitre P, Krishnatry R, Chopra S, Gondhowiardjo S, Likonda BM, Hussain QM, Zubizarreta EH, Agarwal JP. Modern Radiotherapy Technology: Obstacles and Opportunities to Access in Low- and Middle-Income Countries. *JCO Glob Oncol*. 2022 Jul;8:e2100376. doi: 10.1200/GO.21.00376. PMID: 35839434; PMCID: PMC9812473.
82. Artificial Intelligence in Radiation Oncology, <https://www.worldscientific.com/worldscibooks/10.1142/13060?srsltid=AfmBOootGX AeZddy2WNdOR1oLt6fpBCweSl3BgmJMfMqahCXoJk8oRIR#t=aboutBook>
83. Artificial intelligence in radiotherapy: Current applications and future trends, <https://www.sciencedirect.com/science/article/abs/pii/S2211568424001372>
84. Landry G, Kurz C, Traverso A. The role of artificial intelligence in radiotherapy clinical practice. *BJR Open*. 2023 Oct 18;5(1):20230030. doi: 10.1259/bjro.20230030. PMID: 37942500; PMCID: PMC10630974.
85. Schmidt MA, Payne GS. Radiotherapy planning using MRI. *Phys Med Biol*. 2015 Nov 21;60(22):R323-61. doi: 10.1088/0031-9155/60/22/R323. Epub 2015 Oct 28. PMID: 26509844; PMCID: PMC5137785.
86. Tetar SU, Bruynzeel AME, Lagerwaard FJ, Slotman BJ, Bohoudi O, Palacios MA. Clinical implementation of magnetic resonance imaging guided adaptive radiotherapy for localized prostate cancer. *Phys Imaging Radiat Oncol*. 2019 Mar 6;9:69-76. doi: 10.1016/j.phro.2019.02.002. PMID: 33458428; PMCID: PMC7807673

87. Willigenburg T, de Muinck Keizer DM, Peters M, Claes A, Lagendijk JJW, de Boer HCJ, van der Voort van Zyp JRN. Evaluation of daily online contour adaptation by radiation therapists for prostate cancer treatment on an MRI-guided linear accelerator. Clin Transl Radiat Oncol. 2021 Jan 14;27:50-56. doi: 10.1016/j.ctro.2021.01.002. PMID: 33532630; PMCID: PMC7822780.

Slika 1. Anatomski prikaz smještaja prostate u maloj zdjelici

Izvor: <https://www.urobriiz.com.au/Prostate/WhatisProstateGland#>

(pristupljeno 01. 8. 2024.) ..... 5

Slika 2. Anatomski prikaz prostate

Izvor: [https://en.shram.kiev.ua/health/anatomy/page\\_2094.shtml](https://en.shram.kiev.ua/health/anatomy/page_2094.shtml)

(pristupljeno 01. 8. 2024.) ..... 6

Slika 3. Podjela prostate prema zonama

Izvor: <https://quizlet.com/de/572345510/male-genitalia-flash-cards/>

(pristupljeno 10. 8. 2024.) ..... 8

Slika 4. Shematska ilustracija zona prostate

Izvor; [https://www.deutsche-apotheker-zeitung.de/daz-az/2016/daz-52-](https://www.deutsche-apotheker-zeitung.de/daz-az/2016/daz-52-2016/krebsvorsorge-und-krebstherapie)

2016/krebsvorsorge-und-krebstherapie (pristupljeno 10. 8. 2024.) ..... 8

Slika 5. Histološka građa prostate

Izvor: Prostate – Normal Histology – Nus Pathweb :: Nus Pathweb FE3 (mungfali.com)

(pristupljeno 10. 8. 2024.) ..... 10

Slika 6. Arterijska opskrba prostate

Izvor: Pelvic Viscera - an overview | ScienceDirect Topics (pristupljeno 10. 8. 2024.)..... 12

Slika 7. Venska opskrba prostate Izvor: Internal Iliac Vein – Earth's Lab (earthslab.com)

(pristupljeno 10. 8. 2024.) ..... 13

Slika 8. Prikaz limfnih regija

Izvor: Anatomical classification of pelvic lymph nodes | Download Scientific Diagram

(researchgate.net) (pristupljeno 10. 8. 2024.)..... 14

Slika 9. Prikaz limfnih regija te limfnih čvorova	
Izvor: [PDF] Image-, fluorescence- and radio-guided navigation for identification and localization of lymph node metastases in prostate cancer   Semantic Scholar	
(pristupljeno 25. 8. 2024.) .....	14
Slika 10. Inervacija prostate	
Izvor: Nerve Supply to the Prostate Illustration by NEW YORK WEST Medical Illustration Studio; Purnell   Medical Illustration & Animation (medillsb.com)	
(pristupljeno 25. 8. 2024.) .....	15
Slika 11. Shematski prikaz normalne prostate i upalne promjene prostate	
Izvor: Prostatitis – AAUrology (pristupljeno 25. 8. 2024.).....	17
Slika 12. Prikaz normalne prostate i uvećane prostate	
Izvor: Benign Prostatic Hyperplasia (BPH)   Enlarged Prostate  An Overview (urologyspecialist.com.au) (pristupljeno 25. 8. 2024.).....	19
Slika 13. Prikaz stupnja maligniteta prostate	
Izvor: Rak prostate – uzrok, simptomi i liječenje (hipokrat.com.hr)	
(pristupljeno 25. 8. 2024.) .....	21
Slika 14. Karcinom prostate- shematski prikaz	
Izvor: Prostate cancer, illustration - Stock Image - F020/2641 - Science Photo Library	
(pristupljeno 15. 9. 2024.) .....	24
Slika 15. Prikaz Gleason skale Izvor: What is the Gleason Score?   KOELIS	
(pristupljeno 15. 9. 2024.) .....	27
Slika 16. Položaj kod biopsije prostate	
Izvor: Prostate Biopsy (TRUS or MRI-US fusion Method)   Chin Chong Min Urology & Robotic Surgery Centre (ccmurology.com) (pristupljeno 15. 9. 2024.).....	29
Slika 17. Biopsija prostate uz pomoću endorektalne sonde	
Izvor: St George Urology   Transrectal Ultrasound-Guided Biopsy of the Prostate	
(pristupljeno 15. 9. 2024.) .....	29
Slika 18. Transperinealna biopsija prostate	
Izvor: <a href="https://www.mayoclinic.org/medicalprofessionals/urology/news/implementation-of-transperineal-biopsy-clinic/mac-20544434">https://www.mayoclinic.org/medicalprofessionals/urology/news/implementation-of-transperineal-biopsy-clinic/mac-20544434</a> (pristupljeno 10. 10. 2024.) .....	30

Slika 19. Prikaz MR kod lokalno uznapredovalog karcinoma prostate sa širenjem u okolne organe Izvor: Prostate cancer - MRI - Radiology at St. Vincent's University Hospital (svuhradiology.ie) (pristupljeno 15. 9. 2024.).....	31
Slika 20. MR prikaz ekstrakapsularnog širenja raka prostate: transverzalni MR presjek u T1-mjerenoj slici (a), transverzalni MR presjek u T2-mjerenoj slici, transverzalni MR presjek nakon primjene kontrastnog sredstva (DCE-MRI) (c) i transverzalni MR presjek u D Izvor: (PDF) Usefulness of a Combined Approach of T1-Weighted, T2-Weighted, Dynamic Contrast-Enhanced, and Diffusion-Weighted Imaging in Prostate Cancer (researchgate.net) (pristupljeno 15. 9. 2024.).....	32
Slika 21. Prikaz PI-RADS skale,c 1-5 Izvor: <a href="https://radiologyassistant.nl/abdomen/prostate/prostate-cancer-pi-rads-v2-1">https://radiologyassistant.nl/abdomen/prostate/prostate-cancer-pi-rads-v2-1</a> (pristupljeno 15. 9. 2024.) .....	33
Slika 22. Prikaz PSMA PET/CT Ga-68 tumora u limfnim čvorovima abdomena i toraksa kod pacijeta s karcinomom prostate Izvor: <a href="https://www.cancer.gov/news-events/cancer-currents-blog/2020/prostate-cancer-psma-pet-ct-metastasis">https://www.cancer.gov/news-events/cancer-currents-blog/2020/prostate-cancer-psma-pet-ct-metastasis</a> (pristupljeno 10. 10. 2024.).....	35
Slika 23. Prikaz TNM klasifikacije tumora kod karcinoma prostate Izvor: <a href="https://ro.co/health-guide/prostate-cancer-stages-and-grades/">https://ro.co/health-guide/prostate-cancer-stages-and-grades/</a> (pristupljeno 15. 9. 2024.) .....	38
Slika 24Prikaz distribucije doze na 3D planu. Izvor: <a href="https://www.medical-professionals.com/en/imrt-planning/">https://www.medical-professionals.com/en/imrt-planning/</a> (pristupljeno 15. 9. 2024.) .....	40
Slika 25. prikaz IMRT plana zračenja karcinoma prostate Izvor: <a href="https://www.medical-professionals.com/en/imrt-planning/">https://www.medical-professionals.com/en/imrt-planning/</a> (pristupljeno 15. 9. 2024.) .....	41
Slika 26. Distribucija doze kod IMRT plana Izvor: <a href="https://www.medical-professionals.com/en/imrt-planning/">https://www.medical-professionals.com/en/imrt-planning/</a> (pristupljeno 15. 9. 2024.) .....	41

Slika 27. IGRT prikaz	
Izvor: <a href="https://www.aamg.co/aaro/comprehensive-cancer-service/radiation-therapy/image-guided-radiation-therapy-igrt/">https://www.aamg.co/aaro/comprehensive-cancer-service/radiation-therapy/image-guided-radiation-therapy-igrt/</a> (pristupljeno 15. 9. 2024.).....	42
Slika 28. IMRT plan (lijevo) usporedno VMAT plan (desno)	
Izvor: <a href="https://www.appliedradiationoncology.com/articles/vmat-the-next-generation-of-imrt">https://www.appliedradiationoncology.com/articles/vmat-the-next-generation-of-imrt</a> (pristupljeno 15. 9. 2024.) .....	43
Slika 29. Prikaz SBRT tehnike	
Izvor: <a href="https://www.researchgate.net/figure/SBRT-treatment-for-early-stage-peripheral-NSCL-cancer-Highly-conformed-dosimetry-with_fig1_322520566">https://www.researchgate.net/figure/SBRT-treatment-for-early-stage-peripheral-NSCL-cancer-Highly-conformed-dosimetry-with_fig1_322520566</a> (pristupljeno 15. 9. 2024.) .....	43
Slika 30. Prikaz SABR tehnike.	
Izvor: <a href="https://www.semanticscholar.org/paper/Stereotactic-ablative-body-radiotherapy-(SAbR)-for-Desai-Laine/bc08dae4de6a100f66275ee63b67ecd4e68ba077/figure/0">https://www.semanticscholar.org/paper/Stereotactic-ablative-body-radiotherapy-(SAbR)-for-Desai-Laine/bc08dae4de6a100f66275ee63b67ecd4e68ba077/figure/0</a> (pristupljeno 15. 9. 2024.) .....	44
Slika 31. Multiparametrijska magnetska rezonanca – aksijalni (A), sagitalni (E) i koronalni (F) presjek	
Izvor: <a href="https://www.sciencedirect.com/science/article/pii/S030228381930823147">https://www.sciencedirect.com/science/article/pii/S030228381930823147</a>	
Slika 32. Prikaz CBCT	
Izvor: <a href="https://med.emory.edu/departments/radiation-oncology/research-laboratories/xiaofeng-yang/research/cbct-guided-adaptive-radiotherapy.html">https://med.emory.edu/departments/radiation-oncology/research-laboratories/xiaofeng-yang/research/cbct-guided-adaptive-radiotherapy.html</a> (pristupljeno 15. 9. 2024.).....	48
Slika 33. Protokol i plan rada radioterapije - MRI-linac	
Izvor: <a href="https://www.researchgate.net/publication/321067231_First_patients_treated_with_a_15_T_MRI-Linac_Clinical_proof_of_concept_of_a_high-precision_high-field_MRI_guided_radiotherapy_treatment">https://www.researchgate.net/publication/321067231_First_patients_treated_with_a_15_T_MRI-Linac_Clinical_proof_of_concept_of_a_high-precision_high-field_MRI_guided_radiotherapy_treatment</a> (pristupljeno 15. 9. 2024.) .....	49
Slika 34. MRI Linearni akcelerator Elekta Unity	
Izvor: <a href="https://ufhealth.org/news/2022/uf-health-unveils-imaging-machine-one-42-world-tackle-difficult-cancers">https://ufhealth.org/news/2022/uf-health-unveils-imaging-machine-one-42-world-tackle-difficult-cancers</a> (pristupljeno 15. 9. 2024.) .....	49
Slika 35. Proces konturiranja kod radioterapije vođene Magnetskom rezonancom (MRIgRT), u tri ravnine: aksijalna, sagitalna i koronalna	
Izvor: <a href="https://pubmed.ncbi.nlm.nih.gov/33458428/">https://pubmed.ncbi.nlm.nih.gov/33458428/</a> (pristupljeno 15. 9. 2024.) .....	54

Slika 36. Proces i rezultati adaptivne radioterapije lokaliziranog karcinoma prostate	
Izvor: <a href="https://pubmed.ncbi.nlm.nih.gov/33458428/">https://pubmed.ncbi.nlm.nih.gov/33458428/</a> (pristupljeno 15. 9. 2024.)	55
Slika 37. Protokol rada MRIgRT kod karcinoma prostate	
Izvor: <a href="https://www.phiro.science/article/S2405-6316(18)30070-8/fulltext">https://www.phiro.science/article/S2405-6316(18)30070-8/fulltext</a> (pristupljeno 15. 9. 2024.)	58
Slika 38. Prikaz iscrtavanja CTV-a od strane RTT (plava boja), prvog liječnika promatrača(žuta boja) i drugog liječnika promatrača(crvena boja)	
Izvor: Willigenburg T, de Muinck Keizer DM, Peters M, Claes A, Lagendijk JJW, de Boer HCJ, van der Voort van Zyp JRN. Evaluation of daily online contour adaptation by radiation therapists for prostate cancer treatment on an MRI-guided linear accelerator. Clin Transl Radiat Oncol. 2021 Jan 14;27:50-56. doi: 10.1016/j.ctro.2021.01.002. PMID: 33532630; PMCID: PMC7822780. (pristupljeno 15. 9. 2024.)	61

## POPIS SKRAĆENICA I AKRONIMA

BHP –	Benigna hiperplazija prostate (eng. Bening prostatic hyperplasia)
DRE –	Digitorektalni pregled (eng. Digito rectal examination)
PSA –	Prostata specifični antigen (eng. Prostate specific antigen)
PAP –	Prostatična kiselinska fosfataza (eng. Prostatic acid phosphatase)
DHT –	dihidrotestosteron (eng. Dihydrotestosterone)
CP/CPPS –	kronični prostatitis/sindrom kronične zdjelične boli (eng. chronic prostatitis/chronic pelvic pain syndrome)
LUTS –	donji urinarni trakt (eng Lower urinary tract symptoms)
PVR –	post-void rezidual (eng post-void residual)
TURP –	transuretralna resekcija prostate (eng transurethral resection of the prostate)
mpMRI –	multiparametrijska magnetska rezonancija (eng multiparametric magnetic resonance)
TNM –	tumor, limfni čvorovi, udaljene metastaze (eng tumor, node, metastases)
CT –	Kompjutorizirana tomografija (eng. computed tomography)
MR –	Magnetska rezonancija (eng. magnetic resonance imaging)

DWI –	Oblik MR snimanja koji se temelji na mjerenju nasumičnog Brownovog gibanja molekula vode unutar vokseli tkiva (eng. diffusion-weighted imaging) -
DCE-MR –	(eng. dynamic contrast-enhanced magnetic resonance imaging) - Snimanje magnetskom rezonancijom pojačanim dinamičkim kontrastom, tehnika snimanja koja može izmjeriti gustoću tkiva
PIRADS –	sustav za standardiziranu evaluaciju MR nalaza prostate (eng. Prostate Imaging Reporting and Data System)
3DCRT –	3D komformalna radioterapija (eng. 3D conformal radiotherapy)
IMRT –	Intenzitetno modulirana radioterapija (eng. Intensity modulated radiotherapy)
MLC –	Multilamelarni kolimator (eng. multileaf collimator), omogućuje oblikovanje polja zračenja
IGRT –	Radioterapija vođena slikom (eng. Image-guided radiotherapy)
CBCT –	Kompjutorizirana tomografija stožastog snopa (eng. cone beam computed tomography)
VMAT –	Volumetrijska modulirana luk terapija (eng. Volumetric modulated arc therapy)
SRS –	stereotaktička radiokirurgija (eng. stereotactic radio surgery)
SBRT –	Stereotaktička radioterapija (eng. stereotactic body radiation therapy)
SABR –	Stereotaktička ablativna radioterapija (eng. Stereotactic ablative radiotherapy)
ART –	Adaptivna radioterapija (eng. adaptive radiotherapy)
MR-linac –	Magnetska rezonancija integrirana u linearni akcelerator (eng. MR-Linear Accelerator)
ATP –	Prilagodba položaja zračenja prostate na temelju trenutnog položaja (eng. adapt-to-position)
ATS –	Prilagodba oblika ciljanog područja zbog optimizacije plana terapije (eng. adapt-to-shape)



ATR –	prilagodba položaja zračenja prostate na temelju rotacije (eng. Adapt-to-rotate)
GTV –	Središnji ciljni volumen (eng. gross tumor volume)
CTV –	Klinički ciljni volumen (eng. clinical target volume)
PTV –	Planirani ciljni volumen (eng. planning target volume)
MRIgRT –	Radioterapija vođena magnetskom rezonancijom (eng. magnetic resonance image-guided radiotherapy)
Gy –	jedinica za apsorbiranu dozu zračenja (eng. Gray)
DVH –	dijagram volumen-doza (eng. Dose-Volume Histogram)
QA –	kontrola kvalitete (eng. Quality assurance)
GI –	gastrointestinalna (eng. Gastro intestinal)
GU –	gastrourinalna (eng. Gastro urinary)
AI –	umjetna inteligencija (eng. artificial intelligence)
ML –	strojno učenje (eng. Machine learning)

## 7. ŽIVOTOPIS

Marina Han, studentica sveučilišnog diplomskog studija radiološke tehnologije

Sveučilišni odjel zdravstvenih studija

Sveučilište u Splitu

Ul. Ruđera Boškovića 35, 21000, Split

Datum i mjesto rođenja: 16.02.1975., Zagreb

Radno mjesto:

2001. - KBC Zagreb, Klinika za Onkologiju, Zavod za planiranje i provođenje radioterapije

1998. - 2001. Klinička bolnica Sestre Milosrdnice, Klinika za onkologiju i nuklearnu medicinu

1995 - 1996. Klinička bolnica Dubrava, Odjel abdominalne kirurgije

Obrazovanje:

2021. - 2024. Sveučilišni diplomski studij radiološke tehnologije, Sveučilišni odjel zdravstvenih studija, Sveučilište u Splitu

2004 -2005 -Stručni preddiplomski studij radiološke tehnologije, Zdravstveno Veleučilište u Zagrebu – razlikovna treća godina

2001- položeni stručni ispit za inženjera medicinske radiologije

1995. - 1999. Sveučilište u Zagrebu medicinskog fakulteta, viša medicinska škola, Mlinarska 38

1996 – položeni stručni ispit za medicinsku sestru

1989. - 1993. Škola za medicinske sestre Mlinarska, Mlinarska 34, Zagreb

Dodatna usavršavanja:

1. 1999 – Klinički bolnički centar Ljubljana – Zavod za nuklearnu medicinu

2. 2005 – Klinički bolnički centar Ljubljana – Onkološki inštitut Ljubljana

Predavanja:

1. Kongres radiološke tehnologije s međunarodnim sudjelovanjem, Malta,2005
2. HDIMR Regionalni kongres edukacija i znanost u onkologiji, Zagreb,2013
3. Kongres radiološke tehnologije s međunarodnim sudjelovanjem, Marija Bistrica,2014.
4. ESTRO/ SEETRO - East Europe Technology in Radiation Oncology Congress 2019., Ljubljana, Slovenija
5. Global Nursing and Healthcare Conference of Health Professionals , Opatija, Croatia, 2020.
6. 4. Kongres Radiološke Tehnologije s međunarodnim sudjelovanjem, Poreč, 2021.
7. HDOMST – 2. Kongres Hrvatskog Društva Medicinskih Sestara i Tehničara, Opatija, Croatia, 2022.

Strani jezici:

Hrvatski: Materinji

Engleski: B2

Računalne vještine : MS Word, MS PowerPoint, MS Excel, BIS, Onkološki informacijski sustavi: Aria, Mosaiq