

# Probir na kromosomopatije

---

**Gajica, Nikolina**

**Undergraduate thesis / Završni rad**

**2015**

*Degree Grantor / Ustanova koja je dodijelila akademski / stručni stupanj:* **University of Split / Sveučilište u Splitu**

*Permanent link / Trajna poveznica:* <https://um.nsk.hr/um:nbn:hr:176:249189>

*Rights / Prava:* [In copyright](#)/[Zaštićeno autorskim pravom.](#)

*Download date / Datum preuzimanja:* **2024-11-29**



Sveučilišni odjel zdravstvenih studija  
SVEUČILIŠTE U SPLITU

*Repository / Repozitorij:*

[Repository of the University Department for Health Studies, University of Split](#)



zir.nsk.hr



UNIVERSITY OF SPLIT



DIGITALNI AKADEMSKI ARHIVI I REPOZITORIJI

SVEUČILIŠTE U SPLITU

Podružnica

SVEUČILIŠNI ODJEL ZDRAVSTVENIH STUDIJA

PREDDIPLOMSKI SVEUČILIŠNI STUDIJ

PRIMALJSTVO

**Nikolina Gajica**

**PROBIR NA KROMOSOMOPATIJE**

**Završni rad**

Split, 2015.

SVEUČILIŠTE U SPLITU

Podružnica

SVEUČILIŠNI ODJEL ZDRAVSTVENIH STUDIJA

PREDDIPLOMSKI SVEUČILIŠNI STUDIJ

PRIMALJSTVO

**Nikolina Gajica**

**PROBIR NA KROMOSOMOPATIJE**

**Završni rad**

Mentor:

**Doc.dr.sc. Marko Vulić**

Split, 2015.

## Sadržaj

UVOD.....	4
1. KROMOSOMI I KROMOSOMOPATIJE .....	5
1.1. KROMOSOMI.....	5
1.2. KROMOSOMOPATIJA.....	6
1.2.1.SINDROM DOWN - TRISOMIJA 21 (47,XX,+21 ILI 47,XY,+21).....	7
1.2.2. SINDROM PATAU - TRISOMIJA 13 (47,XX,+13 ILI 47,XY,+13).....	9
1.2.3. SINDROM EDWARDS - TRISOMIJA 18 (47,XX,+18 ILI 47,XY,+18).....	9
1.2.4. SINDROM KLINEFELTER (47,XXY ILI 48,XXXY).....	9
1.2.5. SINDROM TURNER - MONOSOMIJA X ( 45,X).....	10
2. PROBIR NA KROMOSOMOPATIJE .....	11
2.1. INDIKACIJE ZA PRENATALNU DIJAGNOSTIKU .....	11
2.2. PODJELA DIJAGNOSTIČKIH METODA .....	12
2.2.1.NEINVAZIVNE METODE.....	12
2.2.2.INVAZIVNE METODE .....	16
3. CILJ RADA: .....	20
4. RASPRAVA .....	21
5. ZAKLJUČAK .....	22
6. LITERATURA:.....	24
7. SAŽETAK.....	26
8. SUMMARY .....	27
9. ŽIVOTOPIS .....	28

Rad je ostvaren na Katedri za ginekologiju i porodništvo Medicinskog fakulteta u Splitu.

Mentor rada: doc.dr.sc. Marko Vulić, dr.med.

Rad sadrži:

28 stranica

Tri slike

Zahvaljujem svima koji su pomogli u izradi ovog rada:

Mentoru doc.dr.sc. Marku Vuliću

Mojoj obitelji te prijateljima i kolegama na podršci i razumijevanju.

## UVOD

Reproduktivni neuspjeh ili smanjenje reproduktivne sposobnosti, koja se ispoljava neplodnošću, habitualnim pobačajima ili rađanjem djece s nakaznosti, mogu biti uzrokovane kromosomskim aberacijama. Čak 50% plodova koji su spontano pobačeni u prvom tromjesečju trudnoće je kromosomski promjenjeno. Brojčane poremetnje kromosoma, nađene u pobačenih plodova partnera s normalnim brojem kromosoma, najčešće nastaju zbog nerazdvajanja homolognih kromosoma u mejozi. Strukturne poremetnje se najčešće prenose s roditelja ili se u manjem broju javljaju kao „de novo“ mutacije. U obiteljima s visokom učestalošću spontanih pobačaja jedan roditelj može biti nositelj balansirane translokacije i uzrok ponovljenih, habitualnih pobačaja ili rađanja nenormalnog potomstva.

U današnje vrijeme, veliki značaj u prevenciji teških bolesti bez mogućnosti terapijskih postupaka ima mogućnost rane dijagnostike velikog broja kromosomskih i genetskih poremećaja. Razvoj neinvazivnih i invazivnih tehnika prenatalne dijagnostike omogućio je probir i dijagnostiku genetski i kromosomski promijenjenih plodova u ranom razdoblju trudnoće (15).

Prenatalna dijagnoza zasniva se na rezultatima testova koji su temeljeni na tehnikama molekularne biologije u obiteljima gdje je specifična mutacija koja uzrokuje određenu bolest poznata. Priprema uzoraka za prenatalno određivanje genetskog statusa ploda ovisi o vrsti nasljednog poremećaja (6). Veliki dio malformiranih plodova ima udruženu srčanu grešku, a kao komplementarna tehnika probira fetalna ehokardiografija ima veliku važnost. Više od 75% fetalnih malformacija otkriva se ultrazvučnom tehnikom pa je znakovito smanjeno rađanje djece sa strukturalnim defektima, a time je smanjena i stopa perinatalnog morbiditeta i mortaliteta. Unatoč učinkovitim mogućnostima, značajan udio perinatalnog morbiditeta i mortaliteta još uvijek uzrokuju kromosomske poremećaje. Posljednjih par godina ulažu se veliki naponi u što bolji antenatalni probir i dijagnostiku kromosomopatija (4).

# 1. KROMOSOMI I KROMOSOMOPATIJE

## 1.1. KROMOSOMI


Ljudsko tijelograđenoje od milijuna stanica od kojih većina sadrži kompletan set gena, kojih ima na tisuće, a oni su zapravo setovi uputa koji kontroliraju rast i funkciju ljudskog tijela i odgovorni su za mnoga fizička obilježja, kao što su boja očiju ili visina. Geni se nalaze na nitastim strukturama koje nazivamo kromosomi(1).

U tjelesnoj stanica čovjeka ima 46 kromosoma, koji čine 23 kromosomska para. Od njih su 22 para oblikom i veličinom otprilike jednaki. Preostali, 23. par, se sastoji od kromosoma koji određuju spol i nazivaju se spolni kromosomi. Ženske tjelesne stanice imaju sastav kromosoma 44+XX a spolne stanice imaju polovičan broj kromosoma i sve imaju kromosom X tj. kromosomski sastav im je 22+X.Sastav kromosoma muške tjelesne stanice je 44+XY. Dvije su vrste muških spolnih stanica; jedne s kromosomskim sastavom 22+X,a druge s 22+Y. Prema tome jedna polovica spermija sadrži kromosom X, a druga kromosom Y (1).

Oplodnja je proces tijekom kojega se ženska spolna stanica (oocita) spoji s muškom spolnom stanicom (spermijem), u proširenome dijelu jajovoda, nakon što muškarac ejakulira u rodnicu žene ili nakon postupka IVF-a („invitro“ fertilizacije-oplodnje). Oko 1% spermija u rodnici ulazi u kanal vrata maternice. Nakon nekoliko sati njih 300-500 vlastitim kretanjem i uz pomoć unutrašnjosti maternice i jajovoda dolazi do proširenoga dijela jajovoda. Ondje ih dočeka jajna stanica koja ulaskom spermija završava 2. mejotsku diobu pa tek tada ima potpun (diploidan) broj kromosoma (1).

Nakon što jedan spermij uđe u jajnu stanicu, nastaje zigota, replicira se DNA (kromosomi) i počinje dioba. Rezultat oplodnje je uspostavljanje diploidnoga broja kromosoma, podjednako od oca i majke s novom kombinacijom, a određen je i spol nove jedinke.Svojstva nove jedinke određena su specifičnim genima na kromosomima naslijeđenim od roditelja.





Slika 1. Kariotip muškarca – različiti spolni kromosomi: X i Y

Izvor: <http://www.genetika.biol.pmf.unizg.hr/pogl8.html>

## 1.2. KROMOSOMOPATIJA

**Kromosomatije** su poremećaji u broju ili građi kromosoma. Normalan broj kromosoma (euploidija) u tjelesnim (somatskim) stanicama je diploidan, dok je u spolnim stanicama haploidan(8).

Djelimo ih na poremećaje koji nastaju u tjelesnim ili spolnim stanicama.

Poliplodija je kromosomska aberacija karakterizirana povećanjem broja haploidne kromosomske garniture (triplodija, tetraplodija, pentaploidija...).

Aneuploidija je kromosomska aberacija karakterizirana promjenom broja kromosoma unutar para kromosoma (3).

Do nepravilnosti u broju kromosoma dolazi tokom procesa dijeljenja spolnih stanica (mejoze i mitoze), tj. dolazi do nerazdvajanja kromosoma pa cijeli par prijeđe u jednu stanicu (jedna stanica dobije 24 a druga 22 kromosoma). Spajanjem takve stanice sa drugom koja ima 23 kromosoma, nastat će jedinka s 47 kromosoma (trisomija) ili 45 kromosoma (monosomija) (1).

Kromosomi se ponekad mogu prelomiti pa se otkinuti komadić s jednog pričvrsti na drugi kromosom što nazivamo translokacija. Ona može biti uzrok nastanka spolnih stanica sa prekobrojnim kromosomom (najčešće 21) (1).

**Delecije**(del) predstavljaju gubitak kromosomskog segmenta. Izgubiti se može terminalni ili središnji dio kraka kromosoma (terminalni i intersticijske delecije).

Kada govorimo o poremećaju broja kromosoma, najčešće mislimo na Downov sindrom ili trisomiju 21. Nešto su rjeđi Patauov sindrom ili trisomija 13 i Edwardsov sindrom ili trisomija 18. Kromosomopatije češće u prvom i drugom tromjesečju trudnoće završe spontanim pobačajima, tako da je mali broj živorođene djece s poremećajima toga tipa (4).

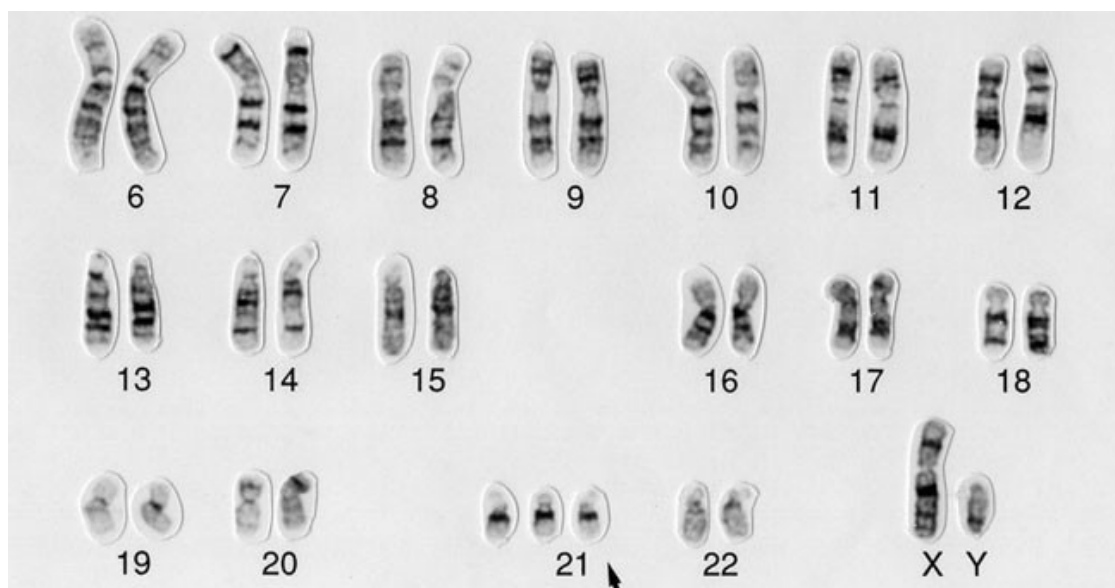
Kod gotovo svih kromosomopatija nalaze se jače ili slabije zastupljene ove fenotipske promjene:

- mentalna i/ili somatska retardacija
- nakaznosti, odnosno dismorfije lica, šake i stopala
- nakaznosti unutarnjih organa, osobito srca, bubrega, mozga i crijeva
- abnormalnosti vanjskog spolovila (10).

### **1.2.1. Sindrom Down- trisomija 21 (47,XX,+21 ili 47,XY,+21)**

To je najčešća aneuploidija, češće u dječaka negoli u djevojčica (3:2). Karakterizira ga mentalna zaostalost, a pritom stupanj zaostalosti može varirati. Postoji znatno intrauterino i zaostajanje u tjelesnom razvoju i rastu. Glava je smanjena opsega, a zatiljak plosnat. Oči su koso, "mongoloidno" postavljene, široko razmaknute (hipertelorizam), na medijalnom očnom kutu postoji nabor kože (epikantus), a uz obod šarenice bijele, Brushfieldove pjege. Nos je malen, široka korijena. Usta su malena, pa

normalno velik jezik često viri iz usne šupljine. U dobi od 5 do 6 godina jezik postaje naglašeno izbrazdan (linguascrotalis). Uške su gotovo uvijek loše formirane, malene i nisko postavljene. Zubi su nepravilna oblika i broja, te kasno izbijaju. Šake su široke i kratke s kratkim prstima, a česta je klinodaktilija (nagnutost 5. prsta u radijalnom smjeru). Na dlanovima može postojati brazda četiriju prstiju (majmunska brazda) uz izmijenjene dermatoglife. Muskulatura je upadljivo hipotonična, a zglobovi hiperfleksibilni. Otprilike 40% djece s Downovim sindromom ima prirođenu srčanu manu, najčešće defekte septuma. Česte su stenoze i atrezije probavnog trakta, te smanjena otpornost prema infekcijama (2).



Slika 2.: Kariotip Downovog sindroma

Izvor: <http://www.wellcomecollection.org/>

Trajanje života je, u prosjeku, smanjeno na polovicu u odnosu prema zdravoj populaciji, a u velikoj mjeri ovisi o postojanju malformacija vitalnih organa i životnih uvjeta. Prije otkrića penicilina trajanje života osoba s Downovim sindromom bilo je znatno kraće zbog sklonosti prema infekcijama. Djeca nikad ne dosegnu mentalne sposobnosti zdrave djece (kvocijent inteligencije u 15. godini iznosi samo 40 - 50), a osobito im nedostaje sposobnost apstraktnog mišljenja (8).

### **1.2.2. Sindrom Patau- trisomija 13 (47,XX,+13 ili 47,XY,+13)**

Posljedova sindroma jedna od češćih trisomijaautosoma. Karakteriziran je vrlo teškim nakaznostima mozga (arinencefalija), očiju (mikroftalmija ili anoftalmija), rascjepima usne, čeljusti i nepca (heliognatopalatoshiza), polidaktilijom te anomalijama srca (defekti septuma), bubrega (cistični bubrezi, potkovasti bubrezi) i probavnog trakta (malrotacije crijeva). Životna prognoza je loša i većina djece umire u prvim mjesecima života(4).

### **1.2.3. Sindrom Edwards- trisomija 18 (47,XX,+18 ili 47,XY,+18)**

U djevojčica je češći negoli u dječaka. Glavna su obilježja: intrauterina distrofija (hidramnion, mala posteljica, mala porođajna težina), kraniofacijalnadismorfija (mikrocefalija ili hidrocefalija, izrazita dolihocefalija, mikroftalmija, loše formirane uške, malen i uzak nos, malena mandibula, visoko nepce), kratak sternum, anomalije srca, bubrega i probavnog trakta. Postoje i karakteristične fleksijske kontrakture prstiju (2. prst preko 3., a 5. preko 4.), što je vrlo izraženo u prvim tjednima života. Prognoza je također loša, i većina djece umire tijekom prve godine života(14).

### **1.2.4. Sindrom Klinefelter(47,XXY ili 48,XXXY)**

Karakteristike su relativno visok rast, atrofija testisa s oskudnom ili odsutnom spermatogenezom uz očuvane Leydigove stanice, sterilitet, ginekomastija i katkad mentalna zaostalost. Budući da u pravilu nije klinički prepoznatljiv prije puberteta, sindrom se najčešće otkriva u muškaraca koji se liječe od neplodnosti, a u većini slučajeva vode normalan život (4).

### 1.2.5. Sindrom Turner- monosomija X (45,X)

Jedini primjer monosomije spojive s gotovo normalnim trajanjem života. Učestalost iznosi 1: 2500 ženske novorođenčadi, a pretpostavlja se da se tek 1 : 40 djece s Turnerovim sindromom rađa, dok preostali bivaju spontano pobačeni u prvim mjesecima trudnoće. Prepoznatljivi simptomi su niska tjelesna masa i dužina pri porođaju, a na licu postoji mikrognatija, epikantus, ptoza gornjeg očnog kapka, uz loše formirane i nisko postavljene uške. Vrat je kratak uz kožne nabore na lateralnoj strani, koji se protežu od uha do ramena (ptorigij). Kosa završava na vratu nisko s ravnom linijom, koža je često bogata pigmentiranim nevusima. Na šakama i stopalima novorođenčadi vide se pseudolimfatički edemi, zglobovi su hiperelastični, a postoji izraziti cubitus valgus. Mogu postojati anomalije srca (20%) i bubrega (40-60%). Odrasle osobe dosegnu visinu od približno 150 cm, uz primarnu amenoreju, neplodnost i izostanak sekundarnih spolnih oznaka. Umjesto jajnika postoje samo fibrozni tračci, a stanica zametnog epitela nema. Psihički je razvoj normalan u većine, a u manje od 20% djece javlja se mentalna zaostalost. Životna prognoza djeteta s Turnerovim sindromom ovisi o postojanju i težini anomalija srca i bubrega, a rast u visinu i plodnost ne mogu se popraviti. Nasuprot tome, supstitucijskom cikličkom terapijom estrogenima i progesteronom u doba inače očekivanog puberteta, može se izazvati pojava sekundarnih spolnih oznaka, te izbjeći psihičke smetnje i rana osteoporoza (12).

## **2. PROBIR NA KROMOSOMOPATIJE**

Pojam prenatalne dijagnostike obuhvaća i intrauterino otkrivanje kongenitalnih anomalija, nasljednih i stečenih bolesti ploda. Napredovanje medicinske tehnologije, prvenstveno u granama genetike, biokemije i biofizike, povećalo je mogućnosti suvremene dijagnostike (1).

### **2.1. INDIKACIJE ZA PRENATALNU DIJAGNOSTIKU**

Probir na kromosomopatije u ranoj trudnoćine nudi odgovor ima li plod ili nema neku kromosomopatiju, već rezultat probira govori o većem ili manjem riziku da je riječ o takvom plodu/takvoj trudnoći.

Pojavnostkromosomalnih bolesti ovisi o dobi pa se zna da je u žena starijih od 35 godina rizik značajno povišen.Danas se zna da i starija dob oca utječe na pojavnost Downovog sindroma ali i drugih malformacija /udova, neuralne cijevi/.

Indikacije za invazivnu prenatalnu dijagnostiku:

- starost majke > 35-37. godina
- starost oca > 42-45. godine
- kromosomopatije u obitelji
- abnormalnosti kromosoma kod prethodno rođenog djeteta ili kod roditelja
- prethodno rođena djeca s višestrukim nakaznostima
- abnormalnosti otkrivene ultrazvučnim biljezima
- pozitivan kombinirani test
- druge indikacije (5).

## **2.2. PODJELA DIJAGNOSTIČKIH METODA**

Dijagnostičke metode se dijele na invazivne i neinvazivne.

### **2.2.1. Neinvazivne metode**

Ultrazvuk (UZV) je najpoznatija i najstarija neinvazivna metoda koja se koristi u prenatalnoj dijagnostici, a 3D UZV otkriva 75 % fetalnih malformacija. Ultrazvučnim pregledom mjerimo fetalnu duljinu, promjere glavice, trbuha, bedrene kosti i na taj način pratimo rast i razvitak fetusa. Većina europskih zemalja u okviru antenatalne skrbi standardno preporučuje načiniti tri ultrazvučna pregleda: između 9. - 12., potom 19. - 22. kao i 29. - 32. tjedna, što trudnici i ginekologu pruža dodatnu sigurnost kod bilo kakvih nepravilnosti ili kod pojave komplikacija u trudnoći. U traganju za specifičnim ranim ultrazvučnim znacima (biljezima ili markerima) koji bi mogli ukazivati na povišeni rizik od nasljednih ili stečenih poremećaja, kromosomopatija fetusa, znanstvena istraživanja potvrđuju izuzetnu vrijednost ultrazvučnog nalaza nuhalnog nabora (nakupljanje tekućine u potkožnom tkivu nuhalne regije)(10).

UZV ga dijagnosticira kao hipoehogeno područje u medijanoj liniji vrata, između kože i kralježnice. Debljinom ne smije biti veći od 3 mm. Najbolje je tumačiti debljinu nuhalnog nabora u odnosu na udaljenost tjeme-trtica fetusa između 45-84 mm (7).

Od 1997. godine tehnika mjerenja nuhalnog nabora u 12. tjednu trudnoće primjenjuje se kod svih trudnica u Velikoj Britaniji, a od 1998. godine pretraga je obavezna u Austriji i Sloveniji. Od 1. siječnja 2007. godine ultrazvučni probir kromosomopatija uz istodobni biokemijski probir - kombinirani probir kromosomopatija je obavezan u svim zemljama Europske unije. Zaključak Perinatalnih dana u RH (2014.g) je da se ova tehnika ranog otkrivanja kromosomopatija treba obvezno primjenjivati(6).

Ultrazvučni pregled u razdoblju između 11. - 14. tjedna trudnoće, poglavito kod trudnica koje su prema rezultatima kombiniranog probira svrstane u tzv. skupinu umjerenog rizika za Downov sindrom uključuje i tzv. "dodatne" ultrazvučne biljege:

- mjerenje postojanja i duljine nosne kosti,
- mjerenje između čeonih kosti i gornje čeljusti,
- mjerenje protoka tijekom atrijske kontrakcije u duktusu venosus (obojeni Dopler) i registracija protoka kroz trikuspidalnu valvulu.

U ovo vrijeme nosna kost se ne može prikazati kod 60 - 70% fetusa s trisomijom 21, kao i kod 2% kromosomski normalnih fetusa. Slična je i s maksilarnom jezgrom, čija se hipoplazija (kratka donja čeljust, eng. "shortmaxilla") nalazi kod 25% fetusa s trisomijom 21. Pri pregledu obojenim Dopplerom između 11. - 14. tjedna trudnoće se u oko 80% fetusa s trisomijom 21 otkriva "zero flow" ili "reverse flow" tijekom atrijske kontrakcije u duktusu venosus (9).

U otkrivanju fetalnih strukturnih malformacija pažljivo se ispituje i prati morfologija, te izgled pojedinih fetalnih organa, pri čemu je najidealnije vrijeme za morfološko ispitivanje fetusa oko 22. tjedna trudnoće (20. - 24. tjedan). U ovo vrijeme vidljivi su svi vitalni organi, a njihova veličina dopušta preciznu procjenu izgleda i otkrivanje eventualnih odstupanja (7).

Neki znanstvenici preporučuju rutinski pregled obojenim Dopplerom između 30. - 34. tjedna trudnoće kod svih trudnica. Zbog specifičnosti u razvitku fetomaternalnih krvnih žila obojeni Doppler se preporučuje načiniti tek nakon 20. tjedna trudnoće. Izuzetak je jedino sumnja na anomalije fetalnog srca ili krvnih žila (13).

#### 2.2.1.1. Dvostruki i trostruki probir

Testovi biokemijskog probira su:

- dvostruki probir (double test),
- trostruki probir (triple test) i



- četverostruki probir (quadruple test), pri čemu se ovaj posljednji ne obavlja u našoj zemlji.

Ukoliko trudnica ne stigne obaviti kombinirani probir u 1. tromjesečju ili rezultati ovog probira nisu jednoznačni, postoji mogućnost obavljanja biokemijskih testova u 2. tromjesečju, ali je njihova preciznost u procjeni rizika Downovog sindroma značajno manja. Neinvazivni su, temelje se na analizi hormona iz krvi trudnice i ultrazvučnih mjerenja koja se naprave u istom danu. Izvođe se u 2. tromjesečju trudnoće (od 14. do 16. tjedna). Od UZV markera upotrebljavaju se vrijednosti: biparijetalni promjer (BPD) i dužina bedrene kosti fetusa (FL), a od hormona: beta HCG, alfa fetoprotein (AFP) i estriol (E3).

Dvostruki i trostruki probir omogućuju usporedbu biokemijskih parametara u krvi trudnice (estriol i slobodnog- $\beta$ hCG kod dvostrukog testa, odnosno estriol,  $\beta$ -hCG i alfa-fetoprotein kod trostrukog testa) i njene starosti sa standardnim krivuljama i na taj način procjenu individualnog rizika za Downov sindrom. Točnost samog testa se procjenjuje na 60 - 70% (2). U mnogim svjetskim centrima provode se istraživanja o mogućnostima i uspješnosti združivanja testova probira prvog i drugog tromjesečja. Iako do danas nije usvojen jednoznačni pristup, zajednički cilj im je pronaći test, ili kombinaciju testova, koja će zadovoljiti slijedeće kriterije:

1. postići visoku stopu otkrića ugroženih trudnoća, uz što manji postotak lažno pozitivnih nalaza
2. smanjiti broj trudnica koje se nepotrebno upućuju na invazivni zahvat
3. dobiti što raniju informaciju o stanju ploda
4. uskladiti novčane troškove uložene u program probira opće populacije, i
5. prilagoditi mogućnosti probira izboru i pravima svake trudnice pojedinačno(3).

U Hrvatskoj nisu postavljene smjernice za provođenje probira fetalnih kromosomopatija, te je odluka o testiranju ostavljena angažmanu i odluci ginekologa, odnosno informiranosti samih trudnica.

Točnost trostrukog probira za druge poremećaje broja kromosoma je nešto niža i iznosi oko 50%. Ovdje se mora naglasiti da procjena rizika trisomije temeljem starosti,

kombiniranog probira ili procjena rezultata trostrukog testa daje samo procjenu individualnog rizika.

#### 2.2.1.2.Nifty test

Nifty ili Nipt test (Nipteng. Non-invasive prenatal test) je neinvazivni prenatalni test koji se koristi u svrhu detekcije najčešćih fetalnih kromosomopatija (Down, Edwards i Patau sindroma).

Provodi se na uzorku krvi trudnice koji sadrži DNA fetusa. U trudnoći, u cirkulaciji trudnice nalaze se slobodni DNA fragmenti kako njeni tako i od fetusa. Traže se slobodni fragmenti DNA fetusa te se analiziraju. Test se preporuča napraviti između 10. i 24. tjedna trudnoće. Koncentracija fetalne DNA u krvi trudnice izravno određuje je li uzorak prikladan za testiranje. Koncentracija fetalne DNA će se povećati proporcionalno rastu fetusa.

Ovaj test može obaviti svaka trudnica, bez nekih posebnih indikacija, ali pogodan je za one koje imaju povećan rizik od Down, Edwards i Patau sindroma, starije (< 35 god) ili za potvrdu rezultata neinvazivne dijagnostike. U slučaju potvrde rezultata neinvazivne dijagnostike, Nifty test je manje rizičan od amniocenteze i kordocenteze.

Nifty test je kontraindiciran kod ultrazvučnih detekcija fetalnih anomalija, te kod kromosomopatija koje ovaj test ne obuhvaća.

Ograničenja ovoga testa su testiranje samo na trisomije 13, 18 i 21, a po izboru se može doznati i spol fetusa. Aneuploidije drugih kromosoma, druge kromosomske anomalije uključujući mozaicizam za trisomije 13, 18 i 21, molekularne kongenitalne anomalije uključujući defekte neuralne cijevi, nisu isključene ovim testom.

Prednost ovoga testa je u tome što je neinvazivan, te je potrebna samo periferna krv trudnice, pa postupak nije rizičan za fetus. Testovi kao što su amniocenteza i biopsija korionskih resica su invazivne, te nose povećan rizik od pobačaja (3).

## 2.2.2. Invazivne metode

### 2.2.2.1. Rana amniocenteza

Rana amniocenteza (RACZ) je dijagnostički zahvat kada se pod kontrolom ultrazvučne sonde iglom ulazi kroz trbuh majke u maternicu i aspirira plodna voda za daljnju analizu. Prije punkcije vrši se detaljan ultrazvučni pregled, prilikom kojeg se određuje položaj fetusa, kao i posteljice kako bi se izbjegla nepreciznost zahvata, ali i ozljeđivanje fetusa. Najčešće se izvodi između 16. i 18. tjedna trudnoće. U tom periodu najveća je stopa uspješnih kultura koje se dobiju iz stanica plodove vode. Iskustvo operatera i tehnika navođenja ultrazvukom značajno pridonose smanjenju rizika za trudnoću, ali nakon zahvata mora se računati s gubitkom 0,5 - 3,2 % trudnoća sa zdravom djecom, povišenom učestalošću prijevremenih poroda i nešto većom perinatalnom smrtnošću (5).

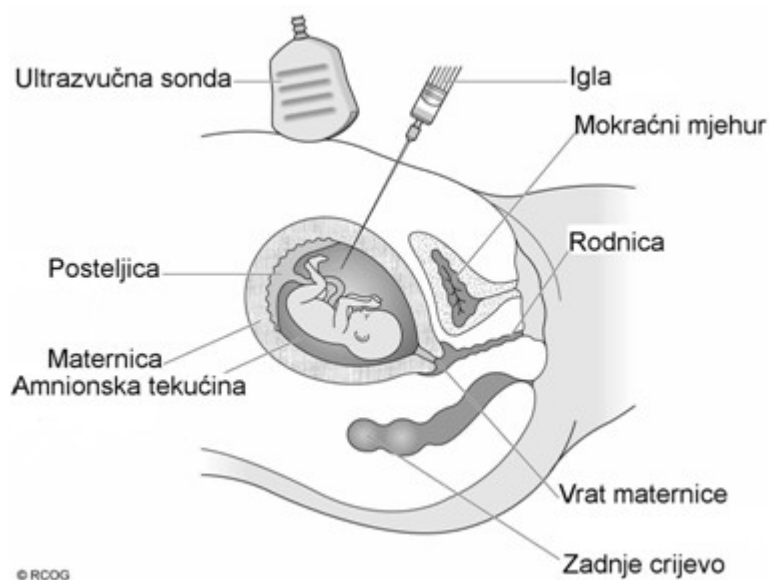Indikacije za RACZ su sljedeće:

- starost majke > 35-37. godina
- starost oca > 42-45. godine
- kromosomopatije u obitelji
- abnormalnosti kromosoma kod prethodno rođenog djeteta ili kod roditelja
- prethodno rođena djeca s višestrukim nakaznostima
- abnormalnosti otkrivene ultrazvučnim biljezima
- pozitivan kombinirani test
- druge indikacije (5).

Prije zahvata nužno je informirati partnere o mogućnim eventualnim komplikacijama zahvata. Rizik spontanog pobačaja iznosi 0,5-1 % (u različitim izvješćima) (5). Nalazi se čekaju 3-4 tjedna, a vrlo rijetko može se dogoditi da prenatalna dijagnoza izostane (ne uspije kultura stanica, zagađenje stanica i slične tehničke manjkavosti). Zahvat se izvodi ambulantno, potrebno je 24 satno mirovanje nakon izvedenog postupka i uobičajeno je da se dan nakon zahvata kontrolira srčana

akcija djeteta. Trudnica se mora upozoriti na mogućnost blagih kontrakcija, sukrvice, prijevremenog prsnućaplodovih ovoja, te razvoja infekcije i spontanog pobačaja, kao najteže komplikacije. Također je potrebna imunoprofilaksa kod svih Rh negativnih trudnica. (8)

Trudnica leži na leđima. Nakon čišćenja kože trbuha pod kontrolom ultrazvuka liječnik uvodi tanku šuplju iglu unutar maternice u plodnu vodu. Kad igla dođe u dodir s plodnom vodom izvlači se mala količina tekućine. Ako se u maternici nalaze dva (ili više) fetusa često je potrebno uzimanje dva (ili više) uzoraka. Nakon uzimanja uzorka liječnik ultrazvukom provjerava jesu li uredni otkucaji fetalnog srca. Cijeli zahvat traje nekoliko minuta.



Slika 3. Amniocenteza

Izvor:<http://www.geneticalliance.org.uk/>

Plodna voda je tekućina u kojoj se nalazi fetus, pa prema tome sadrži odljuštene stanice fetalnog podrijetla. Za pretrage fetalnih stanica potrebno je oko 15 - 20 ml plodne vode, a kultivacija fetalnih stanica i kariotipizacija (pregled fetalnih kromosoma) traje oko 3 tjedna. Amniocenteza omogućuje ne samo određivanje broja i izgleda

kromosoma, kao i određivanje fetalnog spola već je i pretraga koja se koristi kod nekih drugih specijalnih pitanja u trudnoći (kasna amniocenteza), osobito kod određivanja zrelosti djeteta ili količine bilirubina u plodnoj vodi kod Rh nepodudarnosti (15).

#### 2.2.2.2. Biopsija korionskih resica (CVS-Chorionvillussampling)

Biopsija korionskih resica je invazivna metoda antenatalne dijagnostike kojom se pod kontrolom UZV-a uzima tkivo korionskih resica. Analiza korionskih resica (biopsija korionskih resica ili aspiracija korionskih resica) je najstarija invazivna metoda prenatalne dijagnostike. (16)

Izvodi se od 10.–16.tjedna trudnoće, transcervikalnim ili transabdominalnim pristupom. Temelji se na činjenici da trofoblast (osnova za amnion, korion i posteljicu) ima istu gensku strukturu kao i fetus (16).

Korionske resice se mogu koristiti za citogenetsku i biokemijsku analizu, ne koristeći kulturu tkiva (4). Stoga se dijagnoza može dobiti brzo, već za nekoliko sati.

Rizik zahvata (rani i kasni spontani pobačaj) iznosi oko 2,5 % i veći je od rizika RACZ. Vještina i iskustvo operativnog tima je najbitniji čimbenik u odluci koja će se tehnika prenatalne invazivne tehnike odabrati (11).

Kod ovog postupka se tankim kateterom unesenim u maternicu kroz rođnicu (transcervikalni pristup) ili preko trbuha (transabdominalni put) uz ultrazvučno navođenje aspirira dio posteljičnog tkiva (korion) za analizu. Korionske resice su prstoliki izdanci posteljičnog tkiva koji su genetski identični fetusu, a razvijaju se veoma rano u trudnoći, tako je njihova analiza moguća prije analize plodne vode (17).

Kultivacijom korionskih stanica metodom direktne kariotipizacije, iz dobivenog tkiva se nalaz dobiva za svega tri dana. Ovom metodom se izvrsno dijagnosticiraju nasljedne metaboličke bolesti pri čemu se dijagnosticira ili nedostatak ili nedovoljna funkcija nekog enzima. Tipični poremećaji koji se mogu ovom metodom dijagnosticirati su cistična fibroza, hemofilija, talasemija i druge hemoglobinopatije, Hungtinovakorea i mišićne distrofije. Većina ovih analiza obavlja se i za naše trudnice u velikim svjetskim

centrima kao što su Oxford, Milano i Amsterdam kuda se uzorci korionskih resica šalju(10).

Za napomenuti je postojanje i slijedećih invazivnih zahvata: placentocenteza (od 16. tjedna), kordocenteza (od 10.tjedna), te biopsija fetalne kože (od 20. tjedna trudnoće).

#### 2.2.2.3.Kordocenteza

Kordocenteza je invazivna dijagnostička metoda kojom se iz pupkovine uzima krv za dobivanja uzorka krvi djeteta. Uzima se u svrhu dokazivanja bolesti krvi djeteta, praćenja težine i liječenje izoimunizacija, dijagnostiku bolesti metabolizma, infekcije, određivanje fetalnog kariograma (sumnja na nakaznosti, usporenje rasta ploda), ispitivanje homeostaze i liječenje (intrauterina transfuzija). Metoda je zahtjevna, dugotrajna te zahtjeva veliko iskustvo operatera, a može biti popraćena i komplikacijama. Kod kordocenteze punktira se pupkovina najmanje 1 cm od mjesta na kojem se pupčana vrpca odvaja od posteljice te aspirira mala količina krvi iz pupčane vene. Neki izvori navode perinatalnu smrtnost nakon zahvata i do 8 %.

### **3. CILJ RADA:**

1. Opisati morfološke i druge osobitosti djece s najčešćim kromosomopatijama
2. Razlikovanje invazivnih od neinvazivnih metoda antenatalne dijagnostike
3. Navesti i objasniti metode antenatalnog probira
4. Objasniti indikacije i postupke kod invazivnih metoda antenatalne dijagnostike
5. Razlučivanje dvojbi trudnica kod rezultata testova.

## 4. RASPRAVA

Prirođene anomalije najčešći su razlog perinatalnog umiranja u razvijenom svijetu. Tri do sedam djece od stotinu rođenih ima neku prirođenu manu. Iz toga proizlazi da je identificiranje uzroka i pronalaženje načina za postavljanje dijagnoze prenatalno, i po mogućnosti, dovoljno rano, jedna od najbitnijih zadaća opsteričara danas. Računa se da je oko 20 - 25 % prirođenih anomalija posljedica pogreške u građi kromosoma, manjku ili mutaciji jednog ili nekolicine gena, pa valja voditi računa kako ćemo u narednih desetak godina moći otkriti trećinu prirođenih anomalija. Međutim možemo samo nagađati kojom će brzinom mogućnosti liječenja slijediti mogućnosti dijagnostike pa su stoga opravdane brojne etičke dvojbe. Zakon u Sjedinjenim Američkim Državama čak niječe, primjerice, pravo roditelja na dobivanje podataka o nositeljstvu recesivne anomalije u vlastita djeteta (7).

Genetski savjet, tj. genetsko testiranje preporuča se ponuditi nositeljima mutacije u određenoj populaciji, obitelji u kojoj je pozitivna anamneza na nasljedne bolesti, kao i kod žena koje imaju visok rizik od anomalija zbog bolesti (npr. dijabetes melitus, izloženost toksoplazmozi, virusima ili teratogenim agensima), kao i ženama iznad 35. godina života. Prijeimplatancijska dijagnostika se provodi zbog straha roditelja od eventualnih nasljednih bolesti i oboljenja potomaka, ali se prilikom potvrđivanja medicinske dijagnoze postavlja etička dvojba; bolesno dijete u majčinoj utrobi liječiti ili ubiti (7)?

Prenatalna dijagnostika može pomoći smirivanju roditelja koji su zabrinuti za zdravlje svog djeteta jer se to može odraziti na samu trudnoću. Utvrđivanjem nekog genskog oštećenja i priopćavanju roditeljima, dajemo im vremena da prihvate to stanje, te da se pripreme za povjerenu im zadaću (7).

U odluci učiniti probir ili ne, postoje različite dvojbe u trudnica.

Trudnice koje imaju potvrđan odgovor, mogući razlozi su :

- žele više informacija o zdravlju djeteta



- u slučaju pozitivnog nalaza žele doznati više o tome, te po potrebi roditi u centru gdje postoji mogućnost bolje skrbi odmah po porođaju
- prekid trudnoće u slučaju potvrđene kromosomopatije.

Mnoge trudnice ne znaju što bi odlučile i kako bi se osjećale kada bi doznale da nose dijete s kromosomopatijom, no svejedno žele probir, a odluku odgađaju do dolaska rezultata. Neke trudnice jasno znaju da žele dijagnostički test koji daje definitivan odgovor na pitanje ima li dijete neku kromosomopatiju i prihvaćaju rizik od pobačaja možda zdravog ploda zbog provođenja takvog testa.

Iako prenatalno testiranje u današnje vrijeme nije obavezno, ali se prezentira kao nešto što se podrazumijeva, postoji određen broj trudnica koje takvo testiranje odbija.

Razlozi odbijanja su: osobni (strah od dijagnostike ili rezultata) i vjerski (kada rezultat pretrage nije bitan jer su čvrsto odlučile roditi bez obzira na ishod). Postoje i brojne dvojbe oko prava partnera u takvom odlučivanju(5).

Iako je odbijanje dijagnostike u takvih trudnica razumljiv izbor, osim radi osobnih ali i radi ekonomskih isplativosti postavlja se sljedeće pitanje.

Koliko je „pametno“ odbiti takvu dijagnostiku?

Možda ne u smislu prekida trudnoće, već radi pripreme na život i potrebe koje donosi dijete s kromosomopatijama.

## 5. ZAKLJUČAK

Testovi probira izračunavaju individualni rizik od kromosomopatija na temelju koncentracije hormona u krvi, životne dobi trudnice i ultrazvučnih mjerenja. Obično treba tjedan dana da se dobije rezultat probira. Dobiveni rezultat ukazuje na veću ili manju vjerojatnost rađanja djeteta s aneuploidijom u usporedbi sa životnom dobi trudnice. U slučaju veće vjerojatnosti trudnici treba ponuditi neku od metoda potvrde sumnje na kromosomopatiju. Trudnicu treba upozoriti na činjenicu da, ako je umanjen rizik na kromosomopatije, nije isključen sa 100 % sigurnošću zbog prirode testova.

Stoga, ako je rezultat probira pozitivan, trudnica može birati želi li dodatnu obradu-dijagnostičke testove (biopsija korionskih resica, rana amniocenteza). Pri odluci treba li učiniti dodatnu obradu ili ne, obično koristi razgovor s genetskim savjetnikom koji može pomoći procijeniti rizik i dobiti dijagnostičkih testova. Razgovor s genskim savjetnikom također može pomoći kod odluke što učiniti potvrdi li nalaz dijagnostičke obrade, nalaz testa probira.

## 6. LITERATURA:

1. Turnpenny Peter, D. Emeryjeve osnove medicinske genetike. Zagreb Medicinska naklada, 2011; 152-159.
2. Tišlarić Dubravka. Specifičnost i osjetljivost dvostrukog biokemijskog testa probira zatrisomiju 21, trisomije 18 i oštećenja neuralne cijevi : doktorski rad. Zagreb : D. Tišlarić, 2002; 35-40.
3. Đurić Koraljka. Biokemijski biljezi fetalnih aneuploidija u drugom tromjesečju trudnoće : doktorski rad. Zagreb : K. Đurić, 2001; 112-118.
4. Medicinskobiokemijska dijagnostika u kliničkoj praksi. Zagreb : Medicinska naklada, 2004; 52-63.
5. Podobnik Mario. Invazivna prenatalna dijagnostika // Porodništvo / Kuvačić Ivan ; Kurjak Asim ; Đelmiš Josip (ur.). Zagreb, Medicinska naklada, 2009; 139-148
6. Stipoljev Feodora. Tehnike prenatalne i preimplantacijske dijagnostike // Društveni značaj genetske tehnologije / Polšek Darko ; Pavelić Krešimir (ur.). Zagreb : Institut društvenih znanosti Ivo Pilar, 1999; 73-84.
7. Pavleković Ivan; Hodek Branko; Končar Mišo; Grubišić Goran. Naša iskustva u otkrivanju malformacija ploda ultrazvukom // Pravo na život i pravo na smrt: medicinsko-pravni aspekti otkrivanja nakaznih fetusa / Kurjak Asim ; Zergollern-Čupak Ljiljana (ur.). Zagreb : Jugoslavenska medicinska naklada, 1982; 101-105.
8. Stipoljev Feodora. Prenatalni probir plodova rizičnih za pojavu kromosomskih i genskih poremećaja // Paediatrica Croatica : časopis Hrvatskog pedijatrijskog društva i Hrvatskog društva za školsku i sveučilišnu medicinu Hrvatskog liječničkog zbora / 2004; 48 (1); 192-196
9. Tišlarić Dubravka. Probir dvostrukim biokemijskim testom, časopis za ginekologiju, perinatologiju, reproduktivnu medicinu i ultrazvučnu dijagnostiku]. Supplement / 2003; 12 (1); 68-73
10. Kurjak Asim. UZV probir kromosomopatija u prvom tromjesečju // Gynaecologia et perinatologia: [časopis za ginekologiju, perinatologiju, reproduktivnu medicinu i ultrazvučnu dijagnostiku]. Supplement / 2003; 12 (1); 62-68

11. Hodek Branko. Antenatalna dijagnostika i postupak kod višeploidne trudnoće = [časopis za ginekologiju, perinatologiju, reproduktivnu medicinu i ultrazvučnu dijagnostiku] 1997; 6 (1); str. 52-54
12. Dražančić Ante. Ishod trudnoće nakon rane amniocenteze // Jugoslavenska ginekologija i perinatologija: časopis Udruženja ginekologa, opstetričara Jugoslavije i Udruženja za perinatalnu medicinu Jugoslavije / [glavni i odgovorni urednik Zdravko Pavlič] 1991; 31(3-4); 55-60
13. Brajenović-Milić Bojana. Prenatalna dijagnostika : naša iskustva // Medicina : glasilo Hrvatskoga liječničkoga zbora, Podružnica Rijeka / [urednici Vera Vlahović Palčevski, Igor Prpić]. 2004; 42 (4) ; 276-280
14. Tišlarić-Medenjak, Dubravka Zec, Ivana Košec i ostali. Primjena kombiniranog ultrazvučno-biokemijskog probira fetalnih trisomija u prvom i dvostrukog biokemijskog probira u drugom tromjesečju u neugroženim trudnoćama. 2009;18; 3; 123-131
15. Košec Vesna; Hodek Branko; Herman Radoslav i ostali. Usporedba invazivnih i neinvazivnih metoda u otkrivanju Downova sindroma. // Gynaecologia et Perinatologia. 1999;8; 1; 23-25
16. Brajenović-Milić Bojana. Invazivne i neinvazivne metode prenatalne dijagnostike. // Paediatrica Croatica. 2004;48; 175-179
17. Podobnik Mario; Duić Željko; Ciglar Srećko i ostali. Biopsija posteljice: najsigurnija metoda prenatalne dijagnostike // Gynaecologia et Perinatologia / Kuvačić Ivan, Dražančić Ante, Filipović-Grčić Boris (ur.). Zagreb : Hrvatski liječnički zbor - Hrvatsko društvo za ginekologiju i opstetriciju, 2007; 132-132

## **7. Sažetak**

Kromosomopatije-poremetnje broja ili građe kromosoma su najčešći uzrok umanjene ljudske plodnosti. Normalan broj kromosoma u tjelesnim ljudskim stanicama je diploidan, dok je u spolnim haploidan. Najčešći uzrok kromosomopatija je poremećena mejoza. Razvoj ljudske civilizacije, kao i medicinske tehnologije, su doveli do toga da danas preko 95 % žena u razvijenim državama traži neku vrstu antenatalne dijagnostike. Uz već uobičajen ultrazvuk kojim se traga za anomalijama morfologije fetusa, već 15-ak godina su prisutni i različiti biokemijski testovi kojima se uz ultrazvučna pridružuju i mjerenja koncentracije nekih hormona u krvi majke. Ti testovi se provode u prvom i ranom drugom tromjesečju, a rezultat otkriva ima li trudnica veću ili manju šansu, od one očekivane za svoju dob, da rodi dijete sa neurednim brojem kromosoma. Rezultat testa koji upućuje na povećan rizik traži potvrdu nekom od metoda invazivne antenatalne dijagnostike. Već danas su dostupni testovi kojima se iz krvi majke određuje fetalni kariotip, što je budućnost antenatalne dijagnostike.

## **8. Summary**

More than 95% women in developed countries demand some kind of antenatal screening for chromosomopaties.

Chromosomopaties are structural and numeric chromosomal disorder. The most often diagnosed chromosomopathies are aneuploidies of witch Sy Down is most prominent.

Usually, screening methods for chromosomopathies,are divided to invasive and noninvasive. Invasive methods are chorionic villus sampling (CVS) and amniocentesis. Noninvasive methods are double test, triple test and combined test of first trimester. Recently noninvasive prenatal tests (NIPT)are available on the market.

Compared to existing noninvasive screening tests for chromosomopathies, in terms of specificity and sensitivity, NIPT is far more reliable. On the other hand, compared to invasive tests, dose not put mother and fetus at risk. A highly accurate selection of high risk pregnancies and use of NIPT it will dramatically reduce the need for invasive procedures.

## 9. ŽIVOTOPIS

### OSOBNI PODACI:

Ime i prezime: Nikolina Gajicarod.: Žitko  
Datum i mjesto rođenja: 14.11.1984., Split  
Adresa: Barakovićeve 12, 21000 Split  
Telefon: 021/389-455  
Mobitel: 095/915-6646  
E-mail: [nikolina.zitko@gmail.com](mailto:nikolina.zitko@gmail.com)

### OBRAZOVANJE:

2011. - Upisala prvu godinu Preddiplomskog sveučilišnog studija,  
smjer Primaljstvo; Sveučilište u Splitu  
2004. - Državni ispit pri Ministarstvu zdravstva u Zagrebu  
1999. – 2003. Srednja zdravstvena škola u Splitu, smjer Primaljstvo

### RADNO ISKUSTVO:

Lip. 2013.- Dom za starije i nemoćne Vita  
Ožuj. 2010. – Kolov. 2012. Specijalistička ginekološka ordinacija, dr.med. Marija  
Divić  
2006. –Velj. 2010. Zdravstvena ustanova za rehabilitaciju i fizikalnu terapiju  
u kući - „Octavius“

### VJEŠTINE:

Rad na računalu: Aktivno korištenje raznih računalnih programa  
Strani jezici: Engleski: aktivno u govoru i pismu