

Antenatalna dijagnostika i rad primalje u trudničkoj ambulanti

Biuk, Ankica

Undergraduate thesis / Završni rad

2015

Degree Grantor / Ustanova koja je dodijelila akademski / stručni stupanj: **University of Split / Sveučilište u Splitu**

Permanent link / Trajna poveznica: <https://um.nsk.hr/um:nbn:hr:176:475315>

Rights / Prava: [In copyright](#) / [Zaštićeno autorskim pravom.](#)

Download date / Datum preuzimanja: **2024-09-27**

Repository / Repozitorij:



Sveučilišni odjel zdravstvenih studija
SVEUČILIŠTE U SPLITU

[Repository of the University Department for Health Studies, University of Split](#)



UNIVERSITY OF SPLIT



SVEUČILIŠTE U SPLITU

Podružnica

SVEUČILIŠNI ODJEL ZDRAVSTVENIH STUDIJA

PREDDIPLOMSKI SVEUČILIŠNI STUDIJ

PRIMALJSTVO

Ankica Biuk

**ANTENATALNA DIJAGNOSTIKA I RAD PRIMALJE U
TRUDNIČKOJ AMBULANTI**

Završni rad

Split, 2015.

SVEUČILIŠTE U SPLITU

Podružnica

SVEUČILIŠNI ODJEL ZDRAVSTVENIH STUDIJA

PREDDIPLOMSKI SVEUČILIŠNI STUDIJ

PRIMALJSTVO

Ankica Biuk

**ANTENATALNA DIJAGNOSTIKA I RAD PRIMALJE U
TRUDNIČKOJ AMBULANTI**

**ANTENATAL DIAGNOSTIC AND THE WORK OF
MIDWIFE IN THE MATERNITY CLINICS**

Završni rad/ Bachelor's Thesis

Mentor:

Dr. sc. Ivan Palada, dr. med.

Split, 2015.

SADRŽAJ:

1.UVOD.....	1
1.1. Pregledi u trudnoći.....	2
1.2.1. Prvi pregled.....	2
1.2.2. Ponovni pregled.....	3
2. CILJ RADA.....	4
3. RASPRAVA.....	5
3.1. Antenatalna skrb.....	5
3.2. Antenatalna dijagnostika.....	6
3.2.1. Neinvazivna antenatalna dijagnostika.....	6
3.2.1.1. Dvostruki i trostruki test.....	6
3.2.1.2. Nifty test.....	7
3.2.1.3. Ultrazvučna dijagnostika.....	8
3.2.1.4. Kardiotokografija –ctg.....	10
3.2.1.5. Amnioskopija.....	12
3.2.2. Invazivna antenatalna dijagnostika.....	13
3.2.2.1. Amniocenteza.....	13
3.2.2.2. Biopsija korionskih resica.....	16
3.2.2.3. Kordocenteza.....	17
3.3. Važnost rada primalje u trudničkoj ambulanti.....	18
4.ZAKLJUČAK.....	20

5.SAŽETAK.....	21
6. SUMMARY.....	22
7. LITERATURA.....	23
8. ŽIVOTOPIS.....	24

Zahvaljujem svima koji su pomogli u izradi ovog rada:

Mentoru dr.sc. Ivanu Paladi, dr. med.

Mojoj obitelji te prijateljima i kolegama na podršci i razumijevanju.

1. UVOD

Trudnoćaje fiziološko stanje ženskog organizma koje odgovara ženinim anatomskim i funkcionalnim osobinama. Trudnoća traje 280 dana, 10 lunarnih mjeseci, 40 tjedana ili 9 kalendarskih mjeseci (1).

Tijekom trudnoće događaju se mnoge promjene u ženinom organizmu, a najznačajnije su promjene na spolnim organima. Koža te mišići vulve i međice u trudnoći su jače prokrvljeni i postaju mekši, a sluznica rodnice zbog otežanog venskog povrata ima karakterističnu modroljubičastu boju (2).

Kao što se već zasigurno zna, dijete nije jedino koja raste u sigurnosti ženine utrobe, u ženskom tijelu za potrebe trudnoće izrasta i čitavi novi organ. Posteljica je jedini privremeni organ u ljudskom tijelu. Počinje rasti oko tjedan dana nakon začeća, nakon što se oplođena jajna stanica učvrsti za zid maternice. Svrha posteljice ili placente jest da oformi barijeru između majčine i djetetove krvi. Majčine žile dovode hranjive tvari i kisik do posteljice, gdje ih onda posebne žilice odnose do pupčane vrpce, i konačno u djetetovo tijelo. Na isti se način, samo suprotnim putem, dijete rješava otpadnih tvari.

Osim te primarne svrhe, posteljica je vrlo važna za izlučivanje hormona estrogena i progesterona, koji su ključni za održavanje zdrave trudnoće te pripremu mliječnih žlijezda za dojenje.

Važna je proizvodnja hormona oksitocina koji je odgovoran za otpuštanje mlijeka iz mliječnih kanalića, ali i ima važnu ulogu pri uspostavi međusobne veze majke i djeteta (2).

U trudnoći se krvožilni sustav znakovito razlikuje od onoga izvan trudnoće. Tako se volumen plazme u trudnoći povećava za 40 posto, ukupna količina eritrocita za 30 posto, dok se koncentracija hemoglobina smanjuje dosežući najnižu razinu u 34. tjednu trudnoće, kad je volumen plazme najveći. Srce je u trudnoći potisnuto prema gore i rotirano prema naprijed. Minutni i udarni volumen srca povećavaju se za oko 40 posto. Ukupan protok krvi povećava se kroz maternicu i bubrege trudnice. U trudnoći dolazi do promjene vena, čija stjenka pod utjecajem hormona se proširi, tako da može doći do proširenja vena i nastanka varikoziteta (2). Disanje je u trudnoći također promjenjeno

zbog promjene oblika prsnog koša i ošita, koje maternica u trudnoći potiskuje prema gore, a funkcionalni rezidualni kapacitet pluća je smanjen. Fiziološke promjene bubrežnog sustava u trudnoći su znakovite. Bubrezi se povećavaju zbog bolje prokrvljenosti, a najuočljivije je proširenje bubrežnih čašica i mokraćovoda koji su zbog trudnoće nešto mlohaviji. Želudac trudnice je pomaknut u desno, a maternica potiskuje crijeva prema gore. Peristaltička aktivnost crijeva smanjena je tijekom trudnoće. Promjene raspoloženja u trudnoći vrlo su česte. Gotovo sve navedene promjene prolaze tijekom i nakon razdoblja babinja ne ostavljajući trajne posljedice za organizam žene.

1.1. Pregledi u trudnoći

Većina žena već po izostanku menstruacije jave se na pregled. Prema planu i programu mjera zdravstvene zaštite iz obaveznog zdravstvenog osiguranja, koji su donijeli Hrvatski zavod za zdravstveno osiguranje i Hrvatski zavod za javno zdravstvo, trudnica ima pravo na određeni broj pregleda (2).

1.1.1. Prvi pregled

Prvi pregled u trudnoći je iznimno važan jer se na osnovu anamnestičkih podataka i kliničkog nalaza može učiniti probir tzv. rizičnih trudnoća koje zahtjevaju intenzivniji nadzor. Takvih je trudnoća oko 15 posto, no iznimno je važno pravovremeno ih prepoznati (2).

Prvim ultrazvučnim pregledom koji se najčešće izvodi unutar prvog tromjesečja (do kraja 12. tjedna trudnoće) može se precizno odrediti trajanje trudnoće, broj plodova te jasno ocijeniti radi li se o urednoj ili patološkoj trudnoći. Duljina tjeme - trtica (CRL - crown rump length) smatra se najvjerodostojnijom metodom određivanja trajanja trudnoće, odnosno gestacijske dobi tijekom prvog tromjesečja. Biološka varijabilnost ranih vrijednosti duljine tjeme trtica CRL-a izuzetno je mala.

Prvi pregled sastoji se od uzimanja obiteljske i osobne anamneze, kroz koju se nastoji saznati sve o bolestima unutar obitelji i osobnim bolestima koje je trudnica preboljela ili

od njih trenutačno boluje, a mogu utjecati na trudnoću, kao i o lijekovima koje uzima za eventualne kronične bolesti ili trenutačno zdravstveno stanje jer se većina lijekova ne smije uzimati tijekom trudnoće. Važne informacije su i podaci o prvoj menstruaciji, broju poroda, broju pobačaja, zadnjoj menstruaciji i općenito trajanju menstrualnog ciklusa.

Zatim je potrebno učiniti laboratorijske pretrage krvi (kompletna krvna slika, krvna grupa i Rh faktor), pregledati mokraću test-trakom te izmjeriti krvni tlak i tjelesnu težinu.

Slijedi ginekološki pregled radi uzimanja brisa za PAPA test i cervikalne briseve. Ako je trudnoća uredna, svaki sljedeći pregled planira se svakih tri do četiri tjedna, u posljednjim mjesecima trudnoće i češće (svakih dva do tri tjedna), a u posljednjim tjednima i svaki tjedan. Nakon što istekne termin poroda, pregledi se obavljaju svaki drugi dan.

1.1.2. Ponovni pregled

Drugi pregled slijedi za tri do četiri tjedna (oko 16 tj. trudnoće). Na svakom se pregledu mjeri krvni tlak trudnice, prirast tjelesne težine, određuje prisustvo proteina u urinu te obavlja pregled u spekulima i bimanualni pregled.

Obavezni dio pregleda trudnice uvijek je slušanje djetetovog srca te nakon 38.tj. kardiotokografija (CTG). U zdravih trudnica s neugroženom trudnoćom (80 posto svih trudnoća) pregledi se obavljaju do 28. tjedana u razmacima od mjesec dana, a do 37. tjedana u razmacima od tri tjedna, a zatim jednom tjedno (3).

2. CILJ RADA

Cilj ovog rada je opisati važnost antenatalne zaštite u trudnoći i prije same trudnoće te opisati antenatalnu dijagnostiku u trudnoći. Opisati važnost rada primalje u trudničkoj ambulanti.

3. RASPRAVA

Trudnoća i porođaj stoljećima su bili razdoblja neizvjesnog ishoda, trudnoća se nije nadzirala, a skrb o porođaju vodile su samo primalje, nerjetkoslabo ili nikakao educirane.

Niti jedno drugo razdoblje života, kao što je trudnoća, nije toliko ispunjeno tjelesnim i emocionalnim promjenama. Sam je nastanak novog života podjednako uzbudljiv kako budućim roditeljima, tako i liječniku koji prati i nadgleda razvitak i rast novog bića sve do njegovog porođaja nakon 40. tjedana trudnoće. Mnogobrojna su pitanja, strepnje i strahovi koji se tijekom ovog istodobno dugog i kratkog perioda iznova stvaraju. Ipak, umirujuća je istina da trudnoća nikada nije bila tako sigurna. Nikada ranije u povijesti porodništva djeca nisu imale toliko izgleda da se rode žive i zdrave. Nepotrebni strahovi mogu učiniti trudnoću uznemiravajućim događajem. Opće dobro trudnice olakšati će ne samo trudnoću, nego i porođaj.

3.1. Antenatalna skrb

Moderna antenatalna skrb uključuje sprječavanje, prepoznavanje i liječenje svih bolesti i patoloških stanja koja mogu ugroziti trudnoću, ali i obrazovanje trudnice i njezine okoline i socijalnu skrb za obitelj (3). Svrha provođenje mjera antenatalne skrbi jest rano otkrivanje patoloških stanja u trudnoći što znakovito smanjuje mogućnost razvoja komplikacija, odnosno nepovoljnog ishoda trudnoće (pobačaj, prijevremeni porođaj, porođaj niske porođajne težine i dr.). Brojna istraživanja su potvrdila kako je bolji ishod trudnoće u žena u kojih su ginekološke kontrole bile redovite (devet i više kliničkih pregleda te najmanje tri ultrazvučna pregleda) u usporedbi s onima bez kontrole ili neredovitim kontrolama (4).

Cilj antenatalne skrbi je provođenje preventivnih i kurativnih mjera da bi se osiguralo zdravlje trudnice i da bi trudnoća završila rođenjem donošenog, živoga i zdravog djeteta (1).

Osnovne zadaće antenatalne skrbi:

1. čuvanje zdravlja trudnice tijekom cijele trudnoće
2. stalno (kontinuirano) praćenje ploda i njegovog razvoja
3. što ranije prepoznavanje nepravilnosti trudnoće radi što brže primjene liječenja

Antenatalna zaštita provodi se u dispanzerima za žene sa savjetovaništima za trudnice te djelovanjem patronažne službe. Uspjeh antenatalne zaštite ovisi o zdravstvenoj kulturi stanovništva i mogućnostima zdravstvene zaštite.

3.2 Antenatalna dijagnostika

Da bi antenatalna zaštita bila potpuna neizostavna je i antenatalna dijagnostika. U slučaju sumnje na kongenitalne anomalije trudnici se savjetuju određene metode antenatalne dijagnostike. Te metode mogu bit **neinvazivne i invazivne**.

3. 2. 1. Neinvazivna antenatalna dijagnostika

3.2.1.1. Dvostruki i trostruki test (eng. triple i double test)

Dvostruki i trostruki testovi omogućuju usporedbu određenih biokemijskih parametara u krvi trudnice (estriol i free- β hCG kod dvostrukog testa, odnosno estriol, β -hCG i alfa-fetoprotein kod trostrukog testa) i njene starosti sa standardnim krivuljama i na taj način procjenu individualnog rizika za Downov sindrom. Točnost samog testa se procjenjuje na 60 – 70 posto. Test se izvodi uobičajeno između 15.-18. tjedana trudnoće (4).

Osjetljivost trostrukog probira za druge poremećaje broja kromosoma je nešto niža. Negativan trostruki probir nažalost ne daje potpunu garanciju da je dijete zdravo (još uvijek ostaje neotkriven 1 slučaj trisomije od 1.000 rađenih testova). Kod sumnjivih rezultata testa - ako je individualni rizik javljanja trisomije 1:200 (u nekim zemljama 1:300) preporučuje se gensko savjetovanje i poduzimaju se invazivne metode prenatalne dijagnostike.

Kombinacija testova prvog i drugog tromjesečja (kombinirani probir u 1. tromjesečju + trostruki/četverostruki probir u 2. tromjesečju) čini integrirani ili sekvencijski probir.

Kod integriranog probira se rezultat priopćava tek nakon integracije rezultata u 2. tromjesečju. Kod sekvencijskog probira se rezultat testa priopćava trudnici nakon svakog učinjenog testa. Novija istraživanja američkih znanstvenika ukazuju da je sekvencijski probir u skupini trudnica s umjerenim rizikom, koji je definiran rizikom između 1:30 i 1:1.500 najučinkovitija strategija probira za Downov sindrom. Važnost integriranih testova ogleda se u smanjenju učestalosti lažno pozitivnih testova i broja nepotrebno provedenih invazivnih zahvata, pri točnosti testova oko 95 posto (4).

3.2.1.2. Nifty test

Nifty test je jednostavan krvni test koji otkriva Downov sindrom i druge genetske poremećaje, bez rizika za fetus ili majku.

Ovaj neinvazivni test je siguran i jednostavan test prenatalnog probira za Downov sindrom i druge trisomije. Test se sastoji od uzimanja 10 ml uzorka krvi od trudnica u 10. do 24 tjednu trudnoće. Iz ovog uzorka krvi, DNK fetusa se analizira kako bi se ispitali kromosomi (trisomija 21, 18 i 13). Iz ovog uzorka također je moguće identificirati spol djeteta.

Nakon savjetovanja sa svojim liječnikom, biti će potrebno ispuniti Nifty obrazac odobrenja prije nego što se postupak ispitivanja može započeti. Uzorak krvi će biti obrađen u laboratoriju. Rezultati će stići kod odabranog liječnika nakon 10-14 dana. Osjetljivost i specifičnost testa su preko 90 posto. To znači da test može uspješno identificirati preko 99 posto, što znači da je 99 posto sigurno da fetus ne nosi trisomiju (nizak rizik rezultata) ili 99 posto da je fetus s trisomijom (visok rizik rezultata).

Nifty test se preporuča između 10 i 24 tjedna trudnoće. Koncentracija fetalne DNA u majčinoj perifernoj krvi izravno određuje je li uzorak prikladan za testiranje. Koncentracija fetalne DNA će se povećati proporcionalno rastu fetusa.

Nifty test se preporučuje za trudnice koji su prethodno prošli odgovarajuću pregled ultrazvukom i medicinske prije testa savjetovanje. U prvom stupnju test je namijenjen trudnicama:

- s povećanim rizikom za prisutnosti kromosomskih defekata

- koje su starije od 35 godina
- koje imaju djecu s kromosomskim nedostataka
- koje imaju obiteljski poznati slučaj kromosomskih defekata (5).

Indikacije za Nifty testiranje su:

1. starost trudnice (35 godina i više)
2. UZV nalaz koji govori u prilog povećanog rizika od aneuploidije
3. pozitivan nalaz kod neinvazivnih testova probira
4. umjetna oplodnja ili prijašnji habitualni pobačaji
5. postojanje kontraindikacija za invazivne metode (placenta praevia, rizik od spontanog pobačaja, HBV infekcija)
6. prijašnje trudnoće sa trisomijama
7. roditeljska robinsonova translokacija s povećanim rizikom od fetalne trisomije 13 i 21.

3. 2. 1. 3. Ultrazvučna dijagnostika

Ultrazvuk je dijagnostička metoda temeljena na odašiljanju, registriranju, analizi i prikazu vibroakustičnih valova frekvencije preko 20 000 Hz koji se reflektiraju o unutarnje organe i njihove površine. Uvedena je u svijet ginekologije i porodništva 60-tih godina prošlog stoljeća. Kožni nabor na vratu fetusa u 12. tjednu trudnoće >3mm parametar je za postavljanje sumnje na kromosomske nakaznosti (poput trisomije 21-Down sindrom). Mjerenje ovog nabora dio je rutinskog ultrazvučnog pregleda krajem prvog tromjesečja trudnoće. Ukratko, suvremena ginekološka ordinacija danas je nezamisliva bez kvalitetne ultrazvučne opreme, te stručnjaka obrazovanih iz područja ultrazvučne dijagnostike (6).

Vizualizacija rane trudnoće (gestacijska vrećica, plod u maternici) omogućena je uvođenjem transvaginalnog ultrazvuka. Otkrivanje kucajeva embrionalnog srca i mjerenje razdaljine od tjemena do trtice (CRL) potvrda je uredne trudnoće (6).

Nuhalni nabor (kožni nabor) na vratu fetusa u 12. tjednu trudnoće >3mm parametar je za postavljanje sumnje na kromosomske nakaznosti (poput trisomije 21-Down

sindrom). Mjerenje ovog nabora dio je rutinskog ultrazvučnog pregleda krajem prvog tromjesečja trudnoće (6).

Detaljnja evaluacija anatomije ploda, rutinsko mjerenje biofizičkih parametara (BPD, AC, HC, FL), lokalizacija sijela posteljice, mjerenje količine plodove vode sastavni su dio svakog ultrazvučnog pregleda u drugom i trećem tromjesečju trudnoće. Utvrđivanje normalnosti ploda (anomaly scan) je pregled koji podrazumijeva detaljnu evaluaciju ploda i maternice. Vršiti se oko 20. tjedna trudnoće (18.-22. tjedna). On uključuje 3D/4D pretrage i zahtjeva aparate zadnje generacije, a promatra se:

- oblik i strukturu glavice ploda (anencefalija može biti detektirana u 98% slučajeva, hidrocefalus u 60%)

- lice ploda (rascjep nepca u 75%)

- kralježnicu, uzdužan i poprečan presjek (spina bifida u 90%)

- trbušni zid, da potvrdimo pokriva li trbušne organe sprijeda (gastroshiza u 98%)

- srce ploda (4 srčane komore; 2 pretkljetke, 2 kljetke; srčane zalistke – u 50% slučajeva moguća je dijagnoza malformacija)

- želudac djeteta

- bubrezi i mokraćni mjehur. U slučaju da je mjehur prazan normalno je da se tijekom pregleda (20 min.) počne puniti. Ageneza ili nedostajući bubreg otkrivamo u 84 posto slučajeva.

- ručice, nožice, prstići

- sijelo posteljice, količina plodove vode, krvne žile pupkovine (normalno 3)

- spol djeteta

U slučaju da se radi o nezadovoljavajućem položaju djeteta neophodno je pregled ponoviti za 3 tjedna. Ova pretraga zahtijeva suvremenu dijagnostičku opremu i iskustvo ispitivača i pruža nam detaljnu procjenu rasta i razvoja ploda.

Color i power Doppler: mjerenje protoka krvi i indeksa otpora (resistance index – RI), kao i brzina protoka u sistoli i dijastoli (peak systolic, end diastolic flow) u krvnim

žilama pupkovine i središnjoj krvnoj žili mozga ploda pokazatelj su njegovog biofizičkog stanja i moguće ugroženosti. To je važno za postavljanje dijagnoze zastoja u rastu ploda (IUGR-intrauterine growth retardation). Dopplerski efekt jedina je neinvazivna ultrazvučna metoda mjerenja protoka krvi ploda i dio je rutinskog pregleda u drugom tromjesečju trudnoće. 3-D i 4-D je najsuvremenija ultrazvučna tehnologija koja omogućava otkrivanje normalnosti ili kraniofacijalnih anomalija (lica i lubanje) ploda. Idealan period za ovu pretragu je drugo tromjesečje trudnoće (oko 25. tjedna). Detaljna i stručna evaluacija ovih poremećaja rutinski je dio pretraga u sofisticiranim ultrazvučnim centrima. Ono zahtijeva visoku stručnost i iskustvo te u velikoj mjeri je ovisno o položaju ploda u vrijeme ispitivanja, kao i o količini plodove vode oko glavice ploda. Kraniofacijalne malformacije same po sebi uključuju široki spektar nakaznosti. One mogu biti i dio kompleksnijih urođenih anomalija, ili mogu biti dio različitih sindroma. Konačno, trodimenzionalni prikaz anatomije uvelike pozitivno utječe na odnos roditelja prema plodu, kao i na njihovo povjerenje prema liječniku (6).

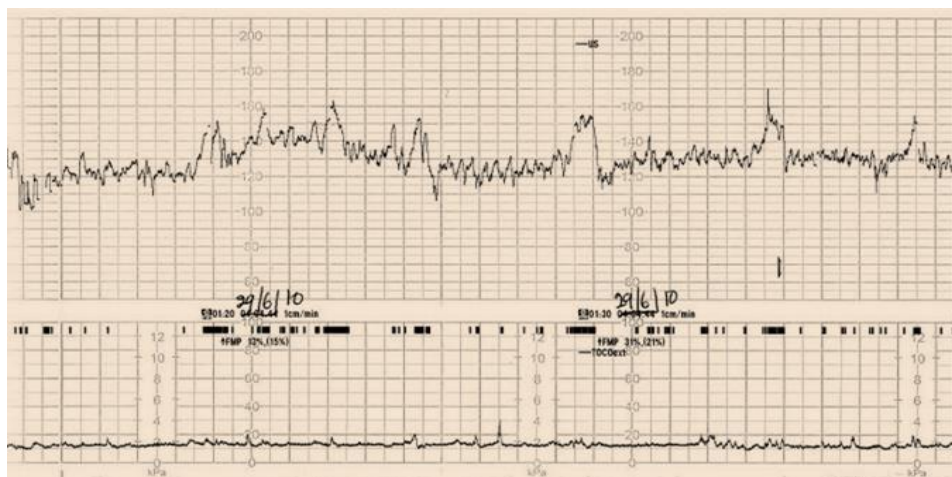
3. 2. 1. 4. Kardiologografija– CTG

Kardiotokografija (CTG) podrazumijeva grafički prikaz aktivnosti srca ploda i aktivnosti mišića zida maternice tijekom trudnoće i tijekom porođaja. Metoda istovremeno očituje stezanje maternice i otkucaje srca ploda. Stezanja maternice (kontrakcije) i otkucaji srca ploda bilježe se pomoću posebnih sonde koje se postavljaju na prednji trbušni zid (kožu na truhu). U uređaju se različiti impulsi pretvaraju u signale, prikazuju na monitoru i bilježe na posebnom pokretnom trakastom papiru. Na osnovu izgleda linija (krivulja), određuje se stanje ploda, kao i njegova eventualna ugroženost tijekom trudnoće ili porođaju. U CTG-u razlikujemo vanjsko i unutarnje mjerenje. Vanjsko mjerenje: - dvije različite elektrode (sonde) mjere aktivnosti preko kože trbuha trudnice tako što jedna sonda registrira srčanu aktivnost ploda, a druga sonda aktivnost mišića maternice trudnice. Unutarnje mjerenje kroz: - grlić maternice se postavi kateter i elektrode koje se povezuju sa glavom ploda i na taj način se registriraju aktivnosti maternice i grlića maternice, kao i srčana aktivnost ploda. Unutarnje mjerenje je preciznije, ali je njegov karakter invazivan.

CTG-om se radi procjena postojanja bilo kakve patnje ploda pri kraju trudnoće i pri samom porođaju. Istovremeno praćenje kontrakcija maternice i srčane frekvencije fetusa pruža značajne podatke o stanju ploda u maternici. Primjena ove metode je značajno smanjila komplikacije u perinatologiji, ali još uvijek postoji veliki broj lažno pozitivnih nalaza. Zato stručnjaci preporučuju provjeru nalaza ostalim nalazima i ultrazvučnim pregledom.

Tijekom trudnoće, kontrakcije utječu na stanje krvotoka u maternici i posteljici, kao i na opskrbu fetusa kisikom. Kada su cirkulacija krvi i funkcije posteljice uredni, stanje ploda se smatra dobrim i pretpostavke su da porođajne kontrakcije vjerojatno neće ugroziti fetus. Ako cirkulacija krvi i funkcije posteljice nisu pravilni i uredni, može doći do komplikacija i ugrožavanja samog fetusa. CTGse može primjenjivati od 28. tjedna trudnoće, ali se preporučuje, i primjena je najčešća poslje 35. tjedna. Osobito je važno praćenje rizičnih trudnoća, kada trudnice boluju od dijabetesa, imaju povišen krvni tlak ili ako su Rh-negativne.

U očitavanju kardiokotografskog nalaza uzimamo u obzir temeljnu frekvenciju, varijabilnost temeljne frekvencije (oscilacije) i promjene temeljne srčane frekvencije s obzirom na fetalne pokrete i trudove (7) (slika 1).



Slika 1: Temeljna srčana frekvencija: normalna srčana frekvencija

3. 2. 1. 5. Amnioskopija

Amnioskopija je metoda pomoću koje procjenjujemo zrelost fetusa i njegovu ugroženost. Metoda se sastoji u uvođenju metalnog tubusa kroz rođnicu, već dijelom otvorenog vrata maternice, sve do plodovih ovoja. Amnioskopski tubus na svom vanjskom dijelu je nešto širi, gdje ima priključak za izvor svjetla, koje omogućuje promatranje donjeg pola plodovih ovoja i kroz njih plodovu vodu. Na osnovi izgleda i količine plodove vode procjenjujemo stanje ploda. Sama metoda je bezbolna i kratkotrajna te se može po potrebi ponavljati.

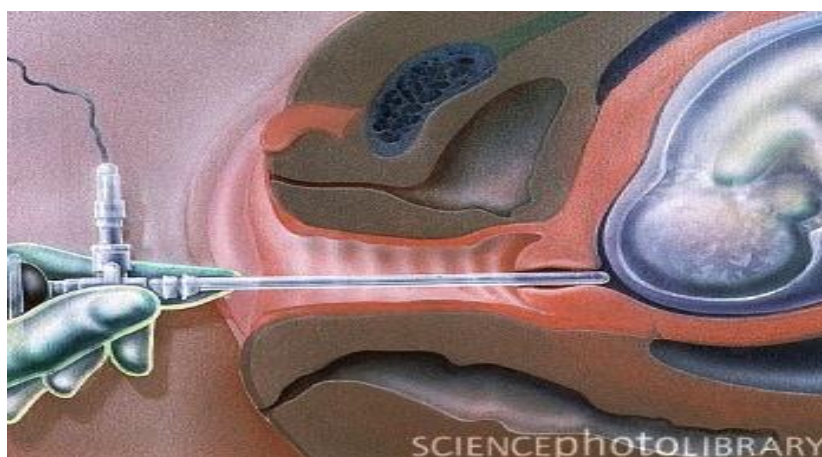
Cilj izvođenja amnioskopije:

1. procjena fetalne zrelosti i gestacijske dobi:

- do 24. Tjedna plodova voda je žućkasta
- nakon toga do 37. tjedna je prozirna s krpicama verniksa
- u 38. Tjednu gube se krpice postaje mliječna
- mliječnija do termina (39- 40) tjedana što je znak zrelosti ploda
- nakon termina opet se gubi mliječnost, postaje bistra, ali bez krpica verniksa

2. Procjena fetalne ugroženosti:

- mekonijska plodova voda je patološko nalaz, znak fetalne ugroženosti (8).



Slika 2. Amnioskopija

Izvor: <http://www.poliklinika-sinteza.hr/>

3.2.2. Invazivna antenatalna dijagnostika

3.2. 2. 1. Amniocenteza

Amniocenteza je zahvat kada se pod kontrolom ultrazvučne sonde iglom ulazi kroz trbuh majke u maternicu i aspirira plodova voda za daljnju analizu. Prije same punkcije vrši se detaljan ultrazvučni pregled, prilikom kojeg se određuje položaj fetusa, kao i posteljice kako bi se izbjegla nepreciznost zahvata, ali i ozljeđivanje fetusa. To je metoda uzimanja uzorka plodove vode (12/13 - 20 tjedana gestacije) kada su stanice fetusa ondje prisutne. Najčešće se izvodi između 16. i 18. tjedna trudnoće. U tom periodu najveća je stopa uspješnih kultura koje se dobiju iz stanica plodove vode. Iskustvo operatera i tehnika navođenja ultrazvukom značajno pridonose smanjenju rizika za trudnoću, ali nakon zahvata mora se računati s gubitkom 0,5 - 3,2 posto trudnoća sa zdravom djecom, povišenom učestalošću prijevremenih poroda i nešto većom perinatalnom smrtnošću (9).

Indikacije za amniocentezu su slijedeće:

1. trudnice starije od 37 godina
2. abnormalni UZV nalaz
3. obiteljska i osobna anamneza (kromosomske translokacije u jednog ili oba roditelja, rađanje djece sa dokazanom kromosomskom anomalijom, te trudnoće sa rađanjem nakaznog ploda)
4. povišen rizik kombiniranog testa I tromjesečja, ili dvostrukog i/ili trostrukog testa (4).

Cilj amniocenteze jest dobiti uzorak plodove vode radi provođenja adekvatnih analiza. Naime, plodova voda vrlo je povoljna za analizu fetalnog stanja jer u njenom sastavu nalazimo velik broj različitih fetalnih izlučevina i stanica – fetalni urin, različite sekrete, odljuštene fetalne stanice kože i donjeg dijela urinarnog trakta. kao i odljuštene stanice amniona.

Odluka o amniocentezi donosi se kada se želi genski analizirati fetus, odnosno dijagnosticirati različiti kromosomski poremećaji koje još nazivamo i kromosopatije.

Ovdje se prvenstveno misli na Downov sindrom (trisomija 21. kromosoma), ali i na ostale rjeđe poremećaje kao što su Turnerov, Edwardsov, Patau ili Klinefelterov sindrom.

Rjeđe se amniocenteza koristi u dijagnostici anemija i infekcija, za određivanje krvne grupe, analizu trombocita i dijagnostiku defekata u zatvaranju neuralne cijevi, kao i za provjeru fetalne plućne zrelosti pred kraj trudnoće. Sama amniocenteza u rijetkim slučajevima može predstavljati i metodu liječenja, primjerice kod odstranjenja pretjerane količine plodove vode, odnosno polihidramnija.

Amniocentezu u svrhu genetske analize je moguće napraviti bilo kada nakon navršenih 11 tjedana trudnoće. Zahvat koji se napravi prije navršenih 15 tjedana zove se rana amniocenteza i nije preporučljiv zbog povećane opasnosti od gubitka trudnoće. Zahvati iza 18. tjedana trudnoće također se ne preporučuju zbog poteškoća oko dovršenja trudnoće u slučaju pozitivnog nalaza. Rezultat amniocenteze, odnosno fetalni kariogram, potrebno je čekati između 3 i 5 tjedana.

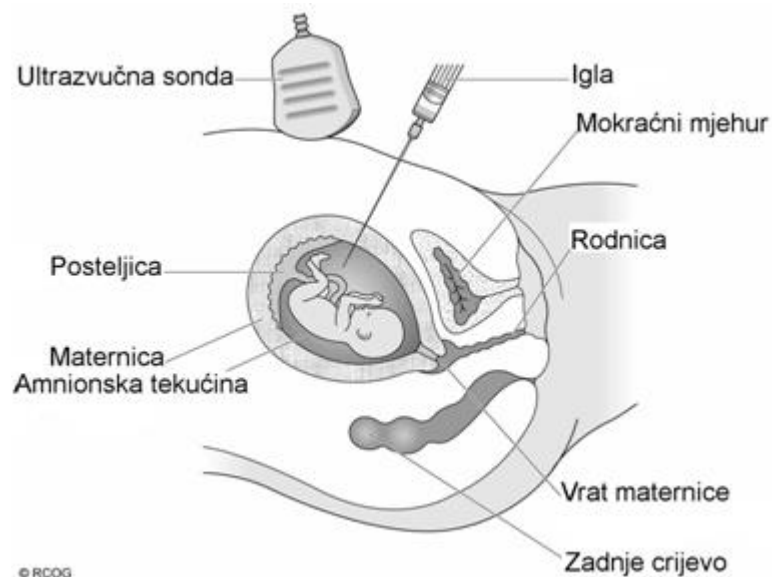
Prije samog zahvata potrebno je odlučiti što napraviti u slučaju pozitivnog nalaza. To je zapravo najveći problem s kojim se parovi susreću. U principu postoje dvije mogućnosti – ili nastaviti trudnoću i roditi dijete s kromosomopatijom ili prekinuti trudnoću u za to predviđenom roku. Za prekid trudnoće mora se za to dobiti dozvola etičkog povjerenstva institucije zadužene za njeno provođenje. Prekid nikako ne treba raditi nakon navršenih 22 tjedana trudnoće. To je ujedno i razlog zbog čega amniocentezu treba svakako napraviti do 18. tjedna, s obzirom da će do nalaza proći još više od 3 tjedna od trenutka punkcije. U slučaju da par zbog svojih osobnih uvjerenja ne planira prekidati trudnoću, i kad se radi o pozitivnom nalazu, tada savjetujemo da se amniocenteza zbog potencijalnih komplikacija niti ne provodi.

Prvi korak (prije samog zahvata) predstavlja rutinski ultrazvučni pregled fetusa i unutrašnjostimaterišta. Određuje se količina plodove vode koja mora biti optimalna za izvođenje zahvata. Ako je ona premala, zahvat se odgađa za sedam dana, što je period u kojem se količina najčešće dostatno poveća za nesmetano obavljanje punkcije. Nadalje, određuju se mjere fetusa i procjena težine (tzv. fetalna biometrija), njegov položaj i osnovno stanje. Ako fetalnom biometrijom zaključimo da je trudnoća kraća od računanja prema zadnjoj menstruaciji, odgađamo zahvat do navršenih 16 tjedana. Posljednje što se procjenjuje inicijalnim ultrazvučnim pregledom jest položaj posteljice. Idealno je pronaći slobodni džep plodne vode, bez dijelova fetusa, pupkovine ili

posteljičnog tkiva na putu igle. U slučaju da se posteljica nalazi na prednjem zidu materišta, punkcija se obavlja kroz posteljicu (po mogućnosti njen najtanji dio).

Drugi korak u zahvatu predstavlja dezinfekcija prednje trbušne stijenke, s posebnim naglaskom na planirano mjesto punkcije. Potrebno je dezinficirati široko polje trbušne stijenke, jer se planirano mjesto uslijed fetalnih pokreta vrlo često može i promijeniti. Sama amniocenteza se ne radi pod lokalnom anestezijom jer je zahvat gotovo potpuno bezbolan, a trudnice ga najčešće uspoređuju s vađenjem krvi.

Punkcija se izvodi standardnom, tzv. spinalnom iglom duljine između 8 i 9 centimetara. Pod kontrolom ultrazvuka iglom se u ulazi u slobodni džep plodove vode i aspirira količina od 20 mililitara. Odmah nakon zahvata ultrazvukom se provjeri stanje fetusa, a šprica s plodovom vodom upakira se na propisani način za transport u citogenetski laboratorij. Nakon zahvata amniocenteze preporučuje se mirovanje sljedeća 24 sata i (ako je trudnica zaposlena) bolovanje u trajanju od sedam dana. Ponekad se dogodi da punkcija ne uspije nakon prvog uboda. Tada se, u dogovoru s trudnicom, punkcija može ponoviti bez, u literaturi opisanih, dodatnih rizika za trudnoću. Ukoliko zahvat ni tada ne uspije ili trudnica odbije ponovni ulazak iglom, on se odgađa za sedam dana.



Slika 3. Amniocenteza

Izvor: <http://www.eurogentest.org/>

Zadaća primalje u prevenciji infekcije je da se zahvat obavlja u strogo aseptičkim uvjetima, a u prevenciji senzibilizacije je da sve Rh– negativne trudnice nakon amniocenteze trebaju dobiti anti D serum (10).

3. 2. 2. 2. Biopsija korionskih resica

Analiza korionskih resica (biopsija korionskih resica ili aspiracija korionskih resica) je najstarija invazivna metoda prenatalne dijagnostike.

Izvodi se od 10.–16. tjedna trudnoće, transcervikalnim (do 12-tjedna) ili transabdominalnim pristupom. Temelji se na činjenici da trofoblast (osnova za izvanfetalne strukture: amnion, korion i posteljicu) ima istu gensku strukturu kao i fetus. Korionske resice se mogu koristiti za citogenetsku i biokemijsku analizu, ne koristeći kulturu tkiva (7). Stoga se dijagnoza može dobiti brzo, već za nekoliko sati.

Rizik zahvata (rani i kasni spontani pobačaj) iznosi oko 2,5 posto i veći je od rizika RACZ. Vještina i iskustvo operativnog tima je najbitniji čimbenik u odluci koja će se tehnika prenatalne invazivne tehnike odabrati (10).

Kod ovog postupka se tankim kateterom unešenim u maternicu kroz rodnicu (transcervikalni pristup) ili preko trbuha (transabdominalni put) uz ultrazvučno navođenje aspirira dio posteljičnog tkiva (korion) za analizu. Korionske resice su prstoliki izdanci posteljičnog tkiva koji su genetski identični fetusu, a razvijaju se veoma rano u trudnoći, tako da je njihova analiza moguća prije analize plodove vode.

Kultivacijom korionskih stanica metodom direktne kariotipizacije, iz dobivenog tkiva se nalaz dobiva za svega tri dana. Ovom metodom se izvrsno dijagnosticiraju nasljedne metaboličke bolesti pri čemu se dijagnosticira nedostatak ili nedovoljna funkcija nekog enzima. Tipični poremećaji koji se mogu ovom metodom dijagnosticirati su cistična fibroza, hemofilija, talasemija i druge hemoglobinopatije, Huntingtonova bolest i mišićne distrofije. Većina ovih analiza obavlja se i za naše trudnice u velikim svjetskim centrima kao što su Oxford, Milano i Amsterdam kuda se uzorci korionskih resica šalju.

Za napomenuti je postojanje slijedećih interventnih zahvata: placentocenteza (od 16. tjedna), kordocenteza (od 18. tjedna i kasnije intrauterina terapija), te biopsija fetalne kože (od 20. tjedna trudnoće).

3. 2. 2. 3. Kordocenteza

Kordocenteza je punkcija u svrhu dobivanja uzorka krvi djeteta za prenatalno dokazivanje bolesti krvi djeteta, praćenja težine i liječenje izoimunizacija, dijagnostiku bolesti metabolizma djeteta, infekcije djeteta, određivanje fetalnog kariograma (sumnja na malformaciju, zastoj rasta), ispitivanje homeostaze i liječenje djeteta (intrauterina transfuzija). Metoda je zahtjevna, dugotrajna te zahtjeva veliko iskustvo operatera, a opterećena je i komplikacijama. Kod kordocenteze punktira se pupkovina najmanje 1 cm od mjesta na kojem se pupčana vrpca odvaja od posteljice te aspirira mala količina krvi iz pupčane vene. Neki izvori navode perinatalnu smrtnost nakon zahvata i do 8 posto.

Od 22 do 23 tjedna gestacije amniocentezu zamjenjuje metoda uzimanja uzorka krvi iz pupčane vrpce ploda. Dobijeni uzorak krvi može se koristiti za procjenu stanja ploda u određenim patološkim trudnoćama ili za dijagnozu nasljeđenih i intrauterino stečenih poremećaja ukoliko to nije već ranije urađeno.

3.3. Važnost rada primalje u trudničkoj ambulanti

Zadaća primalje vrlo je složena i višestruka. Primalja je osoba koja svojim znanjem, stručnošću, spretnošću i dobronamjernošću pomaže ženama u trudnoći, porodu i babinjama. Primalja kontaktira sa pacijenticama u ginekološkoj ambulanti prije, kroz cijelu trudnoću i na trudničkim tečajevima. Od iznimne je važnosti razdoblje u trudnoći te prvi kontakt majke i djeteta, a primalja je osoba koja je u tim trenucima uz pacijenticu i pomaže joj.

Primalja mora imati znanje o značenju materinstva, mjerama zaštite trudnica, o njihovim socijalnim i tjelesnim potrebama. Ona sudjeluje pri pregledu i u mnogobrojnim dijagnostičkim metodama. Samostalno priprema pacijentice za preglede, porod i različite pretrage, vodi normalan porod uz liječnikovu kontrolu. Unatoč obilju profesionalnih zaduženja, primalja ne smije zaboraviti na tople riječi i osmijeh. Od nje se očekuje da pruži sigurnost pacijenticama u trudnoći, uspostavi povjerenje i ohrabruje (1).

Trudnica se najčešće javlja na prvi pregled zbog prvog, a nerijetko nakon drugog, izostalog menstrualnog ciklusa, tj. sa 8 do 12 tjedana trudnoće. Pregled počinje inspekcijom vanjskog spolovila, pri čemu se uočavaju patološke promjene, kao crvenilo, iscjedak, izrasline. Nakon inspekcije slijedi obavezno pregled u spekulima i omogućava detaljan pregled svih djelova rodnice, ali uz pomoć primalje zbog dodatnih analiza. Nakon uvođenja rodničkog zrcala opisuje se iscjedak u rodnici, te se i mikroskopira i analizira miješanjem sa 0.5-1%-otnom otopinom briljant krezila ili s fiziološkom otopinom. Na temelju zastupljenosti laktobacila, leukocita, epitelnih stanica i bakterija stupnjuje se rodnički iscjedak u tri stupnja čistoće po Schroderu (9).

Nakon određivanja stupnja čistoće svakoj se trudnici treba uzeti direktni i endocervikalni citološki razmaz po Papanicolaouu. Citodijagnostikom u trudnoći se otkrivaju preinvazivne lezije, koje će kasnije postati invazivni karcinom. Slijedeći korak je opisivanje stijenke rodnice i vrata maternice. Sluznica rodnice je blijedo ružičasta, a vrat maternice iste boje, epitelizirano, u žena koje nisu rodile konična, a u onih koje su rodile cilindrična oblika. U svih prvorotki, a u početku i kod višerotki, vrat maternice je zatvoren, nije uloživ ni za vršak prsta. Nakon palpacije vrata maternice slijedi

bimanualna palpacija povećanog trupa maternice. Veličina i oblik trupa maternice ovise o trajanju trudnoće (9).

Pri pregledima u ranoj trudnoći, a i tijekom svih ostalih pregleda u kasnoj trudnoći primalja treba trudnicu uputiti kako promicati i očuvati svoje zdravlje i zdravlje djeteta tijekom trudnoće. U trudnica koje obavljaju redovite antenatalne preglede postupak treba biti:

- izmjeriti tjelesnu težinu
- izmjeriti krvni tlak
- prekontrolirati proteine u urinu

Izvana se palpira maternica i određuje se tonus maternice i visina dna maternice. Mjeri se opseg trbuha (u terminu 100-105cm) i određuje se udaljenost fundus od simfize. Radi se pregled u spekulima i promatra stupanj čistoće ako su nastupile promjene u odnosu na ranije nalaze. Vanjskim pregledom u posljednjem tromjesečju mogu se prilično točno procijeniti elementi smještaja ploda u maternici, tj. položaj, stav i namještaj ploda, dok je za procjenu držanja potreban pregled ultrazvukom. Fizikalni pregled u uznapredovaloj trudnoći se sastoji od inspekcije, palpacije, auskultacije, a perkusija se iznimno koristi (9).

4. ZAKLJUČAK

Antenatalna skrb je skup mjera i postupaka koje se provode u trudnoći s ciljem osiguravanja optimalnih uvjeta za rast i razvoj ploda, porođaja zdravog djeteta i očuvanja zdravlja trudnice. U antenatalnoj zaštiti najveće značenje pripada pružanju stručne pomoći primalje, dobra komunikacija s pacijenticom i uzajamno povjerenje.

Antenatalna dijagnostika može pomoći smirivanju roditelja koji su bezrazložno zabrinuti za zdravlje svog djeteta jer se ta zabrinutost može odraziti na samu trudnoću. Utvrđivanjem nekog genskog oštećenja i priopćavanju roditeljima, dajemo im vremena da prihvate to stanje, te da se pripreme za povjerenu im zadaću.

Zaključujem da dobro organiziranom antenatalnom zaštitom, suvremenim vođenjem poroda i dobrom neonatalnom skrbi, mogu postići odlični rezultati, ali sve to nije dovoljno, ako trudnica nema dovoljan broj kvalitetnih pregleda, jer ukoliko je antenatalna zaštita neadekvatna, čak i niskorizične trudnoće mogu postati visokorizične.

5. SAŽETAK

Antenatalna zaštita je skup preventivno-kurativnih postupaka koji se provode za vrijeme trudnoće, s ciljem rađanja zdravog i živog djeteta te očuvanja majčinog zdravlja. Uključuje redovite liječničke preglede (bar jedanput mjesečno), pregled ultrazvukom (bar tri tijekom trudnoće), redovito mjerenje tjelesne mase, krvnog tlaka, bjelančevina u mokraći, planiranje prehrane trudnice i zdravstveno prosvjeđivanje (6). Otkriva, proučava, sprječava i otklanja uzroke koji mogu ugroziti zdravlje i život majke i djeteta. Rana dijagnoza trudnoće se temelji na anamnezi, kliničkom pregledu, laboratorijskim pretragama i ultrazvučnom pregledu. Pregledi i nadzori napredovanja trudnoće obavljaju se do 28. tjedna u razmacima od mjesec dana, do 37. tjedna u razmacima od tri tjedna, a zatim jednom tjedno. Prvi ultrazvučni pregled u zdravih trudnoća treba učiniti do 12. tjedna trudnoće, drugi UZV pregled od 18. do 22. tjedna trudnoće, a treći od 32. do 34. tjedna trudnoće.

Da bi antenatalna zaštita bila potpuna, neizostavna je i antenatalna dijagnostika. U slučaju sumnje na kongenitalne anomalije trudnici se savjetuju određene metode antenatalne dijagnostike. Te metode mogu bit **neinvazivne i invazivne**.

Neinvazivne metode su: Dvostruki i trostruki test, nifty test, ultrazvku, amnioskopija, kardiokografija.

Invazivne metode su: amniocenteza, biopsija korionskih resica, kordocenteza.

6. SUMMARY

Antenatal care is a set of preventive and curative procedures carried out during pregnancy, with the goal of having a healthy newborn and to preserve the mother's health. Includes regular medical check-ups (at least once a month), ultrasound (at least three during pregnancy), regular measurement of body weight, blood pressure, protein in the urine, planning nutrition and health education of pregnant women (6). Detects, study, prevent and eliminate the causes that could endanger the health and lives of mothers and children. Early diagnosis of pregnancy is based on history, clinical examination, laboratory tests and ultrasound. Views and controls the progression of pregnancy are performed until 28 weeks at intervals of once a month, to 37 weeks in intervals of every three weeks, then once a week. The first ultrasound in normal pregnancy needs to be done to the 12th week of pregnancy, a second ultrasound examination of 18 to 22 weeks of pregnancy, and the third 32 to 34 weeks of pregnancy.

Antenatal diagnosis is very important part of antenatal care. In the case of suspected congenital anomalies it needs to be done certain methods of antenatal diagnosis. These methods will be **non-invasive and invasive**.

Non-invasive methods are: Double and triple test, a nifty test, ultrasound, amnioscopy, cardiotocography.

Invasive methods are amniocentesis, chorionic villus sampling, cordocentesis.

7. LITERATURA

1. Zdravstvena njega trudnice, roditelje i babinje – Katica Pecigoš-Kljuković; 2-7
2. Priručnik za predavače na trudničkim tečajevima, Ministarstvo zdravlja i socijalne skrbi Republike Hrvatske, urednik: Prim.dr.sc. Milan Stanojević, dr.med.; 13-16
3. Porodništvo Ivan Kuvačić, Asim Kurijak, Josip Đelmiš i suradnici; 113-114,139-141
4. Obstetrics Normal and problem pregnancies, 5. Edt, Steven G. Gabbe, Jennifer R. Niebyl, Joe L. Simpson
5. <http://www.niftytest.si/nifty-test/>
6. Zdravlje prije rođenja; dr. Maja P. Posavec, spec. gin.
7. Kuvačić I., Banović V. Nadzor nad djetetom u porođaju U: Kuvačić I, Kurjak A, Đelmiš J, i sur. Porodništvo, Medicinska naklada, Zagreb 2009; 194-200
8. Podobnik, Mario; Duić, Željko; Ciglar, Srećko; Gebauer, Beata; Zmijanac, Jasenka; Skalak, Darko; Stasenka, Sandra; Podobnik, Petra. Biopsija posteljice: najsigurnija metoda prenatalne dijagnostike // Gynaecologia et Perinatologia / Kuvačić Ivan, Dražančić Ante, Filipović-Grčić Boris (ur.). Zagreb : Hrvatski liječnički zbor - Hrvatsko društvo za ginekologiju i opstetriciju, 2007. 132-132
9. Habek, Ginekologija i porodništvo; Anamneza i pregled u porodništvu, Ante Dražančić i Jozo Blajić; 24 -27
10. Švaljug Deana, Nastavni tekstovi; Osnove primaljske skrbi trudnice s fiziološkom trudnoćom; 22- 24

8. ŽIVOTOPIS:

OSOBNI PODACI:

Ime i prezime: Ankica Biuk rođ. Rosić
Datum i mjesto rođenja: 13. 08. 1987., Split
Adresa: Kaštelanska 14, Solin
Mobitel: 091/581 3444
E-mail: ankicarosic123@gmail.com

OBRAZOVANJE:

2012. – 2015. Upisala prvu godinu Preddiplomskog sveučilišnog studija,
smjer Primaljstvo; Sveučilište u Splitu
2006. Državni ispit pri Ministarstvu zdravstva u Zagrebu
2002. – 2006. Srednja zdravstvena škola u Splitu, smjer Primaljstvo

RADNO ISKUSTVO:

Od 2010. - KBC Split, Odjel za ženske bolesti i porode

VJEŠTINE:

Rad na računalu: Aktivno korištenje raznih računalnih programa
Strani jezici: Engleski: aktivno u govoru i pismu