

Rana poslijeoperacijska rehabilitacija u pacijenata s endoprotezom i osteosintezom kod prijeloma proksimalnog dijela bedrene kosti

Čutura, Marin

Undergraduate thesis / Završni rad

2015

Degree Grantor / Ustanova koja je dodijelila akademski / stručni stupanj: **University of Split / Sveučilište u Splitu**

Permanent link / Trajna poveznica: <https://um.nsk.hr/um:nbn:hr:176:808250>

Rights / Prava: [In copyright](#) / [Zaštićeno autorskim pravom.](#)

Download date / Datum preuzimanja: **2024-07-14**



Sveučilišni odjel zdravstvenih studija
SVEUČILIŠTE U SPLITU

Repository / Repozitorij:

[Repository of the University Department for Health Studies, University of Split](#)



UNIVERSITY OF SPLIT



DIGITALNI AKADEMSKI ARHIVI I REPOZITORIJI

SVEUČILIŠTE U SPLITU
Podružnica
SVEUČILIŠNI ODJEL ZDRAVSTVENIH STUDIJA
PREDDIPLOMSKI SVEUČILIŠNI STUDIJ
STUDIJ FIZIOTERAPIJE

Marin Čutura

**RANA POSLIJEOPERACIJSKA REHABILITACIJA U
PACIJENATA S ENDOPROTEZOM I OSTEOSINTEZOM
KOD PRIJELOMA PROKSIMALNOG DIJELA BEDRENE
KOSTI**

Završni rad

Mentor:

Prof. dr. sc. Vladimir Boschi , dr. med.

Split, 2015.god.

UVOD

Prijelom u području zgloba kuka može biti na više razina, te ga razlikujemo po vrsti i tipu prijeloma, a sukladno tome ga i liječimo. Rani početak liječenja prijeloma bedrene kosti, prema gotovo svim studijama, važan je za konačni ishod liječenja.

Na svjetskoj razini incidencija prijeloma kuka je 1990. godine bila 1,66 milijuna, a procjenjuje se da će do 2050. taj broj narasti na 6,26 milijuna. To se očekuje zbog produljenja životnog vijeka ljudi i sve većeg broja starije populacije. Najveći broj prijeloma zahvaća starije od 65 godina. Uzročnik koji doprinosi povećanju incidencije prijeloma bedrene kosti kod starijih je osteoporoza. Kod mlađe populacije najveći broj prijeloma kuka je zbog prometnih nesreća i padova. Rizik prijeloma bedrene kosti veći je oko dva puta u žena nego u muškaraca. U Hrvatskoj je u 2003. godini dijagnosticiran 3.261 prijelom kuka kod osoba iznad 65 godina ili 4,7/1.000 stanovnika. Također je pokazano da dobna i spolna stopa učestalosti odgovaraju onima u drugim europskim zemljama te da je učestalost manja u priobalnom području u odnosu na kontinentalni dio.

Budući da su prijelomi većinom traumatološke etiologije, sami procesi liječenja kod prijeloma proksimalnog dijela bedrene kosti i rehabilitacije ovise o fizičkom i psihičkom stanju pacijenta, zatim prisutnosti drugih bolesti lokomotornog i ostalih sustava, te mogućnosti oporavka nakon izvedene operacije, jer je postotak komplikacija i nakon najbolje izvedene operacije danas još uvijek primjetan, ukoliko se rano ne provede rehabilitacija.

Sve je više prijeloma bedrene kosti, stoga to više nije samo medicinski problem nego i organizacijski izazov.

1. CILJ RADA

Cilj ovoga rada je prikazati značaj rane poslijeoperacijske rehabilitacije kod osoba s endoprotezom i osteosintezom nakon prijeloma proksimalnog dijela bedrene kosti. Postoje mnogi protokoli i pristupi liječenju, no želim prikazati multidisciplinarnost kao temeljni značaj kod svih načina liječenja kod navedene rehabilitacije. Posebni osvrt dajem na ulogu fizioterapeuta.

S obzirom na lokalizaciju i težinu prijeloma u smislu fragmentacije i (ne)stabilnosti, opcije liječenja ovih prijeloma su višestruke. Ovdje će biti opisano liječenje ugradnjom endoproteze kuka te osteosintezom nakon prijelom koji su izazvani nekom traumom (traumatološki prijelomi, stres prijelomi i patološki prijelomi).

Važno je pokazati postupak rehabilitacije nakon prijeloma bedrene kosti koji mora obuhvatiti cjelokupnu osobu i prilagoditi se individualnoj komponenti osobe, te uz poštivanje mjera opreza i uklanjanje mogućih faktora koji bi ometali proces rehabilitacije mogu i moraju dovesti do funkcionalnog zgloba i poboljšati kvalitetu života.

2. ANATOMIJA I FUNKCIJA ZGLOBA KUKA

Zglob kuka predstavlja važan dio lokomotornog sustava u prenošenju velikih sila između trupa, ekstremiteta i tla. On je vrlo čvrst, stabilan i mobilan zglob ljudskog tijela, a za to su zaslužne zglobne plohe, te mnogobrojni mišići i sveze.

2.1. OSTELOGIJA ZDJELIČNE I BEDRENE KOSTI

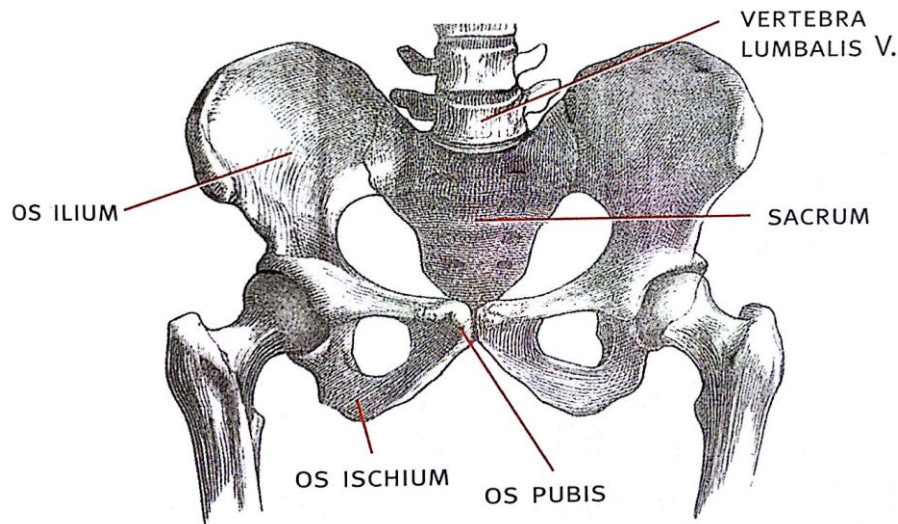
Zdjelične kosti (*os coxae*) su parne kosti koje uz križnu kost (*os sacrum*) i trtične kosti (*os coccygeum*) tvore zdjelični obruč. One međusobno zatvaraju prostor zvan zdjelicom (*pelvis*), gdje se gornji dio, koji je širi, naziva velikom zdjelicom (*pelvis major*), a donji, uži, malom zdjelicom (*pelvis minor*). Zdjelični obruč je straga bočnim stranama vezan s križnom kosti i čine lijevi i desni sakroilijačni zglob, a naprijed se spaja preko preponske simfize (*symphysis pubica*).

Zdjelična kost je nepravilna kost i čine ju tri sinostotski spojene kosti: *os ilium* (gornji dio), *os pubis* (ventralni i kaudalni dio) i *os ischii* (dorzalni i kaudalni dio). Sve tri kosti spajaju se u *acetabulum*, koji tvori konkavni dio za uzglobljavanje s bedrenom kosti. Acetabulum ne služi u cijelosti za uzglobljavanje s bedrenom kosti, već jedino njegov periferni dio, a tvori ga polumjesečasta ploha (*facies lunata*) koja je na donjem dijelu prekinuta urezom (*incisura acetabuli*). Središnji dio acetabuluma je hrapav, a šupljina je usmjerena lateralno, prema dolje i prema naprijed.

Os ilium (bočna kost) ima plosnati savijeni dio koji se naziva krilom (*ala ossis ilium*), te ima unutrašnju (*fossa iliaca*), vanjsku površinu (reljefna zbog hvatišta glutealne regije mišića), gornji rub (*crista iliaca*) i stražnji rub. *Crista iliaca* završava sprijeda i straga blagim trnovima koji se zovu *spina iliaca superior anterior et posterior*. Zglobna ploha za križnu kost naziva se *facies auricularis*.

Os ischii (sjedna kost) ima trup (*corpus ossi ischii*) koji se proteže do velike sjedne kvрге (*tuber ischiadicum*). Od tubera na gore, prema naprijed i medijalno usmjerava se grana sjedne kosti (*ramus ossis ischii*). Na stražnjem rubu trupa sjedne kosti nalazi se trnasto izbočenje (*spina ischiadica*) koje zajedno s donjim stražnjim izbočenjem bočne kosti omeđuje veliki sjedni urez (*incisura ischiadica major*).

Os pubis (stidna kost) ima trup (*corpus ossis pubis*) gdje se nastavlja gornja grana stidne kosti (*ramus superior ossis pubis*) koja zakreće prema dolje kao donja grana (*ramus inferior ossis pubis*). Trupovi i grane stidne kosti i sjedne kosti zajedno oblikuju *foramen obturatum*.



Slika 1. Zdjelični obruč, zglob kuka

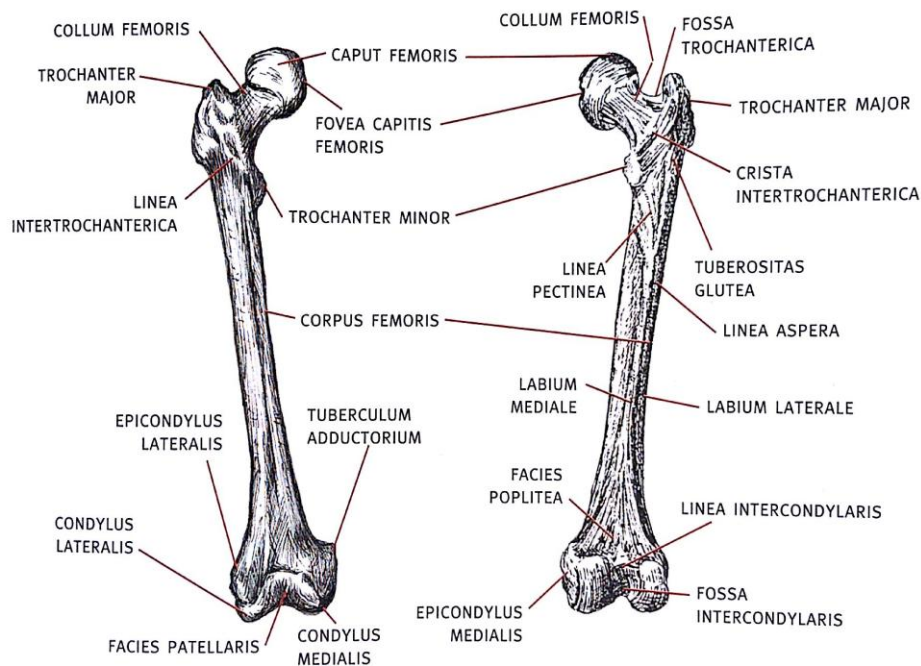
(preuzeto iz: Keros P. i Pećina M. *Funkcijska anatomija lokomotornog sustava*. Zagreb, Naklada Ljevak, 2006.)

Bedrena ili natkoljениčna kost (*femur*) je najduža, najčvršća i najteža cjevasta kost u tijelu. Na bedrenoj kosti razlikujemo trup, te gornji i donji zadebljani kraj.

Najveći dio proksimalnoga (gornjeg) kraja tvori glava bedrene kosti (*caput femoris*) koja oblikuje dvije trećine pune kugle, te se uzglobljava s *acetabulumom*. Na glavu bedrene kosti nastavlja se vrat (*collum femoris*) koji s trupom zatvara tzv. kolodijafizni kut (CCD) od 125°. Na prijelazu vrata u trup izbočuju se dvije kvrge, odnosno obrtači. Lateralno, straga i gore nalazi se *trochanter major*, a medijalno straga i dolje *trochanter minor*. Trohanteri su straga povezani intertrohanteričnom kristom, a sprijeda su povezani intertrohanteričnom crtom. Uz medijalnu stranu velikog trohantera nalazi se jama (*fossa trochanterica*). Trup femura (*corpus femoris*) cilindrična je oblika, a uzdužno blago je konveksan prema naprijed. Na stražnjoj površini ističe se veliki uzdužni greben (*linea aspera*). Iznad distalnog kraja, na stražnoj strani trupa bedrene kosti nalazi se trokutasto polje *facies poplitea*.

Distalni kraj bedrene kosti tvore dva široka valjkasta izbočenja (*condylus lateralis et medialis*) koja sa stražnje strane razdvaja velika međukondilarna jama (*fossa intercondylaris*), a sprijeda objedinjena su u zglobnu plohu za kost iver (*facies patellaris*). Ploha za iver

uzdužno je konveksna, a poprečno je konkavna. Na donjoj i stražnjoj površini kondila nalaze se zglobne plohe za spajanje s goljeničnom kosti. Te su plohe konveksne u sagitalnom smjeru i nalik su poprečno položenim punim valjcima. K tomu, medijalna ploha zavija i oko međukondilarne jame, stoga ima tzv. rotacijski zavoј. Pobočno na kondilama nalaze se izdanci koje nazivamo *epicondylus lateralis et medialis*.

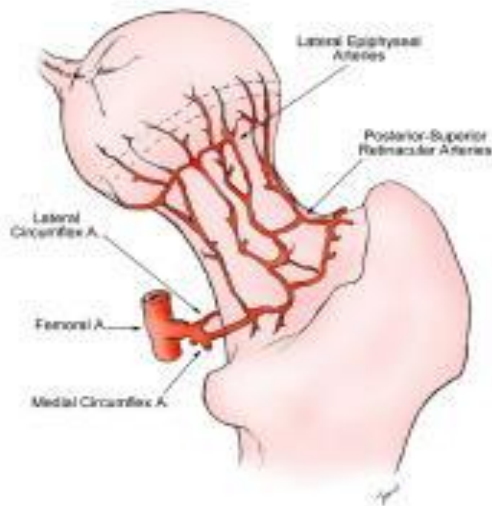


Slika 2. Desna bedrena kost

(preuzeto iz: Keros P. i Pećina M. *Funkcijska anatomija lokomotornog sustava*. Zagreb, Naklada Ljevak, 2006.)

Opskrba krvlju zgloba kuka odvija se posebno za acetabulum, a posebno za glavu bedrene kosti. U klinici, cirkulacija (tj. prehrana) acetabuluma nije toliki problem, koliki je problematična cirkulacija glave bedrene kosti. Jedino mjesto gdje postoji izravna cirkulacijska veza između glave i acetabuluma je *lig. capitis femoris*.

Važno je napomenuti da je krvna opskrba glave bedrene kosti vrlo značajna i dolazi od *a.femoralis* prema *a.femoralis profundus* preko *a. cirkumfleksae medialis et lateralis*. Krvne žile prožimaju zglobnu kapsulu kuka, a nakon ulaska u koštani dio dijele se na epifizne i metafizne arterije, te prehranjuju 4/5 glave bedrene kosti. S obzirom na to da su krvne žile postavljene po površini vrata bedrene kosti, svaka promjena na vratu može dovesti do oštećenja prehrane glave.



Slika 3. krvna opskrba gale bedrene kosti
(preuzeto iz: [http:// emedicine.medscape.com](http://emedicine.medscape.com))

Zglobnu čahuru (*capsula articularis*) čini vanjska vezivna opna (*membrana fibrosa*) i unutrašnja sinovijalna opna (*membrana synovialis*) koja lubrificira i hrani hrskavicu zgloba.. Kružne niti tvore prstenasto zadebljanje (*zona orbicularis*) u području vrata bedrene kosti.

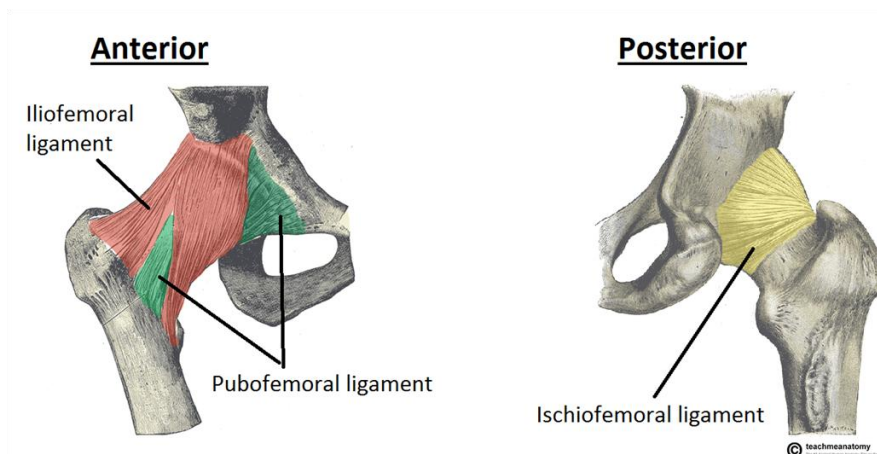
2.2. SVEZE I MIŠIĆI ZGLOBA KUKA

Konkavno zglobno tijelo zgloba kuka je *acetabulum* kojeg proširuju rubna hrskavica *labrum acetabuli*, te tako povećava konkavnu zglobnu plohu. Konveksno zglobno tijelo čini glava bedrene kosti, na čijem gornjem dijelu nalazimo *lig.capitis femoris*.

Lig. iliofemorale nalazi se na prednjoj strani zgloba kuka, vrh sveze je na spini ilijaki anterior inferior, a baza na *linei intertrochanterici*.

Lig. pubofemorale učvršćuje donju i prednju stranu zgloba. Polazi od spine ilijake anterior inferior i gornje grane pubične kosti, a niti idu dolje i lateralno do malog trohantera i *linee intertrochanterice*.

Lig. ischiofemorale je trokutasta sveza koja se nalazi na stražnjoj strani zgloba kuka, gdje joj se baza veže na *tuber ischiadicum* i *acetabulum*, dok niti idu koso prema lateralno i vežu se blizu *fosse trohanterice*.



Slika 4. Sveze zgloba kuka

(preuzeto iz: <http://teachmeanatomy.info/lower-limb/joints/the-hip-joint>)

Mišići zdjelice i natkoljenice koji izravno utječu na kretnju u zglobu kuka jesu:

a) unutrašnji mišići zdjelice:

- *m. iliopsoas* (čine ga *m. psoas major* i *m. iliacus*, a inervirani su od n. femoralis, plexus lumbalis, te čine pokrete fleksije i vanjske rotacije, ili fleksija zdjelice i trupa prema naprijed)
- *m. psoas minor* (rr.musculares, plexus lumbalis, zakrčljali je mišić, napinje ilijakalnu fasciju i pomaže u pregibu kralježnice prema naprijed).

b) vanjski mišići zdjelice:

- *m. gluteus maximus* (n. gluteus inferior, ekstenzija i vanjska rotacija natkoljenice)
- *m. gluteus medius* (n. gluteus superior, abdukcija natkoljenice)
- *m. gluteus minimus* (n. gluteus superior, abdukcija natkoljenice)
- *m. obturatororius internus* (izravne glave iz pleksusa sakralisa, vanjska rotacija natkoljenice)
- *m. piriformis* (izravne glave iz pleksusa sakralisa, vanjska rotacija natkoljenice)
- *m. gemellus superior et inferior* (izravne glave iz pleksusa sakralisa, vanjska rotacija natkoljenice)
- *m. quadratus femoris* (izravne glave iz pleksusa sakralisa, vanjska rotacija natkoljenice)

- *m. tensor fasciae latae* (n. gluteus superior, zateže fasciju natkoljenice, fleksija, abdukcija i unutrašnja rotacija natkoljenice, ekstenzija podkoljenice)

c) mišići prednje skupine nadkoljenice:

- *m. sartorius* (n. femoralis, fleksija i vanjska rotacija natkoljenice, fleksija i unutrašnja rotacija potkoljenice)

- *m. quadriceps femoris* (n. femoralis, fleksija natkoljenice i ekstenzija potkoljenice)

d) mišići stražnje skupine natkoljenice:

- *m. biceps femoris* (n. ischiadicus, ekstenzija natkoljenice, fleksija i vanjska rotacija potkoljenice)

- *m. semimembranosus* (n. ischiadicus, ekstenzija natkoljenice, fleksija i unutrašnja rotacija potkoljenice)

- *m. semitendinosus* (n. ischiadicus, ekstenzija natkoljenice, fleksija i unutrašnja rotacija potkoljenice)

e) mišići medijalne skupine natkoljenice:

- *m. adductor longus* (n. obturatorius, adukcija, fleksija i vanjska rotacija natkoljenice)

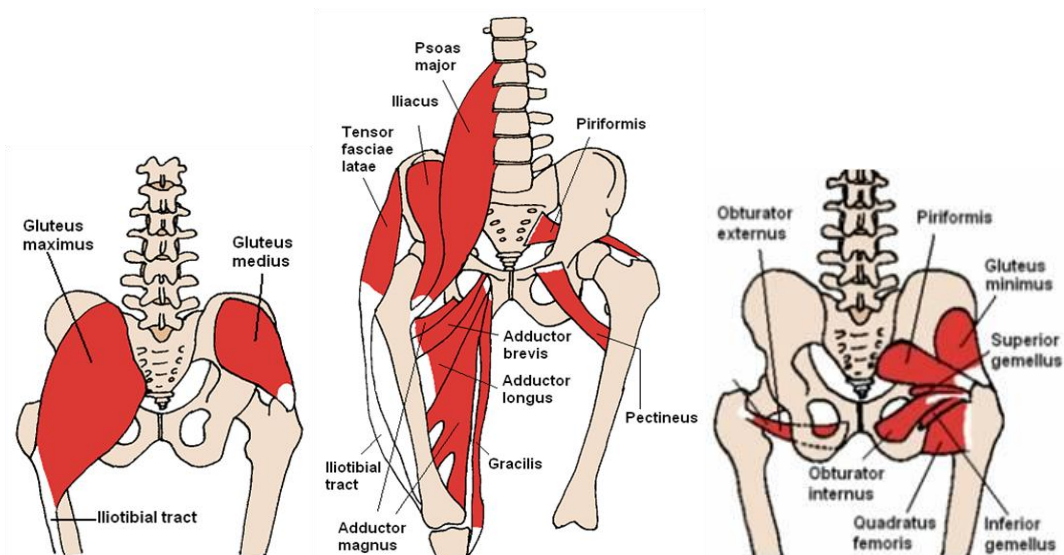
-*m. adductor magnus* (n. obturatorius, adukcija natkoljenice)

-*m. adductor brevis* (n. obturatorius, adukcija, fleksija i vanjska rotacija natkoljenice)

-*m. gracialis* (n. obturatorius, adukcija natkoljenice, fleksija i unutrašnja rotacija potkoljenice)

-*m. pectineus* (n. obturatorius, adukcija, fleksija i vanjska rotacija natkoljenice)

- *m. obturatororius externus* (n. obturatorius, adukcija, fleksija i vanjska rotacija natkoljenice).



Slika 5. Mišići zgloba kuka

(pruzeto iz: <https://en.wikipedia.org>)

2.3. POKRETLJIVOST I BIOMEHANIKA U ZGLOBU KUKA

Zglob kuka je sinovijalni kuglasti zglob, u kojem se povezuju zdjelična i bedrena kost (lijevi i desni zglob kuka), te ima vrlo pokretajnu strukturu koja mu omogućuje sve vrste kretnji, no donekle manjeg opsega.

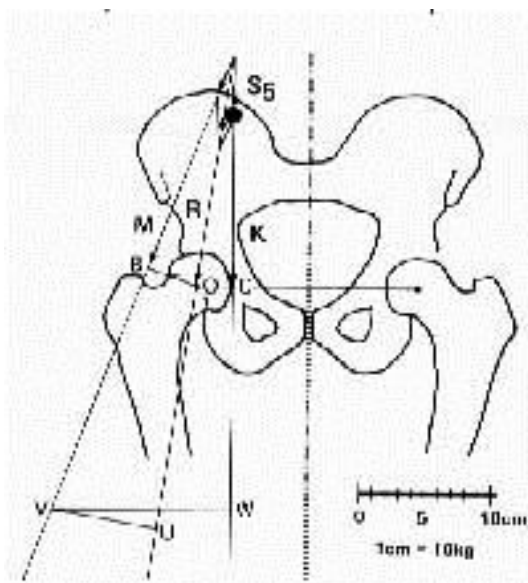
Mogući pokreti u zglobu kuka su:

- fleksija i ekstenzije u sagitalnoj ravnini oko horizontalne osi,
- abdukcije i addukcije u frontalnoj ravnini oko sagitalne osi,
- pokreti rotacije u horizontalnoj ravnini oko vertikalne osi.
- moguća je i cirkumdukcija.

Os pokretanja prolazi sredinom glave femura. Srednji položaj zgloba kuka jest djelomična antefleksija, abdukcija i vanjska rotacija.

Opsezi pokretanja zgloba kuka ovise o spolu, dobi, građi pojedinca i drugim faktorima, no postoje prosječne vrijednosti za svaki pokret kod većine ljudi. Tako kod fleksije kuka imamo opseg pokreta od 0 do 110-120 stupnjeva, kod ekstenzije kuka opseg pokreta je od 0 do 30 stupnjeva, kod abdukcije kuka od 0 do 45 stupnjeva, kod addukcije kuka od 0 do 15-20 stupnjeva, kod vanjske rotacije kuka od 0 do 45 stupnjeva, kod unutarnje rotacije kuka od 0 do 45 stupnjeva. No, ako neke pokrete kuka izvodimo iz fleksije kuka gotovo su dvostruko veći nego iz uspravnog položaja, npr. adukcija u sjedećem položaju („noga preko noge“)

Funkcija zgloba kuka jest prenošenje težine tijela sa zdjelice na donje udove, te sudjelovanje u kretanju. Taj zglob je izložen djelovanju mehaničkih sila i podložan zakonima statike i dinamike. Težište cijelog tijela nalazi se u maloj zdjelici u medijalnoj ravnini tijela, nešto iznad linije koja spaja glave femura, tj . u visini i nešto ispred S2-3. Težište je zamišljena točka na koju djeluje rezultanta (zbroy) svih sila gravitacije pojedinih dijelova tog tijela. Centar gravitacije (težište) se pomiče mijenjanjem položaja tijela. Tijelo automatski kompenzira položaje u kojima je težište izvan oslonca, uključujući antigravitacijske mišiće koji na taj način osiguravaju ravnotežu. Da bi se težina tijela mogla prenesti sa zdjelice prema ostalim dijelovima tijela, zglobna tijela kuka moraju biti u „stabilnom odnosu“, dakle bez „bježanja“ glave iz acetabuluma. „Krov“ acetabuluma, odnosno nosiva poha mora biti horizontalna, jer samo na taj način glava femura ne klizi izvan acetabuluma. Gledamo li zdjelicu s oba kuka u frontalnoj ravnini, vidimo da su, kod stajanja na obje noge kukovi jednako opterećeni. Težina tijela je predstavljena težištem, koje se nalazi na središnjoj crti tijela, a odnosi se samo natežinu tijela iznad razine kukova. To je otprilike 2/3 tjelesne težine, i ona se podjednako raspoređuje na oba kuka (svaki kuk je opterećen s 1/3 tjelesne težine. Ukoliko se stoji na obje noge, smjer sile koja djeluje na kukove je okomit. Drugačija je situacija kod stajanja na jednoj nozi. Naizmjenično opterećenje jednoga pa drugoga kuka zapravo je hodanje, gdje se težina tijela prebacuje s jedne na drugu nogu. Točka težišta tijela tada se ne nalazi na središnjoj crti, nego je pomaknuta od nje prema podignutoj nozi. Težina tijela, koja je pri stajanju na obje noge uključivala težinu tijela iznad razine kukova, sada je povećana za težinu podignute noge (iz ukupne težine tijela sada je isključena samo opterećena noga). To je razlog da je točka težišta pomaknuta iz središnje crte na stranu podignute noge. Udaljenost od središta zgloba kuka do točke središta tijela zapravo je krak k_1 preko kojeg sila G (gravitacijska sila, težina tijela) djeluje, stvarajući moment sile ($M_1 = k_1 \cdot G$). S obzirom na ekscentrično opterećenje kuka, moment sile M_1 ima tendenciju rotacije zdjelice, te bi ona trebala „padati“ na stranu podignute noge. Međutim, s druge strane središta kuka postoji vrlo jaka mišićna sila koju proizvode snažni mišići abduktori, koji hvatajući se za zdjelicu i veliki trohanter drže ravnotežu momentu gravitacijske sile (M_2), te ne dopuštaju da zdjelica pada na stranu podignute noge. Mišićna sila (F) djeluje preko kraka k_2 (udaljenost od središta kuka do vrha velikog trohantera) stvarajući moment sile ($M_2 = k_2 \cdot F$). Tako imamo uravnotežene momente sila s obje strane središta kuka ($M_1 = M_2$).



Slika 6. Sile koje mogu djelovati na zglob kuka
(preuzeto iz: <https://en.wikipedia.org>)

Pauwellova shema ravnoteže u kuku uzima u obzir težinu tijela, udaljenost od središta kuka do točke središta tijela, udaljenost od središta kuka do vrha velikog trohantera i jakost mišićne sile abduktora kuka, gdje proizlazi da je kuk odrasle osobe opterećen s 4 tjelesne težine. Ovu silu zovemo rezultirajućom silom R i ona je prema okomici nagnuta pod kutem od 16° u frontalnoj ravnini. Na smjer i veličinu sile R najviše tjelesna težina i oblik gornjeg dijela bedrene kosti (veličina CCD kuta, normalna je oko 125°). Ako se radi o bitnijem povećanju CCD kuta (*coxa valga*) opterećenja kuka mogu biti veća, a smjer sile R okomitiji. Kad je CCD kut manji (*coxa vara*) povećana je horizontalna udaljenost od središta glave bedrene kosti do vrha velikog trohantera, pa je opterećenje kuka manje, a smjer sile R horizontalniji.

Dakle, za urednu biomehaniku kuka potreban je uredan odnos zglobnih tijela (gornjeg dijela bedrene kosti i acetabuluma) te uredna funkcija pelvitrohanterne muskulature. Tada će pri stajanju na jednoj nozi, odnosno hodanju, zdjelica uvijek ostati horizontalno, a tijelo će ostati uspravno.

2.4. NAJČEŠĆI KINEZIOMETRIJSKI POSTUPCI U PROCJENI ZGLOBA KUKA

Kroz kineziometrijske postupke vršimo mjerenja i testove za procjenu motoričko - funkcionalnih datosti i morfoloških obilježja cijelog ili dijela tijela. Najčešći kineziometrijski postupci u procjeni zgloba kuka su:

1) *Opservacija i palpacija anatomskih točaka na zdjelici i bedrenoj kosti*

Vrlo važno je uspoređivati lijevu i desni stranu zdjelice samostalno i u odnosu na cijelu posturu čovjeka. Da bi nam to bilo lakše pratiti i uočiti potrebno je razlikovati određene točke na skeletu. Svaki mišić zdjelice i femura ima svoje polazište i hvatište na određenim točkama kostiju, a to nam je važno zbog ispravne palpacije (zbog lakše orijentacije).

Najvažnije točke na zdjelici i bedrenoj kosti su: *crista iliaca, spina iliaca anterior superior, symphysis, os pubis, tuber ischiadicum, trochanter major.*

2) *Pokretljivost u zglobovima kuka i goniometrija*

Zglob kuka je kuglasti zglob. Pokreti su mogući fleksije i ekstenzije u sagitalnoj ravnini oko horizontalne osi, abdukcije i addukcije u frontalnoj ravnini oko sagitalne osi, te pokreti rotacije u horizontalnoj ravnini oko vertikalne osi. Moguća je i cirkumdukcija. Srednji položaj zgloba kuka jest djelomična antefleksija, abdukcija i vanjska rotacija.

Goniometar je sprava (modificirani kutomjer) koja mjeri opseg kretnje zgloba i izražava se u stupnjevima. Budući da se dva segmenta približavaju ili udaljuju goniometrom želimo takve vrijednosti zabilježiti.

U zglobovima kuka najčešće mjerimo kod ispitanika fleksiju i ekstenziju natkoljenice, abdukciju i addukciju nadkoljenice, te unutarnju i vanjsku rotaciju.

3) *Manualni mišićni test*

Manualni mišićni test (MMT) ima za cilj približno ocijeniti mišićnu silu određenih mišića kod ispitanika od 0-5. Počinjemo s ocjenom 3 testirati ispitanika.

Ocjenom 3 (50% snaga) ocjenjujemo agonist ukoliko je u stanju da savlada težinu vlastitog segmenta u antigravitacijskom položaju kroz puni obim pokreta.

Ocjenom 4 (75% snaga) ocjenjujemo agonist ukoliko savladava manualni otpor antigravitacijski u punom obimu pokreta.

Ocjenom 5 (100% snage) ocjenjujemo agonist ukoliko savlada jak manualni otpor anti gravitacijski u punom obimu pokreta.

Ocjenom 2 (25% snage) ocjenjujemo mišić ako je u stanju da savlada težinu vlastitog segmenta u rasterećenom položaju (u suspenziji ili na ruci fizioterapeuta) u punom obimu pokreta.

Ocjenom 1 (10% snage) ocjenjujemo mišić kada nije u stanju da izvede pokret , ali se pri pokušaju može vizualno ili palpatorno evidentirati kontrakcija.

Ocjenom 0 ocjenjujemo agonist kada se pri pokušaju ni vizualno ni palpatorno ne mogu ustanoviti tragovi kontrakcije.

4) Dinamometrija

Dinamometrija je metoda koja nam služi za mjerenje statičke jakosti pojedinih mišića ili mišićnih grupa. Statička jakost mišića je maksimalna sila koja se može razviti maksimalnom voljom izometričkom kontrakcijom mišića. Najčešće se izvode uređajem koji se naziva dinamometar.

3. PRIJELOMI BEDRENE KOSTI

Prijelom kosti (fraktura) je potpun prekid kontinuiteta kosti nastao zbog djelovanja direktne ili indirektno sile. Razlikujemo otvoreni prijelom (gdje uz frakturu postoji otvorena rana u mekim dijelovima) i zatvoreni prijelom (kod kojeg nema ozlijede mekih tkiva iznad prijeloma, tj. kože). Prijelomi spadaju u najčešće ozlijede ljudskog organizma. Prema položaju linije prijeloma razlikujemo: spiralni, kosi i poprečni prijelom. Komunitivni je prijelom onaj kod kojeg ima više od dvaju ulomaka (fragmenata). Fisure ili infrakcije nazivaju se nepotpuni prijelomi bez dislokacije. Prilikom prijeloma može doći do dislokacije, pa tako oblike prijeloma prema smjeru pomaka možemo gledati kao: pomak u osovinu, pomak u stranu, pomak u duljini, rotacijski pomak i kombinacija navedenih oblika. Uglavnom, najčešće govorimo o traumatskim prijelomima, koji su nastali zbog djelovanja neke sile, prilikom pada, automobilske nesreće, i slično. Postoje i patološki prijelomi, gdje je otpornost takve kosti iz određenog medicinskog razloga smanjena, pa već pri neznatnoj sili ili normalnoj aktivnosti dolazi do prijeloma (npr. kod ljudi s osteoporozom). Postoje i *stress* prijelomi zbog dugotrajnih napora. Zajednička točka svih prijeloma je što se dogode u času i neočekivano.

Potpuno cijeljenje kosti, ovisno o vrsti i prijelomu, traje i do godinu dana. Kost zarasta u tri stadija:

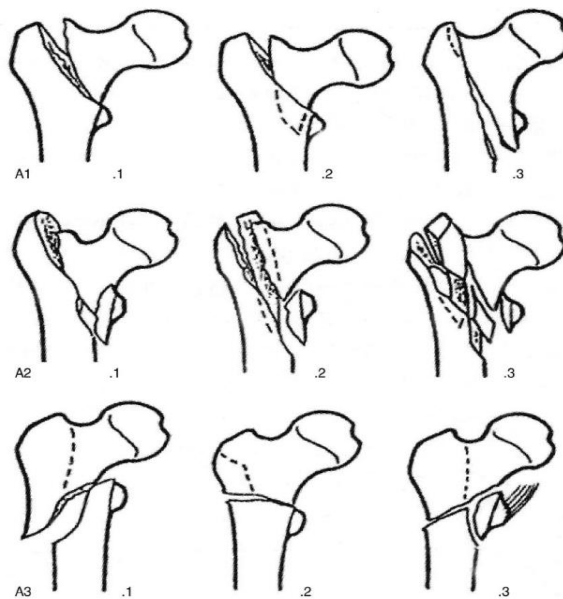
- U području interfragmenatalnog hematoma urasta granulacijsko tkivo.
- Stvoreno granulacijsko tkivo se zamjenjuje sve većim stvaranjem koštanih stanica. Do šestoga tjedna prevladavaju hrskavični elementi, a u desetom tjednu nestaje hiperemija i kapilarna dilatacija. Zbog sve većeg ulaganja vapna stvara se podražajni kalus čijom pojavom završava drugi stadij.
- Kalusnog tkiva ima dovoljno, te započinje pregrada kosti. Hrskavično-vezivne elemente zamjenjuju koštane gredice te kalus poprima izgled normalne kosti.

3.1. VRSTE PRIJELOMA PREMA AO KLASIFIKACIJI

Kako bi se olakšala stručna komunikacija i poboljšala kvaliteta liječenja u traumatološkoj praksi su prihvaćene brojne podjele prijeloma. Postojala je potreba za sistematiziranom i organiziranom klasifikacijom, čiji bi cilj trebao biti sveobuhvatna klasifikacija za koštani sustav (posebno za duge kosti). Tako nastaje tzv. AO podjela koja je njemačka skraćenica za *Arbeitsgemeinschaft für Osteosynthesefragen* (Radna skupina za

pitanja osteosinteze). Putem određenih brojeva i slova želi se označiti i približiti vrsta prijeloma:

- *kost*, npr. femur
- *segment*: proksimalni, distalni, dijafiza
- *tip*: a) za prijelome proksimalnog i distalnog segmenta
TIP A : ekstraartikularni
TIP B: parcijalno artikularni
TIP C : kompletna disrupcija artikularne površine prema dijafizi
b) za prijelome dijafize
TIP A: otvoren prijelom sa dva fragmenta
TIP B : klinasti prijelom (nakon repozicije dužina i osovina uspostavljeni)
TIP C: kompleksni prijelom bez kontakta glavnih frakturnih fragmenata
- *grupa*:
GRUPA A : 1.spiralni, 2. kosi, 3. poprečni
GRUPA B : 1. Spiralni klin, 2. zavijeni klin, 3. fragmentirani
GRUPA C : 1. Spiralni multifragmentirani klin, 2. segmentni, 3. iregularni
- *podgrupa*: razlikuje se od kosti do kosti, zbog svojih karakteristika, s ciljem da se poveća preciznost klasifikacije.



Slika 7. Vrste vanzglobnog prijeloma bedrene kosti
(preuzeto iz: <https://en.wikipedia.org>)

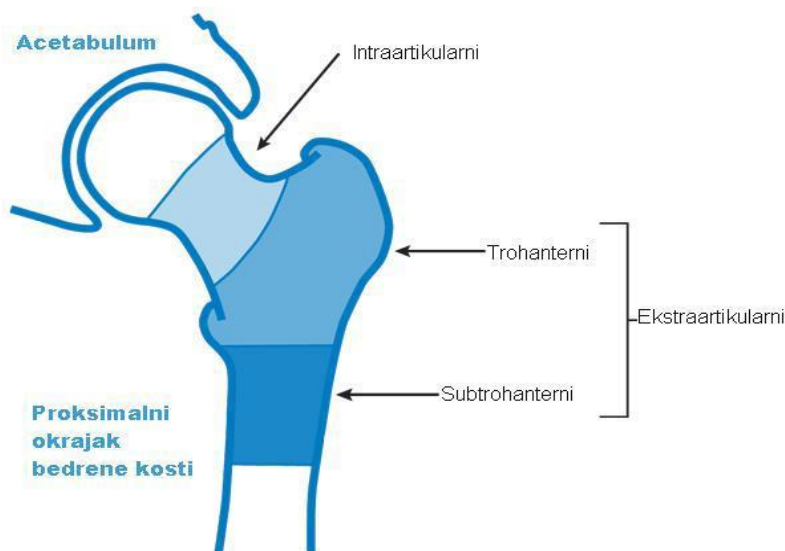
Možemo reći da je svaki tip prijeloma povezan sa odgovarajućim mehanizmom ozljede, a grupe i podgrupe sa morfološkim karakteristikama ozljede.

Postoje i druge podjele prijeloma, primjerice *Gustillova* podjela prema stupnju oštećenja mekih tkiva kod otvorenih prijeloma, zatim *Tsherneova* podjela kod oštećenja mekih tkiva kod zatvorenih prijeloma, i drugi.

3.2. PRIJELOMI PROKSIMALNOG DIJELA BEDRENE KOSTI

Bedrena kost je najveća i najčvršća kost u ljudskom tijelu, ali starenjem ili nekim patološkim procesima čvrstoća kosti slabi, osobito u proksimalnom dijelu (osteoporoza, tumori, metaboličke bolesti, itd.). Kod mlađe populacije prijelomi bedrene kosti vezani su najčešće uz prometne nesreće i padova s visine. Glavne kategorije u klasifikaciji prijeloma proksimalnog dijela bedrene kosti su *intraartikularni* (intrakapsularni) prijelomi (prijelomi glave i vrata femura) i *ekstraartikularni* (ekstrakapsularni) prijelomi (pertrohanterni, intertrohanterni i subtrohanterni prijelomi).

Prema AO klasifikaciji prijelomi tipa A (A1, A2, A3) su prijelomi trohanterne regije i dijele se na pertrohanterne i intertrohanterne. Prijelomi tipa B (B1, B2, B3) su prijelomi vrata i prijelomi tipa C (C1, C2, C3) su prijelomi glave bedrene kosti



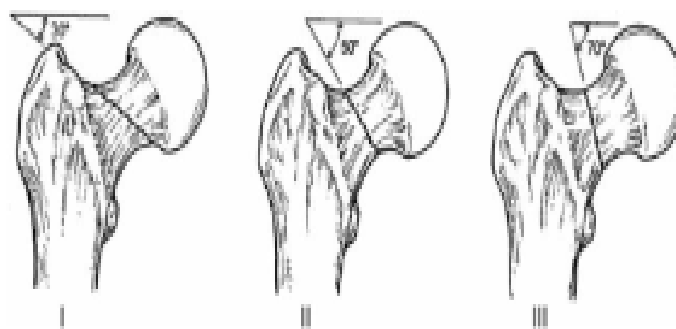
Slika 8. Područja prijeloma proksimalnog dijela bedrene kosti

(preuzeto iz: http://www.eguidelines.co.uk/eguidelinesmain/gip/vol_15/jan/)

3.2.1. PRIJELOMI GLAVE I VRATA BEDRENE KOSTI

Prijelomi glave bedrene kosti su relativno rijetke ozljede te se javljaju samostalno ili uz iščašenje zgloba kuka. Glava i vrat bedrene kosti nemaju vlastiti periost, već su obavijeni zglobnom čahurom koja polazi od ruba acetabuluma i hvata se na intertrohanternu liniju. Zato je zaraštavanje prijeloma endostalno, a samim time i otežano. Zglobnu čahuru probija *aa.circumfleksa femoris medialis et lateralis* (ogranci *a.profunde femoris*) na mjestu koje se nalazi oko jedan centimetar distalno od prijelaza glave bedrene kosti u vrat te oblikuju kapilarnu mrežu. Opskrba krvlju iz proksimalnog smjera odvija se putem *lig.femoris* unutar kojega se nalazi *a.capitis femoris*. Prijelomi glave i vrata bedrene kosti traže hitnu medicinsku intervenciju, jer femur je dobro prokrvljen a prekidom cirkulacije dolazi do problema prehrane glave femura. Stoga kod nekih vrsta prijeloma dolazi do potpunog prekida cirkulacije u glavi bedrene kosti što je uzrok nastanka aseptične nekroze. Jedna od najčešće korištenih klasifikacija u kliničkoj praksi za prijelome vrata bedrene kosti je klasifikacija po Pauwelsu. On je uvidio da su izgledi za zaraštavanje vrata femura veći što je pukotina vodoravnija, jer su tlačne sile među ulomcima veće. Pauwels je podijelio prijelome vrata femura u 3 stupnja, s obzirom na smjer lomne pukotine:

- Tip 1. lomna pukotina prema vodoravnoj crti kut do 30°,
- Tip 2. Lomna pukotina je okomitija i tvori kut s vodoravnom crtom do 50°,
- Tip 3. Lomna pukotina je još okomitija i preko 50° (i ima najlošiju prognozu).



Pauwels' classification of femoral neck fractures.

Slika 9. Pauwelsova podjela prijeloma vrata bedrene kosti

(preuzeto iz: <http://www.orthopaedicsone.com/display/Main/Femoral+neck+fractures+-+Pauwels+classification>)

Klinička slika prijeloma glave bedrene kosti očituje se bolnošću na palpaciju i kod pomicanja zgloba kuka, te nemogućnost stajanja i oslanjanja na ozlijeđenu nogu. Klinička slika kod prijeloma vrata bedrene kosti jest bolnost na palpaciju, ali ovisi o tome da li se radi o prijelomu sa ili bez pomaka. Kod prijeloma bez pomaka, nastalih nakon male ili nikakve traume kod starijih osoba čak ne moraju biti prisutni izražajni simptomi, a u nekim slučajevima može biti prisutna konstantna bol u preponama. Na području kuka mogu biti vidljivi hematomi i otekline. Kod prijeloma sa pomakom dolazi do skraćivanja i vanjske rotacije noge, te nemogućnošću aktivnog podizanja noge.

3.2.2. INTERTROHANTERNI PRIJELOMI BEDRENE KOSTI

Intertrohanterni prijelomi bedrene kosti su prijelomi kod kojih prijelomna pukotina križa zamišljenu liniju između velikog i malog trohantera. Intertrohanterni prijelomi nastaju u osoba vrlo visoke životne dobi (70-80 godina, najčešće je riječ o padu prilikom hoda). Mlađe osobe najčešće zadobiju prijelom prilikom djelovanja velike sile primjerice kod pada s motocikla.

Klinička slika jednaka je kao i kod prijeloma vrata bedrene kosti (bolnost, noga u vanjskoj rotaciji, skraćena, pacijent ne može aktivno podići nogu). Prijelomi kod kojih nije došlo do pomaka mogu se prezentirati minimalnom bolnošću prepona i područja oko kuka, dok se prijelomi kod kojih je došlo do pomaka očituju jakom bolnošću te skraćivanjem noge i vanjskom rotacijom.

3.2.3. SUBTROHANTERNI PRIJELOMI BEDRENE KOSTI

Subtrohanterni prijelomi su prijelomi kod kojih je frakturna linija u području između velikog trohantera i malog trohantera. Mehanizam nastajanja je djelovanje velike sile (prometne nesreće, pad s visine) kod mlađih osoba i djelovanje male sile (posrtanje i pad) kod starijih osoba. Od svih prijeloma kuka na subtrohanterne prijelome otpada 10-30% . Ovo područje bedrene kosti izloženo je djelovanju jakih sila. Na njega djeluju aksijalne sile težine tijela i sile kompresije. Postoje brojne klasifikacije za opis subtrohanternih prijeloma.

Klinička slika se očituje skraćivanjem noge na strani prijeloma, oteklinom i bolnošću na palpaciju u području prijeloma.

3.3. METODE DIJAGNOSTIKE PRIJELOMA BEDRENE KOSTI

Dijagnoza prijeloma proksimalnog dijela bedrene kosti postavlja se na temelju, kliničke slike, a potvrđuje radiološkim pretragama.

Klinička slika kod prijeloma proksimalnog dijela bedrene kosti obuhvaća sve ili većinu sljedećih stanja:

- noga je flektirana u koljenu i rotirana prema van
- bolesnik ne može ustati na ozliedenu nogu
- pojavljuju se boli u kuku koji se pojačavaju zbog napetosti u zglobu, zbog krvarenja
- pasivni su pokreti vrlo bolni
- na koži kuka vide se ekhimoze, ali oteklina nije vrlo izražena.

Najučestalije su rentgeske snimke (RTG), gdje se analiziraju veličina i smjer pomaka ulomka. Zbog mogućnosti postojanja slobodnih koštanih ulomaka ponekad uz rentgensku snimku potrebno je obaviti pregled kompjuteriziranom tomografijom (CT) i/ili magnetskom rezonancijom (MRI).

Kod prijeloma glave bedrene kosti upotrebljavamo radiološka dijagnostiku koja obuhvaća RTG zdjelice u anteroposteriornoj i laterolateralnom smjeru.

Kod prijeloma vrata bedrene kosti RTG je inicijalna slikovna metoda koja se mora učiniti kod svih pacijenata sa sumnjom na prijelom vrata bedrene kosti. RTG proksimalnog dijela bedrene kosti potrebno je učiniti u anteroposteriornom i laterolateralnom smjeru. CT se koristi ako prijelom nije dijagnosticiran na RTG. CT omogućava i dijagnosticiranje intraartikularnih koštanih fragmenata. Magnetska rezonancija (MRI) je najbolja metoda za detekciju akutnih prijeloma, posebice onih bez pomaka koji nisu vidljivi na RTG (npr. stres prijelomi kod maratonaca).

Kod intertrohanternih prijeloma RTG se radi u anteroposteriornoj i laterolateralnoj projekciji. Prijelomi bez pomaka katkad mogu biti nevidljivi na RTG. U dijagnosticiranju istih kao i kod prijeloma vrata bedrene kosti pomaže nam CT i MRI.

Kod subtrohanternih prijeloma u najčešće dijagnostičke postupke koristimo RTG bedrene kosti u anteroposteriornom smjeru (od kuka do koljena) i RTG zdjelice u anteroposteriornom smjeru. Po potrebi i CT ili MRI.

4. OSTEOSINTEZA PROKSIMALNOG DIJELA BEDRENE KOSTI I ALOARTROPLASTIKA KUKA

Operacijski zahvati na kostima i zglobovima vrlo su česti u ortopedskoj i traumatološkoj praksi. Možemo ih podijeliti u podgrupe:

1) *Operacije na kostima*: punkcija kosti, trepanacija kosti, osteotomija kosti, kortikotomija, osteosinteza, produljenje kosti (elongacija), zaustavljanje koštanog rasta, trasplantacija.

2) *Operacije na zglobovima*: punkcija zgloba, otvaranje zgloba (artrotomija), kapsulotomija, artroskopija zgloba, sinovektomija, artroliza, debridman – čišćenje zgloba, krvava otvorena repozicija zgloba, resekcija zgloba, artroplastika, aloplastika (alloarthroplastica), artrodeza zgloba, intraartikularne artrodeze, ekstraartikularna artrodeza.

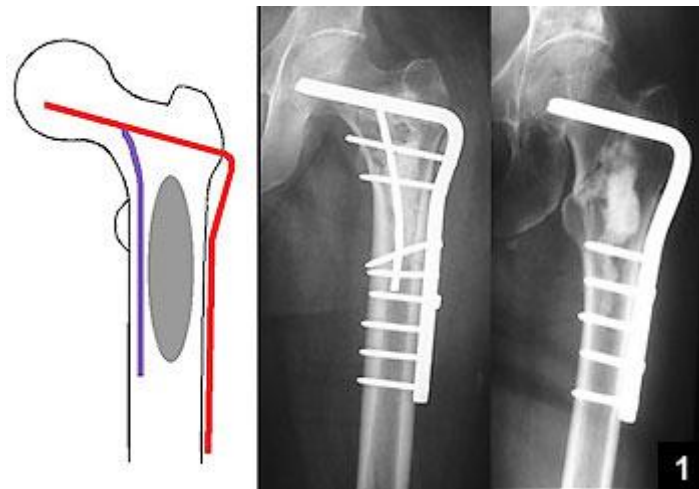
Prijelomi gornjeg dijela bedrene kosti uvijek utječu na nedostatnu perfuziju tkiva zbog oštećenih i prekinutih (potpuno ili djelomično) torzijom ili okolnim hematomom stranguliranih žila za opskrbu, stoga je potrebna hitna operacija u roku od 6 do 8 sati od ozljede. Nažalost, svjedoci smo kako pacijenti danas dolaze s više dijagnoza, stoga treba napraviti stratifikaciju rizika (dobra preoperativna obrada) koji mogu nastupiti s podvrgavanjem ili nepodvrgavanjem operativnom zahvatu s obzirom da određene pacijente prate mnogobrojni komorbiditeti, uzimaju puno različitih lijekova ili su im smanjene fiziološke rezerve zbog određenog medicinskog razloga.

4.1. METODE OSTEOSINTEZE PROKSIMALNOG DIJELA BEDRENE KOSTI

Osteosinteza je operacijski postupak kojim se nakon osteotomije ili nakon prijeloma kosti ulomci, nakon dovođenja u zadovoljavajući položaj, učvrste (fiksiraju) uporabom fiksacijskih materijala (nehrđajući čelik, legure, i sl.). Ovdje ćemo govoriti o osteosintezi ulomaka. Ona se može izvesti:

- omotavanjem ulomaka mekanom žicom (tzv. serklaža ulomaka),

- ravnom Kirschnerovom žicom,
- vijcima raznih duljina i debljina (kortikalni, spongiozni, maleolarni itd.),
- pločama raznih oblika i veličina (ravne, kutne, kondilarne, T ploče itd.),
- čavlima (Küntcherov čavao i modifikacije za intramedularnu osteosintezu, ,
- izvanjskim fiksatorima (linearnim ili cirkularnim).



Slika 10. Osteosinteza proksimalnog dijela bedrene kosti
(preuzeto iz: <https://en.wikipedia.org>)

Unutarnja se fiksacija ulomaka rabi u slučajevima nakon terapijskih postupaka osteotomije ili nakon prijeloma, najčešće zatvorenih, bez ozlijede kože i mekih tkiva ili su meka tkiva neznatno oštećena. Danas unutarnja fiksacija počiva na načelima AO metode, koji su razradili sustav i postavili kriterije pri osteositezi:

- repozicija ulomaka mora biti anatomska,
- spajanje ulomaka mora biti mehanički stabilno,
- opskrba krvlju mora biti očuvana.

Izvanjska fiksacija je nezamjenjiva u slučajevima elongacije ekstremiteta, te u slučajevima teških traumatoloških stanja i otvorenih prijeloma. Također se upotrebljava kod planiranih (hladnih) zahvata i artrodeze zglobova.

Kod prijeloma proksimalnog dijela bedrene kosti vrlo je važna klasifikacija prijeloma, koja pomaže operateru koju tehniku, način i vrstu intervencije odabrati. Svaki pacijent je slučaj za sebe i dopuštene su argumentirane prilagodbe koje možda iskaču iz relevantnih preporuka. Ipak, najčešće se koriste kod prijeloma vrata bedrene kosti parcijalne ili totalne endoproteze,

kod trohanternog prijeloma DHS vijak i gamma čavao, te kod subtrohanternih prijeloma intramedularni čavao.

Specifičnosti osteosinteze s obzirom na mjesto prijeloma proksimalnog dijela bedrene kosti:

- *kod prijeloma vrata i glave femura* rjeđe se radi osteosinteza. Prijelomi s pomakom liječe se operacijski osteosintezom ili artroplastikom s obzirom na dob pacijenta. Najčešće komplikacije nakon liječenja prijeloma vrata bedrene kosti osteosintezom uključuju avaskularnu nekrozu glave bedrene kosti (javlja se kod 25% prijeloma), nesrastanje prijeloma (javlja se u do 25% prijeloma), te rani neuspjeh fiksacije. Avaskularna nekroza glave bedrene kosti nastaje zbog traumatskog oštećenja vaskularne opskrbe glave bedrene kosti, zbog negativnog utjecaja frakturnog hematoma na kompresiju neoštećenih krvnih žila i jatrogenog oštećenja.

- *kod intertrohanternog prijeloma*: relativno stabilni intertrohanterni prijelomi se liječe fiksacijom DHS vijkom. Za liječenje nestabilnih intertrohanternih prijeloma i obrnuto kosih, te transverzalnih pertrohanternih prijeloma bolji izbor je intramedularni ili gamma čavao.

Komplikacije su nesrastanje prijeloma koje nastaje nakon loše repozicije ili loše fiksacije ulomaka ili zbog neprepoznavanja prijeloma. Mladim pacijentima radi se osteotomija sa transplantacijom autologne kosti dok se kod starijih ugrađuje totalna endoproteza kuka. Avaskularna nekroza glave bedrene kosti događa se iznimno rijetko i incidencija ne prelazi 1% u većini studija.

- *kod subtrohanternog prijeloma*: iako su ekstramedularni načini osteosinteze ("fixed angle") opisani kao opcija liječenja subtrohanternih prijeloma ipak se preporučuje liječenje upotrebom intramedularnog načina.

Komplikacije su nesraštanje prijeloma, krivo sraštanje prijeloma i neuspjeh fiksacije. Liječenje komplikacija obuhvaća ponovnu fiksaciju u slučaju neuspjeha, kod krivo sraslih prijeloma je izbor osteotomija dok se nesrasli prijelomi mogu liječiti presađivanjem autologne kosti.

4.2. ENDOPROTEZA KUKA

Aloartroplastika (*alloarthroplastica*, *aloplastica*) je operacijski postupak kojim se odstranjuje (resecira) jedno ili oba zglobova tijela i ugrađuje strani materijal točno određene

veličine i oblika, od specijalnih materijala, kako bi se nadomjestila izgubljena funkcija nekog zgloba. Taj specijalni ugradbeni materijal zovemo endoprotezama ili umjetnim zglobovima. Dakle, „mijenja“ se jedno ili oba zglobna tijela. Ako se mijenja samo jedno zglobno tijelo, govorimo o djelomičnoj ili parcijalnoj aloartroplastici, odnosno parcijalnoj endoprotezi (PEP). Ukoliko „mijenjamo“ oba zglobna tijela tada govorimo o totalnoj aloartroplastici, tj. totalnoj endoprotezi (TEP)

Ugradnja endoproteza zahtijeva posebne uvijete sterilnost, izučenost osoblja, ali i educiranost bolesnika kako bi znao upotrebljavati endoprotezu. Danas je endoproteza kuka (uz aloartroplastiku koljena) najizvođeniji i najuspješniji operacijski zahvat u ortopediji. Osim za liječenje akutnih prijeloma endoproteze se koriste i u liječenju kasnih posljedica prijeloma kuka.

Ednoproteze su razvrstane prema različitim kriterijima:

- *prema broju dijelova* postoji parcijalna endoproteza kuka i totalna endoproteza kuka. PEP kako joj i samo ime govori nadomješta samo dio zgloba (obično je to konveksno zglobno tijelo). TEP zamjenjuje oba zglobna tijela kuka, dakle femoralni i acetabularni dio.

- *prema načinu fiksacije* razlikuju se: bescementne, cementne i hibridne endoproteze..

a) Bescementne endoproteze imaju hrapavu površinu sa mikroporama i makroporama u koju kasnije urasta kost (sekundarna fiksacija), a primarno se fiksiraju po principu "press-fit" (femoralne komponente) te navojima ili "press fit" principom (acetabularne komponente).

b) Cementne endoproteze imaju glatku površinu i kod njih se za fiksaciju koristi koštani cement (metilmetakrilat) koji povećava kontaktnu površinu između endoproteze i ležišta što osigurava bolju stabilnost.

c) Hibridne endoproteze su kombinacija bescementnih i cementnih endoproteza. Najčešće je to kombinacija bescementne acetabularne komponente i cementne femoralne komponente.

- *prema indikacijama ugradnje* endoproteze dijelimo na standardne ili primarne endoproteze, na revizijske ili sekundarne endoproteze, te na tumorske ili specijalne endoproteze.

Odluka o ugradnji endoproteze ovisi o više čimbenika. Tu se ubrajaju vrsta i težina prijeloma, mogućnost druge metode liječenja, dob osobe, kasnija funkcionalnost zgloba.

Ugradnja endoproteze zgloba kuka česta je opcija za liječenje nekih prijeloma proksimalne trećine bedrene kosti.

4.2.1. PARCIJALNE ENDOPROTEZE KUKA

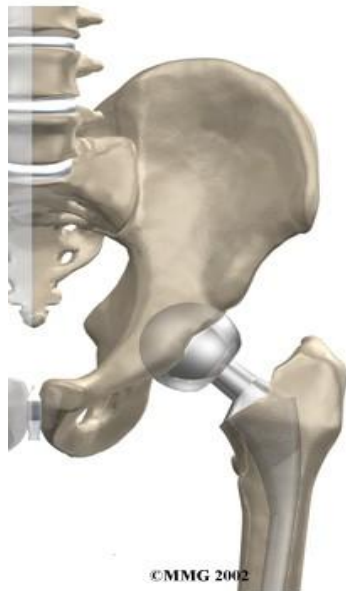
Hemiartroplastika (ugradnja parcijalnih endoproteza, PEP) kuka je pojam kojim označavamo djelomičnu zamjenu kuka implantatom (endoprotezom). Mjenja se samo femoralna komponenta zgloba, dok se acetabularna ne mijenja.

Najčešće indikacije za uporabu, odnosno ugradnju parcijalnih endoproteza su:

- akutni (svježi) prijelomi vrata femura kod starijih osoba
- neki slučajevi pertrohanternih prijeloma femura kod starijih osoba
- pseudoartroze vrata femura
- posttraumatske aseptičke nekroze glave femura
- neki patološki prijelomi vrata femura.

Prednost liječenja prijeloma proksimalnog dijela femura ugradnjom PEP-a je u tome što osteosinteza ne daje osobite šanse za zaraštavanje ulomaka kod starijih bolesnika, a njih treba što ranije podići na noge jer su moguće komplikacije (dekubitusi, hipostatska pneumonija itd.). Često radi kod bolesnika visoke dobi, gdje očekivana duljina života nije velika, a acetabulum može „izdržati“ gibanje glave endoproteze.

PEP se može i cementirati, osobito u slučajevima jake osteoporoze i tankog kortikalisa bedrene kosti te širokog medularnog kanala.



*Slika 11. Parcijalna endoproteza kuka
(preuzeto iz: <https://en.wikipedia.org>)*

4.2.2. BIARTIKULARNE ENDOPROTEZE

Prednosti biartikularne endoproteze u odnosu na klasični je u konstrukciji koja omogućava gibanje (pokretljivost) unutar glave proteze te sada imamo zapravo sva mjesta gdje je gibanje moguće:

- 1) gibanje između male glave endoproteze, smještene u velikoj glavi endoproteze (glava u glavi) i
- 2) gibanje između velike glave endoproteze i prirodnog acetabuluma.

Na ovaj način je smanjena gibljivost između glave endoproteze i prirodnog acetabuluma, te se takav acetabulum manje troši. Glavica koja je u zglobu velike glave je standardnih dimenzija, tako da je moguće zbog istrošenosti zamijeniti prirodni acetabulum, ugraditi acetabularnu komponentu totalne endoproteze, bez mijenjanja ranije ugrađenog femoralnog dijela endoproteze. Femoralni dio biartikularne endoproteze može biti cementni ili bescementni.



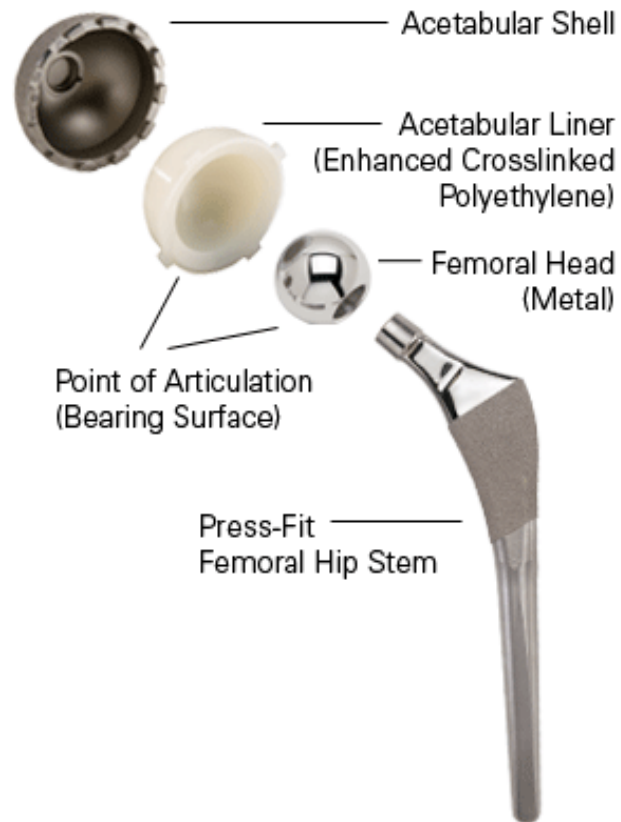
Slika 12. Bipolarna endoproteza kuka
(preuzeto iz: <https://en.wikipedia.org>)

4.2.3. TOTALNE ENDOPROTEZE KUKA

Totalne endoproteze kuka se koriste u svim slučajevima kada je potrebno zamijeniti obje komponente zgloba (glavu bedrene kosti i acetabulum). Tu spadaju bolesnici s oštećenjima zglobnih tijela nakon trauma, kod degenerativnih bolesti kuka, kod bolesti upalnog reumatizma, kod infekcija, te cirkulacijskih i tumorskih bolestima kuka.

1) *Totalne cementne endoproteze kuka* je kombinacija metalnog femoralnog dijela dijela endoproteze kuka i polietilenskog (plastičnog) acetabuluma, učvršćena za kost koštanim cementom. Cementne endoproteze imaju glatku površinu i kod njih se za fiksaciju koristi koštani cement koji povećava kontaktnu površinu između endoproteze i ležišta što osigurava bolju stabilnost. Što se tiče materijala stema, nehrđajući čelik se sve više zamjenjuje legurama kroma, kobalta i molibdena te titanom, dok su glavice od spomenutih legura ili od keramike, a ne od titana. Acetabulum je ostao plastičan. Pogodne su za starije osobe, jer omogućuju vrlo brzo djelomičan oslonac na nogu.

2) *Totalne bescementne endoproteze kuka* ostvaruje u kosti izravni kontakt sa endoprotezom, odnosno bez koštanog cementa. Femoralno dio je metalni, a razlikuje se od cementne u obliku stema i u njegovoj površini koja je hrapava s posebnim navojima, kako bi se „urasla“ u kost. Acetabularni dio bescementne endoproteze metalni, a učvršćuje se u koštani dio „zavijanjem“, vijcima ili „press fit“ metodom tehnika gdje se čvrsto zabije u pripremljeno koštano ležište). U ovakav se metalni acetabularni dio stavlja plastični umetak, kako bi glava bedrene kosti bila u kontaktu s plastikom, a ne metalom. Bescementne TEP često se koriste kod mlađe populacije, zbog veće regenerativne sposobnosti tkiva, no oslonac na operiranu nogu nije dozvoljen dok god kost ne uraste u porozni materijal, cca 6 tjedana.



Slika 13. Totalna bescementna endoproteza kuka

(preuzeto iz: <http://www.exac.com/patients-caregivers/joint-replacement-surgery/hip-replacement/components-hip-replacement>)

5. PRINCIPI RANE REHABILITACIJE NAKON PRIJELOMA

Fizikalna medicina i rehabilitacija (odnosno fizikalna i rehabilitacijska medicina) je grana medicine koja primjenjuje fizikalne čimbenike i lijekove u prevenciji, dijagnostici, liječenju i rehabilitaciji osoba s bolestima i ozljedama mišićno-koštanog sustava ili sustava za pokretanje. Rehabilitacija *proces* kojim se pomaže osobi da uspostavi (ponovno) optimalne fizičke, psihičke, društvene, profesionalne, edukacijske i rekreativne osposobljenosti s obzirom na fiziološko ili anatomske oštećenje tijela, ograničenje okoline te životne planove i želje. Fizikalna terapija se prema vrsti fizikalnog čimbenika koji se koristi u liječenju dijeli na pet velikih cjelina:

- *Mehanoterapija* je primjena mehaničke energije u liječenju, a tu pripadaju kineziterapija ili vježbe, hidroterapija ili vježbe u vodi, masaža i trakcija.
- *Termoterapija* je aplikacija svih vrsta topline iz različitih izvora, također tu pripada i krioterapija ili primjena hladnoće za potrebe liječenja.
- *Elektroterapija* se u liječenju koristi različitim vrstama struje, a to su: istosmjerna, niskofrekventna izmjenična, srednje frekventna i visokofrekventna struja, pojedine serijske ili kombinirane impulsne elektrostimulacije.
- *Fototerapija* je primjena neionizirajućeg elektromagnetskog zračenja niske energije kao što su laser, ultraljubičaste i infracrvene zrake.
- *Prirodni čimbenici* koriste se u balneoterapiji, talasoterapiji i klimatoterapiji.

Prema podjeli fizikalne medicine i rehabilitacije, prema fazama, možemo tako govoriti o :

- Poslijeoperacijskoj rehabilitaciji - rana rehabilitacija
- Rehabilitacija u akutnim odjelima za fizikalnu medicinu
- Rehabilitacija u specijalnim bolnicama
- Rehabilitacija u kući

5.1. REHABILITACIJSKI TIM

Rehabilitacijski tim čini skupina zdravstvenih djelatnika različitih profesija sa zajedničkom svrhom liječenja. Timski rad, suradnja i interprofesionalna briga za bolesnika postaju novi „zlatni standard“ u pristupu liječenju bolesnika. Rehabilitacija je jedinstvena

medicinska grana zbog inteziteta i trajanja intervencija, te načina u pristupu. Članovi rehabilitacijskog tima su liječnici, fizioterapeuti, logopedi, dijetetičari, radni terapeuti, protetičari, ortotičari, medicinske sestre, psiholozi, socijalni radnici, i po potrebi drugi specijalisti, no bolesnik i njegova obitelj imaju središnju ulogu u rehabilitacijskom timu, te zajedno s ostalim članovima preuzimaju dio odgovornosti za ishod rehabilitacijskog procesa. Voditelj rehabilitacijskog tima je liječnik. Rehabilitacija nakon prijeloma je specifična i ima specifični rehabilitacijski program. Koji ovisi o tipu prijeloma i lokaciji, a započinje neposredno nakon ozlijede i traje do potpunog ozdravljanja. U ranoj rehabilitaciji nakon prijeloma sudjeluju, uz bolesnika i njegove obitelji, liječnik traumatolog (traumatološki tim) i fizijatar, zatim fizioterapeuti, medicinske sestre i po potrebi psiholog/psihijatar i logoped.

Voditelj rehabilitacijskog tima, *liječnik*, ima ulogu u postavljanju točne dijagnoze. Bez pravilno postavljane i točne dijagnoze, ne možemo postaviti ni pravilne ciljeve. Zato je njihova uloga nemjerljiva. Oni proučavaju: etiologiju bolesti, klasifikaciju, simptome, liječenje, prognozu bolesti na svim organskim sustavima (kardiovaskularnom, lokomotornom, respiratornom, endokrinom, neurološkom, urogenitalnom, digestivnom itd.). Također imaju ulogu u koordiniranju pojedinih članova tima, te osiguravanje i provedbe timskog rada.

Fizioterapeut nastoji vratiti i očuvati najviši mogući stupanj motoričke funkcije. On procjenjuje i provodi postupke za očuvanje mišićne snage, kretanje, ravnotežu, izdržljivost, mogućnost hoda, koordinaciju, te na temelju te procjene u koordinaciji s liječnikom planira rad sa svakim bolesnikom. Fizioterapeut trajno prati bolesnikovo stanje i napredak opravka. Također prema indikaciji liječnika primjenjuje različite postupke fizikalne terapije i primjenjuje potrebu za uporabom pomagala za kretanje.

Medicinska sestra je u svakodnevnom neposrednom kontaktu s pacijentom. Ona pomaže organizaciji rada, vodi dio medicinske dokumentacije, provodi osobnu njegu te pomaže pri higijeni, hranjenju, kontroli stolice i mokrenja i uzimanju medikamentne terapije. Njezina zadaća u rehabilitacijskom timu jest također da pomogne pacijentu da postigne maksimalnu moguću neovisnost u medicinskoj njezi, prevenciji komplikacija i edukaciji bolesnika i njegove obitelji.

Psiholog i psihijatar imaju ulogu u procjeni, pripremi i postizanju maksimalnog psihološkog učinka rehabilitacijskog procesa bolesnika.

5.2. CILJEVI I PRINCIPI RANE REHABILITACIJE

Na kirurškom odjelu program rehabilitacije je individualan i kreće se od prvog dana operacije. Da bi se mogao napraviti kvalitetan program potrebno je prikupiti i analizirati sve potrebne medicinske podatke, indentificirati najpoblematičnija područja (koji su sve sustavi zahvaćeni), razmotrit ciljeve i postaviti glavne ciljeve. Zatim, potrebno je složiti prioritete intervencija, te postaviti kratkoročne i dugoročne ciljeve. Rana rehabilitacija se provodi na bolničkom odjelu, i treba je, kako smo već rekli, započeti što ranije, na krevetu bolesnika. Dužina te faze ovisi o samoj bolesti i stanju bolesnika. Kod osteosinteze i endoproteze proksimalnog dijela bedrene kosti, rana rehabilitacija traje u prosjeku između 7 i 10 dana, no ovisi o stanju bolesnika. Ciljevi akutne poslijeoperacijske rehabilitacije su:

- *Analgezija i smanjenje edema*: pojava boli, povišena lokalna temperatura, crvenilo i oteklina su važni znakovi za daljnje postupanje. Na njih možemo djelovati lijekovima, krioterapijom, pravilnim pozicioniranjem.
- *Prevenција kontraktura, deformiteta i fibroze*: mjere kojima to sprječavamo su pozicioniranje ekstremiteta u pravilan položaj, rana mobilizacija segmenata vježbanjem do fizioloških granica pokreta, vježbe zdrave muskulature i edukacija bolesnika kako se ponašati.
- *Prevenција atrofija muskulature*: mišić potpunim mirovanjem gubi 10 – 15 % snage tjedno, odnosno 1-3-% dnevno. Ta generalizirana slabost mišića može rezultirati slabom koordinacijom i kvalitetom pokreta. Aktivne vježbe provodimo kada je pacijent sposoban za to da sam izvodi pokret, a pasivne vježbe kod djelomičn, teže ili potpuno oduzetog segmenta i kod nekooperabilnog pacijenta. Statičke vježbe, kod kojih ne dolazi pokreta, provodimo kod segmenta u imobilizaciji (gdje nije poželjan pokret u zglobu).
- *Prevenција tromboze i embolije*: puna moguća aktivnost u krevetu, uz aktivne i pasivne pokrete vrlo je važna za prevenciju od tromboze i embolije. Kod ozljeđenika pristupa se prevenciji tromboembolijskih komplikacija s niskomolekularnim heparinom i 30 dana nakon operativnog zahvata, a na donjim udovima se podstavljaju elastični zavoji.
- *Poboljšanje cirkulacije*: rana mobilizacija, vertikalizacija (najprije sjedenje) i indicirani povišeni položaj oboljelog segmenta sprječava vensku i limfnu stazu. Kružni pokreti distalnih dijelova operiranog ekstremiteta i zdravog ekstremiteta održavaju cirkulaciju urednom. Kod ustajanja moramo paziti na ortostatsku

hipotenziju (nagli pad krvnog tlaka zbog širenja krvnih žila u području donjih ekstremiteta).

- *Prevenција respiratornih komplikacija i uroinfekta:* vježbe disanja treba provoditi od samo početka, potpomogute ili aktivne. Rana mobilizacija, sjedenje, pravilan položaj u krevetu s podignutim naslonom, ustajanje, disanje protiv otpora (puhanje u balon), mjere su koje sprječavaju zastojne promjene na plućima (posebno pneumoniju). Ako je došlo do zastojnih promjena na plućima ili bolesnik ima KOPB koristimo drenažne položaje i tehniku. Uroinfekte preveniramo pravilnom kontrolom sfinktera, kateterizacijom urina, lijekovima, položajnim relaksacijskim tehnikama.
- *Prevenција dekubitusa:* provodimo je čestim promjenama položaja bolesnika u krevetu, pravilnim pozicioniranjem segmenata, ranom mobilizacijom, masažom i pravilnom njegovom bolesnika.
- *Pozitivan psihološki utjecaj:* jest da se pomogne bolesniku da prihvati svoje zdravstveno stanje, podići mu motivaciju za suradnjom te postići psihološku ravnotežu.

5.3. ZNAČAJ KINEZIOTERAPIJE I KRIOTERAPIJE U RANOJ POSLIJEOPERACIJSKOJ REHABILITACIJI

Fizikalna terapija pripada nefarmakološkom liječenju, a koja se uvijek kombinira s medikamentoznom terapijom, pripada jednoj od najčešćoj metodi liječenja bolesti lokomotornog sustava. Već smo ranije spomenuli njezinu podjelu s obzirom na vrstu fizikalnog čimbenika (agensa), no najviše koristimo krioterapiju, kinezioterapiju, masažu, TENS i elektrostimulaciju u ranoj rehabilitaciji prijeloma. Ovdje bih istaknuo dva najčešća i najvažnija čimbenika u ranoj poslijeoperacijskoj rehabilitaciji nakon prijelom proksimalnog dijela bedrene kosti: krioterapiju i kinezioterapiju.

Krioterapija je primjena hladnoće u svrhu smanjenja akutne boli, smanjenja lokalnog krvarenja i otekline, smanjenja spazma i smanjenje lokalne upale. Led se primjenjuje lokalno kao krioblog, kriokupka, kriomasaža, a izvođenje pokreta pri krioterapiji nazivamo kriokinetikom. Ujedno je to i jedna vrsta lokalne analgezije koja nastaje izravno djelovanjem na završetke senzornih živčanih vlakana i indirektno dovodeći do opuštanja spazma mišića. Kriomasaža može biti samostalna procedura ili uvodna i udružena s drugim procedurama, a

pokazala se dobrim kao uvod u obavljanju kvalitetne kinezioterapije u nastavku tretmana. Najbolje krioterapija djeluje unutar prvih 48 do 72 sata od ozlijeđivanja ili nakon kirurškog zahvata. Pri apliciranju krioterapije moraju se dobro poznavati indikacije i kontraindikacije. Najprikladnije je kod bolesnika u krevetu aplicirati krioblog ili kriomasažu, gdje bolno mjesto laganim, kružnim ritmičkim trljanjem hladimo (masiramo) ledom, što u prosjeku traje 3 – 5 minuta. Mjera opreza je nužna kod osoba s poremećenim osjetom za hladnoću, kako se ne bi izazvale ozeblinae, te poremećaj lokalne cirkulacije.

Kinezioterapija je terapija pokretom koja se koristi kao sredstvo liječenja oboljelih ili ozlijeđenih osoba. Jedna je od vrlo važnih čimbenika u procesu potpunog funkcionalnog oporavka. Osnovni ciljevi kinezioterapije su:

- sačuvati ili poboljšati mišićnu snagu
- poboljšati gibljivost zglobova
- osigurati što bolju funkciju lokomotornog sustava u cjelini ili pojedinih njegovih oboljelih ili ozlijeđenih dijelova

Nema sustava na koji kinezioterapija ne može povoljno djelovati (respiratorni, kardiovaskularni, lokomotorni, endokrinološki, itd.). Također može biti primjerena za svaku dob (djeca, mladi, odrasli, starija životna dob).

Vrste mišićnih kontrakcija:

- 1) *izometrijske kontrakcije*: nazivaju se još i statičkim kontrakcijama, jer nema pomaka između polazišta i hvatišta mišića, a povećava se samo tonus mišića.
- 2) *izotoničke kontrakcije*: nazivaju se još i dinamičke kontrakcije, jer dolazi do pomaka polazišta i hvatišta mišića, pa kod ove kontrakcije možemo razlikovati:
 - *ekscentrične kontrakcije* kod kojih se polazište i hvatište mišića udaljava
 - *koncentrične kontrakcije* kod kojih se polazište i hvatište primiču.
- 3) *izokinetička kontrakcija*: 1960-ih pojavom izokinetičkih strojeva uvodi se još jedan pojam za kontrakciju, izokinetička, koju mišić ne može izvesti bez pomoći stroja. Karakteristika takvih kontrakcija je u tome što imamo konstantnu brzinu tijekom cijelog opsega kretanja, dok je opterećenje (tj. otpor) promjenjiv i programiran putem izokinetičkog stroja, za razliku od izotoničkih vježbi gdje imamo konstantno opterećenje (tj. otpor) tijekom vježbe, a brzina izvođenja kretanja je promjenjiva.

Izometrijske kontrakcije i vježbe koriste se u funkcionalnoj rehabilitaciji, gdje prilikom izvođenja ne dolazi do pokretanja zglobova pa ne dovode do iritacije zgloba. Djelovanjem tzv. „mišićne pumpe“ prilikom izometrijskih kontrakcija smanjeno je oticanje zgloba, dok se stimulacijom mehanoreceptora u zglobovima održava kontinuitet

živčanih podražaja, mišićna snaga, te sprječava (smanjuje) mišićna atrofija. Zbog jednostavnosti izvođenja, izometričke vježbe su vrlo prikladne za rad u „krevetu bolesnika“. Nedostaci su izometrijske kontrakcije što se snaženje može izvesti samo pod jednim kutom, ne djeluju na izdržljivost, ne djeluju ni povoljno na motivaciju pacijenta (mnogima su „dosadne“), te je otežano objektivno praćenje napretka.

Izotoničke kontrakcije i vježbe za prednost imaju vježbu tijekom cijeloga opsega kretnji, djeluju na koncentričnu i ekscentričnu komponentu, zatim djeluju na izdržljivost i snagu, te možemo djelovati s povećanjem opterećenja. Ovakve vježbe se mogu objektivno dokumentirati i evaluirati. Nedostaci su što ovakve vježbe ne možemo uvijek lako koristiti u ranoj rehabilitaciji, te je potrebno i više prostora radi vježbanja. Moguće su nuspojave kao što su sinovitis zbog pretjeranog opterećenja zgloba.

Izokinetičke vježbe su sigurne i učinkovite, no ovisne su o stroju. Cijena opreme je vrlo visoka, kao i edukacija za rad na stroju. Vrlo je mali rizik od ozlijede, jer proizvodi visoka mišićna opterećenja uz malo opterećenje zglobova. Značajno je izdvojiti rad antagonističkih skupina mišića kod izokinetičkih vježbi, te visoka objektivizacija stanja. Nedostatak stroja je nemogućnost rada pri malom opsegu kretnji, no to će se s vremenom modificirati u tehnološkom napretku stroja u budućnosti.

Vježbe možemo podijeliti i prema sudjelovanju pacijenta:

1) Aktivne vježbe

- aktivni pokret bez otpora
- aktivni pokret s otporom

2) Potpomognute (ili pokret uz smanjeni otpor)

- vježbe u suspenziji
- vježbe na kosoj ili glatkoj dasci
- vježbe u vodi

3) Pasivne vježbe

6. POSTUPCI RANE POSLIJEOPERACIJSKE REHABILITACIJE KOD PACIJENATA S OSTEOSINTEZOM I ENDOPROTEZOM NAKON PRIJELOMA PROKSIMALNOG DIJELA BEDRENE KOSTI

Rano razdoblje nakon operacije na području zgloba kuka donekle se razlikuje za bolesnike u kojih se kirurški zahvat obavlja u spinalnoj anesteziji u usporedbi s bolesnicima koji su operirani u općoj anesteziji. Ukoliko se radi o općoj anesteziji na kraju operacije se bolesnik budi i vrlo brzo uspostavlja kontakt s medicinskim osobljem. Nakon pokrivanja operacijske rane, bolesnik se izvozi iz operacijske dvorane u prostoriju za pripremu. Tamo anesteziolog i anesteziološki tehničar nastavljaju kontrolu, a ujedno se izvrši radiološka kontrola ugrađene endoproteze ili osteosinteze. Nakon toga bolesnik napušta operacijski trakt i odlazi u jedinicu intenzivne njege. Tada već možemo govoriti o početku rane poslijeoperacijske rehabilitacije, koja započinje nultog dana operacije, a završava odlaskom (otpućstom) iz bolnice, no prema nekim autorima završava preseljenjem sa traumatološkog/ortopedijskog odjela na akutni odjel fizikalne medicine i rehabilitacije. Vremenski rana poslijeoperacijska rehabilitacija traje od 7 do 10 dana, ovisno o stanju pojedinca, ali i profesionalne zauzetosti ustanove u kojoj se pacijent liječi.

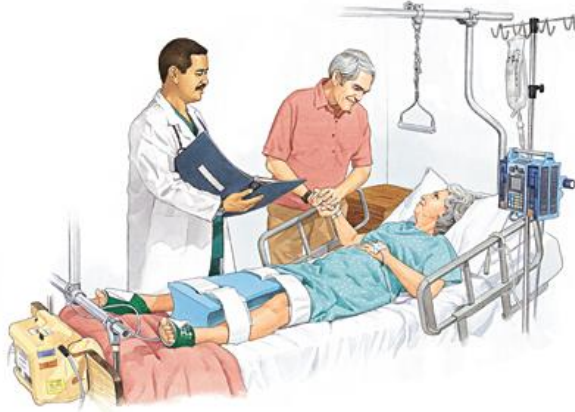6.1. PODJELA PO DANIMA RANE POSLIJEOPERACIJSKE REHABILITACIJE KOD PACIJENATA S ENDOPROTEZOM I OSTEOSINTEZOM NAKON PRIJELOMA PROKSIMALNOG DIJELA BEDRENE KOSTI

Prikaz prvog tjedana rane poslijeoperacijske rehabilitacije je okviran i podložan promjenama i prilagodbama. U ovome radu se govori o prijelomima, a oni su najčešće traumatološke etiologije, nema predoperacijske pripreme (edukacija pacijenta) jer prijelome ljudi ne očekuju. Kada govorimo o osteosintezi, vidjeli smo kako proksimalni dio bedrene kosti može biti slomljen na više dijelova, a pri sintezi tih dijelova očekuje se da ti dijelovi kosti međudobno srastu. Stoga, u rehabilitaciji treba poštivati procese cjeljenja kosti, koji iako

su čvrsto osteosintetizirani, trebamo izbjegavati radnje (sile) koje mogu negativno utjecati na položajnu pukotinu. Važno je napomenuti da se ovdje radi o prijelomima koji su nastali iz određene radnje koja je očito negativno, patološki i stresno utjecala na čovjekovo tijelo, ali i na psihu, stoga treba uzeti u obzir čovjekov posttraumaski stres, koji se može odraziti na njegovu angažiranost, sabranost i suradnju. Moguće je da su drugi organi i sustavi zahvaćeni traumatološkim djelovanjem, stoga pristupati individualno i poštivati interdisciplinarnost rehabilitacijskog tima.

Nakon što se medicinska dokumentacija analizirala, postavljaju se glavni ciljevi i usklađuje se rehabilitacijski program na principu individualnih značajki i stanja (tip prijeloma, vrsta kirurškog zahvata, anamneza, itd.). Vrlo značajni su učestali pregledi pacijenta tijekom rane rehabilitacije, da se mogu pravovremeno uočiti nepravilnosti na određenim sustavima (ako ih ima) kao bi se pravovaljano moglo intervenirati.

Nulti dan se naziva dan same operacije. Bolesnik se nakon zahvata nalazi u sobi za intenzivnu njegu pod nadzorom liječnika i medicinskih sestara. U krevetu je u položaju na leđima. Pod operiranu nogu u području koljenog zgloba postavlja se „abducirani jastuk“ koji zadržava željeni kut pregiba zglobova kukova i koljena, te održava nogu lagano odmaknutu u stranu. Ti položaji nakon endoproteze i osteosinteze kuka zadržavaju se zbog bolje rehabilitacije i očuvanosti stanja odnosa biomehanike kuka (pozicije u odnosu zglob - mišić). Uglavnom bolesnici su nakon endoproteze i osteosinteze bez imobilizacije (sadreni povoj), no u nekim slučajevima, privremeno se postavlja imobilizacija zbog komplikacija. Započinje se s vježbama disanja (posebno dijafragmalnog tipa) za prevenciju plućnih bolesti. Možemo započeti s vježbama periferne cirkulacije gdje izvodimo dorzalnu i plantarnu fleksiju stopala, te inverziju i everziju stopala, ukoliko je to moguće, čime uvelike preveniramo nastanak duboke venske tromboze i potičemo krvni opticaj u nogama. Ovisno o stanju i dobi pacijenta možemo započeti laganim intezitetom izometričke vježbe natkoljene i glutealne regije mišića. Pravilnim položajima i mobilizacijom tijela pacijenta preveniramo nastajanje dekubitusa. Koristimo se i laganom elevacijom i elastičnim čarapama ukoliko je to indicirano. Educiramo pacijenta o upotrebi rukohvata (trapeza) prilikom pomaka bilo kojeg dijela tijela.

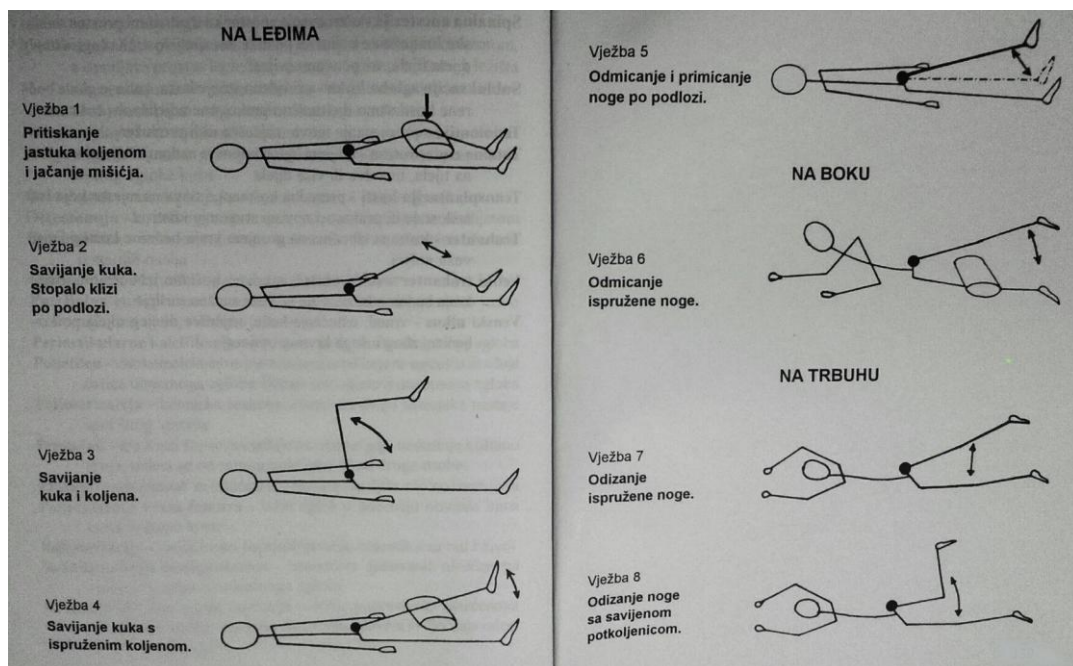


*Slika 14. Pacijent u najranijoj fazi postoperativne rehabilitacije
(preuzeto iz: <https://en.wikipedia.org>)*

Prvi poslijeoperacijski dan, kada se pacijent već sabrao, iako je još uvijek u intenzivnoj jedinici ili na odjelu, te postigao viši stupanj suradljivosti, započinjemo edukacijom pacijenta o pravilnom pozicioniranju u krevetu, budući da će narednih dana mnogo više sati provesti u krevetu nego inače, zbog zahtjeva operiranog tkiva. Fizioterapeut pasivno započinje vježbu kuka, te educira pacijenta na njemu jasan način o položajima i navikama koje u budućnosti ne smije činiti, a to je da treba izbjegavati fleksiju veću od 90° , hiperadukciju (križanje noga) i pretjeranu unutrašnju rotaciju. Neki autori ističu da prvog tjedna poslijeoperacijskog razdoblja fleksija kuka ne bi trebala biti veća od 50° , u drugom tjednu 70° i tek u šestom tjednu 90° . Nastavljaju se vježbe disanja inspiratornog i ekspiratornog tipa, uz podizanje uzglavlja, gdje možemo koristiti i respiracijske alate. Nastavljaju se vježbe cirkulacijskog tipa, te izometrijske vježbe za natkoljenu i glutealnu regiju mišića. Nakon toga možemo početi klizanje pete operirane noge po terapeutovoj ruci ili površini kreveta, te aktivno potpomognute vježbe za jačanje fleksora, abduktora i ekstenzora operiranog kuka. Radimo i aktivne vježbe za gornje ekstremitete i neoperiranu nogu. To sve radimo u ležećem položaju, po mogućnosti dva puta dnevno u setovima od cca 30 min.. Moramo imati na umu da pacijent ima drenove kraj operacijske rane, koji prazne nakupljenu krv oko endoproteze kuka, što utječe na opseg pokreta i nešto manjeg inteziteta. No, već, drugi ili treći dan nakon operacije drenovi se skidaju. Pacijenta možemo postavljati na bok neoperirane noge. Važno je pacijenta već prvi dan od operacije posjesti na rub kreveta, nekoliko puta dnevno (2x30 min, ili 3x20 min) i pokazati mu pravilno vraćanje u ležeći položaj (s jastukom između nogu), te po mogućnosti nakratko ustati (uz razboj od hodalice). Zadržati pacijenta u uspravnom položaju određeno vrijeme je važno, zbog privikavanja

organa na okomiti položaj. Moguće je, ukoliko je to prvo ustajanje, da dođe do ortostatske hipotenzije. Krioterapija ima pozitivan učinak u ovom stadiju rehabilitacije.

Drugi poslijeoperacijski dan ,bolesnik bi trebao biti na odjelu, rana se previja i odstranjuju se drenovi te se bolesnik počinje aktivnije rehabilitirati. Počinjemo vježbama disanja, koje radimo više puta dnevno. Rade se vježbe u ležećem, a kasnije i u sjedećem položaju od prethodnog dana uz mogući jači intenzitet i učestalost, uz napomenu da radimo i statičke vježbe za aduktore (jer neki se pacijenti u strahu od napomene za hiperadukciju ne usuđuju primicati noge). Uvježbava se pacijenta kako samostalno i pravilno se rotirati (s jastukom između nogu) u krevetu, ustajati, sjediti na rubu kreveta i održavati ravnotežu, te kako se vratiti natrag u ležeći položaj. Pacijent bi trebao više puta dnevno sjediti na rubu kreveta. Dok je u sjedećem položaju pacijent treba vršiti vježbe potpomognute fleksije kuka i i aktivne ekstenzije koljena. Slijedi ustajanje pacijenta i održavanje rasteretnog položaja na strani operirane noge uz hodalicu, te po mogućnosti prohodati po ravnom cca 4 metra. Krioterapiju aplicirati 2 – 3 puta dnevno, ukoliko nije kontraindicirano.



Slika 15. Prikaz osnovnih vježbi

(preuzeto iz: Orlić D. *Život s umjetnim zglobovima kuka*. Zagreb, Tiskara d.d., 2003.)

Treći poslijeoperacijski dan i dalje se provodi edukacija, vježbe disanja i cirkulacije, okretanje u krevetu, statičke i dinamičke vježbe pripadajuće muskulature u ležećem i

sjedećem položaju, a program kineziterapije se nadopunjuje vježbama za nožne zglobove i savijanje operiranog uda vlastitom snagom. Sjedenje i ustajanje, uz hodalicu, uz rasterećenje je važno. Hodanje po ravnom cca 5 metara i više. Pacijent, ukoliko to dozvoljavaju njegovo opće stanje i postura, upoznaje se s rukovanjem štaka (potpazdužne, podlakatne), te uz demonstraciju fizioterapeuta usvaja prva znanja i pravila upotrebe štaka. Oslonac na operiranu nogu iznosi 5 – 10 kg, tek toliko da se stopalo postavi na tlo. Krioterapiju aplicirati 2 – 3 puta dnevno, ukoliko nije kontraindicirano.

Četvrti poslijeoperacijski dan povećava se opseg svih vježbi, a duljina pruge za hodanje bi se trebala postupno povećavati. Rukovanje sa štakama (dvije potpazdušne) je iznimno važno, te voditi računa o vrsti i načinu operacije, kako bismo procijenili i savjetovali pravilno pacijenta koliko može opteretiti operiranu nogu. Važno je specificirati koje su zadaće pacijenta najteže usvojive i zašto, te nastojati raditi u korist pacijenta u tome. Krioterapiju aplicirati 2 – 3 puta dnevno, ukoliko nije kontraindicirano.

Peti i šesti poslijeoperacijski dan usavršavaju se sve stečene vještine i znanja u provođenju vježbi, ustajanju, sjedenju, hodanju (hodalice, štake), uz nadopunu, primjerice da se neke vježbe snaženja operirane noge (fleksija kuka) mogu činiti i u stojećem položaju, zatim vježbe istezanja da se već mogu provoditi na dijelu operirane noge (kako bismo održavali optimalan položaj vlakana u mišićima). Krioterapiju aplicirati 2 – 3 puta dnevno, ukoliko nije kontraindicirano.

Bolesnika se može, ukoliko je već stekao određeni stupanj samostalnosti, učiti hod uz i niz stepenice. Otpust iz bolnice se očekuje osmog do desetog dana, i u pravilu ne prije nego što nauči hod uz i niz stepenicama uz upotrebu dvije štake.

6.2. HOD I EDUKACIJA PACIJENTA O UPOTREBI RUČNIH POMAGALA ZA HOD

Primarne indikacije za školu hoda su prijelomi donjih ekstremiteta i s njim se započinje 3.-4. poslijeoperacijskog dana kod normalnog zaraštavanja. Izuzetno je važna jer stimulira povratak koštane mase i funkciju mišića, a time pospješuje funkcionalni oporavak bolesnika. Također, popravljajući psihološki status i osjećaj samostalnosti. Prije početka treba napraviti plan uzvši u obzir dob, tjelesnu težinu, status prije ozlijede i pridružene druge bolesti te lokalizaciju prijeloma, tip tretmana i imobilizacije.

Kod intraartikularnog prijeloma provode se vježbe hoda bez opterećenja da ne bi došlo do dislokacije zglobnih površina koja bi dovela do nestabilnosti zgloba. Nestabilni prijelomi zahtijevaju tromjesečno neopterećivanje, i kasno ulaze u fazu škole hoda. Kod stabilnih prijeloma, nakon kratke poštete dok je prisutan edem, dozvoljava se postupno i potpuno opterećenje, ako ne postoji mogućnost dislokacije. Parcijalno opterećivanje stimulira nastanak koštane mase i zacijeljenje.

Uporabom pomagala rasterećuje se zglob. Ovisno o pritisku pomagala na podlogu smanjuje se ukupno opterećenje zgloba kuka, a smanjenje tlaka pozitivno je i za oštećen kuk i umjetni zglob i njegovu fiksaciju u okolne strukture. Od ručnih pomagala pri hodu rabe se štap, štaka ili hodalica.

Štaka se obavezno upotrebljavaju nakon endoproteze ili osteosinteze bedrene kosti. Njima se znatno postiže rasterećenje zgloba kuka, jer se velik dio tjelesne težine preko štaka prenosi na podlogu. Postoje dvije vrste štaka: potpazušne i lakatne štaka. Lakatne štaka izrađene su od metala. Kraće su i zahtijevaju određenu snagu ručnih mišića. Potpazušne štaka su najčešće izrađene od drva, visoke su bolesnik se pri njihovoj upotrebi drži uspravnije pri hodu, te se su prilagođenije za bolesnike sa slabijim mišićima ruke, nego podlakatne. Štaka moraju imati gumeni završetak kojim se upiru o pod, a guma spriječava njihovo sklizanje. Bolesnici uče kretanje s dvije štaka i to može biti trotaktni ili četverotaktni hod.

- trotaktni: najprije se štaka postave ispred tijela, a zdrava noga je opterećena. Zatim se iskorači operiranom nogom, a tjelesna se težina dijelom prenosi preko opterećenog operiranog proksimalnog dijela bedrene kosti, a dijelom preko štaka. Tada se povlači i zakorači zdrava noga i težina se ponovno prenosi preko nje.
- četverotaktni: u tijeku opterećenja lijevog operiranog kuka opterećena je i desna štaka.

Pri opterećenju desne noge opterećena je i lijeva štaka.

Veće se rasterećenje kuka postiže primjenom trotaktnog hoda. Kojim će se hodom bolesnik koristiti, savjetovati će ortoped ili fizijatar, ovisno o vremenu koje je prošlo od kirurškog zahvata i stanju pacijenta. Trotaktni način hoda se primjenjuje u ranijem razdoblju od operacije, a zatim četverotaktni.

Hodalica je pomagalo kojim se služe mnogo u ranoj poslijeoperacijskoj rehabilitaciji donjih ekstremiteta (posebno kuka), ali često kod starijih osoba u lošijem općem stanju ili ako boluju od bolesti koje remete održavanje ravnoteže pri hodu. Njezina uloga je dvostruka jer osiguravaju stabilnost i ravnotežu, a oslanjanjem bolesnika na hodalicu rasterećuje se zglob kuka.

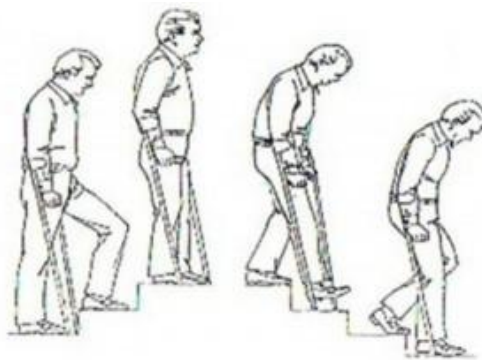
Štap se rijetko koristi u ranoj rehabilitaciji, već u kasnijoj fazi rehabilitacije. On se nosi u suprotnoj od strane operirane noge. Osim što se bolesnik osjeća sigurniji tijekom kretanja, upotreba štapa smanjuje ukupno opterećenje zgloba kuka smanjenjem poluge djelovanja tjelesne težine i smanjenjem snage mišića, da bi se zdjelica održala u ravnoteži. Ovisno o veličini opterećenja štapa rukom, dio tjelesne težine izravno se prenosi na podlogu.

Pri hodu po stepenicama s ručnim pomagalima za kretanje razlikujemo:

- *hod uz stepenice*: najprije se iskorači neoperiranom nogom na stepenicu, a štake rasterećuju operirani zglob kuka. Zatim se na višu stubu prvo prebaci operirana noga, a zatim štaka.
- *hod niz stepenice*: bolesnik na stepenicu najprije prebacuje obje štake. Zatim postupno spušta operiranu nogu na nižu stepenicu, pa tek onda neoperiranu nogu.

Ako je bolesnik sposoban hodati po skalama, znači da je rehabilitacija pravilno usmjerena. Mora se svaki dan vježbati hod 2 do 3 puta po 10 minuta da bi se povećala pokretljivost kuka i ojačali mišići.

Bolesniku s ugrađenom cementnom protezom savjetuje se dva mjeseca hoda s dvije štake, a zatim još jedan mjesec s jednom štakom u suprotnoj ruci. Bolesnici s bescementnom protezom moraju sva mjeseca hodati s dvije i još dva mjeseca s jednom štakom u suprotnoj ruci. Zato je vrlo važno od početka pravilno naučiti bolesnika kako pravilno upotrebljavati štaku.



Slika 16. Hod s pomagalom uz i niz stepenice

(preuzeto iz: <https://en.wikipedia.org>)

6.3. EVALUACIJA POSTIGNUTOG REHABILITACIJSKOG PROCESA

Način na koji je moguće pratiti uspješnost liječenja traumatoloških bolesnika, često je vrlo složen i neobičan. Naime, bilo da se radi o učincima farmakološkog ili nefarmakološkog liječenja, bilo koje od navedenih bolesti, procjena učinka liječenja mora uvažiti i specifične promjene koje dotična bolest (stanje) pravi na lokomotorotnom sustavu i mehanizmu onesposobljavanja bolesnika. Teško je osmisliti načine kako sve promjene, čija nas dinamika dijagnosticiranja i liječenja zanima, da što objektivnije valoriziraju i prikazuju stanje bolesnika u njihovoj fazi. No, danas se osmišljavaju takvi upitnici kojima se daju brojčane protuvrijednosti za određene kliničke i funkcijske nalaze. Najčešće vrijednosti koje upotrebljavamo za procjenu rehabilitacijske faza jesu *bol*, *procjena funkcije kapaciteta zgloba*, i *mjerenja*, odnosno anatomska obilježja (duljina, širina obujam). Takvi upitnici mogu biti numerički, opisni, vizualno – analogni, i sl. Danas je mnoštvo testova koji se mogu upotrebljavati za određene bolesti, no mnogi upitnici su prilagođeni u određenoj zdravstvenoj ustanovi (zbog vremenske zahtjevnosti ispunjavanja, specifičnosti bolesnika, itd.).

Vrlo je važno uzimati mjere kroz određeni vremenski period, od strane istog fizioterapeuta, jer zbog specifičnosti mjerenja u području zgloba kuka načini na koji se mjere mogu biti različiti, te različito prikazani, pa se može dogoditi pogrešno interpretiranje dobivenih rezultata. Pred otpust iz bolnice treba napraviti test za procjenu samostalnosti u obavljanju svakodnevnih aktivnosti. Najčešće je upotrebljavani prilagođeni Barthelov indeks, koji je više za neurološke bolesnike, no može se prilagoditi i za posttraumatske bolesnike, te je zahvalan što ne zahtjeva puno vremena za ispunjavanje, a pruža dovoljno osnovnih podatak za evaluaciju našeg postupka, s onim zatečenim stanjem od prvog dana.

ZAKLJUČAK

Rana poslijeoperacijska rehabilitacija započinje onog dana kada je bolesnik operiran. Postupci i ciljevi moraju biti individualni, multidisciplinarni i učinkoviti.

Zglob kuka je biodinamički i biomehanički vrlo kompleksan i kroz njega se odvijaju mnoge sile. Vrlo ga je važno od početka pravilno liječiti. Oblici fizikalne medicine, posebno kinezioterapija, nakon prijeloma gornjeg dijela bedrene kosti imaju važnu ulogu u procesu liječenja i rehabilitacije, te prevencije ostalih mogućih komplikacija. Ovisno o lokalizaciji prijeloma gornjeg dijela bedrene kosti, često dolazi do skraćanja ekstremiteta i bolnost, do većih ili manjih oštećenja okolnih struktura što uvelike otežava proces oporavka i rehabilitacije ozlijeđenog.

Pristup u liječenje ovakvih prijeloma zahtijevaju učešće pacijenta, koji mora shvatiti ozbiljno sve do najsitnijih detalja, primjerice kao što su pravilno pozicioniranje i okretanje u krevetu, sjedenje, ustajanje, hod, hranjenje, toaleta i drugo, kako bi prihvatio svoje stanje, zatim integrirao u svoje ponašanje i želju za napretkom.

Principe rane rehabilitacije nakon prijeloma možemo sažeti da se svi zglobovi koji ne moraju biti imobilizirani moraju što ranije mobilizirati kako bi održali funkciju. Zatim vertikalizirati pacijenta čim je moguće prije. Nakon stabilizacije prijeloma trebalo bi potaknuti aktivaciju povrijeđenog područja na atraumatskim principima. Potrebno je primjenjivati lokalnu terapiju, te jačanje snage mišića.

S ekonomskog stajališta, pravovremena i pravilna rehabilitacija s opisanog stajališta, ima potencijal za uštedu mnogo novca za liječenje bolesnika uz veliku stopu uspješnosti i oporavka.

SAŽETAK

Prijelom u području zgloba kuka može biti na više razina, te ga razlikujemo po vrsti i tipu prijeloma, a sukladno tome ga i liječimo. Dijagnozu prijeloma vrata, glave, trohanternog i subtrohanternog dijela bedrene kosti postavljamo kliničkim pregledom, a potvrđujemo radiološkom dijagnostikom. Operativno možemo intervenirati na kostima osteositezom, te na zglobovima endoprotezom. Endoproteze mogu biti parcijalne, biartikularne i totalne (cementne i bescementne). Postoperativna rehabilitacija započinje onog dana kada je bolesnik operiran. Protokol rane rehabilitacije mora biti individualan, multidisciplinaran i učinkovit. Važno je u ranoj fazi utjecati na smanjenje edema i analgeziju, prevencija kontraktura, deformiteta i fibroze, prevencija atrofije miškulature, prevencija tromboze i embolije, poboljšanje cirkulacije, prevencija respiratornih komplikacija i uroinfekta, prevencija dekubitusa, te imati pozitivan psihološki utjecaj spram bolesniku. Edukacija i motiviranost bolesnika je ključna za povoljan nastavak rehabilitacije. Rani početak, dobro postavljeni ciljevi, te pravilno izvođenje od važni su faktori za konačni ishod liječenja prijeloma bedrene kosti. Pacijent je u središtu rehabilitacijskog tima kojeg čine još liječnik, fizioterapeut, medicinska sestra i druge specijalnosti prema potrebi.

SUMMARY

A fracture in the hip joint can occur on more levels, it varies by the form and type of the fracture, and it is treated accordingly. The diagnosis of fractures of the neck, head, trochanteric and subtrochanteric part of the femur is made by a clinical examination and confirmed by radiological diagnostics. We can operatively intervene on bones by osteosynthesis and on joints by endoprosthesis. Endoprosthesis can be partial, biarticular and total (cement and cementless). Postoperative rehabilitation begins on the day when the patient undergoes the surgery. The protocol of the early rehabilitation has to be individual, multidisciplinary and efficient. In the early stage, it is important to reduce edema and analgesia, prevent contractures, deformity and fibrosis, prevent muscular atrophy, prevent thrombosis and embolism, improve circulation, prevent respiratory complications and uroinfections, prevent pressure ulcers, and have a positive psychological effect on the patient. Education and motivation of the patient are essential in order to favourably continue the rehabilitation. An early start, well placed objectives and proper performance are important factors for the final outcome of treating fractures of the femur. The patient is in the centre of the rehabilitation team consisting of a doctor, a physiotherapist, a nurse and other specialists if required.

LITERATURA

- *Knjige:*

- 1) Orlić D. Život s umjetnim zglobovom kuka. Zagreb, Tiskara d.d., 2003.
- 2) Rockwood CA, Green DP. Fracture in adults, J.B. Lippincot company, Philadelphia/ London/ Mexico City/ New York/ St. Louis/ Sao Paulo/ Sydney, 1984.
- 3) Šoša T. i sur. Kirurgija. Zagreb, Naklada Ljevak, 2000.
- 4) Erceg M. Ortopedija za studente medicine. Split, Medicinski fakultet Sveučilišta u Splitu, 2006.
- 5) Hančević J. i sur. Lomovi i iščašenja. Jastrebarsko, Naklada Slap, 1998.
- 6) Smiljanić B. Traumatologija. Zagreb, Školska knjiga, 1994.
- 7) Posinković B. Prijelom vrata bedrene kosti – Fractura colli femoris. Zagreb, Školska knjiga, 1985.
- 8) Jajić I. i sur. Fizikalna i rehabilitacijska medicina: osnove i liječenje. Zagreb, Medicinska naklada, 2008.
- 9) Babić - Naglić i sur. Fizikalna i rehabilitacijska medicina. Zagreb, Medicinska naklada, 2013.
- 10) Keros P, Pećina M. Funkcijska anatomija lokomotornog sustava. Zagreb, Naklada Ljevak, 2006.
- 11) Majkić M. Klinička kineziologija. Zagreb, Pretisak, 1991.
- 12) Hebrang A, Klarić – Čustović (ur.). Radiologija. Zagreb, Medicinska naklada, 2006.
- 13) Krmpotić – Nemanić J, Marušić A. (ur.). Anatomija čovjeka. Zagreb, Medicinska naklada, 2007.

- *Članci:*

- 14) Mađarević T, Tudor A, Vučković M, Ružić L, Zec A, Širola L. Rani oporavak bolesnika nakon ugradnje totalne endoproteze kuka minimalno invazivnim i klasičnim kirurškim pristupom: preliminarni rezultati. Medicina Fluminensis. 2013; 49(3): 323-327.
- 15) Gašpar D, Crnković T, Đurović D, Podsednik D, Slišković F. Pouzdanost AO grupe i Garden klasifikacije prijeloma vrata bedrene kosti kod procjene prijeloma sa ili bez koštanog pomaka. Medica Jadertina. 2012; 42(3-4): str. 111-117.
- 16) Schnurrer – Luke – Vrbančić T, Čurković B. Nove tehnologije u fizikalnoj i rehabilitacijskoj medicini. Medicina Fluminensis. 2012; 48(4): 346-353.

- *internetske poveznice:*

17) [http:// emedicine.medscape.com](http://emedicine.medscape.com), 18.lipnja 2015.

18) <http://teachmeanatomy.info>, 18. lipnja 2015.

19) <http://www.eguidelines.co.uk>, 18 lipnja 2015.

20) <http://www.orthopaedicsone.com>, 18 lipnja 2015.

21) <http://www.exac.com>, 18 lipnja 2015.

22) <https://en.wikipedia.org>, 18 lipnja 2015.

ŽIVOTOPIS

Ja, Marin Čutura, rođen sam u Splitu 16.9.1985. godine kao dio sedmeročlane obitelji. Osnovnu školu završavam 2000.godine u Splitu, te upisujem i uspješno završavam Nadbiskupijsku klasičnu gimnaziju „Don Frane Bulić“ s pravom javnosti, također u Splitu. Zatim 2004. godine upisujem petogodišnji filozofsko – teološki studij na Katoličkom bogoslovnom fakultetu u Splitu, te stječem VSS i naziv diplomirani teolog. Radio sam kao profesor vjeronauka u statusu pripravnika u osnovnoj školi kako bih stekao uvjete za polaganje stručnog ispita, koji uspješno polažem 2012.godine. Te iste godine upisujem preddiplomski sveučilišni studij fizioterapije, potaknut najviše obiteljskim težim zdravstvenim stanjem koji zahtjeva stalnu medicinsku skrb u kući. Bio sam angažirani volonter u nekim udrugama, kao što su „Udruga 21“ koja se bavi djecom sa sindromom Down, te Udruga „Lastavice“ koja se bavi inkluzijom osoba s poteškoćama u razvoju. Od 1994. do 2005. bavio sam se aktivno olimpijskim jedrenjem u malim klasama, dok nisam doživio ozlijeđu kralježnice, no ostajem raditi kao jedriličarski trener (povrenemi ili stalni) u klubovima kao što su jk „Špinut“ i jk „Zenta“. 2014./2015. godine radim kao promotor i voditelj nekih tečaja i škola za radio upravljane jedrilice, koje se odvijaju u nadležnosti Hrvatskog jedriličarskog saveza i Hrvatske zajednice tehničke kulture.

Služim se dobro engleskim jezikom i osnovama računalne tehnike, te imam položenu B kategoriju za automobilska vozila.

Trenutno sam neoženjen, u statusu zaručništva.

SADRŽAJ

UVOD.....	1
1. CILJ RADA.....	2
2. ANATOMIJA I FUNKCIJA ZGLOBA KUKA.....	3
2.1. Osteologija zdjelične i bedrene kosti.....	3
2.2. Sveze i mišići zgloba kuka.....	6
2.3. Pokretljivost i biomehanika u zglobu kuka.....	9
2.4. Najčešći kineziometrijski postupci u procjeni zgloba kuka.....	12
3. PRIJELOMI BEDRENE KOSTI.....	14
3.1. Vrste prijeloma prema AO klasifikaciji.....	14
3.2. Prijelomi proksimalnog dijela bedrene kosti.....	16
3.2.1. Prijelomi glave i vrata bedrene kosti.....	17
3.2.2. Intertrohanterni prijelomi bedrene kosti.....	18
3.2.3. Subtrohanterni prijelomi bedrene kosti.....	18
3.3. Metode dijagnostike prijeloma bedrene kosti.....	19
4. OSTEOSINTEZA PROKSIMALNOG DIJELA BEDRENE KOSTI I ALOARTROPLASTIKA KUKA.....	20
4.1. Metode osteosinteze proksimalnog dijela bedrene kosti.....	20
4.2. Endoproteza kuka.....	22
4.2.1. Parcijalne endoproteze kuka.....	24
4.2.2. Biartikularne endoproteze kuka.....	25
4.2.3. Totalne endoproteze kuka.....	25
5. PRINCIPI RANE REHABILITACIJE NAKON PRIJELOMA.....	28
5.1. Rehabilitacijski tim.....	28
5.2. Ciljevi i principi rane rehabilitacije.....	30
5.3. Značaj kinezioterapije u ranoj poslijeoperacijskoj rehabilitaciji.....	31

6. POSTUPCI RANE POSLIJEOPERACIJSKE REHABILITACIJE KOD PACIJENATA S OSTEOSINTEZOM I ENDOPROTEZOM NAKON PRIJELOMA PROSKIMALNOG DIJELA BEDRENE KOSTI.....	34
6.1. Podjela po danima rane poslijeoperacijske rehabilitacije kod pacijenata s osteosintezom i endoprotezom nakon prijeloma proksimalnog dijela bedrene kosti.....	34
6.2. Hod i edukacija pacijenta o upotrebi ručnih pomagala za hod.....	38
6.3. Evaluacija postignutog rehabilitacijskog procesa.....	41
ZAKLJUČAK.....	42
SAŽETAK.....	43
SUMMARY.....	44
LITERATURA.....	45
ŽIVOTOPIS.....	47
SADRŽAJ.....	48