

Radiološka dijagnostika hipotalamo-hipofizne regije

Pejdo, Sara

Undergraduate thesis / Završni rad

2017

Degree Grantor / Ustanova koja je dodijelila akademski / stručni stupanj: **University of Split / Sveučilište u Splitu**

Permanent link / Trajna poveznica: <https://um.nsk.hr/um:nbn:hr:176:334338>

Rights / Prava: [In copyright](#)/[Zaštićeno autorskim pravom.](#)

Download date / Datum preuzimanja: **2025-01-15**



Sveučilišni odjel zdravstvenih studija
SVEUČILIŠTE U SPLITU

Repository / Repozitorij:

[Repository of the University Department for Health Studies, University of Split](#)



zir.nsk.hr



UNIVERSITY OF SPLIT



DIGITALNI AKADEMSKI ARHIVI I REPOZITORIJI

SVEUČILIŠTE U SPLITU
SVEUČILIŠNI ODJEL ZDRAVSTVENIH STUDIJA
RADIOLOŠKA TEHNOLOGIJA

RADIOLOŠKA DIJAGNOSTIKA HIPOTALAMO-HIPOFIZNE REGIJE

Završni rad

STUDENT: Sara Pejdo

MENTOR: doc.dr.sc. Sanja Lovrić- Kojundžić

2016. / 2017.

SADRŽAJ

Uvod.....	3
Metode	3
Cilj rada.....	3
Razrada	4
1. Anatomija i funkcija hipotalamo-hipofizne regije	4
2. Radiološka dijagnostika hipotalamo-hipofizne regije.....	11
Sažetak	28
Abstract	29
Literatura.....	30

UVOD

Radiološka dijagnostika hipotalamo-hipofizne regije zasniva se na dobrom poznavanju anatomije glave čovjeka. Naime, do 70-ih godina prošloga stoljeća radiološki prikaz unutrašnjosti glave temeljio se samo na konvencionalnim rendgenskim snimkama. Kost lubanje, atenuirajući veliku količinu rendgenskog zračenja, su onemogućavale bilo kakav prikaz razlika gustoća (sjena) struktura unutar lubanje. Hipofizna regija se jedino i približno mogla projicirati pomoću lateralne projekcije kranioograma i kostiju lica, AP aksijalne projekcije po Towneu te PA aksijalne projekcije po Haasu. Na tim snimkama može se prepoznati gornja ploha sfenoidne kosti koja formira tursko sedlo (*sella turcica*) u kojem je smještena hipofiza. Hipotalamus uopće nije bio vidljiv. Razvojem informatike i tehnologije dolazi do razvoja kompjutorizirane tomografije (CT) i magnetske rezonancije (MR) koje nam sada daju potpuni uvid u unutrašnjost lubanjskog prostora. To je dovelo do razvoja neuroradiologije koja nam omogućava cjeloviti prikaz anatomije hipotalamo-hipofizne regije. U ovom završnom radu opisati ću radiološke uređaje i protokole standardizirane za dijagnostiku ove regije te prikazati specifičnu patologiju koja indicira pojedinu vrstu radiološkog pregleda.

METODE: Radiološki digitalni uređaji poput CT-a i MR-a, DSA, CT i MR angiografije, Vensko uzorkovanje, CT cisternografija

CILJ RADA: Prikazati i upoznati se s anatomijom i patologijom hipotalamo-hipofizne regije pomoću radioloških dijagnostičkih uređaja i protokola

RAZRADA

1. ANATOMIJA I FUNKCIJA HIPOTALAMO-HIPOFIZNE REGIJE

1.1. HIPOTALAMUS

Riječ "hipotalamus" dolazi iz grčkog jezika i u prijevodu označava "bračnu ložicu" ili "spavaću sobu". Naziv je dobio zbog svog malenog volumena koji zauzima tek 1% ukupnog volumena mozga. Oblikuje donji dio stjenke treće moždane komore i njeno dno. Podijeljen je u dva dijela: lijevi i desni. Ti dijelovi spojeni su na dnu komore, a uz taj dio hipotalamusa pričvršćena je posebnim ljevkastim drškom (*infundibulum*) i glavna endokrina žlijezda ljudskog tijela- hipofiza. Hipotalamus je jedini dio međumozga koji je vidljiv na bazi mozga. Njegov položaj definiraju tri strukture: *chiasma opticum*, *tuber cinereum* i *corpora mamillaria*.(1) (Slika 1.)

CHIASMA OPTICUM

Nervus opticus ili očni živac, je drugi moždani živac građen od aksona ganglijskih stanica iz mrežnice oka. Ovaj živac polazi od stražnjeg dijela očne jabučice i probija se kroz žilnicu i bjeloočnicu te ulazi u očnu šupljinu. Vijugavo unazad, kroz masno tkivo, ulazi u koštani optički kanal kroz kojeg se pruža unutra i unazad do optičke kijazme. To je mjesto križanja pojedinih vlakana (samo iz medijalnih dijelova oka) iz oba očna živca u kojem se signali spajaju u jedinstveno obrađeni signal koji završava u okcipitalnom režnju velikog mozga u centru za vid, koji onda stvara sliku koju vidimo. Taj novostvoreni aksonalni put nazivamo *tractus opticus* . (2)

TUBER CINEREUM

Tuber cinereum nalazi se iznad optičke klijazme, gdje se optički živci presijecaju, a izravno ispod mamilarnih tijela koja pomažu regulirati pamćenje. Znanstvenici su otkrili da se to područje sastoji od sive tvari, tkiva sastavljenog od tijela živčanih stanica, dendrita (grana živčanih stanica) i sinapsa. Ovo područje sadrži tuberomamilarnu jezgru i tubalnu jezgru. Tuberomamilarna jezgra proizvodi histamin. Histamin pomaže tijelu regulirati san, pomaže proizvesti odgovore na seksualne podražaje i pomaže tijelu da odgovori na stresne situacije. Histamin također pomaže organizmu da se zaštiti od senzibilizacije lijekova u kojoj je tijelo pretjerano osjetljivo na određene lijekove. Funkcija tubalne jezgre je nepoznata. Tuber cinereum također regulira cirkadijalni ciklus u ljudskom tijelu. Cirkadijalni ciklus odnosi se na proces koji završava puni ciklus u 24-satnom razdoblju. U ljudskom tijelu to se često promatra kao način na koji tijelo reagira na biološki sat. Tijelo automatski prolazi kroz određene procese i iskustva unutar 24-satnog ciklusa.(3)

CORPORA MAMILLARIA

Mamilarna tijela su nekoliko malih okruglih tijela, smještena na donjoj površini mozga koja kao dio *diencephalona* čine dio limbičkog sustava. Nalaze se na krajevima prednjih lukova forniksa. Ona se sastoje od dvije skupine jezgri: srednjih mamilarnih jezgara i lateralnih mamilarnih jezgara. Ona su povezana s drugim dijelovima mozga i djeluju kao podrška za impulse koji dolaze iz *amygdalae* i hipokampusa, preko mamillo-talamičkog trakta do talamusa. Taj krug poznatiji je kao dio većeg Papezvog kruga. Mamilarna tijela i njihove projekcije važne su za sjećanje. Medijalna mamilarna jezgra je uglavnom odgovorna za prostorno pamćenje. Lezije srednje dorzalne i prednje jezgre talamusa te lezije mamilarnih tijela obično su uključene u amnezijske sindrome kod ljudi. Unatoč tome, točna funkcija mamilarna tijela još nije u potpunosti razjašnjena. (4)

Hipotalamus seže od završne pločice (*lamina terminalis*) do kaudalnog ruba mamilarnih tijela. Dorzalno od lamine terminalis je preoptičko područje (*regio preoptica*), a ventralno od lamine terminalis je septalno područje (*regio septalis*). Znači, hipotalamus se rostralno izravno nastavlja

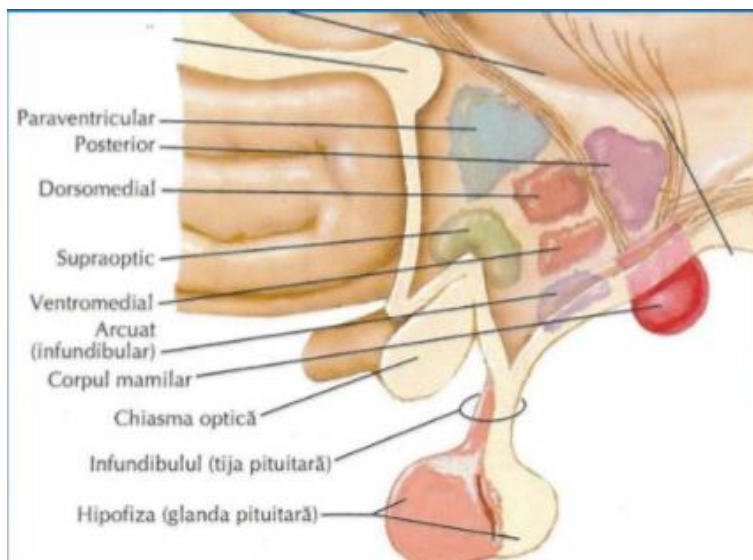
u septalno - preoptičko područje, a kaudalno izravno prelazi u tagmentum mezencefalona. Lateralno od hipotalamusa je *subthalamus*, a iznad njega je *thalamus*.

Hipotalamus se dijeli na tri poprečna područja i tri uzdužne zone. Poprečna područja su:

- *Regio supraoptica* (prednji dio hipotalamusa) u kojem su 4 važne jezgre: dvije magnocelularne jezgre koje sintetiziraju oksitocin i vazopresin te suprahijazmatska jezgra i prednja jezgra.
- *Regio tuberoinfundibularis* (srednji dio hipotalamusa) u kojem je većina parvocelularnih neurosekrecijskih jezgara (tri glavne su: *nucleus infundibularis*, *nucleus ventromedialis hypothalami*, *nucleus dorsomedialis hypothalami*).
- *Regio mamillaris* (stražnji dio hipotalamusa), u kojem su mamilarni sklop i *nucleus posterior hypothalami*.

Uzdužne zone su:

- *zona periventricularis* - vrlo tanki sloj parvocelularnih neurona i raznovrsnih aksona, smještenih tik ispod endodima.
- *zona medialis* - medijalno, neurosekrecijsko područje hipotalamusa.
- *zona lateralis* - lateralno ulazno - izlazno područje hipotalamusa. (1)



Slika 1. Prikaz anatomije hipotalamusa. (izvor: Slideshare.net)

1.2. HIPOFIZA

Hipofiza (lat. hypophysis, glandula pituitaria) je endokrini žlijezda veličine zrna graška i prosječne težine 0.5 grama. Izgleda kao izbočina hipotalamusa na bazi mozga, smještena u "turskom sedlu" i prekrivena tvrdom moždanom ovojnicom (*diaphragma sellae*). Zbog različitih funkcija, hipofizu možemo podijeliti u dva dijela: posteriorni dio- neurohipofiza i anteriorni dio- adenohipofiza. (Slika 2.) Razlog tome prepisuje se embrionalnom razvoju hipofize - adenohipofiza se razvija iz oralnog ektoderma, a posteriorna hipofiza potječe iz mozga u razvoju. Neurohipofiza se razvija kao pupoljak koji raste s poda diencefalona i kaudalno je kao držak (infundibulum) još uvijek pričvršćena za mozak. Oralna komponenta raste kao izbočenje ektoderma krova primitivnih usta prema kranijumu, tvoreći strukturu koja se naziva Rathkeova vreća. Kasnije, baza ove vreće se steže i odvaja adenohipofizu od farinksa. Rezultat je anatomske jedna žlijezda s dvije u potpunosti različite funkcije. Neurohipofiza zadržava obilježja neuralnog tkiva iz kojeg se razvija i sastoji se od velikog dijela - pars nervosa, i manjeg infundibuluma pričvršćenog za hipotalamus. Adenohipofiza, porijekla oralnog ektoderma, ima tri dijela: *pars distalis* (anteriorni režanj), *pars tuberalis* koji se omata oko infundibuluma te tanki *pars intermedia*. Hipofiza svoju krvnu opskrbu dobiva od dviju skupina krvnih žila koje potječu od unutrašnje karotidne arterije. Gornja hipofizna arterija (a. *Hypophysialis superior*) opskrbljuje *pars tuberalis*, infundibulum i *eminentiu medianu* hipotalamusa formirajući primarnu kapilarnu mrežu. Te kapilare se pridružuju venulama koje se opet granaju kao veća sekundarna kapilarna mreža adenohipofize. Kapilare obiju mreža su fenestrirane i ukupno gledajući tvore hipotalamo-hipofizni portalni sistem koji prenosi neuropeptide iz eminentiae medianae u adenohipofizu gdje ili stimuliraju ili inhibiraju otpuštanje hormona iz endokrinih stanica. Donja hipofizna arterija (a. *Hypophysialis inferior*) opskrbljuje neurohipofizu.

1.2.1. NEUROHIPOFIZA

Neurohipofiza je uglavnom sastavljena od završetaka aksona čija su tijela smještena u supraoptičkoj i paraventricularnoj jezgri hipotalamusa. Tih aksona je oko 100 000 i nisu mijelizirani. Najzastupljeniji tip glijalnih stanica u neurohipofizi su pituiciti. Aksoni sadržavaju

i otpuštaju neurohipofizne hormone oksitocin i vazopresin (antidiuretski hormon, ADH) u neurohipofizne kapilare, kuda oni odlaze u sustavnu cirkulaciju. Stoga se histološki u posteriornoj hipofizi vide neurosekretorna tjelešca nazvana Herringova tjelešca (*corpusculum neurosecretorium*) - završetci aksona koji sadrže privremeno pohranjene hormone. Herringova tjelešca sadržavaju i antidiuretski hormon i oksitocin, no oni nikad nisu u istom Herringovom tjelešcu. Aksoni iz supraoptičke jezgre luče ADH, a oni iz paraventricularne jezgre oksitocin. Oksitocin igra važnu ulogu u seksualnoj reprodukciji, osobito tijekom i nakon poroda. Njegovo lučenje stimulirano je rastezanjem cerviksa i maternice tijekom porođaja, što olakšava porođaj, a luči se i nakon stimulacije bradavica dojke čime se potiče izbacivanje mlijeka - oboje mehanizmom pozitivne povratne sprege. Antidiuretski hormon ili vazopresin ima dvije uloge: primarna je zadržavanje vode u tijelu, a sekundarna konstrikcija krvnih žila. ADH regulira retenciju vode djelujući na povećanje resorpcije vode u sabirnim tubulima nefrona bubrega. Nedovoljna sekrecija ADH uzrokuje *diabetes insipidus*, a pretjerana sekrecija ADH Sindrom neprikladnog lučenja antidiuretskog hormona (SIADH).

1.2.2. ADENOHIPOFIZA

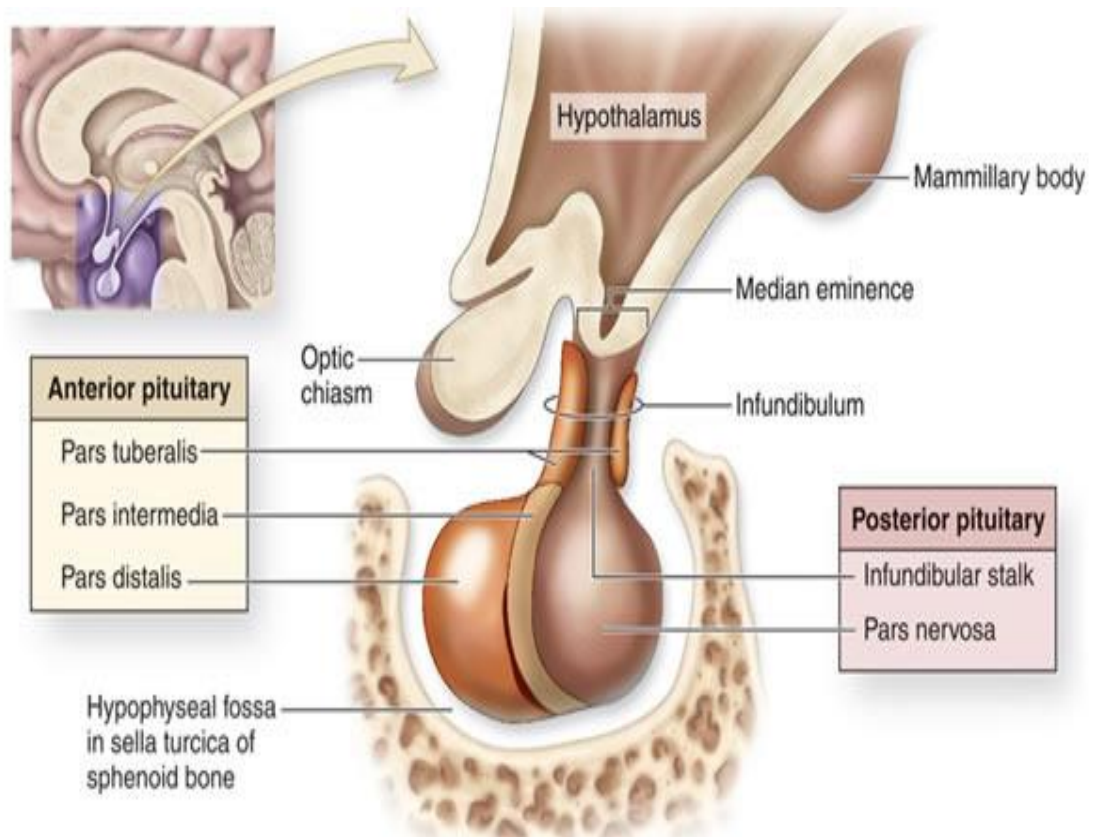
- Pars distalis: čini 75% adenohipofize i prekriven je tankom vezivnom kapsulom. Uobičajenim metodama bojanja se diferenciraju dvije skupine stanica: kromofilne i kromofobne. Kromofilne stanice su sekretorne stanice u kojima su hormoni pohranjeni u citoplazmatskim granulama. Također se dijele na bazofilne i acidofilne stanice prema afinitetu za kisele ili bazične boje. U acidofilne stanice spadaju somatotropne i mamotropne stanice, dok su bazofilne stanice gonadotropne, kortikotropne i tireotropne. Somatotropne stanice tipično čine oko pola svih stanica pars distalisa, a najmalobrojnije su tireotropne stanice. Kromofobne stanice se slabo boje, imaju malo ili uopće nemaju sekretornih granula - to je heterogena skupina stanica koja uključuje i matične stanice, nediferencirane stanice te degranulirane stanice. Svaka sekrecijska stanica proizvodi samo jednu vrstu hormona, osim gonadotropnih stanica koje proizvode dva proteina, te kortikotropnih stanica u kojima se proopiomelanokortin (POMC) cijepa na adrenokortikotropni hormon (ACTH) i beta-lipotropin (β -LPH). Hormoni koje proizvodi

pars distalis imaju široki raspon aktivnosti - reguliraju gotovo sve druge endokrine žlijezde, sekreciju mlijeka, aktivnost melanocita te metaboličku aktivnost mišića, kosti i masnog tkiva.

Tablica 1. Podijela, funkcija, kemijske karakteristike stanica pars distalis adenohipofize

Tip stanice	Afinitet za boje	Udio stanica u tkivu (%)	Hormon koji proizvodi	Glavna fiziološka aktivnost
Somatotropna stanica	Acidofilna	50	Somatotropin (hormon rasta)	Djeluje na rast dugih kostiju putem faktora rasta nalik na inzulin (IGF) kojeg sintetizira jetra
Mamotropne stanice	Acidofilne	15-20	Prolaktin	Potiče sekreciju mlijeka
Gonadotropne stanice	Bazofilne	10	Hormon koji stimulira folikule (FSH), luteinizirajući hormon (LH)	FSH potiče folikule jajnika i razvoj i sekreciju estrogena u žena, te spermatogenezu u muškaraca. LH potiče sazrijevanje folikula jajnika i sekreciju progesterona u žena, te sekreciju androgena u muškaraca
Tireotropne stanice	Bazofilne	5	Tireotropin (TSH)	Stimulira sintezu tireoidnog hormona, njegovo pohranjivanje i otpuštanje
Kortikotropne stanice	Bazofilne	15-20	Adrenokortikotropin (ACTH), lipotropini	Stimulira sekreciju hormona kore nadbubrežne žlijezde, regulacija metabolizma lipida

- Pars tuberalis: ljevkastog oblika, okružuje infundibulum neurohipofize. Većina stanica pars tuberalisa su bazofilne gonadotropne stanice koje luče hormon koji stimulira folikule (FSH) i luteinizirajući hormon (LH).
- Pars intermedia: tanka zona bazofilnih stanica između *pars distalis* i *pars nervosa* neurohipofize. Pars intermedia se razvija iz dorzalnog zida hipofizne vreće i obično sadrži cistu ispunjenu koloidnom tekućinom koja predstavlja ostatke Rathkeove vreće. Tijekom fetalnog života parenhimne stanice ove regije, kao i kortikotropne stanice pars distalis, izražavaju POMC koji se pomoću proteaza cijepa u manje peptidne hormone, hormon koji stimulira melanocite (MSH), γ -LPH i β -endorfin. Budući da MSH povećava melanocitnu aktivnost, stanice *pars intermedia* se često nazivaju melanotropnim stanicama. (5)



Slika 2. Prikaz anatomije hipofize (izvor: Zdravlje.eu - Fiziologija hipofize)

2. RADIOLOŠKA DIJAGNOSTIKA HIPOTALAMO-HIPOFIZNE REGIJE

Za analizu hipotalamo-hipofizne regije koristimo algoritme pretraga ovisno o kliničkoj sumnji i indikacijama. Pri tome koristimo neuroradiološke metode različite osjetljivosti i specifičnosti. Osnovne dijagnostičke metode su: magnetna rezonancija (MR), kompjutorizirana tomografija (CT), CT angiografija (CTA) i MR angiografija (MRA) te digitalna subtraksijska angiografija (DSA). Rjeđe koristimo CT-cisternografiju i vensko uzorkovanje (VS). Metoda koja je najzastupljenija i najviše korištena je magnetna rezonancija. Ona pruža mnogo korisnih informacija važnih za jasniju i točniju dijagnozu i plan liječenja bolesti vezanih za ovu regiju mozga. MR je neinvazivna metoda prikaza hipotalamo-hipofiznog područja jer omogućuje prikaz granice hipotalamusa od hipofize uz idealan prikaz svih njihovih segmenata. Prikaz ovog područja se najkvalitetnije postiže postavljanjem bolesnika u pronacijski položaj uz korištenje standardne zavojnice za glavu koja prikuplja signal. Temeljno pravilo je odrediti skeniranje prema bolesnikovoj glavi u sve tri ravnine tako da se na dobivenim aksijalnim i koronalnim presjecima simetrične intrakranijalne strukture prikažu istodobno na obje strane. Sagitalni presjeci ne mogu prikazivati simetriju, ali je važno da središnji presjek u potpunosti zahvati korpus kalozum i hipofizu. S obzirom na dugo trajanje pretrage, treba planirati sekvence tako da se prvo napravi sekvenca koja daje najviše dijagnostičkih podataka. Ova regija osjetljiva je na artefakte zbog neposredne blizine zraka i kosti stoga se prednost daje *spyn-echo* (SE) sekvencama koje će te artefakte smanjiti. U pravilu se koriste konvencionalne SE sekvence za nativne T1 presjeke, a fast SE za T2 mjerenu sliku i postkontrastne T1 presjeke. Neurohipofiza i adenohipofiza se mogu pouzdano razlučiti u 90% slučajeva zbog visokog signala neurohipofize u T1 vremenu. Zbog prisutnosti fosfolipida u neurosekrecijskim granulama. Adenohipofiza ima signal sličan bijeloj tvari mozga. Dijafragma sele vidljiva je kao sniženi MR signal u T1 mjernom vremenu. Ključna sekvenca za anatomske prikaz je T1 mjerena slika u sagitalnoj ravnini uz obaveznu primjenu tankih presjeka (do 3mm). Koronarni presjeci su optimalni za prikaz svih struktura regije pri čemu je izbjegnuta parcijalni volumni efekt karotidnih arterija, sfenoidnog sinusa i supraselarnih cisterni. Gadolinijev kontrast u zdravih ispitanika ne prelazi krvno-moždanu barijeru nego oboji moždane ovojnice i krvne žile pa prema tome kontrastno bojanje parenhima mozga znači prekid te krvno-moždane barijere nekim patološkim procesom. Gadolinijev kontrast nije tkivno specifičan nego se nakuplja na mjestu bolje prokrvljenosti tkiva.

Koristi se isključivo u kombinaciji s T1 mjerenom slikom jer skraćujući T1 vrijeme relaksacije dovodi do pojačanja signala onih tkiva koja su inače na T1 sekvencama tamna, odnosno patološki promijenjena. Ovi presjeci se prate dinamički, ponavljajući koronalne presjeke u pravilnim vremenskim razmacima kako bi se istaknula vremenska razlika u opacifikaciji adenoma i normalnog žljezdanog tkiva. Korištenje kontrastnog sredstva za hipotalamo-hipofiznu regiju je obavezno i dio standardnog protokola. Kvalitetan MR pregled hipofize sadrži gustu matricu i mali FOV (do 20cm).(6)

Ukoliko postoje, iz bilo kojih razloga, kontraindikacije za MR ili pacijent ne surađuje, može se napraviti CT-pregled. Pri ovom postupku najvažnije je naglasiti da se isključivo rabe presjeci debljine 1 do 2 mm uz primjenu kontrastnog sredstva jer se u protivnom snimanjem ne dobiva dostatna dijagnostička informacija, a pacijente izlažemo nepotrebnom ionizirajućem zračenju. Kontrastno sredstvo se primjenjuje u obliku bolusa ili infuzije pri čemu najmanja potrebna količina treba biti bar 100mL ovisno o različitosti pacijenata.

Kod urednog nalaza hipofiza je smještena u središnjem dijelu sellae turcice i homogeno se imbibira. U prikazu se uvijek može vidjeti i infundibulum promjera do 2mm. Ovdje dolazi do uske suradnje endokrinologije i radiologije jer je od presudne važnosti sagledati cijelu kliničku sliku za postavljanje prave dijagnoze.

Za određivanje karotidno-kavernozne fistule znatno mjesto u dijagnostici imaju CT i MR angiografija te DSA.

Vensko uzorkovanje je invazivna metoda koja pomaže u smještaju endokrinog tumora ili diferencijacije adenoma od hiperplazije kod bolesnika s endokrinološkom bolesti. Indikacija za ovu metodu je potvrđen endokrinološki nalaz, a negativan nalaz u neurooslikavanju CT-om i MR-om (nije moguće odrediti leziju hipofize kao hiperfunkcionalnu ili ne). Ova se metoda sastoji od istodobnog uzimanja uzoraka iz oba donja petrozna sinusa i kubitarnih vena prije i nakon intravenske primjene kortikoliberina (CRH). Razlikovanje hipofizne ACTH-hiperprodukcije od ektopične ACTH-hiperprodukcije omogućeno je određivanjem dobivene koncentracije ACTH u krvi u ipsilateralnoj polovici hipofize u usporedbi istog iz petroznog sinusa i kubitarnih vena.

Uloga radiološke dijagnostike u hipotalamo-hipofiznoj regiji je temeljit prikaz anatomske i morfološke strukture, precizna dijagnostika benignih ili malignih pojava, njihova rasprostranjenost i smještaj te proširenost u okolinu. Neurooslikavanje također služi u praćenju pacijenata poslije operacija.

Patološke promjene ove regije su: pseudolezije, kongenitalne anomalije, upalne i vaskularne promjene, tumori i tumorima slične promjene te patologije infundibuluma i kavernoznog sinusa.

(7)

2.1. PSEUDOLEZIJE HIPOTALAMO-HIPOFIZNE REGIJE

Pojam pseudolezija označava "prividnu, lažnu" leziju koja po svom karakteru ima iste značajke kao prava leziju, ali se dijagnostički dokaže da nije. Pseudolezije se mogu opisati kao abnormalno tkivo koje se nalazi u ili na određenom organu. Na mozgu mogu biti imunološke, vaskularne, postradijacijske i lezije druge etiologije. Hipotalamo-hipofizno područje podrazumijeva pseudolezije poput fiziološke hipertrofije hipofize, sindroma prazne sele te promjena hipofize zbog venske kongestije uslijed intrakranijalne hipertenzije. Normalno fiziološko povećanje hipofize događa se u pubertetu, trudnoći i dojenju te za vrijeme uzimanja hormona. Hipertrofija hipofize jedan je od simptoma hipotireodizma, a može se pojaviti i kod drugih endokrinih poremećaja kao što je disfunkcija jajnika.

2.1.1. SINDROM PRAZNE SELE

Kada hipofiza postaje manja ili spljoštena, a to se događa zbog hernijacije supraselarnih cisterni unutar sele, ne može se vizualizirati na MR presjecima. To čini izgled hipofize poput "praznog sedla". No, sela nije zapravo prazna. Pulsacija likvora iz izbočenih supraselarnih cista komprimira hipofizu uzrokujući postupno atrofiju.(8) Žlijezda se smanjuje ili izravnava dok se prostor sele uvećava, a infundibulum postaje gracilan i izduljen. U tom slučaju dolazi do medioponiranog i izduženog infundibuluma. Sindrom prazne sele normalan je nalaz kod starijih osoba, dok u mlađih osoba pobuđuje sumnju na idopatsku intrakranijalnu hipertenziju. Klinički znakovi ove bolesti su glavobolja i jednostrana/obostrana zastojna papila. Na MR snimkama se vidi povećan signal oko optičkih živaca koji su vijugavi te izravnavanje bulbosa na mjestu hvatišta optičkog živca. Osim primjene MR, za dijagnostiku ove patologije može se koristiti i CT cisternografija s pozitivnim kontrastnim sredstvom. (7)

2.2. KONGENITALNE ANOMALIJE I DISONTOGENETSKE EKSPANZIVNE TVORBE

Kongenitalna anomalija, poremećaj ili malformacija je strukturno, funkcionalno ili metaboličko odstupanje od normalnog razvojnog procesa koji je prisutan prilikom rođenja. U hipotalamo-hipofiznoj regiji očituju se kao agenezija i hipoplazija hipofize, ektopična neurohipofiza, septo-optička displazija, patuljasti rast, transfenoidalne encefalokele, Rathkeova cista i hamartom cinerealnog tubera. Agenezija hipofize nespojiva je sa bilo kakvim oblikom života dok je hipoplazija najčešće udružena s anomalijama središnje linije. Na MR-u i CT-u prikazuje se mala sela i unutar nje hipoplastična hipofiza. Transfenoidalna cefalokela je jedna od rijedih anomalija koja je udružena s anomalijama kao što su agenezija kaloznog korpusa, hipertelorizam i koloboma.

Glavno obilježje septo-optičke displazije je nepostojanje pelucidnog septuma. Može biti udružena s hipoplazijama optičke klijazme i optičkog živca te infundibuluma i neurohipofize.

2.2.1. EKTOPIJA INFUNDIBULUMA I PATULJASTI RAST

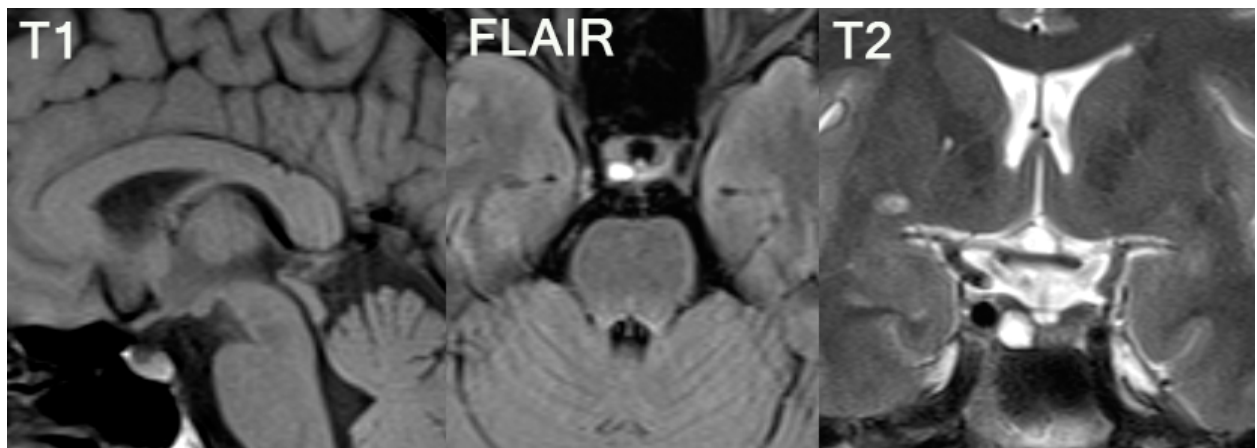
Na snimkama MR-a vidljiva je mala sela i smanjena hipofiza te rascijepani hipoplastični infundibulum što je glavna razlika hipofiznog patuljastog rasta od ostalih promjena s manjkom hormona rasta. U T1 mjerenom vremenu vidi se ektopija neurohipofize koja daje visoki signal u supraselarnom području u blizini mamilarnih tijela i cinerealnog tubera. Može se još uočiti medijalna pozicija supraklinoidnih dijelova karotidnih arterija (*kissing* arterija) što se najjasnije vidi MR angiografijom.

2.2.2. DISONTOGENETSKE EKSPANZIVNE TVORBE

Disontogenetske ekspanzivne tvorbe su spororastuće benigne neoplazme. Nastaju displastičnim razvojem početnih struktura iz embrionalne faze tijekom zatvaranja neuralne cijevi. U ovu skupinu spadaju kraniofaringeomi, hamartomi, lipomi, teratomi, koloidne ciste, ciste intermedijalnog dijela, ciste Rathkeove vreće, arahnoidalne ciste.(7)

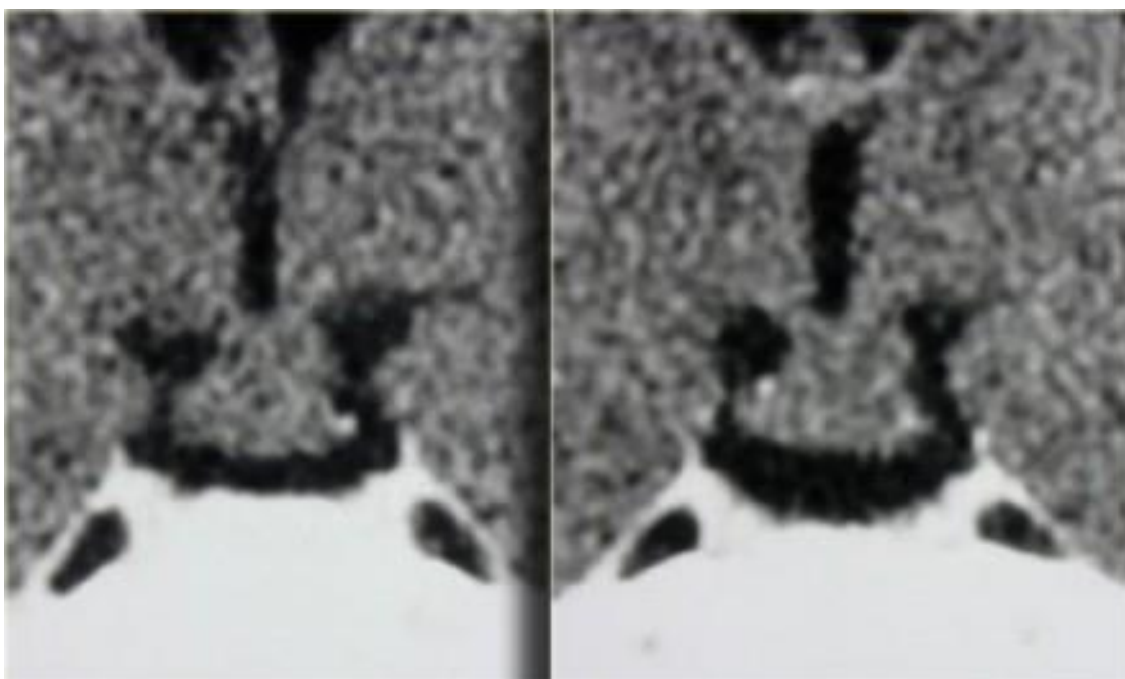
MR je metoda izbora u dijagnostici patoloških promjena ove regije.

- Cista Rathkeove vreće: je cistična tvorba unutar hipofize koja svojom veličinom može komprimirati hipofizu i okolne strukture. U početku je smještena unutar sele, ali se može širiti supraselarno. To je anatomska struktura koja se pojavljuje tijekom embrionalnog razvoja, a počinje urastati između prednjeg i stražnjeg dijela hipofize (*pars intermedia*). Ova formacija može biti ovalnog ili kružnog oblika te imati dimenzije nekoliko milimetara do nekoliko centimetara. Zbog različitog sastava ciste, na MR-u dobivamo različite signale u T1 i T2 mjerenom vremenu. (Slika 3.) Najčešće je to jako visoki signal u T1 sekvenci. Ne imbibira se kontrastom. Pri supraselarnom širenju, iz sagitalnog presjeka, možemo vidjeti kako cista gura infundibulum prema naprijed.

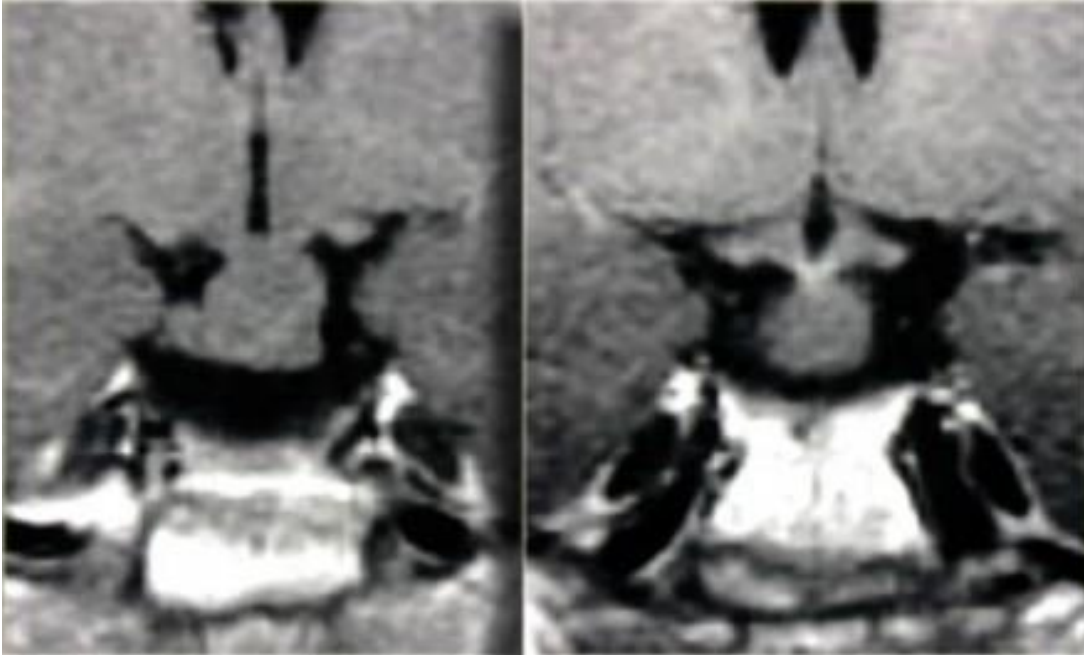


Slika 3. Cista Rathkeove vreće u T1, FLAIR i T2 mjerenom vremenu. Normalno žljezdano tkivo je potisnuto na lijevu stranu. (izvor: KBC Split)

- Cista intermedijalnog dijela: je koloidna cista dobroćudne naravi smještena u sredini hipofize između njena dva režnja. Često je asimptomatska do veličine od 8mm. U neurooslikavanju, u T1 postkontrastnom vremenu MR-a, unutrašnji tekući dio prikazuje se hipointezivno unutar ostale imbibirane hipofize. Ova patologije može oponašati mikroadenom, ali je razlikujemo dinamičkim presjecima. Kao i kod ciste Rathkeove vreće, potrebne su i CT i MR pretrage.
- Hamartom cinerealnog tubera: pendularna masa pripojena hipotalamusu u dijelu između infundibuluma i corpora mamillaria, a polazi s cinerealnog tubera. Ne urasta u susjedne strukture. Nije pravi tumor već kongenitalna heterotopija sive tvari. Najčešći simptom je preuranjeni pubertet. U neurooslikavanju koristimo T1, T2 i FLAIR sekvence. U T1 i FLAIR signal je izointezivan u odnosu na sivu tvar. U T2 može biti hiperintezivnog signala. Ne imbibira se nakon primjene kontrastnog sredstva. (Slika 5.) U CT presjecima lezija je hiperdenzna i solidna te se također ne imbibira nakon primjene kontrastnog sredstva. (Slika 4.) Ponekad su prisutne i kalcifikacije. U kontrolnim presjecima, ne pokazuje porast u veličini.



Slika 4. Prikaz hamartroma cinerealnog tubera na CT-u. Ne dolazi do bojanja nakon primjene kontrastnog sredstva. (izvor: Radiology assistant: Sellar and parasellar tumors)



Slika 5. Prikaz hamartroma cinerealnog tubera MR tehnikom. Manji vidljivi čvor suspektan na dnu treće komore. (izvor: Radiology assistant: Sellar and parasellar tumors)

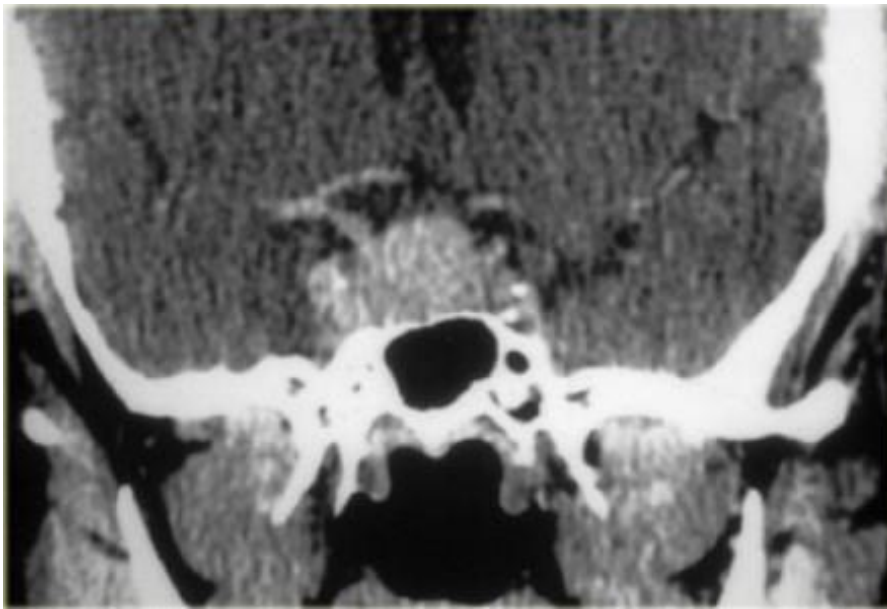
2.3. UPALNE PROMJENE

U hipotalamo-hipofiznom području pojavljuju se upale kao što su kolagenoza, sarkoidoza, tuberkuloza i sl. U posebnom području kavernoznog sinusa može biti apces s mogućom trombozom sinusa. Pojavljuje se i Tolosa-Huntov sindrom kao autoimuna bolest gornje orbitalne fisure i kavernoznog sinusa. Klinički simptom je oftalmoplegija bulbomotoričnih očnih živaca. Na MR snimkama se očituje kao nespecifična imbibicija kavernoznog sinusa.

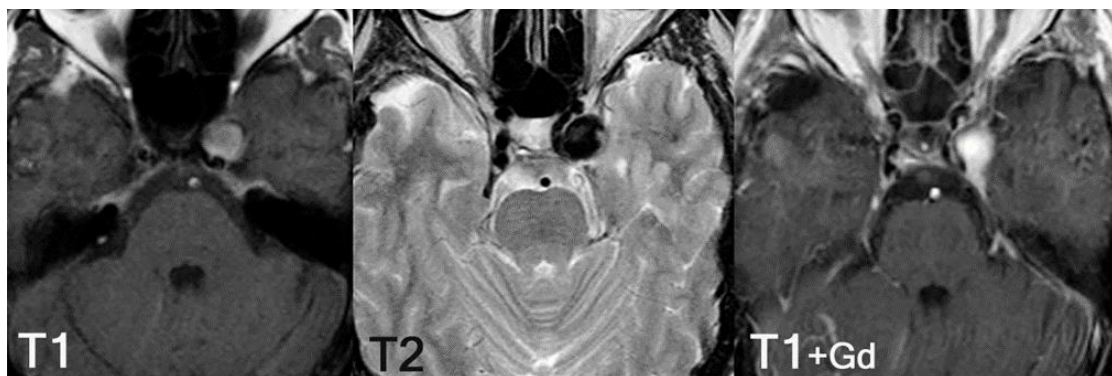2.4. VASKULARNE LEZIJE

Najčešće vaskularne promjene ovog područja su aneurizme i karotido-kavernozne fistule. Najčešće lokalizacije aneurizmi su intrakavernozni ili supraklinoidni segment unutrašnje karotidne arterije: prednja komunikantna arterija, stražnja komunikantna arterija te bazilarna arterija. (Slika 6. i 7.)

Posebna vrsta lezije je postpartalna hipofizna nekroza. Ona nastaje nakon teškog i kompliciranog poroda s krvarenjem i hemoragijskim šokom. U neurooslikavanju vide se promjene kao kod apopleksije hipofize kod makroadenoma, a jedina je razlika u tome što je kod ovog stanja hipofiza normalne veličine i bez znakova adenoma. Na CT prikazu vidi se hipodenzna lezija unutar hipofize koja krvarenjem postaje hiperdenzna.



Slika 6. Prikaz CT-om lezije koja zahvaća sellu turcicu i cavernozni sinus. Važno je diferencijalno dijagnostički razlikovati adenom hipofize od aneurizme. (izvor: Radiology assistant: Sellar and parasellar tumors)



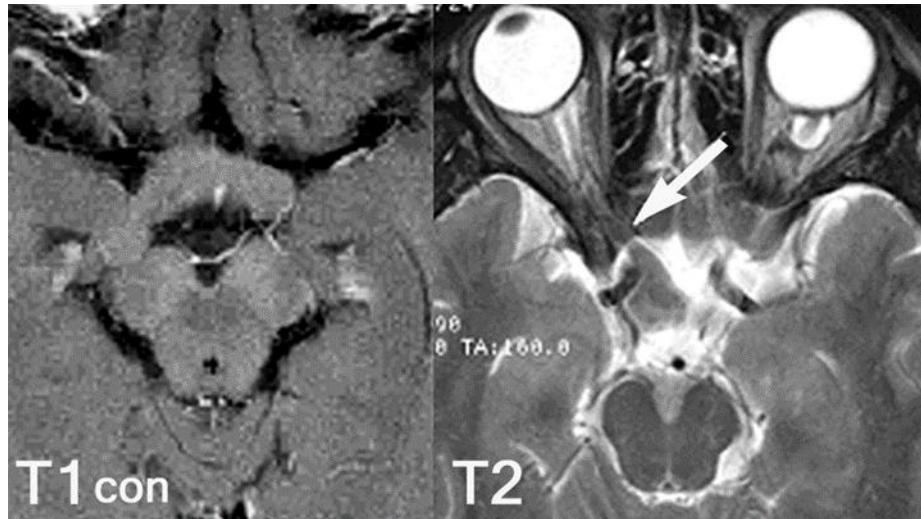
Slika 7. Aneurizma lijeve karotidne arterije prikazana MR tehnikom u T1, T2 mjerenom vremenu i nakon aplikacije kontrasta u aksijalnoj ravnini. (izvor: KBC Split)

2.5. TUMORI I TUMORIMA SLIČNE LEZIJE

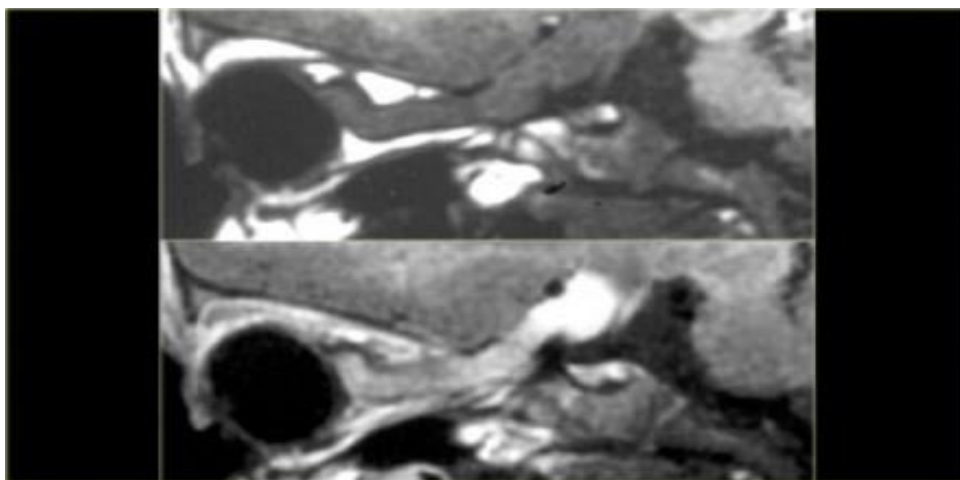
Najvažniji zadatak dijagnostike hipotalamo-hipofizne regije je što točnije procijeniti i prikazati ekspanzivni proces te što vjernije prikazati odnos patologije s okolnim anatomskim strukturama. Najčešći klinički simptomi tumora su oštećenje vidnog polja i okulomotorike, edem papile, diabetes insipidus (zahvaćen infundibulum), glavobolja, promjene u ponašanju, promjene motorike te epilepsija. Najčešći tumori i tumorima slične lezije hipofizne regije spadaju u tzv skupinu "*Big Five*"- adenom, meningeom, aneurizma, kraniofaringeom i metastaze. Osim nabrojanih, tumorske lezije koje zahvaćaju ovo područje su: ciste (arahnoidalna, dermoidna i epidermoidna), kijazmatsko-hipotalamički gliom, limfom, sarkoidoza, lipom, germinom, teratom, Langerhansova histiocitoza, hipofizitis i limfoproliferativne promjene.

- Arahnoidalna cista: se još zove i jukstaselarna ili supraselarna cista koja može uzrokovati endokrinološke poteškoće. Etiološki je to kongenitalna tvorba nastala unutar adhezija okolnog subarahnoidalnog prostora. U neurooslikavanju koristimo CT i MR. U MR prikazu prati u potpunosti intenzitete signala likvora u svim sekvencama, a na CT snimkama je vidimo kao hipodenznu oštro ograničenu leziju bez promjena nakon primjene kontrastnog sredstva te HU gustoće koja odgovara HU likvora. (7)
- Dermoidna i epidermoidna cista: predstavljaju tumore koji sadržavaju skoro sva adneksa kože (znojne i lojne žlijezde, dlaku i masne stanice). Također, dermoidne ciste mogu sadržavati strukture koje podsjećaju na hrskavicu, koštano tkivo ili zube. U pitanju su benigni tumori koji pokazuju tendenciju rasta, a ne alteriraju maligno. Nastaju uslijed poremećaja tijekom embrionalnog razvoja.(9) Dermoidi se pojavljuju u dječjoj dobi, a epidermoidi u srednjoj dobi. Dermoidi često kalcificiraju. Za dermoide je karakterističan hiperintenzitet signala u T1 mjerenom vremenu, hipointezivan signal u Fat Sat (saturacija masti) sekvenci. Za epidermoid je karakterističan intenzitet signala likvora u svim sekvencama osim u FLAIR sekvenci u kojoj je intenzitet blago povišen i u DWI sekvenci u kojoj je intenzitet vrlo visok.
- Gliomi kijazme i hipotalamusa: su tumori dječje dobi. Najčešće se pojavljuju uz neurofibromatozu tipa 1. Gliome kijazme teško je diferencirati od zadebljanja optičkog živca tzv. optičkog neuritisa. Gliomi hipotalamo-hipofizne regije zahvaćaju visoko diferencirane i teško dostupne strukture te infiltriraju okolne prostore i optički živac.

Simptomi ove bolesti prvenstveno se očituju gubitkom vida, a može doći i do endokrinoloških poremećaja i dijabetesa insipidusa. U neurooslikavanju CT-om gliomi se pojavljuju kao heterogene lezije nespecifičnoga tipa koji se prikazuju kao proširenje kijazme sa širenjem uzduž optičkog puta. Kod MR pregleda u T1 mjernom vremenu pokazuju izointenzitet, dok u T2 mjenom vremenu isti signal ili čak hiperintenzitet signala.(7) (Slika 8. i 9.)

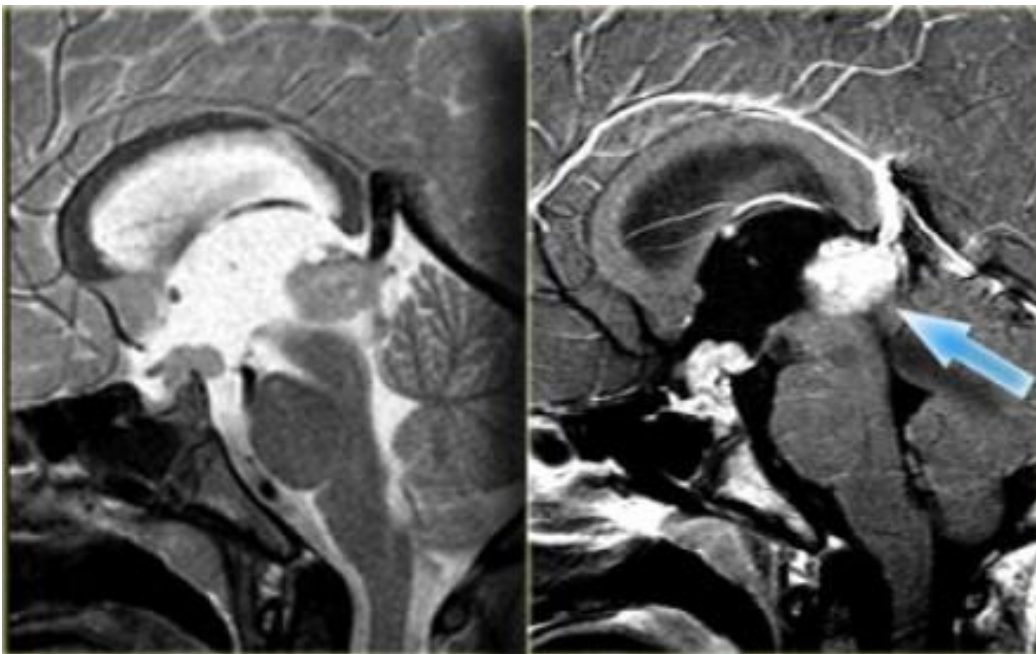


Slika 8. MR prikaz glioma desnog optičkog živca u aksijalnoj ravnini T1 mjereno vrijeme s kontrastom te T2 mjereno vrijeme. Supraselarna masa koja se postkontrastno ne imbibira. (izvor: KBC Split)



Slika 9. Sagitalni prikaz očnog živca u postkontrastnom vremenu. (izvor: Radiology assistant: Sellar and parasellar tumors)

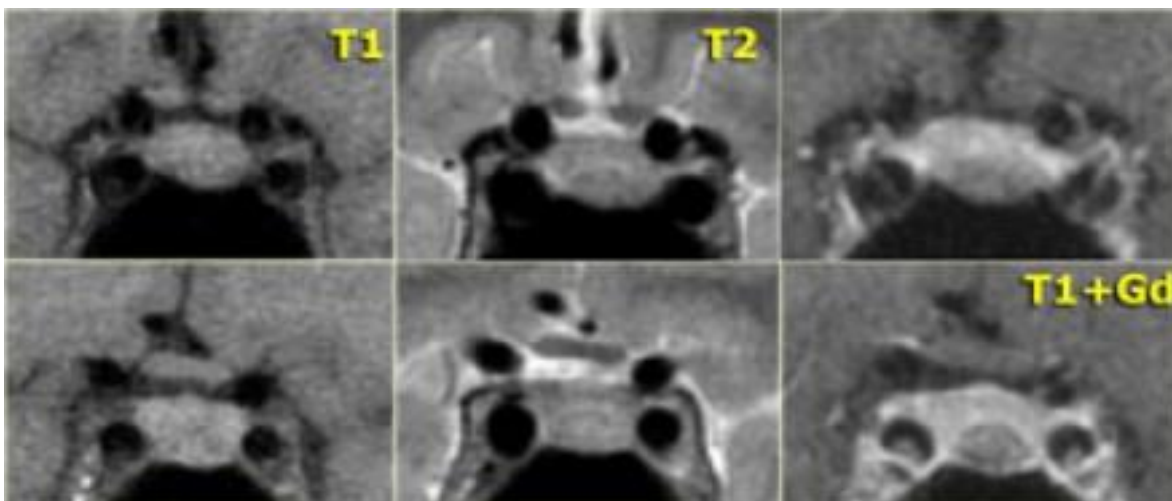
- Germinomi i teratomi: intrakranijalni germinom je rijedak tumor. Kao i kod ostalih tumora zametnih stanica (GCT) koji se javljaju izvan gonada, najčešći položaj intrakranijskog germinoma je u pinealnoj ili supraselarnoj regiji. Simptomi koji se javljaju kod ovih tumora su suženje vidnog polja i atrofija očnog živca uslijed kompresije okolnih struktura. Na CT snimkama germinomi imaju homogeni izgled bez cistične komponente, a nakon primjene kontrastnog sredstva prikazu se kao solidni hiperdenzni tumori. U MR snimkama u T1 i T2 mjernim vremenima imaju hipo ili izointenzivan signal, dok u FLAIR sekvenci imaju hiperintenzivan signal. (Slika 10.) Za razliku od germinoma, teratomi imaju nehomogen izgled različitog denziteta i intenziteta signala ovisno o sastavu tumora.



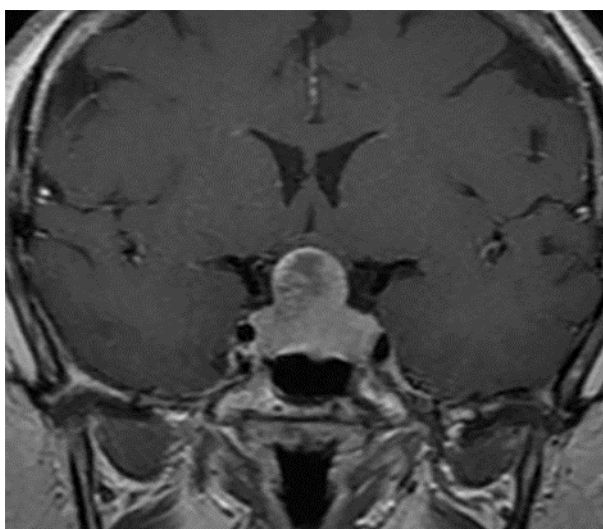
Slika 10. T1 i T2 sagitalni presjeci u epifiznom području. Tipična lokalizacija germinoma . Lezije se portežu dužinom dna treće komore.(izvor: Radiology assistant: Sellar and parasellar tumors)

- Makroadenom i mikroadenom hipofize: se pojavljuje u 10-15% svih intrakranijalnih tumora kod odraslih te čine 90% svih lezija ove regije.(10) U dijagnosticiranju koristimo CT i MR protokole. Razlika mikroadenoma i makroadenoma je u njihovoj veličini.

Promjer mikroadenoma je manji od 10mm dok je makroadenom promjera većeg od 10mm. Ovi tumori mogu biti hormonalno aktivni i inaktivni. Aktivni adenom se očituje hiperprodukcijom prolaktina ili ACTH što dovodi do hiperprolaktinemije, odnosno gigantizma i akromegalije. Inaktivni adenom komprimira i invadira okolna područja zbog svoje veličine i širi se u svim smjerovima. Može doći do kompresije optičkog živca, kijazme i optičkog puta koja se očituju poremećajima vida. Kranijalnim širenjem pritišće treću moždanu komoru i foramen Monroi što uzrokuje hidrocefalus. Lateralnim širenjem prodire u kavernozi sinus i uzrokuje diplopiju. Širenjem kaudalno invadira sfenoidni sinus. Na koronarnom presjeku MR-a najbolje možemo uočiti širenje makroadenoma jer formira oblik poput pješčanog sata ili broja osam. Adenom može toliko narasti da invadira koštane strukture. U neurooslikavanju CT-om makroadenomi se prikazuju kao homogene hiperdenzne neoštre strukture koje se homogeno imbibiraju nakon primjene kontrastnog sredstva. Cistični adenom se od sindroma prazne sele jedino može razlikovati MR-om. Makroadenomi imaju izointenzivan signal u T1 mjerenom vremenu, a u T2 vremenu hiperintenzitet s poznatim izgledom osmice u koronarnom presjeku. (*Slika 12.*) Razlike u intenzitetu signala su uvjetovane sastavom tumora i njegovom krvnom opskrbom. Procesi poput nekroze, krvarenja i degeneracije utječu na izgled adenoma u CT i MR prikazu. Može doći do akutnog krvarenja makroadenoma hipofize čiji se simptomi očituju jakim glavoboljom, hipotenzijom, iznenadnim poremećajima vida. Krvarenje unutar tumora dijagnosticiramo različitim intenzitetima signala u T1 i T2 vremenu opet ovisno o starosti hematoma. U prikazu mikroadenoma na dinamičkoj MR snimci u T1 mjernom vremenu, a nakon primjene kontrastnog sredstva, vidimo blago hipointezivan signal u odnosu na zdravu hipofizu. (*Slika 11.*) Dinamika prikaza mikroadenoma se odvija u dvije faze, rana i kasna, a razlika u intenzitetu signala očituje se kao defekt punjenja koji potvrđuje nalaz spomenute patologije. Također je važno pratiti izgled infundibuluma koji može biti pomaknut, ali i ne mora, ovisno o njegovoj zahvaćenosti mikroadenomom. Najosjetljivija i najspecifičnija metoda za dijagnosticiranje Cushingova sindroma zbog mikroadenoma hipofize od ektopičnog lučenja ACTH je vensko uzorkovanje (100%).



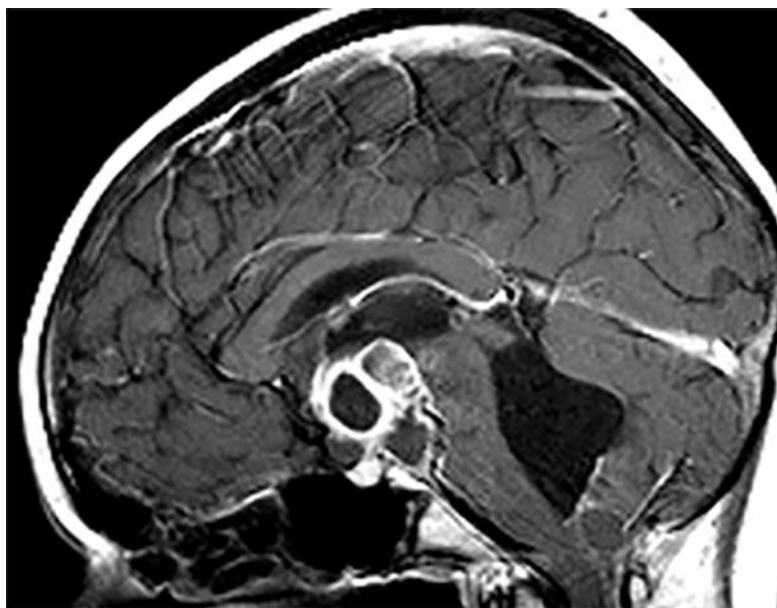
Slika 11. Prikaz mikroadenoma hipofize u T1 ,T2 i T1 postkontrastnim koronarnim presjecima MR-a.(izvor: Radiology assistant: Sellar and parasellar tumors)



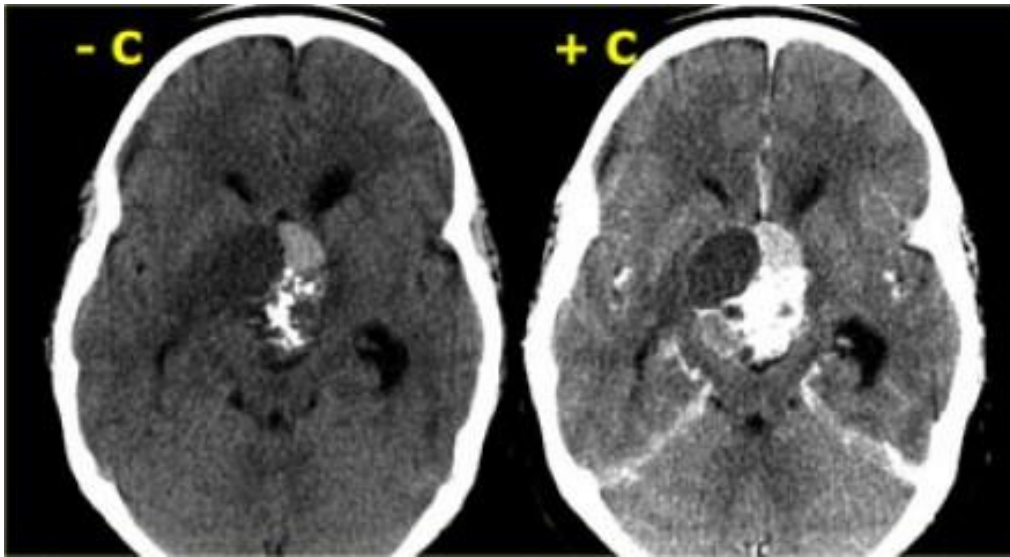
Slika 12. T1 s kontrastom: prikaz makroadenoma hipofize koji raste prema gore. (izvor: KBC Split)

- Kraniofaringeom: predstavlja sporo rastući tumor epitelnog porijekla koji može biti cističan i kalcificiran. Najčešće su simptomi glavobolja, mučnina, povraćanje, zastojna papila, poremećaji vida te mnogi endokrinološki poremećaji. To su tumori koji su benigni po svojoj prirodi, odnosno nemaju potencijal davanja udaljenih metastaza, ali su maligni po svom ponašanju jer

moгу uništiti okolno tkivo svojim rastom i infiltracijom. Negativna osobina im je što pokazuju tendenciju ponovnog javljanja nakon operativnog odstranjenja. Kraniofaringeomi se mogu javiti u dječjem uzrastu (5-14 godina) i kod osoba starijih od 65 godina. Sastoje se od kolesterola, kreatinina i nekrotičnih dijelova koji dovode do različitog intenziteta signala u T1 i T2 mjernom vremenu. (Slika 13.) Na CT prikazu možemo vidjeti područja različitog denziteta ovisno radi li se o kalcifikatima, cisti tumora ili njegovom solidnom dijelu. (Slika 14.)



Slika 13. Prikaz kraniofaringeoma MR-om u T1 mjerenom vremenu poslije apliciranja kontrastnog sredstva. Velika intraselarna i supraselarna masa s cističnim i solidnim komponentama te kalcifikatima. (izvor: KBC Split)



Slika 14. Prikaz kraniofaringeoma CT-om prije i poslije apliciranja kontrastnog sredstva. Jasnija vidljivost kalkifikata unutar tumora. (izvor: Radiology assistant: Sellar and parasellar tumors)

2.6. PATOLOGIJA INFUNDIBULUMA

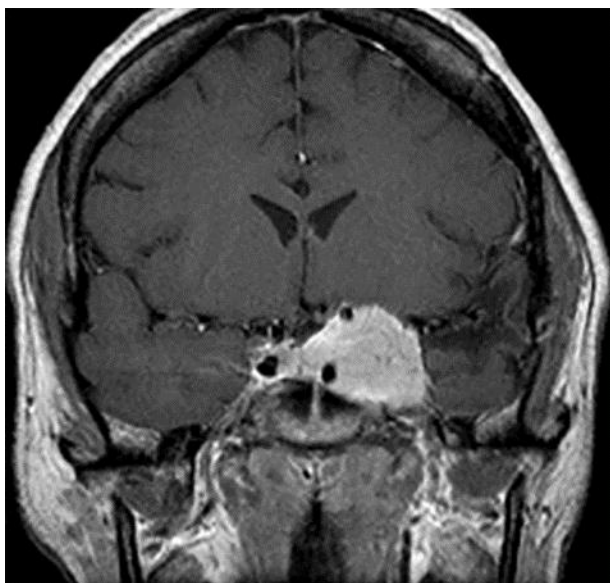
Na prikazu ovoga područja bilo CT bilo MR tehnikom, zdravi infundibulum normalnog je denziteta i inteziteta signala bez izmijenjenog oblika i promjena u njegovoj veličini. Pri analizi infundibuluma treba pripaziti na diferenciranje kongenitalne ektopije od diabetesa insipidusa. MR je metoda izbora za patologiju infundibuluma.

- Infundibulomi: su mali pilocitički astrocitomi koji dovode do diabetesa insipidusa. Infundibulomi se manifestiraju kao nejednoliko zadebljanje infundibuluma izointenzivnog ili hipointenzivnog inteziteta signala u T1 i T2 mjerenom vremenu.
- Pituitarni hipofizitis: je upala adenohipofize nepoznatog porijekla koja često zahvaća muškarce. Patologija zahvaća i infundibulum i neurohipofizu .
- Langerhansova histiocitoza: je bolest stvaranja granuloma u organima zbog proliferacije histiocitnih stanica. Simptomi se očituju kao litičke lezije kosti

u frontalnoj ili parijetalnim kostima, dijabetesu insipidusu, egzoftalamusu, epilepsijom i sl. Postoje dva tipa ove bolesti: eozinofilni granulom i Hand-Schuller-Christtianova bolest. Na MR slici prikazuju se osteolitičke lezije s mekotkivnom komponentom unutar različitih intenziteta signala ovisno radi li se o T1, T2 ili FLAIR sekvenci. Na CT snimkama vidimo sličan prikaz lezija uz jednako imbibiranje nakon primjene kontrastnog sredstva.

2.7. PATOLOGIJA KAVERNOZNOG SINUSA

U prikazu patologije ovog područja koristimo se MR ,CT, CTA, MRA, DSA i VS protokolima. Bolesti koje zahvaćaju kavernozi sinus su: meningeom (*Slika 15.*), aneurizma, adenom, presadnice, limfom, švanom, karotido-kavernozna fistula, sarkoidoza, Tolos-Huntov sindrom te sve upale i tumori koji se šire perineuralno.(7)



Slika 15. Meningeom kavernoznog sinusa lijevo, MR prikaz u koronarnoj ravnini, T1 mjereno vrijeme nakon aplikacije kontrastnog sredstva – homogena imbibicija tumorske tvorbe. (izvor: KBC Split)

SAŽETAK

Cilj ovoga završnog rada bio je prikazati anatomiju i patologiju specifičnog intrakranijalnog područja, odnosno hipotalamo-hipofizne regije koja se nalazi na samoj bazi, u sredini mozga. Hipotalamus je građen od 3 dijela: optičke kijazme, mamilarnih tijela i cinerealnog tubera. Hipofiza je najvažnija žlijezda ljudskoga tijela. Ona upravlja važnim endokrinološkim procesima i ostalim žlijezdama u tijelu. Sastoji se od dva etiološki različita dijela, stoga ima i u potpunosti različito djelovanje. Ti dijelovi povezani su infundibulumom, drškom na kojem hipofiza visi s hipotalamusa u "tursko sedlo". Obzirom na kompleksnost i malu veličinu ovih anatomskih područja, radiološke metode izbora su: magnetna rezonancija (MR), kompjutorizirana tomografija (CT), CT angiografija (CTA) i MR angiografija (MRA) te digitalna subtrakcijska angiografija (DSA). Rjeđe se koriste metode poput CT-cisternografije i venskog uzorkovanja (VS). Magnetna rezonancija je najzastupljenija i najviše korištena neinvazivna metoda prikaza hipotalamo-hipofiznog područja koja pruža mnogo korisnih informacija važnih za jasniju i točniju dijagnozu te plan liječenja bolesti vezanih za ovu regiju mozga. CT se koristi ukoliko postoje, iz bilo kojih razloga, kontraindikacije za MR pretragu. Za određivanje karotidno-kavernozne fistule znatno mjesto u dijagnostici imaju CT i MR angiografija te DSA. Vensko uzorkovanje je invazivna metoda koja pomaže u pronalaženju lokalizacije endokrinog tumora ili diferencijacije adenoma od hiperplazije kod bolesnika s endokrinološkom bolesti. Indikacija za ovu metodu je potvrđen endokrinološki nalaz, a negativan nalaz u neurooslikavanju CT-om ili MR-om.

Uloga radiološke dijagnostike u hipotalamo-hipofiznoj regiji je temeljit prikaz anatomske strukture, razlikovanje benignih od malignih lezija, definiranje smještaja i proširenosti u okolinu. Neurooslikavanje također služi u praćenju pacijenata poslije operacija. Patološke promjene koje su nadevene, objašnjenje i predočene radiološkim snimkama u ovom radu su: pseudolezije, kongenitalne anomalije, upalne i vaskularne promjene, tumori i tumorima slične promjene te patologije infundibuluma i kavernoznog sinusa.

ABSTRACT

The main goal of this final work is to present anatomy and pathology of specific intracranial area, respectively of hypothalamic-pituitary region which is located on the base and in the middle of brain. Hypothalamus consists of 3 parts: chiasma opticum, mammillary body and tuber cinereum. A pituitary is the most important gland in human body. It manages important endocrine processes and all other glands. It is separated in two areas of different etiology so it has a range of activity. Those two parts are connected with infundibulum, a hilt on which pituitary hangs from hypothalamus into sella turcica. Given the complexity and small size of this anatomy regions, the radiologic methods of choice are: magnetic resonance imaging (MRI), CT scan, CT angiography, MR angiography and Digital Subtraction Angiography. Methods that are used less frequently are CT cisternography and venous sampling. Magnetic resonance is the most frequently used noninvasive method for visualization of hypothalamic-pituitary region which provides a lot of important data for precise and clearer diagnosis for treatment plan of diseases in this brain region. CT is used in case of contraindications for MRI protocol. For diagnosing carotid-cavernous fistula they perform MR and CT angiography and DSA. Venous sampling is invasive method which is used for finding the localization and secretion of adenoma in patients with endocrine diseases. The indication for this method is positive hormones and negative findings in CT or MRI imaging.

The role of radiologic diagnosing in hypothalamic-pituitary region is presentation of anatomy structures, differentiation of benign or malign lesions, defining of localization and expansion in the environment. Neuroimaging is also important for postoperative follow up of patients. Pathologies that are listed, described and shown with radiologic images in this work are: pseudo lesions, congenital anomalies, inflammatory and vascular lesions, tumors and tumors like lesions and pathology of infundibulum and cavernous sinus.

LITERATURA

1. hr.wikipedia.org (Internet) Hipotalamus c2015 (zadnja izmjena 22.kolovoza 2015.)
<https://hr.wikipedia.org/wiki/Hipotalamus>
2. Milan Zgrablić, Anatomija i fiziologija, Priručnik za srednjoškolsko obrazovanje zdravstvenih radnika, Medicinska knjiga, Beograd-Zagreb, 1985.g.
3. Healthline medical team, Human body maps-Tuber cinereum (Internet) (objavljeno 09.Ožujak 2015.g.)
<http://www.healthline.com/human-body-maps/tuber-cinereum>
4. Vann SD, & Aggleton JP (2004). The mammillary bodies: two memory systems in one?, *Nature reviews. Neuroscience*, 5 (1), 35-44 PMID: 14708002
5. Internet :Perpetum Lab Forum, Siječanj 1970.g., Anatomija čovjeka, enciklopedija, hipofiza
http://perpetuum-lab.com.hr/wiki/plab_wiki/anatomija-covjeka-enciklopedija/hipofiza-r315/
6. Damir Miletić, Tehnike slojevnog snimanja, Katedra za radiologiju, Sveučilište u Rijeci- Medicinski fakultet, Skripta za stručni studij radiološke tehnologije 3.g. za kolegij "Tehnike slojevnog snimanja"
7. Nada Bešenski, Stipan Janković, Ante Buča, Klinička neuroradiologija mozga, Udžbenici Sveučilišta u Splitu, Medicinska naklada-Zagreb, 2011.g.
8. Brent Wisse, MD, Associate Professor of Medicine, Division of Metabolism, Endocrinology & Nutrition, University of Washington School of Medicine, Seattle, WA., Listopad 2015.
9. Robert A. Shwarz, Zbigniew Ruszczak, Dermoid cyst, American Academy of Dermatology, New York Academy of Sciences, Sigma Xi, New York, May 04, 2017
10. Pouyan Famini, Marcel M. Maya, and Shlomo Melmed, Pituitary Magnetic Resonance Imaging for Sellar and Parasellar Masses: Ten-Year Experience in 2598 Patients, *J Clin Endocrinol Metab.* 2011 Jun; 96(6): 1633–1641. PMID: PMC3100749. doi: 10.1210/jc.2011-0168