

Obrada eksfolijativnih uzoraka u citologiji

Dujmić, Kristina

Undergraduate thesis / Završni rad

2015

Degree Grantor / Ustanova koja je dodijelila akademski / stručni stupanj: **University of Split / Sveučilište u Splitu**

Permanent link / Trajna poveznica: <https://um.nsk.hr/um:nbn:hr:176:371036>

Rights / Prava: [In copyright](#)/[Zaštićeno autorskim pravom.](#)

Download date / Datum preuzimanja: **2025-03-11**



Sveučilišni odjel zdravstvenih studija
SVEUČILIŠTE U SPLITU

Repository / Repozitorij:

[Repository of the University Department for Health Studies, University of Split](#)



UNIVERSITY OF SPLIT



DIGITALNI AKADEMSKI ARHIVI I REPOZITORIJI

SVEUČILIŠTE U SPLITU

Podružnica

SVEUČILIŠNI ODJEL ZDRAVSTVENIH STUDIJA

PREDDIPLOMSKI SVEUČILIŠNI STUDIJ

MEDICINSKO LABORATORIJSKA DIJAGNOSTIKA

Kristina Dujmić

OBRADA EKSFOLIJATIVNIH UZORAKA U CITOLOGIJI

Završni rad

Split, 2015.

SVEUČILIŠTE U SPLITU

Podružnica

SVEUČILIŠNI ODJEL ZDRAVSTVENIH STUDIJA

PREDDIPLOMSKI SVEUČILIŠNI STUDIJ

MEDICINSKO LABORATORIJSKA DIJAGNOSTIKA

Kristina Dujmić

OBRADA EKSFOLIJATIVNIH UZORAKA U CITOLOGIJI

TREATMENT OF EXFOLIATIVE SAMPLES IN

CYTOLOGY

Završni rad

Mentor:

dr. sc. Renata Beljan Perak

Split, 2015.

SADRŽAJ:

1. UVOD	5
1.1. POVIJEST	5
1.2. METODE PRIKUPLJANJA UZORAKA U CITOLOGJI	5
1.3. ANATOMIJA	6
2. CILJ	8
3. RASPRAVA	9
3.1. PRIPREMA EKSFOLIJATIVNIH MATERIJALA ZA CITODIJAGNOSTIKU	9
3.1.1. OBRADA TEKUĆIH UZORAKA.....	9
3.1.2. CITOCENTRIFUGIRANJE.....	9
3.1.3. FILTERI.....	10
3.1.4. FIKSACIJA I FIKSATIVI.....	11
3.1.5. BOJENJA U CITOLOGJI	11
3.1.5.1. Bojenje po Papanicolaou	11
3.1.5.2. Brzo bojenje po Papanicolaou	15
3.1.5.3. May-Grünwald-Giemsa (MGG) bojenje	16
3.2. OBRADA POJEDINIH EKSFOLIJATIVNIH UZORAKA.....	17
3.2.1. CENTRALNI ŽIVČANI SUSTAV.....	17
3.2.1.1. Uzorkovanje i obrada uzoraka.....	17
3.2.1.2. Histologija	18
3.2.1.3. Citologija	18
3.2.2. RESPIRTORNI SUSTAV	18
3.2.2.1. Uzorkovanje i obrada uzoraka.....	18
3.2.2.1.1. Bris nazalne šupljine.....	18
3.2.2.1.2. Sputum.....	19
3.2.2.1.3. Bronhalni aspirati, ispirci i četkanja	20
3.2.2.1.4. Bronhoalveolarna lavaža (BAL).....	20
3.2.2.2. Histologija	20
3.2.2.3. Citologija	21
3.2.3. SEROZNI IZLJEVI (<i>peritonealni, pleuralni i perikardijalni</i>).....	21

3.2.3.1. Uzorkovanje i obrada uzoraka	21
3.2.3.2. Histologija	22
3.2.3.3. Citologija	23
3.2.4. IZLJEVI U ZGLOBOVE	23
3.2.4.1. Uzorkovanje i obrada uzoraka	23
3.2.4.2. Histologija	24
3.2.4.3. Citologija	25
3.2.5. URINARNI SUSTAV	25
3.2.5.1. Uzorkovanje i obrada uzoraka	25
3.2.5.1.1. Urini	25
3.2.5.1.2. Ispirci mjehura, bubrežne zdjelice i uretre	25
3.2.5.2. Histologija	26
3.2.5.3. Citologija	26
3.2.6. GENITALNI SUSTAV	27
3.2.6.1. Uzorkovanje i obrada uzoraka	27
3.2.6.2. Histologija	29
3.2.6.3. Citologija	29
3.2.7. KOŽA	30
3.2.7.1. Uzorkovanje i obrada uzoraka	30
3.2.7.2. Histologija	31
3.2.7.3. Citologija	31
4. ZAKLJUČAK	32
5. LITERATURA	33
6. SAŽETAK	36
7. SUMMARY	37
8. ŽIVOTOPIS	38

1. UVOD

1.1. POVIJEST

Citologija je grana biologije koja se bavi proučavanjem građe, životnog ciklusa i patologije stanica. Riječ citologija dolazi od starogrčkog κύτος (kytos = šuplja) i λογία (logos = nauka). [1, 2] Müller je 1838. godine postavio temelje citologije kakvu danas poznajemo. Najveći doprinos razvoju i primjeni citologije u medicini dao je Papanicolaou shvativši važnost fiksacije, bojenja i mikroskopske analize stanica cervikalnog obrisa u dijagnostici ginekoloških bolesti. Rezultate istraživanja prikazao je crtežima u “Atlasu eksfolijativne citologije” 1954. godine. Razvio je tehniku pripremanja razmaza za mikroskopsku analizu i sustav interpretiranja citoloških nalaza, danas poznat kao Papa test. [3, 4] Citodijagnostiku tjelesnih tekućina uveo je Ehrlich, a citodijagnostiku sputuma Beale dok je Dudgeon radio pretragu zloćudnih stanica u sputumu za dijagnostiku raka pluća. Zahvaljujući tome, citodijagnostika raka pluća iz sputuma i bronhalnih aspirata je općenito prihvaćena i pouzdana. [5]

U Hrvatskoj su na početku kliničari raznih specijalnosti obavljali citološke pretrage uz svoju osnovnu djelatnost. Od polovice dvadesetog stoljeća sve veći interes za citodijagnostiku doveo je do razvoja medicinske citologije koja ubrzo postaje samostalna specijalizacija. Citološke pretrage su se počele primjenjivati u hematologiji, dok su punkciju koštane srži prvi počeli obavljati Viktor Boić i Fran Mihaljević. Na Ginekološkoj klinici u Zagrebu 1953. ginekolog Baršić počeo je primjenjivati citologiju, a zahvaljujući trudu Jasne Ivić praksa je nastavljena. Razvoj kliničke citologije napredovao je pod vodstvom Beate Brausil i Inge Črepinko. Zalaganjem Erika Hauptmanna primjena citoloških pretraga proširila se na ostale struke. [3, 6]

1.2. METODE PRIKUPLJANJA UZORAKA U CITOLOGIJI

S obzirom na metode uzorkovanja, citologiju dijelimo na abrazijsku, aspiracijsku i eksfolijativnu citologiju. Cilj abrazijske citologije je prikupljanje ciljanih stanica stuganjem lezije, tj. umjetnom mehaničkom deskvamacijom lezije na vratu maternice, sluznici usne šupljine, koži, probavnom sustavu i bronhalnom stablu.

Aspiracijska citologija obuhvaća uzorke koji se dobivaju punkcijom tankom iglom za aspiraciju (engl. fine needle aspiration, kratica FNA). Ako je promjena dovoljno velika postupak se izvodi uz palpaciju. Kada su u pitanju manje, dublje smještene promjene, punkcija se izvodi uz pomoć radiološke slikovne metode. Razvoj sofisticiranih radioloških metoda omogućio je preciznu vizualizaciju suspektnih promjena, a aspiracija tankom iglom omogućila njihovo uzorkovanje. Tankom iglom pričvršćenom na špricu se, uz vizualizaciju promjene, dolazi do ciljnog mjesta i aspirira. Aspiracija se izvodi pomoću igle od 22 G i šprice od 20 mL, a aspirirani materijal razmaže na predmetno staklo. Na jedno stakalce se kapne uzorak, a drugo postavi pod kutem od 45°, prisloni uz kap uzorka i lagano, ujednačenom brzinom, ravuče. Razmaz treba fiksirati u 95%-tnom etanolu i obojiti po Papanicolaou ili pustiti da se osuši na zraku i obojiti po May-Grünwald-Giemsa metodi. [7]

Eksfolijativna citologija se zasniva na sakupljanju spontano ili mehanički oljuštenih stanica. [8] Spontano oljuštene stanice se nalaze u cerebrospinalnoj tekućini, sputumu, bronhoskopskim uzorcima, uzorcima dobivenim bronhoalveolarnom lavažom, u ispirku, aspiratu i četkanjem. Eksfolijativna citologija koristi uzorke peritonealne, pleuralne i perikardijalne tekućine i uzorke izljeva u zglobove. Najveća primjena je u analizi uzoraka iz urinarnog i genitalnog trakta. [9]

1.3. ANATOMIJA

Područja interesa u eksfolijativnoj citologiji su centralni živčani sustav, respiratorni sustav, mokraćni sustav, ženski spolni sustav, koža, serozni izljevi i izljevi u zglobove. Funkcionalno se živčani sustav dijeli na somatski i vegetativni živčani sustav, a morfološki na središnji i periferni živčani sustav. Središnji živčani sustav obuhvaća mozak i kralježničnu moždinu. Moždane komore, subarahnoidalni prostor i spinalni kanal su ispunjeni cerebrospinalnom tekućinom (likvorom). Likvor je bistra bezbojna tekućina, ultrafiltrat krvne plazme s malom količinom bjelančevina koja se trajno izlučuje iz pleksusa korioideusa lateralnih komora i raspoređuje po moždanim komorama. Osnovna uloga likvora je mehanička zaštita mozga i leđene moždine. Respiratorni sustav obuhvaća nos, paranazalne sinuse, ždrijelo, grkljan, dušnik i pluća. Svi organi u tjelesnim šupljinama su okruženi tankom serozom koja ima vanjski

(temeljni sloj) u dodiru sa zidom tjelesne šupljine i visceralni sloj koji je u kontaktu s parenhimom organa. Pleura oblaže pluća, peritoneum crijeva, a perikard srce. [10] Normalno su tjelesne šupljine zatvorene i sadrže malu količinu tekućine. „Serozna efuzija“ je mala količina tekućine nalik serumu koja ispunjava pleuralnu, perikardijalnu ili peritonealnu tjelesnu šupljinu. Peritonealna tekućina se često naziva ascites. S obzirom na broj i tip stanica izljevi se dijele na transudate i eksudate. Transudati imaju mali udjel proteina (<3.0 g/dL) i nisku specifičnu težinu (< 1.015). Nastaju kada protjecanje tekućine kroz membrane premašuje reapsorpciju, odnosno kod poremećaja osmotskog i hidrostatskog tlaka. Eksudati nastaju oštećenjem kapilara što omogućava izlazak proteina i stanica iz krvi u seroznu šupljinu. Povećana je količina proteina (>3.0 g/dL) i specifična težina (>1.015) eksudata. Eksudati sadrže upalne stanice (posljedica upale) i tumorske stanice (posljedica neoplazme serozne površine). [9] Izljevi se mogu naći i u zglobovima. Svaki se zglob sastoji od zglobne hrskavice sastavljene od hondrocita koji prekrivaju krajeve kostiju. Osim što prekriva, hrskavica štiti kost jer raspodjeljuje opterećenje i smanjuje trenje zglobnih površina. Zglobna čahura se nastavlja na hrskavicu. Obložena je sinovijalnom membranom koja je ispunjena sinovijalnom tekućinom. [11] Urinarni sustav sastoji se od parnih bubrega na koje se nastavlja po jedan mokraćovod. Mokraćovodi ulaze u mokraćni mjehur iz kojeg izlazi mokraćna cijev. Osnovna funkcionalna jedinica bubrega je nefron. Unutarnji ženski spolni sustav započinje s jajnicima na koje se nastavlja jajovodi. Oni su povezani s maternicom koja se kroz cerviks otvara u vaginu i kojom započinju vanjski spolni organi (stidnica, velike i male stidne usne, predvorje vagine, dražica i erektilno tijelo). Koža je najveći organ tijela građena od dva sloja, epidermisa i dermisa. Epidermis je najdeblji na dlanovima i tabanima. Dermis je građen od vezivnog tkiva prožetog krvnim i limfnim žilama. Dermis sadrži kožni adneks, dlake, nokte i kožne žlijezde (znojnice i lojnice) te živčane završetke. [10]

2. CILJ

Točnost interpretacije citoloških uzoraka ovisi o metodama prikupljanja uzoraka, fiksaciji, očuvanju tekućih uzoraka prije obrade, pripremi uzoraka i bojenju. Cilj rada je prikazati metode prikupljanja i obrade uzoraka i osobine stanica u uzorcima.

3. RASPRAVA

3.1. PRIPREMA EKSFOLIJATIVNIH MATERIJALA ZA CITODIJAGNOSTIKU

3.1.1. OBRADA TEKUĆIH UZORAKA

Svježi uzorak bez fiksativa ili konzervansa može se dostaviti u laboratorij ako je moguća neposredna obrada. Potrebno je 20 - 30 ml tekućine za kvalitetnu pretragu. Uzorak se organoleptički pregleda i opiše (boja slame, žut, smeđ, crven, gnojni, mukoidan ili hemoragijski) i centrifugira na 2500 rpm 5 minuta. Očuvanje stanične morfologije je ključno za ispravnu interpretaciju. Uzorci s visokim udjelom sluzi (sputum, aspirati bronha) čuvaju se najviše 24 sata u hladnjaku jer hladnoća sprječava rast bakterija koje uzrokuju stanična oštećenja. Uzorci s visokim udjelom proteina (pleuralna, peritonealna i perikardijalna tekućina) mogu se čuvati najviše 48 sati bez hladnjaka zahvaljujući proteinima koji imaju protektivnu ulogu. Niski udio proteina i mukusa u cerebrospinalnoj tekućini i urinu zahtijeva obradu najduže dva sata od uzorkovanja. Zbog niskog pH obradu želučanog materijala treba uraditi nekoliko minuta nakon uzorkovanja kako bi se spriječilo djelovanje klorovodične kiseline. Za očuvanje stanične morfologije treba izvesti „prefiksaciju“ tekućeg uzorka u 50%-tnom etanolu, Saccomannovu fiksativu ili nekom komercijalnom konzervansu (Mucollex) koji održava normalnu morfologiju do prenošenja uzorka na stakalce. [7, 8]

3.1.2. CITOCENTRIFUGIRANJE

Citocentrifuga je uređaj za koncentriranje stanica djelovanjem centrifugalnih sila kako bi se omogućila morfološka identifikacija i diferencijalno brojanje stanica (Slika 1.). Glavni nedostaci metode su moguće promjene morfologije i gubitak stanica zbog apsorpcije tekućine u filter papir. Potrebno je odrediti optimalnu količinu uzorka koja će omogućiti lako mikroskopsko analiziranje. Uzorak treba obraditi u što kraćem vremenu od uzorkovanja i tako izbjeći bilo kakvo fiksiranje. Na kvalitetu preparata utječu odabir opreme i brzina rotacije. [7]



Slika 1. Citocentrifuga

Izvor: KBC Split, Klinički zavod za patologiju, sudsku medicinu i citologiju

3.1.3. FILTERI

Postoji nekoliko vrsta tvorničkih filtera (Millipore, Nuclepore, Gelman) koji se razlikuju po fizikalnim, kemijskim i optičkim karakteristikama. Celulozni filteri su bijele boje, a filteri od polikarbonata obojeni. Promjer pora je najčešće 5 μm . Prije filtriranja uzorak treba centrifugirati da se otklone tvari koje mogu začepiti pore (proteini, debris). Nakon centrifugiranja se uklanja supernatant, a sediment resuspendira u fiziološkoj otopini i ponovno centrifugira. Nakon ponavljanja postupka uzorak je spreman za filtraciju i fiksaciju. [7]

3.1.4. FIKSACIJA I FIKSATIVI

Potrebno je spriječiti sušenje razmaza i odmah provesti fiksaciju jer se tako sprečava izobličenje staničnih komponenti. U prošlosti se po preporuci Papanicolaoua fiksacija vršila mješavinom 95%-tnog etanola i etera u jednakom omjeru, ali se više ne koristi zbog zapaljivosti etera. Danas se za sve vrste neginekoloških razmaza koristi 95%-tni etanol minimalno petanest minuta, a maksimalno vrijeme nije određeno jer produžena fiksacija ne utječe na karakteristike razmaza. Nakon primjene fiksativ treba baciti ili filtrirati i testirati hidrometrom prije ponovne uporabe. Za ginekološke materijale koriste se fiksativi u obliku spreja ili kapaljke koji se apliciraju s udaljenosti od 25 do 30 cm. Ukoliko se razmaz šalje poštom, preporuča se aerosolni sprej koji fiksira stanice i stvara zaštitni sloj. Nakon zaprimanja u laboratorij preparate treba uroniti u 95% etanol (po deset minuta, u dvije različite posudice) kako bi uklonio fiksativ i onemogućila kontaminacija otopina za bojenje. Fiksativi koji se pripremaju u laboratorijima, npr. polietilen glikol ili Diafan, nisu preporučljivi za krvne razmaze jer dolazi do grušanja eritrocita. Suha fiksacija zrakom zahtijeva rehidraciju koja se provodi u 50%-tnoj vodenoj otopini glicerina 3 minute nakon čega slijedi dvostruko ispiranje u 95%-tnom etanolu i bojenje. [7]

3.1.5. BOJENJA U CITOLOGIJI

3.1.5.1. Bojenje po Papanicolaou


Bojenje po Papanicolaou se primjenjuje u dijagnostičkoj citologiji zbog jasnoće nuklearnih detalja, očuvane transparentije citoplazme i kod preklapanja stanica, mogućnosti razlikovanja pojedinih staničnih tipova, dugotrajne stabilnosti bojenja i reproducibilnosti rezultata. [12] Postupak je 1942. godine opisao Papanicolaou, utemeljitelj eksfolijativne citologije, a 1954. godine izdao modifikaciju (Slika 2.). Materijali potrebni za izvođenje bojenja su staklene posude, držači za stakalca i boje. Boje su mogu kupiti ili pripravljati u laboratorijima što predstavlja značajnu novčanu uštedu, ali i utrošak vremena za pripremu. [7] Prvi korak u bojenju je rehidracija stanica u padajućem gradijentu alkohola, potom bojenje jezgre otopinom hematoksilina u plavo, tamno ljubičasto do crno. Nakon toga se u rastućem gradijentu alkohola vrši dehidracija stanica i bojenje citoplazme da se naglasi izgled, starost i keratinizacija

stanica koje se boje različitim nijansama narančaste boje. Posljednji korak je polikromatsko bojenje eozinom, SF-om i Bismarck smeđim bojilom za diferencijaciju skvamoznih stanica; slijedi dehidracija u gradijentu alkohola i ispiranje ksilenom. [8] Postoji sedam modifikacija ove metode. Papanicolaou-ova Tehnika I koristi Harissov hematoksilin regresivno pa se stanice namjerno preboje, a višak hematoksilina se uklanja ekstrakcijom u klorovodičnoj kiselini. Tehnika II koristi Mayerov i Gillov hematoksilin. Bojenje po Papanicolaou ovisi o hematoksilinu, kontrastnoj boji, duljini bojenja, broju stakalaca obojenih u svakoj boji posebno, pH i kemijskom sadržaju. Na rezultat bojenja utječu temperatura tekuće vode, tip fiksativa, pH otopina i boja, starost boja, nedosljednost tehnike bojenja, zagađenost otopina za dehidriranje, tip metode bojenja i kvaliteta staničnog uzorka. Vrlo je važno održavanje otopina i boja zbog što dužeg korištenja. Posebice je važno voditi brigu o odstranjivanju viška tekućine sa stakalaca između svakog koraka bojenja. Vrijeme trajanja se produžuje ukoliko se boje pohranjuju u tamnim bocama. [7] Optimalna temperatura za čuvanje otopina je između 15°C i 20°C. [13] Mijenjanje otopina ovisi o broju dnevno obrađenih stakalaca i preporuča se redovno mikroskopsko provjeravanje. Hematoksilin je postojan i ne zagađuje se (osim ako kao fiksativ nisu korišteni sprej ili Carbowax fiksativi koji su nepravilno isprani prije bojenja), a potrebno je nadoknaditi mu količinu koju izgubi evaporacijom. OG-EA se brže zagađuje i gubi snagu bojenja pa ga je potrebno mijenjati svaki tjedan ili kad stanice postanu sive i bez kontrasta. Klorovodičnu kiselinu potrebno je mijenjati bar jednom dnevno, a vodu za ispiranje nakon svake uporabe. Alkohole treba povremeno provjeravati hidrometrom i mijenjati svaki tjedan, a ksilen kada usljed zagađenja bojom ili vodom postane mliječan. Uronjena stakalaca potrebno je oprezno mućkati kako bi se uklonio višak boje, a izbjegao gubitak stanica. Nepravilno isprana boja uzrokuje zamućenje stanica pod mikroskopom. Svaki uron traje sekundu jer duže uzrokuje preveliku dekolorizaciju. Automatsko bojenje po Papanicolaou uz pomoć aparata smanjilo je mogućnost ljudske pogreške (Slika 3 i 4). [7] U bojenju po Papanicolaou eritrociti su crveni, jezgra plava, tamno ljubičasta do crna, citoplazma ružičasto-narančasta, eozinofili ružičasti, bazofili plavo-zeleni, mikroorganizmi sivo-plavi, a *Trichomonas* sivo-zelen. [14]

1.	90% Ethanol (fixation)	-	15 minutes(mt)
2.	80% Ethanol	-	2 mt.
3.	60% Ethanol	-	2 mt.
4.	Distilled water	-	5 dips
5.	Distilled water	-	5 dips
6.	Haematoxylin stain	-	2 mt.
7.	0.05% HCl solution	-	2 mt.
8.	Running tap water (Bluing)	-	10 mt.
9.	60 % Ethanol	-	2 mt.
10.	80% Ethanol	-	2 mt.
11.	80% Ethanol	-	2 mt.
12.	95% Ethanol	-	2 mt.
13.	OG-6 stain	-	2 mt.
14.	95% Etanol	-	2 mt.
15.	95% Ethanol	-	2 mt.
16.	95% Ethanol	-	2 mt.
17.	EA-36 Stain	-	2 mt.
18.	95% Ethanol	-	2 mt.
19.	95% Ethanol	-	2 mt.
20.	95%Etanol	-	2 mt.
21.	95% Ethanol	-	2 mt.
22.	Absolute Ethanol	-	2mt.
23.	Absolute Ethanol	-	2 mt.
24.	Absolute Ethanol	-	2 mt.
25.	Absolute Ethanol+ Xylene (1:1)	-	2mt.
26.	Xylene	-	5 mt.

Slika 2. Postupak bojenja po Papanicolaou

Izvor: WEB



Slika 3. Aparat za automatsko bojenje po Papanicolaou


Izvor: KBC Split, Klinički zavod za patologiju, sudsku medicinu i citologiju

Jezgra može biti preslabo obojena iz više razloga. Kontaminacija hemoksilina Carbowax-om ili premazivajućim fiksativom onemogućava prodor boje u jezgru. Nepravilno ispiranje klorovodične kiseline vodom produžava njezino dekolorizirajuće djelovanje i uzrokuje slabije obojenje. Sušenje na zraku prije fiksacije i produljeno vrijeme ispiranja u kloriranoj tekućoj vodi te razrjeđenje boje neposušenom vodom u posudicama uzrokuju slabije obojenje jezgre. Prekratko držanje nefiksiranih razmaza u hemoksilinu, povećana koncentracija HCl, stari reagensi, neredovno mijenjanje otopina, fiksacija sprejem s prevelike ili premalene udaljenosti kao i voskovi i ulja iz fiksativa mogu smanjiti obojenje. Produljeno vrijeme fiksacije Carbowax-om uzrokuje kondenzaciju kromatina i prejako obojenje jezgre hematoksilinom. Niža koncentracija HCl i povećana koncentracija alkohola za fiksaciju uzrokuje jako obojenje jezgre. Razmazi pripremljeni iz krvnih uzoraka ili uzoraka bogatih proteinima trebaju se prije bojenja dodatno ispirati. Presvijetlo obojenje citoplazme se javlja kod produljenog ispiranja stakalca u alkoholu koji uklanja citoplazmatsku boju. Izostanak diferencijalnog

bojenja nastaje zbog kontaminacije razmaza kokoidnim bakterijama, starih reagensa ili sušenje razmaza na zraku prije fiksacije. Sivo-ljubičasto obojenje citoplazme je posljedica nepravilnog ispiranja hematoksilina klorovodičnom kiselinom ili predugog bojenja u hematoksilinu. Dobro obojenje citoplazme uz visok intenzitet boje zahtijeva prilagodbu EA formule i održavanje pH dodatkom 2 ml ledene octene kiseline na 100 ml boje za bolje rezultate. Pri fiksaciji sprejem treba paziti na udaljenost i protresti sprej prije prskanja da se izbjegne neravnomjerno obojenje. Minimalno jednom dnevno treba filtrirati otopine za bojenje, alkohol i ksilen. [7]

3.1.5.2. Brzo bojenje po Papanicolaou

Zbog potrebe za brzom dijagnostikom je došlo do modifikacije tehnike bojenja po Papanicolaou. 1995. godine Yang i Alvarez su smanjili broj urona stakalaca u otopine što se ne preporučuje u rutini već samo u hitnim slučajevima i laboratorijima s malim brojem stakalaca za bojenje. Prije bojenja je uzorak potrebno fiksirati 95%-tnim etanolom ili Saccomannovim fiksativom 10 minuta, a nakon bojenja prekriti pokrovnim stakalcem. [7, 8, 12]



Slika 4. Stakalca obojena po Papanicolaou

Izvor: KBC Split, Klinički zavod za patologiju, sudsku medicinu i citologiju

3.1.5.3. May-Grünwald-Giemsa (MGG) bojenje


May-Grünwald-Giemsa bojenje se koristi za bojenje neginekoloških razmaza i kao dodatak Papanicolaou i Hematoksilin bojenju kako bi se poboljšala učinkovitost i mikroskopsko otkrivanje promjena. Fiksacija se provodi sušenjem na zraku. Koriste se boje May-Grünwald i Giemsa koje su komercijalno dostupne (Slika 5). [8]

1	May-Grunwald solution	-	5 mt.
2.	Running water	-	1 mt.
3.	Geimsa solution	-	15 mt.
4.	Running water	-	1 - 2 mt.
5.	Air-dry (No mounting necessary)		

Slika 5. Postupak bojenja po May-Grünwald-Giemsi

Izvor: WEB

May-Grünwald otopina sadrži eozin-metilen boju koja jezgru boji plavo, a citoplazmu rozo-crveno. Giemsa otopina sadrži metilen plavi klorid, eozin-metilen plavu i azuro-II-eozinat boju koje imaju ulogu u diferencijaciji staničnih struktura. Za dobre rezultate bojenja bitno je održavati pH vode za ispiranje i pridržavati se zadanog vremena (Slika 6). [15]



Slika 6. Stakalca obojena po May-Grünwald-Giemsi

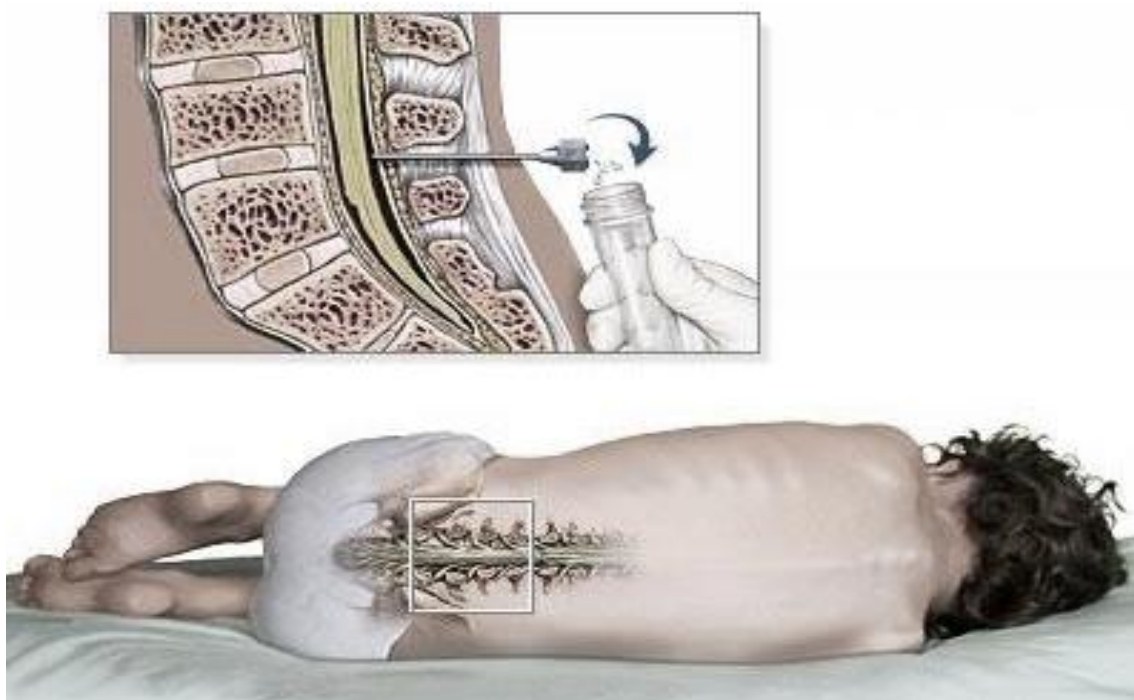
Izvor: KBC Split, Klinički zavod za patologiju, sudsku medicinu i citologiju

3.2. OBRADA POJEDINIH EKFOLIJATIVNIH UZORAKA

3.2.1. CENTRALNI ŽIVČANI SUSTAV

3.2.1.1. Uzorkovanje i obrada uzoraka

Cerebrospinalna tekućina je normalna tjelesna tekućina koja rijetko sadrži arahnoidalne stanice ili stanice meke opne. Za uzorkovanje se primjenjuje aspiracija tankom iglom u četiri epruvete od 2 mL. Iz uzorka se analizira broj stanica, citogram, određuju bjelančevine, kloridi, glukoza te prisutnost bakterija. Analiza služi za diferencijalnu dijagnozu upalnih procesa i neoplazmi (Slika 7). [16]



Slika 7. Uzorkovanje cerebrospinalne tekućine

Izvor: WEB

Metoda pripreme uzorka ovisi o količini i konzistenciji aspiriranog uzorka. Zbog smanjene celularnosti cerebrospinalne tekućine koriste se filteri za cerebrospinalnu tekućinu (Milipore, Nucleopore ili Gelman filter) koji zadržavaju gotovo sve stanice u uzorku. Uzorci se boje po Papanicolaou. Citocentrifugiranje je jednostavnija metoda jer zahtjeva manje vremena pa se češće primjenjuje u manjim laboratorijima. Centrifugiranje cerebrospinalne tekućine je 2 minute na 800 okretaja. Nakon sušenja na

zraku stakalca je moguće bojiti raznim bojama (najčešće Diff-Quick bojanje) i imunocitokemijski. Značajan nedostatak citocentrifugiranja je gubitak određenog postotka stanica. [16]

3.2.1.2. Histologija

Cerebrospinalna tekućina je gotovo acelularna. Normalan nalaz u odrasle osobe je 5 do 10 stanica po 1 mm^3 , nešto više u novorođenčadi. Za određivanje normalnog i patološkog nalaza treba odrediti sastav i morfologiju stanica. Normalan nalaz može sadržavati zrele limfocite i nekoliko monocita, hondrocite intervertebralnih diskova, papilarne fragmente stanica koroidnog plexusa i vretenaste stanice (fibroblaste). [16]

3.2.1.3. Citologija


Nalaz polimorfonuklearnih leukocita, uvećanih atipičnih limfocita ili patoloških monocita kao i povećan ukupni broj stanica ukazuju na patološke promjene odnosno infekciju i zahtjeva daljnu obradu. Polimorfonuklearni leukociti su znak akutnog bakterijskog meningitisa, atipični limfociti virusnog meningoencefalitisa ili limfoma, a blasti znak leukemije. [16]

3.2.2. RESPIRTORNI SUSTAV

3.2.2.1. Uzorkovanje i obrada uzoraka

3.2.2.1.1. *Bris nazalne šupljine*

Bris nazalne šupljine je vrlo koristan u dijagnostici alergija. Mogu se uočiti promjene nazalnog epitela uslijed fizikalnih i kemijskih iritacija te različite upale (virusne, bakterijske, parazitske i gljivične). Deset dana prije uzorkovanja bolesnik ne bi smio koristiti kapi za nos. Uzorkovanje se sastoji od sakupljanja stanica nazalne sluznice sterilnim štapićima za bris (Slika 8). Kružnim pokretima treba obrisati vestibulum nosa tako da se štapić stavi 1 cm duboko prvo u jednu pa zatim u drugu nosnicu i lagano rotira 10 - 15 sekundi. Po završetku uzorkovanja sakupljeni materijal se prenosi na stakalce, fiksira na zraku i oboji po May-Grünwald-Giemsu. [17]

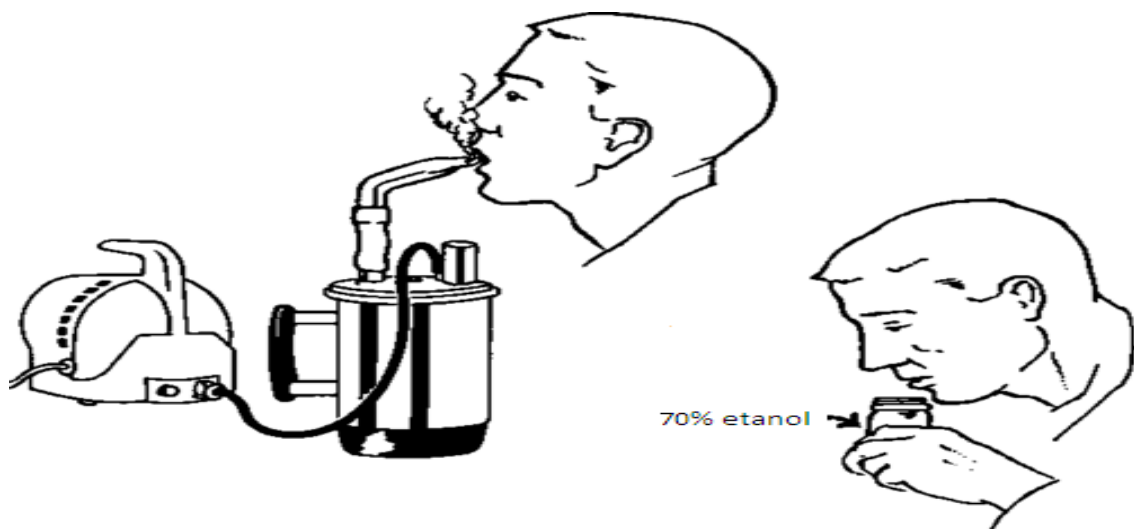


Slika 8. Štapić za bris

Izvor: WEB

3.2.2.1.2. Sputum

Sputum je mukozni materijal koji sadrži razni stanični i nestanični materijal domaćina kao i udahnete tvari. Uzorak se dobiva dubokim kašljem nakon toaleta usta vodom, rano ujutro. Svježi uzorak se skupi u sterilnu posudicu i donese u laboratorij u što kraćem vremenu (za 30 minuta do 2 sata, najkasnije 24 sata na $+4^{\circ}\text{C}$) i u tom slučaju se ne fiksira. Makroskopski se utvrdi prisutstvo tkivnih fragmenata ili eritrocita i potom urade razmazi. [18, 19] Ako se uzorak ne dostavi odmah, potrebno ga je fiksirati. Bolesnik treba duboko iskašljati u posudicu s širokim otvorom napola napunjenu 70%-tnim etanolom za prefiksaciju. Nedostatak prefiksacije je interakcija etanola s mukusom koji postane gumast pa je otežano pripravljanje dobrog razmaza. Ako se bolesnik ne može duboko nakašljati i spontano proizvesti mukus, preporuča se inhalacija aerosolnom otopinom koja pomaže stvaranje mukusa i olakšano iskašljavanje (Slika 9). [18, 20]



Slika 9. Uzorkovanje inducirano sputuma

Izvor: WEB

3.2.2.1.3. Bronhalni aspirati, ispirci i četkanja

Prikupljanje tih uzoraka moguće je uvođenjem bronhoskopa u donji respiratorni trakt na način da se fleksibilni kateter (bronhoskop) promjera oko 6 mm duljine oko 60 cm uvede preko dušnika u bronhe. Bronhoskop može biti rigidni ili fleksibilni tzv. fiberbronhoskop. Prethodno se u bronhe ulije tri do pet mililitara fiziološke otopine i tekućina aspirira, a uzorak pošalje u laboratorij na daljnju obradu, ovisno o metodi koja će se koristiti. Fleksibilni bronhoskop omogućava vizualizaciju i četkanje manjih sumnjivih lezija (engl. bronchial brushing). [18]

3.2.2.1.4. Bronhoalveolarna lavaža (BAL)

BAL uključuje infuziju i reaspiraciju fiziološke otopine u distalne dijelove pluća pomoću fleksibilnog bronhoskopa. Tehnika se koristi u terapiji plućnih bolesti kao što su cistična fibroza, astma, pulmonarna alveolarna mikrolitijaza itd. Koristi se za otkrivanje raka pluća. Važna uloga je u otkrivanju infekcija u imunokompromitiranih bolesnika. [18]

3.2.2.2. Histologija

Usna šupljina, ždrijelo i prednji dio nosne šupljine te glasnice su obloženi nekeratinizirajućim višeslojnim pločastim epitelom. Superficialni i intermedijarni sloj se ljušte pa su pločaste stanice prisutne u sputumu i bronhalnim uzorcima. To su okruglaste ili ovalne intermedijarne stanice plave citoplazme s jezgrom i narančaste superficialne stanice, no mogu se naći i parabazalne stanice i stanice bez jezgre. Respiratorni sustav (nazalna šupljina, sinusi, grkljan i traheobronhalno stablo) prekriveni su višerednim cilindričnim epitelom koji ima cilije s terminalnom pločom. Svaka stanica toga sloja ulazi u bazalnu membranu, a između njih se nalaze malene bazalne stanice, vrčaste stanice ispunjene vakuolama koje proizvode sluz te argirofilne i Kulchitskyeve stanice koje luče serotonin. Približavanjem terminalnim bronhiolima epitel se mijenja. Smanjuje se broj cilindričnih stanica, a povećava broj necilijarnih Clara stanica koje luče surfaktant i detoksiciraju udahnute tvari. Alveole su građene od pneumocita tipa I koji zauzimaju 90% njihove površine i pneumocita tipa II s izraženom jezgrom, a sadržavaju alveolarne makrofage. [18, 21]

3.2.2.3. Citologija

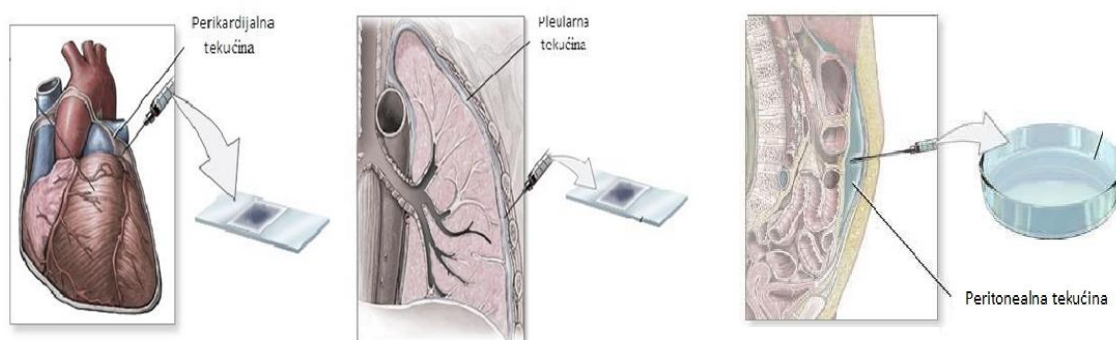
Citološkom analizom brisa nosne šupljine mogu se naći cilindrične, vrčaste stanice, sluz i upalne stanice. Najvažnija primjena je u određivanju broja eozinofilnih granulocita. Abnormalne promjene usne šupljine mogu biti uzrokovane upalom i karcinomom. Bronhalni epitel usljed iritacije mikroorganizmima ili toksinima poprima karakteristični oblik s povećanom jezgrom, grubljim kromatinom i krupnim jezgricama. Iritacija instrumentima može uzrokovati multinukleaciju stanica. Hiperplazija bronhalnog epitela osim u malignim, javlja se u raznim kroničnim bolestima kao što su astma, tuberkuloza, bronhiektazija, kronični bronhitis itd. U tim slučajevima epitel ima fino granulirani kromatin, ujednačene nukleole i cilije. [18]

3.2.3. SEROZNI IZLJEVI (peritonealni, pleuralni i perikardijalni)

3.2.3.1. Uzorkovanje i obrada uzoraka

Uzorkovanje seroznih tekućina je bitno u dijagnostici tumora jer pojava tumorskih stanica u izljevu upućuje na uznapredovali stadij tumora i lošu prognozu. Pretragom se mogu dokazati upala, parazitska infestacija ili mikrobiološka infekcija. Najčešći način uzorkovanja seroznih izljeva je uvođenje široke igle kroz tjelesnu stjenku u šupljinu koja je ispunjena tekućinom. Provodi se dodatno ispiranje šupljine ulijevanjem fiziološke otopine (peritoneal washing) i povlačenjem. Postupak uklanjanja peritonealne tekućine je abdominalna paracenteza, pleuralne tekućine torakocenteza, a perikardijalne tekućine perikardiocenteza (Slika 10.). Uzorak se može dobiti iz peritonealnog dializata u bolesnika s bubrežnim zatajenjem. Tekućina se prikuplja u suhu čistu posudicu koja ne mora biti sterilna te što prije šalje u laboratorij. Ako to nije moguće, uzorak se pohrani u hladnjak na +4°C do nekoliko dana. Dodavanje antikoagulansa ili fiksativa je nepotrebno, a ukoliko su dodani ne interferiraju sa stanicama. Ne smiju se dodati formalin, alkohol ni drugi konzervansi. Formalin onemogućava adheriranje stanica na stakalce i smanjuje kvalitetu bojenja po Papanicolaou, a alkohol onemogućava adheriranje stanica na stakalce stvaranjem proteinskih precipitata. Po primitku u laboratorij opisuju se količina, boja, bistrina uzorka i neuobičajene značajke (povećana viskoznost, neugodan miris). Većina zaprimljenih uzoraka je krvavo obojena, a intenzivna obojenost uzorka upućuje na pristunost tumorskih stanica. Velik broj stanica

u uzorku omogućuje spontanu sedimentaciju s pojavom tankog bijelo-žutoga sloja na dnu posudice. Osim tumorskih stanica, neutrofilni leukociti izazvaju takvu boju sedimenta. Bijeli pahuljasti sediment i zelenkasti supernatant nalazi se u pleuralnom izljevu bolesnika koji boluju od reumatoidnog pleuritisa. Velik broj pigmentiranih stanica u melanoma daje čokoladno smeđu boju izljeva, hemosiderofazi svijetlosmeđe, a žuč smeđe-narančasto do zeleno obojenje. Velika količina kolesterolskih kristala o boji uzorak žuto, a emulgirane masti bijelo. Bistrina uzorka varira pa uzorak bolesnika koji boluju od difuznog malignog mezotelioma ili Wilmsova tumora često sadrži visoke koncentracije hijaluronske kiseline koja povećava viskoznost tekućine. Nakon opisa slijedi obrada uzorka. Uzorak se centrifugira 5 minuta u citocentrifugi na 2 500 okretaja, pripremi razmaz i osuši na zraku ako će se bojiti po May-Grünwald-Giemsu odnosno fiksira u alkoholu ako se boji Papanicolaou metodom. [22]

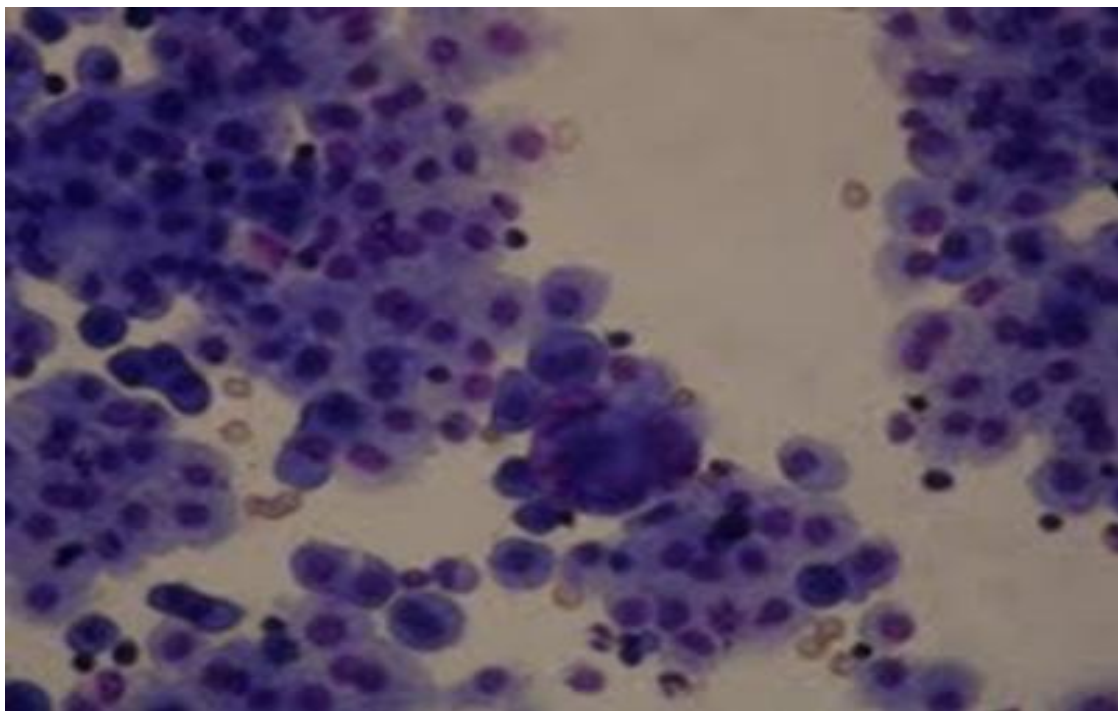


Slika 10. Perikardiocenteza, torakocenteza, paracenteza

Izvor: WEB

3.2.3.2. Histologija

Pleuralna, peritonealna i perikardijalna tekućina sadrži stanice. Normalno se nalaze stanice koje su derivati krvi (eritrociti i leukociti) i stanice seroznog obloga (mezotelne stanice) (Slika 11.). Mogu se naći stanice jajnika ako se uzorak prikuplja laparoscopski ili preko katetera. Normalan nalaz sadrži 1 700 do 6 200 tih stanica po 1 ml. [22]



Slika 11. Mezotelne stanice u izljevu

Izvor: KBC Split, Klinički zavod za patologiju, sudsku medicinu i citologiju

3.2.3.3. Citologija

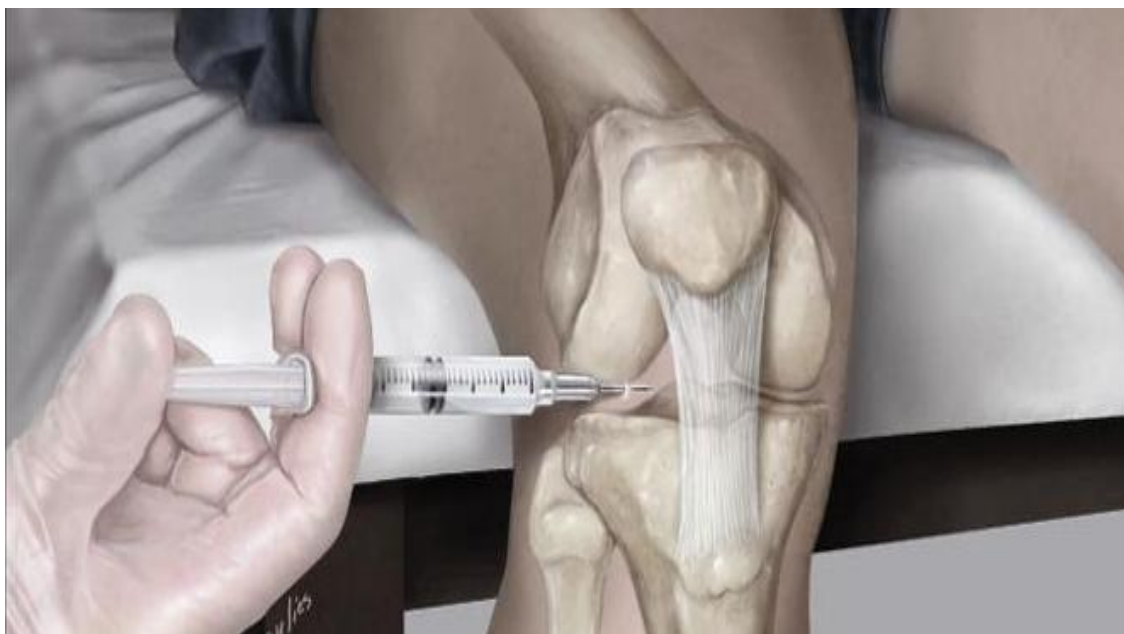U citološkim uzorcima mogu se naći mezotelne stanice, fagociti i elementi periferne krvi. U različitim upalnim stanjima prevladavaju određene upalne stanice, npr. neutrofilni granulociti, eozinofilni granulociti ili limfociti. Citološkom analizom izljeva mogu se dijagnosticirati karcinomi, sarkomi i limfomi koje je uz pomoć dodatnih metoda moguće detaljnije subklasificirati. [22]

3.2.4. IZLJEVI U ZGLOBOVE

3.2.4.1. Uzorkovanje i obrada uzoraka

Normalno je sinovijalna tekućina prisutna u svim zglobovima u malim količinama. Ako se nakuplja u zglobovima, potrebno je aspirirati iz zglobne čahure postupkom artrocenteze kako bi se smanjio pritisak i dobio uzorak za citološku analizu (Slika 12.). Ako zglob nije lako dostupan, potrebno je punkciju izvršiti pod radiološkom ili ultrazvučnom kontrolom. Uzorak od 2.5 do 3.0 mL obično je blijedo žut i umjereno viskozan. Potrebno ga je što prije obraditi, a ukoliko to nije moguće pohraniti na +4°C

maksimalno 48 sati od trenutka uzorkovanja. Uzorak treba staviti u etilendiaminotetraoctenu kiselinu (EDTA) da se spriječi njegovo zgrušavanje. Uzorak se centrifugira 20 minuta na 2 000 okretaja da se dobije sediment koji se poslije sušenja i bojenja mikroskopira. [23, 24]



Slika 12. Artrocenteza

Izvor: WEB

3.2.4.2. Histologija

Sinovijalna tekućina nastaje ultrafiltracijom plazme kroz 2 - 3 sloja specijaliziranih stanica sinoviocita (koji pripadaju monocitno-makrofagnoj lozi) i sekretornih stanica. Nema bazalnih stanica koje bi regulirale izmjenu tekućine, iona i makromolekula već se nalazi rahlo vezivo, zrelo i masno tkivo, kolagena vlakna i krvne žile. Zbog toga je sinovijalna tekućina u izravnom kontaktu s izvanstaničnom tekućinom. [25, 26] Sinovijalna tekućina sadrži malu količinu glukoze i bjelančevina (hijaluronske kiseline). Osigurava hranjive tvari, viskoznošću apsorbira udarce i daje zglobu potrebnu elastičnost. Normalno se mikroskopski nalazi 10 do 200 stanica po 1 mm^3 , većina (65%) mononuklearni leukociti (monociti, makrofagi, limfociti, sinoviociti). Nalazi se malo polimorfonuklearnih leukocita (neutrofila) i eritrocita kao posljedica kontaminacije. Pozadina razmaza mora biti čista i bez prisutnosti kristala ili mikroorganizama. [23]

3.2.4.3. Citologija

Smanjena viskoznost uzorka je znak upale zgloba, a zamućen uzorak upućuje na prisutnost mikroorganizama, leukocita ili kristala. Promjene sinovijalne tekućine mogu se podijeliti u tri skupine: a) posljedica akutnih krvarenja uzrokovanih traumama i koagulopatijama, b) upala s izraženo povećanim brojem neutrofila i c) degenerativne promjene s izrazito povećanim brojem mononukleara. Najčešća dijagnoza je reumatoidni artritis kojeg karakterizira žuto-zelena boja uzorka i smanjenje viskoznosti te mikroskopski neutrofilni s citoplazmatskim inkluzijama. [24]

3.2.5. URINARNI SUSTAV

3.2.5.1. Uzorkovanje i obrada uzoraka

Nekoliko je vrsta uzoraka urinarnog sustava koje se koriste za citološke pretrage: drugi jutarnji urin, kateterizirani urin te ispirci mjehura, bubrežne zdjelice i uretre. [12]

3.2.5.1.1. Urini

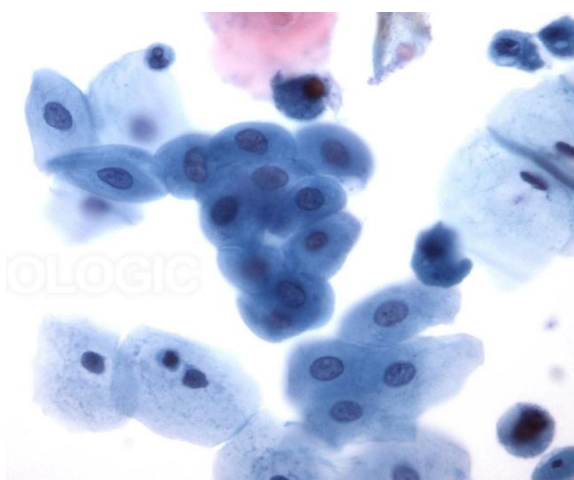
Optimalni uzorak za citodijagnostiku urina je drugi jutarnji, svježe izmokreni urin sakupljen u sterilnu bočicu. Minimalna količina uzorka je 100 ml i ne zahtijeva sterilnost pri uzorkovanju. Na bočici treba pisati bolesnikovo ime i datum uzorkovanja. Uzorci se uzimaju tri dana uzastopce za što točniju dijagnostiku. Za citodijagnostiku urina može se koristiti kateterizirani urin. Uzorci prikupljeni iz katetera se zaprimaju s raznih odjela bez dodatne obrade. Moraju se pohraniti u hladnjak da se uspori raspadanje staničnih komponenti, a ako su kontaminirani intestinalnim sadržajem mikroskopska urinoanaliza se ne provodi. Fiksativ se dodaje u iznimnim situacijama (klinička istraživanja, industrijsko testiranje, produljen transport), ali je potrebno prethodno makroskopski pregledati uzorak. Obrada u citocentrifugi je na 1500 okretaja 3 min, a potom slijedi fiksacija i bojenje. [12]

3.2.5.1.2. Ispirci mjehura, bubrežne zdjelice i uretre

Ispirci se sakupljaju apliciranjem fiziološke otopine koja se zatim aspirira. Zabilježe se podaci o volumenu, boji i zamućenosti uzorka. [12]

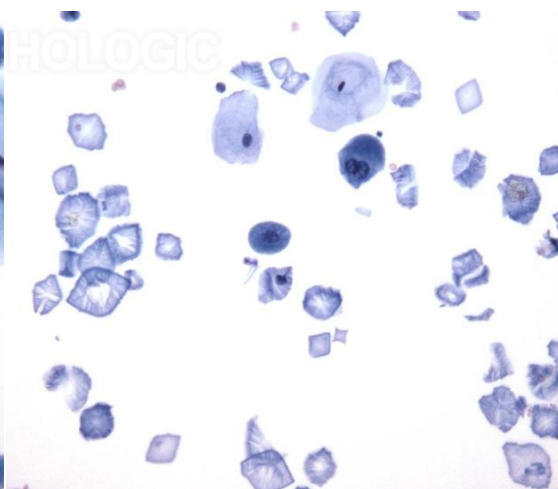
3.2.5.2. Histologija

Mokraćni sustav je građen od prijelaznog epitela. Prijelazni epitel (urotel) oblaže gotovo cijeli urotrakt, a čine ga rastezljive pločaste stanice raspoređene u tri do pet slojeva s glikoproteinskim plaštom (Slika 13.). Zlatno-smeđe nakupine su kristali mokraćne kiseline, a vide se i tripl fosfat, kalcij oksalat, kalcij fosfat i kacij karbonat kristali te soli amorfni urata (Slika 14.). Sediment urina normalno sadržava nekoliko neutrofilnih i eozinofilnih leukocita i eritrocita. Nalaze se pločaste i prijelazne epitelne stanice i stanice bubrežnih kanalića. [12]



Slika 13. Stanice urotela

Izvor: WEB



Slika 14. Kristali u urinu

Izvor: WEB

3.2.5.3. Citologija

Povećan broj stanica u normalnom urinu ukazuje na određene poremećaje. Povećan broj eritrocita u urinu je posljedica krvarenja iz bilo kojeg dijela urinarnog sustava, zbog infekcija, bubrežnih bolesti ili kamenaca. Bitno je potvrditi je li broj eritrocita povećan usljed kontaminacije urina menstrualnom krvlju ili krvlju iz hemoroida. Povećan broj leukocita i broja epitelnih stanica znak je infekcije. Ovisno o vrsti stanica u uzorku, moguće je odrediti u kojem dijelu urinarnog sustava se odvija patološki proces. Urin je primarno sterilna tekućina pa je prisustvo bakterija dokaz infekcije i indikacija za urinokulturu. Iako su neki kristali normalno prisutni u urinu, potrebno je prepoznati kristale koji su posljedica patoloških metaboličkih procesa. U takve kristale spadaju cistinski kristali kao posljedica cisteinurije te leucinski i tirozinski kristali prisutni u

urođenim poremećajima metabolizma i teškim bolestima jetre. U urinu se mogu naći stanice prijelaznog epitela i maligne stanice podrijetla tumora bubrega, tumora prostate ili neke druge maligne neoplazme. [12]

3.2.6. GENITALNI SUSTAV

3.2.6.1. Uzorkovanje i obrada uzoraka

Promjene ženskog genitalnog sustava najčešće se uočavaju izvođenjem Papa testa. Papa test se koristi za otkrivanje abnormalnih ili potencijalno abnormalnih stanica na području rodnice i vrata maternice, a omogućava uočavanje bakterijskih, gljivičnih i virusnih infekcija. Zbog svoje dostupnosti, laganog uzorkovanja, brzine i niske cijene Papa test je općeprihvaćen kao screening metoda za žene. Cilj screeninga je otkrivanja abnormalnih stanica u ranoj fazi bolesti kako bi se smanjio broj žena koje će razviti invazivni rak vrata maternice i umrijeti od te bolesti. Screening se počeo provoditi u Velikoj Britaniji sredinom 1960-ih godina. Iako su do tada mnoge žene redovito dolazile na testiranje, postojala je zabrinutost da se one s najvećim rizikom neće testirati, a one s pozitivnim nalazom neće provesti liječenje. Kako bi screening program uspio bilo je potrebno identificirati, a zatim dovesti na testiranje sve žene u dobi od 25 do 64 godine, neovisno o tome jesu li spolno aktivne. Prema NHSCSP-u, prvi poziv se upućuje ženama s 25 godina, a nakon toga svake tri godine u razdoblju od 25 do 49 godina. Žene starosne dobi od 50 do 64 dobivaju pozive svakih pet godine, a starije od 65 godina ukoliko su posljednja tri rezultata uključivala abnormalne stanice ili nikada nisu bile skriningane. Poziv se ne upućuje ženama mlađima od 25 godina jer je invazivni rak u mlađoj dobi iznimno rijedak, a promjene stanica cerviksa učestale. Žene starije od 65 godina su isključene iz programa jer uzastopno negativni rezultati pokazuju da je pojava raka cerviksa iznimno malena. Prije uzorkovanja pacijentica se treba pripremiti što podrazumijeva suzdržavanje od spolnih odnosa 24 do 48 sati prije testa i nekorištenje vaginalnih krema ili pjena 48 sati prije testa. Preporuča se izbjeći dane menstruacije, a najbolje vrijeme za probir je između 10. i 20. dana od početka menstruacije. Uzorkovanje se provodi u ginekološkim ambulantama, klinikama i bolnicama. Prvi korak je vizualizacija cerviksa pomoću steriliziranog spekuluma odgovarajuće veličine. Postupak se provodi nježno, sporim kretnjama i malim promjenama kuta. Kako bi se dobio zadovoljavajući uzorak, potrebno je vizualizirati

cijeli cerviks, pregledati transformacijsku zonu i uzeti uzorak s cijele zone da bi se dobio točan uvid u celularnost cerviksa. Uzorak se dobiva korištenjem drvene ili plastične špatule proširenog vrha s pamučnim brisom. Na matirano stakalce se prije uzorkovanja olovkom upisuje ime pacijentice ili redni broj. Nakon postavljanja spekuluma u vaginalno područje razdvoji se stijenka rodnice i vizualizira porcija. S pomoću pamučnog brisa se ukloni mukus. Čisti pamučni bris se uvodi u endocerviks rotirajući za 360°, a nakon toga drvenom špatulom postruže stražnji svod rodnice i egzocerviks obuhvaćajući 360° i razmažu na stakalce kao tzv. VCE - razmaz. Fiksacija se provodi umakanjem stakalca u 95%-tni etanol ili nanošenjem fiksativa na stakalce pomoću spreja. Stakalca se postavljaju u vodoravni položaj i suše 15 minuta na sobnoj temperaturi te boje u citološkom laboratoriju. Moderna metoda uzorkovanja je tzv. liquid based cytology (LBC) s komercijalnim proizvodima ThinPrep i SurePath. ThinPrep uzorkovanje se vrši pomoću plastičnu četkice (Cervex-Brush, EndoCervex) i špatule ili metlice. [27] Ako se za uzorkovanje koriste četkica i špatula, četkicu je potrebno zarotirati 180° u smjeru kazaljke na satu (ne više kako bi se izbjeglo krvarenje) da bi se obrisao endocerviks, a nakon toga se primijeni špatula za brisanje egzocerviksa. Pravilna primjena četkice i špatule osigurava dobru celularnost prikupljenog uzorka. Oba uzorka treba fiksirati u istoj bočici rotirajući pomagala minimalno deset puta. Korištenjem metlice omogućeno je istovremeno brisanje endocerviksa i egzocerviksa na način da se centralna vlakna umetnu u endocerviks dovoljno duboko da okolna kraća vlakna dotiču egzocerviks i metlica 5 puta rotira u smjeru kazaljke na satu. [28] Kod ThinPrep-a je fiksaciju potrebno odmah provesti tako da se metlica ispere u bočici s fiksativom. Važno je četkicu pritisnuti na dno bočice uz snažno rotiranje minimalno deset puta kako bi se čekinjice odvojile i sve stanice oprale s njih. Na kraju je potrebno pregledati četkicu i njome prijeći preko ruba bočice pa ju čvrsto začeptiti i označiti. SurePath metoda je jednostavnija jer se metlica skida s držača i stavlja u bočicu s fiksativom koja se potom začepti. [27] Moguće je provesti samostalno uzorkovanje za Papa test korištenjem Quintip-a. Žene dobivaju paket s potrebnom opremom (plastični štapić, epruveta, omotnica) i detaljnim uputama za uzorkovanje. Takav način uzorkovanja je pogodan za žene koje ne mogu doći na screening testiranje, ali je nepouzdan zbog povećanog broja lažno pozitivnih rezultata i niske specifičnosti metode. [29]

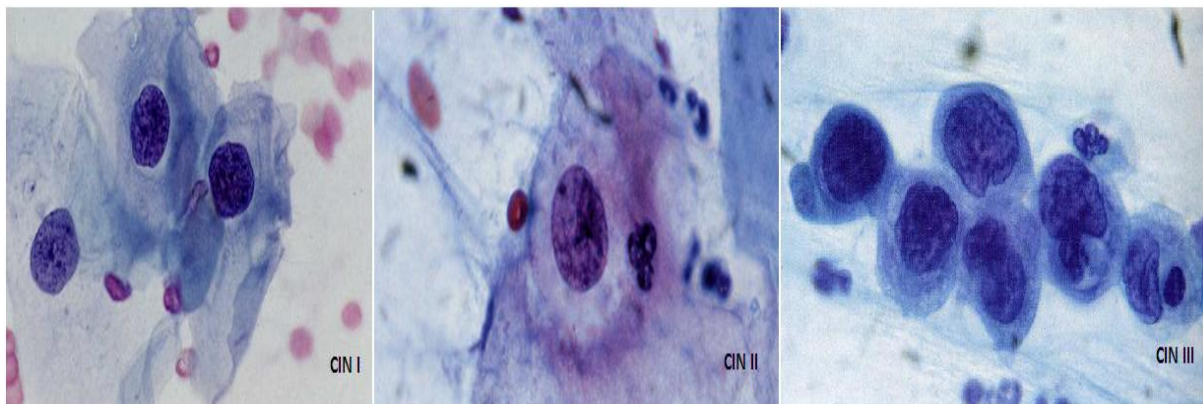
3.2.6.2. Histologija

Epitel organa ženskog spolnog sustava je cilindrični i pločasti. Cilindričnim epitelom obloženi su jajovodi, maternica i endocerviks, a višeslojnim pločastim epitelom prekriveni egzocerviks, rodnica i stidnica. Područje prijelaza s cilindričnog epitela na pločasti naziva se skvamokolumnarna granica. Starenjem se povlači prema endocerviksu pa vrat grlića maternice u žena u menopauzi prekriva isključivo pločasti epitel. Skvamokolumnarna granica je s transformacijskom zonom glavno mjesto nastanka karcinoma cerviksa i to u više od 90% slučajeva karcinoma pločastih stanica. [30]

3.2.6.3. Citologija

Važnost Papa razmaza dovela je do posebnog sustava definiranja promjena u uzorku. Prva klasifikacija bila je Papanicolaouova numerička klasifikacija objavljena 1954. godine. Nalazi su sadržavali oznaku Papa I (uredan nalaz), Papa II (netipične upalne promjene), Papa III (displazija: blaga, srednje teška ili teška), Papa IV (carcinoma in situ), Papa V (sumnja na invazivni karcinom). 1988. godine je uspostavljen tzv. Bethesda sustav ("The Bethesda System 1988") koji služi za definiranje cervikalnih i vaginalnih citoloških dijagnoza na temelju pregleda Papa razmaza. Prema tom sustavu, rezultati mogu biti negativni na intraepitelne lezije i malignost, abnormalni kad uključuju atipične pločaste stanice i pločastu intraepitelnu leziju niskog stupnja (LSIL) i visokog stupnja (HSIL) (Slika 15.). LSIL upućuje na blagu cervikalnu intraepitelnu neoplaziju (CIN I). CIN I je najčešći oblik cervikalne neoplazije, obično nestaje spontano u roku od dvije godine pa se za njega primjenjuje „gledaj i čekaj“ strategija. Kako postoji 12% – 16%-tna mogućnost napredovanja displazije pristupa se kolposkopiji s biopsijom da se utvrdi eventualni razvoj bolesti i što ranije započne liječenje konizacijom, LEEP krioterapijom, krioperacijom, konusnom biopsijom ili uklanjanje laserom. HSIL ukazuje na umjerenu ili tešku cervikalnu intraepitelnu neoplaziju ili karcinom in situ koji ako se ne liječi dovodi do invazivnog raka cerviksa. U slučaju HSIL-a dovoljno je odstranjivanje patološkog tkiva koje se šalje na histološku klasifikaciju. Najlošiji nalaz je invazivni karcinom pločastih stanica. Od žljezdanih stanica moguće je zapaziti atipične žljezdane stanice (AGC-NOS), atipične žljezdane

stanice suspektne za rak (AGC-neoplastic), adenokarcinom in situ i invazivni adenoakrcinom podrijetla endocerviksa, endometrija i vanmateričnih stranica. [31]



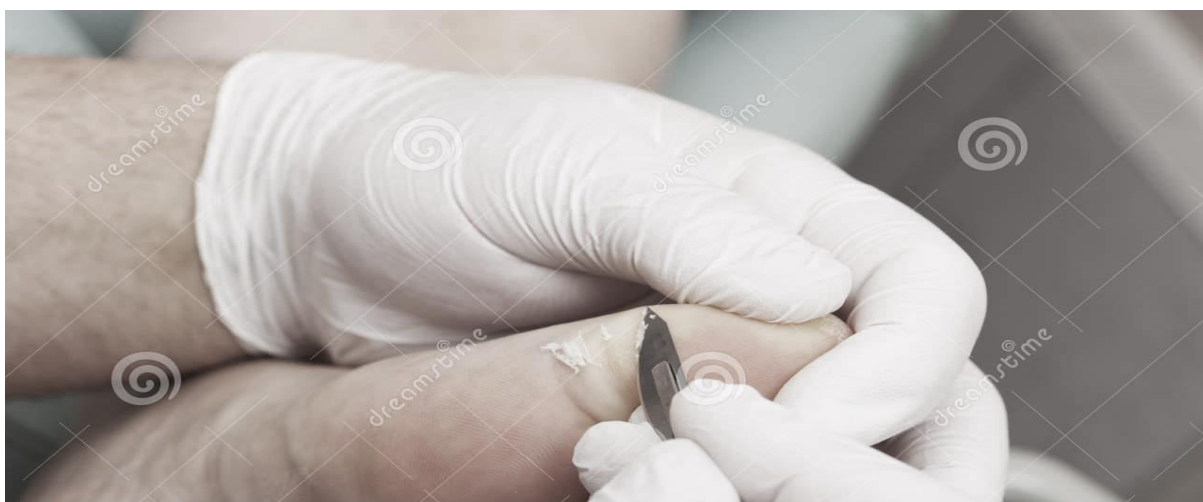Slika 15. CIN I, II, III

Izvor: WEB

3.2.7. KOŽA

3.2.7.1. Uzorkovanje i obrada uzoraka

Većina lezija kože su na površini pa se mogu strugati. Za struganje koriste se skalpeli koji nestručnim rukovanjem lako mogu uzrokovati oštećenja kože i krvarenje (Slika 16.). Ukoliko stuganje nije moguće, uzorci se prikupljaju tehnikom FNA. Uzorak treba odmah fiksirati u alkoholnom fiksativu i obojiti po Papanicolaou. Dodatno stakalce se može osušiti na zraku i obojiti po May-Grünwald-Giems. [32]



Slika 16. Uzorkovanje promjene na koži

Izvor: WEB

3.2.7.2. Histologija

Epidermis je građen od višeslojnog pločastog epitela koji se može podijeliti u pet slojeva: stratum germinativum, stratum spinosum, stratum granulosum, stratum lucidum i stratum corneum. Stratum germinativum ili germinalni sloj je sastavljen od jednoga sloja malih cilindričnih (bazofilnih) stanica vertikalno pričvršćenih na bazalnu membranu. Između njih su uklještene i melanocitne stanice koje migriraju u keratinocite, a sadrže pigmentne granule. Količina granula varira ovisno o području tijela, izloženosti suncu i rasnoj pripadnosti. U bojenju eozinom ili narančastim bojilom one se boje rozo. Dermis je gusto povezujuće tkivo koje se sastoji od dva sloja, a to su retikularni sloj koji sadrži vezivna vlakna (kolagene i elastične niti) i papilarni sloj kojega čine žlijezde lojnice, znojnice, folikuli dlaka, krvne žile i živci. [32]

3.2.7.3. Citologija

Citološki se može dijagnosticirati karcinom bazalnih stanica, karcinom pločastih stanica, karcinom in situ, maligni melanom, seboroična keratoza, keratoakantom, hiperplazija žlijezda lojnica, Pagetova bolest bradavice, pemphigus vulgaris i lupus vulgaris, Molluscum contagiosum, pilomatriksom, herpes (HZV, VZV) i metastaze u kožu. [32]

4. ZAKLJUČAK

Temelj eksfolijativne citologije je prikupljanje i obrada spontano, odnosno mehanički odljuštenih stanica ljudskoga tijela. Eksfolijativni uzorci su vrlo zastupljeni u citološkim laboratorijima. To su uzorci cerebrospinalne tekućine, sputuma, uzorci iz bronha, peritonealne, pleuralne i perikardijalne tekućine, izljevi u zglobove, uzorci iz urogenitalnog trakta i strugotine kože. Najčešće su zastupljene drugdje, kao i u KBC-u Split, pretrage uzoraka urogenitalnog trakta. Osim pretraga urina i Papa testova koji se jednostavno uzorkuju, vrše se i punkcije finom iglom (kod izljeva tjelesnih tekućina) što je također jednostavno, ali nešto neugodnije uzorkovanje za bolesnika. Izljevi i urini zahtijevaju centrifugiranje. Važno je sve vrste uzoraka što prije dostaviti u laboratorij i obraditi jer se stanice brzo raspadaju. Kako bi se smanjilo propadanje stanica treba slijediti upute o pohranjivanju uzoraka do obrade. Papa testovi se fiksiraju u 95% etanolu ili nanošenjem fiksativa na stakalce pomoću spreja i čuvaju na sobnoj temperaturi te boje po Papanicolou. Bojenje po May-Grünwald-Giemsu se vrši za sve uzorke osim ginekoloških. Osim jednostavnosti, prednosti eksfolijativne citologije su brzina, ekonomičnost i neinvazivnost uzorkovanja. Postupci se stoga mogu ponavljati i omogućavaju prikupljanje velike količine materijala što omogućava dodatna bojenja, imunocitokemijske i citogenetske pretrage. Nedostaci eksfolijativne citologije su da ljuštenje stanica (koje je osnova ove analize) nije moguće kontrolirati pa uzorak ne mora sadržavati morfološki promijenjene stanice. Osim toga, nije jasno definiran sustav promjena morfoloških karakteristika stanica što otežava postavljanje citološke dijagnoze.

5. LITERATURA

1. Sharp, LW. Fundamentals of cytology: The position of cytology in biological science. 1. izd. New York, London: Mc Graw Hill; 1943, str. 3.
2. U.S. National Library of Medicine. URL: <http://www.nlm.nih.gov/tsd/acquisitions/cdm/subjects25.html> (19.6.2015.)
3. Znidarčić Ž. Klinička citologija: zašto i kako? Acta Med Croatica 2013;395-400.
4. The Institute of Biomedical Science. URL: <https://www.ibms.org/go/nm:history-cytology> (19.6.2015.)
5. Spriggs AI. History of cytodiagnosis. Journal of Clinical Pathology 1977; 1091-1102.
6. Hrvatski liječnički zbor. URL: http://hlz.mef.hr/www_citologija/klinicka_citologija_u_hrvatskoj_razvoj.htm (19.6.2015.)
7. Bales CE. Laboratory Techniques U: Koss LG, Melamed MR. Koss' Diagnostic Cytology and Its Histopathologic Bases. Philadelphia, Pennsylvania: Lippincott Williams and Wilkins; 2006, str. 1570-1599.
8. Manuals for Training in Cancer Control. Manual for cytology. URL: http://screening.iarc.fr/doc/Cancer_resource_Manual_3_Cytology_New.pdf (19.6.2015.)
9. Bibbo M, Wilbur D. Comprehensive Cytopathology. 2. izd. Philadelphia, Pennsylvania: Elsevier Saunders; 1997.
10. Bajek S, Bobinac D, Jerković R, Malnar D, Marić I. Sustavna anatomija čovjeka. 1. izd. Rijeka: Digital point d.o.o.; 2007
11. Tate P. Seeley's Principles of Anatomy & Physiology: Anatomy of Bones and Joints. 2. izd. New York: Mc Graw Hill; 2011, str.177 – 191.

12. Schumann GB, Schumann JL, Marcussen N. Cytodiagnostic urinalysis of renal and lower urinary tract disorders. Introduction to Cytodiagnostic Urinalysis. Illustrated edition. Tokyo: Igaku-Shoin; 1995, str. 3 – 16.
13. Stokes BO, Wescor L. Principles of Cyto centrifugation. Laboratory medicine 2004;7:35:434 – 437.
14. Papanicolaou stains. 2011. URL: https://ru.vwr-cmd.com/bin/public/idocdownload/10020509/350405X,_351695T_Papanicolaou_stains.pdf (19.6.2015.)
15. MAY - GRUNWALD GIEMSA for smears. 2013. URL: <http://www.bio-optica.it/pdf3/080802L.pdf> (19.6.2015.)
16. Bigner SH. Central Nervous System. U: Bibbo M, Wilbur D. Comprehensive Cytopathology. Philadelphia, Pennsylvania: Saunders Elsevier; 1997, str. 477-492.
17. Gelardi M; Marseglia GI; Licari A, Landi M, Dell'Albani I, Incorvaia C i sur. Nasal cytology in children: recent advances. Italian Journal of Pediatrics 2012;38:51.
18. Johnston WW, Elson CE. Respiratory Tract. U: Bibbo M, Wilbur D. Comprehensive Cytopathology. Philadelphia, Pennsylvania: Saunders Elsevier; 1997, str. 325 - 401.
19. Hrvatski zavod za javno zdravstvo. URL: <http://www.hzjz.hr/sluzbe/sluzba-za-mikrobiologiju/upute-za-uzimanje-i-slanje-uzoraka/> (20.6.2015.)
20. U.S. National Library of Medicine. 2014. URL: <http://www.nlm.nih.gov/medlineplus/ency/article/003857.htm> (20.6.2015.)
21. Uraih LC, Maronpot RR. Normal Histology of the Nasal Cavity and Application of Special Techniques. Environmental Health Perspectives 1990, 85:187-208.
22. Naylor B. Pleural, Peritoneal, and Pericardial Fluids. U: Bibbo M, Wilbur D. Comprehensive Cytopathology. Philadelphia, Pennsylvania: Saunders Elsevier; 1997, str. 551-621.

23. Broderick PA, Corvese N, Pierik MG, Pike RF, Mariorenzi L. Exfoliative Cytology Interpretation of Synovial Fluid in Joint Disease. *The journal of bone and joint surgery* 1976;58:3.
24. El-Gabalawy HS. Synovial Fluid Analyses, Synovial Biopsy, and Synovial Pathology U: Firestein GS, Kelley's Textbook of Rheumatology / Philadelphia, Pennsylvania: Saunders Elsevier; 2013, str. 753-769.
25. Freemont AJ. Role of cytological analysis of synovial fluid in diagnosis and research. *Annals of the Rheumatic Diseases* 1991;50:120-123.
26. O'Connell JX. Pathology of the Synovium. *American Journal of Clinical Pathology* 2000;114:773-784.
27. Taking samples for cervical screening. A Resource Pack for Trainers. 2006. URL: <http://www.cancerscreening.nhs.uk/cervical/publications/nhscsp23.pdf> (20.6.2015.)
28. ThinPrep Pap Test Specimen Collection Video. URL: <https://www.youtube.com/watch?t=385&v=ecgMjYAYm4c> (20.6.2015.)
29. Qvintip. 2014. URL: <http://www.aprovix.com/en/qvintip-frequently-asked-questions/> (20.6.2015.)
30. Junqueira LC, Carnerio J, Kelley RO. *Osnove histologije*. 10. izd. Zagreb: Školska knjiga; 2005.
31. NCI Bethesda System. URL: <http://nih.techriver.net/bethesdaTable.php> (20.6.2015.)
32. Canti G. *Skin*. U: Bibbo M, Wilbur D. *Comprehensive Cytopathology*. Philadelphia, Pennsylvania: Saunders Elsevier; 1997, str. 537-549.

6. SAŽETAK

U eksfolijativnoj citologiji se na temelju mikroskopske analize stanica prepoznaju patološke promjene i dijagnosticiraju benigni, premaligni i maligni procesi. Uzorkovanje se temelji na sakupljanju spontano ili mehanički odljuštenih stanica iz različitih dijelova tijela. Cilj rada je prikazati metode prikupljanja i obrade uzoraka te izgled stanica. Bolesnika treba uputiti u postupak uzorkovanja, uzorkovanje izvesti pravilno pa uzorak pohraniti na +4°C ako se ne može odmah obraditi. Obrada se razlikuje prema vrsti uzorka. Cerebrospinalna tekućina je obično gotovo acelularna pa je potrebna filtracija i smanjena brzina centrifugiranja da se sačuva što veći broj stanica koje se potom oboje po Papanicolaou. Ginekološki razmazi se također boje po Papanicolaou. Bris cerviksa je ujedno screening metoda od velike vrijednosti za rano otkrivanje karcinoma vrata maternice i genitalnog karcinoma. Uzorci izljeva se prikupljaju aspiracijom i centrifugiraju te oboje ovisno o načinu fiksacije, po Papanicolaou (fiksacija alkoholom) ili po May-Grünwald-Giemsu (fiksacija sušenjem na zraku). Bojenje po Papanicolaou se koristi za uzorke kože dobivene struganjem skalpelom ili tehnikom FNA. Ostali uzorci se boje isključivo po May-Grünwald-Giemsu. Bris nazalne šupljine je važan u dijagnostici alergija. Dobivanje sputuma može se olakšati inhalacijom aerosolnih otopina. Bronhalni aspirati, ispirci i četkanja se provode uvođenjem bronhoskopa u donji respiratorni trakt. Bronhoalveolarna lavaža se koristi za detekciju raka pluća i infekcija u imunokompromitiranih osoba. U citološkim laboratorijima najčešće se obrađuju uzorci iz urogenitalnog trakta i serozni izljevi. Prednosti eksfolijativne citologije su jednostavnost, brzina, ekonomičnost i neinvazivnost postupka te prikupljanje velike količine materijala, a nedostatak nedefiniran sustav morfoloških promjena.

7. SUMMARY

Exfoliative cytology is a diagnostic branch of medicine which based on microscopic examination recognises physiological states and diagnoses benign, premalignant and malignant processes. Its activity is based on collecting of spontaneously or mechanically exfoliated cells from different parts of body. The purpose of this paper is to present the methods of collection and processing of samples and the appearance of cells. Patients should be informed about the sampling procedure, sampling must be performed correctly and the sample stored at 4°C if it can not be processed immediately. Treatment varies according to the type of sample. Cerebrospinal fluid is usually nearly acellular so filtration on reduced spin speed is required in order to preserve as many cells as possible which are afterward stained by Papanicolaou technique. Gynaecological smears are also stained by Papanicolaou technique. Cervical smear is a screening method of great value for early detection of cervical and genital cancer. Effusion samples are collected by aspiration, then centrifuged and stained by Papanicolaou (if fixated with alcohol) or by May-Grünwald-Giemsa (if fixated with air drying) technique. Staining by Papanicolaou is used for skin specimens obtained by scraping with a scalpel or FNA technique. Other samples are stained exclusively by May-Grünwald-Giemsa technique. Nasal cavity smears are important in the diagnoses of allergies. Sputum sampling may be facilitated by aerosol solution inhalation. Bronchial aspirates, washings and brushing are performed by introducing the bronchoscope into the lower respiratory tract. Bronchoalveolar lavage is used for the detection of lung cancer and infections in immunocompromised patients. Urogenital tract and serous effusions samples are the most frequently processed samples in cytology laboratories. Benefits of exfoliative cytology methods are simplicity, short processing time, cost-effectiveness, noninvasive sampling procedures and possibility of collection large amounts of material. Disadvantage of exfoliative cytology is a vaguely defined system of changes in the morphological characteristics of cells.

8. ŽIVOTOPIS

OPĆI PODACI:

Ime i prezime: Kristina Dujmić

Datum rođenja: 27. srpanj 1993. godine

Adresa stanovanja: Ivana Paštrića 5, 21 000 Split / Bukovica 25, 47 300 Ogulin

Telefon: 047 522 279

Mobitel: 099 792 1918

e- mail: kristina.dujmic@yahoo.com

OBRAZOVANJE:

2000. - 2008. Prva osnovna škola Ogulin, Ogulin

2008. - 2012. Gimnazija Bernardina Frankopana Ogulin, Ogulin

2012. - 2015. Sveučilišni odjel zdravstvenih studija u Splitu - Medicinsko laboratorijska dijagnostika

JEZICI: engleski jezik, Goethe institut certifikat za osnovnu razinu njemačkog jezika

RAČUNALNE VJEŠTINE: vrlo dobro poznavanje Microsoft Office paketa, služenje internetom

OSTALO: ISABS Conference 2014. godine, član sportskih i likovno-umjetničkih organizacija, položen vozači ispit B kategorije