

CT koronarografije

Sokol, Antonia

Undergraduate thesis / Završni rad

2017

Degree Grantor / Ustanova koja je dodijelila akademski / stručni stupanj: **University of Split / Sveučilište u Splitu**

Permanent link / Trajna poveznica: <https://um.nsk.hr/um:nbn:hr:176:057207>

Rights / Prava: [In copyright](#)/[Zaštićeno autorskim pravom.](#)

Download date / Datum preuzimanja: **2024-08-17**



Repository / Repozitorij:

[Repository of the University Department for Health Studies, University of Split](#)



SVEUČILIŠTE U SPLITU
Podružnica
SVEUČILIŠNI ODJEL ZDRAVSTVENIH STUDIJA
PREDDIPLOMSKI SVEUČILIŠNI STUDIJ
RADIOLOŠKA TEHNOLOGIJA

Antonia Sokol

CT KORONAROGRAFIJE

Završni rad

Split, 2017

SVEUČILIŠTE U SPLITU
Podružnica
SVEUČILIŠNI ODJEL ZDRAVSTVENIH STUDIJA
PREDDIPLOMSKI SVEUČILIŠNI STUDIJ
RADIOLOŠKA TEHNOLOGIJA

Antonia Sokol

CT KORONAROGRAFIJE

Coronary CT angiography

Završni rad / Bachelor's thesis

Mentor:

Doc.dr.sc. Ivana Štula

Split, 2017

Sadržaj

1. UVOD.....	1
2. CILJ RADA.....	2
3. ANATOMIJA.....	3
4. PATOLOGIJA.....	5
4.1. ISHEMIČNA BOLEST SRCA	5
4.1.1. KORONARNA BOLEST	5
4.2. OSTALE BOLESTI SRCA	7
4.2.1. ANEURIZMATSKA PROŠIRENJA	7
4.2.2. ARTERIO-VENSKA FISTULA.....	7
4.2.3. BRIDGING KORONARNIH ARTERIJA.....	8
5. CT KORONAROGRAFIJE	9
5.1. TEHNIKA SNIMANJA	9
5.2. PROTOKOL SNIMANJA.....	10
5.2.1. UPUTE ZA PACIJENTA.....	10
5.2.2. PARAMETRI AKVIZICIJE SLIKE	13
5.2.3. REKONSTRUKCIJA SLIKE I POST-PROCESSING.....	20
5.2.4. ARTEFAKTI.....	26
6. CT KORONAROGRAFIJA U USPOREDBI SA DSA.....	31
7. ZAKLJUČAK.....	32
8. LITERATURA	33
9. SAŽETAK	34
10. SUMMARY	35
11. ŽIVOTOPIS	36

1. UVOD

Koronarna bolest je u današnje moderno doba u razvijenim zemljama jedan od najvažnijih uzroka smrtnosti, koji se pravodobnom dijagnostikom i liječenjem može značajno smanjiti. Zato je vrlo važno, kako za liječnika, tako i za pacijenta na vrijeme prepoznati znakove koji pobuđuju sumnju u postojanje bolesti.

Unatoč raznim dostupnim testovima za procjenu stenoza kod koronarne bolesti kao zlatni standard koriti se DSA. Međutim, razvoj CT tehnologije, a time i smanjenje doze zračenja, dovelo je do toga da se CT koronarografija sve više koristi kao neinvazivna pretraga u svrhu procjene stenoza koronarnih arterija.

Tako da ću ovim radom čitatelja ukratko upoznati sa koronarnom bolesti te dijagnostikom iste sa posebnim naglaskom na dijagnosticiranje CT koronarografijom.

2. CILJ RADA

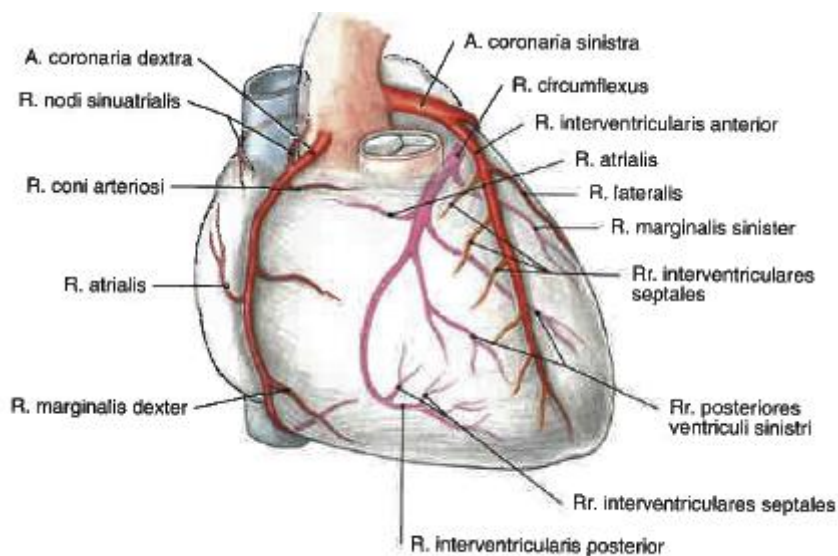
Cilj ovog rada je pokazati važnost CT koronarografije kod dijagnosticiranja koronarne bolesti. Čitatelj će biti upoznat s anatomijom koronarnih arterija te patologijom koja je za njih specifična. Opisati ću način izvođenja same pretrage, prikazati prednosti i mane iste te usporediti sa DSA, koja se smatra zlatnim standardom kod dijagnostike bolesti arterija.

3. ANATOMIJA

Krv koja prolazi kroz srčani mišić pripada funkcionalnom krvotoku srca i ne može prehraniti debelu srčanu stjenku. Stoga srčani mišić, koji ima velike energetske zahtjeve za svoj rad, opskrbljuje posebni hranidbeni krvotok, koji dolazi srčanim arterijama.

Aorta je arterija koja izlazi iz srca i opskrbljuje krvlju cijelo tijelo. Na svom polazištu ima tri polumjesečasta zaliska (*valvula semilunaris dextra, sinistra et posterior*) koji sa stijenkom aorte zatvaraju desni, lijevi i stražnji aortalni sinus (*sinus aortae dexter, sinister et posterior*).

Srce prehranjuju dva ogranka uzlazne aorte:



Slika 1 Koronarne arterije; Izvor: R. Putz, R. Pabst; Sobotta-Atlas anatomije čovjeka; Naklada Slap, 2007

Desna koronarna arterija (A. coronaria dextra) polazi iz desnog aortalnog sinusa. Ide koronarnim žlijebom, usmjerena prema desnoj strani, te dolazi na stražnju stranu srca. Prve ogranke daje za conus arteriosus pa desnu pretklijetku, *rr. atriales* i *sinuatrijski čvor*, *r. nodi sinuatrialis*. Zatim daje ogranak za stijenku desne klijetke, *r. marginalis dexter*, a

na početku stražnjeg interventrikularnog žlijeba daje najveći ogranak, *r. interventricularis posterior*, koji dolazi do vrha srca.

Lijeva koronarna arterija (A. coronaria sinistra) polazi iz lijevog aortalnog sinusa a u koronarnom je žlijebu usmjerena prema lijevo i straga. Dolazi na prednju stranu srca gdje se dijeli na dva najveća ogranka, *r. interventricularis anterior* i *r. circumflexus*.

R. interventricularis anterior leži u prednjem interventrikularnom žlijebu i dolazi do vrha srca, zavija oko njega i završava na stražnjoj strani srca. Daje ogranak za conus arteriosus, *r. coni arteriosi*, za prednju stranu lijeve klijetke, *r. lateralis*, i prednju stranu mišićnog dijela interventrikularne pregrade, *rr. interventriculares septales*.

R. circumflexus u koronarnom žlijebu usmjerena je lijevo i straga te se spušta po lateralnoj i stražnjoj stijenci lijeve klijetke. Daje ogranke za lijevu pretklijetku, *rr. atriales*, i stražnju stranu lijeve klijetke, *r. posterior ventriculi sinistri*. Uz lijevi rub srca obično ide marginalna grana, *r. marginalis sinister*. Cirkumfleksna grana obično anastomozira sa završecima desne koronarne arterije.

4. PATOLOGIJA

4.1. ISHEMIČNA BOLEST SRCA

Ishemična bolest srca najčešće nastaje zbog aterosklerotskih promjena u koronarnim arterijama. Kod ateroskleroze, u lumenu arterije, nakupljaju se naslage sastavljene od lipida, kompleksnih ugljikohidrata, produkata krvi, fibroznog tkiva i kalcija.

Kliničko očitovanje ateroskleroze ovisi o sastavu aterosklerotskog plaka. U koronarnoj bolesti za nastanak akutnog koronarnog sindroma (nestabilna angina pectoris i infarkt miokarda) najčešće su odgovorni manji plakovi građeni od lipida. Imaju tanji pokrov i sklone su pucanju. Dok je za stabilnu anginu pectoris, najčešće, odgovoran veliki plak sa čvrstim fibroznim pokrovom.

4.1.1. KORONARNA BOLEST

Razvoju ateroskleroze, a time i koronarne bolesti pogoduju tzv. čimbenici rizika koje dijelimo u tri skupine:

- I. Skupinu čine čimbenici rizika na koje možemo utjecati: dob, spol, naslijeđe, tip ponašanja
- II. Skupinu čine čimbenici rizika na koje možemo utjecati dijetetski i medikamentno: hipertenzija, hiperkolesterolemija, hipertrigliceridemija, dijabetes, debljina
- III. Skupinu čine čimbenici rizika koji ovise o načinu života: pušenje, alkoholizam, stres, tjelesna neaktivnost

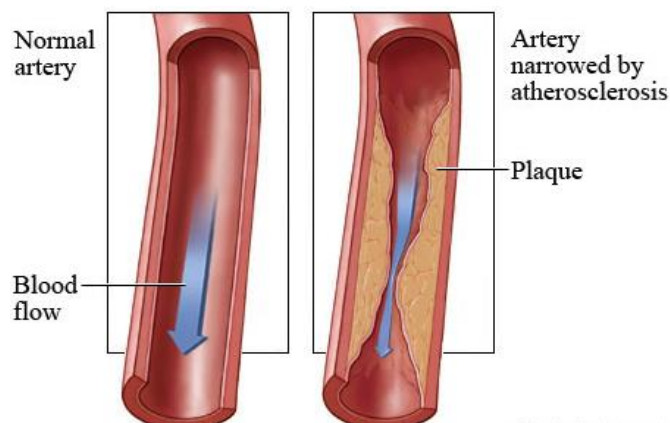
4.1.1.1. Stabilna angina pectoris

Nastaje zbog aterosklerotskog plaka koji uzrokuje slabiji protok krvi kroz koronarne arterije. Općenito je karakterizira reverzibilno neslaganje u potražnji i opskrbi miokarda

kisikom. Najčešće je predvidiva te nastaje u stanjima fizičkog naprežanja ili stresa, najčešće emocionalnog, a može nastati i spontan.

4.1.1.2. Akutni koronarni sindrom

Akutni koronarni sindromi nastaju zbog akutne opstrukcije koronarne arterije. Najvažniji uzrok nastanka AKS-a je pucanje aterosklerotskog plaka u području pokrovne ploče. Kašasti lipidni sadržaj plaka u kontaktu sa intravaskularnim elementima pokreće brojne patofiziološke procese. Krajnji rezultat navedenih procesa dovodi do morfološke promjene plaka, stvaranja tromba te djelomične ili potpune okluzije krvne žile, što dovodi do kliničke slike nestabilne angine pectoris ili infarkta miokarda. S obzirom na veliki rizik prijelaza nestabilne angine pectoris u infarkt miokarda i relativno visoku smrtnost u slučaju već razvijenoga (neliječenoga) infarkta miokarda, riječ je o sindromu koji se ubraja među najveće hitnosti u suvremenoj kardiologiji i medicini općenito.



Slika II Aterosklerotski plak; Izvor: Rakesh K. Pai, MD, FACC - Cardiology, Electrophysiology & Adam Husney, MD - Family Medicine & Martin J. Gabica, MD - Family Medicine & Robert A. Kloner, MD, PhD - Cardiology & Martin J. Gabica, MD - Family Medicine & Stephen

4.2. OSTALE BOLESTI SRCA

Iako je koronarna bolest najčešća indikacija za CT koronarografiju sa današnjim najmodernijim uređajima moguć je i visokorezolutan prikaz srčane anatomije van koronarnih arterija. Tako da imamo mogućnost prikaza srčanih tumora, kongenitalnih srčanih anomalija, stečenih srčanih aneurizmi, kongenitalnih i stečenih bolesti srčanih zalistaka, kongenitalnih i stečenih bolesti perikarda te kongenitalnih, stečenih i upalnih procesa vezanih uz velike krvne žile.

4.2.1. ANEURIZMATSKA PROŠIRENJA

Kongenitalne septalne aneurizme atrija i ventrikula jako su rijetke anomalije srca. Atrialna septalna aneurizma smatra se posljedicom povišenog gradijenta tlaka među atrijima što uzrokuje ispupčenje interatrijalne pregrade na stranu nižeg tlaka. Isto vrijedi i za interventrikularnu pregradu s tim da ispupčenje najčešće nastaje na membranoznom dijelu septuma.

Aneurizma lijevog ventrikula označava ispupčenje zida ventrikula i smatra se pravom aneurizmom, dok se lokalizirana ruptura zida ventrikula, ograničena perikardom, smatra lažnom aneurizmom-pseudoaneurizmom.

Većina aneurizmi lijevog ventrikula nastaje kao posljedica koronarne bolesti i infarkta miokarda.

4.2.2. ARTERIO-VENSKA MALFORMACIJA/ FISTULA

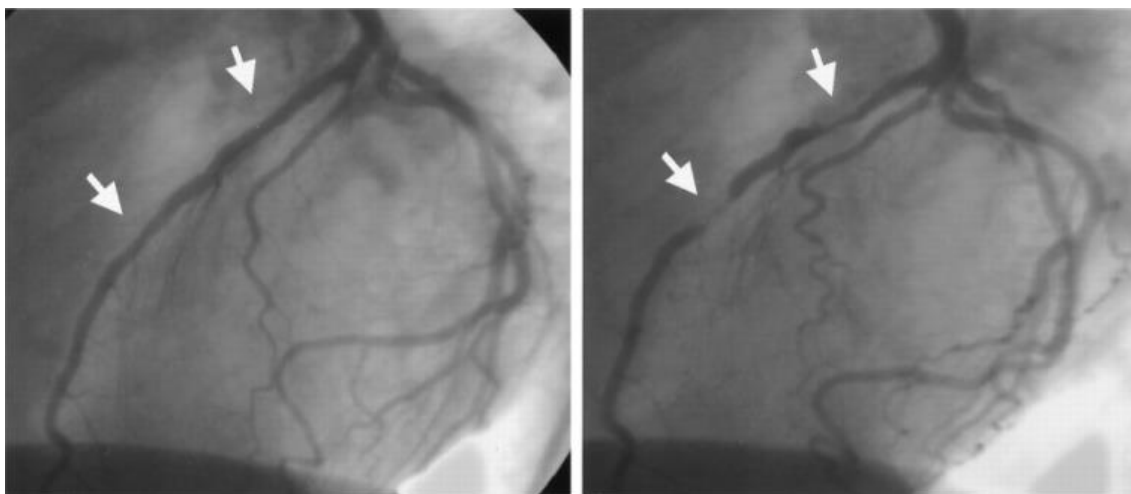Arteriovenska fistula je neprirodni kanal između arterije i vene. Krv normalno teče iz arterija u kapilare, a zatim u vene. Pri arteriovenskoj fistuli krv teče izravno iz arterije u venu, mimoilazeći kapilare. Osoba se može roditi s arteriovenskom fistulom (prirođena ili kongenitalna fistula) ili fistula može nastati nakon rođenja (stečena fistula).

4.2.3. BRIDGING KORONARNIH ARTERIJA

Glavne koronarne arterije, koje su inače rasprostranjene po epikardu, ponekad imaju segmente koje prolaze kroz miokard. Tijekom sistole, ovaj segment je komprimiran te označava stanje koje nazivamo „*myocardial bridging*“.

Kod angiografije, *bridging* je prepoznat kao suženje koronarne arterije tijekom sistole te vraćanje normalnog volumena tijekom dijastole. Dinamična priroda opstrukcije omogućava razlikovanje *bridging-a* od koronarne stenozе.

Smatralo se da većina slučajeva *bridging-a* nemaju veću kliničku važnost. Međutim, postoje izvješća koja pokazuju da *bridging* većih koronarnih arterija može uzrokovati ishemiju miokarda, koronarnu trombozu te infarkt miokarda, a može biti uzrok iznenadne smrti.



Diastole

Systole

Slika III Bridging koronarnih arterija; Izvor: Stefan Möhlenkamp, Waldemar Hort, Junbo Ge, Raimund Erbel; Update on Myocardial Bridging; 2002;106:2616-2622

5. CT KORONAROGRAFIJE

CT koronarografija je radiološka metoda prikaza koronarnih arterija koja se radi na suvremenim višeslojnim (*multislice*) MSCT uređajima.

5.1. TEHNIKA SNIMANJA

Sve pretrage trebaju raditi radiološki tehnolozi u dogovoru s liječnikom. Tehnolozi trebaju biti upoznati s načinom rada CT-a te biti dodatno upućeni u izvođenje CT koronarografije. Radiološki tehnolozi se uvijek pri izvođenju pretraga trebaju voditi ALARA načelima. Također, trebale bi se pratiti doze zračenja koje je pacijent primio kod svake pretrage.

Izloženost zračenju proporcionalna je polju skeniranja tako da bi ga trebalo ograničiti na područje interesa. Kod CT koronarografije anatomsko područje interesa uglavnom počinje ispod bifurkacije traheje ili u srednjem dijelu lijeve pulmonalne arterije, a proteže se 20ak cm do dijafragme.

Pretraga je tehnički zahtjevnija jer je srce u stalnom pokretu, a optimalna dijagnostička točnost postiže se 64-slojnim CT uređajima (prostorna rezolucija 0,3-0,6mm). Koristi se prosječni napon cijevi od 100-120 kV. Pojačanjem napona na 140kV dolazi do veće energije rendgenske zrake s boljom prodornosti i smanjenjem šuma slike, što može biti potrebno kod pretilih pacijenata. Međutim, treba biti oprezan jer pojačanje napona povećava dozu zračenja proporcionalno kvadratu razlike promjene napona. Kod sitnijih pacijenata ili djece, smanjenjem napona na 80-100 kV može se drastično smanjiti doza zračenja, a zadržati dijagnostička kvaliteta slike. Snaga cijevi kreće se u rasponu od 50-400mA. Ovdje vrijedi, što je veća jakost struje veći je broj rendgenskih zraka u jedinici vremena i doza zračenja, ali je manji šum slike. U nekim situacijama jakost struje se prilagođava visini/težini pacijenta uz pomoć automatskog modulatora struje koji snižava snagu cijevi kada rendgenska zraka prolazi kroz tkivo slabije gustoće, a povećava je kada prolazi kroz tkivo veće gustoće.

Pitch, ovisno o parametrima akvizicije, može biti od 0,5-3,5 a najčešće oko 1.

Doza zračenja kod novijih aparata je sve manja, a optimalno je od 3 do 12 mSv.

Samo snimanje traje nekoliko minuta a ukupan pregled do sat vremena.

5.2. PROTOKOL SNIMANJA

5.2.1. UPUTE ZA PACIJENTA

Pacijent kod zakazivanja pretrage dobije upute o pripremi za pretragu. Ne smije jesti 3-4 sata prije pretrage. Ne smije konzumirati kofein 12h prije pretrage jer kofein može ubrzati rad srca i na taj način utjecati na rezultat pretrage. Pacijent treba biti dobro hidriran kako bi se zaštitili bubrezi i kako bi se lakše otvorio venski put te kako bi se izbjegla hipotenzija koja nastane nakon postupka. Prije svake kontrastne pretrage pacijent treba donijeti nalaze uree i kreatinina.

Također, pacijent treba dati informirani pristanak na pretragu, mora biti upoznat sa detaljima te potencijalnim rizicima pretrage.

5.2.1.1. Priprema pacijenta

Odluku o izvođenju CT koronarografije donosi liječnik, a pripremu pacijenta izvodi najčešće medicinska sestra ili radiološki tehnolog. Indikacije za izvođenje CT koronarografije možemo vidjeti u Tablici 1.

Tablica 1 . Indikacije za izvođenje CT koronarografije prema Society of Cardiovascular Computed Tomography

Procjena angine pectoris bez prije poznate bolesti:
Nema prethodnih testova i mogućnost vježbanja(srednji rizik)
Nečitljivi EKG i nemogućnost vježbanja (nizak do srednji rizik)

Nejasni ili nečitljivi rezultati stres testa
Normalni EKG ali prisutni simptomi
Procjena akutne angine pectoris (odjel Hitne medicine):
Normalni EKG i srčani enzimi
Niska do srednja vjerojatnost dijagnosticiranja koronarne bolesti
Procjena zbog sumnje na srčane anomalije/kongenitalne srčane bolesti
Isključivanje koronarne bolesti kod otkazivanja srca/kardiomiopatije
Procjena krvnih žila te CABG (<i>Coronary artery bypass grafting</i>) prije ponavljanja operacije
Isključivanje koronarne bolesti prije drugih operacija

Postoje i kontraindikacije koje treba uzeti u obzir prije izvođenja same pretrage, a to su: trudnoća, prisutnost alergijskih reakcija na bilo kakve alergene, a posebno kontrastna sredstva te lijekove koji usporavaju rad srca (beta-blokatore i nitroglicerina), bubrežna disfunkcija te rizik od bubrežne disfunkcije uzrokovane kontrastnim sredstvom, eventualna prisutnost druge bolesti ili lijekova koje pacijent koristi, visina i težina pacijenta.

Prije pretrage treba uspostaviti venski put sa odgovarajućim protokom. Kanila i pozicija iste trebaju biti primjereni visokoj brzini protoka bolusa.

Općenito, optimalna kvaliteta slike postiže se kada pacijent ima nizak puls i pravilan srčani ritam tijekom pretrage. Zahtjevi za smanjenjem otkucaja srca ovise o temporalnoj rezoluciji skenera, metodi akvizicije slike te indikaciji za pretragu. Iako neki CT uređaji imaju poboljšanu temporalnu rezoluciju te imaju mogućnost snimanja pri većim otkucajima srca, i dalje ostaje očita dobrobit od korištenja lijekova za kontrolu srčanog ritma. Ne samo zbog kvalitete slike, već zbog mogućnosti smanjivanja doze zračenja koje nije moguće kod višeg srčanog ritma. Za snižavanje pulsa najčešće se koriste beta-blokatori, a mogu se primijeniti oralno ili intravenski. Za bolje rezultate pretrage koriste se i nitrati (nitroglicerina) koji uzrokuju opuštanje vaskularnog glatkog mišićja i tako omogućavaju bolju vizualizaciju koronarnih arterija te bolju procjenu stenoza.

Za bolju akviziciju slike važno je minimizirati respiratorne pokrete pa tako CT koronarografiju treba izvoditi tijekom zadržanog udaha. Pacijent treba primiti upute o

zadržavanju daha i imati barem jednu vježbu zadržavanja daha prije pretrage. Svrha testa je trostruka: 1) kako bi se osigurala odgovarajuća kvaliteta zadržavanja daha, 2) kako bi se osiguralo adekvatno vrijeme zadržavanja daha, 3) te da bi se popratile promjene srčanog ritma tijekom zadržavanja daha. Koronarografija se ne bi trebala izvoditi ako pacijent ne može izvršiti sve zahtjeve vezane za zadržavanje daha.

5.2.1.2. Pozicioniranje pacijenta

Pravilno postavljanje EKG vodova i pozicioniranje pacijenta važni su kako bi se osigurala adekvatna kvaliteta slike kod CT akvizicije. Pacijent bi trebao biti u položaju supinacije sa obje ruke iznad glave kako *humerus* ne bi bio u FOV (eng. *field of view*). Ruke bi trebale stajati tako da je pacijentu udobno (koliko je moguće) kako bi se izbjegao zamor i drhtanje pektoralnog mišića. Automatska šprica sa kontrastom treba ići prema pacijentu sa kranijalne strane tako da cjevčice ne prolaze kroz kućište. Visina stola treba biti prilagođena svakom pacijentu kako bi srce bilo u središtu kućišta za što bolju prostornu i temporalnu rezoluciju.

5.2.2. PARAMETRI AKVIZICIJE SLIKE

Za prikaz koronarnih arterija koristi se MSCT uz EKG uređaj. Ovo omogućava snimanje u trenucima kada srce nije u aktivnoj kontrakciji.

Imamo tri moda akvizicije slike uz pomoć EKG:

- 1) Prospektivni EKG *triggering*
- 2) Retrospektivni EKG *gateing*
- 3) Prospektivni EKG *triggering* sa visokim *pitch-om*

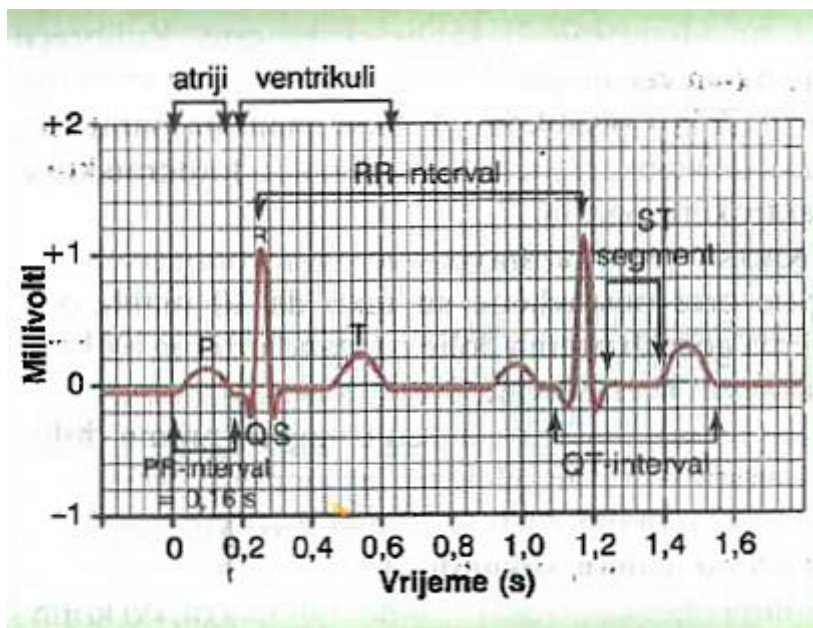
5.2.2.1. Elektrokardiogram i CT

Za lakše razumijevanje slijedeća dva poglavlja kratko ću objasniti značenje pojedinog dijela srčanog ciklusa te povezanost EKG-a sa CT-om.

Dakle, srčani ciklus započinje P-valom koji dolazi iz sinuatrijskog čvora i označava depolarizaciju atrija. Širi se te dolazi do atrio-ventrikularnog čvora odakle se širi na ventrikule te nastaje QRS kompleks koji označava depolarizaciju ventrikula. Zatim slijedi duga pauza koja označava repolarizaciju. Vrijeme repolarizacije odnosno dijastole je idealno vrijeme za snimanje srca jer srce tada nije u pokretu.

CT uređaj kada je spojen sa EKG-om razlikuje samo R-R intervale. Postoje dva mjesta, unutar R-R intervala, gdje imamo mogućnost snimanja visokokvalitetnih prikaza koronarnih arterija. Prvo mjesto nalazi se na 40% R-R intervala i označava kraj sistole. Uglavnom je rezervirano za snimanja pacijenata sa brojem otkucaja >65 i za uređaje sa višom temporalnom rezolucijom. Drugo mjesto nalazi se na 70% R-R intervala te označava sredinu dijastole. Idealno je za uređaje sa nižom temporalnom rezolucijom te pacijente sa brojem otkucaja <65.

Kod CT koronarografije prikupljanje EKG podataka događa se istovremeno sa akvizicijom podataka atenuacije te proces rekonstrukcije koristi oba seta podataka. Stoga, ako se pojave artefakti kod rekonstruirane slike treba pregledati podatke sa EKG-a. Ako su artefakti nastali zbog krivog vremena okidanja (eng. *incorrect triggering*) treba ga urediti u EKG podacima i označiti ili ukloniti vrijeme okidanja povezano sa nepravilnim srčanim ritmom. Ovo uglavnom može spasiti inače neiskoristive podatke pretrage.



Slika IV EKG; Izvor: A. C. Guyton, J. E. Hall; Medicinska fiziologija; Zagreb; 2006

5.2.2.2. Aplikacija kontrasta

Za dobivanje slike optimalne kvalitete potrebna je visoka opacifikacija koronarnih arterija, viša od 250 HU. Preferiraju se kontrastna sredstva sa visokim koncentracijama joda (350-400mg/ml). Kod odraslih pacijenata koristi se brzina ubrizgavanja od 5-7 ml/s. Zagrijavanje kontrasta smanjuje viskoznost i omogućava veću brzinu a manji tlak ubrizgavanja. Ukupni volumen kontrasta je funkcija brzine i trajanja ubrizgavanja tako da bi samo ubrizgavanje trebalo trajati koliko i skeniranje. Kod pacijenata sa većim udarnim volumenom srca trebalo bi povećati brzinu ubrizgavanja kako bi opacifikacija koronarnih arterija ostala visoka. Volumen kontrasta ubrizganog tijekom pretrage kreće se od 50-120 ml.

Aplikacija kontrasta kod CT koronarografije uvijek je uz pomoć automatske šprice. Dvofazni protokol aplikacije kontrasta odvija se uz pomoć dvoglave(eng. *dual head*) šprice. Prvom špricom se ubrizga kontrast brzinom od 5-6 ml/s (volumen ovisi o vremenu skeniranja) a zatim slijedi 40-50 ml fiziološke otopine iz druge šprice uglavnom pri istoj brzini.

Potrebno je precizno tempiranje akvizicije podataka u onom trenutku kada kontrast dođe do koronarnih arterija. Uglavnom odgoda skeniranja bude jednaka vremenu potrebnom da kontrast dođe od mjesta ubrizgavanja do uzlazne aorte plus dodatne 2-4s kako bi se u potpunosti opacificirale koronarne arterije.

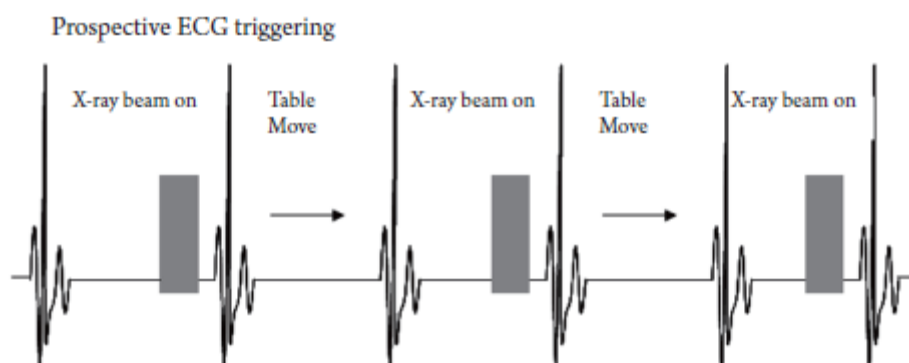
Postoje dvije tehnike određivanja vremena potrebnog da kontrast iz vene dođe u aortu, a to su: 1) praćenje bolusa i 2) test bolus (eng. *bolus tracking*)

Praćenje bolusa podrazumijeva pokretanje skeniranja kada kontrast dođe u područje interesa (ROI, eng. *region of interest*). Pristizanje kontrasta registrira se slijedom opetovanih jednoslojnih skenova u prije definiranom području anatomije, ROI. U tom području odredi se prag atenuacije, te prelaskom praga dolazi do odbrojavanja odgode, a zatim pokretanja skeniranja. ROI je uglavnom smješteno na uzlaznom dijelu aorte.

Test bolus tehnika sastoji se od malog test bolusa (10-20 ml) nakon kojeg slijedi bolus fiziološke otopine (50 ml). Akvizicija podataka odvija se na određenom dijelu anatomije, a za koronarne arterije to je, najčešće, početni dio uzlazne aorte. Snimke jednog sloja rade se u razmaku 1-2 s tijekom inspirija. Tako nastaje krivulja koju pratimo kako bi utvrdili vrijeme najviše opacifikacije . Dobivenom vremenu dodaju se još 2-4 s kao vrijeme odgode da bi maksimalna opacifikacija došla u koronarne arterije.

5.2.2.3. Prospektivni EKG triggering

Prospektivni EKG *triggering* koristi tehniku skeniranja prilagođenu srčanom ritmu tako da EKG signal pokreće snimanje. CT uređaj povezan je sa EKG-om te prati R-R interval srčanog ciklusa. Zatim uzima prosjek te predviđa kada će nastati novi R-val. Programiran je tako da nakon nastanka određenog R vala uzima odgodu od nekoliko ms, predviđa kada će biti dijastola te pali rendgensku cijev kada se odvija akvizicija podataka. Tijekom akvizicije nema pomaka stola. Kad se cijev ugasi, u iščekivanju slijedećeg R vala stol se pomiče na slijedeći sloj. Ovi koraci se ponavljaju dok se ne prijede cijeli volumen srca.



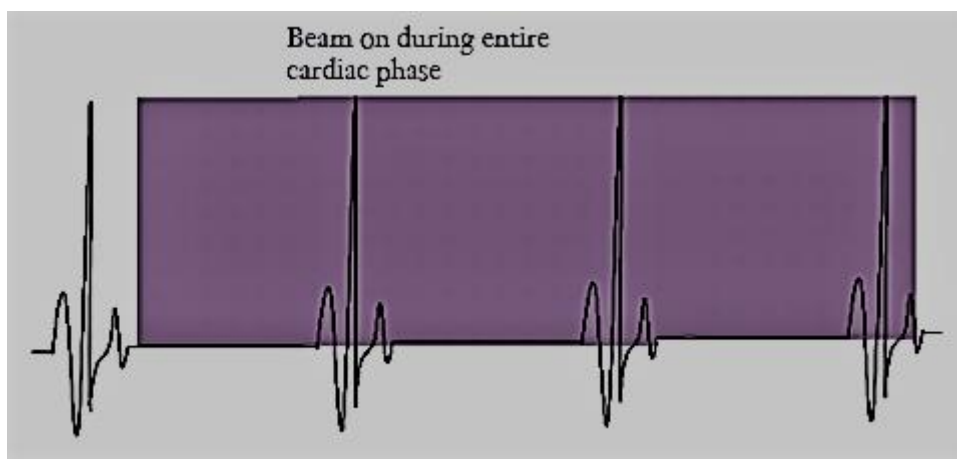
Slika V Prospektivni EKG triggernig; Izvor: Zhonghua Sun; Coronary CT angiography with prospective ECG-triggering: an effective alternative to invasive coronary angiography; *Cardiovasc Diagn Ther* 2012;2(1):28-37

Kako nema akvizicije podataka, osim tijekom dijastole, doza zračenja je značajno smanjena. Međutim, *triggering* se preporuča samo pacijentima sa stabilnim srčanim ritmom odnosno pulsom < 65 otkucaja u minuti jer eventualna aritmija može uzrokovati krivu procjenu slijedećeg R-R intervala. Još jedan nedostatak je da ne možemo dobiti nikakve podatke vezane za funkciju jer snimamo samo jedan isječak srčanog ciklusa. Kod EKG-om pokrenutog slijeda snimanja nema preklapanja susjednih slojeva. Tako da prospektivni EKG trigerig sekvencijalno prikuplja podatke uz *pitch* 1.

5.2.2.4. Reterospektivni EKG gateing

Kod retrospektivnog EKG *gateing-a* akvizicija podataka odvija se tijekom cijelog srčanog ciklusa uz lagani, konstantni pomak stola. Kako je pomak stola jako mali i polagan dolazi do preklapanja slojeva. Dakle, ova metoda akvizicije kontinuirano prikuplja podatke dok cijeli volumen srca ne bude skeniran. Ovo generira opsežni skup podataka od kojeg se retrospektivno rekonstruiraju podaci sakupljeni tijekom dijastole, odnosno dijela srčanog ciklusa kada je srce najmanje u pokretu.

Prednost ove metode je što možemo dobiti funkcionalne podatke jer se snimanje odvija kroz cijeli ciklus te imamo mogućnost korekcije artefakata nastalih zbog aritmija.



Slika VI Retrospektivni EKG *gateing*; Izvor: : Zhonghua Sun; Coronary CT angiography with prospective ECG-triggering: an effective alternative to invasive coronary angiography; *Cardiovasc Diagn Ther* 2012;2(1):28-37

Ova metoda akvizicije ima vrlo visoku temporalnu rezoluciju, ali je veća doza zračenja zbog kontinuiranog snimanja kroz cijeli srčani ciklus. Kako se isti dio anatomije više puta skenira ima vrlo mali *pitch* u rasponu 0,3-0,5. Retrospektivni EKG *gateing* preporuča se u slučajevima visokog broja otkucaja srca ili u slučajevima nepravilnog srčanog ritma.

5.2.2.5. Prospektivna EKG high-pitch akvizicija

Kao nova metoda akvizicije podataka pojavila se *high-pitch* akvizicija koja je dostupna samo na DSCT(*Dual Source CT*) platformama. Ova metoda omogućava jedinstveno prikupljanje podataka iz dva sustava detektora uz vrijednosti pitcha >3 . Kada su otkucaji srca < 60 akvizicija je potaknuta tijekom rane diastole(60% R-R intervala) i završena kroz jedan srčani ciklus. Dok je kod otkucaja srca > 60 primjerenije potaknuti akviziciju na kraju sistole (40% R-R intervala). Velika prednost ove metode je što pacijent primi jako malu dozu zračenja, često manju od 2mSv, a nedostatak je to što kod rekonstrukcije slike imamo podatke samo jedne faze srčanog ciklusa.

5.2.2.6. 64-slojni CT uređaj u usporedbi sa DSCT uređajem

64-slojni CT skeneri pojavili su se kao prvi uređaji koji su ispunjavali zahtjeve za otkrivanje koronarnih bolesti. Međutim, čak i 64-slojna CT koronarografija pokazala je neka dijagnostička ograničenja u smislu neusklađenih koronarnih segmenata zbog artefakata uzrokovanih teškim kalcifikacijama i gibanjem srca. Budući da je navedeno najizraženije kod većeg broja otkucaja srca , intravenski ili oralni β -blokatori rutinski se daju prije skeniranja kako bi se otkucaji srca smanjili na razinu od 65 otkucaja / min ili manje.

Dual-source CT predstavlja jedno od najnovijih poboljšanja u CT tehnologiji, a karakterizira ga udvostručenje temporalne rezolucije uz zadržavanje prostorne rezolucije. Ti uređaji imaju kao izvor zračenja dvije rendgenske cijevi koje se gibaju pod kutem od 90° te njima nasuprot dva niza detektora. Takva konstrukcija uređaja omogućuje rekonstrukciju slike u četvrtini rotacijskog vremena kućišta. Prikaz koronarnih arterija *Dual-source* CT-om može imati dijagnostičku kvalitetu i visoku preciznost čak i kod bolesnika s višim brojem otkucaja srca. Zahvaljujući specifičnim postavkama skenera, uključujući *pitch* prilagođen brzini otkucaja srca, pokazano je da je DSCT koronarografija ima slične ili niže razine zračenja u odnosu na 64-slojni CT osobito kod viših otkucaja

srca. Kod pulsa manjeg od 65 otkucaja/min jedan i drugi skener imaju sličnu dijagnostičku točnost. Kod DSCT koronarografije rijetko se događa da kvaliteta slike ne zadovoljava zbog artefakata zbog pokreta srca, za razliku od koronarografije na 64-slojnom CT-u.

5.2.3. REKONSTRUKCIJA SLIKE I POST-PROCESSING

Neposredni rezultat prikupljanja CT podataka je skup podataka, obično nazvan „sirovi podaci“, a ne stvarno vidljive slike. Da bi došli do slike treba se iz sirovih podataka uz pomoć sredstava za rekonstrukciju slika napraviti digitalna slika u kojoj svaki piksel ima digitalnu numeričku vrijednost (CT broj), izraženu u Hounsfieldovim jedinicama. Zadana orijentacija rekonstrukcije slike obično je aksijalna (poprečna). Međutim, iz sirovih podataka mogu se rekonstruirati slike u svim ravninama.

Metode rekonstrukcije utječu na konačan izgled rekonstruiranih slika, u smislu kvalitete slike, poboljšanja rubova, razlučivosti te artefakata. U većini slučajeva rekonstrukcija aksijalne slike unaprijed je programirana protokolom skeniranja i odvija se uz minimalni doprinos radiološkog tehnologa. Međutim, preporuča se biti upoznat sa svim metodama rekonstrukcije slike kako bi mogle biti napravljene ako bude potrebno.

U ovom poglavlju pisati ću o čimbenicima koji utječu na konačni skup podataka iz kojeg rekonstruiramo slike te daljnjoj obradi.

Za rekonstrukciju slike potrebni su nam sirovi podaci sakupljeni tijekom rotacije cijevi od barem 180° (eng. *half scan*). Vrijeme rotacije kućišta diktira vrijeme potrebno za sakupljanje tih podataka tako da se temporalna rezolucija rekonstruiranih slika, za 64-slojni CT uređaj, izračunava kao vrijeme rotacije kućišta/2. Za kompenziranje pokreta srca kod CT koronarografije potrebno je koristiti minimalno vrijeme rotacije gentrija.

Projekcije napravljene preko 180° rotacije gentrija poboljšavaju odnos između signala i šuma ali smanjuju temporalnu rezoluciju. Za pretile pacijente mogu se raditi rekonstrukcije sa punom rotacijom gentrija (eng. *full scan*, 360°) kako bi se smanjio šum slike ali treba uzeti u obzir degradaciju slike zbog artefakata pokreta.

Rekonstrukcija slike izvodi se nakon pretvorbe količine zračenja koje je prošlo određenim slojem ljudskog tijela u atenuacijske vrijednosti pri čemu se dobivaju podaci koje nazivamo sirovi podaci. Rekonstrukcija slike započinje već odabirom FOV jer samo ono rendgensko zračenje koje prolazi kroz njega služi za stvaranje slike. FOV može biti u obliku kvadrata ili kruga. Matrica slike odnosi se na broj piksela uzduž obe ravnine slike. Zadana matrica u CT koronarografiji je 512x512. Za rekonstrukciju slike, kod procjene koronarnih arterija, FOV treba biti ograničeno na srčane strukture (20 cm) uz matricu

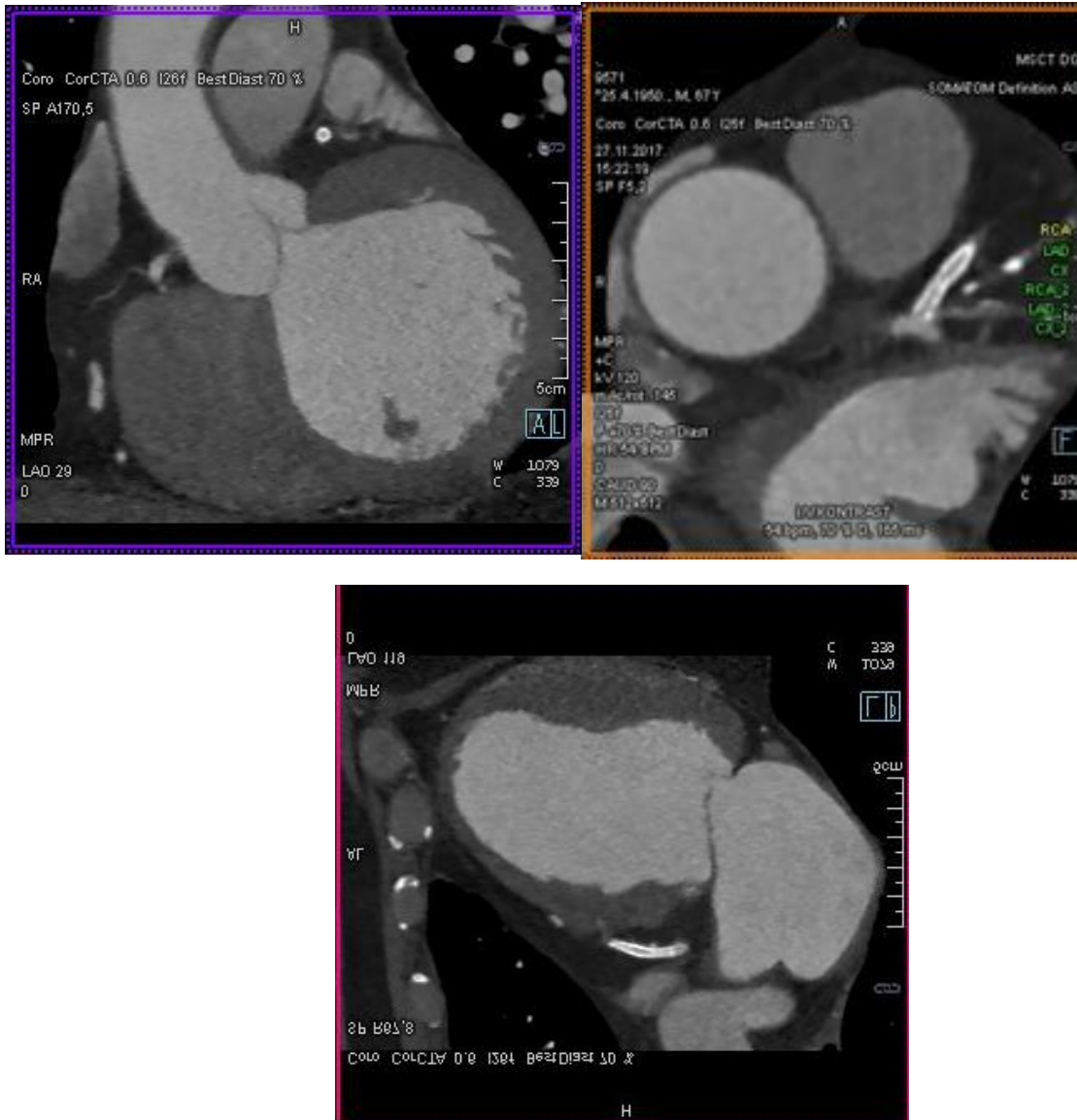
512x512. Uz konstantnu veličinu matrice, povećavanjem FOV doći će do smanjenja prostorne rezolucije. Za procjenu koronarnih arterija, rekonstrukciju aksijalnih slika treba izvesti s najmanjom mogućom širinom sloja koja varira između 0,5 mm i 6,25 mm (uglavnom 4mm). Za razliku od tanjih slojeva, veća debljina sloja rezultira manjim šumom slike ali i manjom prostornom rezolucijom što rezultira smanjenjem razlikovanja anatomskih detalja.

Rekonstrukcijski algoritam (kernel) je matematički algoritam koji se koristi za izračun CT broja. Primjenjuje se kod rekonstrukcije slike iz neobrađenih podataka. Za sliku je bitan omjer signala i šuma (SNR, engl. *Signal to Noise Ratio*). Taj omjer ovisi o rekonstrukcijskom algoritmu kojeg odabire radiološki tehnolog, a koji mora biti najprimjereniji tkivu koje se analizira. Meki kernel stvara sliku sa manjim šumom i manjom prostornom rezolucijom dok kernel sa visokom rezolucijom (oštri kernel, eng *sharp*) ima bolju prostornu rezoluciju ali veći šum slike. Osim toga, algoritmi se mogu posebno dizajnirati za smanjenje određenih artefakata ili za bolji prikaz kontrasta i vaskularnih struktura. Razumijevanje ovih razlika važno je za odabir i primjenu ispravnog kernela za svaku pretragu.

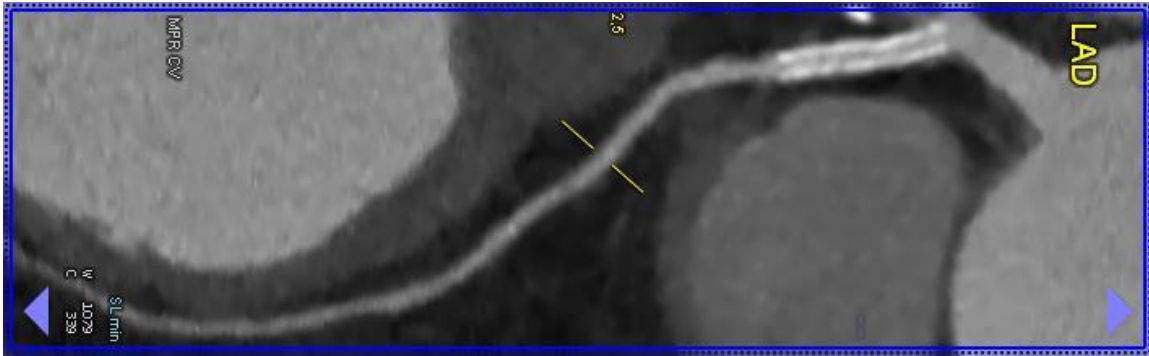
5.2.3.1. MPR (multiplanarna rekonstrukcija)

Ova vrsta rekonstrukcije ima mogućnost prikazivanja sakupljenih podataka u bilo kojoj anatomskoj ravnini ili slijedeći neku drugu nepravilnu orijentaciju (zakrivljena rekonstrukcija). Ravnina je definirana unutar 3D volumena i prikazuju se samo podaci iz te ravnine. Pa tako imamo ravni (eng. *straight*) MPR i zakrivljeni MPR (eng. *curved*). Zakrivljeni MPR (eng. *curved* MPR) rekonstrukcija vrši se duž centra krvne žile, pa čak i ako je duga i krivudava, možemo je cijelu prikazati na jednoj slici. Ova metoda smatra se vrlo važnim za dijagnozu, prikaz i ilustraciju bolesti koronarnih arterija jer je obično tijekom koronarnih arterija krivudav i složen za prikaz na jednoj dvodimenzionalnoj slici. Zakrivljeni MPR omogućava prikaz cijele krvne žile ili segmenta koronarne arterije na jednoj slici, čime se u potpunosti prikazuje stenoza koronarne arterije. Općenito, MPR se može brzo rekonstruirati na svim uobičajenim sustavima obrade i smatra se obveznim za

dijagnozu bolesti koronarnih arterija jer se koronarna stenoza treba potvrditi i u drugim ravninama kako bi se izbjegli lažno pozitivni nalazi.



Slika VII MPR rekonstrukcije srca u koronarnoj, aksijalnoj i sagitalnoj ravnini na razini stenta u LAD. Izvor: Slikovni materijal Kliničkog zavoda za dijagnostičku i intervencijsku radiologiju Split

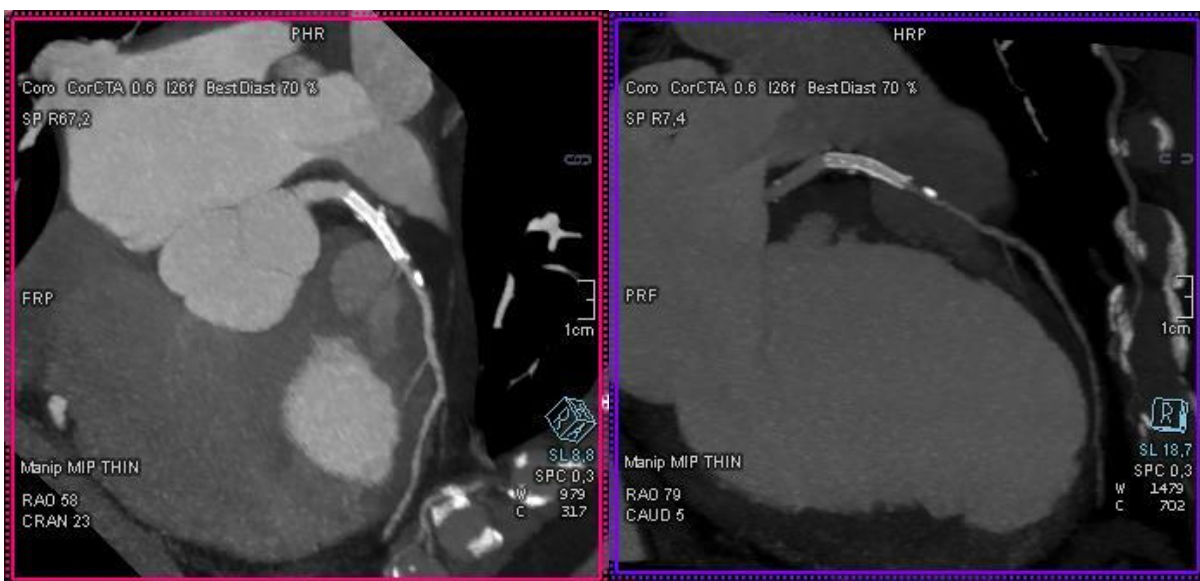


Slika VIII Zakrivljena MPR rekonstrukcija iste žile srca.. Izvor: Slikovni materijal Kliničkog zavoda za dijagnostičku i intervencijsku radiologiju Split

5.2.3.2. Maximum intensity projections (MIP)

Algoritam rekonstrukcije prepoznaje piksele s najvišim prigušenjem u svakoj projekcijskoj ravnini odnosno takve piksele jednakih koeficijenata gustoće izdvaja od ostalih piksela. To se odvija uz pomoć softverskih alata koji rekonstruiraju prihvatljivu sliku vaskularnih struktura. Nedostatak ove tehnike je ta što koristi samo dio prikupljenih podataka, a prednosti ove tehnike su brzina i jednostavnost konfiguriranja, na slikama se dobro razlikuju krvne žile od pozadine i jako dobro se vizualiziraju kalcifikacije.

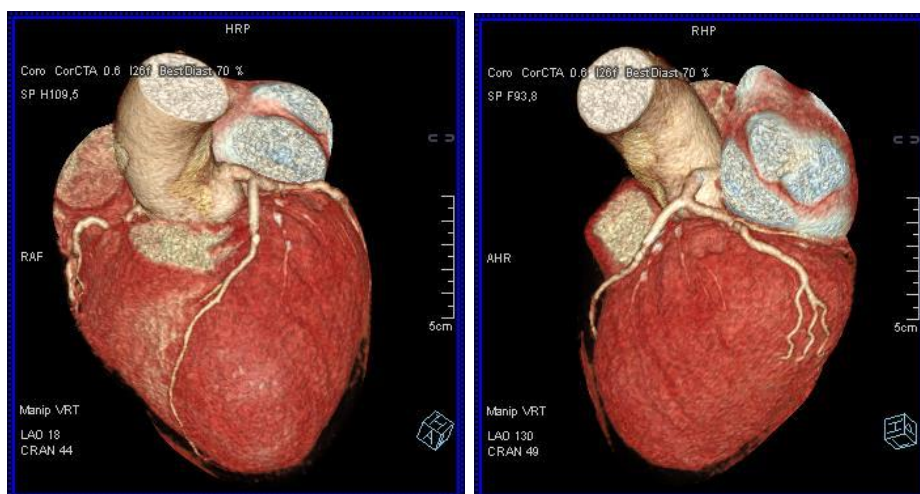
MIP je osnovni alat postprocessinga u prikazu krvnih žila ali nikad ne treba postaviti konačnu dijagnozu bez provjere sa MPR.



Slika IX a. Maximum intensity projections MIP sa prikazom stenta u LAD kod istog pacijenta. Slikovni materijal Kliničkog zavoda za dijagnostičku i intervencijsku radiologiju Split

5.2.3.3. Volume rendering technique (VRT)

Tehnika volumnog renderiranja koristi cijeli skup podataka i tako osigurava trodimenzionalni prikaz anatomije. VRT se može koristiti za prikazivanje koronarne anatomije u slučaju prisutnosti anomalija koronarne arterije. Osim toga, vaskulatura pacijenata nakon operacije premosnice može se lijepo prikazati koristeći VRT tehniku. Za VRT vrijedi slično kao i za MIP, a to je da ne bi trebao biti korišten za procjenu koronarnih stenoza budući da se iste lako se mogu precijeniti ili podcijeniti.



Slika X a,b Volumnim renderiranjem prikazana lijeva koronarna arterija kod istog pacijenta. Slikovni materijal Kliničkog zavoda za dijagnostičku i intervencijsku radiologiju Split

5.2.3.4. Standardizirane ravnine za procjenu koronarne anatomije

Standardne anatomske ravnine (koronarna, transverzalna i sagitalna ravnina) obično nisu prikladne za procjenu koronarnih arterija s obzirom da su u poprečnom ili kosom odnosu tako da su za procjenu koronarne anatomije standardizirane slijedeće ravnine:

1. Ravnina kratke osi (eng. *short axis plane*) pruža uzdužne poglede desne koronarne arterije (*a. coronaria dextra*) te cirkumfleksne grane lijeve koronarne arterije (*r.circumflexus a. coronariae dextrae*), a okomit pogled pruža na interventrikularnu granu lijeve koronarne arterije (*r. interventricularis anterior a. coronariae sinistrae*).
2. Ortogonalna ravnina duge osi (eng. *the orthogonal long axis plane*) pruža uzdužne poglede na interventrikularne grane desne i lijeve koronarne arterije, srednji dio desne koronarne arterije i cirkumfleksnu granu lijeve koronarne arterije, a okomit pogled pruža na proksimalne i distalne dijelove desne koronarne arterije i na cirkumfleksne grane lijeve koronarne arterije.
3. Horizontalna ravnina duge osi (eng. *the horizontal long axis plane*) omogućava uzdužni pogled na interventrikularnu granu lijeve koronarne arterije, distalni dio desne koronarne arterije i interventrikularne grane desne koronarne arterije te okomite poglede na desne koronarnu arteriju i na cirkumfleksnu granu lijeve koronarne arterije.

5.2.4. ARTEFAKTI

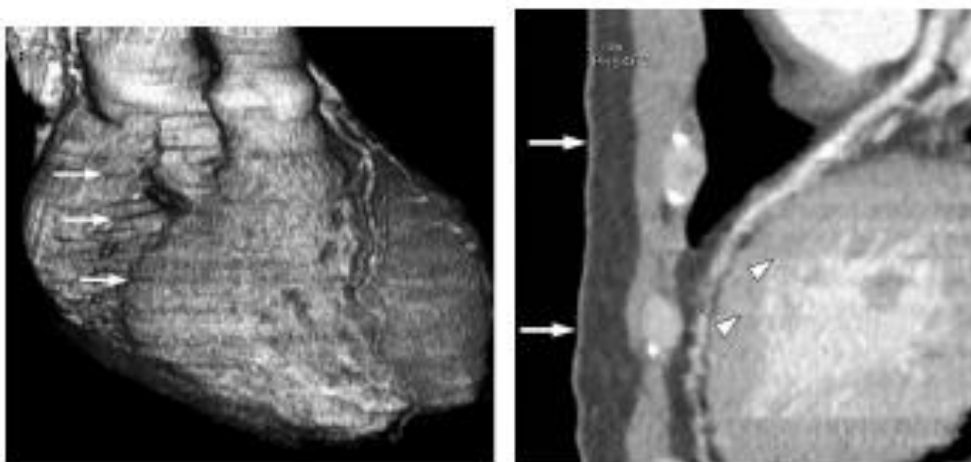
CT koronarografija izvodi se na MSCT uređajima. Uspješno izvođenje ove pretrage ovisi o znanju radiološkog tehnologa te poznavanju metoda za umanjivanje ili potpunu eliminaciju artefakata. Međutim, tahikardija, aritmija ili kriva procjena odgode snimanja može uzrokovati artefakte.

Artefakte kod CT koronarografija možemo svrstati u 4 kategorije:

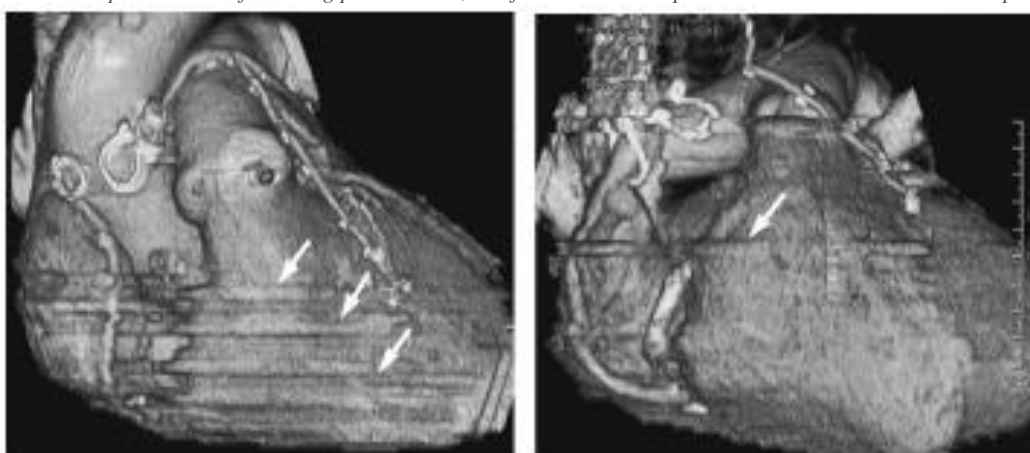
1. Artefakti vezani uz pokret srca
2. Artefakti vezani uz disanje ili voljne pokrete
3. Artefakti vezani uz strukturu i *beam hardening*
4. Artefakti uzrokovani tehničkim pogreškama i ograničenjima

5.2.4.1. Artefakti vezani uz pokret srca

Na kvalitetu slike utječu razni faktori među kojima je najutjecajniji pokret srca. Artefakti najčešće nastaju zbog promjene brzine otkucaja srca pa tako povećanje broja otkucaja, promjenjivost broja otkucaja tijekom inspiracija, aritmija te krivi odabir *pitcha* mogu uzrokovati zamućenje zbog pokreta te stepeničaste artefakte. Do zamućenja dolazi ako pokreti srca premaše temporalnu rezoluciju skenera, a stepeničasti artefakti mogu nastati zbog loše rekonstrukcije podataka koja uzrokuje praznine ili preklapanja među slojevima. Ipak i kod stepeničastih artefakata najčešći uzrok je pokretanje srca.



Slika XI Stepeničasti artefakti zbog pokreta srca, artefakti uzrokovani pokretima srca i krivim odabirom *pitch-a*.




Slika XII Stepeničasti artefakti zbog pokreta srca. Tahikardija i aritmija; Izvor slika XI i XII.: Hyun Seok Choi, MD, Byoung Wook Choi, MD, Kyu Ok Choe, MD, Donghoon Choi, MD, Kyung-Jong Yoo, MD, Myoung-In Kim, MD, Jinna Kim, MD; Pitfalls, Artifacts, and Remedies in Multi-Detector Row CT Coronary Angiography; RadioGraphics 2004; 24:787-800

Postoji značajna negativna korelacija između brzine otkucaja srca i kvalitete slike. Najlakši način izbjegavanja ovih artefakata je sniženje broja otkucaja premedikacijom.

5.2.4.2. Artefakti vezani uz disanje ili voljne pokrete

Artefakte, osim onih uzrokovanih pokretom srca, uzrokuje i pokretanje tijekom disanja te voljno pokretanje koje možemo lako spriječiti sa preciznim uputama pacijentu. Ovi artefakti imaju nepredvidive uzorke i ne mogu se ispraviti tijekom rekonstrukcije slike. Ovi artefakti umanjuju kvalitetu slike jer pokret tijela uzrokuje zamućenje i velike praznine i preklapanja među slojevima, a respiratorni pokreti uzrokuju stepeničaste artefakte slične onima koji nastaju pri kraju dugog inspiriraja. Međutim, artefakte vezane za plućne ili voljne pokrete razlikujemo od artefakata vezanih za pokretanje srca tako što je stepeničasti efekt, u ovom slučaju, vidljiv i na prednjoj stijenci prsnog koša i na srcu.

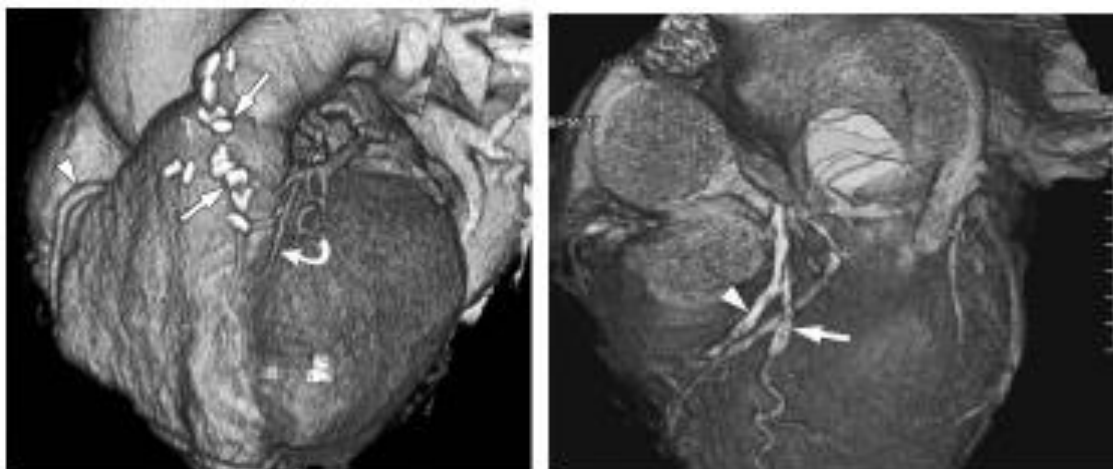


Slika XIII Slika XIII Stepeničasti artefakt nastao zbog disanja; Izvor Hyun Seok Choi, MD, Byoung Wook Choi, MD, Kyu Ok Choe, MD, Donghoon Choi, MD, Kyung-Jong Yoo, MD, Myoung-In Kim, MD, Jinna Kim, MD; Pitfalls, Artifacts, and Remedies in Multi-Detector Row CT Coronary Angiography; RadioGraphics 2004; 24:787-800

Davanje kisika pacijentima, koji ne mogu dugo zadržati dah, pokazalo se kao dobro rješenje za postizanje duljeg trajanja inspirija.

5.2.4.3. Artefakti vezani uz strukturu i beam hardening

Artefakti ove vrste najčešće nastaju zbog kirurških materijala koji imaju veliku atenuaciju rendgenskih zraka. Najčešće ih uzrokuju kirurške kopče ili žice, koje se koriste kod ugradnje prenosnica ili stentova, a mogu i nastati zbog prirodnih kalcifikacija u koronarnim arterijama. Materijali koji imaju visoku atenuaciju obično se prikazuju većima nego jesu. Iako prikaz kalcifikacija koronarnih arterija može biti koristan kod procjene ateroskleroze, artefakti ipak mogu utjecati na procjenu stenoze u zahvaćenom segmentu koronarne arterije. Artefakti koji nastaju zbog male atenuacije najčešće su uzrokovani mjehurićima zraka koji nastanu pri injiciranju kontrasta.

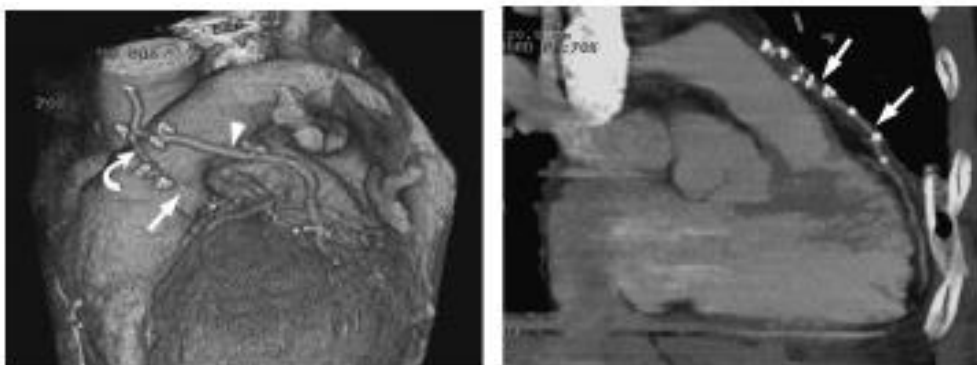


Slika XIV Beam hardening efekt urokovao kirurškim kopčama i artefakti zbog kalcifikacija u koronarnim arterijama; Izvor Hyun Seok Choi, MD, Byoung Wook Choi, MD, Kyu Ok Choe, MD, Donghoon Choi, MD, Kyung-Jong Yoo, MD, Myoung-In Kim, MD, Jinna Kim, MD; Pitfalls, Artifacts, and Remedies in Multi-Detector Row CT Coronary Angiography; RadioGraphics 2004; 24:787–800

Ovi artefakti mogu biti pogoršani pokretima ili lošim odabirom prozora, a isto tako mogu se izbjeći ako eliminiramo pokret te odaberemo dobar prozor za rekonstrukciju.

5.2.4.4. Artefakti uzrokovani tehničkim pogreškama i ograničenjima

Artefakti koji nastaju zbog tehničkih pogrešaka kod akvizicije podataka mogu se izbjeći dobrim planiranjem i izvedbom procesa skeniranja, što uključuje upute za pacijenta u vezi inspiriraju kao i optimalno polje skeniranja te odgoda snimanja, pitch i prozor rekonstrukcije. Za bolju interpretaciju nužno je koristiti rekonstrukciju prilagođenu svakom slučaju posebno.



Slika XV Pogreške kod postprocessinga. brisanje segmeta arterije, gubitak jasnoće; Izvor Hyun Seok Choi, MD, Byoung Wook Choi, MD, Kyu Ok Choe, MD, Donghoon Choi, MD, Kyung-Jong Yoo, MD, Myoung-In Kim, MD, Jinna Kim, MD; Pitfalls, Artifacts, and Remedies in Multi-Detector Row CT Coronary Angiography; RadioGraphics 2004; 24:787–800

6. CT KORONAROGRAFIJA U USPOREDBI SA DSA

Kod tehnike digitalne subtrakcijske angiografije slika se dobiva putem pojačala odnosno *flat detektora* (FD) kojima se stvara digitalna slika koju bilježi računalni sustav. Za razliku od kostiju, žile ne pokazuju veću apsorpciju rendgenskih zraka od okolnog tkiva. Kao rezultat toga, žile nisu posebno istaknute na RTG slici ako ne poduzmemo daljnje mjere kako bi ih istakli. DSA čine snimanja bez kontrastnog sredstva (slika-mask) i snimanja sa kontrastnim sredstvom (slika s kontrastom). Zatim se obavlja subtrakcija između slike s kontrastom i maske. Regije s istom atenuacijom RTG zraka poništavaju se međusobno na subtrahiranoj slici, dok se regije s (malo) drugačijom atenuacijom, kao što su žile ispunjene kontrastom, jasno naglašavaju.

Iako se DSA i dalje smatra zlatnim standardom kod dijagnosticiranja bolesti arterija i služi za procjenu točnosti ostalih metoda, ipak su, u zadnje vrijeme, njezino mjesto zauzele druge metode. Razlog tome su nedostaci pretrage: invazivnost, visoke doze zračenja, primjena kontrastnog sredstva, analizu ograničava i veličina vidnog polja, visoka osjetljivost na pokrete pacijenta, prostorna rezolucija je ograničena današnjim mogućnostima ravnih detektora i nema mogućnosti prikazivanja izvan lumena krvne žila. Neke od prednosti DSA su automatska ekspozicija, subtrakcija digitalne slike, digitalni *postprocessing*, velik broj slika u sekundi. Prednost je i prikaz u realnom vremenu što omogućuje procjenu hemodinamike.

Razvoj CT tehnologije, kroz proteklo desetljeće, rezultirao je značajnim poboljšanjima kod CT koronarografije. Posebno se ističu kvaliteta slike te smanjenje doze zračenja. Glavna indikacija za CT koronarografiju je procjena koronarne bolesti simptomatskih pacijenata sa niskim do srednjim rizikom od koronarne bolesti. Visoko rizični pacijenti sa simptomima trebaju odmah biti upućeni na DSA.

7. ZAKLJUČAK

Proteklo desetljeće za dijagnozu koronarne bolesti koristi se CT koronarografija zbog svoje neinvazivnosti i poboljšane prostorne i temporalne rezolucije. Srednja do visoka dijagnostička preciznost postiže se kada se CT koronarografija izvodi na 64-slojnom CT-u i može se koristiti kao učinkovita alternativa invazivnoj koronarografiji.

Međutim, nedostatak CT koronarografije je visoka doza zračenja. Iz tog razloga, kod izvođenja pretrage, treba imati strategiju smanjenja doze zračenja kad god je to moguće.

CT koronarografija sa prospektivnim EKG triger-ing-om daje visoku dijagnostičku kvalitetu slike i povezuje se sa niskim dozama zračenja te se smatra pouzdanom alternativom retrospektivnoj EKG gated CT koronarografiji kod pacijenata sa stabilnim i niskim pulsom. Važno je napomenuti da su doze zračenja kod CT koronarografija sa prospektivnim EKG-triger-ing-om iste ili čak niže od doza koje pacijent primi kod invazive koronarografije.

Unatoč nedostacima CT koronarografije, njezina dijagnostička vrijednost je neupitna te će se zasigurno nastaviti koristiti u kliničkoj praksi uz znatna poboljšanja koja će nastati zbog razvoja računalne i CT tehnologije.

8. LITERATURA

- [1] Putz R, Pabst R. Sobotta-Atlas anatomije čovjeka.2.izd.Zagreb: Naklada Slap; 2007;str.86
- [2] Krmpotić-Nemanić J, Marušić A. Anatomija čovjeka.2.izd.Zagreb:Medicinska naklada;2004;str.206-207
- [3] Mirić D, Lovel G, Vuković I. Koronarna bolest; Split: Hrvatsko kardiološko društvo - ogranak Split; 2006
- [4] Halpern EJ. Clinical applications of cardiac CT angiography.Insights Imaging.2010;1:205– 222
- [5] Guyton AC, Hall JE.Medicinska fiziologija.Zagreb:Medicinska naklada;2006;str.124
- [6] Liew GYH, Feneley MP, Worthley SG.Appropriate indications for computed tomography coronary angiography. MJA 2012; 196: 246–249
- [7] Sun Z.Coronary CT angiography with prospective ECG-triggering: an effective alternative to invasive coronary angiography.Cardiovasc Diagn Ther.2012;2(1):28-37
- [8] Choi HS, Choi BW, Choe KO, Choi D, Yoo K-J, Kim M-I, MD, Kim J.Pitfalls, Artifacts, and Remedies in Multi–Detector Row CT Coronary Angiography. Radiographics.2004; 24:787–800
- [9] Abbara S, Blanke P, Maroules CD, Cheezum M, Choi AD, Han K, i sur.SCCT guidelines for the performance and acquisition of coronary computed tomographic angiography: A report of the Society of Cardiovascular Computed Tomography Guidelines Committee Endorsed by the North American Society for Cardiovascular Imaging (NASCI). J Cardiovasc Comput Tomogr.2016; 10:435-449
- [10] Chu LC, Johnson PT, Fishman EK.Cardiac CT Angiography Beyond the Coronary Arteries: What Radiologists Need to Know and Why They Need to Know It. AJR.2014; 203:W583–W595
- [11] O’Brien JP, Srichai MD, Hecht EM, Kim DC, Jacobs JE.Anatomy of the Heart at Multidetector CT:What the Radiologist Needs to Know.Radiographics.2007; 27:1569–1582
- [12] Karlo CA, Leschka S, Stolzmann P, Glaser-Gallion N, Wildermuth S, Alkadh H.A systematic approach for analysis, interpretation, and reporting of coronary CTA studies.2012.Jun; 3(3): 215–228
- [13] Nastavni materijali s predavanja

9. SAŽETAK

Tema ovog završnog rada je korištenje CT koronarografije kod dijagnosticiranja koronarne bolesti. Ovaj rad ukratko opisuje anatomiju srca i koronarnih arterija te upoznaje čitatelja sa koronarnom bolesti.

Detaljno su opisane indikacije i kontraindikacije za MSCT koronarografiju te priprema pacijenta. Objašnjene su različite tehnike MSCT koronarografije uz komparaciju prednosti i nedostataka. Detaljno je objašnjen protokol i parametri snimanja. Posebna pozornost je data rekonstrukciji slike i analizi slike s naglaskom na moguće artefakte. Napravljena je i usporedba MSCT koronarografije i DSCT(*dual source* CT) kao i usporedba sa DSA.

10. SUMMARY

Premise of this paper is using of cardiac CT angiography when diagnosing coronary artery disease. This paper shortly describes anatomy and pathology of coronary arteries and meets the reader with coronary artery disease.

Indications and contraindications for MSCT coronarography and patient preparation are described in detail. Different techniques of MSCT coronarography have been described with a comparison of advantages and disadvantages. Detailed protocol and record parameters are explained. Particular attention is on image reconstruction and image analysis, focusing on possible artifacts. Comparison of MSCT coronarography and DSCT (dual source CT) as well as comparison with DSA were performed.