

Rehabilitacija bolesnika nakon moždanog udara

Vidović, Anamarija

Undergraduate thesis / Završni rad

2017

Degree Grantor / Ustanova koja je dodijelila akademski / stručni stupanj: **University of Split / Sveučilište u Splitu**

Permanent link / Trajna poveznica: <https://um.nsk.hr/um:nbn:hr:176:007712>

Rights / Prava: [In copyright](#)/[Zaštićeno autorskim pravom.](#)

Download date / Datum preuzimanja: **2025-01-24**



Sveučilišni odjel zdravstvenih studija
SVEUČILIŠTE U SPLITU

Repository / Repozitorij:

[Repository of the University Department for Health Studies, University of Split](#)



UNIVERSITY OF SPLIT



SVEUČILIŠTE U SPLITU

Podružnica

SVEUČILIŠNI ODJEL ZDRAVSTVENIH STUDIJA

PREDDIPLOMSKI SVEUČILIŠNI STUDIJ

FIZIOTERAPIJA

Anamarija Vidović

**REHABILITACIJA BOLESNIKA NAKON MOŽDANOG
UDARA**

Završni rad

Split, 2017.

SVEUČILIŠTE U SPLITU

Podružnica

SVEUČILIŠNI ODJEL ZDRAVSTVENIH STUDIJA

PREDDIPLOMSKI SVEUČILIŠNI STUDIJ

FIZIOTERAPIJA

Anamarija Vidović

**REHABILITACIJA BOLESNIKA NAKON MOŽDANOG
UDARA**

REHABILITATION OF PATIENTS AFTER STROKE

Završni rad/Bachelor's Thesis

Mentor:

Dr. sc. Ivanka Marinović, dr.med.

Split, 2017.

Rad je ostvaren na Zavodu za fizikalnu medicinu i rehabilitaciju s reumatologijom KBC-a Split.

Rad sadrži: 19 slika.

SADRŽAJ

1. UVOD	1
1.1. MOŽDANA CIRKULACIJA	2
1.1.1. Patofiziologija moždane cirkulacije	4
1.2. MOŽDANI UDAR	6
1.2.1. Ishemijski moždani udar (IMU)	7
1.2.2. Hemoragijski moždani udar (ICH i SAH)	9
1.3. DIJAGNOSTIKA MOŽDANOG UDARA	11
1.4. KLINIČKA SLIKA MOŽDANOG UDARA	14
1.4.1. Simptomi moždanog udara	15
1.4.2. Motorički ispadi	16
1.5. LIJEČENJE I PROGNOZA MOŽDANOG UDARA	18
1.6. FIZIKALNA TERAPIJA I REHABILITACIJA	20
1.6.1. Neurofiziološki pristup	22
2. CILJ RADA	24
3. PRIKAZ SLUČAJA	25
3.1. FIZIOTERAPIJSKI TRETMAN	26
3.1.1. Vježbe balansa i ravnoteže	26
3.1.2. Vježbe snaženja i istežanja muskulature	29
3.1.3. Vježbe fine motorike (radna terapija)	31
3.1.4. Ishod fizioterapijskog tretmana	35
4. ZAKLJUČAK	36
5. SAŽETAK	37
6. SUMMARY	38
7. LITERATURA	39
8. ŽIVOTOPIS	41

1. UVOD

Zahvaćenost moždanih ili vratnih krvnih žila vaskularnim poremećajima dovodi do cerebrovaskularne bolesti, čija je najčešća posljedica moždani udar. Faktori rizika za nastanak cerebrovaskularne bolesti određena su medicinska stanja poput hipertenzije, hiperkolesterolemije, dijabetesa, srčanih bolesti te bolesti karotidnih arterija i preboljenog moždanog udara. Životni stil također utječe na nastanak moždanog udara. To su navike poput pušenja, uporabe droga te pretilosti i pretjerane uporabe alkohola (3).

Godišnje 2.400 osoba na milijun stanovnika doživi moždani udar. 75% čine osobe sa prvim moždanim udarom, dok ostatak čine osobe sa recidivima. Posljedice moždanog udara mogu u 45% slučajeva biti nezamjetne, ali 31% ipak zadobije tjelesni hendikep, što moždani udar čini vodećim uzrokom invalidnosti u odraslih osoba. Ostalih 21% osoba koje zadobiju moždani udar završe letalno, što moždani udar dovodi na treće mjesto po uzroku smrtnosti odraslih osoba (1).

Akutni moždani udar hitno je medicinsko stanje te pravovremena intervencija znatno poboljšava prognozu bolesti. Razvojem CT-a te MR-a mozga omogućilo se mnogo bolje razumijevanje etiopatologije moždanog udara, što je dovelo do razvoja medikamentoznih, kirurških i endovaskularnih metoda liječenja (1).

Poznavajući čimbenike rizika za nastanak cerebrovaskularnih bolesti te unaprijeđenjem fizioterapijskih tehnika baziranih na neuroplastičnosti mozga, uz ostale metode liječenja u akutnoj fazi, rehabilitacija zauzima ključno mjesto u oporavku od moždanog udara kao vodećeg uzroka invalidnosti u odraslih.

1.1. MOŽDANA CIRKULACIJA

Neuroni su najmanje otporne stanice na manjak kisika u ljudskom tijelu. Ukoliko se prekine opskrba krvlju tih stanica na tek nekoliko minuta, ishemija vrlo brzo dovodi smrti stanica.

Mozak prehranjuju dvije parne krvne žile: - a. carotis interna i

- a. vertebralis (Slika 1.)

Arterija karotis interna opskrbljuje krvlju najveći dio obiju polutki velikog mozga, dok arterija vertebralis opskrbljuje krvlju moždano deblo i mali mozak.

A. carotis interna ulazi u lubanjsku šupljinu kroz istoimeni kanal, te daje tri grane:

- a. ophtalmica,
- a. cerebri anterior,
- a. cerebri media.

A. vertebralis proteže se uzlazno kroz otvore na poprečnim nastavcima vratnih kralježaka i to između 6. vratnoga kralješka do baze lubanje. Vertebralna arterija ulazi u lubanjsku šupljinu kroz foramen magnum, prati produljenu moždinu, te na donjem rubu mosta desna i lijeva arterija spajaju se i tvore a. basilaris. A. vertebralis i a. basilaris mnogobrajnim ograncima dovode krv u produljenu moždinu, most, srednji mozak i mali mozak.

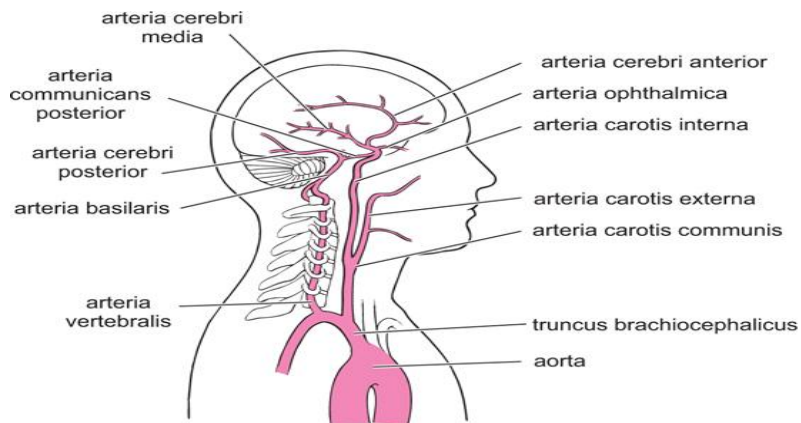
Grane a. vertebralis su: - a. spinalis anterior et posteriorn i

- a. inferior posterior cerebelli.

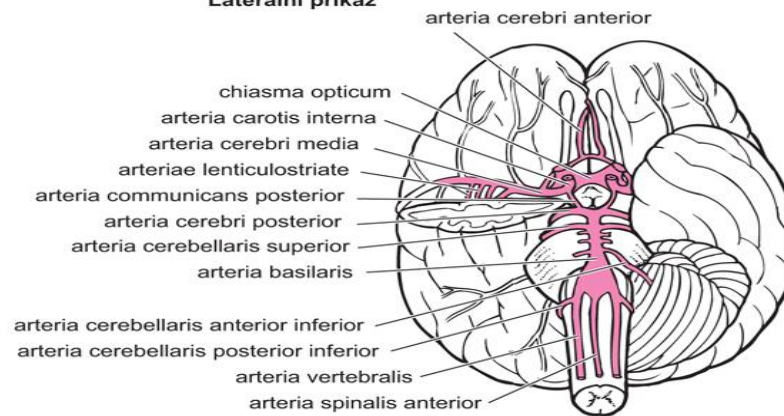
Grane a. basilaris su: - a. inferior anterior cerebelli,

- aa. pontis,

- a. labyrinthi,
- a. superior cerebelli i
- a. cerebri posterior.



Lateralni prikaz



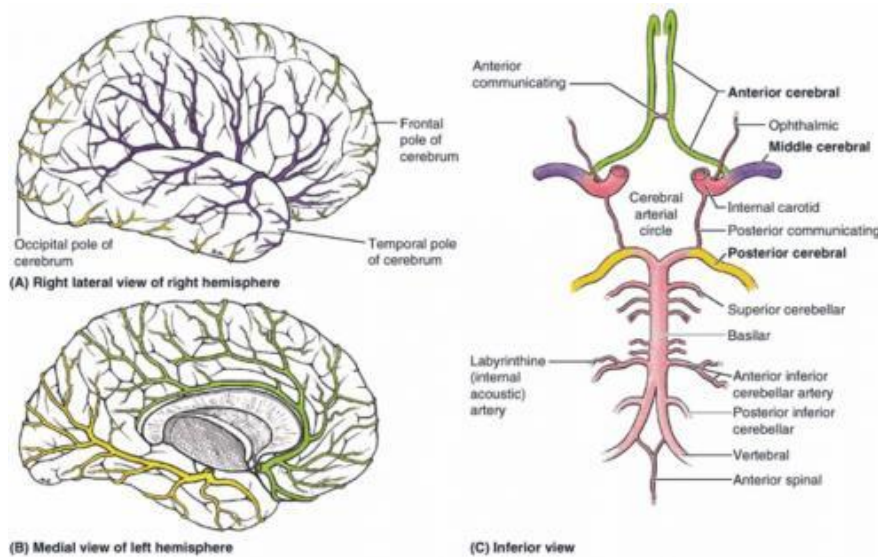
Inferiorni prikaz

Slika 1. Moždana cirkulacija

Desna i lijeva a. carotis interna spajaju se preko a. communicans anterior. Istostrane a. basilaris i a. carotis interna spajaju se preko a. communicans posterior. Tako na bazi mozga anastomozom između arterije karotis interne i arterije vertebralis, nastaje arterijski prsten ili Willisov prsten (Slika 2.).

Arterijski prsten oblikuju: - a. cerebri anterior,

- a. carotis interna,
- a. communis posterior te
- a. cerebri posterior desne i lijeve polutke mozga.



Slika 2. Willisov arterijski prsten

Odvod venske krvi obavlja se preko venskih pleksusa i sinusa dure koji su smješteni između dva sloja duralne ovojnice. Većina venske krvi odvodi se iz mozga unutarnjom jungularnom venom (v. jungularis interna) na bazi mozga (2).

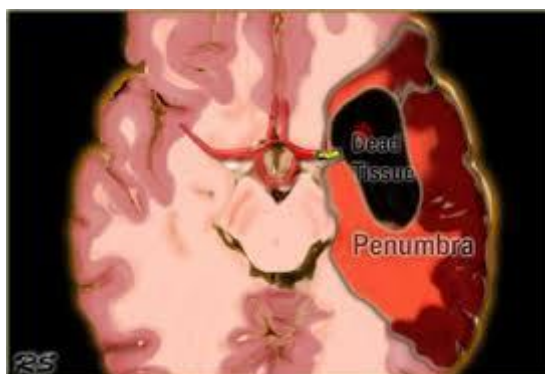1.1.1. Patofiziologija moždane cirkulacije

Normalna cerebralna perfuzija iznosi otprilike 60 mL na 100 g mozga u minuti. Prvi znakovi ishemije zamjećuju se kada perfuzija padne ispod 22 mL na 100 g mozga u minuti.

Ishemija, kao znak kritičnog ili potpunog smanjenja perfuzije tkiva, uzrokuje niz metaboličkih promjena u stanicama mozga. Uslijed nedostatka kisika i glukoze u stanicama, dolazi do poremećaja ionskih gradijenata i električnih potencijala. Neuroni ne mogu vršiti svoju funkciju, a daljnja ishemija dovodi do oštećenja.

Stupanj oštećenja ovisi o opsegu zahvaćenosti te o trajanju ishemije, a moždane stanice mogu preživjeti 5-10 minuta potpunog prekida cirkulacije. Uslijed dugotrajne ishemije, bila ona djelomična ili potpuna, dolazi do ireverzibilnih promjena na stanicama. Područje na kojem je došlo do nastanka ireverzibilnih promjena i posljedične nekroze neurona, naziva se infarktnom zonom.

Anastomozama između ogranka okludirane arterije i okolnih cerebralnih arterija u području oko infarkta, nastaje zona lokalne cerebralne hipoperfuzije (Slika 3. zona penumbre). Ona nastaje na granici između funkcionalnih i nekrotičnih promjena.



Slika 3. Zona penumbre; mrtvo tkivo

Zonu penumbre ugrožava citotoksični edem (povećanje volumena parenhima) koji nastaje ulaskom intersticijske tekućine u stanice koje su izgubile energetske zalihe za rad ionskih crpki. Također, do ugrožavanja zone penumbre dovodi i nastanak vazogenog edema nakon 2-5 dana trajanja ishemije.

Pucanjem hematoencefalne barijere dolazi do ulaska osmotski aktivnih tvari iz intravaskularnog u intracelularni i intercelularni prostor. Uslijed nastanka edema prethodno navedenim mehanizmima, dolazi do potpune nekroze stanica u zoni penumbre.

Autoregulacija je mehanizam kojim se mozak bori protiv poremećaja perfuzije. Ona služi tome da drži cerebralnu perfuziju konstantnom, unatoč oscilacijama sistemnog krvnog tlaka. Ona je učinkovita dok je sistolički krvni tlak iznad 70 mm Hg. Kada je autoregulacija oštećena, perfuzija ovisi o razlici sistemnog i intrakranijalnog tlaka.

Uslijed ruptur arterije, zbog volumnog efekta hematoma, porast intrakranijalnog tlaka brži je nego pri ishemiji pa su bolesnici češće somnolentni te su učestalije i glavobolje. Prodor krvi u moždane komore ili subarahnoidalni prostor dovodi do kemijskog podražaja moždanih ovojnica te se posljedično razvija meningizam (1).

1.2. MOŽDANI UDAR

Prema Svjetskoj zdravstvenoj organizaciji, moždani udar je naglo nastali fokalni deficit koji traje duže od 24 sata ili dovodi do smrti, a uzrokovan je cerebrovaskularnom bolešću. Prema mehanizmu nastanka oštećenja mozga, razlikujemo ishemijski moždani udar (IMU), hemoragijski moždani udar (intracerebralno krvarenje – ICH) te subarahnoidalno krvarenje (SAH) (Figura 1.).

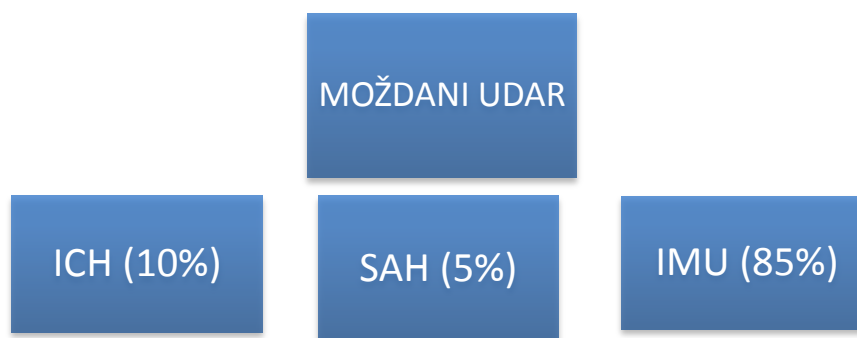


Figura 1. Vrste moždanog udara

Prema trajanju, moždani udar se dijeli na tranzitornu ishemijsku ataku (trajanje ishemijske kraće od 1 h), moždani udar u razvoju (postupni razvoj ishemijske) te na dovršeni moždani udar (definitivni neurološki ispadi) (1).

1.2.1. Ishemijski moždani udar (IMU)

Ishemijski moždani udar naglo je nastalo fokalno oštećenje s posljedičnim neurološkim deficitom, koje traje duže od jednog sata. Uzroci su najčešće netrombotička okluzija malih dubokih kortikalnih arterija (lakunarne lezije), zatim arterijska tromboza s padom moždanog protoka (Slika 3.) te arterijski embolizam. Dijagnoza se postavlja kliničkim pregledom uz CT ili MR mozga, da bi se utvrdilo sijelo i obujam lezije (5).

Ishemija je najčešće posljedica tromboze ili embolije. Ateromi kao potencijalni trombi, nastaju u područjima turbulencije u krvnoj struji, a to je posebice na mjestu karotidne bifurkacije te na mjestu grananja unutarnje karotidne arterije. Intrakranijalna tromboza javlja se dakle i u malim i velikim arterijama, a najčešće zahvaća stablo srednje moždane arterije (5).

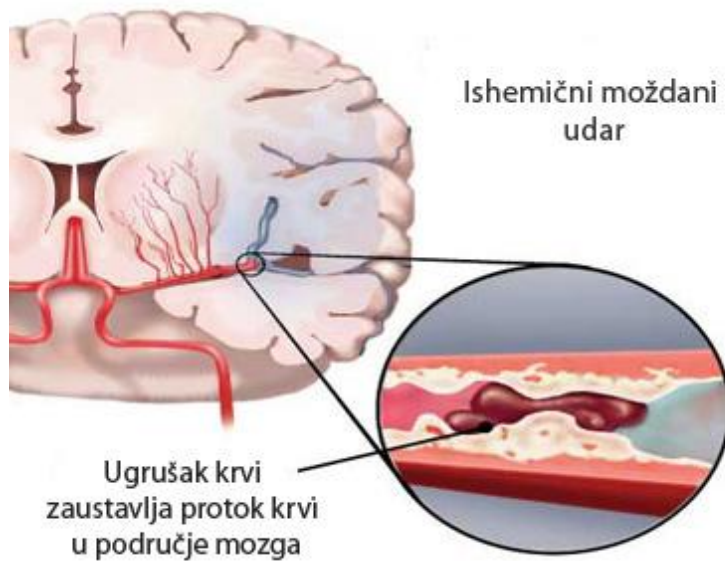
Zahvaća također i segment bazilarne i unutarnje karotidne arterije. Uzroci tromboze mogu biti različiti. jedan uzroka je upala, u okviru meningitisa, sifilisa ili vaskulitisa. Uzroci također mogu biti disekcije intrakranijalnih žila ili luka aorte, hiperkoagulabilna stanja, hiperviskozna stanja, rijetki poremećaji (moya moya bolest) kao i korištenje simpatomimetičkih lijekova (kokain) te starije generacije oralnih kontraceptiva (5).

Embolusi koji se mogu zaustaviti bilo gdje u arterijama moždanog krvotoka, nerijetko su kardijalnog podrijetla. Isti se javljaju kod bolesnika s atrijskom fibrilacijom, preboljenom reumatskom vrućicom, nakon infarkta miokarda, nakon endokarditisa na srčanim zaliscima, kod umjetnih zalistaka te nakon operacije na otvorenom srcu. Embolusi mogu podrijetlom biti i iz ateroma arterija na vratu te iz ateroma u luku aorte. Embolije mogu biti i masne (lomovi dugih kostiju) te zračne (dekompresijska bolest). Također, može se raditi i o trombima iz venske cirkulacije koji su zbog arterio-venskog šanta prešli iz venske u arterijsku cirkulaciju (5).

Ishemijski moždani udar može biti i posljedica malih lakunarnih žarišta. Ona se javljaju u bolesnika s neaterotrombotskim začepjenjem malih arterija koje opskrbljuju krvlju kortikalne strukture. Lakunarne lezije se javljaju u starijih bolesnika sa dijabetesom ili hipertenzijom (5).

Rjeđe, ishemijski moždani udar javlja se kao posljedica vazospazma ili kao posljedica venskog infarkta (5).

Kod četvrtine bolesnika sa ishemijskim moždanim udarom javljaju se glavobolje. U 20% slučajeva ishemijskog moždanog udara javljaju se žarišni simptomi. Najčešće su to tranzitorne ishemijske atake koje se prezentiraju hemianopsijom, dvoslikama, hemiparezom, hemihipoestezijom, disartrijom, disfazijom te otežanim hodom (1).

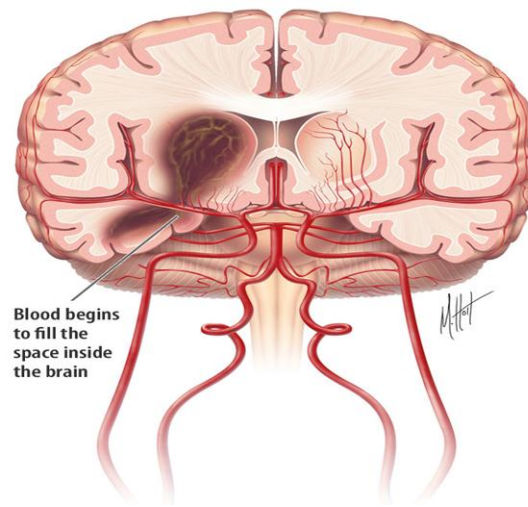


Slika 3. Ishemijski moždani udar

1.2.2. Hemoragijski moždani udar (ICH i SAH)

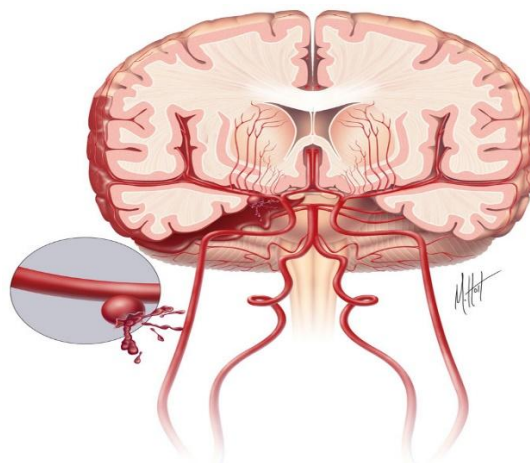
Kod intracerebralne hemoragije, krvarenje se događa izravno u moždani parenhim (Slika 4.). U području oko krvarenja dolazi do dodatnih oštećenja zbog pritiska koji stvara hematoma. Stoga može doći do porasta intrakranijalnog tlaka. Hemoragijski moždani udar povezan je sa većom smrtnošću nego ishemijski (6).

Prema mehanizmu nastanka, ICH može biti primaran (80%) i sekundaran (20%). Primarna intracerebralna krvarenja posljedica su hipertenzivnih promjena na malim krvnim žilama ili cerebralne amiloidne angiopatije. Sekundarna intracerebralna krvarenja nastaju zbog vaskularnih malformacija, uzimanja antitrombotika, koagulacijskih poremećaja, infekcija, iz tumora ili zbog korištenja simpatomimetičkih droga (1).



Slika 4. ICH – krvarenje u parenhim

Netraumatsko subarahnoidalno krvarenje nalazi se u oko 5% svih moždanih udara. U oko 85% slučajeva dolazi do ruptуре sakularne aneurizme na bazi mozga (Slika 5.), u 10% slučajeva radi se o perimezencefaličnom krvarenju koje nastaje rupturom vene, preostalih 5% uzrokuju rijetki poremećaji. Žene su 2 puta češće zahvaćene SAH-om od muškaraca (1).



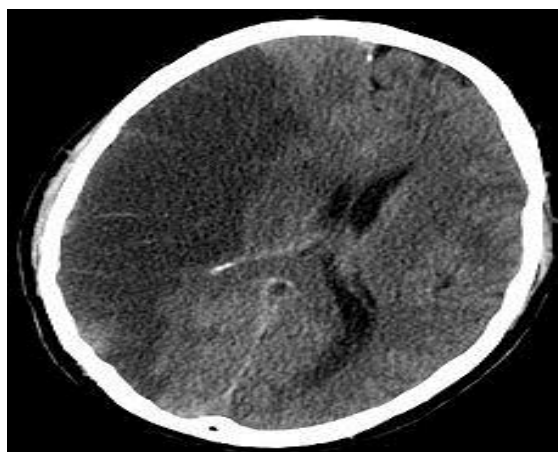
Slika 5. SAH uslijed puknuća aneurizme

Pacijenti sa hemoragijskim moždanim udarom imaju slične simptome kao i pacijenti sa ishemijskim moždanim udarom. Iako, pacijenti sa intracerebralnim krvarenje češće imaju glavobolje, promijenjen mentalni status, napadaje, mučninu i povraćanje (6). Jake glavobolje se mogu pojaviti nekoliko dana prije subarahnoidalnog krvarenja, što može biti način da se prepozna i spriječi veliko krvarenje. U prilog SAH-u govori i sniženje stupnja svijesti te zakočenost vrata. Pacijenti koji uzimaju peroralnu antikoagulantnu terapiju skloniji su razvoju ICH-a (1).

1.3. DIJAGNOSTIKA MOŽDANOG UDARA

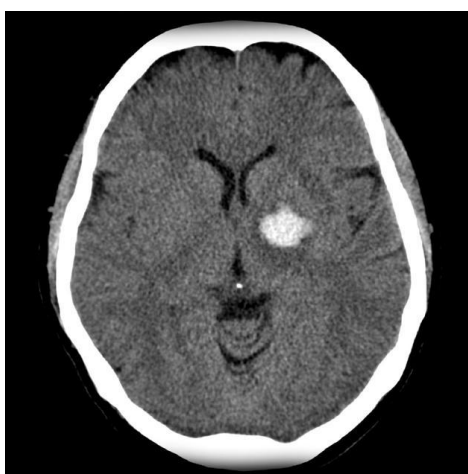Kliničkim pregledom može se utvrditi postoje li znaci moždanog udara i kada su se točno pojavili, kao i ukazuju li na ishemični ili hemoragični moždani udar te da li je hitno liječenje nužno. Sumnja na moždani udar se postavlja ukoliko postoji neurološki deficit koji odgovara oštećenjem moždanog parenhima u odgovarajućem opskrbnom području velikih krvnih žila mozga (5).

Dijagnostika moždanog udara temelji se većinski na magnetnoj rezonanci i kompjuterskoj tomografiji. Nativni CT mozga prikazuje ishemiju kao hipodenznu zonu nakon 7-24 h od nastupa simptoma (Slika 6.). Mogućnost vizualizacije lezije ovisi njenoj veličini, te lokalizaciji i intenzitetu (TIA ili manji infarkt moždanog debla neće se pokazati). U akutoj fazi (prva 3 sata), tražimo znakove poput gubitka nabora inzule, brisanja granice bijele i sive tvari te granice lentiformne jezgre u hemisferi u kojoj se očekuje ishemija (1).



Slika 6. CT snimka ishemijskog moždanog udara-zatamnjena površina lijevo

Hematom se pojavljuje kao hiperdenzna zona (Slika 7.) , najčešće homogena, odmah po nastanku simptoma, bez obzira na to nalazi li se u moždanom parenhimu ili subarahnoidalnom prostoru. Pri obradi bolesnika s moždanim udarom CT-om se koristimo za isključenje nevascularnih uzroka žarišnih ispada, u ranoj fazi CT-om se koristimo kada želimo isključiti hematom kao uzrok ispada (1).



Slika 7. CT snimka intracerebralnog krvarenja u bazalne ganglije

Magnetna rezonanca kao dijagnostička metoda prije pokazuje znakove infarkta, ali CT je bolja metoda u detekciji hematoma. Metoda izbora je u kasnijoj fazi bolesti kada CT ne može detektirati krv koja postaje izodenzna parenhimu mozga. U tablici 1. nalaze se indikacije za obje metode (1).

INDIKACIJE ZA CT	INDIKACIJE ZA MR
Diferencijalna dijagnostika prema drugim uzrocima žarišnih ispada	Dijagnostika u stražnjoj lubanjskoj jami
Razlikovanje infarkta i hematoma	Razlikovanje primarnog hematoma i hemoragijskog infarkta
Dijagnostika SAH-a	Otkrivanje znakova krvarenja 10 i više dana nako nastanka simptoma
Dio protokola u kandidata za trombolizu	Dijagnostika tromboze intrakranijalnih vena

Tablica 1.

Ostale rutinske dijagnostičke metode kod pacijenata sa moždanim udarom su kompletna krvna slika, sedimentacija eritrocita, glukoza u krvi, ureja, elektroliti u serumu, koagulogram, lipidogram, srčani enzimi i analiza urina. Nakon toga slijede EKG i CT mozga.

Dodatne pretrage izvodimo ako rutinska dijagnostika nije dovela do rezultata. U to spadaju MR i MRA te MSCT i MSCTA mozga i vrata. One omogućuju bolju rezoluciju prikaza parenhima, a angiografske sekvencije daju nam uvid u stanje krvnih žila mozga i vrata (1).

1.4. KLINIČKA SLIKA MOŽDANOG UDARA

U cerebrovaskularnim zbivanjima maksimalan stupanj deficita nastaje odmah, pri čemu svi dijelovi tijela s centrima u zahvaćenom dijelu mozga istodobno gube funkciju. Naglo nastaju žarišni epileptični napadaji, a migrena može biti praćena slabošću ili utrnulošću nakon koje slijedi tipična glavobolja. Poremećaji cirkulacije uzrokuju negativne fenomene poput slabosti ili gubitka osjeta i vida, dok žarišni epileptični napadaji uzrokuju pozitivne fenomene poput toničko-kloničkih grčeva i vidnih halucinacija (1).

Temeljeno na sljedećim parametrima neurološkog pregleda određuju se i definiraju ispadi funkcije: motorička funkcija, senzorna funkcija, moždana funkcija, hod, duboki tetivni refleksi, govor, mentalni status i svijest (7).

Prema prethodno navedenim parametrima, klinička slika se očituje motoričkim ispadima koji su najevidentniji nastankom centralne kljenuti i kontralateralne hemipareze ili hemiplegije. Od ostalih funkcija, evidentne su smetnje ravnoteže, govora, vida i sluha, smetnje kontrole sfinktera. Također dolazi i do promjena ponašanja i osobnosti uz depresiju i demenciju.

Ovisno o tome koje arterije su zahvaćene, javljaju se različiti simptomi i znakovi.

Kada se dogodi infarkt u irigaciji srednje cerebralne arterije dolazi do kontralateralne hemipareze, kontralateralne hiperestezije, ipsilateralne hemianopsije, agnozije, receptivne ili ekspresivne afazije, manjka pažnje. Izraženija je pareza ruke nego noge (7).

Usljed infarkta u irigaciji prednje verebralne arterije dolazi do promijenjenog mentalnog statusa, afazije, kontralateralne pareze, veće u nogama nego u rukama, kontralateralnih senzornih deficita, smetnji hoda te urinarne inkontinencije (7).

Kod infarkta u irigaciji stražnje cerebralne arterije dolazi do ipsilateralne ozljede III. do XII. moždanog živca, do kontralateralnih motoričkih i osjetnih ispada, do bilateralnih motoričkih i senzoričkih ispada, do poremećaja pokretanja bulbusa, do izolirane hemianopsije te kome (1).

Kod lakunarnog sindroma dolazi do čisto motoričkog moždanog udara ili do čisto senzoričkog moždanog udara. Također može doći i do senzomotoričkog MU. Javlja se ataktična hemipareza (1).

1.4.1. Simptomi moždanog udara

Simptomi moždanog udara variraju od osobe do osobe. Očituju se afekcijom dijela tijela čiji se centar funkcije nalazi u oštećenom dijelu mozga.

Primarni simptomi najčešće su sljedeći:

- na licu dolazi do spuštanja oka ili usne jedne strane, kontralateralne od mjesta oštećenja te se osoba ne može nasmijati simetrično
- osoba ne može podignuti obje ruke simetrično zbog osjećaja slabosti i utrnulosti u jednoj ruci
- dolazi do poremećaja u govoru ili pak do potpune nemogućnosti izgovaranja riječi, unatoč budnosti (afazija)

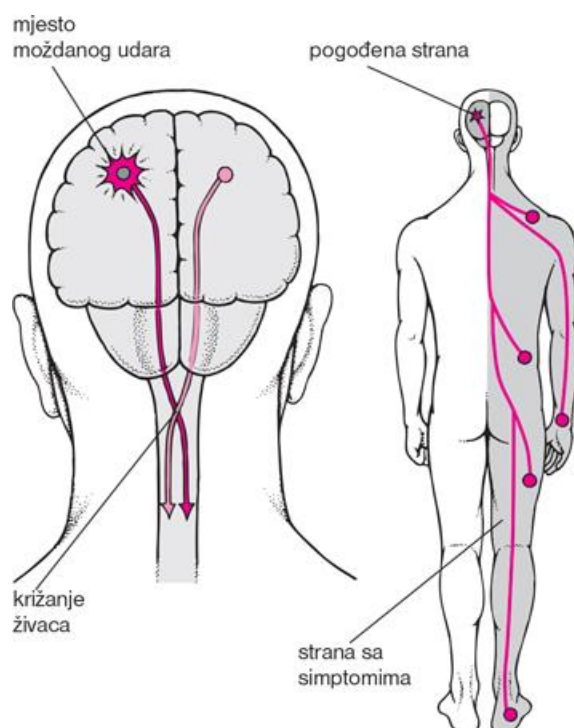
Ostali mogući simptomi su:

- potpuna paraliza jedne strane tijela,
- iznenadno zamućenje ili gubitak vida,
- smušenost,
- poremećaji kognicije,
- problemi ravnoteže i koordinacije,
- poteškoće pri gutanju (disfagija),

- iznenadna vrlo snažna glavobolja
- gubitak svijesti (8).

1.4.2. Motorički ispadi

Moždani udar kao oštećenje gornjeg motoneurona, dovodi do pojave specifičnog skupa simptoma i znakova. Javlja se pareza ili paraliza kontralateralne skupine mišića (Slika 9.). Dolazi do povišenja tonusa te pojačanja tetivnih refleksa, dok su površinski abdominalni najčešće ugašeni. Jedan od najpouzdanijih znakova oštećenja gornjeg motoneurona je pojava znaka Babinskog. Atrofija, koja se ponekad može naći kod takvih pacijenata, pojavljuje se kao posljedica nemogućnosti aktivnog pokreta (8).



Slika 8 . Korelacija mjesta moždanog udara i dijela tijela sa ispadom funkcije

Pacijenti sa akutnim moždanim udarom i posljedičnom hemiplegijom u početku imaju flakcidnu centralnu kljenut. To je sniženje tonusa koje nastaje uslijed spinalnog šoka. Kasnije dolazi do hipertonusa zbog neravnoteže inhibicijskih i ekscitacijskih centara u retikularnoj formaciji moždanog debla. Cijeli taj mehanizam dovodi do nastanka spazma kao posljedice oštećenja gornjeg motoneurona. Spazam karakterizira povećan otpor pasivnom istezanju mišića, nakon čega slijedi „fenomen džepnog nožića“. Javlja se u antigravitacijskim mišićima te prvo zahvaća distalne dijelove gornjih i donjih udova, a zatim i proksimalne (3).

Kod gornjih ekstremiteta do spazma dolazi u:

- aduktorima nadlaktice,
- unutarnjim rotatorima ramena,
- fleksorima lakta,
- pronatorima podlaktice,
- fleksorima prstiju i šake te u aduktoru palca.

Kod donjih ekstremiteta dolazi do spazma:

- ekstenzora kuka,
- aduktora kuka,
- ekstenzora koljena te stopala u plantarnoj fleksiji i inverziji (3).

Sekundarna oštećenja nastaju kada dođe do poteškoća u oporavku motoričkih funkcija. Te poteškoće posljedica su produžene flakcidne kljenuti i tome susljedne nemogućnosti izvršenja voljnog pokreta. Izraziti spazam koji dovodi do određenog sinergičnog obrasca pokreta, također otežava oporavak. Ključan čimbenik u oporavku je i senzorna te kognitivna sposobnost čije oštećenje izrazito otežava oporavak (3).

- Sekundarna oštećenja su:
- dekubitus,
 - kontrakture,
 - atrofije mišića,
 - tromboza,

- respiratorne komplikacije,
- urinarna inkontinencija,
- subluksacija ramena,
- sindrom rame-šaka.

1.5. LIJEČENJE I PROGNOZA MOŽDANOG UDARA

Liječenje bolesnika sa moždanim udarom dijeli se na primarnu prevenciju, liječenje akutnog moždanog udara te na sekundarnu prevenciju i rehabilitaciju. Primarna prevencija vrši se kroz masovne mjere poput poticanja na prestanak pušenja, kontrolu krvnog tlaka te tjelovježbu (1).

U akutnoj fazi bolesnika se usmjerava specijaliziranim ustanovama s jedinicama za liječenje moždanog udara, gdje se specifičnim i općim mjerama liječenja pokušava smanjiti smrtnost te naknadni invaliditet (1).

Sekundarna prevencija sastoji se od niza mjera brige o zdravlju kojim se sprječava pojava recidiva. Rehabilitacija obuhvaća niz mjera kojima se liječi i osposobljava osoba sa zaostalim invaliditetom (1).

Prije same dijagnoze potrebno je najprije stabilizirati bolesnika. Kod bolesnika s poremećajem svijesti potrebno je osigurati prohodnost dišnih putova. Ukoliko se sumnja na porast intrakranijalnog tlaka, potrebno je isti pratiti te po potrebi pristupiti terapiji koja će smanjiti edem mozga. Potrebno je korigirati prateće poremećaje (npr. vrućica, hipoksija, dehidracija, hipertenzija, hiperglikemija) kod akutnog moždanog udara kao i u stadiju oporavka (5).

Specifično liječenje ovisi o vrsti moždanog udara.

Kod ishemijskog moždanog udara koristi se trombolitička sistemna terapija rekombinantnim tkivnim plazminogenkim aktivatorom (r-Tpa) koji otapa emboluse ili primarne trombe postižući u većini slučajeva reperfuziju okludirane arterije.

Nažalost, zbog toga što većina pacijenata ima kontraindikacije za ovu terapiju (povećana sklonost krvarenju, na CT-u ICH, krvni tlak >185 mm Hg) koja je primjenjiva u prva 3 sata, većina bolesnika biva podvrgnuta samo općim mjerama liječenja. To su poboljšanje perfuzije ugroženog tkiva, smanjivanje metaboličkih potreba mozga te održavanje biokemijske ravnoteže organizma (1).

Liječenje intracerebralnog krvarenja, ICH-a, provode se opće mjere slične navedenima za liječenje ishemijskog moždanog udara. Najvažnija razlika je u kontroli krvnog tlaka zbog opasnosti od širenja inicijalno nastalog hematoma. Bolesnici sa ICH-om moraju biti pod stalnim nadzorom da bi na vrijeme mogli prepoznati porast intrakranijalnog tlaka koji upućuje na ponovno krvarenje ili razvoj edema. U slučaju površinskih i cerebelarnih hematoma, dekompresija se može izvršiti neurokirurškim zahvatom (1).

Liječenje SAH-a vrši se početno općim mjerama, dakle stabilizacijom krvnog tlaka, volumena krvi i poremećaja elektrolita. Provodi se analgezija, sedacija te započinje prevencija vazospazma. On nastaje djelovanje raspadnih produkata krvi na stijenke arterija, a može uzrokovati difuznu ili žarišnu ishemiju mozga. Učinkovitost liječenja vazospazma nadzire se transkranijalnim doplerom. Ključan postupak u liječenju bolesnika sa aneurizmatiskim SAH-om je neurokirurško (clipping) ili endovaskularno (coiling) zatvaranje aneurizme (1).

Tijekom oporavka potrebno je spriječiti mogućnost razvoja aspiracijske pneumonije, duboke venske tromboze i plućne embolije, dekubitusa te paziti na dovoljan unos kalorija u prehrani kod nepokretnih bolesnika. Potrebno je što ranije započeti s izometrijskim vježbama oduzetih ekstremiteta kao bi se spriječio razvoj kontraktura te s vježbama disanja u smislu prevencije razvoja atelektaza i pneumonije. Većini bolesnika potrebna je okupacijska i fizikalna terapija. Neki od bolesnika trebaju i dodatnu terapiju, npr. terapiju govora, hipolipemijsku ili hipoglikemijsku dijetu i sl. Depresija je česta nakon moždanog udara i može kod težih oblika zahtijevati i uvođenje antidepressiva i bihevioralnu terapiju. U rehabilitaciji bolesnika s moždanim udarom najbolji je interdisciplinarni pristup (5).

Prvih dana od nastanka moždanog udara, tijek bolesti i prognozu teško je predvidjeti. Znakovi koji upućuju na lošiju prognozu i ishod moždanog udara su: starija životna dob, poremećaj svijesti, afazija, kao i znakovi zahvaćenosti moždanog debla. Raniji oporavak i mlađa životna dob predznak su boljeg oporavka. Oko 50% bolesnika sa srednje jakim motoričkim deficitom i većina s blažim motoričkim deficitom može zadovoljiti svoje svakodnevne osnovne potrebe, u dobrom su kontaktu i orijentirani, hodaju sami ili uz pomoć. Kompletni oporavak javlja se u oko 10% slučajeva. Korištenje oduzetog uda može biti ograničeno, a neurološki ispad koji zaostane nakon 12 mjeseci najčešće je trajni. Ukoliko se javi recidiv moždanog udara, neurološki ispad se pogorša. Oko 20% bolesnika umire u tijeku hospitalizacije, a stopa mortaliteta raste s dobi (10).

1.6. FIZIKALNA TERAPIJA I REHABILITACIJA

Iako je medicina napredovala u liječenju moždanog udara, kvalitetna rehabilitacija nužna je. Rehabilitacija takvih bolesnika zahtijeva multidisciplinarnan pristup, koristeći se znanjem o neuroplastičnosti mozga te mogućnostima facilitacije funkcija. Kroz rehabilitaciju potrebno je poticati adaptaciju na gubitak fizičke ili psihosocijalne funkcije te time pomoći bolesniku da poboljša kvalitetu života.

U rehabilitaciji je ključno postavljanje dugoročnih i kratkoročnih ciljeva te provođenje terapijskih metoda. Važno je provoditi evaluaciju tijekom procesa rehabilitacije, jer se time izbjegava mogućnost pogreške u terapiji (11).

Da bi se rehabilitacija nakon akutne faze započela, potrebno je obaviti procjenu funkcionalnih sposobnosti bolesnika. Ona se vrši kroz nekoliko testova i mjerenja, a to su: opseg pokreta u zglobovima, mjerenje obima i dužine ekstremiteta, manualni mišićni test, Barthel indeks, Mini mentalni status i FIM (12).

Barthelov indeks je test kojim evaluiramo sposobnost za izvođenje aktivnosti svakodnevnog života. Te aktivnosti su aktivnosti u krevetu, aktivnosti u invalidskim kolicima, aktivnosti samozbrinjavanja te aktivnosti kretanja i penjanja. Ovaj test se najčešće provodi na odjelu, jer glavni cilj stacionarne rehabilitacije i jest osposobljavanje za ASŽ. Zbroj kod unošenja podataka kod Barthel indeksa se kreće od 0 do 100. Ako je zbroj od 0 do 20 onda to označava potpunu ovisnost, ako je od 21 do 60 označava tešku ovisnost, od 61 do 90 umjerenu ovisnost, od 91 do 99 laku ovisnost dok 100 označava samostalnu osobu u svim aspektima svakodnevnog života. Ovaj test ispunjava se po prijemu bolesnika na odjel te pri otpustu (12).

Sama rehabilitacija započinje u ranoj fazi (nakon 48 h).

Provode se vježbe u krevetu:

- vježbe istezanja i povećanja opsega pokreta,
- vježbe disanja,
- vježbe za cirkulaciju
- pravilno pozicioniranje pacijenta čime se prevenira nastanak dekubitusa.

Postupno, dolazi se do prilagodbe na sjedenje te nakon toga i do vertikalizacije.

Nakon toga, slijede vježbe ravnoteže i koordinacije, zatim razvijanje selektivnih pokreta, hodanje uz pomagala te vježbe za aktivnosti svakodnevnog života koje se vrše kroz radnu terapiju koja ima ključnu ulogu u osposobljavanju osobe za samostalni život.

Rehabilitacija se nastavlja i kod kuće uz prethodnu edukaciju te se fizioterapijski program izrađuje individualno (13).

Kineziterapija se stavlja na prvo mjesto u rehabilitaciji osoba s preboljenim moždanim udarom. Takozvani tradicionalni pristup se bazira na jačanju preostale muskulature s ciljem kompenzacije oštećenih dijelova pomoću vježbi snaženja. Danas se naglasak sve više stavlja na neurofiziološki pristup koji se temelji na neuroplastičnosti mozga (13).

Od ostalih oblika fizikalne terapije koriste se:

- kriomasaža i termoterapija
- TENS, DD, IF, GALVANIZACIJA, ES,
- biofeedback
- hidrogimnastika
- FES (funkcionalna elektrostimulacija)

Preporučuje se i hipoterapija (terapija jahanjem). Pacijentu se pokretljivost olakšava pomagalicama poput hodalice, štapova i štaka. Također postoje i pomagala koja pomažu u ASŽ poput prilagođenog posuđa i ostalih predmeta za svakodnevnu upotrebu. Koriste se i ortoze kojima se omogućava postavljanje zglobova u funkcionalni položaj. Najčešće se koristi ortoza gležanj stopalo koja potpomaže dorzalnu fleksiju koja je onemogućena ukoliko postoji pareza n. peroneusa kao posljedica MU (13).

1.6.1. Neurofiziološki pristup

Neuroplastičnost je pojava u kojoj se nakon lezije javlja mogućnost facilitacije funkcionalne i strukturalne reorganizacije. Prema Bishopu (1982.) i Kiddu (1992.) postoje tri fenomena neuroplastičnosti. Prvi fenomen je denervacijska supersenzitivnost u kojoj dolazi do gubitka presinaptičke i postsinaptičke inhibicije. Postsinaptička membrana mijenja broj i osjetljivost svojih receptora (pojava spazma). Drugi fenomen je nicanje kolaterala u stanicama oko lezije. Treći fenomen je otkrivanje latentnih sinapsi čime se stvaraju novi živčani putevi. Povećanje ili smanjenje aktivnosti sinaptičkih puteva oko lezije ovisi o vrsti i količini informacija koje primaju (14). Neurofiziološki pristup obuhvaća vježbe koje se bave ponovnim motoričkim učenjem normalnih uzoraka pokreta koji potiču ispravnu plastičnost mozga.

Ovaj pristup također teži normaliziranju tonusa. Najpoznatije tehnike su PNF, Brunnstrom i Bobath pristup. Plastičnost mozga potiče se ponavljanjem normalnog pokreta.

PNF ili proprioceptivna neuromuskularna facilitacija temelji se na ideji Kabata, Vossa i Knotta da pokreti nisu izvedeni samo određenim mišićima, već koordiniranom aktivnošću više mišićnih skupina. Ova tehnika uključuje kompleksne trodimenzionalne pokrete trupa i udova. Savladavanjem tih pokreta dolazi do facilitacije funkcionalnih aktivnosti kao što je hodanje (3).

Brunnstrom tehnika jedina je tehnika dizajnirana izričito za pacijente s moždanim udarom. Signe Brunnstrom 1950-ih je zamijetio da su prvi voljni pokreti nakon MU sinergični pokreti. Ona je predložila facilitaciju snage i kontrole sinergičnih pokreta s ciljem poboljšanja njihove funkcionalne upotrebljivosti. Ova terapija se rijetko upotrebljava jer pojačava abnormalne obrasce pokreta (3).

Bobath pristup koju su osmislili Karl i Bertha Bobath u svrhu facilitacije motoričkog razvoja u djece sa cerebralnom paralizom, kasnije se počela primjenjivati i u pacijenata sa moždanim udarom. Ovaj pristup koristi se razvojnim obrascima pokreta (valjanje, sjedenje, puzanje, koračanje) da bi se normalizirao tonus mišića i time omogućili normalni funkcionalni obrasci pokreta trupa i udova (3). Bobath terapiju fizioterapeut provodi pomoću pravilnog rukovanja preko ključnih točaka (glava, rameni pojas, centralna ključna točka, zdjelica, šake i stopalo). Da bi došlo do facilitacije pokreta potrebno je dati pravilnu senzornu i proprioceptivnu informaciju, zatražiti pravilan odgovor te time potaknuti kontroliranu aktivnost. Da bi se pokret izvršio, potrebno je inhibirati spazam pomoću postavljanja u pravilan posturalni položaj, pomoću izvođenja normalnog pokreta, normalnom reakcijom balansa te manualnom mobilizacijom mišića i tetiva (4).

2. CILJ RADA

Svrha ovog rada je prikazati fizioterapijski tretman na pacijentu sa preboljelim moždanim udarom. Sukladno mjestu lezije, došlo je do posljedičnih funkcijskih deficita. Te poteškoće rezultirale su ometenostima u svakodnevnom životu pacijenta. Stoga će u slijedećem dijelu ovog rada biti prikazane metode fizikalne terapije kojima se ciljano djeluje na povratak izgubljenih ili oštećenih funkcija. Pomoću prikupljenih anamnestičkih podataka biti će prikazan napredak od samog incidenta, do stanja pacijenta u vrijeme zabilježenog tretmana.

3. PRIKAZ SLUČAJA

Pacijent I.V. rođen 1969. godine, liječen je na Klinici za neurologiju zbog slabosti desnih udova i smetnji s vidom. Dijagnosticiran mu je ishemijski moždani udar sa posljedičnom desnostranom hemiparezom i desnostranom homonimnom hemianopsijom.

Iz anamneze se saznaje da je dovezen helikopterom s Mosora gdje je planinario. Na dan prijema nastupila je iznenadna slabost desnih udova, utrnutost desne polovice lica i desnih udova. Naveo je blažu difuznu glavobolju i mučninu. Do tada je bio zdrav, bez štetnih navika.

Iz medicinske dokumentacije saznaje se da je pacijent pri prijemu bio u kontaktu, očuvanog stanja svijesti. U neurološkom statusu opisana je desnostrana hemianopsija kao i nešto plića desna nazolabijalna brazda. Jezik je bio medioproniran pri protruziji. Desnu ruku nije održavao u pozicijsko supinacijskom testu, a noga je u položaju po Magazziniju zauzimala nešto niži položaj. Tonus je bio povišen na desnim udovima, a miotatski refleksi su bili simetrični. Postojala je hipestezija desne polovice lica kao i desnih udova. Patoloških refleksa nije bilo. Govor je bio uredan.

Od dijagnostičke obrade napravljen je hitni MSCT mozga kojim je utvrđena manja ishemijska lezija lijevo. Liječen je kristaloidima, acetilsalicilnom kiselinom i niskomolekulskim heparinom. Drugog dana liječenja premješten je iz Jedinice intenzivne skrbi u odjelnu sobu. Po stabilizaciji kliničke slike započeta je rehabilitacija te je pacijent nakon tjedan dana premješten na daljnju rehabilitaciju na Zavod za fizikalnu medicinu, rehabilitaciju i reumatologiju.

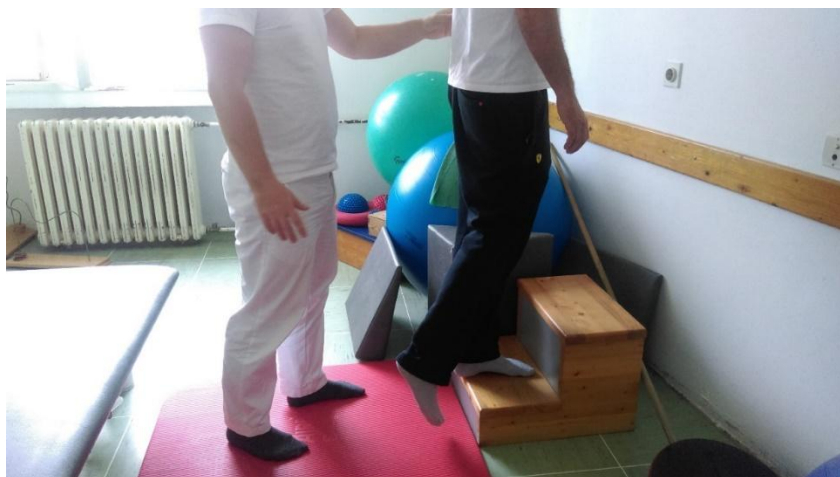3.1. FIZIOTERAPIJSKI TRETMAN

Po otpustu sa stacionarne rehabilitacije, pacijent je upućen na ambulantnu rehabilitaciju u Zavod za fizikalnu medicinu i rehabilitaciju s reumatologijom KBC-a Split. Liječnik mu je propisao 15 tretmana neuromuskularne reedukacije sa individualnim pristupom. U sljedećem dijelu rada biti će prikazan tretman u kojem se fizioterapeut bazirao na rehabilitaciju oštećenih funkcija. Pacijent je tijekom terapije bio u dobrom stanju te motiviran za daljnji napredak i učenje o oštećenju te mogućnostima oporavka.

3.1.1. Vježbe balansa i ravnoteže

Ravnotežu možemo opisati kao sposobnost zadržavanja određenog položaja tijela ili dijela tijela pri kontaktu s podlogom koja je u mirovanju ili gibanju. Razlikujemo statičku i dinamičku ravnotežu. Statička ravnoteža je sposobnost kontrole posturalnoga gibanja, tj. zadržavanje statičke pozicije tijela i uspravnog stava u stajanju. Dinamička ravnoteža je sposobnost brzog odgovora tijela na promjene ravnoteže i predviđanje promjena pri pokretu tijela. Dinamička ravnoteža izrazito je važna u hodu (15). Vježbe propriocepcije pomažu u obnavljanju funkcije balansa i stoga ih je poželjno uvrstiti u rehabilitacijski program jer na taj način preveniramo nove ozljede. U tu se svrhu koriste različite balansne platforme i lopte. Sljedeće slike će prikazati neke od vježbi razvnoteže i balansa, prilagođene oštećenju pacijenta.

Jedan od zaostalih deficita uzrokovan moždanim udarom poremećaj je balansa i ravnoteže. Na slici je prikazana vježba u kojoj se pacijent uz nadzor fizioterapeuta penje na stepenicu jednom nogom, čime se oslonac smanjuje te zadržava balans u tom položaju. Da bi se ravnoteža održala, težište se pomiče prema naprijed te na nogu na koju je pacijent oslonjen.



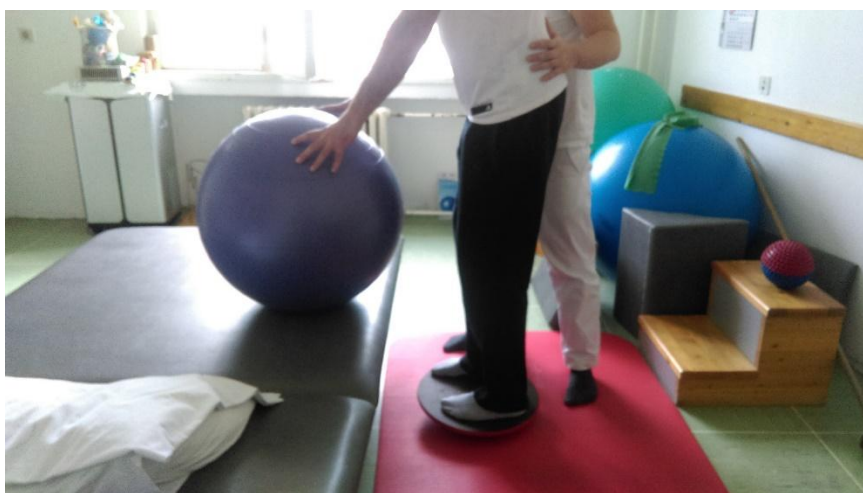Slika 9. Vježbe prijenosa težine-ravnoteže

Sljedeća vježba ravnoteže i balansa sastoji se od oslonca na jednu nogu u razini, uz istovremeno pridržavanje lopte u rukama, čime se isključuju ruke kao dio refleksne reakcije održavanja ravnoteže. Vježbe ravnoteže nužne su za pravilan hod te se navedenim postupcima postiže učenje pravilnog prijenosa težine, težišta te prilagodba na promjenu oslonca.



Slika 10. Vježbe prijenosa težine-ravnoteže

Sljedeća vježba sastoji se od zadržavanja ravnoteže na balans dasci uz pridržavanje za veliku loptu. Balans daska služi kao vježba dinamičke propriocepcije čime se mozgu daje informacija o brzini i smjeru pokreta. Vježbe propriocepcije potpomažu ravnoteži jer se njima budi i veća svijest o položaju i suodnosima dijelova tijela.

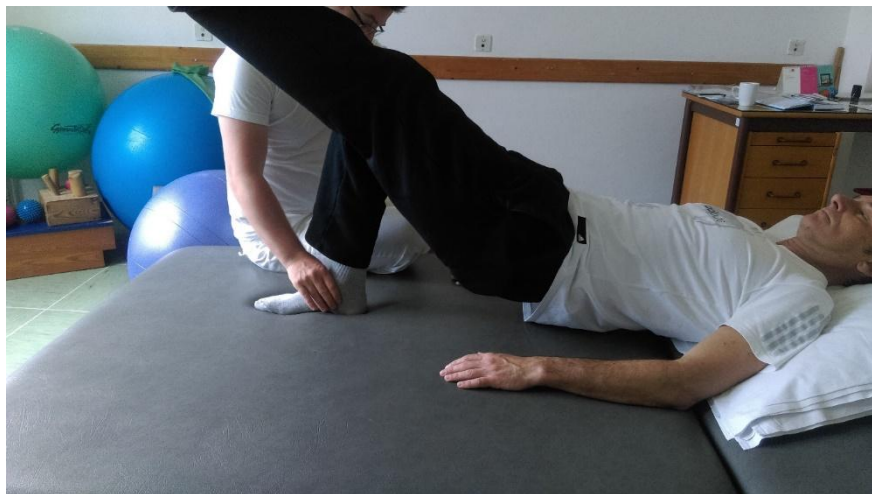

Slika 11. Vježbe balansa na balans dasci

3.1.2. Vježbe snaženja i istezanja muskulature

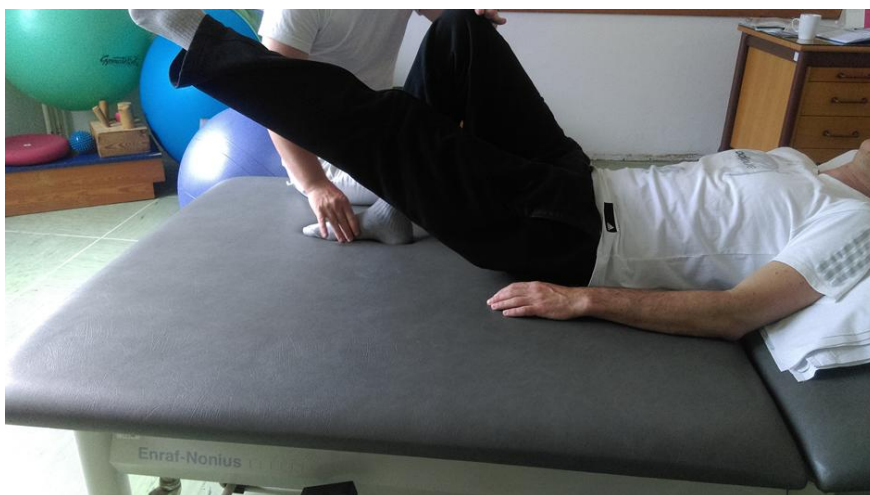
Kineziterapija u smislu vježbi snaženja koristi dvije vrste mišićne kontrakcije: statičku ili izometričku kontrakciju te dinamičku kontrakciju mišića koja pak može biti koncentrična i ekscentrična. U ovom slučaju vrše se dinamičke vježbe pomoću kojih se djeluje na mišiće ključne za hod koji je često poremećen uslijed moždanog udara. Istezanje mišića indicirano u slučaju ovog pacijenta obuhvaća točno one grupe mišića koje su sklone sinergiji te spazmu. To su ekstenzori noge te plantarni fleksori stopala. Time se sprječava skraćivanje mišića i samim time utječe se na pravilan hod.

Na slikama je prikazana vježba snaženja zdjelice muskulature. Pacijent jednu nogu uz fizioterapeutovu pomoć drži fiksiranu za podlogu dok istovremeno drugu ispruža te podiže zdjelicu od podloge. Taj pokret je moguć zbog ekscentrične kontrakcije m. quadricepsa i koncentrične kontrakcije m. gluteusa.



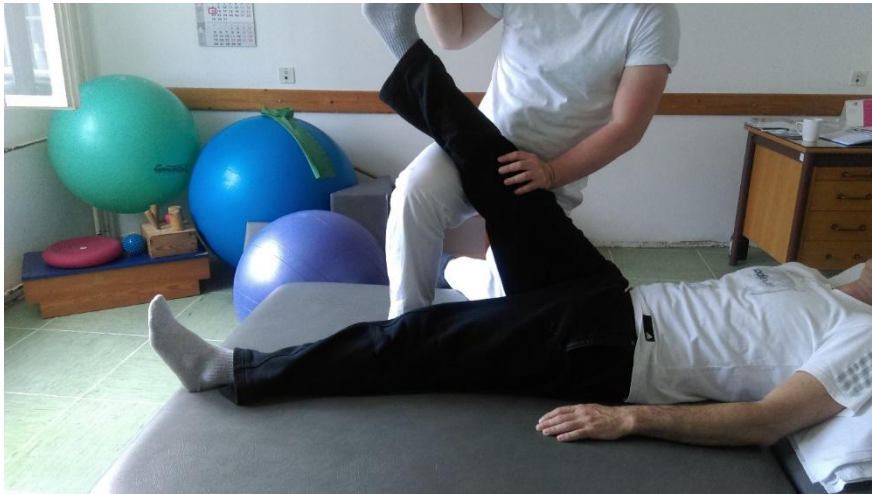Slika 11. Jačanje mišića zdjelice

Spuštanje zdjelice moguće je zbog koncentrične kontrakcije m. quadricepsa te ekscentrične reakcije m. gluteusa. Vježbe za zdjeličnu muskulaturu nužne su da bi se tijekom vertikalizacije ostvario normalan hod.



Slika 12. Jačanje mišića zdjelice

Na sljedećoj slici vidimo pasivno istezanje m. gastrocnemiusa te m. hamstringsa koje se izvodi zbog skraćenosti tih mišića uzrokovane spazmom koji se očituje u ekstenzorima noge i plantarnim fleksorima stopala.




Slika 13. Istezanje stražnje lože

3.1.3. Vježbe fine motorike (radna terapija)


Kod pacijenta je nakon stacionarne terapije zaostala slabost fine motorike. Zbog toga mu je indicirana radna terapija. Istu obično provodi radni terapeut, ali može je provoditi i fizioterapeut u sklopu vježbi fine motorike. U središtu radne terapije je fina motorika (fine kretnje, hvat itd.). Radna terapija je korisna je povećava samostalnost osoba u obavljanju ASŽ. Najčešće se vježba pomoću rekvizita.

Vježne fine motorike indicirane su kod pacijenta zbog toga što je slabost u njegovom slučaju izražena tijekom izvođenja finih pokreta prstiju. Na slici je prikazana vježba pri kojoj je ruka pronirana, a pacijent hvatom između oponiranog palca i srednjeg prsta pravilno pozicionira središte kolutića na kalup.



Slika 14. Vježba fine motorike

U sljedećoj vježbi pacijent treba ugurati drveni valjak u kalup. To postiže držeći ruku u srednjem položaju između pronacije i supinacije te pridržavajuć valjak aduciranim palcom i flektiranim kažiprstom.



Slika 15. Vježba fine motorike

U ovoj vježbi pacijent finim radnjama pomoću pinch hvata treba progurati gumenu traku kroz sitne rupice na kalupu.




Slika 16. Vježba fine motorike

Na ovoj slici također vidimo vježbu fine motorike. Pacijent vježba pinch hvat uz otpor koji pruža ovaj predmet iz svakodnevnog upotrebe.



Slika 17. Vježba fine motorike

U ovoj vježbi pacijent i dalje vježba pinch hvat. Hvata kamenčiće sa podloge te ih premješta u posudu. Pincetni hvat je nužan za svakodnevne aktivnosti života te je zato potrebno postići maksimalnu preciznost u izvođenju tog pokreta.



Slika 18. Vježba fine motorike

Posljednja vježba sastoji se od vježbe širenja i skupljanja prstiju uz otpor koji pruža elastična traka. Time se vježba snaga ekstenzora prstiju.



Slika 19. Vježba fine motorike

3.1.4. Ishod fizioterapijskog tretmana

Nakon odrađenih 15 tretmana neuromuskularne reedukacije, pacijent je povratio većinu oštećenih funkcija. Primijećena je bolja ravnoteža te bolja kontrola desnog stopala tijekom hoda. Fina motorika desne ruke je poboljšana, ali je potreban daljnji samostalni rad za potpuni oporavak. Uz izrazitu motiviranost pacijenta, oporavku je doprinijela i edukacija koja je pomno provedena uz izvođenje individualnih vježbi.

Oporavak od moždanog udara je cjeloživotan proces. Pacijent je stoga upućen na daljnje izvođenje svih vježbi koje su provedene tijekom rehabilitacije i potaknut na aktivan život.

4. ZAKLJUČAK

Moždani udar kao glavni uzrok invaliditeta u odraslih osoba, predstavlja kako problem, tako i izazov za sve koji sudjeluju u liječenju. Rehabilitacija nakon moždanog udara kao dug i kompleksan proces zahtijeva interdisciplinarni pristup. Poznavajući rizične faktore, etiologiju i kliničku sliku, te potkrijepljujući ta saznanja preciznom dijagnostikom, liječenje moždanog udara moguće je učiniti vrlo uspješnim. Poseban doprinos liječenju dale su metode fizioterapije. Kineziterapija je osnova svakog liječenja osoba s moždanim udarom. Na principu motoričkog učenja kroz aktivan pokret i pažnju, zasnovana je neurorehabilitacija. Služeći se saznanjima o neuroplastičnosti mozga, o njegovoj sposobnosti učenja unatoč oštećenju, rehabilitacija je otišla korak naprijed. Kineziterapija se sada bazira na aktivnom pokretu uz pažnju pacijenta čime se aktiviraju svi mehanizmi koji su nekoć bili zanemareni, a naglasak se stavlja na kompenzaciju oštećenja. Kako neurofiziološki pristup zahtijeva prisutnost i shvaćanje pacijenta u čitavom procesu rehabilitacije, sama edukacija dolazi kao logičan slijed te pacijent nastavlja razvijati svijest o svome tijelu kao što je uz fizioterapeuta i naučio.

5. SAŽETAK

Moždani udar neurološki je poremećaj koji nastaje uslijed cerebrovaskularne bolesti. Može biti ishemijski ili hemoragijski. Ishemijski nastaje kada dođe do začepjenja krvne žile trombom, a hemoragijski kada dođe do krvarenja u moždani parenhim. U ovom radu prikazan je, počevši od anatomske dijela preko klasifikacije moždanog udara, do same kliničke slike, liječenja i rehabilitacije, proces od nastanka cerebrovaskularne bolesti do manifestacije oštećenja. Naglasak je stavljen na fizioterapijske postupke od kojih je posebno istaknut neurofiziološki pristup liječenju. Prezentiran je fizioterapijski pristup u ranoj fazi. Zatim su izdvojene neurorehabilitacijske tehnike (PNF, Brunnstrom, Bobath) čija je metodologija objašnjena kroz temeljnu ideju neuroplastičnosti. U zadnjem dijelu rada prikazan je slučaj pacijenta sa moždanim udarom koji se dogodio u periodu od mjesec dana od zabilježenog tretmana. Kroz taj prikaz, naglašen je individualan pristup rehabilitaciji i edukaciji pacijenta sa diskretnim deficitima.

Ključne riječi: moždani udar, ishemijski moždani udar, hemoragijski moždani udar, rehabilitacija, neurorehabilitacija

6. SUMMARY

Stroke is a neurological issue caused by cerebrovascular disease. Stroke could be ischaemic or hemorrhagic. Ischaemic stroke happens because of arterial thrombosis, while hemorrhagic stroke happens because of bleeding in the brain parenchyma. Through the explanation of anatomy of the cerebrovascular system, classification of the disease, clinical presentation, treatment and rehabilitation, this article represents the process of development of the cerebrovascular disease and the manifestation of damage caused by it. Physiotherapeutic procedures are highlighted, especially neurophysiological approach. Physiotherapy in the early phase is also described. Afterwards, the accent is put on the neurophysiological procedures (PNF, Brunnstrom, Bobath) since their methodology is similar due to the main idea of neuroplasticity. In the last part of the article there is a case report of a patient with stroke that occurred a month before the recorded procedure. Through that report, individual physiotherapeutic approach and education of the patient with discrete disability is highlighted.

Key words: stroke, ischaemic stroke, hemorrhagic stroke, neurorehabilitation

7. LITERATURA

1. Brinar V.: Neurologija za medicinare, Medicinska naklada, Zagreb 2009. god., 169-170 str., 167-168 str., 188-192 str.
 2. Bajek, Bobinac, Jerković, Malnar, Marić: Sustavna anatomija čovjeka, Katedra za anatomiju Medicinskoga fakulteta Sveučilišta u Rijeci, Rijeka 2007. god., 203-205 str.
 3. O'Young B., Young M., Stiens S.: Physical medicine and rehabilitation, Mosby Elsevier, Philadelphia 2008., 444. str., 447-448str.
 4. Bente E.: The Bobath Concept in Adult Neurology, Thieme, Stuttgart 2008 god., 119-121 str.
- Slika 1. Moždana cirkulacija, Preuzeto: <http://www.msd-prirucnici.placebo.hr/msd-prirucnik/neurologija/mozdani-udar>, 15.08.2017.
- Slika 2. Willisov arterijski prsten, Preuzeto: http://perpetuum-lab.com.hr/wiki/plab_wiki/anatomija-covjeka-enciklopedija/wilsov-arterijski-krug-r25/, 15.08.2017.
5. <http://www.msd-prirucnici.placebo.hr/msd-prirucnik/neurologija/mozdani-udar>, Zadnji pristup: 25.08.2017.
- Slika 3. Zona penumbre, Preuzeto: <http://www.radiologyassistant.nl/en/p483910a4b6f14>, 25.08.2017.
- Slika 4. Ishemijski moždani udar, Preuzeto: <http://glavobolja-migrena.com/mozdani-udar/>, 25.08.2017.
6. <http://emedicine.medscape.com/article/1916662-overview#a5>, Zadnji pristup: 25.08.2017.
7. <http://emedicine.medscape.com/article/1916852-overview>, Zadnji pristup: 25.08.2017.

Slika 5. ICH - krvarenje u parenhim, Preuzeto:

<http://www.strokecenter.org/patients/about-stroke/intracerebral-hemorrhage/>,

25.08.2017.7. <http://emedicine.medscape.com/article/1916852-overview>

Slika 6. CT snimka ishemijskom moždanog udara-zatamnjena površina lijevo, Preuzeto:

https://hr.wikipedia.org/wiki/Mo%C5%BEdani_udar, 26.08.2017.

Slika 7. CT snimka intracerebralnog krvarenja u bazalne ganglije, Preuzeto:

<https://radiopaedia.org/articles/intracranial-haemorrhage>, 26.08.2017.

8. <https://repozitorij.svkst.unist.hr/islandora/object/mefst%3A402/datastream/PDF/view>

Zadnji pristup: 26.08.2017.,

9. <http://www.nhs.uk/Conditions/Stroke/Pages/Symptoms.aspx>, Zadnji pristup:

26.08.2017.

10. [http://www.msd-prirucnici.placebo.hr/msd-prirucnik/neurologija/mozdani-](http://www.msd-prirucnici.placebo.hr/msd-prirucnik/neurologija/mozdani-udar/ishemicni-mozdani-udar)

udar/ishemicni-mozdani-udar, Zadnji pristup: 27.08.2017.

Slika 8. Korelacija mjesta moždanog udara i dijela tijela sa ispadom funkcije, Preuzeto:

[http://www.msd-prirucnici.placebo.hr/msd-za-pacijente/bolesti-mozga-i-zivcanog-](http://www.msd-prirucnici.placebo.hr/msd-za-pacijente/bolesti-mozga-i-zivcanog-sustava/mozdani-udar-i-srodni-poremecaji/mozdani-udar)

sustava/mozdani-udar-i-srodni-poremecaji/mozdani-udar, 29.08.2017.

11. [file:///C:/Users/jvido/Downloads/Schnurrer Luke Vrbanic i sur Smjernice za reh](file:///C:/Users/jvido/Downloads/Schnurrer%20Luke%20Vrbanic%20i%20sur%20Smjernice%20za%20rehabilitaciju%20osoba%20nakon%20mozdanog%20udara.pdf)
abilitaciju osoba nakon mozdanog udara.pdf, Zadnji pristup: 2.08.2017.

12. <https://www.zdravstvo.com/medrada/radovi/kapidzic.htm>, Zadnji pristup:

28.08.2017.

13. <https://urn.nsk.hr/urn:nbn:hr:176:507307.>, Zadnji pristup: 29.08.2017.

14. [https://books.google.hr/books?id=BOUa4aXFZ90C&printsec=frontcover&hl=hr#v=](https://books.google.hr/books?id=BOUa4aXFZ90C&printsec=frontcover&hl=hr#v=onepage&q&f=false)
onepage&q&f=false, Zadnji pristup: 29.08.2017.

15. <http://www.vasezdravlje.com/izdanje/clanak/1082/>, Zadnji pristup: 30.08.2017.

8. ŽIVOTOPIS

OSOBNI PODACI:

Ime i prezime: Anamarija Vidović

Datum i mjesto rođenja: 05.09.1995., Split

Državljanstvo: hrvatsko

Adresa: Mišina 40

Mobitel: 0955219526

E-mail: vidovic.anamarija95@gmail.com

OBRAZOVANJE:

2002. – 2010. Osnovna škola Pujanke, Split

2010. – 2014. Srednja škola: 2. gimnazija, Split

2014. – Sveučilište u Splitu, Sveučilišni odjel zdravstvenih studija, Preddiplomski studij fizioterapije, Split

STRANI JEZICI:

Engleski jezik

RAD NA RAČUNALU:

Da