

# Radiološko-dijagnostički pristup traumi glave

---

**Duilo, Niko**

**Undergraduate thesis / Završni rad**

**2015**

*Degree Grantor / Ustanova koja je dodijelila akademski / stručni stupanj:* **University of Split / Sveučilište u Splitu**

*Permanent link / Trajna poveznica:* <https://um.nsk.hr/um:nbn:hr:176:031804>

*Rights / Prava:* [In copyright](#)/[Zaštićeno autorskim pravom.](#)

*Download date / Datum preuzimanja:* **2025-02-18**



Sveučilišni odjel zdravstvenih studija  
SVEUČILIŠTE U SPLITU

*Repository / Repozitorij:*

[Repository of the University Department for Health Studies, University of Split](#)



UNIVERSITY OF SPLIT



SVEUČILIŠTE U SPLITU  
Podružnica  
SVEUČILIŠNI ODJEL ZDRAVSTVENIH STUDIJA  
PREDDIPLOMSKI SVEUČILIŠNI STUDIJ  
RADIOLOŠKA TEHNOLOGIJA

**Niko Duilo**

**RADIOLOŠKO-DIJAGNOSTIČKI PRISTUP TRAUMI  
GLAVE**

**Završni rad**

Mentor: dr. sc. Sanja Lovrić Kojundžić

Split, 2015. godina

# SADRŽAJ

1. UVOD .....	3
2. CILJ RADA .....	5
3. EPIDEMIOLOGIJA.....	6
4. KLASIFIKACIJA TRAUME GLAVE.....	7
4.1. Prijelomi lubanje .....	9
4.2. Intraaksijalne traumatske lezije.....	10
4.2.1. Difuzna aksonalna ozljeda .....	10
4.2.2. Kortikalne kontuzije.....	10
4.2.3. Traumatski intraparenhimski hematom.....	11
4.3. Ekstraaksijalne traumatske lezije .....	11
4.3.1. Epiduralni hematom .....	11
4.3.2. Subduralni hematom .....	13
4.3.3. Subarahnoidalno krvarenje .....	14
5.1. Kraniogram .....	15
5.1.1. Anatomija kostiju lubanje .....	15
5.2. Rtg snimke vratne kralježnice.....	17
5.2.1. Anatomija vratne kralježnice .....	17
5.2.2. Izvođenje cervikalnih vertebrograma.....	17
5.3. Kompjutorizirana tomografija (CT).....	19
5.3.1. Dijelovi CT uređaja.....	19
5.3.2. Princip rada uređaja.....	20
5.5. Magnetna rezonancija .....	23
5.5.1. Princip rada MR-a.....	23
5.5.2. Građa MR uređaja .....	23
5.5.3. Priprema pacijenta za pregled i kontraindikacije .....	25
5.5.4. Prednosti i ograničenja magnetne rezonancije.....	25
5.6. MR angiografija .....	26
5.7. MR spektroskopija .....	26
5.8. PET CT .....	27
5.8.1. Radiofarmaci za PET/CT .....	27
5.9. Ultrazvuk.....	28
5.9.1. Osobitosti obojenog doplera .....	28
5.9.2. Transkranijski obojeni dopler .....	28
6. ZAKLJUČAK .....	30

7. LITERATURA.....	31
8. SAŽETAK .....	32
9. SUMMARY .....	33
10. ŽIVOTOPIS .....	34

## 1.UVOD

Traumatske ozljede mozga čine veliki javnozdravstveni problem. U europskim zemljama prosječna incidencija traumatskih ozljeda mozga iznosi 0,32%. Najčešći uzroci traumatskih ozljeda mozga su prometne nesreće, pad s visine, napad hladnim ili vatrenim oružjem te športske ozljede. U najčešće izložene dobne skupine spadaju adolescenti, mlađe odrasle osobe te stariji od 75 godina.

Prema statističkim podacima, u razdoblju od 2003. – 2012. godine ozljede su se nalazile na trećem, odnosno četvrtom mjestu uzroka smrtnosti u Hrvatskoj. Općenito, od ozljeda u Hrvatskoj više umiru muškarci u odnosu na žene. No, kod muškaraca i kod žena nailazimo na oscilaciju stope smrtnosti od ozljeda tijekom proteklog razdoblja, a posljednjih godina se kod žena uočava blagi porast u stopi smrtnosti od ozljeda.

Težina nastale moždane traume klinički se može odrediti pomoću Glasgow koma skale (GKS). To je najčešće korištena neurološka skala, odnosno bodovni sustav, koji koristi nekoliko parametara (očni, verbalni i motorički odgovor) za brzu procjenu razine svijesti u ozlijeđene osobe. Glasgow skala se određuje zbrajanjem maksimalnih vrijednosti tih triju parametara, tako da njezine vrijednosti mogu iznositi od jedan do petnaest. Vrijednost bodova niža od osam označava loše opće stanje pacijenta, odnosno duboku komu ili smrt, a vrijednost petnaest označava da je pacijent pri punoj svijesti (tablica 1).

Bolesnici s moždanom traumom imaju povećan rizik od smrtnog ishoda. Uz taj rizik su vrlo često vezane brojne posljedice, kako u fizičkom stanju, tako i na području emocionalnih i socijalnih poremećaja. Takvi poremećaji mogu biti privremeni ili trajni, ovisno težini same moždane traume. Zbog svega navedenog, svaki pacijent zahtjeva brz i individualni pristup koji uključuje klinički pregled te korištenje brojnih radioloških metoda oslikavanja.

**Tablica 1.** Glasgow koma skala

<b>REAKCIJA</b>	<b>OPIS I BODOVI</b>
<b>Otvaranje očiju</b>	- spontano <b>1</b>
	- na verbalni podražaj <b>3</b>
	- na bolni podražaj <b>2</b>
	- ne otvara oči <b>1</b>
<b>Najbolja verbalna reakcija</b>	- orijentiran <b>5</b>
	- smeten <b>4</b>
	- neprikladno <b>3</b>
	- nerazumno <b>2</b>
	- ne odgovara <b>1</b>
<b>Najbolja motorna reakcija</b>	- izvršava naloge <b>6</b>
	- lokalizira bol <b>5</b>
	- fleksija na bolni podražaj <b>4</b>
	- abnormalna fleksija na bolni podražaj <b>3</b>
	- ekstenzija na bolni podražaj <b>2</b>
	- ne reagira <b>1</b>

Lakša ozljeda glave

GCS = 13 – 15

Umjerena ozljeda glave

GCS = 9 – 12

Teška ozljeda glave

GCS = 1 – 8

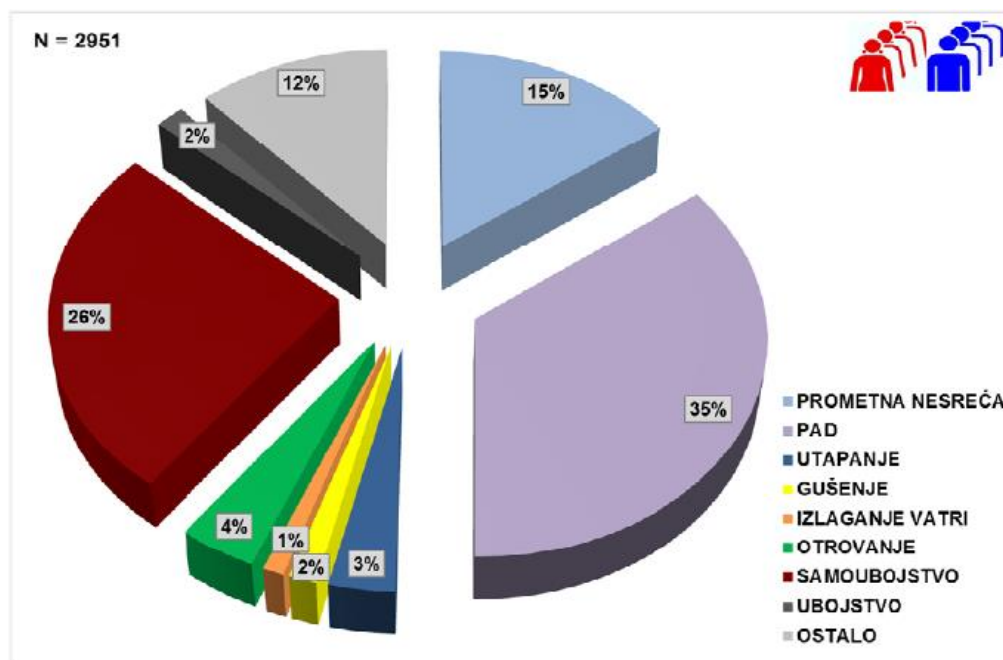
## **2. CILJ RADA**

Cilj ovog rada je opisati radiološke metode koje se koriste u dijagnostici traumatskih ozljeda glave te istaknuti važnost pravovremenog i točnog radiološkog dijagnosticiranja kako bi se brzo terapijski interveniralo i smanjile zdravstvene posljedice, a time morbiditet i mortalitet pacijenata. Također ćemo pojasniti klasifikaciju traumatskih ozljeda glave.

### 3. EPIDEMIOLOGIJA

Javnozdravstvena važnost traume glave očituje se u činjenici da preko četiri milijuna ljudi godišnje doživi neku vrstu traume glave, a teška ozljeda glave je najčešći uzrok smrti politraumatiziranih pacijenata (35% svih smrtnih slučajeva). Rizičnu populaciju čine osobe muškog spola u dobi od 15-24 godine. Trauma glave se češće događa maloj djeci i starijim osobama iznad 75 godine života.

Prema epidemiološkim pokazateljima za Republiku Hrvatsku, ozljede predstavljaju jedan od značajnijih javnozdravstvenih problema jer su se u posljednjem desetogodišnjem razdoblju (2003. – 2012.god.) našle na trećem ili četvrtom mjestu vodećih uzroka smrti. U 2012. godini smrtno je stradala 2 951 osoba te su se s tim udjelom, od 5,7% u ukupnoj smrtnosti, smjestile odmah iza kardiovaskularnih bolesti i novotvorina (**Slika 1**). Smrtnim ishodima uzrokovanim ozljedama češće podliježu osobe muškog spola s udjelom od 63%, dok ženski spol zauzima 37%, ali je baš kod ženskog spola uočen blagi trend u rastu stope smrtnosti.



**Slika 1.** Vanjski uzroci mortaliteta u Republici Hrvatskoj 2012. godine

<http://hzjz.hr/wp-content/uploads/2013/11/Ozljede-u-RH.pdf>



## 4. KLASIFIKACIJA TRAUME GLAVE

Lezije mozga, koje nastaju kao posljedica traume glave, dijele se obzirom na vrijeme nastanka na primarne i sekundarne lezije. Primarne lezije nastaju u trenutku djelovanja mehaničke sile, u što ubrajamo: frakture lubanje, ekstraaksijalna krvarenja (epiduralni hematoma, subduralni hematoma i subarahnoidalno krvarenje) i intraaksijalne lezije (difuzna aksonalna ozljeda- DAI, kortikalna kontuzija, ozljeda duboke bijele tvari i intraventrikularno krvarenje).

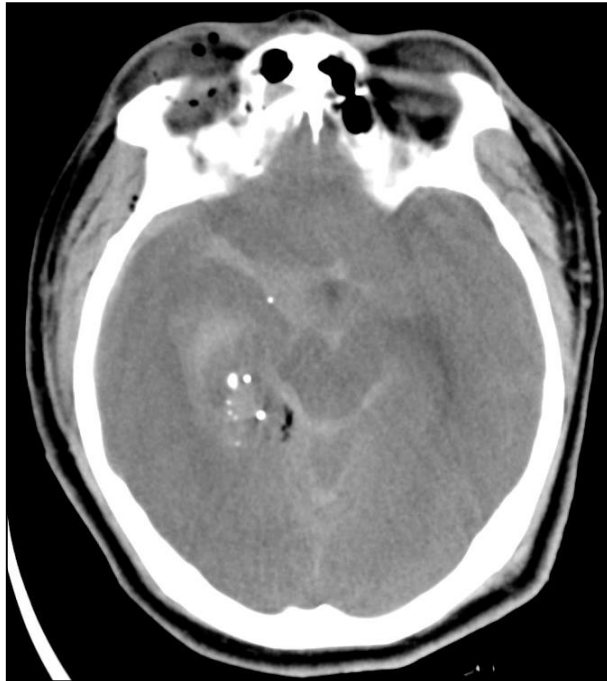Sekundarne lezije su uzrokovane patofiziološkim mehanizmima koji nastaju kao odgovor mozga na primarnu traumu i obično su klinički pogubnije od primarnih lezija. Sekundarne lezije uključuju hernijacije mozga, difuzni edem, infarkt i sekundarno krvarenje. Brojne lezije nastaju kao rezultat, odnosno posljedica teške ozljede glave, a u što ubrajamo pneumocefalus, likvorske fistule, leptomeningealne ciste, lezije kranijalnih živaca, dijabetes insipidus (nastaje kao rezultat lezije hipofizne osi), kortikalnu atrofiju i encefalomalaciju.

Moždane traume dijelimo u dvije skupine prema kriteriju integriteta dure:

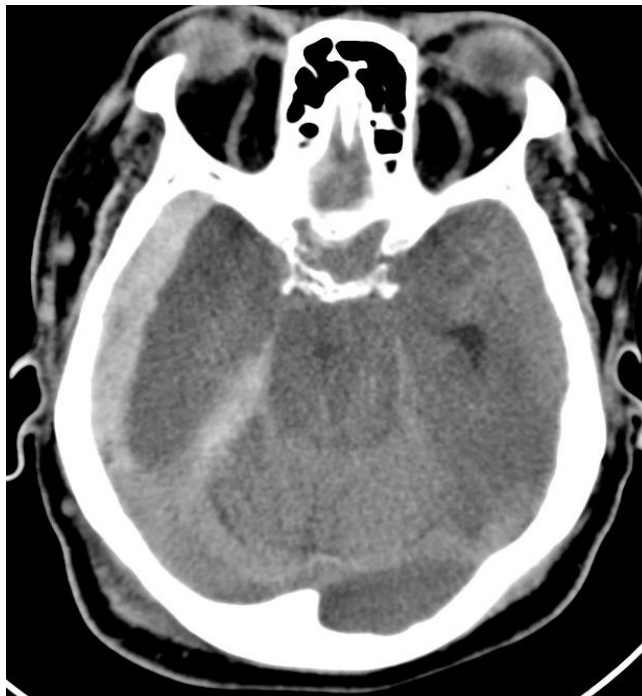1. Otvorene ozljede glave (dolazi do ruptуре dure mater i ozljede mekog oglavka)
2. Zatvorene ozljede glave (dura mater je netaknuta)

Otvorene kranio cerebralne ozljede možemo podijeliti na penetrantne (projektil ostaje u moždanom parenhimu gdje za sobom ostavlja strijelni kanal; **slika 2**), tangencijalne ozljede skalpa, dure mater i kostiju (kontuzijska žarišta bez strijelnog kanala) te perforacijske ozljede u kojoj su dura i kost dvaput ozlijeđene (ulazna rana, izlazna rana, strijelni kanal i koštani fragmenti).

Zatvorenim kranio cerebralnim ozljedama nazivaju se one u kojih ne nalazimo ozljedu mekog oglavka, odnosno kože, ali zato može postojati koštana trauma, odnosno ozljeda parenhima mozga. U tu skupinu ozljeda svrstavaju se različiti oblici prijeloma kostiju lubanje, traumatska ekstracerebralna i intracerebralna krvarenja te potres i nagnječenje mozga. Razlikujemo dvije manifestacije zatvorene cerebralne ozljede, odnosno primarnu i sekundarnu ozljedu.



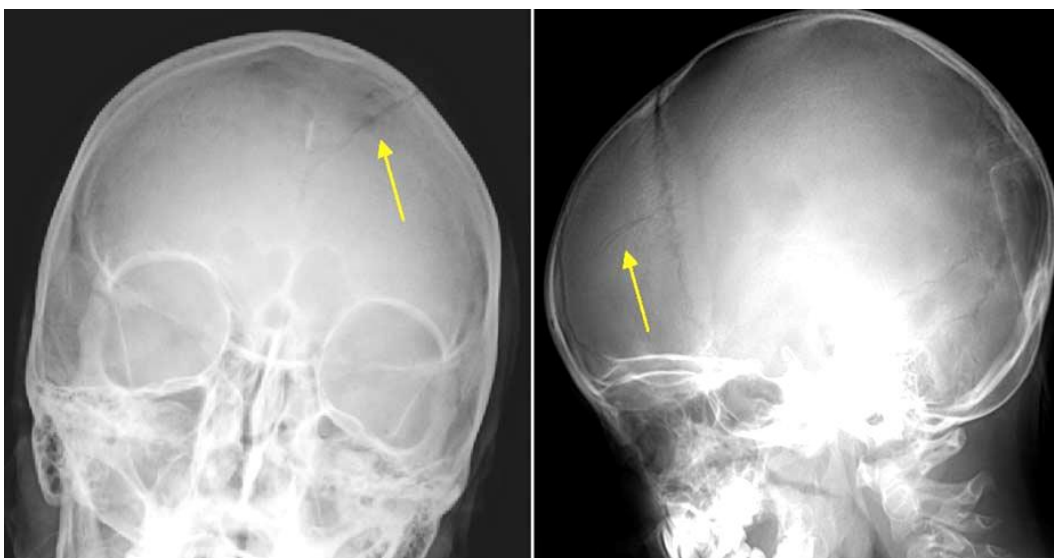
**Slika 2** CT, aksijalni presjek, otvorena penetrantna ozljeda glave, KBC Split



**Slika 3** CT, aksijalni presjek, zatvorena ozljeda glave, KBC Split

## 4. 1. Prijelomi lubanje

Prijelomi lubanje su vrlo česti i otkriju se u oko 60% trauma glave. Postojanje prijeloma lubanje ne mora nužno korelirati s ozbiljnošću traume, kao što ni nepostojanje frakture ne isključuje mogućnost ozbiljne ozljede mozga. Dokazano je da otprilike u trećine pacijenata s ozbiljnom kraniocerebralnom ozljedom postoji fraktura lubanje. Ovisno o jačini mehaničke sile koja je djelovala na lubanju, prijelomi mogu biti linearni, kada je djelovala slabija sila (**slika 4**), odnosno mogu biti impresijski u slučaju djelovanja jake mehaničke sile. Važnost prepoznavanja frakture se očituje u otkrivanju podležećih intrakranijalnih ozljeda. Linearni prijelomi su obično povezani s ekstraaksijalnim lezijama poput epiduralnog i subduralnog hematoma, dok pri impresijskim prijelomima najčešće nastaju žarišne kontuzije.

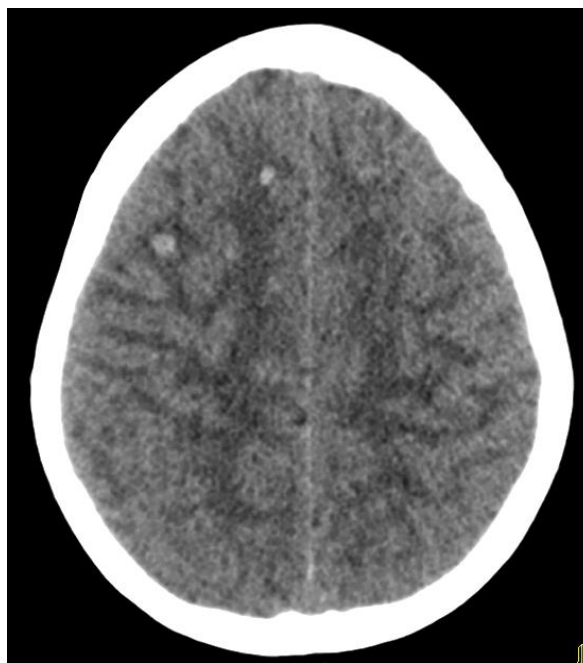


**Slika 4** Kraniogram, linearna fraktura frontalne kosti lijevo

## 4.2 Intraaksijalne traumatske lezije

### 4.2.1. Difuzna aksonalna ozljeda

Difuzna aksonalna ozljeda (engl. *diffuse axonal injury* - DAI) je najčešći i najozbiljniji oblik primarne lezije mozga koji nastaje prilikom teške traume glave. Klinički je karakterizirana gubitkom svijesti koja može dovesti do ireverzibilne kome. Nastaje zbog oštećenja i pucanja aksona, a najčešće lokalizacije difuzne aksonalne ozljede su duboka bijela tvar hemisfera velikoga mozga, žuljevito tijelo (lat. *Corpus callosum*) i dorzolateralni dio moždanog debla (**slika 5**).



**Slika 5** CT, aksijalni presjek – difuzna aksonalna ozljeda frontalno desno

### 4.2.2. Kortikalne kontuzije

Kortikalne kontuzije su po učestalosti druge najčešće parenhimske lezije, a klinički se rjeđe očituju gubitkom svijesti. Kontuzije se očituju kao fokalna ili linearna žarišna krvarenja girusa mozga koja su često okružena perifokalnim edemom. Budući da kontuzije nastaju zbog kolizije parenhima s okolnim koštanim strukturama, lezije se nalaze na predilekcijskim mjestima – temporopolarno, frontobazalno i perisilvično.

### **4.2.3. Traumatski intraparenhimski hematom**

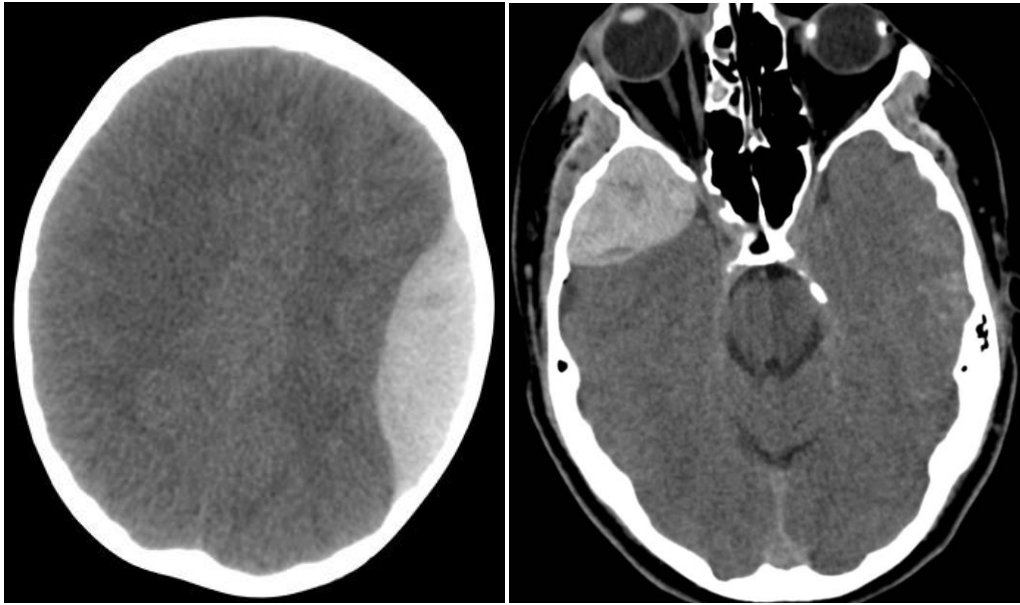
Nastaje kao posljedica torzije ili kompresije intraparenhimskih krvnih žila što uzrokuje njihovu rupturu, a rjeđe nastaje kao posljedica direktnog oštećenja krvne žile. Hematomi se mogu razviti primarno, odnosno odmah pri rupturi krvne žile, ili se razvijaju nakon nekog perioda kao posljedica multiplih manjih laceracijsko-kontuzijskih žarišta. Najčešće nastaju na mjestu djelovanja mehaničke sile, a očituju se kao dobro ograničena ovalna krvarenja, koja mogu biti okružena perifokalnim edemom.

## **4.3. Ekstraaksijalne traumatske lezije**

### **4.3.1. Epiduralni hematom**

Epiduralni hematomi (EDH) su ekstraaksijalna krvarenja između tvrde moždane ovojnice i periosta i vrlo su često posljedica prijeloma lubanje. Ovaj tip lezije nastaje kao posljedica krvarenja iz arterije (99,9% srednja meningealna arterija), a rjeđe je venskog porijekla. Bikonveksnog je oblika i, za razliku od subduralnog hematoma, ne prelazi kranijalne suture, ali prelazi duralne spojeve s lubanjom (**slika 6**).

Bez operativnog zahvata neurokirurga, stanje bolesnika s velikim ili arterijskim epiduralnim hematomima se vrlo brzo pogoršava dovodeći do smrti.

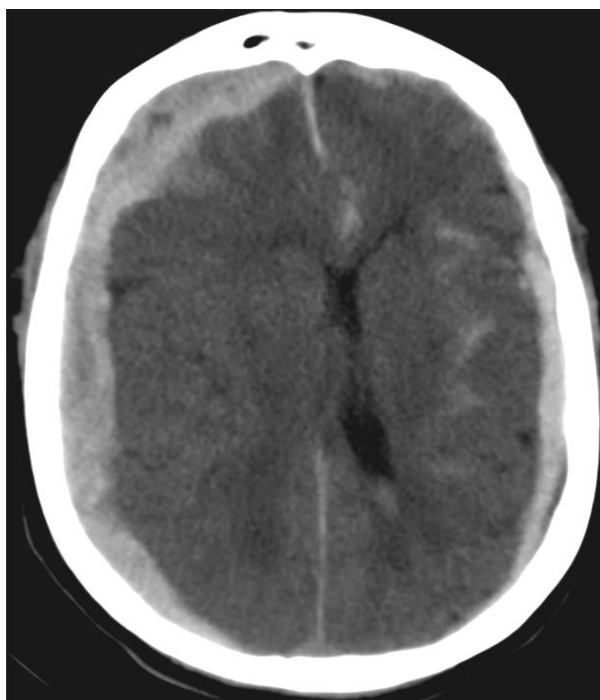


**Slika 6** CT, aksijalni presjek, tipični bikonveksni izgledi epiduralnih hematoma

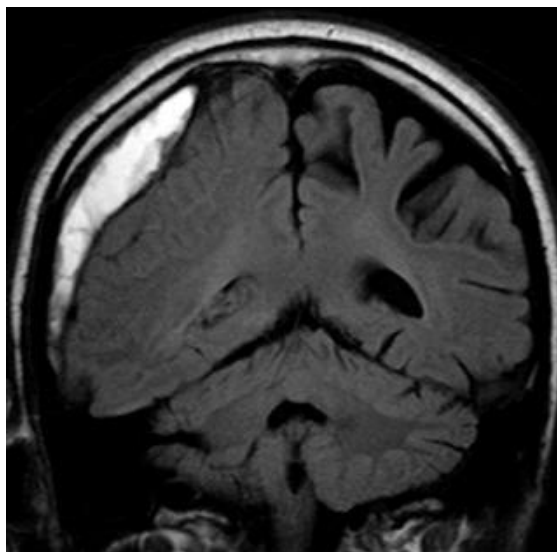
### 4.3.2. Subduralni hematom

Subduralni hematom je ekstraaksijalna kolekcija krvi u subduralnom prostoru između vanjske površine leptomeninga i tvrde moždane ovojnice, a obično nastaje kao posljedica laceracije kortikalnih vena.

SDH su češći od epiduralnih hematoma i obično se javljaju pri kontuzijskim ozljedama mozga. Subduralni hematom može prelaziti suture, ali ne i mjesta spoja dure s kosti. SDH se može vremenski razviti iz akutnog oblika SDH u subakutni i kronični oblik SDH koji su karakterizirani tipičnim apsorpcijskim vrijednostima (denzitetima) na CT-u (slika 7), odnosno intenzitetima signala na MR-u (slika 8).



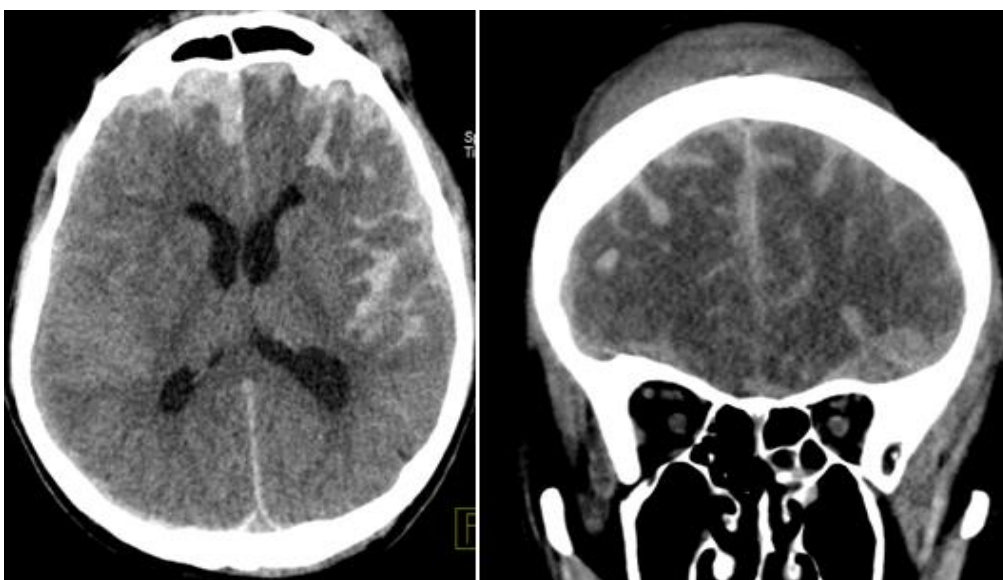
Slika 7 CT, aksijalni presjek, akutni subduralni hematom



**Slika 8.** MR, T1 mjereno vrijeme, koronarni presjek, kronični subduralni hematom

#### **4.3.3. Subarahnoidalno krvarenje**

Traumatsko subarahnoidalno krvarenje (SAH) obično nastaje pri ozbiljnim traumama glave i često je pridruženo kontuziji mozga (**slika 9**). Manifestira se kao jedna ili više diskretnih kolekcija krvi, pa sve do opsežnih hiperdenznih kolekcije krvi u sulkusima, brazdama i cisternalnim prostorima.



**Slika 9.** CT, MPR rekonstrukcije u transverzalnoj i frontalnoj ravnini – obostrane kontuzije frontalnih režnjeva mozga uz opsežno subarahnoidalno krvarenje



## **5. DIJAGNOSTIČKE METODE**

Radiološke metode koje koristimo u dijagnostici traume glave:

1. Kraniogram
2. Rtg snimke vratne kralježnice
3. Kompjutorizirana tomografija(CT)
4. CT angiografija
5. Magnetna rezonancija
6. MR angiografija
7. PET CT
8. Ultrazvuk (obojeni dopler, transkranijski obojeni dopler)
9. MR spektroskopija

### **5.1. Kraniogram**

Kraniogram je konvencionalna dijagnostička metoda koju koristimo kako bi prikazali kosti glave, uključujući kosti lica i nosa te sinuse. To je jednostavna i relativno brza metoda. Obično je indicirana nakon traumatske ozljede glave i predstavlja neku vrstu dijagnostičke metode probira za blaže oblike traume glave. Ovaj dvodimenzionalni prikaz lubanje omogućuje liječnicima da uoče eventualnu koštanu traumu nastalu ozljedom što ponekad nije baš jednostavno, ali ni pouzdano, obzirom na međusobno preklapanje pojedinih kostiju lubanje. Važno je istaći da sve frakture ne moraju biti uočljive na kraniogramu. Također, postojanje frakture ne mora značiti ozbiljnu intrakranijalnu ozljedu, kao što ni nepostojanje frakture ne isključuje ozbiljnu ili čak smrtonosnu ozljedu.

#### **5.1.1. Anatomija kostiju lubanje**

Kraniogram je izazov za radiološkog tehnologa jer su kosti glave složenog oblika i međusobnog koštanog odnosa. Kostu su međusobno povezane suturama (čvrsti koštani spojevi). Glavni dijelovi lubanje su: neurokranij koji čuva mozak i viscerokranij. To je

koštani oklop koji se dijeli na bazu lubanje i na svod lubanje (kalvarija) koju sačinjavaju pločaste kosti međusobno povezane šavovima.

Neurokranij se sastoji od frontalne kosti, parnih parijetalnih kostiju, okcipitalne kosti koja tvori veći dio stražnje lubanjske jame, sfenoidne kosti koja tvori srednju lubanjsku jamu i temporalne kosti. Dno prednje lubanjske jame, osim frontalne kosti, čini još i etmoidalna kost.

Viscerokranij sadrži ukupno 14 kostiju koji formiraju parne orbite i nosne šupljine, paranazalne sinuse (koji mogu biti različito razvijeni i pneumatizirani), tvrdo nepce te gornju i donju čeljust. Složenije je građe od neurokranija. Viscerokranij od neurokranija dijeli spojnice između vanjskog očnog rasporka i vanjskog slušnog otvora tj. orbitomeatalna linija. Ispod nje se može vidjeti zigomatični luk. Zbog velike raznolikosti konfiguracija glave potrebno je vrlo dobro poznavati orijentacijske linije kako bi prilagodili radiografsku tehniku anatomskim značajkama.

Uz orijentacijske točke bitno je znati osnovne ravnine među kojima je i medijana ravnina koja dijeli glavu na dvije simetrične polovice, te prolazi kroz sagitalnu suturu. Frontalna i koronalna ravnina prate spoj frontalne i parijetalne kosti, a transverzalna (aksijalna) ravnina okomita je na uzdužnu os tijela. Osim ravnina, u orijentacijske točke ubrajamo glabelu (izbočenje frontalne kosti), nazion (udubina ispod glabele na korijenu nosa), akantion (udubljenje između donjeg ruba nosa i gornje usnice), te mentum (izbočenje vrha brade). Posteriornije nalazimo vrh tjemena ili verteks i vanjsku zatiljnu protuberanciju koja je najizbočenije mjesto zatiljka.

### **5.1.2. Izvođenje kranioograma**

Kranioogram se izvodi na klasičnom rendgenskom uređaju u dvije projekcije: AP ili PA te u lateralnoj (profilnoj) projekciji. Odabir projekcije ovisi o lokalizaciji ozljede, te mogućnosti pacijenta da izvede željeni položaj. U slučaju da postoji sumnja na ozljedu pojedinih kostiju viscerokranija, mogu se snimati i dodatne snimke kao što su npr. rtg snimke okcipitalne kosti, rtg snimke zigomatičnih kostiju, rtg snimka mandibule itd.

Glavna prednost kranioograma u odnosu na druge dijagnostičke metode je u njegovoj jednostavnosti, brzini i manjoj dozi zračenja pacijenta te znatno manjim troškovima. Važno je naglasiti da kranioogram ne može prikazati intrakranijalne ozljede i

samo izvođenje pretrage može ponekad samo odgoditi precizniju i točniju dijagnozu i time ugroziti zdravlje pacijenta. Procjena ozbiljnosti ozljede se, također, ne može određivati na osnovu konvencionalnog kraniogram, odnosno postojanja ili nepostojanja frakture, jer je poznato da ta radiološka metoda nije dovoljno pouzdana. Prema tome, konfuzno ili komatozno stanje pacijenta, palpabilna impresijska fraktura, penetrantna ozljeda su neke od sigurnih indikacija za hitnu kompjuteriziranu tomografiju glave.

## **5.2. Rtg snimke vratne kralježnice**

Radiogrami kralježnice ili vertebrogrami se uvijek rade u paru i to anteroposteriorno i profilno. Vratnu kralježnicu treba snimati u stojećem stavu bolesnika, osim u slučajevima kada stanje pacijenta ne dozvoljava, pa tada moramo modificirati metodu (ležeći stav). U rijetkim slučajevima se mogu snimati kose snimke kralježnice, primjerice kada treba prikazati prijelom u području neuralnih lukova, patološke promjene u području neuralnih lukova ili malih artikulacija. Pri snimanju se nastoji prikazati svih sedam vratnih kralježaka.

### **5.2.1. Anatomija vratne kralježnice**

Vratni kralješci su manjeg volumena od ostalih kralježaka jer nose najmanju težinu. Prvi i drugi vratni kralježak (C1 i C2) su posebne građe. Atlas ili C1 je prstenastog oblika i nema trupa. Preko pobočnih masa atlas se uzglobljava s okcipitalnom kosti i C2 kralješkom, a s prednje i stražnje pobočne mase povezuju prednji i stražnji lukovi. Aksis ili C2 kralježak tijekom embrionalnog razvoja preuzima trup C1 kralješka pripajajući ga u odontoidni nastavak vlastitog trupa, koji strši prema gore. Preostali vratni kralješci od C3 do - C7 imaju međusobno sličnu građu te se sastoje od trupova, stražnjih neuralnih lukova, uključujući parne pedikle i lamine. Najizbočeniji spinozni nastavak koji prominira pod kožom pripada C7 kralješku i služi kao važna orijentacijska točka pri snimanju vratne kralježnice.

### **5.2.2. Izvođenje cervikalnih vertebrograma**

Anteroposteriorna projekcija vratne kralježnice se izvodi u stojećem ili sjedećem položaju. Bolesnik je leđima i ramenima prislonjen na podlogu. Ramena treba spustiti i postaviti u istu visinu. Medijana ravnina glave, vrata i leđa mora biti okomita na ravninu receptora slike. Bradu treba podignuti na način da spojnica okluzalne ravnine i vrha mastoida bude okomita na podlogu čime otkrivamo C3 kralježak.

Receptor slike koji koristimo je kaset/film veličine 18 x 24 cm. Postavljamo ga uzdužno na os tijela, dok je gornji rub otprilike na trećini uške. Središnju zraku usmjeravamo oko 15° kranijalno tako da prolazi kroz donji rub tiroidne hrskavice (najizbočenija točka na vratu). Na kvalitetnom AP radiogramu vratne kralježnice prikazuju se vratni kralješci od ruba C3 do Th2, uključujući i okolne mekotkivne strukture. Slika je simetrična kada su kutovi donje čeljusti podjednako udaljeni od sredine kralježnice.

Lateralna projekcija vratne kralježnice izvodi se stojeći ili sjedeći bočno prema vertikalnom stativu s ramenom prislonjenim uz stativ. Potrebno je ramena maksimalno spustiti što se može postići tako da pacijentove ruke opteretimo utezima. Važno je snimati u potpunom izdahu da se toraks spusti zajedno s ramenima. Medijana ravnina glave, vrata i leđa usporedna je s receptorom slike. Spojnica mastoida temporalnih kostiju okomita je na podlogu, brada je lagano odmaknuta tako da se mandibularni ramusi ne bi preklapali s kralješcima.

Receptor slike kod profilnog radiograma je isti kao kod AP projekcije, odnosno kaset/film, veličine 18 x 24 cm. Središnja zraka je vodoravna, usmjerena okomito na receptor slike te prolazi trupom C4 kralješka, odnosno u visini donjeg ruba tiroidne hrskavice. Udaljenost između žarišta i receptora slike treba povećati za širinu ramena u odnosu na standardnu snimku jer je kod ovog radiograma objekt snimanja udaljen od receptora slike.

Na radiogramu se mora prikazati svih 7 vratnih kralježaka. Mandibula se ne smije preklapati sa atlasom i aksisom. Osim koštanih struktura, moraju se prikazati i retrofaringealna meka tkiva i zračna vrpca dušnika.

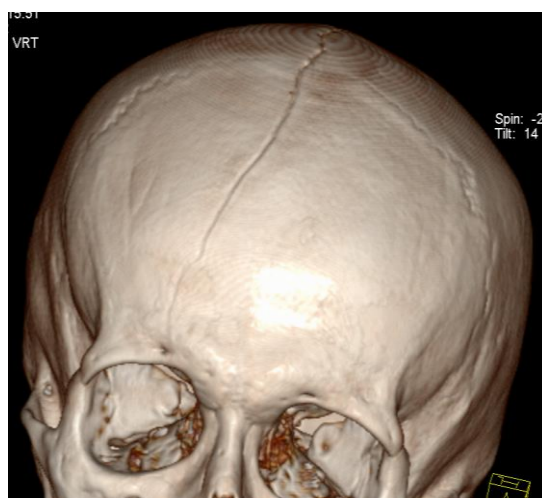
Kod traumatiziranog bolesnika sa sumnjom na ozljedu vratne kralježnice radimo modificirano snimanje radiograma. Bolesnik leži na radiografskom stolu ili transporteru na kojem je prevezen. Ramena je potrebno spustiti i snimati u potpunom izdahu (ukoliko pacijent može surađivati). Ruke u nesvjesnog ili nekooperabilnog bolesnika treba pasivno

potegnuti prema nogama. Prilikom snimanja ne treba skidati imobilizacijski ovratnik, niti previše manipulirati glavom ili vratom. Izuzetno je važno napraviti prvo profilnu snimku, jer o nalazu profilnog vertebrograma ovisi daljnji slijed radiološke dijagnostike.

### 5.3. Kompjutorizirana tomografija (CT)

Kompjutorizirana tomografija je prva metoda koja nam je omogućila pogled u unutrašnjost tijela bez superponiranja dijelova tijela za razliku od klasičnih rendgenskih snimaka. Ona koristi rendgenske zrake kako bi oslikala željena područja snimanja tijela te mjereći apsorpcijske vrijednosti zraka stvara računalnu rekonstrukciju sloja.

Prednost CT-a nad ostalim tehnikama snimanja kod trauma glave je u mogućnosti prikaza kostiju lubanje (**slika 10**), mekog oglavka, hematoma i raznih intrakranijalnih promjena. Koristi se u hitnim jedinicama zbog svojih softverskih mogućnosti i široke dostupnosti.



**Slika 10** CT, VRT rekonstrukcija, linearna fraktura koja zahvaća frontalnu kosti i sagitalni šav

Kod traume glave CT je važan za praćenje dinamike posttraumatskih lezija, koje mogu biti hipodenzne, hiperdenzne ili miješanog denziteta, ovisno o vremenu snimanja. Kod akutne faze traumatiziranog bolesnika CT ima dominantnu primjenu u odnosu na druge tehnike, ponajprije magnetnu rezonanciju.

#### 5.3.1. Dijelovi CT uređaja

Glavni dijelovi uređaja su kućište ili gentry, stol za pacijenta s mogućnosti pomicanja, konzola za upravljanje uređajem i analizu dobivenih podataka, te automatizirana štrcaljka za intravensko apliciranje kontrastnog sredstva.

Kućište je četvrtastog oblika s otvorom širine oko 70 cm u kojeg ulazi stol s pacijentom. Ima mogućnost nagiba rendgenske cijevi ukoliko snimamo strukture koje to zahtjevaju. Kućište sadržava rotirajući okvir koji se sastoji od rtg cijevi, kolimatora, filtera, niza detektora, generatora, sistema za prikupljanje dobivenih podataka, *slip ringa*, motora za regulaciju nagiba kućišta i računala.

Na vanjskom dijelu kućišta se nalaze indikatori rada rtg cijevi, svjetlo za pacijenta, mikrofona, sagitalno lasersko svjetlo, dugme za slučaj hitnosti, tabla za kontrolu pokreta stola i kućišta, vanjsko lasersko svjetlo, stol za pacijenta i EKG monitor.

U CT uređaju se koriste dvije vrste detektora. Kristalni scintilacijski i plinski detektori, odnosno plinske ionizacijske komore. Detektori mjere primljenu energiju rendgenskog zračenja nakon prolaska kroz snimani dio tijela pacijenta. Ta se energija zračenja pretvara u električnu energiju. U CT-uređajima treće generacije nalazimo ih 300 do 600, dok u uređajima četvrte generacije i preko 4000 detektora.

Uz CT uređaj i njegove dijelove važno je naglasiti i važnost automatske štrcaljke. Ona služi za aplikaciju intravenskog kontrastnog sredstva da bi mogli napraviti analizu prokrvljenosti organa i patoloških promjena, a služi i za prikaz krvnih žila u CT angiografiji.

### **5.3.2. Princip rada uređaja**

Princip rada CT-a je, u osnovi, sličan klasičnoj radiografiji, a to je mjerenje apsorpcije rendgenskih zraka u tijelu pacijenta. U klasičnoj radiografiji detektor atenuiranih zraka je film na koji padaju zrake nakon nepotpune apsorpcije u tijelu pacijenta, dok kod CT uređaja zrake prolaze kroz tijelo pacijenta iz različitih kutova, a vrijednost oslabljenih zraka mjere detektori zračenja te tako dobivene vrijednosti apsorpcije pretvaraju se u električni signal koji se zatim računalno obrađuje. Daljnjom digitalno-analognom konverzijom se prikazuju kao slika na TV ekranu primjenom sive skale. Vrijednost dobivenih rtg zraka se izražava CT brojem, odnosno Hounsfieldovim jedinicama (*Hounsfield Unit* – HU) koje mogu biti negativne ili pozitivne vrijednosti, dok

vrijednost 0 ima voda (**tablica 2**). Glavna karakteristika CT-a je osjetljivost u detekciji intenziteta rendgenskih zraka nakon prolaska kroz tijelo pacijenta, koja je za oko 100 puta veća u odnosu na klasični rendgenski film.

**Tablica 2.** Vrijednosti Hounsfieldovih jedinica pojedinih tkiva

<b>Vrste tkiva</b>	<b>Atenuacijski broj</b>
Koštano tkivo	800 - 3000
Zrak	-1000
Masno tkivo	-50 - 100
Mišići	10 - 40
Krv	40
Bijela moždana tvar	46
Siva moždana tvar	43
Bubreg	30
Cerebrospinalna tekućina	15
Voda	0
Jetra	40 - 60

### 5.3.3. Priprema pacijenta za pregled

Pacijenta za pregled CT-om priprema radiološki tehnolog, dok liječnik specijalist radiologije očitava dobiveni nalaz. Ako je potrebno procesu može asistirati i medicinska sestra/tehničar. Pacijenta se postavlja ležeći na leđima, tj. u položaj supinacije gdje se mediosagitalna ravnina postavi okomito na podlogu, dok je interpupilarna linija vodoravna.

Namješta se visina stola i centrira središnja zraka okomito na korijen nosa. Glava se postavlja prema kućištu. Snimanje se odvija kaudokranijalno.

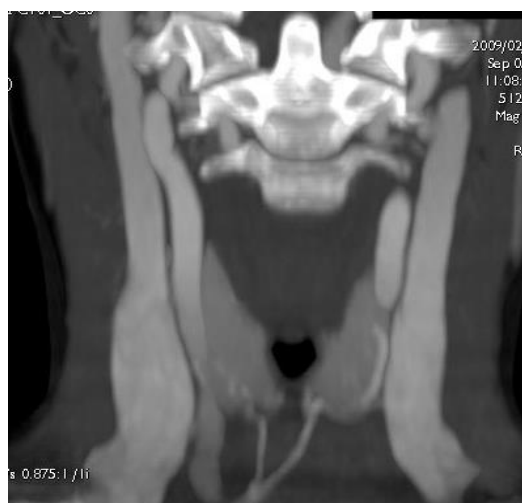Kontraindikacija za CT pregled uglavnom nema, a relativna kontraindikacija je trudnoća. Ukoliko je pacijentica vitalno ugrožena, pretraga se obavlja samo uz pismeni pristanak pacijentice ili člana njene obitelji.

## 5.4. CT angiografija (CTA)

CT – angiografija je minimalno invazivna metoda prikaza krvnih žila. Indikaciju za pretragu postavljamo na temelju kliničke slike, doplerske analize krvnih žila te prethodnih dijagnostičkih postupaka. Prednost CT – angiografije u odnosu na MR – angiografiju je u visokoj prostornoj rezoluciji s mogućnosti prikaza krvnih žila malenog promjera poput koronarnih arterija. Metoda je lako podnošljiva za bolesnika i omogućuje detaljan uvid u morfološke promjene krvnih žila te daljnje planiranje intervencijskog i/ili kirurškog liječenja (**slika 11**).

CTA se radi na suvremenim višeslojnim ili multidetektorskim uređajima. Prije pretrage obavezno je postavljanje venskog puta kroz koji se intravenski primjenjuje jedno kontrastno sredstvo automatskom štrcaljkom pri brzini protoka od 4-5 ml/s. Kod primjene jednih kontrastnih sredstava, potrebno je imati podatke o bubrežnoj funkciji pacijenta (nalaze ureje i kreatinina) te o ranijim reakcijama na kontrastna sredstva što može biti kontraindikacija za angiografiju. Prvo se radi AP topogram, skenira se cijela glava sve do referentne krvne žile - luka aorte. Nakon primjene kontrasta, postizanjem željene koncentracije, počinje skeniranje od kraniocerebralnog prijelaza do verteksa.

Moguće je prikazati intrakranijske arterije, najčešće radi utvrđivanja aneurizme, stenoze ili razvojnih anomalija krvnih žila. U slučaju traume, angiografija je najčešće indicirana pri frakturama lubanjske baze (blizina koštanih kanala kroz koje prolaze krvne žile), odnosno kada postoji sumnja na leziju krvne žile.



**Slika 11** CTA, MPR, prikaz velikih krvnih žila vrata



## 5.5. Magnetna rezonancija

Magnetna rezonancija je radiološka metoda oslikavanja (engl. *imaging*) koja za nastanak slike koristi elektromagnetske signale iz određenih atomskih jezgara unutar tkiva izloženog jakom magnetskom polju. U praksi se za nastanak MR slike koristi jezgra atoma vodika - proton ( $H^+$ ). MR je multiplanarna slikovna metoda kojom se dobivaju tomografski presjeci ljudskog tijela u tri ravnine: transverzalnoj, sagitalnoj i koronarnoj. Brojčana vrijednost svakog piksela (element slike) odražava jačinu signala magnetne rezonancije odgovarajućeg volumena tkiva. Jačina signala određena je gustoćom rezonirajućih jezgara i s dva kemijska parametra, vremenima relaksacije T1 i T2. Najčešći načini snimanja u magnetnoj rezonanciji su inverzijska i spin echo tehnika.

### 5.5.1. Princip rada MR-a

Snimanje MR pretrage započinje na način da se bolesnik smjesti u kućište magneta. Tijelo se magnetizira (jezgre vodikovih protona) unutar jakog uniformnog i stabilnog magnetskog polja. Magnetizirano tijelo izloži se djelovanju radio-valova čija frekvencija odgovara jačini magnetnog polja dijela tijela koji snimamo. Prekine se emitiranje radio-valova i tijelo bolesnika emitira višak energije koje je primilo djelovanjem radio-valova u obliku signala. Iz signala se računski rekonstruira slika. Za prijenos i prihvaćanje signala, neophodni su magnetni gradijenti uzduž X, Y i Z osi zavojnice, kao i računalo za procesuiranje dobivenih podataka. Svi ovi sustavi povezani zajedno čine uređaj za slikovni prikaz magnetnom rezonancijom.

U magnetnoj rezonanciji najčešće korištena jezgra za oslikavanje je jezgra atoma vodika, koja sadržava jedan proton (atomski broj je 1). Pomoću toga dolazimo do zaključka da je magnetna rezonancija zapravo oslikavanje protona vodika.

### 5.5.2. Građa MR uređaja

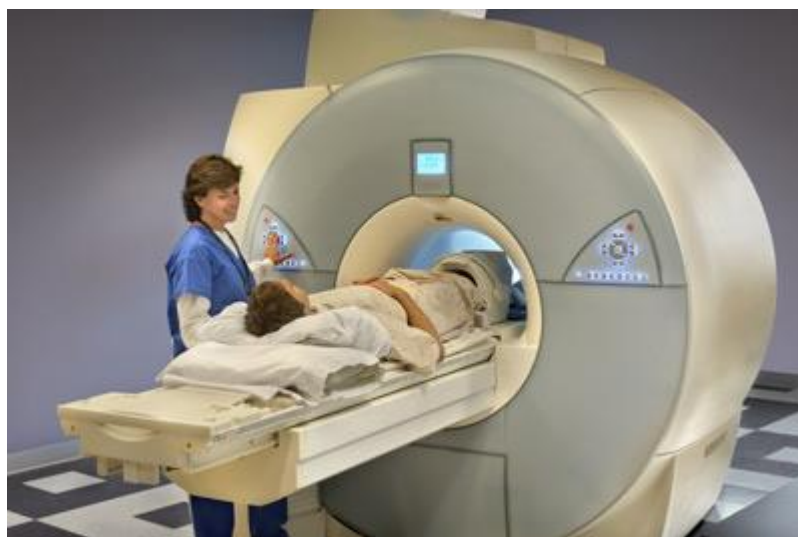Magnet je dominantni dio uređaja za magnetnu rezonanciju. On mora osigurati odgovarajuću jačinu magnetnog polja, uniformnost magnetnog polja u dijelu gdje se nalazi snimani uzorak, kao i odgovarajuću stabilnost. Da bi magnetizirali ione vodika

trebamo ih „umiriti“. To postizemo dovođenjem jakog magnetskog polja izvana. Jakost vanjskog magnetnog polja može biti od 0,3 – 7 tesla (T), dok je prosječna jakost MR uređaja koji se koristi u dijagnostičke svrhe 1,5 T. Snagu tog polja možemo najlakše dočarati time što 1 T iznosi 10000 Gausa, dok je jakost Zemljinog magnetskog polja 1 Gauss.

Uređaj za snimanje magnetnom rezonancijom možemo podijeliti na 4 glavna dijela. To su glavni magnet, gradijentne zavojnice, radiofrekventni sustav i računalni sustav. Glavni magnet osigurava veliku magnetsku indukciju, odnosno homogeno i stabilno magnetsko polje (**slika 12**).

Gradijentne zavojnice i pojačala su potrebni radi izbora sloja snimanja, određivanja debljine sloje i njihove prostorne lokalizacije. X zavojnica stvara magnetsko polje u smjeru s lijeva na desno u tunelu u kojem se nalazi pacijent. Y zavojnica stvara magnetsko polje u smjeru od vrha prema dnu tunela. Z zavojnica stvara magnetsko polje s usmjerenjem od glave prema peti pacijenta.

Radiofrekventni sustav čine odašiljač i prijemnik visokofrekventnog signala s antenom i dodatni sklopovi za obradu signala kao što su modulatori, demodulatori i pojačala snage. Računalni sustav uređaja za magnetnu rezonanciju se sastoji od snažnog računala koji mora sadržavati posebni numerički brzi procesor i jedne ili više radnih stanica na kojima vršimo obradu i pohranjivanje slike.



**Slika 12.** Postavljanje pacijenta u MR uređaj za snimanje

### **5.5.3. Priprema pacijenta za pregled i kontraindikacije**

Pregledu treba pristupiti vrlo pažljivo. Pacijent mora ispuniti upitnik i donijeti isti na MR pregled. Potpisom na upitniku se daje suglasnost za izvođenje pregleda. Njega može ispuniti pacijent, obiteljski liječnik ili članovi pacijentove obitelji. Maloljetnim pacijentima upitnik potpisuje roditelj, a osobama pod skrbi skrbnik.

Od posebne je važnosti da pacijent nema nikakvo strano metalno tijelo u organizmu (endoproteze kuka, endoproteze koljena, hemostatske klipse, vijke, pločice, žice). Ukoliko pacijent može dokazati da je kemijski sastav metalnog tijela takav da može ući u MR uređaj (npr. titan), tada se snimanje može nastaviti.

Apsolutne kontraindikacije za MR pregled su: pacemaker, umjetni srčani zalisci, kohlearni implantati, potkožni injektori lijekova, strana metalna tijela u oku, središnjem živčanom sustavu i u leđnoj moždini. Ako postoji sumnja na postojanje takvog stranog tijela pacijent se šalje na snimanje klasičnom rendgenskom snimkom u dva smjera da bi se potvrdilo ili isključilo postojanje stranog tijela.

Što se tiče trudnoće do danas nisu poznati štetni utjecaji magnetskog polja i RF pulseva na ljudski organizam. No ipak se ne preporučuje obavljati pregled tijekom trudnoće, osobito u prva četiri mjeseca. Iznimka su vitalne indikacije za trudnicu.

### **5.5.4. Prednosti i ograničenja magnetne rezonancije**

MR pretraga je visoko osjetljiva i specifična metoda neurooslikavanja koja omogućuje vrlo detaljan anatomske i multiplanarni prikaz središnjeg živčanog sustava s vrlo visokom kontrastnom rezolucijom, posebno ako se koriste MR uređaji snage magnetskog polja od 1,5 T ili više. Magnetna rezonancija je osjetljivija od CT-a u otkrivanju vrlo sitnih krvarenja i malih intraaksijalnih lezija tipa DAI koji bitno mogu utjecati na prognozu pacijenta, ali nisu toliko važni za hitno terapijsko djelovanje kod pacijenta. Nedostatak MR je najčešće nemogućnost suradnje pacijenta pri snimanju te micanje pacijenta koje se može izbjeći ukoliko je isti anestezičan. Također nemogućnost isključenja postojanja metalnih stranih tijela jer se ne mogu dobiti anamnestički ili heteroanamnestički podatci o pacijentu. Važno ograničenje za MR pretragu je vrijeme

snimanja koje je duže nego kod kompjutorizirane tomografije, a i analiza učinjenih snimanja je zahtjevnija i dugotrajnija.

## **5.6. MR angiografija**

MR-angiografija je minimalno invazivna metoda koja uključuje tehnike prikazivanja krvnih žila s ili bez intravenske primjene paramagnetskog kontrastnog sredstva putem automatskog injektora. Za razliku od CT angiografija pri snimanju se ne koristi ionizirajuće zračenje te su alergijske reakcije na paramagnetska kontrastna sredstva znatno rjeđa.

Prostorna rezolucija je slabija nego kod CT-a što otežava prikaz krvnih žila užeg lumena. Kontrastna sredstva koja koristimo djeluju tako da mijenjaju magnetizaciju tkiva, tj. mijenjaju relaksacijska vremena u različitim tkivima.

Najčešće korišteno kontrastno sredstvo je gadolinij. To je metal koji ima veliku paramagnetsku osjetljivost. Kontrast apliciramo intravenski brzinom od 10-30 sekundi, ručno ili putem automatskog injektora.

## **5.7. MR spektroskopija**

Konvencionalni MR pregled i pored apliciranja paramagnetnog kontrastnog sredstva često ne omogućava kvalitetnu dijagnozu. Za uspješniju diferencijaciju patoloških promjena (ponajviše tumora) koristi se komplementarna MR metoda – MR spektroskopija (MRS).

MR spektroskopija pruža uvid u biokemijski sastav mozga i postojećih patoloških promjena. Izuzetnog je značaja u planiranju operativnih zahvata i postoperativnom praćenju pacijenta. Single voxel tehnika omogućava veću homogenost polja i supresiju signala vode, dok se s multi voxel tehnikom prekriva mnogo veća površina, čime se eliminiraju greške u uzimanju uzorka.

MR spektroskopija je moćna tehnika koja se primjenjuje kod brojnih patoloških stanja mozga mjereći razine metabolita u mozgu: N-acetila aspartata (NAA), kolina

(Cho), kretinina (Cr), mioinozitola (mI) i laktata (Lac). Poznato je da je NAA metabolit koji se isključivo sintetizira u mitohondrijima neurona te se naziva „markerom neurona“ te se njegova razina snižava kod oštećenja neurona.

Dobiveni rezultati metabolita se zajedno s rutinskim MR pregledom koriste u dijagnosticiranju i prognoziranju bolesti, a najviše u neinvazivnom praćenju rezultata terapije.

## **5.8. PET CT**

PET skeniranje u osnovi nam omogućuje dvodimenzionalne i trodimenzionalne slike moždane aktivnosti mjereći radioaktivnost izotopa koji se ubrizgavaju u krvotok. Koristi se za otkrivanje raznih tumora ili označavanje bolesnog tkiva, pokazuje nam protok krvi, omogućuje nam procjenu bolesnika s poremećajima napadaja koji ne reagiraju na terapiju i bolesnike s određenim poremećajima pamćenja. Pomoću PET-a možemo odrediti i promjene u mozgu koje su nastale nakon moždane traume. Pacijent mora ležati mirno na stolu, a senzori detektiraju gama zrake u tjelesnom tkivu. Dobivene podatke računalo obrađuje i prikazuje ih na monitoru ili na filmu. Nedostatak PET-a je nemogućnost anatomskog prikaza mjesta u tkivima i organima koje ispituje. Zbog toga se PET prikazi kombiniraju s dijagnostičkim postupcima koji nam daju anatomske prikaze struktura u organizmu. U kombinaciji s CT-om tako nastaje fuzirana ili hibridna slika mjesta pojačanog nakupljanja radiofarmaka te tako možemo točno locirati odgovarajući dio tijela, tj. organa. U slučaju traume glave dobivamo uvid u moždani metabolizam i time indirektno u neurološku aktivnost.

Korištenje CT-a s PET-om znatno smanjuje vrijeme trajanja same pretrage.

### **5.8.1. Radiofarmaci za PET/CT**

FDG, fluor-deoksi-glukoza je analog D-glukoze. U molekulu fluoro-deoksiglukoze se neradioaktivni atom flora supstituira radioaktivnim, pozitronskim emiterom, F-18, te nastaje F-18-FDG. Njegova raspodjela odražava raspodjelu metabolizma glukoze u tijelu. U 90% PET pretraga se koristi FDG. Najčešća doza je oko

370 MBq (5,5 MBq/kg) što nam daje ekvivalentne efektivne doze na cijelo tijelo od 8 do 10 mSv.

## **5.9. Ultrazvuk**

Ultrazvučna slika nastaje emisijom ultrazvučnog impulsa iz ultrazvučne sonde i primljenog reflektiranog signala iz tkivnih struktura u prijammiku koji se nalazi u istoj sondi. Ultrazvučni valovi su mehanički valovi visokih frekvencija, iznad granice čujnosti ljudskog uha (> 20 kHz). Piezoelektrični elementi pretvaraju elektronički signal u zvučni i obratno.

Prilikom prolaska ultrazvučne zrake kroz tkivo nastaje ultrazvučna slika. Ona prolazi do granice dvaju medija koje imaju različite karakteristike, koje ovise o impendanciji medija ili otporu propagaciji u mediju. Tako pojedina tkiva jače reflektiraju, a pojedina jače apsorbiraju ultrazvučne zrake.

### **5.9.1. Osobitosti obojenog doplera**

Obojeni dopler takav je način prikaza ultrazvučne slike gdje se na B-mod prikaz morfologije parenhima superponira prikaz protoka krvi kodiran bojom, koji se oslanja na doplerske informacije.

### **5.9.2. Transkranijski obojeni dopler**

Transkranijski kolor dopler (TCCD) je neinvazivna dijagnostička metoda za ispitivanje intrakranijske cirkulacije krvi u stvarnom vremenu. On nam pruža uvid u cijeli niz intrakranijskih i ekstrakranijskih krvožilnih patoloških stanja te njihov utjecaj na intrakranijsku cirkulaciju krvi na način na koji to nije moguće prikazati nijednom drugom dijagnostičkom metodom. Metoda je široko dostupna za dijagnosticiranje i kvantificiranje intrakranijskih stenoza koju možemo izvoditi uz bolesnički krevet.

TCD može kao neinvazivna i brza metoda pomoći u evaluaciji moždanog protoka. Nakon moždane traume registriraju se visoke brzine u moždanim arterijama kao znak

vazospazma i posljedične ishemije. TCD ima prognostičku vrijednost u ranoj fazi nakon teških trauma mozga, odnosno hipoperfuzija mozga korelira s težinom ozljede.

## 6. ZAKLJUČAK

U današnje vrijeme traumatske ozljede mozga su velik javnozdravstveni problem zbog visoke učestalosti, mortaliteta i morbiditeta, posebno u mladim osoba.

Za njihovo bolje otkrivanje i diferencijaciju koristimo različite radiološke metode oslikavanja kao što su kraniogram, kompjutorizirana tomografija, magnetska rezonancija, PET CT, MR angiografija, CT angiografija, ultrazvuk i MR spektroskopija.

Od svih navedenih metoda CT predstavlja metodu izbora u dijagnostici traume glave. Prvenstveno zbog svoje dostupnosti i brzine koja je od ključne važnosti kod trauma glave. CT je precizna, osjetljiva i ekonomična radiološka metoda. Posjeduje razne softverske mogućnosti kao što su koštani i mekotkivni „prozor“. Također je moguće pratiti dinamiku posttraumatskih lezija. Izvodi se u akutnom stanju traume glave te kod pacijenata s promjenom svijesti, neurološkim deficitom ili težim neurološkim simptomima.

Važno je istaknuti da standardni kraniogrami nisu opravdani u ozbiljnim traumama glave te da vrlo često predstavljaju gubitak vremena i potencijalnu mogućnost ugrožavanja zdravlja pacijenta.

Magnetna rezonancija je korisna metoda pri kontrolnim pregledima i praćenju traume (veća osjetljivost od CT-a za kortikalne kontuzije i difuznu aksonalnu ozljedu). To je znatno sporija, skuplja i tehnički zahtjevnija metoda te lošija od CT-a u analizi koštanih struktura.

Treba istaknuti da postojanje frakture povećava vjerojatnost postojanja intrakranijske lezije. No, također ni nepostojanje frakture ne isključuje mogućnost intrakranijske ozljede, pogotovo u pedijatrijskih bolesnika (savitljivost lubanjskih kostiju).



## 7. LITERATURA

- 1) Dubroff JG, Newberg A. Neuroimaging of traumatic brain injury. *Semin Neurol* 2008; 28(4):548-57
- 2) Hebrang A, Klarić-Čustović R, Radiologija, Medicinska naklada, Zagreb, 2007
- 3) Hedlund GL, Frasier LD. Neuroimaging of abusive head trauma. *Forensic Sci Med Pathol* 2009;5(4):280-90
- 4) Janković S, Bešenski N, Buča A, Klinička neuroradiologija mozga, Medicinska naklada, Zagreb, 2011.
- 5) Kornienko VN, Pronin IN, Diagnostic neuroradiology, Burdenko Neurosurgical Institute Dept. of Neuroradiology, Moscow, Russia 2009
- 6) Kuppermann N. Pediatric head trauma: the evidence regarding indications for emergent neuroimaging. *Pediatr Radiol* 2008;38(4):670-674
- 7) Laalo JP, Kurki TJ, Sonninen PH, Tenovuuo OS. Reliability of diagnosis of traumatic brain injury by computed tomography in the acute phase. *J Neurotrauma* 2009;26(12):2169-78.
- 8) Osborn AG, Blazer S, Salzman KL. Diagnostic imaging: Brain, II izd. Salt Lake City: Amirsys, 2004;2(1).
- 9) Parizel PM, Van Goethem JW, Ozsarlak O, Maes M, Phillips CD. New developments in the neuroradiological diagnosis of craniocerebral trauma. *Eur Radiol* 2005;15(3):569-81
- 10) Provenzale J. CT and MR imaging of acute cranial trauma. *Emerg Radiol* 2007;14(1):1-12.
- 11) <http://hzjz.hr/wp-content/uploads/2013/11/Ozljede-u-RH>

## 8. SAŽETAK

Traumatske ozljede glave su u današnje vrijeme među najzastupljenijim ozljedama. Mogu nastati na mnogo načina, a najčešće su to ozljede zadobivene u prometnim ili sportskim nesrećama, ozljede zadobivene na poslu ili ozljede oružjem. Nerijetko mogu biti uzrokovane i pukom ljudskom nesrećom ili nemoći kod starijih osoba. Glavni cilj rendgenološkog oslikavanja traume glave je otkrivanje vrste, veličine i lokaliteta nastale ozljede te samim time planiranje daljnjeg liječenja sukladno ozljedi. Svaka trauma glave je posebna, zbog čega je potreban individualni pristup i određivanje najbolje radiološke metode za tu ozljedu.

Radiološke metode koje koristimo u oslikavanju traume glave su kranigram, kompjuterizirana tomografija (CT), CT angiografija (CTA), pozitronsko emisijska tomografija u fuziji s kompjuteriziranom tomografijom (PET CT) i magnetska rezonancija (MR).

## **9. SUMMARY**

Traumatic head injuries are one of the most common injuries today. They can be caused by various reasons. The most common examples are traffic and sport accidents, professional or weapon accidents. It is not uncommon for them to be caused by pure accident or elderly disability.

The main goal of the radiologic imaging in a patient with traumatic head injury is discovering type, size and location of caused injury, which is important for planing further medical treatment.

Every head trauma is unique, which requires individual approach and chosing the best radiological method for that injury.

Imaging techniques that can be used in patients with head trauma are craniogram, computed tomography (CT), CT angiography (CTA), positron emission tomography fused with computed tomography (PET CT) and magnetic resonance (MRI).

## **10. ŽIVOTOPIS**

### **OSOBNI PODACI**

Ime: Niko  
Prezime: Duilo  
Datum rođenja: 19. veljače, 1993.g  
Mjesto rođenja: Šibenik, Hrvatska  
Adresa: Stipe Ninića 9, Šibenik  
Telefon: 022/217-085  
Mobitel: 099/754-7238  
E-mail: niko.duilo@gmail.com

### **OBRAZOVANJE**

2007-2011- Medicinska i kemijska škola Šibenik , smjer Medicinska sestra-Medicinski tehničar

2011-2015-Sveučilišni odjel zdravstvenih studija Split, preddiplomski studij Radiološke tehnologije

### **RADNO ISKUSTVO**

Stručna praksa tijekom srednjoškolskog obrazovanja u OB Šibensko–kninske županije, te stručna praksa za radiološkog tehnologa u KBC Split i OB Šibensko–kninske županije.