

# Smanjenje doze zračenja u MDCT-u abdomena

---

**Rajić, Josip**

**Undergraduate thesis / Završni rad**

**2015**

*Degree Grantor / Ustanova koja je dodijelila akademski / stručni stupanj:* **University of Split / Sveučilište u Splitu**

*Permanent link / Trajna poveznica:* <https://um.nsk.hr/um:nbn:hr:176:283250>

*Rights / Prava:* [In copyright](#)/[Zaštićeno autorskim pravom.](#)

*Download date / Datum preuzimanja:* **2024-11-26**



Sveučilišni odjel zdravstvenih studija  
SVEUČILIŠTE U SPLITU

*Repository / Repozitorij:*

[Repository of the University Department for Health Studies, University of Split](#)



UNIVERSITY OF SPLIT



SVEUČILIŠTE U SPLITU

Podružnica

SVEUČILIŠNI ODJEL ZDRAVSTVENIH STUDIJA

PREDDIPLOMSKI SVEUČILIŠNI STUDIJ

RADIOLOŠKA TEHNOLOGIJA

**Josip Rajić**

**SMANJENJE DOZE ZRAČENJA U MDCT-U ABDOMENA**

**RADIATION DOSE REDUCTION IN ABDOMINAL MDCT**

**Završni rad / Bachelor thesis**

Mentor:

**prof. dr. sc. Marina Maras-Šimunić**

Split, 2015.

# SADRŽAJ

1. UVOD.....	2
1.1. Povijesni razvoj CT-a .....	2
1.2. CT pregled abdomena.....	6
1.2.1. CT u dijagnostici kamenaca mokraćnog sustava.....	8
1.2.2. CT kolonografija .....	10
1.3. Metode smanjenja doze zračenja.....	12
1.3.1. Modulacija struje rentgenske cijevi.....	13
1.3.2. Smanjenje doze na određene organe .....	15
1.3.3. Tehnike naknadne obrade („ <i>postprocessing</i> “) i napredni rekonstrukcijski algoritmi .....	16
1.4. Low-dose protokol kao metoda probira .....	17
1.4.1. Probir karcinoma pluća.....	18
1.4.2. Probir kolorektalnog karcinoma .....	19
2. CILJ RADA.....	20
3. IZVORI PODATAKA I METODE.....	21
3.1. Ispitanici .....	21
3.2. CT protokol .....	21
3.3. Analiza slika .....	22
4. REZULTATI .....	23
4.1. Izvancrijevna patologija .....	23
5. RASPRAVA.....	27
6. ZAKLJUČCI .....	29
7. LITERATURA .....	30
8. SAŽETAK.....	32
9. ŽIVOTOPIS .....	35

# 1. UVOD

## 1.1. Povijesni razvoj CT-a

Kompjuterizirana tomografija kao radiološka metoda postala je izvodljiva razvojem modernih računalnih tehnologija 60-ih godina 20. stoljeća, no neke od ideja na kojima se temelji potječu još iz prve polovice 20. stoljeća. 1917. g. matematičar Radon je dokazao u znanstvenom radu temeljne važnosti da se raspodjela materijala ili svojstva materijala u sloju objekta može izračunati ako su sastavne vrijednosti uzduž bilo kojeg broja linija koje prolaze kroz isti sloj poznate. Prve primjene ove teorije su razvijene u radioastronomiji od strane Bracewella, ali nisu bile najbolje prihvaćene pa se zato nisu niti iskoristile za medicinske svrhe.

Prvi eksperimenti medicinske primjene ove vrste rekonstruktivne tomografije su provedeni od strane fizičara A. M. Cormacka, koji je radio na poboljšavanju planiranja radioterapije. Između 1957. i 1963. g., i bez saznanja prethodnih studija, razvio je metodu računanja apsorpcije zračenja u ljudskom tijelu temeljenu na transmisijskim mjerenjima. Pretpostavio je da bi za primjenu u radiologiji trebalo biti moguće prikazati čak i najmanje razlike u apsorpciji zračenja različitih mekotkivnih struktura. Međutim, nikada nije dobio priliku prenijeti svoju teoriju u praksu, te je tek kasnije saznao za Radonov rad, što je i požalio izjavljujući da bi mu raniji pristup njegovim saznanjima uštedio mnogo vremena. Dok se upoznavao s Radonovim radom, Cormack je otkrio da i sam Radon nije bio svjestan ranijeg rada na tu temu od strane nizozemskog fizičara H. A. Lorentza, koji je već bio predložio rješenje matematičkog problema za trodimenzionalni (3D) slučaj, 1905. g.

Iako je Cormackov rad kasnije bio vrlo priznat kao bitan doprinos razvoju CT-a, postoje i drugi koji jednako kao i on zaslužuju biti spomenuti. Oldendorf je objavio svoj pionirski rad na CT-u 1961. g. Kuhl i Edwards su predstavili koncept emisijske kompjuterizirane tomografije 1963. g; iako su rekonstrukcijski pokušaji bili limitirani samo na back projection, emisijski CT je prema tome prethodio transmisijskom CT-u. Filtered back projekcija je prvi put opisana od strane Bracewella i Riddlea. Opisi algebarskih rekonstrukcijskih tehnika su objavljeni od strane Gordona i sur. 1970. g. i

od strane Hermana i sur., opisi Fourierovih rekonstrukcijskih tehnika od strane Batesa i Petersa 1971. Ključni rad na temu funkcija filtriranja nužnih za CT rekonstrukciju je bio rad Sheppa i Logana.

Prvu uspješnu primjenu teorije u praksi postigao je 1972. g. engleski inženjer G.N. Hounsfield, koji je i općenito priznat kao izumitelj kompjutorizirane tomografije. Kao i njegovi prethodnici, Hounsfield je radio bez saznanja o ranijim postignućima u ovom području. Njegov uspjeh je iznenadio cijeli medicinski svijet. Do svog otkrića nije došao radeći na renomiranom sveučilištu, niti u suradnji s vodećim proizvođačima radiološke opreme, nego radeći za englesku tvrtku EMI Ltd. Njegov izum je doveo EMI, koji je do tada proizvodio samo gramofonske ploče i elektroničke dijelove, u položaj monopola na tržištu CT-a koji je trajao dvije godine. 1974. g. Siemens je postao prvi tradicionalni proizvođač radiološke opreme koji je na tržište izbacio CT skener za glavu. Nakon toga je slijedila eksplozija tržišta, dosegovši svoj vrhunac u kasnim 70-im godinama 20. stoljeća, kada je 18 tvrtki nudilo CT opremu. Većina njih, uključujući i EMI, s vremenom su se povukle s tržišta medicinske opreme.

Prvi klinički CT pregled je učinjen u Atkinson Morley Hospital u Londonu 1972. g. Prvi pregled pacijenta obavljen CT-om je dao uvjerljivi dokaz učinkovitosti metode detektirajući cistični tumor prednjeg režnja mozga. CT je odmah i s velikom nadom dočekan od strane medicinske zajednice, te je često nazivan najbitnijim izumom u radiologiji od otkrića rentgenskih zraka; njegov kasniji razvoj je samo potvrdio ove pretpostavke. Kompjutorizirana tomografija je postala vrlo bitan čimbenik u radiološkoj dijagnostici. Iako je samo 60 EMI skenera bilo instalirano 1974. g., taj broj se do 1980. g. popeo na više 10 000 uređaja. 1979. g. su Hounsfield i Cormack, inženjer i fizičar, dobili Nobelovu nagradu za medicinu zbog svojih izvanrednih postignuća.

U tom trenutku, činilo se da je razvoj dostigao svoj vrhunac, te 80-ih godina nije bilo velikog tehnološkog napretka. Predstavljanje spiralnog CT-a 1989. g., te napredak u tehnologiji detektora i skenera su doveli do ponovnog zanimanja za CT. Do 2006. g. broj instaliranih CT uređaja je dosegao brojku od 45 000, od kojih su većina spiralni CT uređaji za cijelo tijelo. Rastući trend se nastavio, te je značenje CT-a u kliničkoj radiologiji veće nego ikad prije.

Prvi klinički CT skener je omogućavao akviziciju jedne slike u 300 sekundi; svi današnji skeneri imaju vrijeme rotacije ispod jedne sekunde, s tim da oni najbrži dostižu vrijeme rotacije od 330 ms i efektivno vrijeme akvizicije od 100 ms za sustave sa dvojnim izvorom zračenja. Uz napredak svih ostalih značajki kroz godine, čini se da povećanje brzine skeniranja uvijek ima najveći prioritet, te je ujedno i pokretačka snaga za daljnji napredak CT-a. Razvoj kompjutorizirane tomografije odvijao se u više faza, te su poznate četiri generacije CT-uređaja. Generaciju CT-uređaja određuje u prvom redu struktura detektora i međusobni odnos i način kretanja rentgenske cijevi i detektora.

Uređaji 1. generacije (1972. g.) imali su kombinaciju translacijskog (transverzalni-poprečni) i rotacijskog pomaka rtg-cijevi oko snimanog objekta, te vrlo uski pravocrtni snop rentgenskih zraka (pencil beam) usmjeren na samo jedan detektor (1). Nakon napravljene jedne projekcije, rtg cijev i detektor se pomiču oko snimanog objekta za jedan stupanj, te se tako nastavlja pomicanje cijevi sve do 180°. Za dobivanje odgovarajuće slike bilo je potrebno mnogo translacija i rotacija, pa je vrijeme skeniranja bilo veoma dugo (duljina ekspozicije jednog sloja trajala je 3 do 5 minuta). Zbog navedenih razloga CT-uređajima I. generacije bilo je moguće snimati samo mozak (potpuno mirni dio tijela), jer se zbog fizioloških pokreta drugih organa oni nisu mogli snimati zbog artefakata micanja, a slike su bile slabije rezolucije. Pored navedenoga, bolesnici su bili izloženi znatno većim dozama zračenja.

Uređaji II. generacije (1975. g.) imaju kombinaciju translacijskog i rotacijskog pomaka rentgenske cijevi za vrijeme skeniranja, ali i širi snop rtg-zraka (malo lepezasti snop rtg-zraka) i do 16 detektora. Zbog toga je postignuta bolja iskoristivost rtg-zraka nastalih u rentgenskoj cijevi, skraćeno vrijeme ekspozicije (10 do 60 sekundi po sloju), te smanjeno zračenje pacijenta. Ovim uređajima bilo je moguće snimati glavu i tijelo pacijenta.

III. generacija CT-uređaja (1977. g.) ima rotaciju rentgenske cijevi i detektorskog luka oko snimanog dijela tijela sa širokim lepezastim snopom zračenja. Jedna ekspozicija obično sadržava 360° rotacije (duljina ekspozicije po jednom sloju je 1,4 do 14 sekunda). U ovoj generaciji CT-uređaja karakterističan je fiksni mehanički odnos između rentgenske cijevi i detektora. Obično imaju od 380 do 600 detektora. Ovi uređaji imaju kolimaciju ispred i iza tijela pacijenta, a ispred detektorskih kanala od

volframa ili titana u svrhu kolimacije raspršenog zračenja. Ovim uređajima moguće je skeniranje svih organa, tj. i onih organa koji imaju različite fiziološke pokrete (pluća, ošit, jednjak, crijeva, itd.).

CT-uređaji IV. generacije (1977. god.) imaju kontinuirano gibanje rentgenske cijevi oko stacionarnih detektora poredanih po čitavom krugu gentrija (detektorskoj banani), a snop rtg-zračenja je isti kao u III. generaciji uređaja. Ovi uređaji imaju kolimator pričvršćen na detektorsku bananu, na otvore detektorskih kanala. Broj detektora se kreće od 1200 do 2000 i više, što značajno povećava kvalitetu dobivene slike. Zračenje rtg-cijevi je kontinuirano, a očitavanje podataka s dijela detektorske banane odvija se u sekvencijama. Vrijeme ekspozicije jednog sloja je od 1 do 3 sekunde. Zbog velike brzine skeniranja ova generacija CT-uređaja je pogodna i za snimanje organa s različitim fiziološkim pokretima organa, slično kao i uređaji III. generacije.

Visokorezolucijski CT-uređaji su po principu rada CT-uređaji III. generacije koji imaju optimalne tehničke parametre za prostornu rezoluciju koristeći tanku kolimaciju snopa rentgenskih zraka (1 do 1,5 mm promjera) i visoku prostornu frekvenciju rekonstrukcijskog algoritma (2). Dakle, ovi uređaji daju visokorezolucijsku sliku zahvaljujući i odnosu kuta lepeze zračenja i broja na detektorskoj banani koje ta lepeza zračenja u jedinici vremena „obasjava“. Ovi su uređaji posebno značajni za CT-dijagnostiku prsnih organa (posebice plućnog intersticija, CT-denzitometrija, prikaz struktura piramide temporalne kosti, itd.).

Spiralni CT-uređaj je vrsta CT-uređaja čija je odlika kontinuirana rotacija rentgenske cijevi i detektora u jednom smjeru oko snimanog objekta koji se automatski, na stolu CT-uređaja, kontinuirano linearno pomiče kroz primarni snop rentgenskih zraka za vrijeme ekspozicije. Na taj način dijagnostički snop rtg-zraka opisuje spiralu oko snimanog objekta, te omogućava pregled velikog anatomskog područja pregledavanog dijela tijela bez pauza između pojedinih slojeva, i sve to u vrlo kratkom vremenu. Osnovna značajka rada spiralnog CT-uređaja jest dobivanje podataka iz volumena pregledanog dijela tijela. Uporabom računala pregledani volumen rekonstrukcijskim algoritmima za spiralu (slim, slim 2, wide) dobivamo debljinu slojeva koje želimo analizirati (npr. prikaz određenog sloja kroz hipofizu itd.). Spiralni CT ima velike prednosti u odnosu na konvencionalne CT-sustave zbog mogućnosti prikaza

organa s fiziološkim pokretima, trodimenzionalnog prikaza (3D CT), brzog kontrastnog prikaza krvnih žila (angio CT, perfuzijski CT), virtualnih endoskopskih pretraga, odličnog prikaza plućnog intersticija (pulmo CT), itd., a sve to uz slike visoke rezolucije.

Ultrabrzi CT-uređaji (milisekundni CT, ultrafast CT) su najnovija generacija CT-uređaja koji su nastali kao rezultat rješavanja problema brzine rotacije rtg-cijevi i detektora u jedinici vremena. Tako su prvi poznati ultrabrzi CT-uređaji imali rotaciju od 80 okretaja u minuti (subsekundni CT). Daljnjim tehnološkim poboljšanjima postigle su se brzine od 250 ms po jednoj rotaciji rtg-cijevi. Korištenjem višeredne detektorske banane moguće je pri jednoj rotaciji rekonstruirati više slojeva i na taj način dobiti podatke iz većeg volumena u istoj jedinici vremena. Tako danas imamo uređaje s 2 do 32 reda detektora. U svakom detektorskom nizu nalazi se 600 do 800 detektora, što uz višerednost detektora čini matricu od 1200 do 32 x 800 detektora. Prednost ovakvog sustava je mogućnost obrade velikog volumena pregledanog dijela tijela u vrlo kratkom vremenu. To je omogućilo CT-angiokardiografije (kao neinvazivne pretrage!) s uporabom „trigger“ ili retrogradnog „gateinga“, CT-angiografije, obradu cijelog volumena plućnog parenhima u jednom inspiriju. Velike prednosti ove vrste CT-uređaja su: velika brzina pojedinačnih pregleda, mala doza zračenja pacijenta, visoka dijagnostička pouzdanost, mogućnost obrade velikog broja bolesnika u jedinici vremena. Nepovoljna strana je visoka cijena uređaja.

## **1.2. CT pregled abdomena**

CT pregled abdomena zahtijeva veću pažnju što se tiče pripreme pacijenta od bilo kojeg drugog pregleda CT-om. Većina abdominalnih pretraga iziskuje primjenu oralnog kontrasta da bi se bolje prikazao lumen crijeva. Uglavnom se koristi razrijeđeno jedno vodotopivo kontrastno sredstvo. Općenito gledajući, što veći volumen kontrasta primijenimo, imat ćemo bolju opacifikaciju crijeva. Premda je poželjno primjeniti barem 600 mL kontrasta, to nije uvijek moguće zbog različitih ograničavajućih čimbenika. Zrak i voda su odlični nisko-atenuacijski kontrasti. Zrak ili ugljikov dioksid



se često koristi kod CT kolonografije da bi se raširilo debelo crijevo, te se pritom ponaša kao negativni kontrast. Voda ili razrijeđena suspenzija barijeva sulfata se ponekad koristi kao pozitivno kontrastno sredstvo. Kontrasti niskih HU vrijednosti neće učiniti nejasnima površinu sluznice niti se superponirati sa krvnim žilama, što je posebno bitno kod CT angiografije abdomena. Korištenje oralnog kontrasta niskih HU vrijednosti (voda) ima i prednost u tome što ne smeta prikazu kamenaca žučnog ili mokraćnog sustava. Rektalna primjena kontrasta u CT pretragama abdomena nije baš česta, a većinom se koristi kod procjene stadija karcinoma kolona. Intravenozna primjena kontrasta poboljšava kvalitetu pregleda time što opacificira krvne žile, povećavajući kontrast između lezija i normalnih struktura. Intravenski kontrast kod pregleda abdomena zahtjeva pravilno tempiranje, brzinu primjene i dozu.

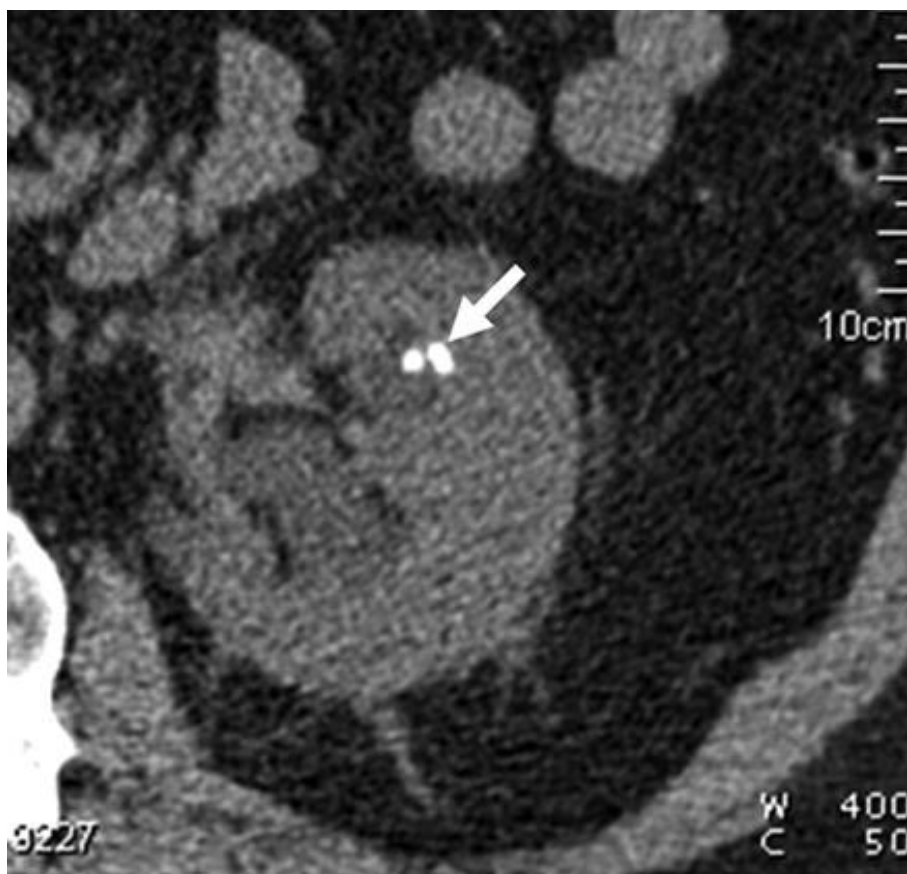CT pregled abdomena se koristi za evaluaciju praktički svih organa i većine krvnih žila. U svakom skeniranom sloju je prisutno više informacija nego što se može prikazati upotrebom samo jednog prozora. Stoga se slike često analiziraju upotrebom više prozora. Rutinski mekotkivni prozor (širine oko 350 HU i centra oko 50 HU) će biti dovoljan za prikaz većine anatomije abdomena. Međutim, jetra se može pregledavati koristeći poseban prozor za jetru koji je uža (širine oko 150 HU i centra oko 70 HU), te je bitan za vidljivost finijih lezija jetre. Baze pluća moraju biti obuhvaćene pri pregledu abdomena. *Display field of view* (DFOV) mora biti veličine koja će obuhvatiti površinu kože na trbuhu. Većina protokola za abdomen se izvodi tako da se pacijent stavi u položaj supinacije sa rukama podignutim iznad glave. Korištenje drugih položaja nam može pružiti dodatne dijagnostičke vrijednosti u nekim slučajevima. Pacijentu se rutinski kaže da zadrži dah tijekom skeniranja da bi se smanjile kretnje i artefakti pokreta. Brzina MDCT-a je smanjila, ali ne i u potpunosti uklonila, artefakte uzrokovane kontrakcijama srca, pulsacijama krvnih žila i peristaltikom crijeva. Postoji širok raspon u broju protokola koji se koriste u različitim ustanovama za pregled abdomena. Oni mogu biti opće naravi pa sve do toga da budu dizajnirani za specifična klinička pitanja ili za evaluaciju točno određenog organa abdomena.

### **1.2.1. CT u dijagnostici kamenaca mokraćnog sustava**

Termini poput bubrežni kamenci, nefrolitijaza i urolitijaza se koriste da bi se opisalo stanje kod kojeg postoje naslage slične šljunku, koje se mogu pojaviti u bilo kojem dijelu mokraćnog sustava, od bubrega do mokraćnog mjehura. Te naslage mogu biti male ili velike, jedne ili višestruke, veličine od par milimetara do toga da zauzimaju cijeli mokraćni mjehur. Prolaz bubrežnih kamenaca kroz mokraćni sustav je skoro uvijek popraćen akutnom, žestokom boli koju nazivamo renalne kolike. Ako se dogodi da se kamen zaustavi u mokraćovodu, tada može doći do stanja zvanog hidronefroza. Međutim, kamen u bubregu ili mokraćnom mjehuru ne izaziva uvijek bol, te ponekad može ostati neprimijećen mnogo godina. Najčešći tip kamenaca su kamenci nastali od kalcijevih soli. Oni se pojavljuju kada je razina kalcija u krvi ili urinu previsoka. Procjenjuje se da 80% do 85% bubrežnih kamenaca prođe spontano.

Unatoč tome što se na temelju pacijentove anamneze može posumnjati na postojanje bubrežnih kamenaca, slikovne dijagnostičke metode su potrebne da bi se odredila veličina i lokacija kamenaca, te utvrdilo postojanje opstrukcije. Premda svaka od metoda ima svoje prednosti i mane, multidetektorski spiralni CT se pokazao kao najbolja metoda s osjetljivošću od 95% do 100%, te specifičnošću od 94% do 96% (3). Uz to što prikazuje veličinu i lokaciju kamenaca, prednost CT-a je to što možemo odmah izmjeriti i njihovu gustoću, što je dodatna dijagnostička informacija koja dobro dođe kada znamo da kamenci sa vrijednošću od 1000 HU i više, slabije reagiraju na ESWL. Prilikom pregleda, akvizicija podataka se vrši od vrha bubrega pa sve do baze mokraćnog mjehura. Tipična kolimacija je 2,5 do 3 mm. Tanki slojevi omogućuju prepoznavanje manjih kamenaca koji bi mogli biti previđeni na debljim slojevima. Najveća mana korištenju CT-a za dijagnosticiranje kamenaca je relativno visoka doza zračenja, osobito na gonade. Heneghan i sur. (4) su izmjerili dozu od 18 mGy na jajnike prilikom korištenja jednorednog skenera, te dozu od 23 mGy prilikom korištenja multidetektorskog skenera, što je višestruko veća doza od standardne intravenozne urografije (otprilike 2,5 mGy). Ovolika količina zračenja je posebno zabrinjavajuća zbog toga što su mnogi pacijenti sa bubrežnim kamencima mladi, te imaju sklonost ponovnom formiranju kamenaca. Zbog toga su istraživači tražili načine da smanje dozu

zračenja, a da pritom ne smanje dijagnostičku vrijednost koja izdvaja CT od drugih pretraga. Heneghanova studija je zaključila, „U pacijenata koji teže manje od 90 kg, provođenje pretrage sa strujom cijevi od 100 mA je pokazalo visoku točnost u usporedbi sa točnošću standardne tehnike...Ova tehnika je rezultirala smanjenjem doze zračenja za 25% kod MDCT-a i 42% kod jednorednog skenera.“(4)



**Slika 1.** CT abdomena sa smanjenom dozom zračenja - kamenci u lijevom bubregu

### 1.2.2. CT kolonografija

CT kolonografija je minimalno invazivna dijagnostička metoda pregleda debelog crijeva koju je odobrilo nekoliko ključnih medicinskih organizacija za probir i dijagnostiku kolorektalnog karcinoma (5). Karakteriziraju je tanki aksijalni presjeci pneumokolona u supinaciji i pronaciji, koji se potom računalnom obradom rekonstruiraju u dvodimenzionalne multiplanarne slike i trodimenzionalne slike (tzv. virtualna kolonoskopija). Prvi puta je opisana 1994. godine.

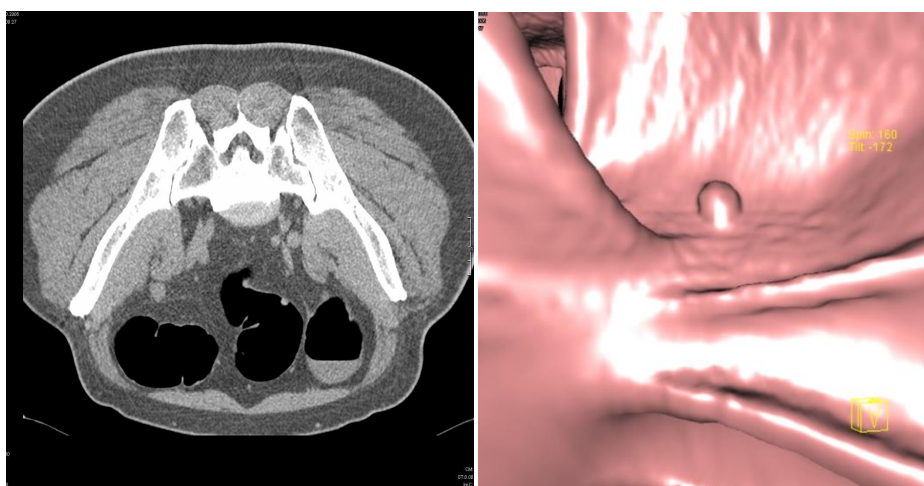
Slično kao i kod endoskopske kolonoskopije, CT kolonografija zahtijeva prethodno očišćeno debelo crijevo distendirano insuflacijom zraka ili ugljičnog dioksida putem rektalnog katetera, zato jer fekalne mase mogu imitirati karcinom ili polip, ili skrivati pravu leziju. Protokoli za čišćenje crijeva se razlikuju od ustanove do ustanove, no najčešće se radi o 48-satnoj pripremi kod koje se prvi dan primjenjuje dijetna ishrana s malo ostataka, dok se drugi dan sredstvo za čišćenje uzme u 8 i 16 sati, uz nadoknadu tekućine. Preporuča se ne unositi hranu i tekućinu jedan sat prije pretrage. Lumen debelog crijeva se širi insuflacijom sobnog zraka ili ugljičnog dioksida rektalnim kateterom, u prosječnoj količini od 1500-2000 mL. Primjerena distenzija debelog crijeva provjerava se topogramom u supinaciji i pronaciji, a kao indikator dostatne proširenosti služi i pacijentov osjećaj nelagode.

Korištenje multidetektorskog CT uređaja ( $\geq 16$  redova detektora) se smatra osnovnim preduvjetom za obavljanje pregleda (maksimalna kolimacija  $\leq 2.5$  mm; u jednom udahu). Korištenje uređaja za modulaciju doze, koji smanjuju dozu zračenja za 30-35% je strogo preporučljivo (6), a ako je dostupno i moguće, trebalo bi koristiti i *adaptive statistical iterative reconstruction* i *model-based iterative reconstruction* algoritme, koji smanjuju dozu zračenja i do 50% (7).

Zbog same činjenice da je debelo crijevo ispunjeno zrakom, što stvara jaki kontrast između stijenke i lumena debelog crijeva, CT kolonografiju je moguće izvesti uz jakost rentgenske cijevi niže od one za standardni CT pregled abdomena, što u konačnici rezultira nižim dozama zračenja u odnosu na sve druge CT pretrage. Osim što CT kolonografijom možemo analizirati lumen debelog crijeva, ona nam omogućuje i

otkrivanje promjena drugih tkiva abdomena, zdjelice i bazalnih dijelova toraksa, koje mogu biti manje ili više značajne. Većina ovih promjena je benigne prirode. Nalazi koji zahtijevaju daljnju obradu su nedefinirane promjene solidnih organa, aneurizme aorte, nekalcificirani plućni nodusi i limfadenopatije veće od 1 cm. Intravenski kontrast se ne koristi rutinski kod probira kolorektalnog karcinoma CT kolonografijom, ali preporuke je da se primjenjuje u procjeni proširenosti kolorektalnog karcinoma i kod potrebe diferenciranja tumorskih tvorbi u nepotpuno pripremljenih bolesnika. U jednom ispitivanju na četveroslojnom CT uređaju opažena je značajna razlika u postkontrastnoj gustoći polipa i karcinoma u odnosu na solidni crijevni sadržaj, dok se prekontrastno njihove gustoće statistički ne razlikuju: gustoće benignih polipa prije i nakon primjene kontrasta su  $30\pm 15$  HU i  $90\pm 18$  HU, karcinoma  $43\pm 15$  HU i  $124\pm 18$  HU, dok je solidni fekalni sadržaj prije i nakon primjene kontrasta bio iste gustoće,  $43\pm 15$  HU (8).

CT kolonografija ima mnoge prednosti nad drugim metodama pregleda debelog crijeva, endoskopskom kolonoskopijom i irigografijom. Neke od njih su manja invazivnost, kraće vrijeme trajanja pretrage, mogućnost pregleda čitave debljine stijenke, precizna lokalizacija promjena i mogućnost pregleda debelog crijeva proksimalno od opstrukcije. No postoje i značajni nedostaci kao što su izlaganje zračenju i nemogućnost terapijskog postupka u istom aktu. Daljnim unapređenjem tehnologije, CT kolonografija bi mogla postati rutinska metoda za probir kolorektalnog karcinoma.



**Slika 2.** CT kolonografija – polip u sigmoidnom kolonu. (a) aksijalni presjek (b) 3D prikaz

### 1.3. Metode smanjenja doze zračenja

U usporedbi sa CT pregledom toraksa kod kojeg visoki kontrast između zraka u plućima i okolnog mekog tkiva omogućava manje doze zračenja, abdomen općenito gledano ima višu atenuaciju te zbog toga zahtijeva i veću dozu zračenja za dobivanje adekvatnih snimaka. Međutim, postoje neke kliničke indikacije kod kojih se snimanje može obaviti sa smanjenom dozom zračenja.

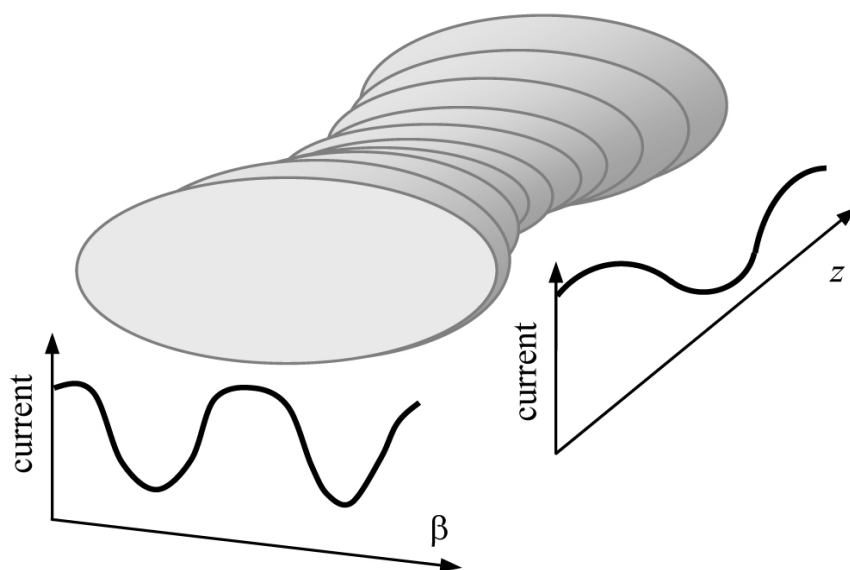
Korištenje optimalnih parametara snimanja može pomoći u smanjenju doze zračenja kod pregleda abdomena. Većina pacijenata može biti snimana sa 120 ili manje kV. Rutinska upotreba 140 kV bi se trebala izbjegavati kod pregleda abdomena, osim kad su u pitanju pretili pacijenti. Većina pregleda abdomena bi se trebala izvoditi uz korištenje automatske modulacije struje cijevi, čime se prilagođava doza zračenja pacijentovoj veličini i geometriji. Veoma je bitno pobrinuti se da je pacijent pravilno centriran kada se koristi automatska modulacija struje cijevi. Većina CT protokola za abdomen trebala bi se izvoditi sa širom konfiguracijom detektora i nepreklapajućim pitchom kako bi se maksimizirala učinkovitost doze aparata. Rutinska primjena višefaznih pregleda abdomena (pre- i post-kontrastne akvizicije) se ne preporuča. Pokazalo se da algoritmi iterativne rekonstrukcije značajno smanjuju šum na slikama u usporedbi sa standardnim *filtered back-projection* rekonstrukcijskim algoritimima, što omogućuje obavljanje snimanja sa nižim dozama zračenja.

Određeni abdominalni CT protokoli, kao na primjer kod sumnje na bubrežne kamence ili CT kolonografija, mogu se obavljati sa puno nižom dozom zračenja. Pošto bubrežni kamenci općenito imaju mnogo veće HU vrijednosti od okolnih mekih tkiva, protokol za njihovo snimanje bi trebao uključivati niže doze zračenja u usporedbi sa rutinskim pregledom abdomena, te bi se trebao izvoditi sa fiksnom strujom cijevi ili optimalno sa korištenjem automatske modulacije struje cijevi. Nepreklapajući pitch i napon od 100-120 kV je kod većine pacijenata dovoljan za prikaz kamenaca u mokraćnom sustavu. Postizanje smanjenja doze zračenja je timski napor koji zahtijeva prilagođavanje protokola snimanja pacijentu i njegovoj uputnoj dijagnozi, te stalno usavršavanje i implementaciju novih tehnologija i saznanja iz struke.

### 1.3.1. Modulacija struje rentgenske cijevi

Jedna od tehnika za smanjenje doze zračenja jest korištenje prilagodljive struje rentgenske cijevi bazirane na atenuacijskim vrijednostima pacijenta na određenim lokacijama, umjesto korištenja predodređenih postavki. Struja rentgenske cijevi obično varira u odnosu na kut  $\beta$  i položaj  $z$  (Slika 3).

U principu bi to značilo automatsku prilagodbu struje cijevi atenuacijskim vrijednostima različitih regija tijela - povećati struju cijevi kod dijelova gdje je veća atenuacija, te smanjiti struju cijevi kod dijelova gdje je manja atenuacija rentgenskih zraka. Osnovna ideja vodilja kod ove metode je smanjenje doze uz zadržavanje iste kvalitete slike. Angularna modulacija znači da se struja cijevi smanjuje u PA položaju cijevi, te se povećava kada je cijev u lateralnom položaju. Modulacija po Z-osi je kada se smanjuje jakost struje u abdominalnoj regiji za razliku od zdjelice gdje će nam trebati više mAs zbog kostiju zdjelice. Najčešće se koristi kombinacija angularne i modulacije po Z-osi. Postoji nekoliko načina na koji se može postići modulacija struje cijevi, a najčešći su modulacija temeljena na atenuaciji izmjerenoj na topogramu ili sinusoidnoj funkciji, koristeći mehanizam povratne informacije o atenuaciji u prethodnih 180° rotacije, te koristeći jedan od algoritama automatske prilagodbe struje da bi se postigla unaprijed određena kvaliteta slike. Jedna od najvažnijih stvari kod korištenja modulacije struje cijevi je pravilno centriranje pacijenta, jer će centriranje utjecati na atenuacijske vrijednosti topograma na kojima će se bazirati cijela modulacija (Slika 4). Ova metoda ne samo da pomaže smanjiti ukupnu dozu zračenja pacijenta, nego također pomaže i kod hlađenja rentgenske cijevi.



**Slika 3.** Modulacija struje cijevi u odnosu na kut cijevi  $\beta$  i položaj cijevi  $z$

### Modulacija upotrebom topograma

---

Detectors

Patient

X-ray Tube

Detectors

Patient

X-ray Tube

Detectors

Patient

X-ray Tube

Isti pacijent - važnost pravilnog centriranja!

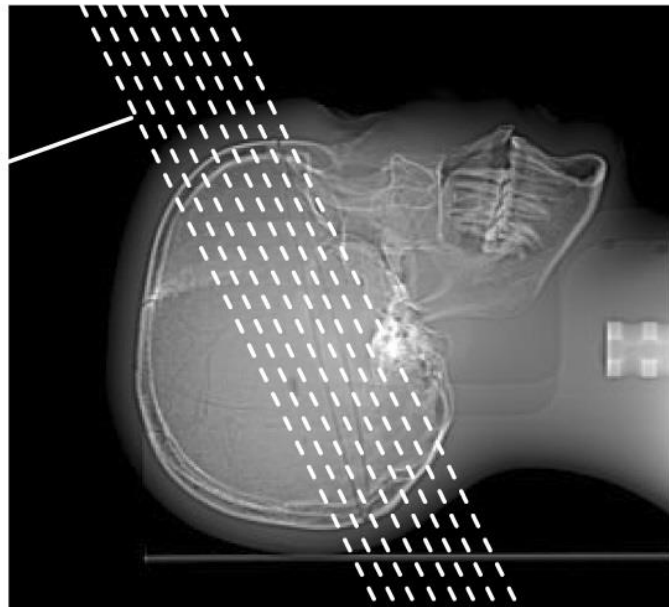
**Slika 4.** Utjecaj pravilnog centriranja pacijenta na modulaciju struje cijevi



### 1.3.2. Smanjenje doze na određene organe

U mnogim pretragama, organi koji nisu od primarnog interesa, primaju kolateralnu dozu zračenja zbog bliskog položaja interesnim organima. Na primjer, oči često prime značajnu dozu zračenja prilikom pregleda glave, iako je mozak organ od interesa. Slično tome, dojke su rutinski izložene zračenju tijekom pregleda toraksa zbog toga što ih je nemoguće izbjeći kada su pluća organ od interesa. Poznato je da osjetljivost raznih organa na zračenje značajno varira. Zbog te činjenice su razvijeni različiti pristupi kako bi se minimalizirala doza na osjetljivije organe. Kao najbolji pristup se pokazalo izbjegavanje osjetljivijih organa. Naprimjer, kod CT pregleda mozga, gantry se može nagnuti na način da se izbjegne direktno izlaganje očiju x-zrakama.

**Nagib  
gentryja**



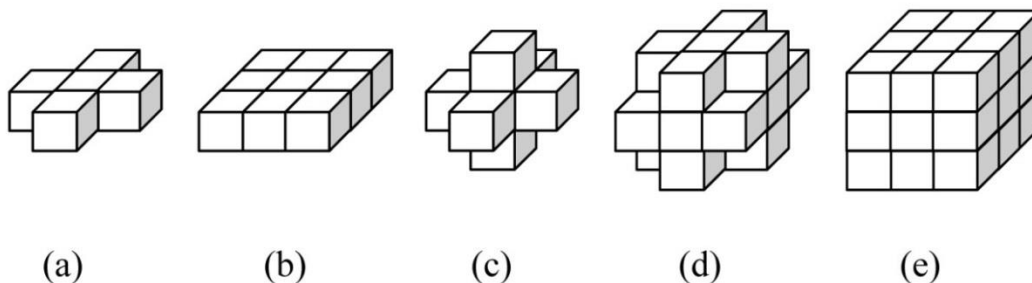
**Slika 5.** Korištenje nagiba gantry-a radi izbjegavanja direktnog izlaganja očiju zračenju

Iako je ovakav pristup efektivan, nažalost ne mogu se svi osjetljivi organi izbjeći u potpunosti zbog njihovog položaja u tijelu, te preklapanja sa drugim organima. Dobar primjer za to je pregled toraksa. Ako su nam pluća organ od interesa, izlaganje dojki

zračenju se čini neizbježno, no ta doza zračenja se može minimalizirati. U tom slučaju možemo koristiti modulaciju struje rentgenske cijevi da se smanje ekspozicijske vrijednosti kada je cijev ispred pacijenta, te da se povećaju kada se cijev nalazi iza pacijenta.

### 1.3.3. Tehnike naknadne obrade („*postprocessing*“) i napredni rekonstrukcijski algoritmi

Tehnike naknadne obrade, kao što i samo ime implicira, primjenjuju se nakon procesa tomografske rekonstrukcije. Algoritmi naknadne obrade su po prirodi adaptivni kako bi smanjili utjecaj na prostornu rezoluciju. To znači da se vrijednost svakog voxela uspoređuje sa vrijednosti N broja susjednih voxela. Ti algoritmi uspoređuju vrijednost središnjeg voxela sa vrijednošću njegovih susjednih voxela i određuju da li je razlika u vrijednosti posljedica šuma ili stvarne strukture unutar objekta snimanja. U slučaju kada je vrijednost središnjeg voxela značajno drukčija od njegovih susjednih voxela, velika je šansa da je to upravo zbog šuma. Pod ovim okolnostima vrijednost središnjeg voxela se zamjenjuje prosječnom vrijednošću njegovih susjednih voxela. S druge strane, ako središnji voxel i par njegovih susjednih voxela imaju različite vrijednosti od ostalih susjednih voxela, velika je vjerojatnost da se radi o pravoj strukturi unutar snimanog objekta. Ilustracija *postprocessinga* uz korištenje različitog broja susjednih voxela se može vidjeti na Slici 6.



**Slika 6.**(a) 2D obrada uz 4 susjedna voxela, (b) 2D obrada uz 8 susjednih voxela, (c) 3D obrada uz 6 susjednih voxela, (d) 3D obrada uz 18 susjednih voxela, (e) 3D obrada uz 26 susjednih voxela.

Kada govorimo o naprednim rekonstrukcijskim algoritmima, prvenstveno mislimo na iterativne rekonstrukcijske algoritme. Prednost ovog algoritma je njegova sposobnost da inkorporira optičke i statističke modele CT sustava u proces rekonstrukcije. Ovaj pristup savladava nedostatke *filtered back-projection* algoritama kod kojih se koristi mnogo pojednostavljenja da bi matematička obrada bila lakša. Jedan od velikih nedostataka iterativne rekonstrukcije je njegova računalna kompleksnost, koja vodi do dužeg vremena rekonstrukcije. Uvođenjem multidetektorskog CT-a, vrijeme akvizicije je značajno smanjeno, a i akvizicija tanjih slojeva je rutinski dostupna. No broj slika koje se trebaju rekonstruirati za pregled pojedinog pacijenta se povećao za više od jednog reda veličine. U današnjoj praksi, mnoge pretrage zahtijevaju nekoliko tisuća slika za pregled jednog pacijenta. Uz ovoliku potražnju i njezin utjecaj na tijek rada u kliničkom okruženju, treba uložiti velike napore da se osigura brza rekonstrukcija slika. Unatoč strelovitom napretku računalne industrije i napretku u polju arhitekture CPU i GPU procesora, iterativna rekonstrukcija u punom smislu riječi je još izvan dohvata za mnoge kliničke primjene. Dio algoritma iterativne rekonstrukcije koji koristi najviše vremena je modeliranje optike sustava tijekom procesa sintetiziranja projekcije. Modeliranje optike sustava uglavnom pridonosi poboljšanju prostorne rezolucije, dok statističko modeliranje uglavnom pridonosi smanjenju šuma na slici.

#### **1.4. Low-dose protokol kao metoda probira**

Provođenje dijagnostičkih metoda probira za cilj ima odgoditi ili ranim otkrivanjem u potpunosti spriječiti štetne posljedice bolesti. Uspješne metode probira se odlikuju otkrivanjem bolesti u ranom stadiju kod asimptomatskih pacijenata, otkrivanjem bolesti koje bolje reagiraju na rano nego na kasno liječenje, te pružanjem prednosti liječenju malog broja pacijenata kod kojih je otkrivena bolest u odnosu na štetnosti povezane sa probirom većeg broja zdravih pojedinaca.

Korištenje CT-a kao metode probira kod visoko rizičnih skupina za karcinom pluća i kolona se već neko vrijeme spominje, no tu se uvijek postavlja pitanje da li ćemo

dobiti više dijagnostički korisnih podataka nego što ćemo pacijentu naštetiti primjenom ionizirajućeg zračenja, te kolika je doza zračenja prihvatljiva za takvu metodu.

### **1.4.1. Probir karcinoma pluća**

Karcinom pluća je agresivna i raznolika bolest. Napretka u kirurškom, radioterapeutskom i kemoterapeutskom pristupu liječenja je bilo, ali stopa dugoročnog preživljenja i dalje ostaje niska. Iako bi efektivni masovni probir skupina visokog rizika potencijalno mogao biti od koristi, randomizirane studije probira korištenjem konvencionalne radiografije toraksa sa ili bez citološke analize sputuma, nisu pokazale smanjenje smrtnosti od karcinoma pluća. Međutim, brojna napredovanja u multidetektorskoj kompjutoriziranoj tomografiji su omogućili visokorezolucijsko volumetrijsko snimanje u jednom udahu sa prihvatljivim dozama zračenja. Nekoliko opservacijskih studija je dokazalo da low-dose spiralni CT pluća može otkriti više nodula i karcinoma pluća, uključujući i rane stadije karcinoma, od konvencionalne radiografije prsišta. Prosječna efektivna doza zračenja kod CT pregleda toraksa je otprilike 8 mSv, no korištenjem low-dose protokola za probir karcinoma pluća, ta doza se može smanjiti do 1,5 mSv (9).

Možemo li CT-om otkriti bolest u ranom stadiju? Studije pokazuju točno ono što bismo i očekivali od pregleda CT-om, a to je da CT može otkriti male karcinome pluća koje bismo mogli previdjeti kod pregleda konvencionalnom radiografijom. No, da li je mogućnost CT-a da otkrije manje karcinome pluća zaista bitna? Ne postoje dokazi da prognoza bolesti ima veze sa veličinom primarnog karcinoma pluća među pacijentima sa 1A stadijem bolesti (10). Naprotiv, tumori veličine 1-2 mm imaju sposobnost metastaziranja čak i prije nego započne angiogeneza (11), a pacijenti sa tumorom veličine 0.5 cm imaju sličnu kliničku prognozu kao i oni sa tumorom veličine 3 cm.

Neke studije spominju i mogućnost preučestalog dijagnosticiranja karcinoma CT probirom (12). Preučestalo dijagnosticiranje se pojavljuje kada probirom otkrijemo tumore koji ne bi ni na koji način utjecali na život bolesnika da ih se nikad nije otkrilo. Preučestalo dijagnosticirani tumori, također zvani „pseudoboolesti“, imaju morfologiju

malignih tumora, ali se razvijaju toliko sporo da je veća vjerojatnost da će bolesnik umrijeti od nekog drugog uzroka. Otkrivanje tumora u takvih pacijenata ih izlaže riziku nepotrebne terapije, a ne nudi nikakvu kliničku korist.

Međutim, novija studija objavljena od strane Američkog nacionalnog istraživačkog tima za probir karcinoma pluća je u svom istraživanju došla do rezultata da probir korištenjem low-dose CT protokola smanjuje smrtnost od raka pluća za 20%, što je značajan pad smrtnosti (13).

#### **1.4.2. Probir kolorektalnog karcinoma**

Što se tiče prevencije i rane dijagnoze kolorektalnog karcinoma, nema sumnje da su kolonoskopije i polipektomije rezultirale značajnim smanjenjem incidencije kolorektalnog karcinoma, no također je poznato da je postotak odaziva na probir pomoću endoskopske kolonoskopije dosta nizak. CT kolonografija zbog svoje neinvazivnosti, brzine pregleda i minimalne potrebe za pripremom bolesnika ima potencijal podići taj postotak. Danas se u probiru kolorektalnog karcinoma najčešće koristi jakost rendgenske cijevi od 50-100 mA, uz prosječnu efektivnu dozu zračenja od  $\leq 10$  mSv, što je manje od zračenja u većini drugih CT pretraga. Kao i uvijek tu je pitanje odnosa koristi/štetnosti metode, no neke studije navode da rizik od nastanka karcinoma povezan za dozom zračenja od CT kolonografije, iako nije nula, veoma je blizu toga (14). Udruženja američkih radiologa, gastroenterologa i onkologa 2008 g. donose zajednički zaključak da se CT kolonografija može koristiti kao metoda probira i praćenja kolorektalnog karcinoma, budući da su istraživanja pokazala da je točnost metode u dijagnostici karcinoma i adenomatoznih polipa komparabilna s endoskopskom kolonoskopijom (15).

## **2. CILJ RADA**

Cilj rada bio je prikazati što možemo dijagnosticirati u abdomenu primjenom CT protokola sa niskom dozom zračenja. Obzirom da se low-dose protokol koristi za MDCT kolonografiju, znači za prikaz lumena debelog crijeva, cilj rada je bio da se u pacijenata koji se učinili CT kolonografiju pregledaju učinjene CT serije i pokuša dijagnosticirati izvancrijevna patologija.

Postavljena hipoteza je da MDCT kolonografija ima ne samo odličnu osjetljivost za otkrivanje tumora debelog crijeva, nego se njome može otkriti i druga izvancrijevna patologija koja može imati utjecaj na daljnju dijagnostičku i terapijsku obradu pacijenta.

## **3. IZVORI PODATAKA I METODE**

### **3.1. Ispitanici**

U retrospektivno istraživanje smo uključili 23 nasumično odabrana pacijenta od ukupno 50 kojima je u Kliničkom zavodu za dijagnostičku i intervencijsku radiologiju KBC-a Split u razdoblju od siječnja 2006. do listopada 2008. učinjena MDCT kolonografija. Pacijenti su bili upućeni na MDCT kolonografiju jer je postojala klinička sumnja da imaju tumor debelog crijeva. Istovremeno im je rađen i standardni CT pregled abdomena s intravenskim kontrastom, u svrhu procjene proširenosti tumora. (16).

U uzorku od 23 pacijenta smo imali 15 muškaraca i 8 žena u dobi od 38 do 93 godine, s medijanom od 72 godine. Bolesnici su upućivani s Kirurške (n=8) i Interne klinike (n=15).

### **3.2. CT protokol**

MDCT kolonografija se radila na 16-slojnom spiralnom skeneru Somatom Sensation (Siemens, Erlangen, Njemačka). Pretraga se standardno radi u pronaciji i u supinaciji, da bi se mobilizirao ostatni sadržaj u crijevima koji može imitirati tumore. Skeniranje u pronaciji radili smo sa low-dose protokolom, dok je skeniranje u supinaciji učinjeno sa standardnim protokolom za CT abdomena uz i.v. primjenu kontrasta.

Parametri protokola za CT kolonografiju na ovom uređaju su slijedeći:

kV: 120

**mAs: 200-300 za standardni protokol i 100 za low-dose protokol**

vrijeme rotacije rentgenske cijevi: 0,5 s

kolimacija 16 x 0,75 mm

Slike su se rekonstruirale kao slojevi debljine 1 mm u supinaciji i 2 mm u pronaciji s rekonstrukcijskim pomakom od 0,7 mm.

Takav pregled abdomena i zdjelice prosječne dužine 40 cm traje 11-22 s u jednom udahu.

### **3.3. Analiza slika**

Računalna analiza slika se radila na radnim stanicama Wizard i Leonardo, Siemens. U samom dijagnosticiranju kolorektalnog karcinoma koristili su se 2D aksijalni presjeci s multiplanarnom rekonstrukcijom, što omogućava analizu lumena i stijenke debelog crijeva, procjenu lokalnog širenja bolesti i mogućih presadnica kao i patologiju drugih tkiva abdomena. 2D slike su se analizirale u prozoru za debelo crijevo kad se analizirao lumen (WW=1000 HU i WL=-150 HU) i u prozoru za meka tkiva kad su se analizirali stijenka debelog crijeva i druga tkiva abdomena (WW=350 HU i WL=30 HU).

Za ovo naše istraživanje, međutim, obzirom da su nas zanimale izvancrijevne promjene u abdomenu, analizirali smo native snimke abdomena u pronaciji i nalaze smo uspoređivali sa snimkama u supinaciji nakon intravenske primjene kontrasta.



## **4. REZULTATI**

U retrospektivnoj studiji sa 23 nasumično odabrana pacijenta kojima je urađena MDCT kolonografija u razdoblju od siječnja 2006. do listopada 2008. zbog sumnje da je opstrukcija uzrokovana kolorektanim karcinomom, kod njih 20 (86,9%) je MDCT kolonografijom otkriven kolorektalni karcinom kao uzrok opstrukcije koji je onda i potvrđen patohistološkom analizom, dok je kod ostalih troje pacijenata isključen kolorektalni karcinom kao uzrok i postavljena je točna dijagnoza. Iz ovoga proizlazi da bi osjetljivost MDCT kolonografije za opstrukcijske kolorektalne karcinome u ovom uzorku bila 100%.

### **4.1. Izvancrijevna patologija**

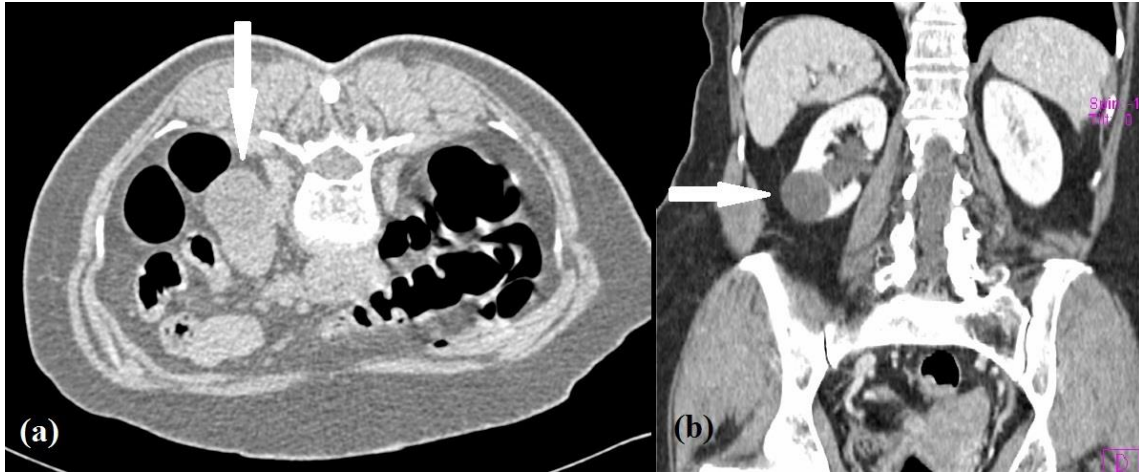
Od 23 pacijenta kojima je učinjena MDCT kolonografija, kod njih 15 (65,2%) je dijagnosticiran ukupno 21 patološki nalaz na drugim organima. Od ukupno 21 patološkog nalaza, 7 (33,3%) ih je dijagnosticirano low-dose snimkama. Sve ove promjene su dokazane standardnim protokolom uz i.v. primjenu kontrasta. Od ovih promjena, na nativnim low-dose snimkama smo dokazali: kolelitijaze, vapnene konkreme u bubrezima i kalcifikate, dok se presadnice i ciste ne mogu sa sigurnošću prikazati. Od izvancrijevne patologije imali smo: 7 bolesnika sa cistama na bubrezima (Slika 7), 4 bolesnika sa cistama na jetri, 3 bolesnika sa kolelitijazom (Slika 8), 3 bolesnika sa nefrolitijazom (Slika 8), a adenom nadbubrežne žlijezde koji se prati već 4 godine, kalcifikat na ošitu (Slika 9), hidronefroza i ingvinalna hernija (Slika 10) nađeni su u po jednog bolesnika. Kod svih bolesnika s cistama jetre potvrđen je na kontrolnom CT-u abdomena identičan nalaz, što je važno radi diferenciranja prema presadnicama.

**Tablica 1.** Izvancrijevna patologija u 15 bolesnika

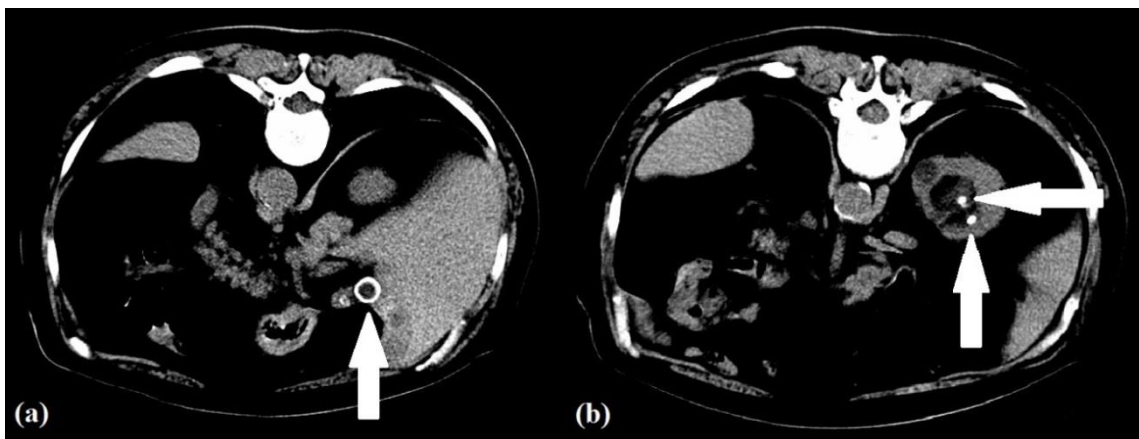
PATOLOGIJA	BROJ BOLESNIKA
Ciste na bubrezima	7
Ciste na jetri	4
Kolelitijaza	3
Nefrolitijaza	3
Adenom nadbubrežne žlijezde	1
Kalcifikat na ošitu	1
Hidronefroza	1
Hernija	1
<b>UKUPNO PATOLOŠKIH NALAZA</b>	<b>21</b>

**Tablica 2.** Postotak izvancrijevne patologije dijagnosticiran low-dose snimkama

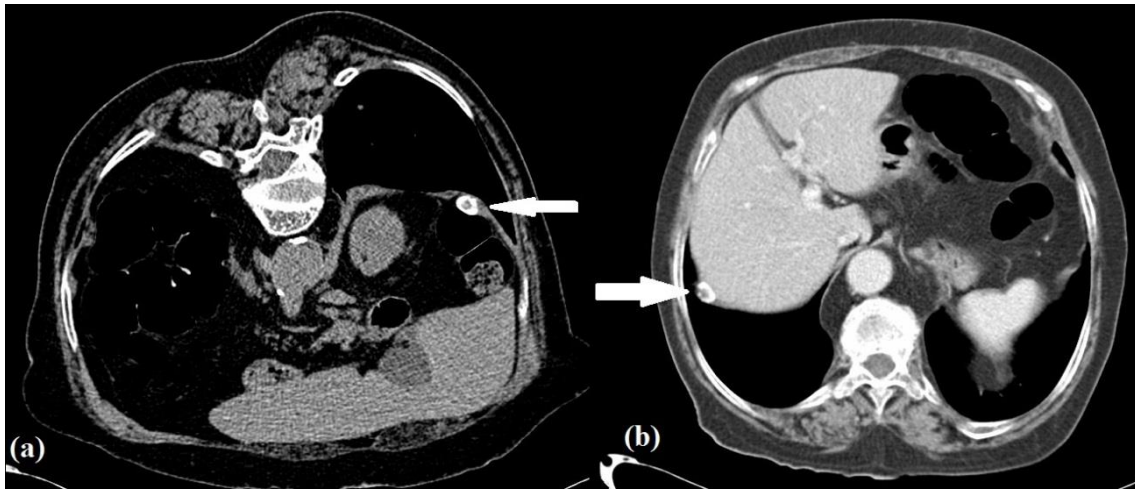
DIJAGNOSTICIRANO I STANDARDNIM PROTOKOLOM	DIJAGNOSTICIRANO LOW- DOSE PROTOKOLOM
7 Cista na bubrezima	3 Kolelitijaze
4 Ciste na jetri	3 Nefrolitijaze
1 Adenom nadbubrežne žlijezde	1 Kalcifikat naošitu
1 Hidronefroza	
1 Hernija	
<b>UKUPNO/POSTOTAK</b>	<b>7 (33,3%)</b>



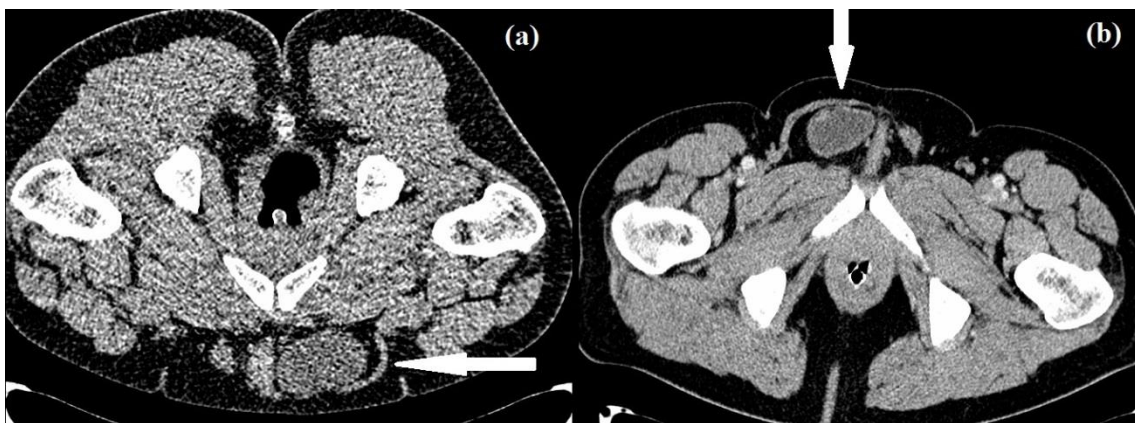
**Slika 7.** Cista u bubregu. (a) low-dose protokol aksijalni presjek, (b) standardni protokol - koronarna rekonstrukcija



**Slika 8.** (a) Konkrementi u žučnom mjehuru, (b) konkrementi u bubregu, low-dose protokol - aksijalni presjeci



**Slika 9.** Kalcifikat na ošitu (a) low-dose protokol - aksijalni presjek, (b) standardni protokol - aksijalni presjek



**Slika 10.** Ingvinalna hernija. (a) low-dose protokol - aksijalni presjek, (b) standardni protokol - aksijalni presjek

## 5. RASPRAVA

Uspoređujući naše podatke o izvancrijevnj patologiji koja je otkrivena kod 15 (65,2%) pacijenata, sa podacima iz dostupne literature, može se reći da nema velikih razlika u postotku pacijenata kod kojih je otkrivena patologija na nekim drugim organima. Jedina bitna razlika je što većina studija izvancrijevnu patologiju dijeli na klinički značajnu, tj. onu patologiju koja zahtjeva daljnju dijagnostičku obradu i kliničku neznačajnu.

Tako jedna studija iz 2005. g. (17) navodi svoje rezultate CT kolonografije provedene na 500 muškaraca, od kojih 194 spada u skupinu prosječnog rizika od kolorektalnog karcinoma, dok ostalih 306 spada u skupinu visokog rizika od kolorektalnog karcinoma. Od 500 pacijenata, u njih 315 (63%) je otkrivena izvancrijevna patologije, dok je u njih 45 (9%) otkrivena klinički značajna izvancrijevna patologija. Bitno je napomenuti da nije bilo povećanog morbiditeta i mortaliteta povezanog sa dodatnom dijagnostičkom obradom.

Druga studija iz 2008. g. (18) odnosi se na istraživanje provedeno na 2195 pacijenata, od čega je 1199 bilo žena i 996 muškaraca, raspona godina od 40 do 90, srednjih godina 58 sa standardnom devijacijom od 8.1. Kod njih je u 133 (6.1%) pacijenata otkrivena klinički značajna izvancrijevna patologija zbog čega su pacijenti bili podvrgnuti dodatnoj dijagnostičkoj obradi.

Studija provedena 2000. g. (19) navodi slične rezultate kao i ostali. U svom istraživanju u kojem su 264 pacijenta podvrgnuta CT kolonografiji, kod njih 30 (11%) je otkrivena klinički značajna izvancrijevna patologija. Ti pacijenti su također obavili dodatnu dijagnostičku obradu.

Studija iz 2003. g. (20) je također došla do sličnih rezultata u svom istraživanju u kojem su kod 681 pacijenta podvrgnutom CT kolonografiji otkrili klinički značajnu izvancrijevnu patologiju kod 71 (10%) pacijenta, srednje značajnu izvancrijevnu patologiju kod 183 (27%) pacijenata, te manje značajnu patologiju kod 341 (50%) pacijenata.

Iako je veličina uzorka u ovom radu u usporedbi sa sličnim istraživanjima u svijetu bila mala, dobiveni rezultati se nisu značajno razlikovali, tako da bi ovaj rad mogao poslužiti kao polazište za neko buduće veće istraživanje.

U našem radu smo pokazali da smo low-dose tehnikom mogli dijagnosticirati kamence u žučnjaku i bubrežima, te kalcifikate, dok u dijagnostici ostalih promjena, u ovom uzorku benignih, ova tehnika nije bila dovoljno pouzdana.

## 6. ZAKLJUČCI

1. Korištenjem low-dose protokola kod prikaza debelog crijeva možemo odlično prikazati karcinome debelog crijeva.

2. Prilikom MDCT kolonografije možemo otkriti i patologiju na drugim organima osim debelog crijeva.

3. Iako MDCT kolonografijom možemo otkriti patologiju i na drugim organima (kamenci u mokraćnom i žučnom sustavu, kalcifikati), za većinu izvancrijevne patologije ona nije dovoljno pouzdana, te je potrebna dodatna dijagnostička obrada, t.j. standardni CT s intravenskom primjenom kontrasta.

## 7. LITERATURA

- 1 Janković S, Eterović D. Fizikalne osnove i klinički aspekti medicinske dijagnostike. Medicinska naklada Zagreb. 2002;99-104.
- 2 Hebrang A, Lovrenčić M. Radiologija. Medicinska naklada Zagreb. 2001;60-2.
- 3 Romans LE. Computed tomography for technologists: a comprehensive text. Wolters Kluwer Health. 2011;320.
- 4 Heneghan JP, McGuire KA, Leder RA, DeLong DM, Yoshizumi T, Nelson RC. Helical CT for nephrolithiasis and ureterolithiasis: comparison of conventional and reduced radiation-dose techniques. *Radiology*. 2003;229:575–80.
- 5 Levin B, Lieberman DA, McFarland B, i sur. Screening and surveillance for the early detection of colorectal cancer and adenomatous polyps, 2008: a joint guideline from the American Cancer Society, the US Multi-Society Task Force on Colorectal Cancer, and the American College of Radiology. *Gastroenterology*. 2008;134(5):1570–95.
- 6 Graser A, Wintersperger BJ, Suess C, Reiser MF, Becker CR. Dose reduction and image quality in MDCT colonography using tube current modulation. *AJR Am J Roentgenol*. 2006;187:695-701.
- 7 Yoon MA, Kim SH, Lee JM, Woo HS, Lee ES, Ahn SJ, Han JK. Adaptive statistical iterative reconstruction and Veo: assessment of image quality and diagnostic performance in CT colonography at various radiation doses. *J Comput Assist Tomogr*. 2012;36:596-601.
- 8 Neri E, Vagli P, Picchiotti S, Vanozzi F, Linsalata S, Bardine A i sur. CT colonography: contrast enhancement of benign and malignant colorectal lesions versus fecal residuals. *Abdom Imaging*. 2005;30:694-7.
- 9 The National Lung Screening Trial Research Team. The National Lung Screening Trial: overview and study design. *Radiology*. 2011;258:243-53.
- 10 Heffner JE, Silvestri G. CT Screening for Lung Cancer. *American Journal of Respiratory and Critical Care Medicine*. 2002;165(4):433-34.
- 11 Patz EF, Black WC, Goodman PC. CT Screening for Lung Cancer: Not Ready for Routine Practice. *Radiology*. 2001;221:587–591.



- 12 Swensen SJ, Jett JR, Sloan JA, Midthun DE, Hartman TE, Sykes AM, Aughenbaugh GL, Zink FE, Hillman SL, Noetzel GR, i sur. Screening for lung cancer with low-dose spiral computed tomography. *Am J Respir Crit Care Med*. 2002;165:508–13.
- 13 The National Lung Screening Trial Research Team. Reduced Lung-Cancer Mortality with Low-Dose Computed Tomographic Screening. *N Engl J Med*. 2011; 365:395-409.
- 14 Brenner D, Georgsson M. Mass Screening With CT Colonography: Should the Radiation Exposure Be of Concern? *Journal of gastroenterology*. 2005;129(1):328-37.
- 15 Levin B, Lieberman DA, McFarland B, Andrews KS, Brooks D, Bond J i sur. Screening and surveillance for the early detection of colorectal cancer and adenomatous polyps, 2008: a joint guideline from the American Cancer Society, the US Multi-Society Task Force on Colorectal Cancer, and the American College of Radiology. *Gastroenterology*. 2008;134:1570-95.
- 16 Maras-Šimunić M. Modificirana multidetektorska CT kolonografija u dijagnostici akutne i subakutne opstrukcije debelog crijeva uzrokovane kolorektalnim karcinomom. Disertacija. 2009. Split, Medicinski fakultet.
- 17 Yee J, Kumar NN, Godara S,i sur. Extracolonic abnormalities discovered incidentally at CT colonography in a male population. *Radiology*. 2005;236:519–26.
- 18 Pickhardt PJ, Hanson, ME, Vanness, DJ,i sur. Unsuspected Extracolonic Findings at Screening CT Colonography: Clinical and Economic Impact. *Radiology*. 2008;249(1):151-9.
- 19 Hara AK, Johnson CD, MacCarty RL, Welch TJ. Incidental Extracolonic Findings at CT Colonography. *Radiology*. 2000;215(2):353-7.
- 20 Gluecker TM i sur. Extracolonic findings at CT colonography: Evaluation of prevalence and cost in a screening population. *Gastroenterology*. 2003;124(4):91-6.

## 8. SAŽETAK

Kompjutorizirana tomografija je od svog prvog kliničkog pregleda 1972. g. do danas evoluirala u jednu od najvažnijih dijagnostičkih metoda. Razvojem spiralnog i multidetektorskog CT uređaja mnoge pretrage su postale dostupnije nego prije, zbog mogućnosti akvizicije podataka za vrijeme jednog udaha pacijenta. Nedostatak CT pretraga je značajna doza zračenja za pacijenta. Stoga je bitno razmotriti metode smanjenja zračenja i implementirati ih u svakodnevni rad.

**CILJ:** U retrospektivnoj studiji prikazati koje promjene možemo dijagnosticirati u abdomenu primjenom CT protokola sa niskom dozom zračenja, koji se koristio u tijeku CT kolonografije.

**METODE:** Analizirali smo CT slike u nasumično odabrana 23 pacijenta (15 muškaraca i 8 žena u dobi od 38 do 93 godine, s medijanom od 72 godine) kojima je u Kliničkom zavodu za dijagnostičku i intervencijsku radiologiju KBC-a Split u razdoblju od siječnja 2006. g. do listopada 2008. g. učinjena MDCT kolonografija zbog opstrukcije crijeva sa sumnjom na kolorektalni karcinom. Kolonografija je učinjena na 16-slojnom CT-uređaju sa parametrima protokola: kolimacija 16 x 0,75 mm; 120 kV; vrijeme rotacije 0,5 s; rekonstrukcijska debljina sloja 1 mm s pomakom od 0,7 mm. Skeniranje u pronaciji je rađeno s low-dose tehnikom uz 100 mAs; skeniranje u supinaciji je rađeno uz standardni CT protokol i i.v. primjenu kontrasta uz 200-300 mAs.

**REZULTATI:** Od 23 pacijenta u njih 20 (86,9%) je MDCT kolonografijom otkriven kolorektalni karcinom kao uzrok opstrukcije koji je onda i potvrđen patohistološkim nalazom, dok je kod ostalih troje pacijenata isključen kolorektalni karcinom kao uzrok i postavljena je točna dijagnoza. Kod 15 pacijenata (65,2%) je dijagnosticiran ukupno 21 patološki nalaz na drugim organima. Od ovih patoloških nalaza, low-dose tehnikom smo uspjeli dijagnosticirati njih 7 (33,3%).

**ZAKLJUČAK:** Korištenjem low-dose protokola kod prikaza debelog crijeva možemo odlično prikazati karcinome debelog crijeva. Prilikom MDCT kolonografije možemo otkriti i patologiju na drugim organima. Iako MDCT kolonografijom možemo

otkriti patologiju i na drugim organima (kamenci u mokraćnom i žučnom sustavu, kalcifikati), za većinu izvancrijevne patologije ona nije dovoljno pouzdana, te je radi postavljanja dijagnoze potrebna dodatna dijagnostička obrada.

## **ABSTRACT**

### **Radiation dose reduction in abdominal MDCT**

Computed tomography has evolved into one of the most important diagnostic methods since its first introduction in 1972. With the development of multidetector and helical CT, many clinical applications have become more available than ever, because of the possibility to acquire data in a single breath hold. But one shortcoming is still present even in today's CT devices, and that is significant radiation dose for patients. That's why it's important to discuss about dose reduction methods and work on implementing them in everyday workflow.

**PURPOSE:** To show, using retrospective study, what can we diagnose in abdomen with the low-dose protocol, which was used during MDCT colonography.

**METHODS:** Analyzing 23 randomly selected patients (15 men and 8 women; ranged 38-93 years; mean age 72 years old) who underwent MDCT colonography at University Hospital Center Split in the period from January 2006. to October 2008. because of the bowel obstruction with suspected colorectal carcinoma. The scans were performed with 16-row CT scanner, and the parameters were: slice collimation 16 x 0,75 mm; 120 kV, 100-300 mA, rotation time of 0,5 s; reconstructed thickness 1 mm at intervals of 0,7 mm. Scanning in prone position was done using the low-dose protocol with the tube current of 100 mAs, while the scanning in supine position was done using the standard protocol with the administration of i.v. contrast and the tube current of 200-300 mAs.

**RESULTS:** In 20 out of 23 patients (86,9%) MDCT colonography detected colorectal carcinoma as the cause of the obstruction, which was then confirmed by

histopathological examination, while in the other three patients colorectal carcinoma was disproved as cause of the obstruction and the right diagnosis was established. There were extracolonic findings in 15 patients (65,2%), with the total of 21 extracolonic pathologies. Out of 21 extracolonic pathologies, 7 of them (33,3%) were confirmed using only low-dose protocol.

**CONCLUSION:** By using low-dose protocol we can detect colorectal carcinoma with great success. During MDCT colonography we can also detect some extracolonic diseases. Although MDCT colonography can detect some extracolonic diseases, to confirm most of them further examination is still needed.

## **9. ŽIVOTOPIS**

Rođen sam u Varaždinu 30. srpnja 1993. g. gdje sam završio osnovnu i srednju Medicinsku školu s odličnim uspjehom. U akademskoj godini 2012./2013. sam upisao Sveučilišni odjel zdravstvenih studija u Splitu, smjer Radiološka tehnologija. Na trećoj godini studija u akademskoj godini 2014./2015. sam se pridružio hrvatskom ogranku Cochrane kolaboracije za koji sam počeo volonterski prevoditi Cochrane sažetke sa engleskog na hrvatski jezik.