

Meningomijelocela i pristup pacijentu s meningomijelocelom

Maleš, Jozo

Undergraduate thesis / Završni rad

2017

Degree Grantor / Ustanova koja je dodijelila akademski / stručni stupanj: **University of Split / Sveučilište u Splitu**

Permanent link / Trajna poveznica: <https://um.nsk.hr/um:nbn:hr:176:240969>

Rights / Prava: [In copyright](#) / [Zaštićeno autorskim pravom.](#)

Download date / Datum preuzimanja: **2025-03-13**

Repository / Repozitorij:



Sveučilišni odjel zdravstvenih studija
SVEUČILIŠTE U SPLITU

[Repository of the University Department for Health Studies, University of Split](#)



UNIVERSITY OF SPLIT



SVEUČILIŠTE U SPLITU

Podružnica

SVEUČILIŠNI ODJEL ZDRAVSTVENIH STUDIJA

PREDDIPLOMSKI SVEUČILIŠNI STUDIJ

FIZIOTERAPIJA

Jozo Maleš

**MENINGOMIJELOCELA I PRISTUP PACIJENTU S
MENINGOMIJELOCELOM**

Završni rad

Split, 2017

SVEUČILIŠTE U SPLITU

Podružnica

SVEUČILIŠNI ODJEL ZDRAVSTVENIH STUDIJA

PREDDIPLOMSKI SVEUČILIŠNI STUDIJ

FIZIOTERAPIJA

Jozo Maleš

**MENINGOMIJELOCELA I PRISTUP PACIJENTU S
MENINGOMIJELOCELIOM**

**MENINGOMYELOCELE AND APPROACH TO THE
PATIENT WITH MENINGOMYELOCELE**

Završni rad/ Bachelor's Thesis

Mentor:

Doc.dr.sc. Radenka Kuzmić Šamija, dr.med

Split, 2017

SADRŽAJ:

1	UVOD	1
1.1	MENINGOMIJELOCELA	2
1.1.1	RAZVOJ PLODA	2
1.1.2	ETIOLOGIJA I PATOGENEZA	2
1.1.3	EPIDEMIOLOGIJA	3
1.1.4	KLINIČKA SLIKA	3
1.1.5	KOMORBIDITETI	5
1.2	PREVENCIJA	8
1.3	DIJAGNOSTIKA	9
1.3.1	PRENATALNI SKRINING TESTOVI	9
1.3.2	ULTRAZVUK	9
1.3.3	AMNIOCENTEZA	10
1.4	LIJEČENJE	11
1.5	PROGNOZA	11
1.6	NORMALAN RAZVOJ DJETETA DO PRVE GODINE ŽIVOTA	12
1.6.1	NOVOROĐENČE	12
1.6.2	6 TJEDANA ŽIVOTA	13
1.6.3	2 MJESECA ŽIVOTA	14
1.6.4	3 MJESECA ŽIVOTA	14
1.6.5	4,5 MJESECA ŽIVOTA	15
1.6.6	5 MJESECI ŽIVOTA	15
1.6.7	6 MJESECI ŽIVOTA	16
1.6.8	7 MJESECI ŽIVOTA	17
1.6.9	8 MJESECI ŽIVOTA	18
1.6.10	9 MJESECI ŽIVOTA	19
1.6.11	10 – 11 MJESECI ŽIVOTA	19

1.6.12	12 MJESECI ŽIVOTA.....	19
1.6.13	13 MJESECI ŽIVOTA.....	20
1.7	NEURORAZVOJNA TERAPIJA PO BOBATH I VOJTA KONCEPTU	20
1.7.1	BOBATH KONCEPT	20
1.7.2	VOJTA KONCEPT	22
2	CILJ RADA	24
3	IZVORI PODATAKA I METODE	25
4	REZULTATI.....	27
5	RASPRAVA	28
6	ZAKLJUČAK	299
7	LITERATURA.....	30
8	SAŽETAK.....	31
9	ŽIVOTOPIS	33

1 UVOD

U ovome radu će biti govora o fizioterapijskom pristupu pacijentu s razvojem oštećenjem pod imenom meningomijelocela. Kako bi se moglo bolje shvatiti problematiku biti će govora o uzrocima nastanka kao i o motoričkim odstupanjima ovih pacijenata. Da bi se adekvatno prikazali fizioterapijski alati i njihovi rezultati u ovom radu će biti prikazan i normalan razvoj djeteta do prve godine života.

Od alata najdetaljnije će biti prikazan Bobath koncept koji je najzastupljeniji koncept općenito u neurorazvojnoj terapiji. Posebna pozornost će biti posvećena specifičnostima ovog koncepta, kao i posebnim zahtjevima i izazovima u radu s ovim pacijentima. Isto tako će biti govora o ulozi fizioterapeuta u rehabilitaciji ovih pacijenata, kao i njihovom postupnom uključivanju u društvo s naglaskom na holistički pristup.

1.1 MENINGOMIJELOCELA

1.1.1 RAZVOJ PLODA

Razvoj od embrija do djeteta je vrlo složen proces, a šanse za rođenje zdravog djeteta prelaze 95%. Kongenitalne pogreške su poremećaji prisutni kod djeteta u trenutku njegovog rođenja. Oštećenja mogu varirati od kozmetičkih nepravilnosti do malformacija koje su nespojive sa životom.

Najčešća kongenitalna greška je rascjep neuralne cijevi. Takav poremećaj se javlja 1 do 2 djeteta na 1000 rođene djece. Neuralna cijev je obično potpuno razvijena do 28-oga dana nakon začeca. Ako se neuralna cijev adekvatno ne zatvori živčano tkivo ostaje izloženo vanjskim utjecajima, te dolazi do poremećaja njegovog normalnog razvoja. (1)

Neuralna cijev je embrionalna struktura iz koje se razvija djetetov mozak, leđna moždina i tkiva koja ih okružuju.

Između 18. i 32. dana odvijaju se procesi koji su posebno važni za razvoj živčanog sustava, a to su: neurulacija, formiranje repnog pupoljka i regresija.

Neurulacija: faza u kojoj se formira živčana cijev savijanjem plosnate živčane ploče pokrivene kožnim ektodermom. Zatvaranje cijevi počinje cervikalno te nastavlja kaudalno. Završava na razini L1 – L2. Bilo koji poremećaj formiranja cijevi koji nastane u ovom periodu nazivamo spinalnim dizrafijama (1).

1.1.2 ETIOLOGIJA I PATOGENEZA

Etiološki mehanizmi defekata neuralne cijevi (DNC-a) nisu u potpunosti razjašnjeni, a multifaktorski utjecaj s isprepletanjem genskih i okolišnih čimbenika najuvjerljivije je objašnjenje. Više od 95% slučajeva DNC-a javlja se prvi put, bez pojavljivanja u prethodnoj trudnoći iste majke. Ženski spol je neznatno češće zahvaćen. Rizični čimbenici obuhvaćaju genetički utjecaj temeljen na specifičnom polimorfizmu (npr. viša prevalencija u Irskoj, Meksiku i nekim pokrajinama Kine), djelovanje okolišnih čimbenika. Nerazjašenoj, ali složenoj etiologiji, govore u prilog i publicirani

radovi o mogućem utjecaju raznih lijekova (valproična kiselina, karbamazepin), pušenja, alkohola, pesticida te drugih bolesti i potencijalnih teratogena (majčina hipertermija, malapsorpcija, crijevne bolesti, bolesti jetre i bubrega) na razvoj DNC-a (2).

1.1.3 EPIDEMIOLOGIJA

U razdoblju 1993.-2012. zbog meningomijelokele liječilo se 69 djece, što je 0, 12% od ukupnog broja (58 666) liječenih u Klinici. Najveća je učestalost zabilježena 1997. (0, 4%) i 1998. (0, 41%) godine. Arnold-Chiari malformaciju imalo je 50 ispitanika (73%). Bolesnici su klasificirani po Byrdu, a najviše ih je bilo u prvoj skupini (49, tj. 71%). Najčešća lokalizacija zabilježena je u lumbalnoj regiji (56, tj. 81, 16%). Probavni poremećaji prisutni su u 43 (62%), ortopedski u 48 (70%), hidrocefalus u 52 (75%,) a urinarni poremećaji u čak 59 (86%) ispitanika.

1.1.4 KLINIČKA SLIKA

Meningomijelocela (MMC) je najčešći ali i najteži oblik spine bifide. Može se otkriti rutinskim UZ pregledom u prenatalnom razdoblju, tako da je većina otkrivena intrauterino. Klinička slika pri rođenju je karakteristična i lako prepoznatljiva.

Očituje se kao vrećasta cistična struktura pokrivena tankim slojem epiteliziranog tkiva. Ostatci neuralnog tkiva vide se ispod membrane, koja katkad može prsnuti, pa dolazi do otjecanja cerebrospinalne tekućine s mogućim rizicima za meningitis i sepsu. Neurološki deficit kod MMC-a ovisi o veličini, lokalizaciji i pridruženim lezijama (3).

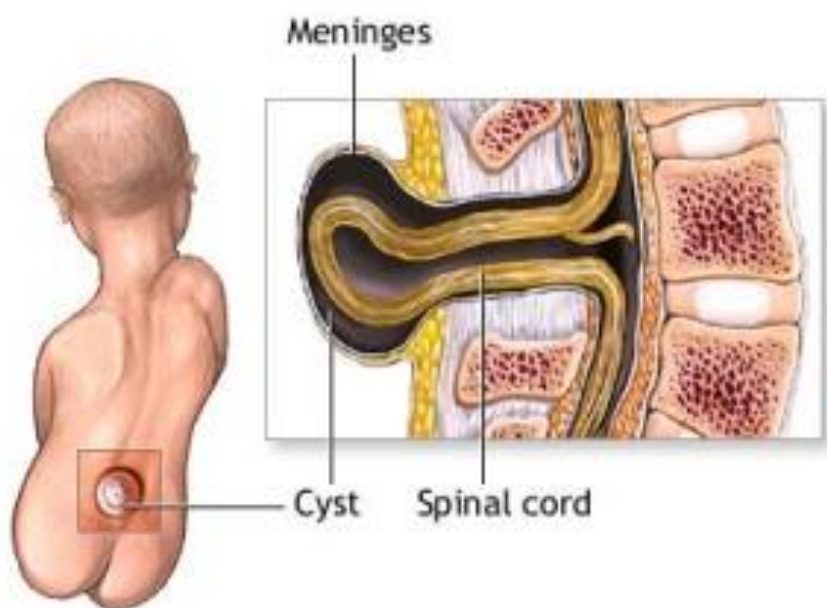
Kod torakalno lokaliziranih defekata gotovo uvijek je prisutna potpuna paraplegija, a kod lumbalno i lumbosakralno lokaliziranih mogu ostati očuvane određene mišićne skupine. Ako je defekt lokaliziran nisko sakralno funkcija donjih udova može biti potpuno očuvana ili s diskrenom parezom, ali takvi pacijenti u pravilu imaju poremećaj kontrole sfinktera (1).

Približno 30% djece ima Chiarijevu malformaciju tipa II koja je praćena značajnijom hernijacijom tonzila malog mozga, te potiskivanjem moždanog debla kroz foramen magnum. Takva djeca imaju probleme s gutanjem, sisanjem i fonacijom.

25-30% djece ima razvijen hidrocefalus pri rođenju, a kod 60-70% hidrocefalus se razvija nakon operacije MMC. Zbog toga je drenažna operacija na ventrikulima postala

standardna, bez obzira je li hidrocefalus manifestiran ili ne, uz bilo kakvu operaciju na otvorenoj dizrafiji (1).

Zbrinjavanje novorođenčeta s MMC-om zahtijeva multidisciplinski pristup ginekologa, opstetričara, pedijatra neonatologa, neurokirurga, neuropedijatra, nefrologa, fizijatra, fizioterapeuta, ortopeda, itd. (3).



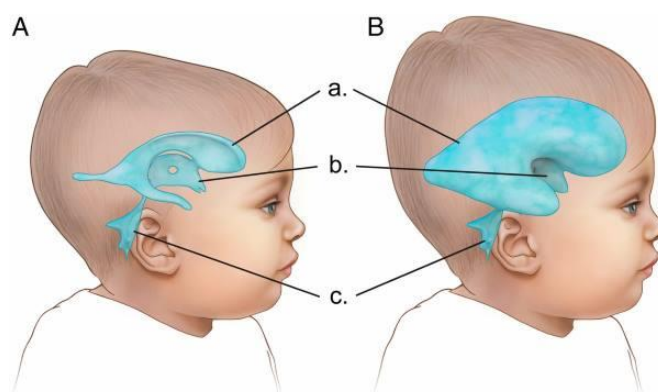
ADAM.

Slika 1. Meningomijelocela (preuzeto: medicureassist.com)

1.1.5 KOMORBIDITETI

1.1.5.1 Neurološki poremećaji

Hidrocefalus: proširenje moždanih komora viškom cerebrospinalnog likvora. Manifestacije su povećanje glave i atrofija mozga. Povećanje intrakranijalnog tlaka uzrokuje u djece razdražljivost i izbočivanje fontanela. Hidrocefalus je najčešći uzrok abnormalno velike glavice u novorođenčeta. On nastaje ili zbog opstrukcije protoka likvora (opstruktivni hidrocefalus) ili poremećene resorpcije (komunicirajući hidrocefalus). Liječi se obično kirurški, trajnom drenažom viška tekućine iz moždanih komora (4).



Slika 2. Hidrocefalus (preuzeto: cajevisa.net)

Epilepsija: Epileptični napadaj je abnormalno, neregulirano električno izbijanje koje se pojavljuje unutar sive tvari moždane kore i prolazno ometa normalnu funkciju mozga. Epileptični napadaj obično dovodi do poremećaja svijesti, poremećenih senzacija, nevoljnih kretnji ili konvulzija (4).

Epilepsija ili epileptični sindrom je kronična bolest koju obilježava sklonost ponavljanju epileptičnih napadaja. Prema Međunarodnoj ligi protiv epilepsije dijagnoza bolesti se smije postaviti ako je zadovoljen barem jedan od znakova (4):

- Najmanje 2 neprovocirana ili refleksna napadaja u razmaku većem od 24 sata
- Jedan neprovocirani ili refleksni napadaj za koje je poznato da znače velik rizik od ponavljanja napada

- Nedvojbeno postojanje epileptičnog sindroma

Prema uzrocima mogu biti idiopatske (primarne, kod kojih je nemoguće utvrditi uzrok nastanka epilepsije), simptomatske (sekundarne, kojima je uzrok neko kronično organsko oštećenje ili bolest mozga), kriptogene (epilepsije koje imaju organsku podlogu ali ju je nemoguće dokazati) (4).

1.1.5.2 Pridruženi poremećaji

Neurogeni mjehur: Riječ je o disfunkciji mjehura, mlohavoj ili spastičnoj, zbog neuroloških promjena. Vodeći simptom je inkontinencija prelijevanja, a rizik ozbiljnih komplikacija (npr. uzastopne infekcije, vezikoureteralni refluks, autonomna disrefleksija) je visok (5). Djeca s MMC obično se rode s normalnim urinarnim traktom i sposobnošću proizvodnje urina. Kod MMC zbog oštećenja inervacije dolazi do pomankanja osjeta punoće mokraćnog mjehura te time nemogućnosti da se mjehur voljno prazni (4).

Gastrointestinalni poremećaji: Kao što je i s neurogenim mjehurom, inkontinencija crijeva je uzrokovana oštećenjem inervacije. Oštećenje inervacije uzrokuje:

- Smanjen osjet koji govori da su crijeva puna i da se trebaju prazniti, što dovodi do nekontrolirane stolice
- Slabi analni mišići što otežava zadržavanje stolice
- Funkcioniranje crijeva koje je sklono zatvoru

Poteškoće govora i pisanja:

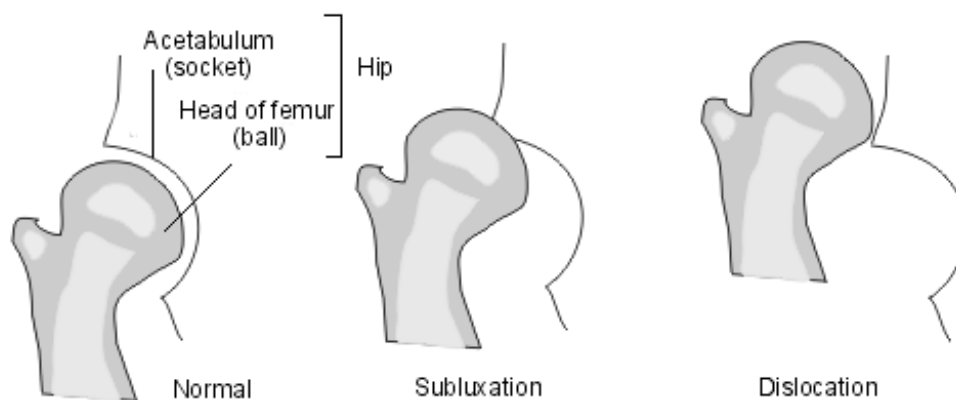
Disleksija: skup simptoma koji se manifestira sporim, netočnim čitanjem i slovkanjem. Specifični poremećaj učenja koji se očituje teškoćama prepoznavanja i izgovaranja slova (fonološki poremećaj) te kratkotrajne slušne memorije i brze reprodukcije izgovorene riječi (4).

Disgrafija: poremećaj pisanja u djeteta s oštećenjem fine motorike i normalnom inteligencijom. Manifestira se nepravilnim držanjem olovke, nepoštivanjem crtovlja, ispuštanjem slogova i slova (4).

1.1.5.3 Ortopedske komplikacije i deformacije

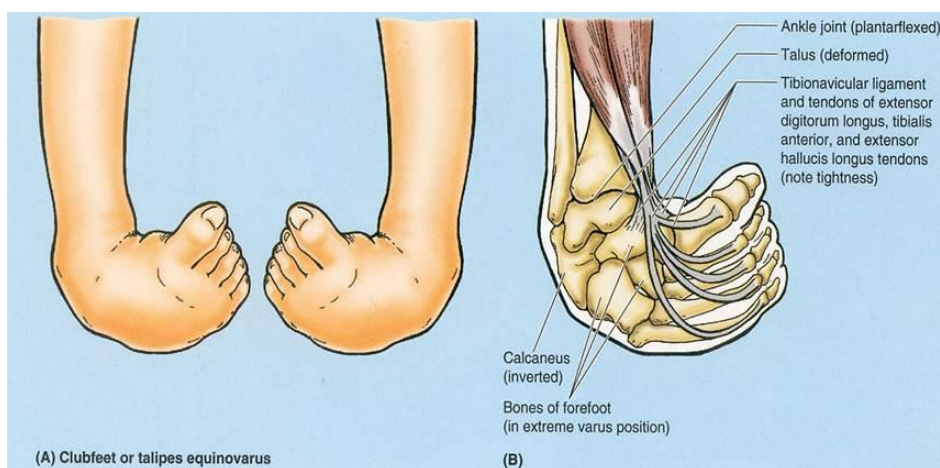
Kontraktura: naziv za ograničenje pokretljivosti zgloba u nekim ili svim smjerovima, do koje može doći zbog različitih patoloških procesa samog zgloba ili okolnog tkiva. Ograničenje je stalno i odnosi se na aktivne i pasivne kretanje u zglobu. Kod djece s MMC-om najčešće nalazimo kontrakture kuka, koljena i gležnja koje mogu biti prisutne već pri rođenju. Kontrakture se najčešće javljaju u koži, tkivu ispod kože, mišićima, tetivama, ligamentima i u području zgloba te utječu na raspon pokreta i funkciju u određenom dijelu tijela. Vrlo čest simptom je i bol (6).

Subluksacija i luksacija kuka: Subluksacija nastaje kada je femur djelomično izvan acetabuluma, dok kod luksacije dolazi do potpunog razdvajanja zglobnih struktura. Oba stanja mogu postojati pri rođenju ali mogu nastati i za vrijeme rasta. Kod MMC terapija će ovisiti o razini primarne lezije i o mogućnosti djeteta da hoda. Ako je lezija nastala visoko i dijete nema mogućnosti da prohoda obično se dislocirani zglob neće tretirati, osim ako je pogođena sposobnost sjedenja (6).



Slika 3. Subluksacija i luksacija kuka (preuzeto: patient.info)

Pes equinovarus: Pogađa više od 20% djece s MMC. Radi se o kompleksnom deformitetu kod kojeg su poremećeni odnosi u zglobovima stopala (poglavito stražnjem dijelu), skraćeni mišići, ligamenti i zglobne čahure. Kao rezultat toga dolazi do podizanja unutarnjeg ruba stopala (varus) i povlačenja prema dolje (ekvinus), u sredini nastaje udubljenje (kavus/ekskavatus) dok se prednji dio stopala primiče prema sredini tijela (metatarzus aduktus). Ponekad je potkoljenica uvrnuta prema unutra te je smanjen obujam mišića (6,7).



Slika 4. Pes equinovarus (preuzeto: www.pinterest.com)

1.2 PREVENCIJA

Preporučuje se da sve žene koje planiraju trudnoću dnevno uzimaju 0,5mg folne kiseline barem jedan mjesec prije začeća i tijekom prva tri mjeseca trudnoće, kao i prehranu bogatu folnom kiselinom.

Folna kiselina (folat) je sintetička tvar vitamina B, koja je važna u mnogim metaboličkim procesima i nužna za diobu stanica, osobito u procesima diferencijacije i rasta stanica embrija. Zbog ovog razloga su potrebe za folnom kiselinom u trudnoći povećane te nije dostatan unos hranom. Folna kiselina je također neophodna za sintezu DNA samim time i diobu stanice, a posljedično za razvoj fetusa.

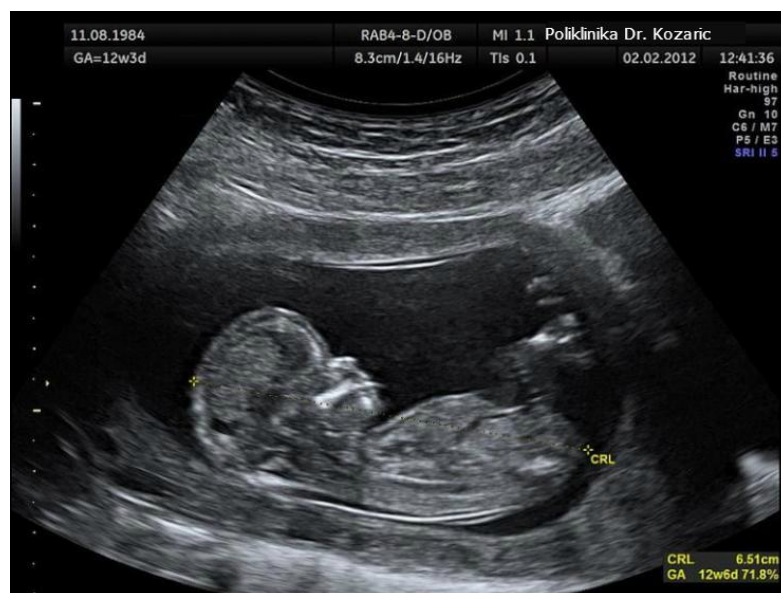1.3 DIJAGNOSTIKA

1.3.1 PRENATALNI SKRINING TESTOVI

Kako uzroci većine prirođenih malformacija nisu poznati jedini način određivanja dijagnoze prije djetetova rođenja je prenatalno testiranje. Ovi testovi nemogu dijagnosticirati poremećaj, njima je svrha otkriti one pojedince kojima će složeni dijagnostički postupci najviše koristiti (1). Najčešće se preporučuju prenatalni skrining testovi za otkrivanje rizika kromosomskih abnormalnosti i rascjepa neuralne cijevi.

1.3.2 ULTRAZVUK

Ultrazvučni (UZ) pregled je neinvazivna dijagnostička metoda. UZ pregled, sonografija ili ehosonografija koristi malu ultrazvučnu sondu i gel kako bi tijelo pacijenta izložili visoko frekventnim valovima zvuka. Ultrazvuk je sigurna i bezbolna dijagnostička metoda, a stvara slike unutrašnjosti tijela koristeći valove zvuka. Ultrazvučni pregled ne koristi ionizirajuće zračenje (kao röntgenske zrake). Kako se ultrazvučne slike stvaraju u realnom vremenu, ultrazvukom je moguće prikazati i strukturu i gibanje unutarnjih organa, kao i protok krvi u krvnim žilama (1,8).

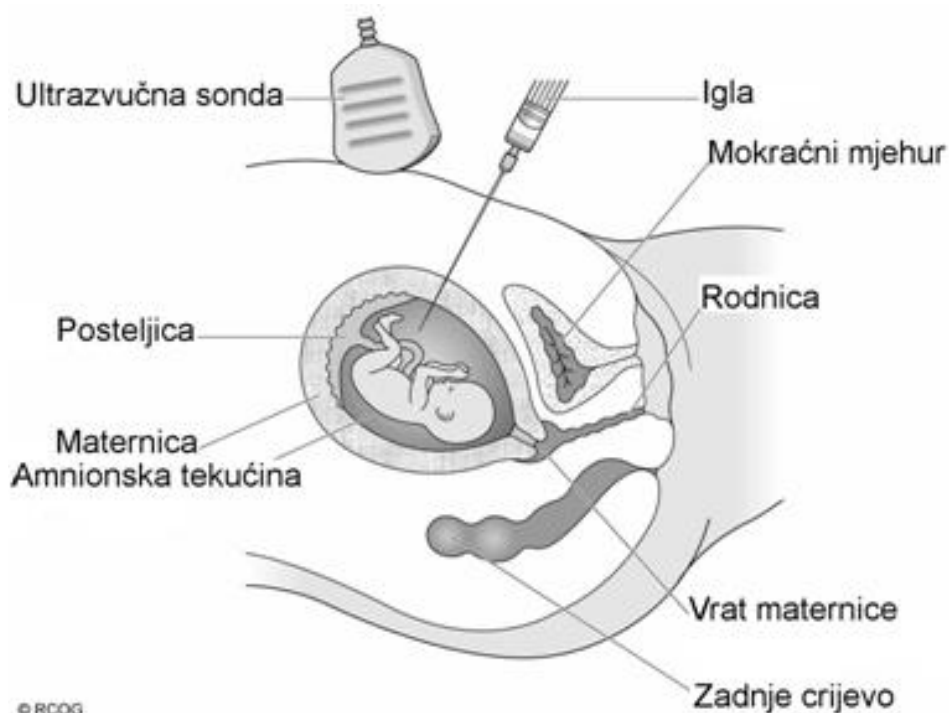

Slika 5. Ultrazvuk (preuzeto: www.kozaric.ba)

1.3.3 AMNIOCENTEZA

Amnionska vreća prostor je ispunjen amnionskom tekućinom (plodovom vodom) u kojoj plod pluta, a amniocenteza je intervencija pri kojoj ginekolog pod kontrolom ultrazvuka uzima određenu količinu te tekućine (18-20 mililitara) i šalje je genetičaru na detaljnu analizu. Genetička amniocenteza provodi se između 16. i 19. tjedna trudnoće. Analizom plodova kariotipa, odnosno broja i strukture kromosoma, doznajemo ima li plod kromosomske poremećaje. Većina žena pretrpi veliki emocionalni stres ako rezultati testa pokazuju abnormalne vrijednosti, ali te vrijednosti nisu 100%-ni znak da dijete ima neku prirođenu pogrešku.

Zbog ove činjenice postavlja se pitanje zašto uopće raditi ove testove. Odgovor na to pitanje je taj što se prije sazna za mogućnost neke prirođene pogreške, to se prije mogu poduzeti mjere koje su potrebne da bi roditelji bili što informiraniji o toj bolesti i da bi se djetetu moglo pravovremeno pomoći (1,9).



Slika 6. Amniocenteza (preuzeto: www.eurogentest.org)

1.4 LIJEČENJE

Bez žurnog kirurškog liječenja, neurološko oštećenje može napredovati. Liječenje zahtijeva zajednički napor specijalista iz nekoliko područja; početne procjene neurokirurga, urologa, ortopeda, pedijatra i socijalnog radnika su vrlo važne. Važno je procijeniti vrstu, rasprostranjenost i opseg promjene; zdravstveno stanje djeteta i pridružene anomalije. Meningomijelocela koja se pronađe na porodu se odmah prekriva sterilnim zavojem. Ako na mijelomeningokelu curi likvor, započinje se s primjenom antibiotika u cilju sprječavanja meningitisa. Neurokirurška korekcija meningomijelocela se u pravilu izvodi unutar prvih 72 h nakon rođenja, kako bi se smanjila opasnost od infekcije moždanih ovojnica i komora. Ako je promjena velika, ili neugodno smještena, za osiguranje odgovarajućeg zatvaranja poduzima se savjetovanje sa specijalistom plastične kirurgije. Kod hidrocefalusa može biti potrebno uspostavljanje šanta u novorođenačkom razdoblju (5).

Posljednjih godina se uvela u praksu i fetalna neurokirurgija koja je pokazala vrlo dobre rezultate. Uvidjelo se da djeca imaju manja razvojna oštećenja ako se operaciji pristupi intrauterino jer se na taj način smajuje mogućnost oštećenja neuralne cijevi u trudnoći i pri porodu (10).

1.5 PROGNOZA

Prognoza ovisi o razini zahvaćanja kralježnične moždine te broju i izraženosti pridruženih anomalija. Prognoza je najlošija kod bolesnika s visokim zahvaćanjem moždine (npr. torakalnim) i onih s kifozom, hidrocefalusom, ranim razvojem hidronefroze i pridruženim prirođenim anomalijama. Uz odgovarajuću njegu, mnoga djeca budu dobro. Uobičajeni uzroci smrti u starijih bolesnika su gubitak bubrežne funkcije i komplikacije povezane sa šantomv (5).

1.6 NORMALAN RAZVOJ DJETETA DO PRVE GODINE ŽIVOTA

Govoreći o normalnom razvoju zadržat ćemo se prije svega na normalnom motornom razvoju tijekom prve godine života, odnosno do samostalnog djetetovog hoda. Opisat ćemo normalni motorni razvoj prema Vojti. Vojta je kao kriterij normalnog, ili terminom kojim se on koristio, "idealnog" motornog razvoja uzimao 50% djece, što znači motoričke sposobnosti koje ima 50% zdrave djece određene dobi.

Dijete se rađa s određenim sposobnostima koje s vremenom unaprijeđuje i upotpunjuje s novonaučenim sposobnostima. Postoji određeno vrijeme kada dijete treba nešto znati i moći učiniti, ali je itekako važno kako to čini. Važno je poznavati razvojni slijed motorike djeteta kako bismo znali kada se što može očekivati u razvoju, kako bi ga lakše pratili i brinuli o djetetu (11).

Iako ćemo u ovom poglavlju opisati motorički razvoj djeteta važno je napomenuti da mentalni razvoj „tjera“ motorički. Djetetova znatiželja ga gura naprijed u ispitivanje svojih mogućnosti i granica, samim time stjecanje novih znanja kako o okolini tako i o samom sebi. U praksi su motorički i mentalni razvoj nerazdvojivi (11).


Motorički razvoj djeteta promatramo u potrbušnom i leđnom stavu.

1.6.1 NOVOROĐENČE

Potrbušni stav: karakteriziran je jakom savinutošću svih zglobova, posebno kukova i koljena, te je guza kao podignuta u zrak. Glava leži naslonjena na lice i nagnuta na stranu. Ne može ju okrenuti na drugu stranu, a da ne dodiruje podlogu. Uvijek može osloboditi dišne putove i slobodno disati. Ruke su savinute u laktovima i priljubljene uz tijelo. Šakice su mekano poluotvorene, palčevi su pored šakica, a ponekad i u njima. Dijete savija i ispruža ruke i noge, ali je potrbuške mirnije nego na leđima. Ovaj stav se smatra prirodnijim stavom djeteta (11).

Leđni stav: Veliki zglobovi su uglavnom savinuti i u leđnom položaju. Glava djeteta je nagnuta na stranu, a kralješnica savinuta. Ruke su lagano raširene na podlozi i savijene u laktovima. Šakice su mekano poluotvorene, palčevi su pored šakica, a

ponekad i u njima. Nogice u bebe su savijene u kukovima i koljenima. Dijete živahno ispruža i savija ruke i noge. To je i vrijeme masivne motorne spontane aktivnosti. Na unutarnji ili vanjski podražaj dijete reagira naglim širenjem ruku na stranu (Moro reakcija) (11).



Slika 7. Novorodenče (preuzeto: www.poliklinika.org)

1.6.2 6 TJEDANA ŽIVOTA


Potrbušni stav: Polako popušta savinutost zglobova i dijete djeluje opuštenije, iako su još uvijek veliki zglobovi uglavnom savinuti. Počinje aktivni socijalni kontakt dojenčeta s okolinom. Potaknuto vlastitim zanimanjem, dijete počinje odizati glavicu, u drugom mjesecu i do nekoliko sekundi, i to sredinom. Pri tom se oslanja na ručice koje su priljubljene uz tijelo i savijene u laktu, a sam oslonac je negdje na polovici podlaktica. Šakice su mekano poluzatvorene ili otvorene, a palčevi su izvan šaka.

U to vrijeme 75% djece je optički orijentirano, odnosno može fiksirati pogledom (11).



Slika 8. 6 tjedana; Potrbušni stav (preuzeto: www.poliklinika.org)

Leđni stav: U to vrijeme se razvija "stav mačevaoca", drugi oblik masivne spontane pokretljivosti. Dijete koje sada može fiksirati pogledom želi "uhvatiti majku" , ali još uvijek reagira masivno, cijelim tijelom. Ovaj stav je karakteriziran okrenutom glavom prema objektu interesa, ispruženom rukom na toj strani s otvorenom šakom i palcem van šake, te ispruženom nogom. Na drugoj strani tijela ruka i noga su savinute (11).



Slika 9. 6 tjedana; Leđni stav (preuzeto: www.poliklinika.org)

1.6.3 2 MJESECA ŽIVOTA

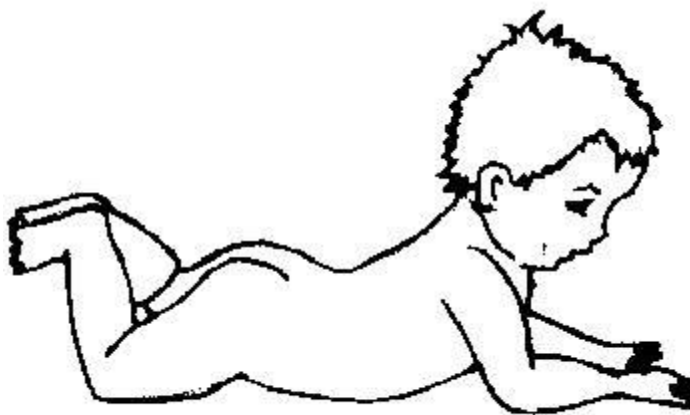
Leđni stav: Dijete se počinje igrati vlastitim rukama što nazivamo koordinacija ruka-ruka. Počinje dobivati sliku o vlastitom tijelu. To je i vrijeme fiziološke (normalne) distone pokretljivosti, trećeg oblika masivne pokretljivosti djeteta koje ne smije trajati duže od 3 mjeseca, tj. do postizanja oslonca na laktove. To je pokušaj djeteta za ostvarivanjem kontakta s okolinom što opet čini cijelim tijelom (11).

1.6.4 3 MJESECA ŽIVOTA

Potrbušni stav: U daljnjem svom napredovanju dijete sve bolje i duže zadržava odignutu glavu. Uz odizanje glave dijete odiže i rameni obruč za cca 45°. Oslonac na ruke se pomiče na laktove što je izuzetno važan miljokaz razvoja jer predstavlja prvi

sigurni antigravitacijski stav djeteta. Sada se glava može slobodno okretati, a da se pri tome ne mijenja stav tijela (11).

Leđni stav: S tri mjeseca dijete počinje stavljati ručice u usta što se naziva koordinacija oko-ruka-usta. Nogice odiže od podloge tako da one u kukovima i koljenima čine 90°. Počinje se razvijati хват. Prvi хват je savinutim prstima i dlanom i naziva se radiopalamarni хват (11).



Slika 10. 3 mjeseca; potrbušni stav (preuzeto: www.poliklinika.org)

1.6.5 4,5 MJESECA ŽIVOTA

Potrbušni stav: U ovo vrijeme dijete je u stanju prenijeti ravnotežu na jedan lakat ne bi li oslobodilo drugu ruku za hvatanje. Pri tome se oslanja na lakat i zdjelicu jedne strane, a koljeno druge strane povlači prema naprijed do 90° oslanjajući se i na njega. Slobodnom rukom hvata predmete koje odmah stavlja u usta (11).

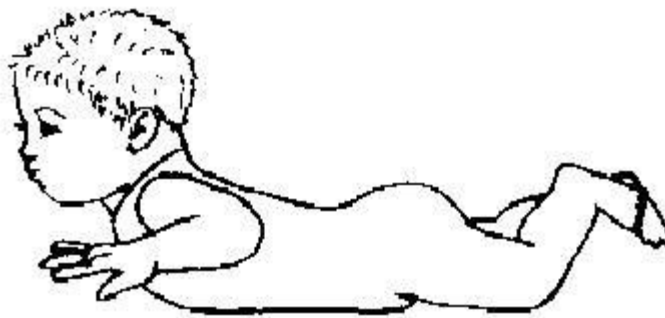
Leđni stav: S 4 mjeseca dijete hvata iz sredine tijela prema van i to samo na strani ruke, ne može prijeći "polovicu" tijela. S 4,5 mjeseca dijete počinje hvatati izvana prema unutra, te tako može pratiti predmet i preko polovice tijela (11).

1.6.6 5 MJESECI ŽIVOTA

Potrbušni stav: Dijete se počinje odizati još više od podloge ispružajući ruke i oslanjajući se na korijen dlana. Kada mu se nešto stavi na podlakticu može ju okrenuti i

ukloniti predmet. Kada ne može uhvatiti predmet, dijete se osloni na trbuh, a ruke odigne kao da pliva (11).

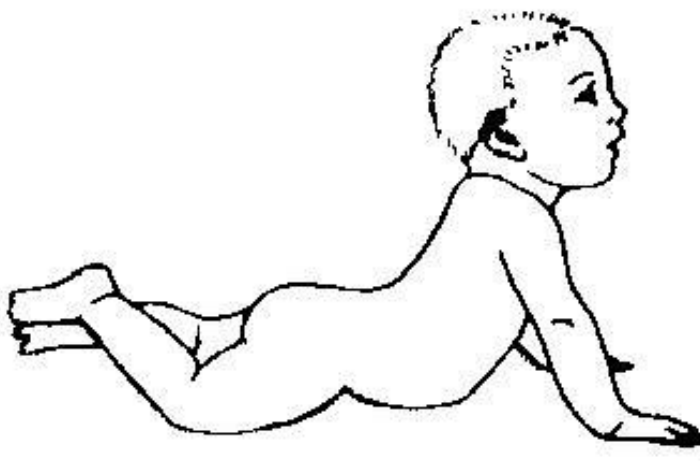
Leđni stav: Dijete može direktno hvatati predmet na drugoj strani i pri tome prenijeti težinu tijela na stranu. Premiješta igračke iz jedne u drugu ruku. Rukama dodiruje genitalije i koljena te tako proširuje sliku tijela (11).



Slika 11. 5 mjeseci; potrbušni stav (preuzeto: www.poliklinika.org)

1.6.7 6 MJESECI ŽIVOTA

Potrbušni stav: Sada je dijete razvilo siguran oslonac na dlanove i ispružene ruke, oslanjajući se gotovo na bedra (11).



Slika 12. 6 mjeseci; potrbušni stav (preuzeto: www.poliklinika.org)

Leđni stav: Hvatajući predmet sve dalje, dijete se okrene s leđa na trbuh. Okretanje je koordinirano i kontrolirano, bez "zabacivanja" glavice, a u njemu učestvuju i ruke i noge. Rukama dohvaća i stopala - koordinacija oko-ruka-noga. Dijete dovedeno u sjedeći stav isti može održati kraće vrijeme uz lagano povijenu glavu i zaobljena leđa. Pri tome dijete pruža ruke prema naprijed oslanjajući se na šakice sa raširenim prstićima. To je prednja obrambena reakcija. Ovo se ne smatra sjedenjem djeteta (11).



Slika 13. 6 mjeseci; Leđni stav (preuzeto: www.poliklinika.org)

1.6.8 7 MJESECI ŽIVOTA

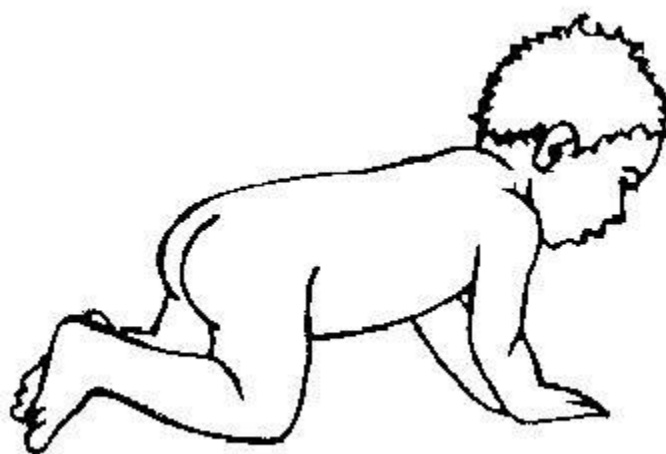
Potrbušni stav: Počinje okretanje s trbuha na leđa, koordinirano, kontrolirano, bez "zabacivanja" glavice, a u njemu učestvuju i ruke i noge. Razvija se bočni položaj u kojem se dijete oslanja na lakat jedne ruke, zdjelicu i natkoljenicu. Ako tako ne može doseći željeni predmet, odignut će se na ispruženu ruku oslanjajući se na dlan. Taj stav se naziva "stav vrtnog patuljka". Dijete se počinje povlačiti po podlozi. Ruke su savijene uz oslonac na laktove, a noge su ispružne i ne sudjeluju u tom. To se naziva vojničko puzanje ili kretanje tuljana. Dijete može tako propuzati kratku udaljenost. To nije "pravo" puzanje. Izbalansirano kretanje rukama prethodi zauzimanju četveronožnog stava. Do njega dijete dolazi odizujući trup od podloge, opirući se na ruke i koljena i u tom stavu se može njihati naprijed natrag (11).

Leđni stav: Razvija se pincetni hvat, ispočetka hvat palcem i kažiprstom, a kasnije i drugim prstima. Pri tome je jedan prst ispružen, a drugi savinut. To je početak fine motorike. Dohvaćeno stopalo dijete počinje stavlјati u usta - koordinacija oko-ruka-noga-usta (11).

1.6.9 8 MJESECI ŽIVOTA

Potrбуšni stav: Dijete počinje puzati oslanјajući se na ispružene ruke i kolјena, zdјelica je podignuta, a kolјena u širini zdјelice. Kralјešnica na početku može biti malo savinuta, a stopala su pod pravim kutom u odnosu na podlogu. S 8,5 mјeseци dijete se može povući u klečеći stav. Pri tome koristi rukama i da bi ga održalo, mora se pridržavati (11).

Leđni stav: Dijete je u mogućnosti samostalno se posјesti i sada tek možemo govoriti o sjedenju. Posјeda se bilo iz četveronožnog stava, bilo iz stava vrtnog patulјka. Na početku je kralјešnica lagano zaoblјena, a noge ne može ispružiti u potpunosti. Ruke može ispružiti na stranu i tako se braniti od pada, što se naziva postranična obrambena reakcija (11).



Slika 14. 8 mјeseци; Potrбуšni stav (preuzeto: www.poliklinika.org)

1.6.10 9 MJESECI ŽIVOTA

Potrbušni stav: Puzanje je sada u potpunosti razvijeno. Kralješnica je idealno ispružena, potkoljenice paralelne, a stopalo prati liniju potkoljenica. Dijete je svakim danom sve brže i brže (11).

Leđni stav: U potpunosti je razvijeno samostalno sjedenje. Kralješnica je u potpunosti ispružena, baš kao i noge. Sjedi održavajući ravnotežu bez pomoći ruku kojima se sada može slobodno igrati, a okretanjem tijela stvara veće mogućnosti za aktivnosti ruku. Brani se od pada prema natrag pružajući ruke prema straga (stražnja obrambena reakcija). Razvoj fine motorike ide dalje. Hvat s dva prsta napreduje tako da su sada svi prsti savinuti u svim zglobovima (11).

1.6.11 10 – 11 MJESECI ŽIVOTA

Dijete može hodati uz predmete, pri čemu i ruke i noge imaju oslonac. Prvo naprijed ide jedna ruka, suprotna noga, suprotna ruka i potom opet noga. Sa deset mjeseci funkcija šaka je sve bolja, dijete je sve spretnije, a počinje i stavljati npr. kocku u lončić. Kockicu koju je uzelo ispušta da bi uzelo neki drugi, u tom času interesantniji predmet (11).

1.6.12 12 MJESECI ŽIVOTA

Pojavljuju se prvi samostalni koraci prema naprijed. Početno hodanje razlikuje se od razvijenog hoda. Dinamična baza hoda je u početku nešto šira, tj. dijete hoda s manje ili više raširenim nogicama. Ruke djetetu znatno pomažu u održavanju ravnoteže. Tijekom jedanaestog i dvanaestog mjeseca zbog razvoja svoje senzomotorne inteligencije beba kombinira pokrete ruku i počinje se na izvjestan način organizirano igrati stavljanjem manjeg predmeta u veći, vađenjem predmeta van, nošenjem i ispuštanjem ga gdje i kada to želi. Može čak složiti toranj od dvije, tri kockice. «Pomaže» svojim pokretima pri kupanju i oblačenju (11).

1.6.13 13 MJESECI ŽIVOTA

Dijete može samostalno hodati, a baza oslonca je sada uža. U stanju je ostati stajati u sredini prostorije, mijenjati smjer hoda, a i ustati se u slobodnom prostoru, "kao medvjed"(11).

1.7 NEURORAZVOJNA TERAPIJA PO BOBATH I VOJTA KONCEPTU

1.7.1 BOBATH KONCEPT

Neurorazvojna terapija (Bobathov NRT) još se naziva i "konceptom života" (po Berti i Karelu Bobathu). Temeljena je na svladavanju problema, a uključuje terapiju poremećaja pokreta u djece s patologijom središnjega živčanog sustava. Djetetu se prilazi kao cjelini, a proces intervencije je individualiziran. Sveobuhvatni je cilj terapije povećanje osobne sposobnosti za funkcioniranje. Da bi se dosegao taj cilj, radi se na kvaliteti pokreta koristeći principe znanosti o pokretima. Terapija uključuje aktivno sudjelovanje djeteta s postupnim povlačenjem direktnoga djelovanja od strane terapeuta (12).

Ciljevi su neurorazvojne terapije postizanje što veće moguće samostalnosti uz kvalitetu življenja. Za djecu s oštećenjem živčanog sustava to znači ostvariti najveći mogući stupanj neovisnosti, te se tako pripremiti za toliko normalan adolescentni i odrasli život koliko je to moguće postići. Stoga se za dijete postavlja program sveukupne terapije, u kojemu specijalizirana fizioterapija čini bitan dio habilitacijskoga postupka (12).

Habilitacijski postupak primjenjuje se na sveukupni razvoj djeteta – senzomotorički, fizički, mentalni, emocionalni i socijalni. Često su različiti pridruženi senzorički i percepcijski gubitci posljedica fizičke ometenosti, koja sprječava dijete da se istražuje. Ne razvija se koncept svojega tijela – takozvana "tjelesna shema", što se normalno dogodi tijekom prvih 18 mjeseci, prije no što se dijete orijentira u prostoru (12).

Mnogi su razlozi zašto dijete s oštećenjem živčanog susatava ima više koristi od rane terapije, nego od terapije dane u kasnijoj dobi. Rana terapija, u dobi od oko 3–4

mjeseca, važna je zbog velike prilagodljivosti i plastičnosti dječjega mozga. Tijekom prvih 18 mjeseci djetetova života prisutan je najviši potencijal za učenje i za prilagodbu na cerebralnu paralizu (12).

Indikacije za početak provođenja NRT po Bobathu su prevladavajući nenormalni uzorci kretanja od trećega mjeseca korigirane starosti, dominantni nenormalni uzorci kretanja prije trećega mjeseca korigirane starosti, smetnje vida, smetnje hranjenja, smetnje disanja (12).

Osnovni elementi NRT po Bobathu:

- Inhibicija abnormalnih refleksnih aktivnosti
- Stvaranje ili olakšavanje normalnih obrazaca pokreta
- Stvaranje automatiziranih pokreta
- Razvoj osnovnih pokreta kao što su kontrola glave, trupa i zdjelice, sjedenje, stajanje
- Normalizacija svakodnevnih vještina i samozbrinjavanje



Slika 15. NRT po Bobath-u (preuzeto: constancecare.pl)

1.7.2 VOJTA KONCEPT

Fizioterapija po Vojti temelji se na refleksnome kretanju i razvoju plasticiteta mozga. Refleksni su uzorci kretanja globalni (refleksno puzanje i refleksno okretanje). Za vrijeme tih aktivnosti aktivira se cjelokupna muskulatura. Aktivacijom se djeluje na različite strukture središnjeg živčanog sustava (13).

Sastoji se od dva dijela:

- Neurološki pregled koji omogućuje procjenu razvoja djeteta od rođenja i daje pouzdane elemente za postavljanje dijagnoze
- Vojta je uvijek smatrao živčani sustav otvorenim sistemom, u kojem je prisutna osnovna filogenetička organizacija osjetljivostii na različite podražaje koje mogu djelovati na njegovo funkcioniranje.

Na temelju procjene se izrađuje individualan plan i program terapije baziran na refleksnom pokretanju, podraživanjem zona i pritiscima u određenim pozicijama kako bi kod djeteta provocirali koordinacijske sustave koji su inače prirodni i pohranjeni u centralnom živčanom sustavu (13).

Vrlo važan faktor Vojtinog koncepta je, kao i kod Bobath programa u edukaciji članova obitelji nadgledan od strane fizioterapeuta, kako bi se djetetu omogućilo redovito provođenje terapije više puta dnevno u cilju dobivanja najboljih mogućih rezultata (13).

U Vojti se dijete fiksira u određenom položaju, uz pritisak na točno određene točke tijela, što izaziva određene pokrete koje nesvjesno izvodi. Vježbanje traje oko dvadeset do trideset minuta tokom kojih se promjeni šest položaja. Bit terapije po Vojti je da u svakom položaju rade gotovo svi mišići, a posebno oni potrebni za ciljani pokret. Optimalno je vježbanje četiri puta u toku dana. Prema ovoj metodi sve što dijete može učiniti, treba učiniti samo (13).



Slika 16. Vojta koncept (preuzeto: fizio-sanja.net)

2 CILJ RADA

Cilj ovog rada je ukazati na čimbenike rizika koji pridonose nastanku ove bolesti, kao i različite metode dijagnostike, liječenja, te fizioterapijske postupke koji će pomoći pacijentima s meningomijelocelom da žive što potpuniji život. Usporedbe radi prikazn će biti i normalan razvoj djeteta do prve godine života, kako bi se bolje razumjela problematika ovog oštećenja.

Biti će prikazana dva najzastupljenija koncepta u fizioterapijskoj praksi: Bobath i Vojta koncept. Obrađujući ova dva koncepta biti posebna pažnja će biti posvećena normalnom razvoju i odstupanjima pacijenta s MMC od tog razvoja.

3 IZVORI PODATAKA I METODE

3.1 PRIKAZ PACIJENTA

Pacijentica: A.L.

Dob: 4,5 mjeseci

Spol: Žensko

Dijagnoza: Meningomijelocela (razina S1)

Tromboza sinusa rectusa

Neurogeni mjehur

Iz anamneze: žensko novorođenče koje je bilo hospitalizirano na klinici za dječje bolesti KBC Split. Dijete iz V trudnoće koja je u zadnjim tjednima nadzirana zbog fetalnog zastoja rasta. Terminski porod, vaginalnim putem, Apgar ocjena: 10/10, PT: 3160g, PD: 51cm.

Lumbosakralno dijagnosticirana meningomijelocela s likvorejom (3x4cm). Ekstremiteti izvana uredni, noge uredne motorike, analni sfinkter hipotoničan.

Spava uredno, na podražaj reagira pomicanjem udova i otvaranjem očiju, spontana motorika uredna. Samostalno diše, blaže tahipnoična.

Zbog tromboze sinusa rectusa nakon otpusta je nastavljena antikoagulantna terapija (niskomolekularnim heparinom) koja je započeta za vrijeme hospitalizacije.

UZ nalaz mokraćnog sustava: lijevi bubreg urednog položaja, oblika i veličine. Uredne strukture parenhima i kanalnog sustava. Desni bubreg urednog položaja, oblika i veličine. Uredne strukture parenhima i kanalnog sustava. Mokraćni mjehur je urednog oblika, kapaciteta, nešto grublje stijenke (2,4 mm).

Nalaz fizijatra: Spontana motorika aktivna. Spontano odiže nogice od podloge uz minimalnu fleksiju i ekstenziju. Tonus mišića promjenjiv. Šakice spontano otvara.

Pri testu trakcije glava slijedi trup uz semifleksiju nogu. Pri rotaciji glava slijedi trup, u pronaciji oslobađa gornje dišne putove. U verikalnoj suspenziji oslonac na puno stopalo.

Zbog postojanja neurogenog mjehura potrebna kateterizacija 5 puta dnevno, te profilaktičko korištenje cefalexin-a.

3.2 FIZIKALNA TERAPIJA

Dijete s 3 mjeseca uključeno u neurorazvojnu terapiju (NRT) po Bobathu i po Vojt. Pošto je lokalizacija MMC nisko na razini S1, pacijentica nema značajnijih motoričkih ispada. U nekim segmentima neuro – motoričkog razvoja je ispred mogućnosti koje bi odgovarale njenoj kronološkoj dobi. Primjenom Bobath koncepta pacijentici ćemo nastojati olakšati stvaranje normalnih obrazaca pokreta, te stvaranje automatizacije određenih pokreta. Dok ćemo primjenom Vojta koncepta raditi na kontroli sfinktera i olakšavanju problema povezanih s postojanjem neurogenog mjehura. Uz primjenu refleksnih pokreta će se raditi na normalizaciji tonusa sfinktera.

Majka je suradljiva i redovito provodi terapiju s djetetom, na način koji su je educirali fizioterapeuti na odjelu za neurorazvojnu terapiju KBC Split.

4 REZULTATI

Kako ne postoje evaluacijski testovi koji bi potvrdili djelotvornost neurorazvojne terapije djelotvornost bilo Bobath ili Vojta koncepta možemo potvrditi uspoređujući pacijenta i parametre „normalnog razvoja djeteta“. Uspoređujući korigiranu dijetetovu dob s paramterima mogu se donijeti zaključci o onim segmentima koji dijetetu nedostaju u razvoju i na njima raditi.

Prema Bobath konceptu, položajni refleksni mehanizam, čije su sastavnice reakcija uspravljanja i reakcija ravnoteže, preduvjet je normalnih kretnji i vještina. Taj je mehanizam u razvoju odgovoran za normalnu kvalitetu položajnog tonusa, normalne stupnjeve recipročne inervacije, te normalnu koordinaciju. Nekoliko autora razradilo je tehnike razvijanja normalnih položaja i pokreta, a u našoj zemlji najveći broj rehabilitacijskih ustanova primjenjuje tretman po Bobathu.

Prema Vojta konceptuefleksna lokomocija se definira kao recipročna motorička aktivnost globalnog karaktera. Prema prof. Vojti, refleksna lokomocija se nalazi u sve zdrave novorođenčadi; to su urođeni mehanizmi kretanja, odnosno neonatalni automatizam. Refleksna lokomocija se sastoji od refleksnog puzanja i refleksnog okretanja. U normalnom motornom razvoju ne vidimo u cijelosti refleksnu lokomociju, ali pojedini djelovi su prisutni u pojedinim fazama normalnog razvoja.

Kako je već prije opisano u medicinskoj literaturi nije jasno opisana jasna prednost jedne terapijske metode u odnosu na drugu. U sistematskom pregledu učinka rane intervencije na motorni razvoj iz 2005. godine osam studija je proučavalo učinak NDT- Bobath metode i u njih sedam nije zabilježen povoljniji motorički ishod u djece liječene prema principima NDT-Bobath u odnosu na kontrolnu grupu. Jedina studija koja je pokazala određene pomake je u stvari uspoređivala dvije grupe djece tretirane po NDT principima, ali uz različit inenzitet. U istom radu autori opisuju studiju u kojoj su bolje rezultate postigla djeca uz redovitu primjenu Vojta terapije u odnosu na grupu u kojoj nije dovoljno primjenjivana Vojta terapija (14).

5 RASPRAVA

Fizioterapijski postupci (Bobath i Vojta) su ključni faktori u liječenju meningomijelocela (MMC). Neurokirurškom operacijom se uklanja postojeće oštećenje, ali motoriči deficit koji zaostaje može se tretirati samo fizikalnom terapijom.

Iz tog razloga obrazovani i stručni pristup fizioterapeuta je od iznimne važnosti. Kako u radu s djecom tako i u edukaciji djetetovih roditelja.

Iako istraživanja nisu pokazala značajnu razliku između tradicionalnog i ovog pristupa sve više medicinskih ustanova koristi ove dvije metode u radu s ovakvim pacijentima. Zbog toga što i jedna i druga metoda osobi pristupaju kao cjelini, holistički, ne usmjeravajući pažnju samo na postojeće oštećenje, već nastojeći potaknuti razvoj onih sposobnosti koje nisu zahvaćene, time potičući osobu na što ispunjeniji i kvalitetniji život.

6 ZAKLJUČAK

Meningomijelocela je jedna od najčešćih urođenih anomalija koje nastaju na neuralnoj cijevi.

U ovom radu je opisana sama dijagnoza, kao i načini prepoznavanja, dijagnosticiranja, liječenja i rehabilitacije osoba s MMC. Opisan je fizioterapijski pristup pacijentu koji ima dijagnozu MMC. Naglasak u radu je na osobu u cjelini i na holistički pristup. Potrebno je istaknuti da uz adekvatnu rehabilitaciju i dobru edukaciju osobe s MMC, njene obitelji i društva oko nas o važnosti ovog problema možemo puno učiniti kako bi osoba bila što više uključena u društveni život.

Meningomijelocela je cjeloživotni problem i upravo iz tog razloga se rehabilitacija ovih pacijenata nesmiije ograničiti samo na medicinsko osoblje, već moraju biti uključeni i pedagog, psiholog, logoped, socijalni radnik, radni terapeut, itd.

Rezultati dosadašnjih istraživanja nam nameću pretpostavku da nastanku ovog razvojnih oštećenja pridonosi više čimbenika. Dok otkrivamo nit koja nas dijeli od istine i pobjede nad ovom bolešću, moramo zajedničkim snagama pridonijeti razvoju brige o stanju i položaju u društvu osoba s meningomijelocelom.

Jedino suosjećanjem i brigom možemo izići kao pobjednici.

7 LITERATURA

1. Johnson R. V., Sve o trudnoći i prvoj godini života djeteta, Meandar, 1996.god
2. Zakanj Z., Šegović I., Zahariev V. Perinatalno zbrinjavanje novorođenčeta s rascjepom neuralne cijevi: prikaz bolesnika. *Pediatrics Croatica*, 2014 sij. – ožu; 58;68-72
3. Saraga – Babić M., Puljak L., Mardešić S., Kostić S., Sapunar D. Embriologija i histologija čovijeka, Split, Sveučilište u Splitu, 2014.
4. Mardešić D. i sur., Pedijatrija, Zagreb, Školska knjiga, 2015.
5. <http://www.msd-prirucnici.placebo.hr/msd-prirucnik>
6. Erecg M.; Ortopedija, Split, Sveučilište u Splitu, 2006.
7. https://en.wikipedia.org/wiki/Club_foot
8. https://en.wikipedia.org/wiki/Medical_ultrasound
9. <https://en.wikipedia.org/wiki/Amniocentesis>
10. Šimunović V. J., Neurokirurgija, Zagreb, Medicinska naklada, 2008.
11. <http://www.poliklinika.org/home.aspx?Id=1&Type=2&IdLang=2>
12. <http://cedepe.hr.win15.mojsite.com/wp-content/uploads/2015/05/bobath-koncept.pdf>
13. <https://zdravlje.eu>
14. Blauw-Hospers C.H., Hadders-Algra M. A Systematic review of the effects of early intervention on motor development, *Developmental Medicine and Child Neurology*, 2005, 47: 421-432

8 SAŽETAK

Meningomijelocela (MMC) kao najučestaliji i najteži oblik poremećaja zatvaranja neuralne cijevi je poseban zdravstveni problem. Iako ima relativno malu pojavnost u odnosu na neka druga oboljenja sa sobom donosi cjeloživotne poteškoće i potrebu za rehabilitacijom.

Etiološki mehanizmi defekata neuralne cijevi (DNC-a) nisu u potpunosti razjašnjeni, a multifaktorski utjecaj s isprepletanjem genskih i okolišnih čimbenika najuvjerljivije je objašnjenje.

Klinička slika koja uvelike ovisi o razini oštećenja i veličini same cistične tvorbe onemogućuje stvaranje nekakve „univerzalne“ terapije. Standardizirana metoda je operacijski zahvat koji se izvodi unutar 72h od poroda, a oštećenje motorike koje zaostaje tretira se fizioterapijskim metodama, prvenstveno stavljajući naglasak na Bobath i Vojta koncept koji kao smjernice u terapiji koriste normalan neuromotori razvoj djeteta. Glavni cilj i jednog i drugog koncepta je osposobljavanje pacijenta za svakodnevne aktivnosti, stavljajući naglasak na holistički pristup.

MMC zahtijeva timski pristup u kojem će biti uključeni ginekolog, opstetričar, pedijatar neonatolog, neurokirurg, neuropedijatar, nefrolog, fizijatar, fizioterapeut, ortoped, logoped, defektolog, senzorni terapeut, psiholog, radni terapeut, itd.

Potrebno je istaknuti da uz adekvatnu rehabilitaciju i dobru edukaciju osobe s MMC, njene obitelji i društva oko nas o važnosti ovog problema možemo puno učiniti kako bi osoba bila što više uključena u društveni život.

SUMMARY

Meningomyelocele (MMC) as the most common and the most severe form of neural tube closure defects is a particular health problem. Although it has a relatively small incidence compared to other malformations, it brings with it life-long difficulties and the need for habilitation.

Etiological mechanisms of neural tube defects (DNCs) are not fully clarified, and the multifactorial effect of intertwining the genetic and environmental factors is the most convincing explanation.

A clinical picture that largely depends on the level of damage and the size of the cystic form itself makes it impossible to create some "universal" therapy. The standardized method is an operation that is performed within 72h of the birth and the underlying motor damage is treated by physiotherapeutic methods, primarily by emphasizing the Bobath and Vojta concept that as a guideline in therapy use normal neuromotor development of the child. The main goal of both concepts is to train the patient for everyday activities, emphasizing holistic approaches.

MMC requires a team approach involving gynecologists, obstetricians, pediatric neonatologists, neurosurgeons, neuropsychiatrist, nephrologists, physicians, physiotherapists, orthopedists, speech therapists, psychologists, work therapists, etc.

It should be pointed out that with adequate habilitation and good education of the person with MMC, her family and society around us about the importance of this problem we can do a lot to make a person more involved in social life.

9 ŽIVOTOPIS

Ime i prezime: Jozo Maleš

Datum i mjesto rođenja: 20.7.1994, Split

Adresa: Hrvatskih velikana 39, Brštanovo

Obrazovanje:

- Osnovna škola kneza Branimira, Donji Muć
- Srednja zdravstvena škola Split; smjer fizioterapeutski tehničar
- Sveučilišni odjel zdravstvenih studija Split; Preddiplomski sveučilišni studij fizioterapije