

# Usporedba 1.5T i 3T magnetske rezonancije u oslikavanju mozga

---

**Puizina, Antea**

**Master's thesis / Diplomski rad**

**2018**

*Degree Grantor / Ustanova koja je dodijelila akademski / stručni stupanj:* **University of Split / Sveučilište u Splitu**

*Permanent link / Trajna poveznica:* <https://um.nsk.hr/um:nbn:hr:176:126256>

*Rights / Prava:* [In copyright](#) / [Zaštićeno autorskim pravom.](#)

*Download date / Datum preuzimanja:* **2024-07-25**

*Repository / Repozitorij:*



[Repository of the University Department for Health Studies, University of Split](#)



SVEUČILIŠTE U SPLITU

Podružnica

SVEUČILIŠNI ODJEL ZDRAVSTVENIH STUDIJA

DIPLOMSKI SVEUČILIŠNI STUDIJ

RADIOLOŠKE TEHNOLOGIJE

**Antea Puizina**

**USPOREDBA 1.5T i 3T MAGNETSKE REZONANCIJE U  
OSLIKAVANJU MOZGA**

**Diplomski rad**

Split, 2018.

SVEUČILIŠTE U SPLITU

Podružnica

SVEUČILIŠNI ODJEL ZDRAVSTVENIH STUDIJA

DIPLOMSKI SVEUČILIŠNI STUDIJ

RADIOLOŠKE TEHNOLOGIJE

**Antea Puizina**

**USPOREDBA 1.5T i 3T MAGNETSKE REZONANCIJE U  
OSLIKAVANJU MOZGA**

**COMPARISON 1.5T AND 3T MAGNETIC RESONANCE IN  
THE DIAGNOSIS OF BRAIN**

**Diplomski rad / Bachelor's Thesis**

**Mentor:**

**Doc. dr. sc. Krešimir Dolić, dr. med.**

**Split, 2018.**

## **Zahvala**

Veliko hvala mentoru doc. dr. sc. Krešimiru Doliću na pruženoj pomoći i savjetima pri izradi diplomskog rada. Hvala Vam za utrošeno vrijeme, pristupačnost i uloženi trud.

Veliku zahvalnost dugujem svojoj obitelji i svom Zvoni koji su mi pružili beskompromisnu podršku i pomoć, te prijateljima koji su sve ove godine bili uz mene u dobru i u zlu.

## POPIS I OBJAŠNENJE KORIŠTENIH KRATICA

**-BANDWIDTH**, frekvencijski raspon koji RF sustav može očitati ili odašiljati tijekom određene sekvence oslikavanja

**-CSI**, od engl. Chemical Shift Imaging (oslikavanje zasnovano na kemijskom pomaku)

**-CNR**, od engl. Contrast to Noise Ratio (omjer kontrasta i šuma)

**-EHO**, od engl. Echo (odjek, signal u MR oslikavanju, koji nastaje induciranjem električne struje u radiofrekventnoj zavojnici)

**-TE**, od engl. Echo Time (vrijeme odjeka između sredine pobudnog RF pulsa i sredine u tkivu nastalog signal, echo. Minimalno vrijeme odjeka jedan je od važnijih parametara kvalitete MR uređaja)

**-FSE**, od engl. Fast Spin Echo (brze spin eho sekvence u kojima je svaki sljedeći odjek u nizu različito fazno kodiran)

**-FISP**, od engl. Fast Imaging with Steady Precession sequence (vrsta gradijent eho sekvence s refokusirajućim gradijentom s intermedijarnim T1/T2 kontrastom)

**-flip angle**, nagibni kut vektora (kut između ukupnog magnetizacijskog vektora i uzdužne osi glavnog magnetskog polja,  $B_0$ )

**-FLAIR**, od engl. Fluid Attenuation Inversion Recovery (vrsta sekvence s oporavkom inverzije, niski signal tekućine)

**-FOV**, od engl. Field of View (područje snimanja iz kojeg se signali namjeravaju upotrijebiti za stvaranje snimke)

**-ghost artefact**, nejasna kopija osnovne snimke prikazana u smjeru faznog kodiranja, a nastaje kao posljedica pomicanja anatomskih struktura

**-HASTE**, od engl. Half fourier Single-shot Turbo spin-Echo (vrsta TSE sa naglašenim T2 kontrastom)

**-K-prostor**, od engl. K-space (dvodimenzionalna matrica koja sadrži sve neobrađene podatke iz kojih se rekonstruira slika)

**-GRE**, od engl. Gradient Echo Sequence (gradijentna eho sekvenca)

- MRA**, od engl. Magnetic Resonance Angiography (MR angiografija)
- MRS**, od engl. Magnetic Resonance Spectroscopy (MR spektroskopija)
- MP-RAGE**, od engl. Magnetization Preparation Rapid Gradient Echo (brzi, pripremni i gradijentni eho magnetizacije)
- PPM**, od engl. Parts Per Million (milijunti dio, mjera za prikaz omjera frekvencije kemijskog pomaka)
- TR**, od engl. Repetition Time (vrijeme ponavljanja)
- RF puls**, od engl. Radio-Frequency puls (pobudni puls)
- SAR**, od engl. Specific Absorption Rate (stopa apsorpcije specifična za tkivo)
- SNR**, od engl. Signal to Noise Ratio (omjer jakosti signal i pozadinskog šuma u određenom dijelu snimke)
- SE**, od engl. Spin Echo sequence (spin eho sekvenca u kojoj nastaje signal bilježenjem odjeka koji se stvara nakon ekscitacije tkiva pobudnim pulsom od 90, te refokusiranja raspršene transverzalne magnetizacije pulsom od 180 stupnjeva)
- SENSE**, od engl. Sensitive Encoding method (vrsta tehnike paralelne akvizicije)
- SSFP**, od engl. Steady-State Free Precession (slobodna precesija u mirnom stanju, metoda za postizanje signala visokog inteziteta iz tkiva s velikim T2/T1 omjerom, npr. cerebrospinalni likvor)
- STIR**, od engl. Short T1 Inversion Recovery (sekvenca s inverzijom oporavka za supresiju signala iz masnog tkiva)
- VERSE**, od engl. Variable Rate Selective Excitation (izmjenjiva stopa pobuđenja pulsa)
- VIBE**, od engl. Volume Interpolated Breath hold Examination (vrsta 3D oslikavanja, kratko vrijeme prikupljanja podataka)
- T1 relaksacija**, od engl. T1 relaxation (proces ponovnog poravnanja pobuđenih spinova s uzdužnom osi statičkoga magnetnog polja,  $B_0$ , zbog vraćanja energije u okolinu koju su primili pobuđivanjem)

- T1-weighted image**, snimka s naglašenim T1 kontrastom
- T2 relaksacija**, od engl. T2 relaxation (rasap transverzalne magnetizacije poradi gubitka fazne usklađenosti pobuđenih spinova)
- T2\* relaksacija**, rasap transverzalne komponente magnetizacije poradi gubitka fazne usklađenosti pobuđenih spinova, u koji je uključen i učinak nehomogenosti polja
- T2-weighted image**, snimka s naglašenim T2 kontrastom
- Brownovo gibanje**, od engl. Brownian motion (nasumično gibanje čestica u tekućini ili molekuli plina)
- kemijski pomak**, od engl. Chemical shift (pomak u rezonantnoj frekvenciji jezgre atoma)
- oporavak inverzije**, od engl. Inversion Recovery, IR (tehnika oslikavanja zasnovana na različitom kemijskom pomaku različitih tkiva)
- uzorkovanje**, od engl. sampling (način očitavanja signala u MR oslikavanju)
- saturacija**, od engl. saturation (stanje u kojem su spinovi zasićeni energijom na takav način da nemaju preostale magnetizacije)
- shimming**, proces ujednačenja homogenosti magnetnog polja uređaja za MRI oslikavanje
- spektralna širina**, od engl. spectral width (raspon frekvencija signala koje se mogu detektirati shemom digitalnog uzorkovanja, bez pojave artefakta preklapanja)
- BOLD**, od engl. Blood oxygen level dependent, dio funkcionalnog MRI prikaza funkcije mozga
- DTI**, od engl. Diffusion tensor imaging, vrsta snimke u difuzijskom oslikavanju u kojoj se kontrast temelji na smjeru difuzijskog tenzora
- CE MRA**, od engl. Contrast-enhanced MRI angiography, MRI snimanje uz upotrebu kontrastnog sredstva
- PCA**, od engl. Phase contrast angiography, MR snimanje bez upotrebe kontrastnog sredstva
- AVM**, arterijsko-venska malformacija

# SADRŽAJ

|  |    |
|--|----|
| 1. UVOD.....   | 1  |
| 2. CILJA RADA.....   | 3  |
| 3. RASPRAVA.....   | 4  |
| 3.1. Razvoj tehnike magnetne rezonancije.....  | 4  |
| 3.2. Fizikalna načela MR-a i fizikalne osnove nastanka signala u MR-u.....   | 5  |
| 3.3. Relaksacija u tkivima.....  | 8  |
| 3.4. Sekvence.....   | 10 |
| 3.5. Ograničenje RF pulsa i SAR.....   | 13 |
| 3.6. Osjetljivost.....   | 16 |
| 3.7. Kontrastna sredstva .....   | 18 |
| 3.8. Artefakti.....  | 18 |
| 3.8.1 B1 nehomogenost i artefakti “stojećeg vala“ ( <i>engl. standing wave artifacts</i> ).....  | 20 |
| 3.8.2 Pulsne sekvence u mirnom stanju i artefakti.....   | 22 |
| 3.9. Specijalne MRI tehnike u oslikavanju mozga na 1.5T i 3T .....   | 23 |
| 3.9.1 Usporedba 1.5T I 3T.....   | 24 |
| 3.9.2. Tehnike snimanja krvnih žila na 1.5T I 3T.....  | 26 |
| 3.9.3. Prikazivanje tumora mozga te ostalih bolesti i stanja .....   | 34 |
| 3.9.4. Prikazivanje tumora te ostalih bolesti i stanja drugih dijelova tijela .....  | 45 |
| 3.9.5. Istraživanje sustavnog pregleda korisnosti 1.5T i 3T magnetske rezonancije u oslikavanju mozga u kliničkoj praksi i istraživanju..... | 60 |



|                    |    |
|--------------------|----|
| 4. ZAKLJUČAK.....  | 68 |
| 5. LITERATURA..... | 69 |
| 6. SAŽETAK.....    | 76 |
| 7. SUMMARY.....    | 77 |
| 8. ŽIVOTOPIS.....  | 78 |

# 1. UVOD

Snimanje magnetskom rezonancijom smatra se revolucijom moderne medicine, posebno u istraživanju živčanog sustava. Od uvođenja u ljudsku upotrebu sredinom 80-ih, jačine polja progresivno su se povećavale od jako niskih (npr. 0.15T) na 1.5T ili 3T za kliničku uporabu, čak i do 7 T ili 9T za istraživanja.

Snimanje na većoj jačini polja trebalo bi povećati signal tkiva s relativno manjim povećanjem pozadinskog šuma (veći SNR). Na taj način bi se dobile slike veće kvalitete s boljom prostornom rezolucijom i povećanom dijagnostičkom točnošću. Međutim, potencijalna cijena su: veći artefakti (3), veća heterogenost magnetskog polja, pojačana opreznost potrebna za snimanje određenih skupina pacijenata, povećani biološki efekti te povećani troškovi kupovanja opreme, instalacije, održavanja i uporabe.

U 2008. godini tržište uređaja za dijagnostičko snimanje u SAD-u iznosilo je oko 5 milijardi dolara sa 27 MR-ova na milijun stanovnika (sam Japan je imao više, odnosno čak 40 MR-a po milijun stanovnika).

Magnet jačine 3T razvio se u ranim 90-im godinama te je poslije izuma uveden u brojne institucije diljem svijeta. Podatak koji nam to potvrđuje jest da je od ljeta 2006. godine približno 10% postavljenih uređaja magnetske rezonancije u SAD-u bilo jakosti 3T. Osim tržišnog faktora poput strateškog marketinga, glavni razlog za kupnju 3T MR uređaja jest očekivani porast u omjeru signala i šuma, čak i dvostruko više u odnosu na uređaj od 1,5T. Takva korist u omjeru signala i šuma može se zadržati i/ili zamijeniti za veću prostornu rezoluciju. Stvaran dobitak SNR-a kod 3T MR uređaja ovisi o brojnim implicitnim i eksplicitnim čimbenicima. Porast T1 vremena relaksacije značajno smanjuje SNR, kako bi se smanjilo vrijeme snimanja. Pohrana snage RF signala povećava se s porastom jakosti polja, prelazeći SAR mnogo brže za tipičan raspon parametara pulsnih sekvenci. Parametri pulsnih sekvenci, na 3T uređajima, moraju se ponovno optimizirati s 1,5T kako bi se zadržala željena kontrastnost slike. Slikovne artefakte je teže potisnuti i uočljiviji su na uređajima veće jakosti magnetnog polja zbog promjena u osjetljivosti tkiva, kemijskog pomaka, učinka efekta radiofrekvencije i fizike pulsnih sekvenci. Treba uzeti u obzir promjene u vrijednostima stope otpuštanja kontrastnih sredstava na MR uređajima, zbog toga što se te vrijednosti smanjuju proporcionalno jakošću magnetnog polja. Konačno, broj gradijentnih zavojnica je ograničen, iako se njihov broj

povećao s obzirom na različite dobavljače što dozvoljava da se svi standardni pregledi cijelog tijela obavljaju na uređajima jačine 3T.

Usprkos raznim poteškoćama i izazovima, mnogo je toga poboljšano kako bi se prikazao bolji radni učinak 3T MR uređaja za razne pokazatelje (na mozgu, mišićno-koštanom sustavu, plućima, abdomenu i zdjelici) u odnosu na standardni 1,5 T MR. Nažalost, spoznaje dobivene slikovnom dijagnostikom jednog organskog sustava, npr. mišićno-koštanog ili živčanog sustava, ne mogu se prenijeti na neki drugi sustav poput cijelog tijela budući da se redosljed protokola različitih sekvenci, kao i veličina dijela tijela, znatno razlikuju. Također, neke tvorbe, vidljive na većoj jakosti MR uređaja, jedinstvene su po tome što se pojavljuju na posebnim anatomskim mjestima i pogodne su samo za 3T slikovnu dijagnostiku. Danas se provode razna istraživanja o tome koje će grupe pacijenata imati korist od istraživanja na MR uređajima visoke jakosti (3T i više) u odnosu na dijagnostički prikaz dobiven 1,5T MR-om. Treba uzeti u obzir da različita ograničenja hardvera utječu na vrijeme, kvalitetu i kontrastnost skeniranja.

Naposljetku, treba se usmjeriti prema temeljnom pitanju u klinčkoj praksi i istraživanju; koju jačinu polja MR-a koristiti i kad.

## **2. CILJ RADA**

Cilj rada je prikaz rezultata dosadašnjih istraživanja u pogledu primjene 1,5T I 3T magnetske rezonancije u oslikavanju mozga u svakodnevnoj kliničkoj praksi.

## 3. RASPRAVA

### 3.1. Razvoj tehnike magnetne rezonancije

Metoda nuklearne magnetne rezonancije (NMR), u medicini poznata kao magnetna rezonancija (MR), temelji se na interakciji magnetnog momenta jezgri atoma s primjenjenim magnetnim poljem, uz istodobnu pobudu jezgri s elektomagnetnim zračenjem odnosno radiovalovima. Postojanje magnetnog momenta jezgre predvidio je još 1924. godine W. Pauli na temelju opažanja strukture u atomskim spektrima nekih kemijskih elemenata. Magnetni moment jezgre direktno je povezan sa spinom jezgre. Prvi, indirektni, eksperimentalni dokaz spina jezgre dao je 1927. godine D. M. Dennison mjerenjem toplinskog kapaciteta plinovitog vodika. Direktni dokaz spina jezgre dali su 1938. godine I. Rabi i J.R Zacharias, uvodeći dodatno nehomogeno magnetno polje u eksperiment. Oni su odredili magnetne momente jezgri atoma litija i klora u snopu molekule LiCl u plinskoj fazi tzv. tehnikom rezonancije molekularnog snopa. Za to otkriće I. Rabi je 1944. godine dobio Nobelovu nagradu za fiziku. Efekt nuklearne magnetne rezonancije protona u vodi otkrili su 1946. godine F. Bloch, W.W Hansen i M. Packard sa Sveučilišta u Stanfordu. Neovisno o njima, NMR efekt protona u parafinskom vosku utvrdili su i F. M, Purcell, H. C. Torrey i R. V. Pound s Massachusetts Institute of Technology. Bloch i Purcell za otkriće NMR efekta u kondenziranoj fazi dobili su Nobelovu nagradu za fiziku 1952. godine. Godine 1971. R. Damadian utvrdio je porast vremena NMR relaksacije protona u tumorskim tkivima sisavaca. To je otkriće otvorilo novi horizont metode NMR u području biologije i kemije. Godine 1972. snimljeni su NMR spektri žive stanice, a iste je godine P. C Lauterbur postavio temelje NMR oslikavanja koje daje prostornu gustoću jezgri. Hinshaw i suradnici proveli su 1977. godine prvo NMR oslikavanje čovjeka, no tek je 1981. godine uspješno kliničko oslikavanje cijelog tijela. Oslikavanje MRI nedestruktivno je, neinvazivno i neionizirajuće pa je MRI danas postala jedna od najpropulzivnijih metoda dijagnostike u medicini. Važnost MRI potvrđena je 2003. godine dodjeljivanjem Nobelove nagrade za medicinu i fiziologiju dvojici fizičara P. C. Lauterburu i P. Mansfieldu za njihova otkrića u području magnetne rezonancije i njezine primjene u medicini (1).

## 3.2. Fizikalna načela magnetne rezonancije i fizikalne osnove nastanka signala u MR-u

Pojavu magnetne rezonancije (MR) otkrila su 1946. godine, neovisno jedan o drugome, dvojica fizičara Felix Bloch i suradnici na Stanfordu, te Edward Mills Purcell i suradnici na Harvardu.

U magnetnoj rezonanciji koriste se elektromagnetni valovi vrlo niske energije u području radiovalova (20-100 MHz). Izlaganjem valovima niske energije, događa se minimalno odlaganje energije u tkivu kojeg snimamo (lokalni porast temperature tkiva), no po svim dosadašnjim saznanjima, ta metoda snimanja ljudskog tijela je sasvim sigurna i nije štetna za ljudsko zdravlje. Ipak, zbog nekih popratnih pojava kao što su indukcija kružnih struja u tkivu i stimulacija perifernih živca pri primjeni jakih polja i brzih gradijenata, na području SAD-a nije dopuštena uporaba jačine magnetnog polja veća od 2,0T u kliničke svrhe. Na području Europe takvih ograničenja nema pa se na nekoliko mjesta u Europi upotrebljavaju i jača polja, od primjerice 3.0-4.0T.

Prema snazi magnetnog polja koje razvijaju, MR uređaji često se okvirno dijele na uređaje: niske snage (0,1-0,3T), srednje snage (0,5-1T) te uređaje visoke snage (1,5-4T). Prema načinu konstrukcije i tehničkim karakteristikama dijele se na: permanentne, rezistivne i supravodljive. Rezistivni magneti danas se vrlo rijetko rabe, a više imaju povijesno značenje jer su ih gotovo u potpunosti istisnuli supravodljivi uređaji. Permanentni se magneti primjenjuju u specijaliziranim uređajima (*engl. dedicated*) niske energije za snimanje pojedinih segmenata muskuloskeletnog sustava. Prednost permanentnih uređaja je vrlo niska cijena održavanja i mogućnost konstrukcije otvorenih sustava. Takvi otvoreni sustavi danas se sve više upotrebljavaju pri izvođenju operativnih zahvata s izravnom kontrolom slike. Tada govorimo o intervencijskim MR uređajima. Osnovni nedostatak permanentnih magneta je ograničena snaga magnetnog polja (maksimum je oko 0,3T). Ta snaga polja omogućuje dovoljnu anatomsku razlučivost u mnogim situacijama, ali je nedovoljna za cijelu seriju metoda koje su danas razvijene i postale su rutinski dio neuroradioloških i drugih pretraga. Supravodljivi uređaji konstruirani su zahvaljujući potpunom nestanku električnog otpora pri vrlo niskim temperaturama (blizu apsolutne nule) u nekim slitinama (niobij/titanij). Ti supravodljivi uređaji omogućuju postizanje magnetnog polja vrlo širokog raspona, od 0,5 pa sve do 14.0T. U dijagnostičke svrhe najčešće se rabe uređaji snage između 0,2 i 2.0T. Uporaba uređaja jačine

magnetnog polja većeg od 4,0T za snimanje ljudi ograničena je na istraživačke institucije i bolnice u sklopu takvih istraživačkih centara.

Postoji izravna ovisnost maksimalne prostorne razlučivosti i jačine magnetne indukcije. Primjerice, uporabom magnetnih polja jačih od 6,0T približavamo se mikroskopskoj razlučivosti i tada govorimo o magnetnoj mikroskopiji. Negativna strana uporabe vrlo jakih magnetnih polja je vrlo visoka cijena takvih uređaja te također visoka cijena održavanja zbog znatne potrošnje tekućeg helija, koji se rabi za održavanje supravodljivosti. Dodatni razlozi vrlo visoke cijene uređaja su prirodno vrlo slabi signali koje treba simiti što iziskuje vrlo snažna i precizna pojačala. Poseban problem pri tehničkoj izvedbi strujnih vodiča čini vremenska međuovisnost rada pojedinih komponenti te njihova brzina, jer se signal koji mjerimo mijenja u vremenskim periodima kraćim od 100 ms.

Svaki MR uređaj sastoji se od nekoliko podsustava: magnet, gradijentne zavojnice, gradijentna pojačala, radiofrekventne zavojnice i radiofrekventna pojačala te računalni i elektonički sustav. Sam magnet izgrađen je tako da formira prosor s homogenim i magnetnim poljem. Obično je to magnetni tunel (*engl. bore tube*) oko kojega su gusto namotani cilindrični supravodljivi navoji kroz koje protječe vrlo jaka električna struja koja stvara homogeno magnetno polje unutar tunela. Unutrašnji promjer magnetnog tunela mora biti dovoljno velik da u njega stane ljudsko tijelo (50-80 cm), a dužina tunela je 1-2 m. Unutar tunela uspostavlja se homogeno magnetno polje ( $B_0$  polje) koje može biti različite snage (0,2-3.0T). Tijelo uvučeno u takvo snažno magnetno polje reagira tako da nastaje privremena slaba neto tkivna magnetizacija koja čini osnovu oslikavanja magnetnom rezonancijom.

Gradijentne zavojnice i gradijentna pojačala daju vremenski izmjenjiva gradijentna magnetna polja unutar magnetnog tunela koja su nužna za izbor sloja snimanja, određivanje njegove debljine te njegovo prostorno lociranje.

Radiofrekventne zavojnice i pojačala (*engl. RF coil*) služe kao izvor i/ili prijammnik em-valova (RF val,  $B_1$ -polje) u frekventnom opsegu radiovalova. RF zavojnice predaju/primaju energiju na točno određenoj Larmorovoj frekvenciji izabranom sloju tkiva i pobuđuju prijelaz protona (jezgre atoma vodika) iz nižeg u više spinsko stanje, što omogućuje nastanak MR signala. Osim jezgre vodika, i druge jezgre koje imaju neparni broj nukleona mogu rezonirati, no danas se u dijagnostičkoj praksi gotovo isključivo koriste uređaji koji se temelje na rezonanciji jezgri vodika.

Računalni sustav obično se sastoji od jednog snažnog računala (numerički brzi procesori) i jedne ili više radnih stanica za obradu i pohranjivanje slika. Operativni sustav računala (obično jedna od UNIX inačica) ima ulogu kontrole rada svih pojedinih komponenata sustava i generiranje parametara koji određuju vrstu dobivene snimke, a koje jednim imenom nazivamo pulsni slijed (*engl. pulse sequence*).

Svaki se atom sastoji od jezgre (nosilac mase i pozitivnog naboja) i elektronskog omotača (nosilac negativnog naboja). Svaka jezgra koja sadrži neparni broj nukleona (protoni i neutroni) ima vlastiti magnetni moment i slabo magnetno polje, koje može poslužiti kao izvor signala. No kao što je rečeno, u dijagnostičkoj su primjeni uglavnom jezgre vodika. Dva su osnovna razloga za korištenje jezgre vodika: vrlo široka raširenost vodika u tijelu i visoki magnetni indeks jezgre vodika. Kad se jezgra vodika izloži snažnom magnetnom polju, usmjeravaju se nasumce orijentirane jezgre. Pri tome jezgra vodika, sukladno zakonima kvantne fizike, može zauzeti dva osnovna stanja  $\pm \frac{1}{2}$ , paralelno ili antiparalelno, sa smjerom vanjskoga magnetnog polja. Paralelno stanje je stanje niže energije i uvijek postoji mali suvišak protona usmjerenih u paralelnom smjeru. Koliko će biti više protona usmjerenih u paralelnom smjeru, ovisi o snazi vanjskog magnetnog polja i o temperaturi. Taj efekt je u fizici poznat kao magnetna osjetljivost tkiva (*engl. magnetic susceptibility*). To je zapravo omjer magnetne polarizacije (J) izotropnog sredstva i magnetne indukcije koja je prouzročila tu magnetnu polarizaciju. Vektorska suma svih pojedinačnih magnetnih momenata jezgri vodika daje neto tkivnu magnetizaciju (longitudinalni magnetizacijski vektor). Manipulacija tim tkivnim magnetnim vektorom u jakom vanjskom magnetnom polju dovodi do nastanka signala koji je temelj nastanka snimke u magnetnoj rezonanciji. Na magnetni vektor djeluje torzijska sila glavnoga magnetnog polja te dovodi do rotacijskog gibanja vektora oko smjera glavnog magnetnog polja. To rotacijsko gibanje nazivamo precesija (*engl. precession*). Spomenuta rotacija događa se na precesijskoj frekvenciji koju možemo izračunati prema jednostavnoj Larmorovoj jednadžbi:  $\nu_0 = 2 \mu B_0 / h$  gdje je  $\nu_0$  tzv. Larmorova frekvencija precesije vektora magnetnog momenta oko osi magnetnog polja (1, 2).

Nakon primjene em-vala ( $B_1$  polje) na rezonantnoj frekvenciji, ne dolazi samo do rezonancije, nego i do uspostave tzv. fazne koherencije (ufaznjivanje) među protonskim spinovima. Fazna koherencija je sinkrono gibanje gotovo svih protona (u istom trenutku svi protoni se nalaze u istoj fazi rotacije). Zbog rezonancije i ufaznjivanja protona, vektor neto tkivne magnetizacije otklanja se od smjera glavnoga magnetnog polja (polje  $B_0$ ). Novi položaj vektora je okomit na glavno magnetno polje čime nastaje transversalna magnetizacija.



Rotirajući transverzalni magnetni vektor inducira struju u okomito postavljenoj zavojnici (*engl. coil*) koja je zapravo MR signal. Tako dobiveni signal se iz analognog oblika, pomoću AD konvertera, prevodi u digitalni oblik i podvrgava složenoj obradi, tzv. Fourierovoj transformaciji, kako bi se proizvela snimka.

### 3.3. Relaksacija u tkivima

Gašenjem radiofrekventnog (RF) polja, transverzalni magnetni vektor i dalje precesira oko glavnoga magnetnog polja na Marmorovoj frekvenciji. Taj precesirajući vektor može se registrirati preko induciranog napona u okomito postavljenoj zavojnici i ima karakteristiku vremenski ovisne prigušene funkcije kosinus ili sinus. Slabljenje signala ovisi eksponencijalno o vremenskoj konstanti  $T_2$ , a povratak longitudinalne magnetizacije eksponencijalno o vremenskoj konstanti  $T_1$ . Sva tkiva međusobno se razlikuju po brzini nastanka transverzalne magnetizacije i brzini povratka longitudinalne magnetizacije te se to svojstvo iskorištava kao izvor kontrasta.

Izvori razlike inteziteta signala (kontrasta) različitih tkiva pri MR snimanju su višestruki: protonska gustoća (broj jezgri vodika po jediničnom volumenu, vokselu),  $T_1$  relaksacijsko vrijeme,  $T_2$  relaksacijsko vrijeme i neki fiziološki parametri (tijek krvi,  $pO_2$ ).

#### *T1 relaksacija*

Nakon gašenja RF polja prestaje stimulirani prijelaz protona iz stanja niže u stanje više energije. Nakon tog dolazi do oslobađanja energije pobuđenih protona, koji tu energiju predaju svom okruženju (*engl. lattice*). Efikasnost ili brzina predavanja energije ovisi o brzini gibanja molekula (translacija, vibracija, rotacija) u sustavu. Ta brzina ovisna je o veličini molekula. Što je molekula veća, manja je brzina njezina gibanja i veća je brzina oslobađanja energije. U prostoru u kojem se nalazi čista voda ta je brzina relativno velika pa je efikasnost predaje energije niska (dugo  $T_1$  relaksacijsko vrijeme). U prostoru gdje je više molekula masti ili velikih proteina, brzine su manje pa će se energija predavati vrlo brzo (kratko  $T_1$  relaksacijsko vrijeme).  $T_1$  vrijeme jest vremenska konstanta koja određuje  $T_1$  relaksaciju. Nakon vremenskog perioda  $T_1$  longitudinalna komponenta magnetizacije doseže 63% svoje

vrijednosti u ravnoteži. Relaksacijsko vrijeme T1 razmjerno ovisi i o snazi glavnoga magnetnog polja (1, 2).

Longitudinalno vrijeme opuštanja, T1 relaksacija, duže je pod utjecajem višeg magnetskog polja u odnosu na niže magnetsko polje. T1 relaksacija definirana je kao prijenos energije pobuđenih protona na strukturu koja ih okružuje. Taj se prijenos energije najlakše odvija kad postoji dobra povezanost između spinova i mreže. Kako se  $B_0$  jakost polja povećava, tako se povećava i frekvencija rezonance pobuđenih spinova (s 64 Mhz kod 1,5T na 128 MHz kod 3T). Veća frekvencija spinova smanjuje učinkovitost prijenosa energije, iz čega proizlazi duže T1 vrijeme opuštanja kod uređaja jakosti 3T. Primjeri koji izvještavaju o T1 promjenama tkiva uključuju: povećanje od 40% kod mišićno koštanog sustava, povećanje od 62% kod sive tvari i 42% bijele tvari u mozgu, povećanje od 41% kod jetre i povećanje od čak 73% kod bubrega. Povećanje u tkivu T1, uzrokovat će smanjenje omjera signala i šuma. Pokazalo se kako se T1 vrijeme kod lipida na uređaju 3 T povećava za samo 20%, što je manje nego povećanje kod drugih tkiva. Stoga, signali lipida na slikama ostaju snažnog prikaza na uređajima 3T iz čega proizlaze povećani artefakti. S druge strane, transverzalno vrijeme opuštanja odnosno T2 relaksacija, neovisna je o jačini glavnog magnetskog polja. Međutim, nedavno objavljena istraživanja de Bazelairea i suradnika (4), Golda i suradnika (5), Stanisza i suradnika (6) ukazuju na malo, statistički beznačajno smanjenje transveralnog vremena opuštanja određenih tkiva za čak 10% ili više kod veće jakosti magnetskog polja, koje bi još više smanjilo sudjelovanje omjera signala i šuma na slikovnim prikazima MR-a visoke jakosti kod TE protokola. Veću važnost predstavlja povećani učinak T2 (transverzalno raspadanje signala zbog interakcije spinova, nehomogenosti polja i učinka osjetljivosti) na 3T. Nehomogenost polja i problemi kod shimminga povećavaju se zbog različite osjetljivosti tkiva u visokom polju. To dovodi do toga da se T2 znatno skraćuje te se mijenja kontrast slike zbog raspadanja transverzalne magnetizacije. Učinak promjene ove konstante opuštanja najviše se vidi u nizovima brzih slikovnih dijagnostika koji proizvode miks T1/T2 kontrasta slike poput true-FISP-a. Pored potpune promjene T1 vremena opuštanja, kao funkcije snage magnetskog polja, postoje i relativne promjene gdje se T1 vrijeme opuštanja jednog tkiva povećava različitom brzinom u odnosu na T1 vrijeme opuštanja nekog drugog tkiva. Prema Bottomleyju i suradnicima (7), kod 1,5T, T1 vrijeme opuštanja bubrega je za 32% veće nego T1 vrijeme opuštanja jetre (652 ms bubreg, 493 ms jetra), ali se kod 3T razlika smanjuje na 21% (774 ms bubreg, 641 ms jetra). Za ostale parove tkiva raspršivanje T1 vremena se može povećati u visokom polju, a ne smanjiti kao u slučaju bubrega i jetre. Ovaj primjer bi trebao prikazati zašto

kontrast između različitih tkiva na slikama 3T MR uređaja ne može biti identičan kontrastu koji se vidi na slikovnom prikazu 1,5 T MR uređaja. Međutim, mnoge promjene u kontrastu, uzorkovane prijelazom na 3T slikovnu dijagnostiku, nisu značajno vidljive, ali mogu biti poboljšane promjenom parametara pulsnih sekvenci.

### *T2 relaksacija*

Nestanak transverzalne komponente vektora magnetizacije povezan je s gubitkom fazne koherencije (sinkrona rotacija protona). Sve što lokalno mijenja snagu magnetnog polja, mijenja i precesijsku frekvenciju pa prema tome i razbija faznu koherenciju. Proces nazvan T2 relaksacija označuje gubitak fazne koherencije, a samim time i transverzalne komponente magnetnog vektora. T2 vrijeme je vremenska konstanta koja određuje T2 relaksaciju. Nakon vremenskog perioda T2, transverzalna magnetizacija smanjena je za 63%.

### *TR vrijeme (engl. repetition time)*

Vrijeme između ponavljanja uzastopnih valova rezonantne frekvencije (RF pobudnih pulseva) naziva se vrijeme ponavljanja. TR vrijeme može biti izabrano od minimalno 30 ms pa sve do nekoliko sekundi. U načelu, što je dulje TR vrijeme, bit će omogućena potpunija T1 relaksacija.

### *Vrijeme odjeka (engl. echo time, TE)*

Vrijeme koje protekne od sredine RF pobudnog pulsa pa do trenutka maksimalnog odjeka naziva se vrijeme odjeka (3).

## **3.4. Sekvence**

Kakav će biti intezitet signala pojedinog tkiva, odredit će unutarnja svojstva tkiva i izabrane vrijednosti spomenutih parametara. Upravo u tome jest snaga i vrijednost dobivene slike MR uređajem, ali istodobno i opasnost pogrešnog tumačenja tako nastale slike. Samo poznavanje učinka promjene pojedinih parametara i poznavanje patohistoloških procesa u

pojednim bolestima omogućuje smisleno tumačenje MR slika. Svaki drugi pristup vodi do brojnih zabuna i pogrešnih tumačenja dobivenih slika.

Većina kontrasta u MR snimkama potječe iz razlike u relaksacijskim vremenima T1 i T2 te iz razlike u protonskoj gustoći pojedinih komponenata tkiva. Uz blažu aproksimaciju i mogućnost pogreške u nekim specifičnim primjerima, općenito vrijedi da je za dobivanje snimke, u kojoj je glavni izvor kontrasta T1 relaksacija tkiva, potrebno primjeniti relativno kratko TE vrijeme koje minimizira učinak T2 diferencijacije tkiva dok TR vrijeme treba biti u razini T1 konstante za oba tkiva (kako bi se sačuvala T1 diferencijacija). Za dobivanje T2 mjerene snimke potrebno je relativno dugo TE vrijeme (omogućuje diferencijaciju na osnovi T2 relaksacijskog procesa) i dugačko TR vrijeme (minimizira učinak relaksacije T1 na kontrast slike). Za dobivanje PD mjerene snimke, potrebno je upotrijebiti kratko TE vrijeme (minimizacija T2 relaksacije) i dugo TR vrijeme (minimizacija učinka T1 relaksacije na kontrast slike), čime preostaje samo gustoća protona kao izvor jakosti signala iz pojedinih komponenata tkiva.

Danas je u rutinskoj dijagnostičkoj upotrebi veliki broj sekvenci. Dodatnu konfuziju u to područje unosi i velika neujednačenost u nazivlju koju primjenjuju različiti proizvođači MR uređaja. Mnogo je pokušaja standardizacije nazivlja i pravo je umijeće snaći se u njegovoj šarolikosti.

Jedna od ključnih podjela glasi:

1. Spin echo, SE sequence: Single echo SE, multi echo SE, echo train SE (FSE, TSE), inversion recovery SE (STIR, FLAIR itd.)
2. Gradient echo, GRE sequence: spoiled GRE, refocused GRE, kombinacija SE i GRE
3. Echo planar imaging, EPI sequence: DWI, PI, BOLD.

Primjenom svake od tih sekvenci, osim EPI sekvence, mogu se dobiti karakteristične slike poznate od početka primjene MR uređaja u medicinskoj praksi. To su: T1 mjerena slika (*engl. T1 weighted image*), T2 mjerena slika (*engl. T2 weighted image*) i PD mjerena slika (*engl. Proton Density weighted image*). EPI sekvence se u načelu rabe u pretragama u kojima nije važna prostorna nego vremenska razlučivost. Takve se sekvence nazivaju funkcionalnim sekvencama ili sekvencama koje daju informacije o funkciji promatranog organa odnosno tkiva. Te sekvence postavljaju vrlo visoke zahtjeve MR uređajima i danas se zapravo kvaliteta

MR uređaja ocjenjuje upravo na osnovu tih sekvenci i mogućnost njihova uzvođenja na uređaju. Ove osnovne skupine sekvenci mogu se doraditi određenim tehničkim modifikacijama koje omogućuju dobivanje kvalitetnije MR slike. Najvažnije od tih modifikacija jesu: prostorna presaturacija (*engl. spatial presaturation*), supresija signala masti (*engl. fat suppression*), magnetizacijski transfer (*engl. magnetization transfer suppression*) i smanjenje artefakata gibanja (*engl. motion artefact reduction*). Uz te sekvence u uporabi su još dvije tehnike koje čine potpuno novo područje primjene MR-a. To su angiografija magnetnom rezonancijom (MRA) i magnetna spektroskopija. Za izvođenje magnetne spektroskopije potrebna je posebna oprema odnosno spektralni analizator, koji izdvaja relativne udjele (koncentracije) pojedinih metabolita u tkivu. O snazi primjenjenog polja i kvaliteti uređaja ovisi broj mjerenja dostupnih metabolita. Danas se spektroskopija u dijagnostičkoj praksi izvodi na uređaju snage 1,5T i više. Ta in vivo metoda mjerenja koncentracije pojedinih metabolita nazamjenjiva je u dijagnostici bijele tvari mozga, posebno prirodnih leukodistrofija, a nalazi svoje mjesto i u in vivo histološkoj karakterizaciji tumora na osnovi specifičnog sastava metabolita.

Kvalitetan MR uređaj odlikuje se visokim odnosom signal/šum (*engl. Signal-to-Noise Ratio, S/R*) te visokim odnosom kontrasta i šuma (*engl. Contrast-to-Noise Ratio, C/NR*). Općenito, što je jače primjenjeno magnetno polje, to je bolji S/NR odnosno C/NR. No ima i drugih čimbenika koji utječu na odnose signala i šuma (S/NR) te visokim odnosom kontrasta i šuma (*engl. Contrast-to-Noise Ratio, S/NR*). Primjerice: kvaliteta gradijentnih zavojnica i pripadajućih pojačala, homogenost osnovnog polja  $B_0$ , kvaliteta i prilagođenost RF zavojnica (coil), te mnoštvo drugih tehničkih parametara (2, 3).

Najvažniji praktični učinak promjene vremena opuštanja je potreba ponovne optimizacije postavki parametara pulsnih sekvenci kod 3T MR uređaja kako bi se sačuvali i poboljšali CNR i SNR kod slike koja je vidljiva na 1,5T MR uređaju. Jedan primjer jesu učinci povećanog T1 vremena opuštanja kod 3 T. Produljenje TR-a bi odgovaralo povećanju T1 relaksacije. To je jedan od načina na koji bi se prebrodile promjene signala i kontrasta. Korištenjem metode inverzije oporavka, održala bi se slika T1 vremena, dok bi se u isto vrijeme cjelokupno vrijeme skeniranja moglo pokazati učinkovitim. Na sličan način bi se TE vrijednost, u različitim sekvencama, trebala ponovno optimizirati zbog promjena u transverzalnom vremenu opuštanja (T2) na 3T. Promjene pulsnih sekvenci koje su potrebne zbog želje za poboljšanjem SNR-a te CNR-a kod 3T, u odnosu na 1,5T, mogu imati značajan utjecaj na cjelokupnu učinkovitost skeniranja slike MR-om. Povećano TR vrijeme može dovesti do: dužeg vremena skeniranja, povećanih artefakata pomicanja, smanjenog broja snimljenih

pacijenata, manjeg broja opcija skeniranja za složene patologije pacijenata i smanjenog protoka pacijenata. Pod određenim uvjetima drugi parametri niza poput: broja prosjeka signala, šifriranje faza ili dužine brzih sekvenci za slikovnu dijagnostiku mogu biti promijenjeni kako bi smanjilo cjelokupno vrijeme skeniranja. Dvojbe poput ove dovode do smanjene koristi SNR-a, kao što je smanjivanje prosjeka signala i vremena prikupljanja podataka za faktor u vrijednosti od dva gubitka signala po 30%, koji je relativan za teoretsku dvostruku dobit ili dobit od 70% za omjer SNR-a kod 1,5 T. Dvije obećavajuće tehnologije za održavanje razumnih vremena skeniranja, a u isto vrijeme uz povećanje SNR-a, su brze trodimenzionalne (3D) pulsne sekvence i tehnike usporedne slikovne dijagnostike (34). Prva kategorija, brzi plan 3D prikupljanja podataka, uvelike se okoristila višim opsegom gradijenta i mijenjanjem brzina koja su dostupne kod novijih skenera. Pobuđivanjem mreže spinova i uzdužnim šifriranjem sloja postiže se povećanje SNR-a uz povećanje ukupnog vremena skeniranja za svaki dio. Povećana izvedba gradijenata dopušta duži TR ili TE dopuštajući da se 3D prikazi dobiju u vremenu sličnom u kojem se dobiju višeslojni 2D podaci. Tehnike usporedne slikovne dijagnostike iskorištavaju viši SNR postignut na 3T uređaju i povećanu dostupnost postupnog niza spirala, kako bi se postigla manja količina faznih šifra te kako bi se skratilo ukupno vrijeme prikupljanja podataka, dok bi se u isto vrijeme održala jednaka rezolucija slike dobivena standardnim tehnikama skeniranja (8).

### 3.5. Ograničenja pobudnog (RF) pulsa i specifična stopa apsorcije (SAR)

Još jedan učinak koji ima veliki utjecaj na dobitak SNR-a kod 3T MR uređaja odnosi se na SAR ili SSU (specifična stopa upijanja). SAR je mjera pohranjivanja energije unutar ljudskog tijela i definirana je jednadžbom 1 kao:

$$SAR = \frac{\sigma |E|^2}{2\rho} \left( \frac{\tau}{TR} \right) N_p N_s \quad (1)$$

Gdje je  $\sigma$  vodljivost,  $E$  je električno polje,  $\rho$  gustoća tkiva,  $T$  trajanje pulsa,  $N_p$  i  $N_s$  broj pulsa i broj dijelova. Budući da je  $E$  proporcionalno s magnetskim poljem, udvostručenjem glavnog magnetskog polja, SAR potreban za 3T povećava se za faktor od četiri. Dok je energija pohranjena kod 3T još uvijek neionizirajuća, mali dio ukupne korištene energije upije tijelo što može uzorkovati povišenu temperaturu tkiva. Iako SAR nije izravno mjerilo zagrijavanja tkiva, cilj jest izbjegavanje povećavanja temperature tijela za više od 1 stupanj celzijusa. Izračunavanje SAR-a ovisi o mnogobrojnim čimbenicima uključujući: snagu polja, niz pulsa,

korištene prijenosne RF zavojnice i poziciju pacijenta unutar uređaja. RF dužina vala korištena kod 3T uređaja je kraća nego ona koja se koristi kod 1,5T, što može rezultirati nehomogenim pohranjivanjem snage i stvaranjem lokalnih "vrućih točaka", posebno na mjestu medicinskih implantata. Stoga, povećani SAR zahtijeva povećanu brigu za sigurnost pacijenata i može dodatno ograničiti optimizaciju nizova pulsnih sekvenci. Protokoli slikovne MR dijagnostike na koje najviše utječu ograničenja SAR-a, kod 3T uređaja, su oni koji koriste SE ili TSE sekvence. Te sekvence obično iskoriste gusto raspoređene preusmjeravajuće pulseve ili tokove pulsa koji mogu brzo prekoračiti granicu SAR-a. Novija tehnička rješenja uključuju korištenje "promijenjivih" ili "hiper-echo" metoda RF pulsa koje mogu smanjiti RF apsorpciju energije za faktore od 2.5 do 6.0 dok će uz to sačuvati SNR i CNR ili VERSE. Oni mogu smanjiti pohranjivanje energije bez da smanjuju flip angle ili povećavaju vrijeme eksitacije. Usporedne tehnike snimanja mogu isto tako biti korisne kako bi smanjile razine SAR-a, ili same, ili u kombinaciji s novim RF tehnologijama. Smanjivanjem broja ponavljanja i skraćivanjem ukupnog vremena prikupljanja podataka, ukupna količina apsorbirane energije, za određeno prikupljanje podataka, se smanjuje. Druga područja gdje su SAR ograničenja imala učinak jesu pripremni pulsi za magnetizaciju. Inverzijski pulsni oporavci, koji prenose magnetizaciju, te saturacija masti i ostalih zasićenja doprinose ukupnom pohranjivanju energije. Kod 3T uređaja ti pripremni pulsovi koriste se puno češće i u različite svrhe poput: korištenja pripremnih pulsni obrata oporavka u sekvenci MP-RAGE kako bi se poboljšao kontrast snimke s T1 naglašenim kontrastom ili korištenje saturacije masti i zasićenja, kako bi se smanjio artefakt kemijskog pomaka. Promjene SAR-a osobito utječu prilikom snimanja tijela na uređaju jakosti 3T. Razlog tome je što se snimanje tijela MR-om kod 3T uređaja gotovo uvijek odvija u gornjim granicama dopuštene razine SAR-a. Pacijenti će vjerojatnije osjetiti neugodan osjećaj topline ili zagrijavanja. Kako bi se smanjili učinci SAR-a, često je potrebno prilagođavanje protokola poput: povećavanje TR-a, smanjenje broja slojeva ili smanjenje flip angle-a. Sve te prilagodbe nepoželjne su jer povećavaju vrijeme skeniranja, smanjuju anatomsku pokrivenost, mijenjaju kontrast, i/ili dodatno smanjuju dobit omjera SNR-a kod 3T u usporedbi sa standardnim 1,5T sustavom (1-2, 8).

Ideja da će dvostruko jače magnetsko polje dati dvostruko veći SNR-a je vrlo privlačna i čini se točnom budući da je unutarnji omjer šuma i signala u snimanju MR-om otprilike proporcionalan sa snagom glavnog magnetskog polja  $B_0$  (jednadžbe 2 i 3):

$$\text{SNR}_{\text{SE}} \propto B_0 V \sqrt{\frac{N_{\text{PE}} N_{\text{PA}} N_{\text{AV}}}{\text{BW}}} (1 - e^{-\text{TR}/T_1}) e^{-\text{TE}/T_2} \quad (2)$$

(jednadžba 2 za MR sekvence temeljene na spin-echo)

$$\text{SNR}_{\text{GRE}} \propto B_0 V \sqrt{\frac{N_{\text{PE}} N_{\text{PA}} N_{\text{AV}}}{\text{BW}}} \frac{\sin(\theta)(1 - e^{-\text{TR}/T_1})}{(1 - e^{-\text{TR}/T_1} \cos(\theta))} e^{-\text{TE}/T_2} \quad (3)$$

(jednadžba 3 MR sekvence temeljene na gradient-echo)

Gdje je  $\text{SNR}_{\text{SE}}$  omjer signala i šuma za spin-echo pulsnu sekvencu;  $\text{SNR}_{\text{GRE}}$  omjer signala i šuma za sekvencu pokvarenog gradijentnog eha,  $B_0$  snaga glavnog magnetskog polja;  $V$  obujam vokseli  $N_{\text{PE}}$ = broj šifriranih linija;  $N_{\text{PA}}$  broj dobivenih pregrada;  $\text{BW}$  širina primajućeg pojasa po pixelu;  $\text{TR}$ =vrijeme ponavljanja;  $T_1$ =longitudinalno vrijeme opuštanja;  $\text{TE}$ =vrijeme eha;  $T_2$ =transverzalno vrijeme opuštanja i  $\theta$ ) nagibni kut vektora odnosno tzv. flip angle.

SNR je razmjern snazi glavnog magnetskog polja, obujmu vokseli, korijenu ukupnog vremena ispitivanja i nekim sekvencama povezanima s kontrastom. Neki od tih faktora poput longitudinalnog vremena opuštanja ( $T_1$ ) i širine prijemnika, isto kao i ograničenja SAR-a, mogu utjecati na omjer šuma i signala na način što utječu na ostale parametre povezane sa sekvencom (promjene u  $\text{TR}$ -ovima ili nagibnom kutu vektora kako bi se postigao dozvoljeni SAR). Ako prihvatimo optimističnu pretpostavku kako je transverzalno vrijeme opuštanja ( $T_2$ ) neovisno o snazi glavnog magnetskog polja, te ako pretpostavimo da se povećava samo longitudinalno vrijeme opuštanja ( $T_1$ ), jednadžbe 2 i 3 se mogu koristiti za određivanje teoretske maksimalne relativne dobiti omjera SNR-a kod snimanja jetre. Za sekvence koje se temelje na TSE-u s naglašenim  $T_2$  kontrastom poput HASTE, faktor rasta omjera signala i šuma od približno 1.8 može biti dobiven. Za sekvence koje se temelje na gradijent-ehu s naglašenim  $T_1$  kontrastom, poput 2D dual echo i 3D VIBE-a, faktor rasta SNR-a od 1.6 do 1.7 može biti dobiven. Stoga, teoretski dvostruki porast omjera signala i šuma kod 3T, u usporedbi s 1,5T MR slikovnom dijagnostikom, uglavnom neće biti dobiven bez dodatne preinake sekvenci.

Ostali faktori isto tako dovode do pada omjera signala i šuma kod 3T uređaja od mogućih teoretskih maksimuma. Ti faktori uključuju: praktična ograničenja optimizacije sekvence zbog ograničenja SAR-a, očuvanje kontrasta, razne interakcije parametara nadmetajućih sekvenci i/ili nedostatak određenih specijaliziranih RF zavojnica kod 3T. Svi ovi razlozi doprinose dobiti SNR-a koji je manji od inače očekivanog faktora 2.0. Ovo bi moglo



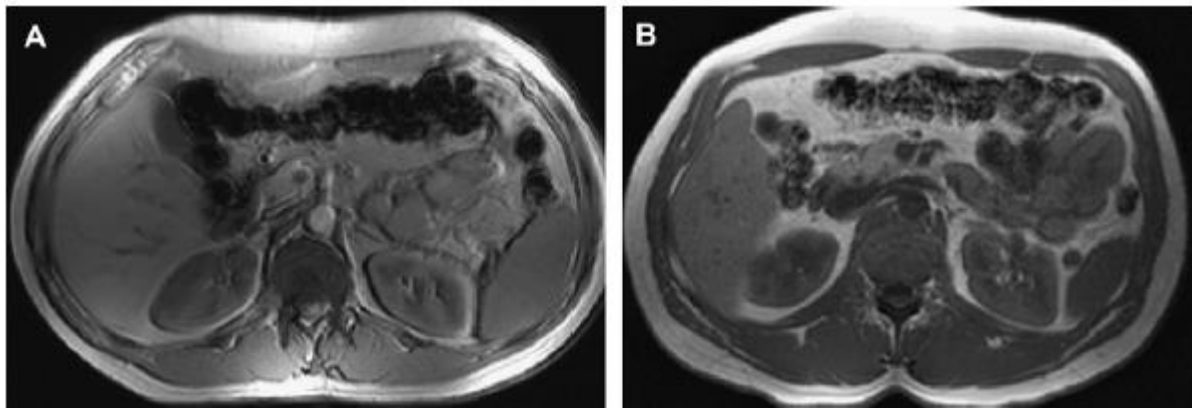
pomoći u razjašnjenju zašto su mnoga izvješća o usporedbi snimanja raznih mjesta na tijelu s 1,5T i 3T uređajima otkrila da, se barem vizualno, kod primjene protokola sa sličnom prostornom i vremenskom rezolucijom slike, dobiju snimke jednake u omjeru SNR-a (8, 9).

### 3.6. Osjetljivost

Magnetska osjetljivost je mjera magnetiziranosti nekog predmeta kada ga se stavi u magnetno polje. Osjetljive pogreške mjerenja (artefakti) pojavljuju se kao rezultat mikroskopskih gradijenta ili promjena u snazi magnetskog polja koje se događaju blizu granica materijala različite magnetske osjetljivosti, poput granica koštanog i mekog tkiva ili zraka i tkiva. Te promjene mogu biti uzrokovane metalnim predmetima, budući da je osjetljivost metala veća od osjetljivosti mekog tkiva. Promjene u glavnom polju, uzorkovane osjetljivošću, mogu proizvesti neujednačenosti slike uključujući: iskrivljenje ravnine slike (distorzija slike), 2D prikaz slojeva koji se ne nalaze u ravnini, lokalne regije visoke ili niske jačine signala i ispadanja uzrokovana skaćivanjem  $T2^*$  vremena.

Budući da je osjetljivost plina manja od osjetljivosti mekog tkiva, osjetljive se promjene pojavljuju pored struktura punjenih plinom, poput crijeva ili sinusa u glavi (slika 1). U nekim slučajevima to može otežati istraživanje snimanja na 3T sustavima poput snimanja crijevnog zida kod pacijenata s upaljenim crijevnim traktom, pacijenata upućenih na kolonografiju ili istraživanja na mozgu koja se bave frontalnim režnjem u blizni sinusa. Povećane osjetljive promjene koje nastaju zbog povezivanja plina i mekog tkiva mogu biti od pomoći, npr. za otkrivanje plina kod intrahepatične pneumobilije ili slobodnog plina u trbušnoj šupljini. Osjetljive promjene povećavaju se proporcionalno snazi glavnog magnetskog polja i nešto su veće kod snimanja na 3T nego na standardnom 1,5T uređaju. To može biti povoljno u određenim slučajevima poput poboljšane vizualizacije u perfuzijskim istraživanjima s nagašenim T2 kontrastom ili u korištenju osjetljivih promjena povezanih s metalima od (npr. prethodno ostranjenje žučnog mjehura ili prethodno uklanjanje jetre) kako bi se poboljšala dijagnostika MRI snimanja. Nažalost, događa se da artefakti prekriju važne patološke nalaze kod 3T snimanja koji su možda uočeni na 1,5T uređaju. Također, dijelovi tijela koji sadrže metal, te ih se smatra sigurnim kod snimanja na 1,5T, nisu nužno sigurni kod 3T uređaja. Sva strana tijela moraju biti strogo testirana na uređajima jakosti 3T prije nego pacijenti budu podvrgnuti snimanju MR-om 3T snage magnetskog polja. Posljednja značajka lokaliziranih osjetljivosti polja jest njihov utjecaj na pripremanje magnetizacije poput pulseva oporavljene

inverzije. Dijelovi, koji podliježu promijenjivosti visokog polja, zbog svoje osjetljivosti mogu uzrokovati nepotpuni obrat magnetizacije spina budući da se lokalni spinovi nalaze izvan širine pulsnog pojasa. Mnogi protokoli snimanja na uređajima jakosti 1,5 i 3 T, koriste RF pulseve kao FLAIR sekvence i MPRAGE kako bi postigli željeni kontrasti ili potiskivanje signala masti. Danas se koristi mnoštvo tehnika kako bi se smanjio utjecaj osjetljivih promjena. Smjer očitavanja može se promijeniti kako bi se promijenilo mjesto promjene, a može biti smanjena veličina vokseli ili se postavlja *shimming* u glavnom magnetskom polju, što može biti optimizirano kako bi se ujednačile promjene u polju. Osjetljivost utječe na GRE sekvencu, a ponajviše na paralelne eho sekvence budući da nemaju preusmjeravajuće pulseve za 180 stupnjeva. Korištenjem kratkih vremena ponavljanja sa povećanom širinom pojasa, može se pomoći u smanjenju artefakata u GRE sekvencama. Primjena usporedne tehnike snimanja eho sekvencom može smanjiti te promjene budući da se mogu koristiti kraća vremena ponavljanja.



**Slika 1.** Artefakti na transverzalnom kolonu istog pacijenta snimanog na 3T (A) i 1,5T (B) uređaju. Crijeva ispunjena zrakom uzrokuju artefakte izraženije na 3T uređaju

**Izvor:** Peh W, Chan J. Artifacts in musculoskeletal magnetic resonance imaging: identification and correction. *Skeletal Radiology* 2001;30:179–91.

### 3.7. Kontrastna sredstva

Ponašanje i učinkovitost kontrastnog sredstva kod 3T u usporedbi s 1,5T ovisi o fleksibilnosti paramagnetskog ionskog kompleksa i vremenu opuštanja tkiva, od kojih su oboje ovisni o promjeni snage magnetskog polja. Fleksibilnost gadolinijskog kontrasta smanjuju se samo od 5% (1,5T) do 10% (3T) (10). Vrijednost T1 vremena za tkiva može se produžiti za 40% ili više kod 3T. Odnos kontrasta i njegovog utjecaja na T1 vrijeme tkiva zadan je formulom:

$$\frac{1}{T_1(C)} = \frac{1}{T_1(0)} + RC \quad (4)$$

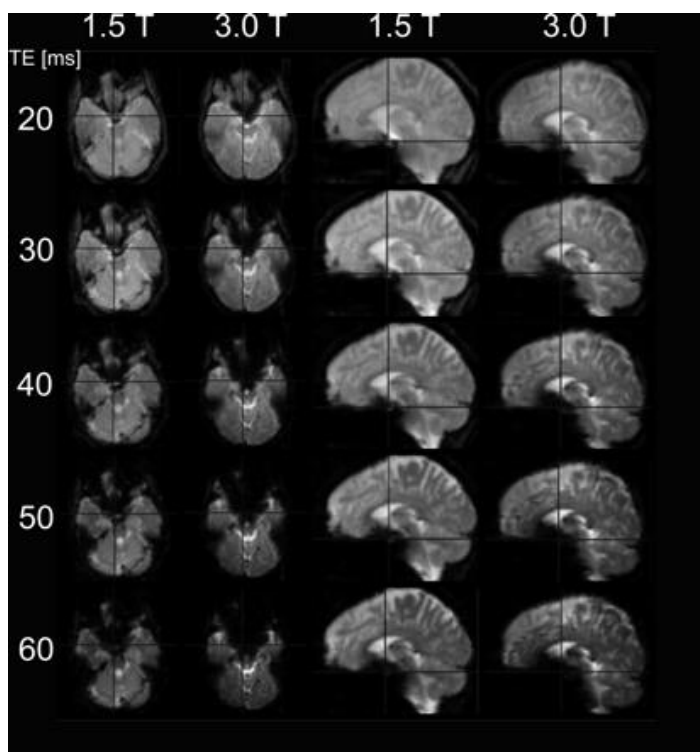
Gdje je C koncentracija kontrastnog sredstva u tijelu, R je fleksibilnost kontrasta, T1 (0) osnovica T1 vremena opuštanja tkiva bez kontrasta i T1 (C) je T1 vrijeme opuštanja tkiva nakon davanja kontrasta. T1 vrijeme relaksacije kraće je kod 1,5T, nego kod 3T, a čini se da jednaka količina kontrasta kod 3T uzrokuje i veću razliku kontrasta. Takvo povećanje učinkovitosti kontrasta na višem magnetskom polju može se klinički koristiti za smanjenje količine kontrasta dane u rutinskim ispitivanjima ili za smanjenje omjera kontrasta i šuma. Također, od velike je važnosti što je povećana učinkovitost tehnike prikaza krvnih žila s kontrastom (CE MRA) kod 3T. Uzrok tome je povećanje T1 vremena za krv i bolje potiskivanje pozadinskog signala masti (11).

### 3.8. Artefakti

Svaki artefakt koji je prisutan kod 1,5T uređaja, prisutan je i kod uređaja jakosti 3T. U nekim slučajevima, povećanje snage polja čini artefakte problematičnijima, zato što učinkoviti načini zaobilaznja još uvijek nisu razvijeni ili se ne primjenjuju. U drugim slučajevima, samo povećani SNR i CNR te rezolucija koju pruža 3T, čini neke artefakte vidljivima u usporedbi sa 1,5T sustavima. Primjeri potonjih smetnji uključuju artefakte pomicanja (*engl. Gibbs ringing ghosting*), artefakte tankih linija ili polovične FOV artefakte svojstvene metodologijama usporednog snimanja (10, 12).

Artefakti prve vrste, povezani s kemijskim pomakom, rezultat su razlike rezonantne frekvencije između vode i masti koja je vidljiva samo uzduž osi šifriranja. Ta razlika u rezonantnoj frekvenciji izravno je razmjerna snazi glavnog magnetskog polja i iznosi 3.5 ppm što rezultira razlikom od 225 Hz kod 1,5T ili razlikom od 450 Hz kod 3T. Razlika uzrokuje

netočnu registraciju kemijskog pomaka koja je najuočljivija kod bubrega. Artefakti prve vrste pojavljuju se kao hipointenzivni signal, širine od jednog do nekoliko piksela, prema donjem dijelu gradijentnog polja ispisa i kao hiperintenzivni signal prema gornjem dijelu gradijentnog polja ispisa. Na konstantnom vidnom polju, pri osnovnoj rezoluciji i širini frekvencijskog raspona, artefakti prve vrste bit će dvostruko veći kod 3T u odnosu na 1,5T. Takva vrsta artefakta ne uzrokuje značajne probleme kod kliničkog snimanja MR-om na 3T uređaju, međutim može biti problematična u određenim slučajevima poput snimanja tijela MR-om u potrazi za malenim subkapsularnim bubrežnim hematoma ili unutrašnjim aortalnim hematoma. U tim slučajevima, širina frekvencijskog raspona može biti povećana kako bi se umanjila pojava artefakta prve vrste. Nažalost, taj postupak se koristi na štetu SNR-a jer će udvostručenje širine raspona frekvencije smanjit SNR za približno 30%. Druga opcija je ponavljanje pulsne sekvence s kemijskom pomakom uz saturaciju masti i poništenje inverzije, što će učinkovito ukloniti artefakte povezane s kemijskim pomakom, te će dopustiti snimanje pri nižoj širini frekvencijskog raspona i vratiti gubitak SNR-a od 30%. Artefakti druge vrste, povezani s kemijskom pomakom, nisu ograničeni s osi šifriranja frekvencije nego su vidljivi u svim pikselima veze između vode i masti. Veličina ove vrste artefakta se ne povećava usporedno s povećavanjem snage magnetskog polja, a definirana je prostornom rezolucijom MR sekvence. Međutim, potrebno je podesiti TE budući da je razlika u frekvenciji dvostruka, ako se uspoređuje s 1,5T MR-om. Pri korištenju 3T, protoni vode i masti usklađeni su na 2.2 ms, 4.4 ms, 6.6 ms itd., i neusklađeni na 1.1. ms, 3.3 ms, 5.5 ms itd. Kod 1,5 T mast i voda su neusklađeni na 2.2 ms, a usklađeni na 4.4 sekundi. Ukratko, udvostručenjem snage polja prepolovili smo vrijeme odjeka potrebno za usklađeno i neusklađeno MR snimanje (slika 2). Povećana razlika rezonantne frekvencije između vode i masti kod 3T može biti povoljna budući da dopušta bolje odvajanje masti i vode tijekom MR spektroskopije, te bolje i brže potiskivanje masti koristeći ostale metode, npr. zasićenje masti i pobuđivanje vode (13).



**Slika 2.** Usporedba artefakta baze lubanje na 1.5T i 3T kod različitih TE-ova, čuvajući sve ostale parametre jednake (TR, 4500 ms, veličina voksel, 3,3 mm, 48 sekcija, bandwidth, 2170 Hz / piksel). Artefakti su veći kod bilo kojeg TE na 3T i povećavaju se s povećanjem TE za obje jačine polja. Artefakti baze lubanje su podnošljivi na 3T.

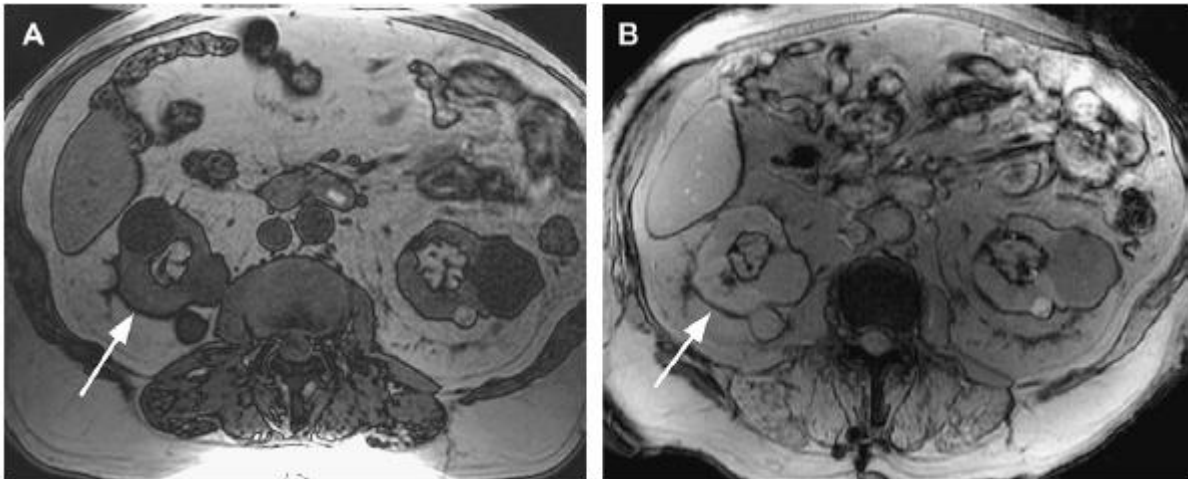
**Izvor:** <http://www.ajnr.org/content/26/9/2229>

### 3.8.1 B1 nehomogenost i artefakti “stojećeg vala“ (*engl. standing wave artifacts*)

Artefakti su izraženiji kod 3T sustava budući da su povezani s poljima koja imaju višu frekvenciju B1, a koriste se isključivo kod 3T. RF spirale koje prenose i one koje ujedno prenose te primaju, a koriste se kod 3T, redizajnirane su za korištenje na 128 MHz u odnosu na 64MHz koji se koristi kod 1,5T sustava (slika 3). Taj redizajn važan je zbog nelinearnog pohranjivanja energije, izolatorskih učinaka i ostalih tehničkih faktora. Posebna poteškoća za dizajniranje RF spirala na višoj frekvenciji jest postizanje homogenog B1 RF polja. Dok GRE snimanje s naglašenim T1 kontrastom nije ugroženo nehomogenim B1 smetnjama, ova vrsta smetnje je vrlo često problematična u TSE snimanju s naglašenim T2 kontrastom. Dužina vala RF polja na 128 MHz je 234 cm u slobodnom prostoru, što je puno veće u odnosu na vidno polje za kliničko snimanje tijela. Međutim, voda (i većina tjelesnog tkiva) ima visoku dielektričnu konstantu što smanjuje brzinu i dužinu vala elektromagnetskog zračenja. Taj efekt

smanjuje RF dužinu polja sa 234 cm, u slobodnom prostoru, na 30 cm u većini ljudskih tkiva, odnosno u onima koja sadrže vodu. To je približna veličina polja vidljivosti za mnoge primjene na tijelu i može rezultirati tzv. *efektom "stojećeg vala"* (često ga se pogrešno naziva efektom "dielektrične rezonance"). Kao rezultat, vidljive su jake promjene signala po cijeloj slici, posebno zabijeljene ili zatamnjene "rupe" u područjima koja se nalaze dalje od primajuće RF zavojnice. Promjene su uzrokovane konstruktivnim ili destruktivnim smetnjama stojećih valova. Ti artefakti izraženiji su onoliko koliko je značajno područje povezano dužinom vala veće. Vidljivije su promjene kod pretilih pacijenata s proširenim abdomenom nego kod mršavih pacijenata.

Nekoliko je pristupa predloženo bi se prebrodio izazov nehomogenosti B1 polja, npr. posebni dizajn RF pulsni zavojnica poput višekanalnih RF tehnika prijenosa, gdje faza i amplituda raznih elemenata mogu biti podešene, kako bi se dobilo jednoliko B1 polje. Druga opcija je pasivno spajanje spirala kako bi se poboljšala B1 homogenost. Dok je većina tih metoda tehnički vrlo zahtjevna, korištenje dielektričnih RF jastučića jest neinvazivno i nije tehnički zahtjevno. Ta metoda poboljšava homogenost B1 polja kod snimanja abdomena MR-om na 3T. RF jastučići mogu se koristiti zajedno s spiralom za tijelo koja je izrađena od gela koji je omeđen sintetičkim materijalom. Gel je obično ultrazvučni i ima visoku dielektričnu konstantu te je pomiješan s visoko koncentriranim aditivom temeljenim na gadoliniju ili magneziju, kako bi se uklonio MR signal samog gela. Na artefakt uzrokovan nehomogenošću B1 polja značajno utječe prisutnost izolatorskih materijala. RF jastučić ima višu dielektričnu konstantu i kraću dužinu trajanja vala nego tjelesna tkiva, stoga mijenja uzorke smetnji te potencijalno smanjuje ili uklanja destruktivnu smetnju koja bi se inače pojavila u tijelu. Efekti oklopa su jedni uzročnici nehomogenosti B1. Brzo mijenjajuće magnetsko polje, poput RF prenosivog polja, izazvat će kružeće električno polje. Kada se to dogodi u provodnom sredstvu, stvara se kružeća električna struja. Ta se struja ponaša kao elektromagnet koji se suprotstavlja promijenjivom magnetskom polju, smanjujući amplitudu i rasipajući energiju RF polja. Što je sredstvo provodnije, npr. ascites, to je suprotstavljeni elektromagnet jači, stoga je prigušenje RF polja veće. Velike količine relativno visoko provodnih tkiva mogu uzrokovati efekt oklopa što pak rezultira hipointenzivnim područjima na slici gdje je RF polje djelomično prigušeno. Ta dva efekta kombiniraju se i uzrokuju snažne smetnje za snimanje 3T MR-om kod trudnih pacijenata i pacijenata s ascitesom. U oba slučaja, ne samo da su efekti stojećeg vala izraženiji zbog povećanog abdomena, nego postoji i veće prigušenje RF polja zbog povećanih količina visoko provodnih plodnih ili ascites tekućina (14-16).



**Slika 3.** Artefakti kemijskog pomaka druge vrste uzrokovani signalima masti i vode iz istog vokselu koji komunicira destruktivno i rezultira tamnim pojasom otkazivanja signala. Ovaj se artefakt pojavljuje slično kod 1,5T (A) i 3T (B)

**Izvor:** Hennig J. Multiecho imaging sequences with low refocusing flip angles. *J Magn Reson* 1988;78:397–407.

### 3.8.2 Pulsne sekvence u mirnom stanju i artefakti

Pulsne sekvence, koje se temelje na principima dinamičke precesije, nedavno su postale popularne zbog toga što omogućuju viši CNR i SNR te kompenzaciju gibanja u usporedbi s ostalim metodama brzog snimanja. Od posebne koristi su za snimanje srca, ali sve više ih se koristi kod snimanja MR-om, neovisno o regiji, kako bi se postigla željena kontrastnost slike i u ostalim dijelovima tijela s 3D prikupljanjem. Klinička imena za te sekvence uključuju: SSFP (*engl. Steady-State Free Precession*) ili bSSFP (*engl. balanced Steady-State Free Precession*), FIESTA (*engl. fast-imaging employing steady state acquisition*) i FISP (*engl. Fast Imaging with Steady Precession*).

SSFP sekvence osjetljive su na tzv. “trakaste” artefakte zbog efekata prekinute rezonance koji uzrokuju promjene u jačini signala duž cijele slike. Kad je prekinuta frekvencija jednaka višekratniku od  $1/TR$ , na slikama se pojavljuju tamne pruge koje predstavljaju “trakaste” artefakte (*engl. banding artifacts*). Te promjene pojavljuju se zbog toga što su SSFP sekvence prostorno i spektralno selektivne. Ta vrsta artefakta umanjena je kod 1,5T sustava zbog održavanja TR-a što kraćim kako bi se te pruge maknule iz vidnog polja. Kod višeg polja,

postavljanjem *shimminga* i povećanih efekata osjetljivosti, povećava se nehomogenost  $B_0$  polja i pogoršavaju se uvjeti koji uzrokuju “trakaste“ artefakte. Povećanjem T1 vrijednosti, skraćuje se TR kako bi se maknule trake iz vidnog polja. Pod određenim uvjetima, metoda kratkog TR-a može se koristiti za smanjenje artefakata. Kompromis predstavlja povećana brzina mijenjanja gradijenata za pacijente. Prednost korištenja metode osrednjavanja frekvencije kod 3T sustava jest smanjenje trakastih artefakata bez potrebe za kraćim TR-om.

### **3.9. Specijalne MRI tehnike u oslikavanju mozga na 1.5T i 3T**

Kada su 3.0T MR uređaji bili odobreni za medicinsku uporabu u SAD-u, primljeni su s mnogo uzbuđenja i sa sobom su donijeli obećanje bolje kvalitete slika i prilično kraćeg vremena prikupljanja podataka u usporedbi s 1,5T. Gotovo desetljeće nakon, uviđa se značajna prednost 3T snimanja u nekim područjima (npr. funkcionalno snimanje mozga), dok su u drugim primjenama poboljšanja manje vidljiva. Područje koje je doživjelo dramatično poboljšanje zbog primjene 3T MR-a jest snimanje krvnih žila (MRA). Iz razloga što se sve MRA tehnike suštinski pouzdaju u visok SNR, koji omogućava dovoljno dobru vaskularnu kontrastnost i rezoluciju za prikaz patologije, očekuje se da će te tehnike imati značajnu korist od višeg signala dostupnog na 3T što dosadašnja iskustva potvrđuju. S druge strane, primjena postojećih MRA tehnika na 3.0T sustavima onesposobljena je do određenog stupnja zbog visoke jačine polja, poput više radiofrekvencije pohranjivanja energije. Tijekom godina istraživanja i kliničke primjene određene sekvence, koje su optimizirane za 1,5T MR sustave, ne mogu se s lakoćom ili uopće prenjeti za korištenje na 3.0T.



### 3. 9.1. Usporedba 1,5T i 3T

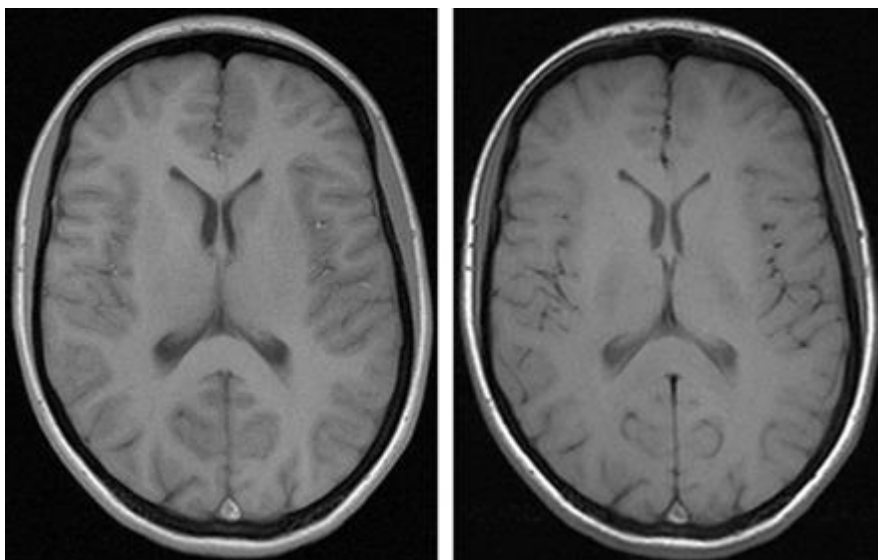
Glavna prednost kod 3.0T snimanja je poboljšani intrinzični signal u usporedbi s 1.5T. Magnetizacija se povećava s kvadratom jačine polja, dok se šum povećava samo linearno. Stoga bi se SNR trebao udvostručiti na 3.0T. To teoretsko dvostruko povećanje SNR-a potvrđeno je kod nekih fantomskih modela i kod nekih tkiva poput cerebrospinalne tekućine (76). Kod drugih tkiva poput sive i bijele tvari dokazano je da su SNR dobici na 3.0T vrlo skromni (samo 30% do 60%). To opažanje posljedica je kombinacije smanjenog signala izazvanog promjenama u stopi opuštanja tkiva i povećanog gubitka signala izazvanog osjetljivošću na željezo koje se nalazi unutar tih tkiva. Unatoč tomu, povećanje u SNR-a na 3.0T ostaje značajno te se može iskoristiti kako bi se poboljšala prostorna rezolucija i/ili skratilo vrijeme skeniranja.

Povećani SNR se pokazao korisnim u primjeni tehnike usporednog snimanja. Usporedno snimanje iskorištava svojstva prostornog šifriranja visokih SNR-a višekanalnih nanizanih spirala kako bi se smanjio broj koraka šifriranja faza (linija k-prostora) potrebnih da se upotpuni slika. To rezultira smanjenjem vremena skeniranja bez gubitka rezolucije. Alternativno, rezolucija i opseg mogu se poboljšati bez povećanja vremena skeniranja. Gubitak podataka, kod usporednog snimanja, zbog poduzorkovanja k-prostora nadoknađen je korištenjem algoritama obnove iz posebno nanizanih spirala.

Te tehnike obnove dijele se u dvije kategorije: one koje se koriste u domeni frekvencije poput SMASH i GRAPPA te one koje se koriste u domeni slike poput SENSE (šifriranje osjetljivosti). Bez obzira koja se vrste obnove koristi, sve tehnike usporednog snimanja podliježu postupnom gubitku SNR-a budući da se faktori ubrzanja povećavaju zbog pratećeg smanjenja u broju prikupljenih linija k-prostora. Kod 1.5T gubitak signala povećava se s korijenom faktora usporednog snimanja. Stoga faktor ubrzanja usporednog snimanja, koji iznosi 4, rezultirao bi 50%-tnim smanjenjem SNR-a. Smanjenje SNR-a može biti važna zapreka u primjeni usporednog snimanja kod MR istraživanja koja zahtijevaju visoku prostornu rezoluciju poput MRA. Korištenje tih tehnika ograničeno je maksimalnim faktorom ubrzanja koji iznosi 2 za većinu primjena na 1.5T. Ono što usporedno snimanje čini vrlo prikladnim za 3.0T jest što se SNR dobici, na većoj jačini polja, izjednačavaju s gubitkom signala zbog poduzorkovanja k-prostora, što znači da se na 3.0T mogu koristiti viši faktori ubrzanja u usporedbi s 1.5T. Kao rezultat, dodatna poboljšanja u prostornoj rezoluciji, opsegu i vremenu skeniranja mogu se ostvariti usporednim snimanjem na 3.0T.

Dodatni fenomen promatran s povećanjem jačine polja, koji utječe na MRA, je prateće povećanje T1 vremena. T1 vrijeme u vezivnom tkivu mozga povećava se za 25% do 40% s 1.5T na 3.0T (više u sivoj nego u bijeloj tvari mozga). Nadalje, relativne razlike T1 vremena između sive i bijele tvari smanjene su na većoj snazi polja. U konvencionalnom spin-echo *T1-weighted* snimanju, taj fenomen ima nepoželjan učinak tako što smanjuje kontrastnost između sive i bijele tvari na 3.0T. Međutim, za neke primjene MRA to produljenje T1 vremena je povoljno. Snimanje na većim snagama polja ima i nedostatke, među kojima je glavni nedostatak značajno povećanje RF pohranjivanja energije. Ostalo je jednako, osim što se SAR povećava s kvadratom RF frekvencije prijenosa što je proporcionalno jačini magnetskog polja. Stoga, dvostruko povećanje u jačini polja sa 1.5T na 3.0T uzrokuje četverostruko povećanje SAR-a. Taj efekt postaje problematičan za pulsne sekvence koje su vrlo RF osjetljive. Nekoliko jednostavnih strategija za smanjenje SAR-a na 3.0T uključuju: korištenje GRE-a, povećanje TR-a i smanjenje FA-a (slika 4).

Nedostatak snimanja na 3.0T, u usporedbi s 1.5T, jest naglašenija magnetska osjetljivost i artefakti kemijskog pomaka. Kemijski pomak proporcionalan je jačini magnetskog polja, stoga se razlika u frekvencijama vode i masti povećava s 220 Hz (1.5T) na 440 Hz na 3.0T uređaju. Budući da je kemijski pomak obrnuto proporcionalan *bandwidth-u*, mogu se predvidjeti učinci većeg kemijskog pomaka na 3.0T kada se udvostruči *bandwidth*. Nažalost, povećanje *bandwidth-a* sa sobom nosi nepoželjan učinak smanjenja signala (88). Udvostručenjem *bandwidth-a*, smanjuje se moguće povećanje SNR-a na 3.0T s dvostrukog dobitka na povećanje od samo 40%. Srećom, učinci kemijskog pomaka u snimanju živčanog sustava manje su dramatični nego u ostalim dijelovima tijela (npr. snimanje abdomena), stoga se nekad ne podešava širina pojasa kako bi sačuvali SNR. Navedene razlike između snimanja na 1.5T i 3.0T utjecat će na MRA, u većem ili manjem stupnju, ovisno o tome koja se tehnika koristi. S obzirom na navedeno treba imati na umu da je glavni faktor, koji utječe sve MRA tehnike, na 3.0T viši SNR (17-20).



**Slika 4.** Gradient echo T1 (lijevo: TR, 311 ms, TE, 2,5 ms, debljina sloja, 5 mm, matrica,  $512 \times 256$ , FOV,  $220 \times 220$  mm<sup>2</sup>, bandwidth, 465 Hz / piksel, flip angle, 90 °) T1 spin-echo (desno: TR, 700 ms, TE, 10 ms, debljina sloja, 5 mm, matrica,  $256 \times 192$ , FOV,  $220 \times 220$  mm<sup>2</sup>, bandwidth, 200 Hz / piksel, flip angle, 90 °) isti subjekt na 3T, što ukazuje na veću kontrastnost u gradientu odjeka od spin-echo sekvenci na 3T.

**Izvor:** <http://www.ajnr.org/content/26/9/2229>

### 3. 9.2. Tehnike snimanja krvnih žila na 1.5T i 3.0T

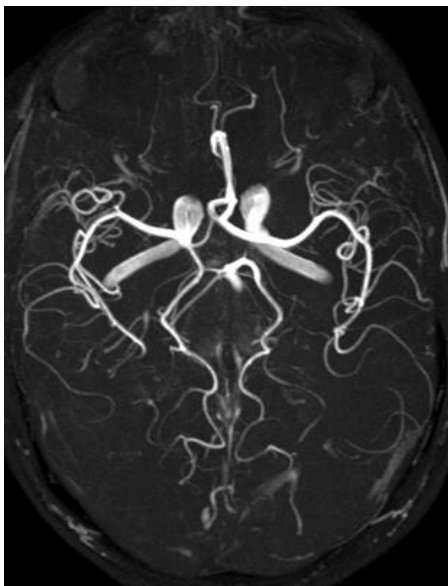
Glavni preduvjeti za bilo koje MRA istraživanje su: visoka prostorna rezolucija, visoka kontrastnost između krvnih žila i okoline, dovoljna anatomski pokrivenost te kratko vrijeme skeniranja. Svaka od postojećih tehnika ima svoje prednosti i nedostatke kad treba zadovoljiti navedene zahtjeve. Tri glavne MRA tehnike koje se koriste u snimanju živčanog sustava su TOF MRA, CE MRA i PC MRA. Od navedenih tehnika najviše se koriste TOF i CE. Moguća poboljšanja u rezoluciji i vremenu skeniranja su ograničena signalom za sve MRA tehnike. To znači da za određenu količinu signala postoji ograničena vrijednost povećanja rezolucije i smanjenja vremena skeniranja prije nego što se kvaliteta slike uništi gubitkom signala. Stoga, ne iznenađuje da MRA tehnike imaju značajnu korist od višeg signala dostupnog na većoj jačini magnetskog polja.

#### *TOF MRA*

TOF tehnike izvlače povećani kontrast povezan s protokom, koji se događa kad nezasićena ili potpuno magnetizirana krv uđe u jedinicu snimanja u kojoj je magnetizacija nepomičnog tkiva već od prije zasićena. TOF MRA sekvence obično se sastoje od GRE-a koji se dobiva korištenjem dvodimenzionalne tehnike (2D dijelova koji se blago preklapaju) ili trodimenzionalne tehnike (jedna ili više 3D jedinica koje se preklapaju). Za snimanje krvnih žila glave 3D TOF MRA je najšire prihvaćena tehnika, dok se 2D TOF tehnike prvenstveno koriste za procjenu karotidnih arterija i za snimanje MR venografije (MRV). Glavne prednosti 3D TOF MRA su odlična prostorna rezolucija i korištenje intrizičnog kontrasta tekuće krvi koji eliminira potrebu za apliciranjem kontrasta (slika 5). 3D TOF MRA nije prikladna za snimanje krvnih žila vrata zbog dugog vremena prikupljanja podataka (obično od oko nekoliko minuta), što čini ovu tehniku sklonu propadanju zbog pokreta kod disanja i gutanja (tablica 1). Na 3.0T, TOF tehnike imaju koristi od dva fenomena povezana s jačinom polja: 1. viši SNR i 2. povećano T1 vrijeme opuštanja tkiva. Iako je stvarno poboljšanje SNR-a na 3.0T promijenljivo i ovisi o svojstvima tkiva koja se snimaju, *in vivo* eksperimenti koji uspoređuju snimanje mozga 3D TOF MRA na 1.5T i 3.0T pokazali su da se SNR mjeren u arterijama dvostruko povećava na 3.0T. Razlog tome je što je matrica snimanja ograničena SNR-om, a mogu se koristiti povećane matrice na 3.0T s krajnjim rezultatom više prostorne rezolucije i smanjenim parcijalnim obujmom u vokselu zbog njegove manje veličine. Dobivene veličine vokselu od  $0.07 \text{ mm}^3$  opisane su za 3D TOF MRA na 3.0T. Poboljšano potiskivanje pozadine na TOF MRA može se postići korištenjem kontrasta prijenosa magnetizacije (*engl. magnetization transfer contrast-MTC*). U MTC se primjenjuje RF puls neusklađen s rezonancom kako bi potisnuo signal vezivnog tkiva mozga kroz prijenos magnetizacije od selektivno zasićenih protona spojenih u makromolekulu do slobodnih protona vode u tkivu. Pokazalo se da dodavanje MTC-a TOF MRA-i značajno poboljšava vidljivost malih krvnih žila na 1.5T budući da MTC manje utječe na krv nego na tkivo mozga. Mnogi centri rutinski koriste MTC za MRA na 1.5T. Primjena MTC-a na 3.0T MRA ograničena je zbog SAR-a budući da je MTC RF osjetljiva tehnika koja iziskuje promjenu MTC pulsa za 3.0T snimanje. Thomas i suradnici uspješno su primjenili MTC na 3T 3D TOF MRA bez da su premašili SAR ograničenje koristeći moduliranu MTC shemu koja selektivno koristi cijeli MTC puls s preko 30% prikupljanja koji odgovara središnjem dijelu k-prostora. Primjenjujući ovu tehniku otkrili su da su kontrast i vizualizacija krajnjih ogranaka arterija bolji na 3.0T TOF MRA s MTC-om u usporedbi s MRA na 3.0T bez MTC-a i MRA-om na 1.5T s ili bez MTC-a. Među nedostacima TOF MRA-e najvažniji je efekt zasićenja krvlju u ravnini. Kako krv teče kroz područje koje se snima, progresivno se gubi magnetizacija što rezultira promjenama u kontrastu između krvi i

pozadine. Taj je fenomen naročito problematičan kada se koriste deblje površine u 3D TOF MRA budući da se količina vremena, kojoj krvi treba da prođe površinu, povećava s debljinom površine snimanja. Ako je površina prevelika tada krv na izlaznom rubu površine može postati zasićena. Povrh toga, zasićenost protoka može omesti vizualizaciju dugih poravnatih dijelova krvnih žila i ogromnih aneurizmi (zbog sporog turbulentnog protoka). Strategije koje se koriste kako bi se smanjio efekt poravnatog krvnog zasićenja uključuju smanjenje debljine dijelova, produženje TR-a ili smanjenje FA-a. Nijedno od tih rješenja nije savršeno budući da je kompromis za korištenje tanjih dijelova smanjena pokrivenost i povećanje TR-a te smanjenje FA-a, a oba imaju nepoželjan efekt smanjenja potiskivanja pozadine. Stoga optimizacija tih parametara zahtijeva kompromis između pokrivenosti, zasićenja krvi i potiskivanja pozadine. Za 3D TOF snimanje TR se obično kreće između 20 i 50 milisekunda, a FA se obično kreće između  $15^\circ$  i  $35^\circ$ . Zbog temeljnih poboljšanja u potiskivanju pozadine, koja daje povećano T1 na većim jačinama polja, duži TR-ovi i manji FA-ovi mogu se koristiti na 3.0T kako bi se smanjio efekt poravnatog zasićenja, dok bi se sačuvao sličan stupanj potiskivanja pozadine, u usporedbi sa skeniranjima na 1.5T. Povrh toga, zbog povišenog signala dostupnog na većim jačinama polja, krv može biti pulsirana puno češće na 3.0T prije nego postane potpuno zasićena (76). Al-Kwif i suradnici otkrili su da na 3.0T TR od 36 ms i FA od  $22^\circ$  pružaju najbolji kompromis između vizualizacije manjih unutarnjih cerebralnih arterija. Jedna česta strategija, koja se upotrebljava da bi se nadvladali efekti zasićenja u ravnini te da bi se zadržala pokrivenost 3D TOF MRA-e, jest da se područje snimanja dobije kao više 3D dijelova (umjesto jednog velikog dijela) koristeći tehniku zvanu MOTSA (*engl. multiple overlapping thin slab acquisition*) što predstavlja prikupljanje više preklapajućih tankih dijelova. Zbog toga što se MOTSA slika rekonstruira iz više dijelova, smanjuje se osjetljivost efekta zasićenja krvi, sličan 2D TOF tehnici, dok se zadržava poboljšana rezolucija 3D tehnike. Jedna od mana MOTSA-e za 3D TOF MRA jest poseban artefakt tzv. „*venetian blind artifact*“ koji je vidljiv kada se slike gledaju kao rekonstrukcije MIP-a. Taj artefakt prvenstveno je uzrokovan neravnomjernom raspodjelom FA uzduž režnja kao neravnomjeran intenzitet signala krvi zbog zasićenja spina. Zbog razlika u pozadinskom T1 vremenu različitih tkiva, takvi artefakti su obično češći na 3.0T nego na 1.5T. Još jedan artefakt, koji je izraženiji na 3.0T, je artefakt vibrirajućeg toka koji se pojavljuje zbog promjena faze izazvanih protokom. Pretpostavlja se da su ti artefakti protoka više izraženi na 3.0T zbog većeg omjera artefakta i šuma koji se javlja kao neželjeni nusprodukt višeg SNR-a. Taj se artefakt može djelomično neutralizirati korištenjem tehnike poznate pod nazivom kompenzacija protoka (*engl. gradient moment rephasing*), ali da bi se primijenila ta tehnika potreban je viši TE kako bi se osiguralo dovoljno vremena za primjenu potrebnih

gradijenata kompenzacije protoka između pobuđenja pulsa i prikaza. 3D TOF MRA najbolje se izvodi tehnikom u kojoj su voda i mast izvan faze (kako bi se smanjio signal masti). Kemijske promjene razlikuju se na 1.5T i 3.0T, a TE koje se najčešće koristi za 3D TOF MRA na 3.0T (oko 3.4 milisekunde) je približno polovica korištenog na 1.5T (6.9 milisekunde). Stoga, ako se na 3.0T odabere korištenje TE-a izvan faze, znači da je dostupno manje vremena kako bi se primjenili gradijenti kompenzacije protoka. Nadalje, efekti povećanog TE-a mogu biti kontraproduktivni iz razloga što povećani TE rezultira smanjenim SNR-om, povećanim artefaktima i povećanom osjetljivošću na kompleksni gubitak signala povezan s protokom (21-23).



**Slika 5.** Maksimalna intenzivna projekcija (MIP) TOF angiografije (TR, 28 ms, TE, 4,92 ms, matrica,  $704 \times 576$ , FOV,  $163 \times 200$  mm<sup>2</sup>, 92 sloja, debljina sloja, 0,75 mm, bandwidth, 105 Hz / piksel , flip angle, 25 °) na 3T jasno prikazuje vrlo male krvne žile

**Izvor:** <http://www.ajnr.org/content/26/9/2229>

**Tablica 1:** Prednosti i nedostaci TOF MRA

| ToF MRA  | PREDNOSTI  | NEDOSTATCI  |
|----------|--|---|
| Općenito | -Moguća reprojekcija i subvolumen<br>-Dobar rad presaturacije  | -Tromb može simulirati protok<br>-Tortuozitet krvne žile daje slabiji kontrast  |
| M 2 D    | -Osjetljivost na spore protoke<br>-Prihvatljivo vrijeme skeniranja<br>-Nema saturacijskih učinaka  | -Debeli slojevi<br>-Široki voxeli; više intra-voxelsko defaziranje<br>-Artefakti gibanja<br>-Neosjetljivost na ravninu protoka<br>-Dugo TE<br>-Relativno slab odnos signal/šum (SNR)        |
| 3D       | -Kratko vrijeme skeniranja<br>-Visoka prostorna rezolucija<br>-Vrlo kratko TE<br>-Dobar odnos signal/šum (SNR)<br>-Mali voxeli<br>-Slabije defaziranje ( u odnosu na male voxele, kratko TE)<br>-Osjetljivost na ravninu protoka (mali kut Nagiba, "flip angle") | -Neosjetljivost na spori protok<br>-Artefakti iskrivljenosti polja (zrak/kost)<br>-Ograničenje pruge krvne žile (<70mm)<br>-Osjetljivost na pokrete<br>-Slabija supresija statičke pozadine |

**Izvor:** Petar Strugačevac. Teorijska osnova MRI tehnike. Klinička bolnica Osijek.

### *MRI snimanje uz upotrebu kontrastnog sredstva (engl. Contrast- enhanced MRI angiography)*

CE MRA oslanja se na karakteristike popunjavanja lumena krvnih žila uz pomoć intravenski ubrizganog kontrasta kako bi se stvorio poboljšani intravaskularni prikaz, što ovu tehniku čini sličnom konvencionalnoj angiografiji temeljenoj na kateteru i CT-u. CE MRA ima nekoliko prednosti u odnosu na TOF MRA i PC MRA. Glavne prednosti su: kraće vrijeme prikupljanja podataka (obično traju minutu ili jedno zadržavanje daha), značajno poboljšana pokrivenost (od luka aorte do vrha glave) i značajno smanjena podložnost pojavljivanju artefakata uzrokovanih vibracijama ili protokom. Te prednosti čine CE MRA prikladnom za evaluaciju zatiljnih arterija i mnoge institucije koriste CE MRA kao glavni način za neurovaskularno snimanje.

Glavni nedostaci tehnika konvencionalne CE MRA-e jesu ograničena prostorna rezolucija u usporedbi s TOF MRA i mogućnost značajnog onečišćenja vena zbog prolazne arterijske faze. Tehnike snimanja, povezane s brzim vremenom snimanja, naknadno su

razvijene kako bi se premostili ti problemi. Zauzvrat su sa sobom donijele nedostatke poput ograničenja u prostornoj rezoluciji i probleme povezane sa spajanjem vremena prikupljanja s bolus kontrastom. Nekoliko je tehnika predloženo kako bi se optimizirala vizualizacija arterijskih žila, a da se pritom smanji onečišćenje vena. Jedna strategija uključuje izvođenje CE MRA-u u kojoj se prikupljaju kraći (5-10 sekundi) 3D dijelovi nakon uvođenja bolus kontrasta (27, 28). Vremenski razriješenom CE MRA nije potrebno precizno tempirati kontrastnu fazu s prikupljanjem podataka, međutim kratko vrijeme prikupljanja za svaki od setova slika dolazi nauštrb ograničnoj prostornoj rezoluciji.

Alternativa vremenski razriješenog CE MRA-i je korištenje bolus tehnike. Te tehnike uključuju korištenje testnih dijelova kako bi se procijenilo dolazno vrijeme ili se koriste metode pokretanja u stvarnom vremenu (skeniranje linija ili fluoroskopsko nadziranje) kako bi se pokrenuo 3D sken. Tehnike nastale u stvarnom vremenu koriste eliptično-centrirani red gledanja, gdje se središnji dijelovi k-prostora prikupljaju pri vrhu arterijskog kontrastnog prikaza te efektivno potiskuju signal vena, čak i s vremenom prikupljanja koje prelazi 40 sekundi. Povrh toga, duža vremena snimanja dobivena bolus tehnikom pružaju poboljšanu rezoluciju u usporedbi s vremenski razriješivim tehnikama obujma vokselâ od 1 mm<sup>3</sup> ili manje na 1.5T.

Uvođenje 3.0T uređaja značajno je poboljšalo izvođenje CE MRA s obzirom na prostornu rezoluciju, pokrivenost i brzinu prikupljanja, kao i rezultat višeg SNR-a. Eksperimenti koji uspoređuju CE MRA-u na 1.5T i 3.0T pokazali su značajno poboljšanje u cjelokupnoj kvaliteti slike i prikazu dijelova krajnjih krvnih žila. Protokoli velikog FOV-a kod CE MRA-e na 3.0T proizvode voksele koji su za 25% do 40% manji od onih koji se koriste na 1.5T, s tipično prikupljenim obujmima vokselâ na 3.0T koji ugrubo iznose od 0.3 do 0.7 mm<sup>3</sup>. Nadalje, kao i kod TOF MRA, mogućnost korištenja višeg usporednog faktora snimanja na 3.0T rezultira dodatnim poboljšanjima u rezoluciji i vremenu skeniranja. Nael i suradnici usporedili su fakore usporednog snimanja 2 (iPAT-2) i 4 (iPAT-4) pri jednom zadržavanju daha kod CE MRA-e karotida i otkrili da je prostorna rezolucija na iPAT-4 bila za 1.7 viša od one na iPAT-2. Stvarni obujam vokselâ na iPAT-4 bio je 0.50 mm<sup>3</sup> usporedno s obujmom vokselâ od 0.87 mm<sup>3</sup> na iPAT-2. Istraživači nisu primjetili nikakav štetan učinak na interpretaciju slike koji bi bio uzrokovan gubitkom SNR-a na višem faktoru ubrzanja.

Vremenski razriješene CE MRA tehnike imaju koristi od višeg SNR-a na 3.0T. Vremenske rezolucije od 2.9 sec. opisane su za neurovaskularno snimanje na 1.5T iako je to nauštrb dramatično smanjenoj prostornoj rezoluciji i anatomskoj pokrivenosti. Na 3.0T, viši signal može se koristiti za poboljšanje prostorne rezolucije i za smanjivanje vremena



skeniranja. Kao posljedica toga, kroz određeni period vremena, mogu se prikupiti dinamičnije MRA slike (frame/sec) na 3.0T uz sačuvanje pokrivenosti i prostorne rezolucije. Povrh toga, korištenjem tehnike usporednog snimanja, djelomično *Fourier snimanja* i nedavno razvijene tehnike dijeljenja pogleda, poput *keyhole*, TRICKS i TREAT nadalje su poboljšale vremensku rezoluciju CE MRA na 3.0T koja sad iznosi od 1 do 2 sekunde za cerebrovaskularno snimanje uključujući i nad-aortalne krvne žile te Willisov krug, s manjim gubicima u prostornoj rezoluciji zbog bržih stopa izmjene slika (26). Budući da su hardver i softver aplikacije krojene po mjeri 3.0T sustava, postići će se daljnja poboljšanja u vremenskoj i prostornoj rezoluciji CE MRA na 3.0T. Protekle godine Willinek i suradnici opisali su protokol koji koristi kombinaciju centrirano-faznog reda, *keyhole* snimanja i SENSE-a kako bi dobili vremenski razriješene MRA-e s vremenskom rezolucijom od 608 milisekunda i prostornom rezolucijom od  $1.1 \times 1.4 \times 1.1 \text{ mm}^3$ .

#### *MR snimanje bez upotrebe kontrastnog sredstva (od engl. Phase contrast angiography)*

PC MRA jedna je od najrjeđe korištenih MRA tehnika. PC MRA stvara kontrast slike primjenom bipolarnih brzih i šifriranih gradijenata predodređene vrijednosti odnosno VENC-a (*engl. elocity encoding gradients of a predeter mined value*). Za svako RF pobuđivanje gradijenti se primjenjuju dva puta sa suprotnim polaritetima tako da nepokretna tkiva ne dobivaju nikakvu fazu. Rezultat je promjena u fazi koja nastaje samo u pokretnim spinovima, a ovisna je o smjeru i brzini toka. Zbog toga što je signal u PC MRA proporcionalan s brzinom protjecanja krvi, iz tih sekvenci se mogu dobiti hemodinamične informacije. Također, PC snimanje daje bolje potiskivanje pozadine u odnosu na TOF MRA. Faktori koji sprečavaju PC MRA da se šire koristi za neurovaskularno snimanje jesu: niža rezolucija, duže vrijeme prikupljanja podataka i više pogoršanja zbog vibrirajućeg protjecanja u usporedbi s TOF i CE MRA.

Dvodimenzionalne PC tehnike primarno se koriste u procjeni venskog sustava kao dopuna TOF MRA. Trodimenzionalne PC tehnike primarno se koriste u određivanju intrakranijalnog krvarenja i slijede prije apliciranja kontrasta odnosno gadolinija (tablica 2). U tim slučajevima T1 se skraćuje kod hematoma ili korištenjem gadolinija što rezultira slabijim potiskivanjem pozadine na TOF sekvencama. Povrh toga intravenski gadolinij može uzrokovati zagađenje vena na TOF MRA. Povrh toga, istražuju se nove tehnike kako bi se prebrodila dosadašnja ograničenja PC MRA. Gu i suradnici nedavno su opisali 3D PC MRA tehniku na 1.5T koja koristi k-prostor za algoritam prikupljanja poznat pod kraticom VIPR (*engl. vastly*

*undersampled isotropic projection reconstruction*). VIPR tehnika može se koristiti kako bi se smanjilo vrijeme skeniranja bez pogoršanja pokrivenosti ili rezolucije. U usporedbi s konvencionalnim 3D PC MRA, PC-VIPR daje bolju pokrivenost, bolju prostornu rezoluciju i kraća vremena snimanja, prikazujući manje artefakata zbog vibrirajućeg protjecanja. Povrh toga brzine protjecanja mogu biti izračunate u bilo kojoj krvnoj žili na slici bez dodatnog snimanja. PC-VIPR pokazao se korisnim kod životinjskih modela za procjenu hemodinamičnih učinaka karotidne stenoze i određivanja gradijenta pritiska s unutar cerebralinih aneurizmi što nije moguće ni s TOF, ni CE tehnikama. PC tehnike poput TOF i CE imaju koristi od dobijanja signala na 3.0T. PC MRA tehnike, koje se izvode na 1.5T i 3.0T, jednako su točne što se tiče mjera protjecanja i istraživanja in vitro, a pokazala su da je šum, koji se mjeri kao postotak VENC-a, značajno niži na 3.0T. To znači da postoji veća ugrađena tolerantnost za odabir VENC-a na 3.0T nego na 1.5T. Na 3.0T može se odabrati viši VENC kako bi se smanjili artefakti preklapanja u predjelima visokog protjecanja, dok se u isto vrijeme održava mogućnost za otkrivanje žila s relativno sporim protokom (27-29).

**Tablica 2:** Prednosti i nedostaci PCA, 2D PCA i 3D PCA

| PCA         | PREDNOSTI  | NEDOSTATCI   |
|-------------|--|--|
| Općenito    | -Različita brzina dekodiranja dopušta prikaz sporog i brzog protoka<br>-Izvanredna supresija pozadine (ako je debljina sloja > 60mm)<br><br>minimalni saturacijski učinak; široka<br>-Razlikovanja tekuće i stacionarne krvi (haemorrhagie)<br>-Slike pravca protoka | -Dugo TE<br>-Slabiji učinak presaturacije, samo za usku prugu krvne žile   |
| 2D PCA      | -Kratko vrijeme skena (jedan ili nekoliko slojeva)<br>-Korisno za pregled (screening)  | -Nema projekcije slike<br>-Široki voxeli prema debljini sloja<br>-Niski odnos signal/šum (SNR)<br>-Slabljenje signala s preklapajućim slojevima (prema debljini sloja) |
| 2D Cino PCA | -Različita brzina dekodiranja<br>-Vremenska rezolucija<br>-Informacija o hemodinamskom protoku   | -Potreban srčani (EKG) "trigering";<br>dulje vrijeme skeniranja  |
| 3D PCA      | -Mali voxeli<br>-Moguća reprojekcija i subvolumen  | -Dugo vrijeme scana<br>-Osjetljivost na pokrete<br>-Artefakti iskrivljenosti polja (zrak/kost)   |

**Izvor:** Petar Strugačevac. Teorijska osnova MRI tehnike. Klinička bolnica Osijek.

### 3.9.3. Prikazivanje tumora mozga te ostalih bolesti i stanja

Za većinu neurovaskularnih patologija poput: intrakranijalnih aneurizmi, arteriovenskih malformacija (AVM), arteriovenskih fistula (AVF) i kariatidne ateroskleroze, glavna tehnika za dijagnozu i karakterizaciju uvjerljivo je DSA. Mnoge studije procjenjivale su mnoge neinvazivne tehnike poput MRA, CTA, ultrazvuka kao zamjena DSA-i, ali niti jedna od tih tehnika ne može se mjeriti s DSA-om s obzirom na njezinu vremensku i prostornu rezoluciju. Unatoč tome, većina institucija sada koristi neinvazivne tehnike kao glavni alat za otkrivanje većine neurovaskularnih poremećaja.

Mozak i središnji živčani sustav (*engl. CNS*) su najčešće istraživana područja na 3.0T MRI. Teoretsko dvostruko povećanje SNR-a može se koristiti kako bi se povećala prostorna rezolucija ili smanjilo vrijeme prikupljanja. Međutim, nedostaci na 3.0T uključuju povećana geometrijska iskrivljenja izazvana osjetljivošću, izraženije artefakte protoka i pokreta te

povećanu pohranu RF energije. Te poteškoće su srećom ograničene samo na mozak, u odnosu na druge dijelove tijela zbog ograničenog polja snimanja (FOV) i male količine kretanja.

Najjasnija upotreba povećanog SNR-a u snimanju živčanog sustava su: kraće vrijeme prikupljanja podataka, manja veličina piksela (poboljšana prostorna rezolucija) i tanji slojevi ili kombinacija tih stavki. Tschampa izvješćuje da se broj prosjeka može smanjiti za faktor od 2, u T2 weighted TSE-u kod hipokampusa, a matriks se može udvostručiti s 512 na 1024 kod 3.0T u usporedbi s 1.5T, dok bi se održao visok SNR olakšavajući dijagnozu hipokampalne skleroze (30).

### *Aneurizme*

Pokazalo se da na uređaju 1.5T MRA tehnike uvjerljivo prikazuju aneurizme veće od 3 mm. Meta-analiza koja preispituje točnost MRA za otkrivanje aneurizmi javlja cjelokupnu osjetljivost od 87% i specifičnost od 95% za MRA preglede koji se izvode na jačinama polja manjima od 3.0T. Osjetljivost je bila veća za aneurizme veće od 3 mm (94%) u usporedbi s aneurizmama od 3 mm ili manje (samo 38%). Tijekom godina tehnološki napreci poboljšali su kvalitetu MRA do te razine da se aneurizme manje od 2 mm sada mogu uvjerljivo otkriti na 1.5T. Rana istraživanja 3.0T MRA pokazala su da se aneurizme promjera 1 mm mogu otkriti koristeći 3D TOF MRA. Povrh toga, opisana je dobra atomska korelacija s DSA-om u karakterizaciji veličine i oblika aneurizmi. Pitanje poboljšava li snimanje na 3.0T osjetljivost za otkrivanje aneurizmi ostaje nerazriješeno. Do ovog trenutka, jedno istraživanje koje uključuje 28 slučajeva uspoređivalo je 3.0 TOF MRA s 1.5T TOF MRA u ocjenjivanju aneurizmi. U tom istraživanju kvaliteta slike smatrana je boljom na 3.0T, ali nije bilo aneurizmi koje su otkrivene na 3.0T, a da nisu isto tako bile vidljive na 1.5T.

Istraživači su uspoređivali 3D TOF MRA i CE MRA na 3.0T za procjenjivanje nerasprnutih aneurizmi, ali nisu došli do zaključka koja je tehnika bolja. U jednom istraživanju TOF MRA pokazala je bolju cjelokupnu kvalitetu slike nego CE MRA, te je otkrila više aneurizmi nego CE MRA (100% naspram 92.9%). Drugo istraživanje nije našlo nikakvu značajnu razliku u kvaliteti slike između te dvije tehnike i otkriveno je da CE MRA otkrila sve aneurizme koje je prethodno otkrila i TOF MRA. Navedena istraživanja značajno su se razlikovala u protokolima snimanja i izvještenim prostornim rezolucijama, što je uspoređivanje tih dviju tehnika učinilo teškim. Napomena, oba istraživanja su obznanila da je CE MRA bila bolja u prikazu divovskih aneurizmi i aneurizmi sa slabim protjecanjem, moguće zbog veće osjetljivosti TOF MRA na zasićenje protoka.

Endovaskularno liječenje intrakranijalnih aneurizmi postalo je prihvaćena alternativa kirurškom liječenju, ali postoji rizik od ponovnog krvarenja koji po pacijentu iznosi 0.2% slijedeći embolizaciju puknutih aneurizmi. Procjenjuje se da se rekanalizacija aneurizmi, koja slijedi likvidaciju, pojavljuje u 10% do 40% pacijenata zbog kontinuiranog širenja aneurizme ili zbijanja zavojnica. To je rezultiralo time da aneurizme, koje se liječe endovaskularno, zahtijevaju produžene kontrole snimanja. Zbog mogućeg poboljšanja i dodatnih troškova povezanih s izvođenjem DSA-a, nekoliko istraživača okrenulo se MRA-i (koja je sigurnija za spiralne aneurizme na jačinama polja do 3.0T) kao mogućoj zamjeni DSA-i za kontrole poslije liječenja, dok su neke institucije do sada koristile MRA gotovo isključivo za kontrole spiralnih aneurizmi.

Kwee i Kwee (31) izveli su meta-analizu sa 16 istraživanja o korištenju MRA nakon spirale. 14 istraživanja ocijenjivalo je TOF MRA, a njih 7 CE MRA. Za istraživanja, koja su proučavala TOF MRA, osjetljivost za otkrivanje preostalog protjecanja u vratu spiralne aneurizme kretala se od 29.4% do 100% s procjenom udružene osjetljivosti od 81%. Specifičnost za TOF MRA kretala se od 50% do 100% s udruženom procjenom od 90.6%. Za CE MR osjetljivost je bila od 72% do 100% (udružena osjetljivost 86.8%), a specifičnost je bila od 73.7% do 100% (udružena specifičnost 91.9%). Nekoliko istraživanja direktno je usporedilo CE MRA sa 3D TOF MRA za projenjivanje spiralnih aneurizmi. Dok je cjelokupan dojam taj da je CE MRA malo više osjetljiv na ostatke i ponovna pojavljivanja aneurizmi, ne postoji stvaran dogovor oko toga, a neki su predložili da je optimalna strategija za postembolizacijsku MRA kontrolu izvođenje obiju tehnika iz razloga što se one nadopunjuju (32).

Neki istraživači predložili su dodavanje intravenskog kontrasta na 3D TOF MRA koji može poboljšati jačinu signala i otkrivanje patologije. Međutim, istraživanje Cottiera i suradnika (33) otkrilo je da dodavanje kontrasta nije poboljšalo mogućnost TOF MRA za otkrivanje preostalih ili ponovno pojavljujućih aneurizmi. Veliko ograničenje TOF MRA za procjenjivanje spiralnih aneurizmi je podložnost promjenama lokalnog magnetskog polja uzrokovanog masom same spirale. Efekti podložnosti obično su izraženiji na višem TE, a pokazalo se da MRA koje koriste TE viši od 5 milisekunda prikazuju artefakt u blizini spirale približno 1 do 2 mm (132). Na 1.5T korištenjem kratkih TE-a (manje od 2.5 milisekunda) smanjuje se ispad signala povezan sa spiralama i tako poboljšava vizualizaciju bližih žila, a u nekim slučajevima i male ostatke aneurizme.

S iznimkom izvještaja Majoiea i suradnika (34), istraživanja uključena u meta-analizu Kwee i Kweeja (35) izvođena su na MR jačini polja od 1.5T ili manje. Do danas, autori su

svjesni pet kliničkih istraživanja MRA-e na 3.0T korištenih u kontroli spiralnih aneurizmi. Tri navedena izvještaja usporedila su 3D TOF MRA na 3.0T i DSA te otkrili su da se MRA slaže s DSA oko prisutnosti preostalog protjecanja aneurizmi u 86% do 94% slučajeva. U sva tri izvještaja postoji nekoliko slučajeva gdje je MRA pokazala moć nad aneurizmama, dok je DSA pokazala totalnu blokadu, a pretpostavlja se zbog ograničenog broja projekcija dobivenih u DSA. U tim slučajevima aneurizme su potvrđene na ponovljenoj angiografiji i uspješno otklonjenje endovaskularno ili kirurški. Također, bilo je nekoliko mjesta u izvještaju na kojima se oblik nezačepljenih dijelova aneurizme mogao puno bolje procijeniti na MRA, prvenstveno kao rezultat zamračenja aneurizme od strane spirale na DSA.

Dirketna usporedba između 1.5T i 3.0T MRA za kontrolu spiralnih aneurizmi spominje se samo u jednom istraživanju koje je otkrilo da 3D TOF MRA, za snimanje na 3.0T, nema nikakvu korist u otkrivanju ostataka ili ponovno pojavljenih aneurizmi. To može biti zbog izraženijih artefakata osjetljivosti na 3.0T što rezultira većim zamračenjem žila u blizini aneurizme u usporedbi s 1.5T. U *ex vivo* pokusima Walker i suradnici pokazali su da je obujam gubitka signala, izazvan osjetljivšću kojeg uzrokuju spirale na TOF MRA, veći na 3.0T nego na 1.5T, a uže naslagane spirale isto tako izazivaju artefakte. Na obje jačine polja artefakt je bio izraženiji u smjeru šifriranja frekvencije, a osjetljivost se mogla smanjiti smanjivanjem TE-a. Istraživači su zaključili da je 1.5T bolji od 3.0T za procjenu spiralnih aneurizmi kada se koriste 3D TOF tehnike. Potpuno suprotno, Majoie i suradnici (34) otkrili su u svojim serijama usporedbi TOF MRA-e s DSA-om da su artefakti osjetljivosti, uzrokovani masom spirale, minimalni i upliću se u procjenjivanje začepjenja aneurizme. Trebalo bi napomenuti da ta analiza nije uključivala usporedbu s MRA na 1.5T.

CE MRA se pokazala manje podložnom na artefakte uzrokovane spiralom na 3.0T. Anzalone i suradnici (36) otkrili da je CE MRA jednaka TOF MRA-i u 79.6% slučajeva te da je bolja od TOF MRA u 20.4% slučajeva za vizualizaciju prohodnosti aneurizme. Nadalje nije bilo slučajeva gdje je TOF MRA bila bolja od CE MRA. Ti rezultati ukazuju na to da je CE MRA visoke rezolucije u povlaštenom položaju za kontrolu embolizacije na 3.0T.

#### *Arteriovenske malformacije i fistule (AVM/AVF)*

Za dijagnozu i karakterizaciju AVM-ova i AVFova, konvencionalni DSA (prostorna rezolucija od  $0.1 \times 0.1 \text{ mm}^2$  i 10 slika po sekundi) nastavlja biti glavni alat. Međutim, MRA tehnike pokazale su se vrlo učinkovitim za snimanje AVM-ova, posebno u predoperativnom planiranju i radiooperaciji. Visoka prostorna rezolucija je neizostavna za procjenu strukture AVM-ova uključujući arterije, veličine nidusa i odvodne vene. Dobra vremenska rezolucija

dopušta: razlikovanje malih hranećih arterija od vena, procjenu venskog odvođenja i rano otkrivanje odvodnih vena (koje mogu biti jedini znak prostalog skretanja kod liječenih AVM-ova i AVF-ova).

Duran i suradnici (37) usporedili su konvencionalnu 3D TOF MRA s brzom CE MRA sekvencom na 1.5T u procjeni intrakranijalnih AVM-ova. Prostorna rezolucija bila je bolja za TOF tehniku, ali je CE MRA bila bolja u odnosu na TOF MRA zbog mogućnosti otkrivanja arterija hranilica i broja venskih odvoda. Nadmoć CE MRA-e bila je poboljšana mogućnost prikazivanja venskih struktura (to bi se smatralo nedostatkom u mnogim drugim primjenama koje zahtijevaju potiskivanje signala venskih struktura). Unatoč tomu nijedna MRA tehnika nije bila dobra kao DSA za procjenu AVM-ova. Heidenrich i suradnici (38) usporedili su 3D TOF MRA na 1.5T i 3.0T za procjenu AVM-ova. MRA na 3.0T bila je nadmoćnija u odnosu na 1.5T u otkrivanju hranećih arterija, površinskih vena i dubokih vena. U konačnici, preko više od 20% hranećih arterija otkriveno je na 3.0T u usporedbi s 1.5T (73% u odnosu na 52%). U procjeni dubokih i površinskih odvodnih vena 3.0T MRA otkrio je 72% dubokih i 58% površinskih odvodnih vena, dok je 1.5T otkrio samo 59% dubokih i 25% površinskih. MRA na 3.0 i 1.5T nije usporediv s DSA, a nijedna od izvođenih MRA tehnika nije uspjela vizualizirati strukturu AVM-ova koja bi bila prikladna za određivanje terapije embolizacije. Nadalje, na obje jačine polja postojao je trend precjenjivanja veličine nidusa u malim AVM-ovima i podcijenjivanje veličine nidusa u većim AVM-ovima.

Dinamična i vremenski razriješena CE MRA sad se koristi za istraživanje AVM-ova budući da je u mogućnosti dati hemodinamične informacije i ima mogućnost prikaza procesa prijelaza, poput ranog punjenja vena, što je jedna od karakteristika AVM-ova i AVF-ova. Na 1.5T opisuju se dinamične CE MRA tehnike sa stopom od jedne slike po sekundi i vremenskom rezolucijom od 900 milisekunda (39).

Vremenski razriješene CE MRA tehnike na 1.5T pokazale su osjetljivost koja se kretala od 95% do 100% za otkrivanje arteriovenskog skretanja zbog AVM-ova i AVF-ova. Pokazale su sukladnost s DSA u određivanju vrste venskih odvoda (duboke ili površinske). Nadalje, dinamična CE MRA pokazala se nadmoćnijom u odnosu na TOF MRA u svojoj sposobnosti za otkrivanje AVM-ova i AVF-ova. Nažalost, MRA tehnike visoke vremenske rezolucije na 1.5T imaju ograničenu prostornu rezoluciju što može spriječiti otkrivanje malih hranećih arterija i odvodnih vena.

CE MRA tehnike imaju koristi od vrijednosti SNR na 3.0T. Saleh i suradnici (40) opisali su snimanje AVM-ova na 3.0T korištenjem kombinacije MRA statične visoke prostorne rezolucije i dinamične CE MRA visoke vremenske rezolucije. Za dinamični CE MRA

upotrijebili su 3D GRE sekvencu s faktorom usporednog snimanja koji je iznosio 3 (iPAT-3), a mogao je pokriti kraniocervikalne žile od luka aorte do Willisovog kruga s prostornom rezolucijom od  $1.2 \times 1 \times 4 \text{ mm}^3$  i vremenskom rezolucijom od 1.5 sekundi. Statična CE MRA visoke prostorne rezolucije koristila je 3D GRE sekvencu s jednim zadržavanjem daha s iPAT-4 što je rezultiralo izotropičnim dimenzijama vokselâ od  $0.8 \times 0.7 \times 0.8 \text{ mm}^3$ . Istraživači su otkrili da se te dvije tehnike nadopunjuju u davanju informacija budući da je dinamična CE MRA davala hemodinamične informacije poput ranog venskog punjenja i retrogradnog venskog protjecanja, dok je statična CE MRA pokazivala 100% hranećih arterija i odvodnih vena koje je otkrio DSA. Također je precizno i točno mjerila veličinu nidusa.

### *Ekstrakranijalne karotidne stenoze*

MRA se koristi kao glavni neinvazivni alat snimanja za procjenu karotidne stenoze. Nedavna meta-analiza, na MRA za točnu procjenu bolesti unutarnje karotidne arterije (*engl. ICA*), otkrila je cjelokupnu osjetljivost TOF MRA-e (2D i 3D) od 70% do 99%. Za stenoze je iznosila 91.2% sa specifičnošću od 88.3% (86.7 do 89.7), dok je cjelokupna osjetljivost CE MRA-e bila 94.6% (92.4% do 96.4%) sa specifičnošću od 91.9% (90.3% do 93.4%) (86). Osjetljivost CE MRA-e za otkrivanje začepjenja ICA-e bila je malo bolja (99.4% u odnosu na 94.5 za TOF MRA). Za manje ozbiljnje stenoze ni TOF MRA ni CE MRA nisu bile osjetljive metode, ali je CE MRA bila nadmoćnija (65.9% u odnosu na 37.9% za TOF MRA). Analiza izvješća koja direktno uspoređuje TOF i CE MRA otkrila je da su za stenoze višeg reda obje tehnike imale jednaku specifičnost, ali je CE MRA bila osjetljivija od TOF MRA (96.2% vs. 89.6%). Taj pregled sadržavao je istraživanja koja su koristila 2D i 3D tehnike za svoju analizu TOF MRA (1991. godina). Zbog značajnog napretka, koji se dogodio u MR tehnologiji tijekom proteklih 20 godina, postoje oni koji vjeruju da su sadašnje najsuvremenije 3D TOF MRA tehnike točnije od CE MRA-e za određivanje ozbiljnosti karotidne bolesti i predložili su optimalnu strategiju izvođenja visoko rezolucijske CE MRA-e i 3D TOF MRA. Ipak, većina sadašnjih istraživanja MRA za karotidnu bolest više pažnje daje CE MRA.

TOF i CE MRA na 1.5T obično precijenjuju stupanje stenoze u uspoređi s DSA. Neki vjeruju da se taj fenomen događa zbog korištenja različitih projekcija u mjerenju ne-kružnih lumena, dok MRA može biti promatrana iz bilo koje projekcije, DSA se tipično dobiva u samo dvije do četiri ravnine. Stoga, DSA ne uspijeva pokazati najuže stenoze. Drugi su pokazali da MRA precijenjuje stupnje stenoze, čak i kad se promatraju identične ravnine, čime se sugerira da je precjenjivanje stupnja stenoze inherentno CE MRA-i.

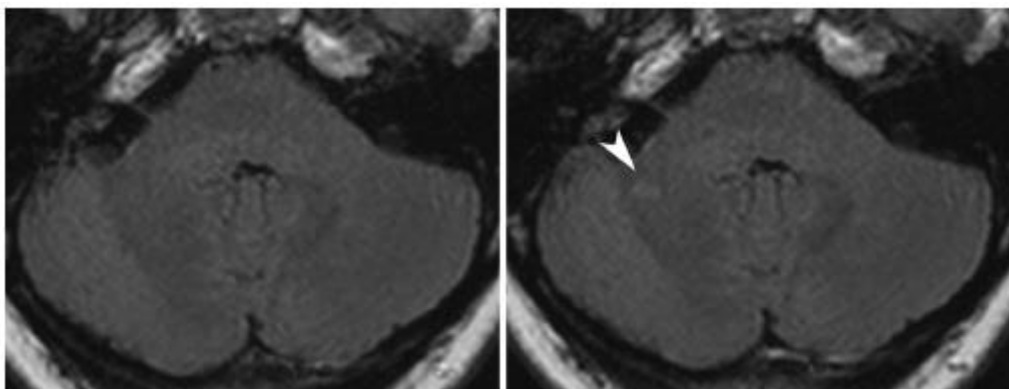


Istraživanja, iz posljednjeg desetljeća, koja uspoređuju CE MRA na 1.5T s DSA-om, izvijestila su o osjetljivosti na MRA koja se kreće od 92% do 100% i specifičnosti od 80.6% do 99.3% za stenozе od 70% i više. Značajno za spomenuti jest to da specifični parametri snimanja, o kojima se izvještava u ovim istraživanjima, značajno variraju sa širokim rasponom u prostornoj rezoluciji i vremenima skeniranja. Zanimljivo je napomenuti da je protokol snimanja s najboljom kombinacijom osjetljivosti i specifičnosti (100% do 99.3%) imao najdulje vrijeme snimanja (58 sekundi) i najmanje voksele ( $0.66\text{mm}^3$ ). Temeljeno na kolektivnom iskustvu sa CE MRA-om visoke rezolucije sugerira se da duža vremena skeniranja (posljedično i skenovi više rezolucije) rezultiraju točnijim pregledima. Neki istraživači su predložili duplu dozu kontrasta kako bi se poboljšao SNR i CNR koji može podržati snimanje više rezolucije.

Postoji relativno mala količina literature o 3.0T MRA za procjenu kariatidne stenozе. Trenutno, svi veći proizvođači prodaju neurovaskularne spirale sa 8 ili više kanala. Postojeće objavljene literature o zatiljnoj kariatidnoj MRA na 3.0T izvijestile su o boljoj kvaliteti slike u usporedbi s 1.5T. Standardne komercijalno dostupne sekvence za CE MRA na 3.0T još su manjkave u odnosu na DSA za mjerenje kariatidne stenozе. Neki su istraživači izveli CE MRA visoke rezolucije s malim FOV-om (14 do 16 cm) fokusirajući se na računanje koristeći površinske spirale s odabranom prostornom rezolucijom od  $0.27\text{mm}^3$  (dalje poboljšana na  $0.03\text{mm}^3$  nakon interpolacije nula od punjenja), a preeliminarni rezultati pokazali su odličnu korelaciju te tehnike s DSA za mjerenje stenozе. Jasno je da će se poboljšana prostorna rezolucija MRA na 3.0T prevesti u poboljšanu mogućnost dijagnoze i kvantifikaciju kariatidne stenozе u usporedbi s 1.5T. Veliki interes usmjeren je visokoj prostornoj rezoluciji MR *in vivo* snimanja kariatidnih arterija izvođen na 1.5T koja su pokazala da se oblik i sadržaj kariatida mogu točno opisati MR snimanjem. Za razliku od luminalnih tehnika poput MRA i DSA, visoko rezolucijsko MR snimanje može otkriti indikacije nestabilnosti (poput puknuća, velike lipidne jezgre i unutarnjeg krvarenja) koji mogu biti bolji predznaci rizika srčanog udara. Rani radovi o snimanju karotida na 3.0T pokazali su da su kriteriji za interpretaciju otkrića na 1.5T primjenjivi i na 3.0T te da se na 3.0T poboljšala cjelokupna kvaliteta slike što se manifestira boljim SNR-om karotidnog zida, poboljšanim CNR-om lumena i boljom prostornom rezolucijom. Underhill i suradnici (42) otkrili su da, iako postoji dobar dogovor u karakterizaciji sadržaja lumena krvnih žila na 1.5T i 3.0T, slike na 1.5T zapravo su bolje u procjeni određenih komponenti lumena. Posebno otkrivanje krvarenja bilo je bolje na 1.5T. Povrh toga kalcifikacija je bila veća na 3.0T zbog izraženijih efekata osjetljivosti na većoj jačini polja (41).

## *Multipla skleroza (MS)*

Povećanje SNR-a na 3.0T moglo bi se teoretski koristiti kako bi se poboljšalo otkrivanje lezija kod upalnih bolesti mozga npr. MS. Bachman je istraživao 22 pacijenta s MS na 1.5T i 3.0T sustavu s FLAIR sekvencom koristeći istu prostornu rezoluciju. Bachman je otkrio da se vidi značajno više lezija na 3.0T stoga je vidljivost lezija bolja na 3.0T. Wattjes je izveo usporedbu između 1.5T i 3.0T snimanja mozga kod 40 pacijenata s klinički izoliranim sindromom koji ukazuje na MS. Izvjestio je da osjetljivost značajno viša, ponajviše kod otkrivanja upalnih lezija, na 3.0T u usporedbi s 1.5T. Ako prevedemo te rezultate u McDonaldovu klasifikaciju u podgrupu od 19 pacijenata, Wattjes je otkrio da je jedan pacijent prešao s McDonaldovog negativna u pozitiv. Klinički, klasifikacija prema 3.0T MRI znači da za pojedinog pacijenta postoji veća mogućnost za razvijanje konačne MS nego što se na to sumnjalo na 1.5T MRI. Prednost 3.0T u odnosu na 1.5T kod pacijenata s klinički izoliranim sindromima jest dijagnoza profinjenijih promjena u bijeloj tvari i bolje predviđanje razvoja konačne MS, isto kao tijekom bolesti (slika 6). Mogući dublji smisao otkrića, temeljen na dokazima, može biti rano liječenje i početak oporavka. Od veće kliničke važnosti je razlika u kliničkim bodovima prema jačini polja. Prosječno pacijenti u komparativnom istraživanju, koje je proveo Wattjes, imali su više bodova na Barkhofovoj ljestvici na 3.0T MRI u usporedbi s pripadajućim 1.5T MRI-om. U istraživanju 25 pacijenata s MS Sciotte je izvjestio: 21% povećanje u broju otkrivenih lezija prikazanih s kontrastom, 30% povećanje u poboljšanju prikaza obujma lezija i 10% povećanje u ukupnom obujmu lezija na 3.0T sustavu u odnosu na 1.5T. Daljnja istraživanja su potrebna i izvode se kako bi se potvrdila ta početna otrića i kako bi se istražila uloga 3.0T MR snimanja kod MS u odnosu na smisao za terapiju, ishod i invaliditet. Nedavna istraživanja sugeriraju da 3.0T utječe na MS klasifikaciju te da bi trenutno korišteno bodovanje trebalo biti preispitano (43).

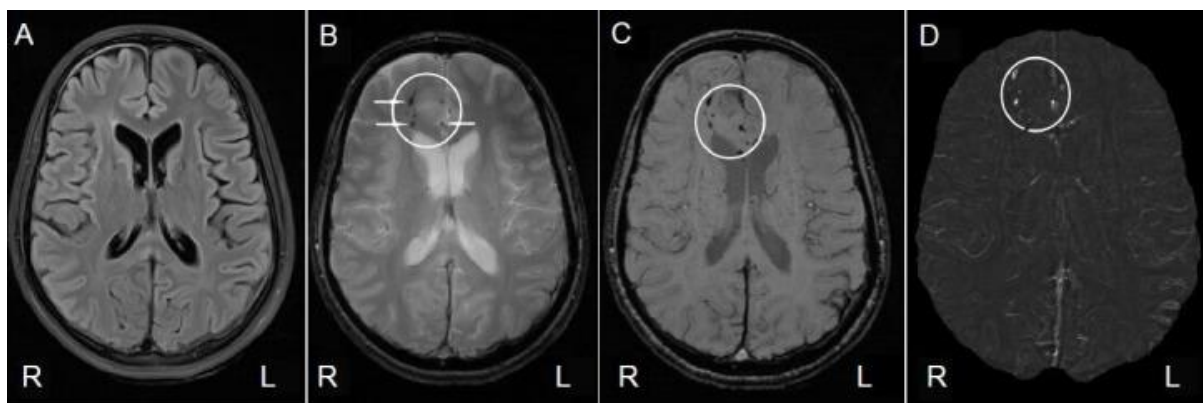


**Slika 6.** Intraindividualna usporedba aksijalne FLAIR sekvence u 31-godišnje bolesnice s jednostranim optičkim neuritisom. Veća osjetljivost u otkrivanju upalne lezije mozga dokumentira se na 3.0 T (slika desno) u usporedbi s 1.5 T (slika lijevo)

**Izvor:** Sicotte NL, Voskuhl RR, Bouvier S, Klutch R, Cohen MS, Mazziotta JC. Comparison of multiple sclerosis lesions at 1.5 and 3.0 tesla. *Invest Radiol* 2003;38(7):423–7.

### *Tumori na mozgu*

Jači učinak gadolinijskog kontrastnog sredstva primjećen je kod MR snimanja T1 vremena na 3.0T. Dok je relaksacija Gadolinij-kelata konstantna na 1.5T i 3.0T, poboljšanje je povećano na 3.0T zbog produženja T1 relaksacije tkiva. To se može objasniti činjenicom da se na jači učinak skraćivanja T1 postkontrastnog vremena gleda s dužom osnovicom T1-vremena opuštanja. Krautmacher izvješćuje, iz komparativnog pokusa na pacijentima s lezijama na mozgu koje poboljšavaju kontrastnost, da je veća kontrastnost prikaza lezija na mozgu na višem MR polju u usporedbi s 1.5T, čak i s pola standardne doze (182). U snimanju perfuzije dinamične osjetljivosti s kontrastom (*engl. DSC*) mozga na 3.0T, Manka je smanjio ukupnu dozu kontrastnog sredstva na jednu četvrtinu standardne doze na 1.5T te je još uvijek je održao dijagnostičku kvalitetu koja daje vrijednost prosječnog vremena prelaska (*engl. MTT*) i nije se značajnije razlikovala između standardnih (0.2 mmo/kg bw), polustandardnih (0.1 mmol/kog bw) i četvrtine stadardnih (0.05 mmol/kog bw) doza. U nedavnom sistematičnom istraživanju glioma kod štakora koje je proveo Wintersberger, dobitak SNR-a u TSE sekvenci na 3.0T bio je blizu očekivanog udvostručenja s još većim povećanjem CNR-a kod tumora. Međutim, dobitak CNR-a kod tumora je ograničen gradijent-eho sekvencama (slika 7). Poboljšana osjetljivost T1 skraćene kontrastne sekvence, kod kliničkog 3.0T snimanja, može se koristiti kako bi se poboljšao CNR kod tumora više nego da se smanji doza u kliničkom okruženju.



**Slika 7.** MRI prikaz mozga pacijentice (38 godina) na 3T (Simens) MR uređaju 2 mjeseca nakon traumatske ozljede mozga. (A) T2 FLAIR sekvenca ne pokazuje abnormalnosti. (B) Gradient echo sekvenca prikazuje tri lezije u desnom prednjem režnju (bijele strelice u bijelom krugu). (C) Slika pokazuje više lezija niskog intenziteta na istom mjestu te u corpus callosumu (bijeli krug). (D) Slika pokazuje lezije visokog intenziteta (bijeli krug) i duboke vene (crna strelica). R: pravo; L: lijevo

**Izvor:** <http://www.ajnr.org/content/26/9/2229>

### *Moždani udar*

DWI je metoda snimanja kod ranog otkrivanja moždanog udara koja ima glavnu ulogu u otkrivanju tkiva u riziku kod akutnog i hiperakutnog udara. Trenutna ograničenja DWI na jačini polja od 1.5T ili niže uključuju: nizak SNR ili ADC vrijednost, nizak SNR kod malih ishemičnih lezija i narušavanje kvalitete slike zbog artefakata povezanih s osjetljivošću, ponajviše u echo planaranom MR snimanju koje se obično koristi u DWI-u. Ovo drugo je raširenije kod 3.0T DWI u usporedbi s 1.5T DWI u među-individualnom komparativnom istraživanju 25 pacijenata koji su imali kliničke simptome ishemičnog udara i podvrgnuti su DWI-u nasumičnim redoslijedom na 1.5T i na 3.0T. Kao što je očekivano, kvalitativna analiza kvalitete slika otkrila je nižu kvalitetu slike na 3.0T s bodovima koji su bez iznimke bili barem za jedan bod niži na ljestvici od 1 do 5. Međutim, značajno povećanje kontrastnosti lezija i mozga pronađeno je u ishemičnim lezijama na 3.0T DWI slikama u usporedbi s 1.5T, dovodeći do značajno veće vidljivosti lezija u 19/25 pacijenata koji su imali ukupno 48 ishemičnih lezija. Nadalje, u 8/19 pacijenata, 3.0T DWI pokazao je dodatna ishemična područja koja nisu otkrivena na 1.5T. Ono što je još klinički važnije, u 3/8 pacijenata dodatne lezije na 3.0T smještene su u području krvnih žila koje je bilo drukčije od lezija u području žila otkrivenih na

1.5T. Stoga, povećana osjetljivost za otkrivanje ishemičnih lezija je jasna prednost 3.0T nad 1.5T MRI-om pogotovo kod pacijenata s više moždanih embolija.

Iskrivljenje slike u eho-planarnom DWI-u zbog osjetljivosti može biti smanjeno korištenjem usporednog snimanja npr. SENSE-a kao što je već prije pokazano na 1.5T. U prospektivnom istraživanju 62 pacijenta, kod kojih se sumnjalo na moždani udar, artefakti kod DWI-a na 1.5T sa SENSE-om bili su manje izraženi u usporedbi s DWI-om bez SENSE-a. Sa SENSE-om broj koraka šifriranja faze je smanjen u stvaranju slike, dopuštajući kraći eho tok i smanjeno zamagljivanje, nauštrb SNR-a. Zbog ograničenja SNR-a, primjena visokih faktora usporednog snimanja ograničena je na jačinu polja od 1.5T ili manje (44). Ako uzmemo u obzir povećanu osjetljivost za dijagnozu ishemičnih lezija na 3.0T i teoretski udvostručen SNR, kombinacija eho-planarnog DWI-a sa SENSE-om čini se posebno korisna kod sustava s visokom jačinom polja (187). Khul je izvjestio o otkrićima komparativnog istraživanja 85 pacijenata kod kojih se sumnjalo na ishemični udar te su oni snimljeni eho-planarnim DWI-om na 3.0T, jednom s i jednom bez usporednog snimanja. Ukupna kvaliteta slike je smanjena zbog učinaka osjetljivosti i zamagljenja slike na DWI-u bez usporednog snimanja, ali ti učinci su značajno smanjeni ili čak spriječeni na DWI-u s usporednim snimanje te je kvaliteta slike bila značajno viša. U među-individualnom komparativnom istraživanju na 3.0T, koje je proveo Khul, 48/48 ishemičnih lezija je dijagnosticirano na DWI s usporednim snimanjem u usporedbi s 45/48 na standardnom DWI-u bez usporednog snimanja, ali nije bilo lažnih rezultata na DWI-u s usporednim snimanjem. Dijagnostička točnost DWI-a kod udara na 3.0T poboljšana je korištenjem usporednog snimanja s 94% na 100%. Nadalje, bodovi za dijagnostičku pouzdanost ishemičnih lezija u mozgu bili su značajno viši kod DWI-a s sporednim snimanjem nego bez usporednog snimanja. Važnost ovog drugog ne smije biti podcijenjena što se tiče kliničkog prihvaćanja DWI-a visokog polja kod udara i motivacije za korištenjem 3.0T za DWI kod snimanja živčanog sustava. Treba evaluirati daljnja istraživanja kako bi se pronašao odgovor može li se poboljšana dijagnostička točnost prevesti u promjene kliničkog upravljanja kod pacijenata koji pate od akutnog udara.

### *Funkcija mozga*

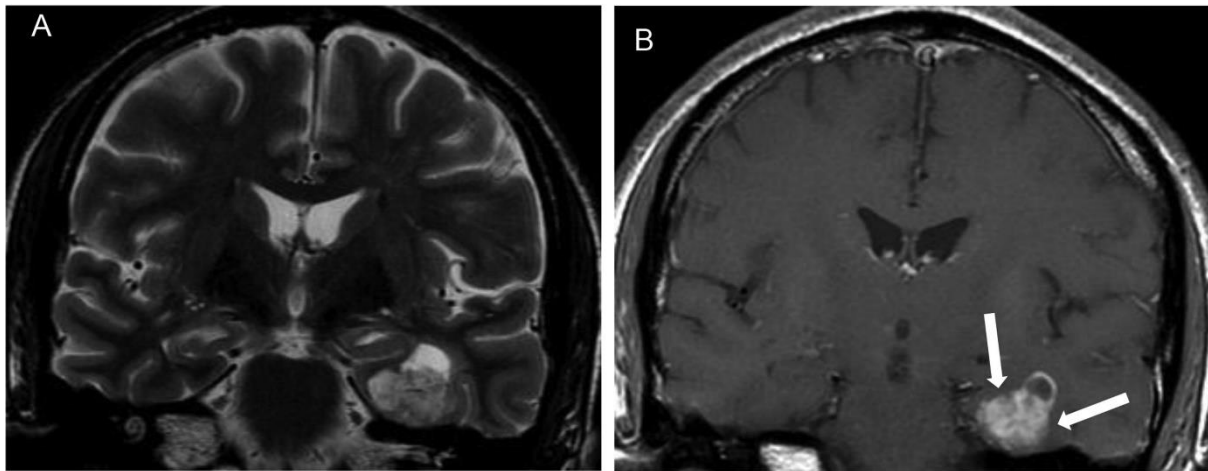
fMRI koji koristi BOLD kontrast trenutno je jedna od češće korištenih metoda za istraživanje funkcije mozga. U funkcionalnim MRI istraživanjima na 1.5T potrebne su velike populacije kako bi se dobila značajna statistička moć zbog ograničene promjene intenziteta

signala BOLD kontrasta koji je uzrokom ukupnog niskog SNR-a. Zbog poboljšanog BOLD kontrasta na visokom polju, koji se povećava linearno s jačinom magnetskog polja B<sub>0</sub>, nekoliko objavljenih istraživanja opisuju prednost 3.0T nad 1.5T u fMRI, uključujući jaču i pouzdaniju aktivaciju područja. Klinički još zanimljivije je pitanje je li povećanje BOLD kontrasta na 3.0T dopustilo otkrivanje suplementarnih područja aktivacije koji nisu viđeni na nižoj jačini polja. To je pitanje postavio Hoenig u među-individualnom komparativnom istraživanju. Deset zdravih dobrovoljaca pregledani su pomoću iste paradigme s bodovanom kognitivnom kompleksnošću. Istraživači su otkrili da je dodatna funkcionalna aktivacija otkrivena na 3.0T u SMA-i, odnosno stražnjoj predmotoričkoj regiji i u supramarginalnom girusu što nije bilo viđeno na 1.5T. Dodatno, kvantitativna analiza otkrila je da je ukupan prosječni broj aktiviranih vokseli za 60 do 80% viši na 3.0T u usporedbi s brojem na 1.5T. Ta otkrića su bila u skladu s objavljenim podacima u kojem se ukupno povišenje aktiviranih vokseli kretalo između 59% i 70% u usporedbi s 1.5T. Dodatnu aktivaciju opisali su Beisteiner, Maldijan i Overduin i Servos za somatopične senzorno-motoričke prikaze u primarnom senzornom režnju (45, 46). Povećanje BOLD-a, CNR-a te poboljšana osjetljivost i specifičnost fMRI-a na 3.0T može dopustiti istraživanje kompleksnih paradigmi čak i na jednom pacijentu/dobrovoljcu. U budućem radu korišteno je usporedno snimanje i spirala s višekanalnim primateljima signala kako bi se poboljšalo odvijanje fMRI-a na visokim i ultra visokim poljima.

#### **3.9.4. Prikazivanje tumora te ostalih bolesti i stanja drugih dijelova tijela**

##### *Glava i vrat*

Snimanje MR-om jedan je od najvažnijih dijagnostičkih alata u procjeni bolesti u području vrata ponajviše u evaluaciji i karakterizaciji tumora mekog tkiva te u procjeni lokalnih tumora koji se protežu i do nazofaringealnih karcinoma (slika 8). Dobitak signala na 3.0T potencijalno bi mogao poboljšati snimanje glave i vrata što se tiče prostorne rezolucije i vremena prikupljanja podataka. U mnogim centrima 3.0T zamijenio je 1.5T za primjenu kod snimanja vrata i glave uključujući MRI visoke rezolucije za unutarnje uho i kranijalne živce. Međutim od srpnja 2007. nije objavljeno nikakvo komparativno istraživanje koje bi podržalo taj praktični pristup iz perspektive temeljene na dokazima.

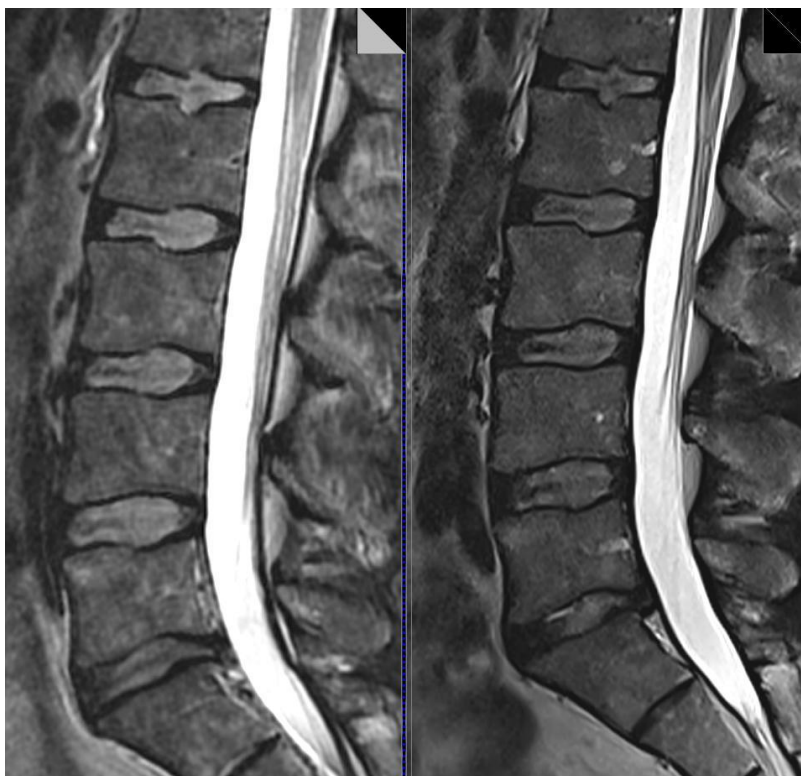


**Slika 8.** MRI prikaz ganglioglioma u 45-godišnjeg muškarca s refraktornom lijevom mezijalnom epilepsijom temporalnog režnja. A) Koronarna T2 mjerena slika B) CE koronarna T1 mjerena slika koja pokazuje solidnu cističnu leziju u mezijalnom lijevom temporalnom režnju s intenzivnim nakupljanjem kontrastnog sredstva (bijeke strelice)

**Izvor:** <http://www.ajnr.org/content/26/9/2229>

### *Kralježnica*

MR snimanje poželjna je metoda snimanja kod evaluacije kralježnice i leđne moždine. Poboľšanje SNR-a na 3.0T dopustilo bi povećanje prostorne rezolucije kod 3T MRI kralježnice u usporedbi s 1.5T (slika 9). Međutim, malo se pažnje posvećuje usporedbi 1.5T i 3.0T za snimanje leđne moždine. Dosad nije objavljeno nijedno sistematično istraživanje koje se tiče usporedbe strukture MR kralježnice na 1.5 i 3.0T osim MRI-a cijelog tijela. Cijena povećane osjetljivosti i nehomogenosti magnetskog polja, koja dolazi s povećanim SNR na 3.0T, važnija je kod primjene u velikom vidnom polju poput MRI-a kralježnice što bi se moglo smatrati jednim od razloga zašto se sistematična komparativna istraživanja ne bave kralježnicom. Dodatno, velika pohrana RF energije uzima se u obzir što zahtijeva korištenje usporednog snimanja i fazne spirale. Početna istraživanja snimanja tenzora difuzije leđne moždine na 3.0T izvješćuju o izvedivosti tehnike i boljoj kvaliteti slike u DTI-u na 3.0T u usporedbi s 1.5T. Buduća istraživanja moraju dokazati je li 3.0T MRI kralježnice daje dodanu kliničku vrijednost u usporedbi s 1.5T na visokoj razini dokaza.



**Slika 9.** 3T (lijevo) u odnosu 1,5 T (AIM Medical Imaging, desno) MRI lumbalne kralježnice. Kvaliteta rezolucije AIM-a jasno je superiornija.

**Izvor:** [http://www.scielo.br/scielo.php?script=sci\\_arttext&pid=S1807-59322015000900654](http://www.scielo.br/scielo.php?script=sci_arttext&pid=S1807-59322015000900654)

### *Kardiovaskularno snimanje*

MRA se često koristi kao rutinska dijagnostička metoda u neinvazivnom procjenjivanju vaskularnih bolesti. CE MRA i PCA tehnike imaju koristi od višeg SNR-a na 3.0T. U PCA, što je duže T1 vrijeme opuštanja i što je viša osnovica SNR-a, poboljšana je kontrastnost žila u odnosu na pozadinu. TOF MRA često se koristi za evaluaciju intrakranijalnih krvnih žila, a kraće TE na 3.0T poboljšava kontrastnost žila i mozga te smanjuje nehomogenost i artefakte pulsiranja. U prospektivnoj među-individualnoj usporedbi povećanje kontrasta i šuma, za faktor do 2.1, primjećeno je kod TOF MRA u Willisovom krugu.

Zbog dobitka u SNR-u i dužem T1 vremenu, poboljšani su prikaz krvnih žila u odnosu na ostalo tkivo. Početni rezultati komparativnog istraživanja pokazali su da bi se dobitak signala mogao uložiti u veću prostornu rezoluciju, brže vrijeme prikupljanja ili kombinacija objiju stavki. Pozamašan SNR kod visokog polja dopušta 3D TOF MRA Willisovog kruga na 1024



matriksu s prikupljanjem većeg broja podataka i klinički prihvatljivim vremenom prikupljanja u kombinaciji s usporednim snimanjem. Ultra-visoki matriks snimanja koristi boljem prikazu malih krvnih žila i vaskularnih patologija uključujući aneurizme i anterolateralne centralne arterije, što nije bilo dostižno na 1.5T. U nedavnom istraživanju na 3.0T, 24 od 130 i 30 od 130 dijelova žila (većina žila trećeg reda i male arterije), prikazane su samo one na visokoj prostornoj TOF MRA-i, ali ne i na 1.5T. Kao posljedica, 3.0T je poželjna jačina polja u usporedbi s 1.5T ili niže kako bi se izvela TOF MRA visoke rezolucije za evaluaciju cerebrovaskularne bolesti. Nadalje, početni podaci pokazuju da TOF visoke prostorne rezolucije na 3.0T poboljšava otkrivanje zaostalog protoka puknute ili uvijene aneurizme. Buduća istraživanja moraju dokazati može li poboljšanje ne-invazivnog MR snimanja pomoći u zamjeni DSA-e i kontroli prethodno liječenih anurizmi.

Kod CE MRA duže T1 vrijeme služi kako bi se povećala osjetljivost na T1 skraćenom vremenu s gadolinijским kontrastom. Jedan vrlo jednostavan način ulaganja poboljšanog CNR-a na 3.0T je korištenje ugrađene kvadratne spirale za tijelo (*engl. body coil*) umjesto fazne spirale za MRA, kako bi se održavala kvaliteta slike i prostorna rezolucija, čak i kad se doza gadolinijskog kontrasta smanji za dvije trećine. Izvedivost pristupa dokumentirana je u nedavnom istraživanju Willineka za supraaortalnu CE MRA (47). Usprkos poboljšanoj fleksibilnosti i poboljšanoj udobnosti pacijenata, korištenjem jedne kvadrantne spirale za primanje i prijenos, viši SNR i CNR bolje su klinički iskorišteni za poboljšano otkrivanje i karakterizaciju bolesti visokom prostornom rezolucijom i povećanom anatomskom prokrivenošću faznim spiralama. Anatomska pokrivenost i prostorna rezolucija mogu biti povećani, a vrijeme prikupljanja se može smanjiti ili samo držati konstantnim korištenjem usporednog snimanja s višim faktorima smanjenja koji nisu uvedeni kod 1.5T zbog ograničenja SNR-a. Početni rezultati nekoliko grupa pokazuju dijagnostički doprinos supraaortalne MRA s povećanim brojem dijelova, pogotovo u cirkulacijama izvan glave, u usporedbi s 1.5T, isto kao i poboljšana vidljivost SNR-a za abdominalnu MRA na 3.0T u usporedbi s 1.5T. Usprkos poboljšanjima SNR-a, 3.0T ne pruža značajno veću dijagnostičku točnost u klasifikaciji ateroskleroznih vaskularnih bolesti kada se uspoređuje sa standardom koju navodi Diehm (48).

Dok su primjećena poboljšanja u prostornoj rezoluciji MRA, kako kod 3.0 tako i kod 1.5T, vremenska rezolucija još uvijek je ograničena u većini kliničkih primjena ako se uspoređuje s DSA-om. SNR je ograničavajući faktor kod 1.5T koji ograničava primjenu vrlo visoke akceleracije i korištenje usporednog snimanja. Nekoliko grupa izvještava o izvedivosti brze vremenski razriješene MRA-e na 3.0T s vremenskom rezolucijom koja nije dostižna na

1.5T za intrakranijalnu supraaortalnu i plućnu primjenu. Nedavna istraživanja podržavaju hipotezu da je vremenski razriješena MRA na 3.0T alternativa invazivnoj DSA-i u nekim primjenama, uključujući procjenu cerebralnih arteriovenskih malformacija (*engl. cAVM*). U prospektivnoj komparativnoj analizi koju je proveo Hadizadeh cAVM-ovi 19 pacijenata točno su karakterizirani visoko ubrzanom MRA-om prema klinički korisnoj Spetzler-Martin klasifikaciji ako je DSA korištena kao standardna referenca. Međutim, više prospektivnih istraživanja s 1.5T sustavom, potrebna su kako bi se podržali ti početni rezultati i kako bi se dokazala trenutna razina dokaza.

Kardiološko MRI snimanje jedno je od najizazovnijih primjena 3.0T zbog: veće nehomogenosti  $B_0$  magnetskog polja kod povezivanja srca i pluća, većih poteškoća za ispravljanje  $F_0$ , povećanih magnetsko-hidrodinamičnih efekata koji uzrokuju više T-valove u EKG-u te povećane pohrane RF energije na većoj jačini polja. Klinički kardiološki MRI zahtijeva integraciju pokreta cijelog srca, koronarnu MRI, perfuziju srca i odgođena istraživanja poboljšanja. Međutim, 3.0T sve se više primjenjuje i za snimanje srca. Razlozi su visok SNR i CNR dostupni na 3.0T, koji su preduvjeti za sva kardiološka MRI snimanja, ali i tehnička poboljšanja kroz godine koja su dopustila primjenu: maksimalne  $B_1$  jačine polja za najkraći TR, optimiziran  $F_0$ , lokaliziran *shimming*, predotkucaje i usporedno snimanje. Nakon početnih istraživanja, koja su dokazala pouzdanost kardiološkog MRI snimanja na većim jačinama polja i izvedivost koronarne MRA, te istraživanja kardioloških funkcija koja koriste SSFP i MRI perfuzije, komparativna istraživanja pacijenata bila su sljedeći korak za istraživanje mogućih dobiti kardiološkog MRI-a na 3.0T. Na 1.5T, zbog relativno kratkog T1 vremena opuštanja, ostaje samo određeno vrijeme koje uključuje ranu sistolu. Dodatno, SNR ograničenja limitiraju kliničku primjenu ove tehnike. Početni podaci sugeriraju da je kardiološko snimanje bolje na 3.0T u usporedbi s 1.5T jer dopušta otkrivanje abnormalnosti srčanog zida tijekom cijelog kardiološkog ciklusa dovoljnom dijagnostičkom točnošću. Daljnja istraživanja su potrebna i provode se kako bi se potvrdila početna otkrića i testiralo hoće li prednosti označavanja na 3.0T pomoći kako bi se ta metoda uklopila u široku kliničku praksu (43).

Godine 2002., Sommer i suradnici bili su prvi koji su objavili rezultate o 3.0T koronarnoj MRA u usporedbi s 1.5T kod pacijenata kod kojih se sumnjalo da boluju od koronarnih bolesti i sa konvencionalnom angiografskom potvrdom. Otkrili su da se prosjek dobiti SNR-a i CNR-a kretao između 22% i 30% iako su morali smanjiti FA sa 30 na 20 stupnjeva kako bi ostali u granicama SAR-a, dok su osjetljivost i specifičnost na obje jakosti

polja bile identične (88%, 89/88%). O ukupnom povećanju SNR-a i CNR-a od 48% i 9% izvjestili su Klumpp i suradnici uspoređujući 3.0 i 1.5T u istraživanju o kardiološkoj funkciji koristeći SSFP dok su mjere funkcionalnih parametara bile usklađene između dviju jakosti polja (49). Za kardiološku perfuziju dobit u signalu kod srčanog zidu na 3.0T, u usporedbi s 1.5T, bila je značajno viša bez obzira na nižu dozu kontrastnog sredstva na 3.0T. Smanjena doza kontrastnog sredstva jasna je klinička prednost 3.0T nad 1.5T, ne samo kod snimanja srca, nego i kod CE MRA i kontrastno-poboljšanog strukturalnog i dinamičkog snimanja mozga. Zbog vrlo brzog vremena prikupljanja podataka, koje je potrebno u istraživanjima kardiološke perfuzije, prostorna rezolucija je relativno niska na 1.5T. To dovodi do tipičnog gubitka signala kod povezivanja krvi i srčanog zida odnosno *Gibbs artefakta* koji se često pogrešno tumači kao subendokardijalna ishemija. Stoga bi obećavajući pristup za poboljšanje istraživanja kardiološke perfuzije bio da se iskoristi SNR i CER dobit na 3.0T za koji se izvješćuje da je značajna kada se koriste identični dizajnovi sekvenca kako bi se poboljšala prostorna rezolucija. U među-individualnom komparativnom istraživanju objavljenom 2006. Starch i sur. koristili su *T1-weighted* saturaciju oporavka k-prostora uz segmentiranu gradijent eho sekvencu, kombiniranu s usporednim snimanjem, kako bi povećali prostornu rezoluciju na 3.0T smanjujući piksele za faktor od 2.6 i 9.78 mm kvadratnih na 1.5T do 3.78 mm kvadratnih. Autori su izvjestili značajno poboljšanu kvalitetu slike i dijagnostičku pouzdanost za gubitke perfuzije na 3.0T u usporedbi s 1.5T. Poboljšana dijagnostička pouzdanost za otkrivanje deficita perfuzije srčanog zida, pogotovo na subendokranijalnoj granici, predstavlja jasnu kliničku prednost 3.0T nad 1.5T kod kardiološkog MRI-a (50).

Izdržljivost srčanog zida ocijenjena s MRI, koristeći odgođeno snimanje umjesto scintigrafije srčanog zida, sve više se koristi u kliničkoj praksi. Iako početni podatci sugeriraju da je MRI pregled odgođenog snimanja izvediv na 3.0T, pokazujući barem jednaku ukupnu kvalitetu slike i usporedive kvantitativne mjere veličine infarkta, još uvijek postoji manjak podataka koji povezuju 3.0T sa određenim prednostima nad 1.5T. Veći među-individualni pokusi moraju pokazati hoće li se odgođeno snimanje koristiti kao dodatak, npr. istraživanjima perfuzija na velikim magnetskim poljima, ili hoće li ta direktna pratična prednost ove metode, koja proizlazi iz primjene usporednog snimanja, kraćeg zadržavanja daha i veće učinkovitosti gadolinijskog kontrastnog sredstva doseći kliničke dokaze.

Neinvazino procjenjivanje subkliničke ateroskleroze, da bi se predvidjeli budući kardiovaskularni događaji ili nadgledala terapija lijekovima, dobilo je na velikoj značajnosti tijekom posljednjeg desetljeća. Budući da je veliki problem za snimanje aterosklerotskog plaka vrlo visoka prostorna rezolucija, kako bi se mogao opisati sastav plaka, SNR povećanje na velikom magnetskom polju trebalo bi predstavljati značajnu dobit za ovu primjenu. O značajnom povećanju SNR-a i CNR-a isto kao i o poboljšanju kvalitete slike na 3.0T izvješteno je kod komparativnih istraživanja između 1.5T i 3.0T. Međutim, ne postoje nikakvi izvještaji koji bi mogli potvrditi kliničku prednost aterosklerotskog plaka na 3.0T naspram 1.5T.

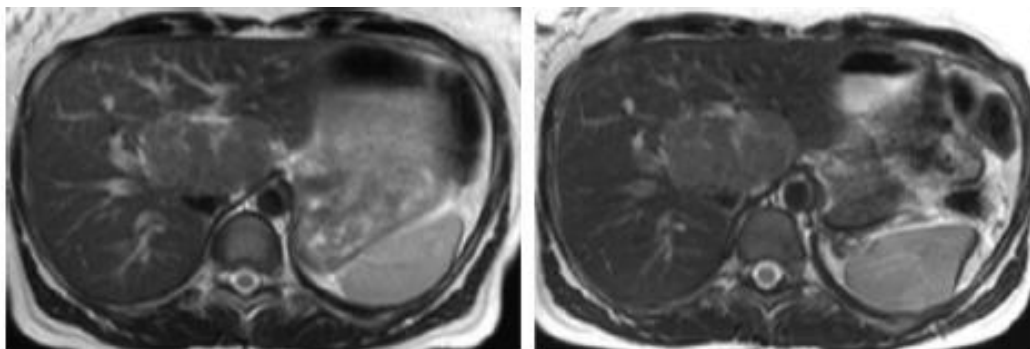
### *Abdomen*

Veliki FOV kod snimanja abdomena na MRI uređaju jedna je od najizazovnijih primjena 3.0T zbog nehomogenosti B1 polja, efekata osjetljivosti, dielektričnih artefakata i respiratornih pokreta, pokreta crijeva i velikih krvnih žila. Nadalje, problemi sa SAR-om su najrelevantniji kod abdominalnog MRI-a. To je jasno odraženo u malom broju publikacija koje se bave snimanjem abdomena na 3.0T. Ako uzmemo u obzir brojne kliničke indikacije za MRI abdomena, MR kolangiografija je najizravniji pristup zbog dugačkog eho vremena i relativno malog FOV-a. O'Regan, Merkle i Schindera izvjestili su, ne samo o izvedivosti MRCP na 3.0T u usporedbi s 1.5T, nego su otkrili poboljšanja u CNR i kvaliteti slike. Međutim, kvaliteta slike nije nužno značajna. Kliničku prednost MRCP-a 3.0T, u odnosu na 1.5T, Merkle je sažeo kao pouzdaniju za opisivanje intrahepatičnih žučnih vodova. Važno je spomenuti da je razina dokaza ograničena u svim istraživanjima zbog malih uzoraka, uključenosti samo zdravih dobrovoljaca i manjka usporedbe usprkos većem uzorku (50 pacijenata u dvije grupe, ukupno njih 100).

Budući da je visoka prostorna rezolucija vrlo poželjna za snimanje malih organa, poput gušterače, snimanje bi moglo imati koristi od SNR-a i CNR-a na 3.0T. Suprotno tim teoretskim razmatranjima, samo jedno istraživanje objavljeno je na tu temu od Edelmana 2006 (51). Rezultati u malom uzorku od 16 dobrovoljaca i pacijenata pokazali su poboljšanje SNR-a na 3.0T u usporedbi s 1.5T za faktor od 2 kada su korišteni identični parametri snimanja. Prednost SNR-a na 3.0T je smanjena, ali je ostala u granicama kada je *bandwidth* podešen na jačinu magnetskog polja. Autori zaključuju da 3.0T MRI može ponuditi poboljšano snimanje gušterače, ali isto tako sažimaju da su potrebni daljnji tehnološki razvici kako bi se optimizirao SNR i poboljšala homogenost signala te postigao njegov puni potencijal.

Za MRI jetre na 3.0T trenutna razina dokaza je vrlo ograničena. 2006. godine Chang je objavio članak u kojem je izvjestio o rezultatima komparativnog istraživanja magneta jetre kod 35 pacijenata sa patološkim dokazanim zloćudnim bolestima jetre. Autori su otkrili da su dijagnostičke točnosti MRI istraživanja na 1.5T i 3.0T jednake, dok je prednost povećanog kontrasta lezije i zdravog tkiva jetre na 3.0T bila smanjena zbog izraženih dielektričnih artefakata. Von Falkenhausen objavio je istraživanje 21 pacijenta s ukupno 79 jetrenih lezija. Ukupna kvaliteta slike i stope otkrivanja za fokalne jetrene lezije bile su jednake na 1.5T i 3.0T s otkrivenih 76 lezija na 1.5T i 77 na 3.0T (slika 10). Zanimljivo otkriće obiju grupa bila je mala količina dielektričnih artefakata i slika koje se nisu mogle protumačiti.

Usprkos dokazanoj izvedivosti MRI-a abdomena na 3.0T i jednakosti s 1.5T, ne postoje jasni dokazi iz literature za bilo koju kliničku prednost MRI abdomena na 3.0T naspram 1.5T.



**Slika 10.** 37-godišnja žena s fokalnom nodularnom hiperplazijom. Usporedna ukupna kvaliteta slike vidljiva je na aksijalnim T2 TSE snimkama pri 1,5 T (slika lijevo) u odnosu na 3.0 T (slika desno)

**Izvor:** Kuhl CK, Jost P, Morakkabati N, Zivanovic O, Schild HH, Gieseke J. Contrast-enhanced MR imaging of the breast at 3.0 and 1.5 T in the same patients: initial experience. *Radiology* 2006;239(3):666–76.

### *Dojke*

MRI dojke sve se više koristi kod pacijentica za razne indikacije uključujući ranu dijagnozu i preoperativne zahvate raka dojke, preglede nakon operacije te prevencija pacijenata s visokim rizikom nasljednog raka dojke. Trenutno se CE MRI smatra najosjetljivijom tehnikom snimanja kako bi se otkrio stadij raka dojke. Malo podataka je dostupno o MRI dojke na 3T visokoj jakosti polja. Samo je jedno istraživanje objavljeno koje izvještava o početnim

rezultatima među-individualne usporedbe 1.5T i 3.0T kod 37 pacijenata s 53 lezije na dojka. Viši SNR na 3.0T korišten je kako bi se povećala prostorna rezolucija. Iako je ukupan broj otkrivenih lezija jednak na obje jakosti polja, dobit prostorne rezolucije predstavlja statistički značano povećanje u dijagnostičkoj pouzdanosti, a ukupna kvaliteta slike ide u korist 3.0T. Autori su otkrili da je vrijeme ponavljanja produženo što bi objasnilo dulje T1 vrijeme opuštanja na 3.0T i FA od 60 stupnjeva, a stope poboljšanja na 3.0T bile su značajno ispod onih na 1.5T. Kod dva pacijenta s dobroćudnim lezijama, poboljšanje je ocijenjeno kao nedovoljno da bi se donijela dijagnoza. Prema otkrićima Kuhla može se zaključiti da se prednost 3.0T nad 1.5T kliničkim snimanjem dojki sastoji u većoj dijagnostičkoj pouzdanosti s kojom su kategorizirane lezije. U međuvremenu, niže stope poboljšanja na 3.0T s nižim FA (kako bi se ostalo u granicama SAR-a) dalje je istraživala ista grupa. U nedavnom pismu uredniku Kuhl je uozorio zajednicu da radiofrekvencija u aksijalnom bilateralnom MRI dojki značajno varira uzrokujući promjenjiva opterećenja T1. Stoga, poboljšanje prikaza lezija biti će promijenjivo nad FOV-om što će dovesti do rizika da će lezije u područjima s nižom RF-om pokazivati smanjena ili čak odsutna poboljšanja. Lažno negativni nalazi MRI dojki na 3.0T će postojati. MRI dojke potrebno je dalje istraživati u prospektivnim kliničkim istraživanjima, a tehničke poteškoće trebaju se rješavati prije krajnjih zaključaka o mogućim kliničkim prednostima (ili nedostacima) MRI dojki na visokoj jačini polja u dnevnoj kliničkoj praksi (52).

### *Zdjelica*

MRI se smatra pouzdanim načinom snimanja za ocjenjivanje bolesti muške i ženske zdjelice. 3T MR sustavi klinički se koriste za MRI zdjelice. Teoretsko udvostručenje SNR-a očekuje se kada koristimo 3.0T uređaje. Iako cijelo udvostručenje SNR-a nije dostignuto u kliničkoj primjeni zbog modifikacija povezanih sa SAR-om, dobit SNR-a na 3.0T može se koristiti kako bi se smanjila veličina vokseli za snimanje na visokoj rezoluciji ili kako bi se smanjilo vrijeme prikupljanja podataka. Alternativno, povećani SNR može se uložiti za veću udobnost pacijenta što se tiče zavojnice, npr. kvadratna zavojnica na 3.0T umjesto omotane fazne zavojnice na 1.5T ili neinvazivne vanjske višestruko-nanizane zavojnice na 3.0T umjesto invazivne unutarnje endorektalne zavojnice na 1.5T.

### *Rektalni tumor*

Rektalni tumor je čest tumor s visokom stopom smrtnosti u zapadnim zemljama. Prognoza rektalnog tumora je izravno povezana s: dubinom invazije tumora unutar i izvan rektalnog zida, brojem metastatskih limfnih čvorova i uključenošću kružne resekcijske margine (*engl. CRM*). Prema TNM klasifikaciji (238), odabir kandidata za totalno mezorektalno uklanjanje (T1, T2) i neoadjuvantnu kemoterapiju (T3, T4) kod rektalnog tumora je od najveće kliničke važnosti (239). S MRI fazno-nanizanim spiralama na 1.5T razlikovanje između T2 i graničnih T3 lezija često rezultira precjenjivanjem uslijed granične diferencijacije slojeva rektalnog zida. Povećani SNR na 3.0T daje mogućnost za povećanje prostorne rezolucije i poboljšanje opisa slojeva rektalnog zida ili korištenje zdjelčno-faznih nanizanih spirala umjesto endorektalih. 2006. godine Kim je obavio istraživanje na 35 pacijenata s primarnim rektalnim tumorom koji su prošli predoperativnu MRI pripremu na 3.0T kod kojeg se koristila fazno-nanizana spirala, a kojoj je slijedila kirurška resekcija tumora. Autori su otkrili da je ukupna stopa točnosti T pripreme za rektalni tumor bila 92% i dijagnostička točnost 97% za T1, 89% za T2 i 91% za T3. Ukupna osjetljivost, specifičnost i točnost za otkrivanje mezorektalnih čvorastih metastaza bile su 80%, 98% i 95%. Većina tih vrijednosti bolje su u usporedbi s onima objavljenima za 1.5T gdje se točnost T-faze i N-faze kretala između 63%, 95%, 74% i 85%. Izvedivost MRI-a visoke rezolucije za predoperativnu primjenu rektalnog tumora gdje se koristila fazno-nanizana spirala pokazali su Jaeger i Winter. Winter je istražio 21 pacijenta s histološkim dokazanim rektalnim karcinomom i otkrio da su T- i N-faze točno dijagnosticirane u 95% i 91% slučajeva. Nadalje 3.0T MRI je dopustio točnu identifikaciju tumora i njegovu povezanost s ostalim strukturama zdjelice, uključujući i anorektalnu marginu i mezorektalni pojas. Iako su ova otkrića obećavajuća i upućuju na to da je 3.0T superioran u odnosu na 1.5T u predoperativnom određivanju stadija rektalnog tumora, zbog manjka usporedbi s 1.5T i ograničenim brojem pacijenata koji su upisani u prospektivnim istraživanjima na 3.0T, razina dokaza za postojanje bilo koje dodane dijagnostičke vrijednosti 3.0T MRI za pripremu rektalnog tumora još mora biti određena (53).

#### *Muška zdjelica (rak prostate)*

U 2007. godini rak prostate bio je najčešći rak kod muškaraca u svijetu, vodeći do procijenjenog broja od 218, 890 novih slučajeva i 27,050 smrti samo u SAD-u. Trenutno MRI prostate služi ocjenjivanju sezanja lokalnog tumora i limfoda te se preporučuje samo u slučaju negativnog endorektalnog ultrazvuka i negativne biopsije, ali i u slučaju postojeće sumnje na

rak prostate (54). Nekoliko grupa identificiralo je da dodatni SNR 3.0T dopušta bolju spektralnu rezoluciju kod MR spektroskopije i poboljšanu vremensku rezoluciju kod dinamičnog MRI-a prostate, koji može poboljšati detekciju i bolje određivanje stadija raka. Glavni cilj MRI-a je razdvojiti ne-operabilni TNM stadij T3 od kirurški izlječivog stadija raka prostate T2 s organski-definiranim tumorskim proširenjem. Dok je pouzdano lokalno određivanje stadija na jakosti polja od 1.5T ili niže koje zahtijeva kombinaciju endorektalne spirale sa fazno-nanizanom spiralom, potrebna kombinacija spirala je kontroverznija na 3.0T. 2004. Sosna i sur. bili su prvi koji su usporedili MRI prostate s endorektalnom spiralom na 1.5T kod 20 pacijenata i torzo-faznom spiralom na 3T (55). Autori su zaključili da su postoje nove opcije dostupne za prostatu na MRI na 3.0T. Međutim, istraživanje je pokazalo neka ograničenja uključujući ograničen broj subjekata koji su bili upisani, manjak među-individualnih komparativnih podataka i podataka za lokalno određivanje stadija koji su nedostajali. Beyersdorf je 2005. objavio rezultate druge usporedbe MRI-a prostate na 1.5T i endorektalne fazno-nanizane spirale na 3.0T s torzo-faznom naninazanom spiralom (56). U njihovom istraživanju 24 pacijenata s rakom prostate su među-individualno ocijenjeni, a među njima 22 pacijenta prije radiološkog uklanjanja prostate. Dijagnostička točnost MRI-a za lokalno određivanje stadije raka prostate određena je na obje jakosti polja kao što je i uspoređena u histološkim otkrićima. Usprkos sličnoj predoperativnoj točnosti od 73% za lokalno određivanje stadija na obje jakosti polja, retrospektivna evaluacija kvalitete slike i delineacije tumora otkrila je značajno bolje rezultate na 1.5T s kombiniranom endorektalno fazno-nanizanom spiralom u usporedbi s 3.0T isključivo s faznom spiralom. Grupa Barentsz i Futterer objavila je rezultate prospektivnog komparativnog pokusa na 1.5T kod 81 pacijenta s biopsijski dokazanim rakom prostate koristeći zdjelično-faznu nanizanu spiralu i integriranu endorektalno-zdjeličnu faznu spiralu. Autori su izvjestili da je korištenje endorektalno-zdjelične spirale rezultiralo značajnim poboljšanjem prikaza anatomskih detalja, točnošću ekstrakapsularnih produženja i specifičnošću. Nadalje, precijenjivanje stadija je smanjeno korištenjem endorektalne spirale, dok je osjetljivost održana. Nekoliko grupa objavilo je istraživanje izvedivosti u kojem su ili zdjelična ili torzalno-fazna spirala korištene na 3.0T umjesto endorektalne spirale za MRI prostate i MRI spektroskopiju (MRS) kako bi se povećala udobnost pacijenta. Iako će povećana udobnost pacijenata i poboljšano prihvaćanje MRI-a prostate poboljšati kliničku izvedivost ove tehnike, u budućim istraživanjima mora se pokazati hoće li se to dostići nauštrb dijagnostičke točnosti (57).



3.0T MRI prostate s endorektalnom spiralom može se smatrati posljednjim dostignućem jer daje vrlo dobre rezultate što se tiče dijagnostičke točnosti. U istraživanju koje je proveo Futterer objavljenom 2006. u kojem je 32 pacijenta (58) naručeno za radikalno otklanjanje prostate, izvještava se o dijagnostičkoj točnosti od 94%. Osim visoke dijagnostičke točnosti važno je spomenuti da bi minimalna kapsularna invazija mogla biti otkrivena na 3.0T MRI s visokom prostornom rezolucijom korištenjem endorektalne spirale. Iako nije dostupna izravna usporedba s 1.5T, može se pretpostaviti da je moguća korist od 3.0T točnije predviđanje organski definiranog raka i ekstrakapsularne invazije. Prospektivna klinička ispitivanja su potrebna kako bi se istražilo imaju li kliničke prednosti npr. kvaliteta slike, prostorna rezolucija i spektralna rezolucija utjecaj na kliničko upravljanje i ishod te mogu li ti rezultati osnažiti trenutnu razinu dokaza.

### *Ženska zdjelica*

MRI ima važnu ulogu u procjenjivanju poremećaja jajnika, maternice i grlića maternice te u dijagnostičkoj obradi neplodnosti. Prostorna rezolucija važna je kako bi se vizualizirala i klasificirala patologija. Za diferencijalnu dijagnozu cističnih tumora jajnika vrlo male strukture, poput septe i čvorića, mogu imati ključnu ulogu u točnoj klasifikaciji. Kratka vremena prikupljanja potrebna su u kliničkim MRI ginekološkim poremećajima zbog kretanja crijeva i potrebe za više anatomskih pregleda. Dok se prostorna rezolucija i vrijeme prikupljanja za MRI cijele zdjelice kreću između 2 i 3 mm kubna i 4-5 min na 1.5T, izvješteno je da je prostorna rezolucija od 0.83 mm kubna i vrijeme prikupljanja od 39 sec izvedivo na 3.0T. Iako su primjene snimanja zdjelice na 3T tek nedavno ocjenjivane, klinička prednost 3.0T nad 1.5T je izvjesna. Usprkos izvedivosti implementacije MRI protokola visoke rezolucije za snimanje ginekoloških poremećaja na 3.0T, Morakkabati-Spitz izvještavaju o među-individualnoj komparativnoj analizi 23 pacijenata kod koji je viša prostorna rezolucija na 3.0T uočena kod 4 od 23 pacijenta (59). Kod dva pacijenta otkriveni su mali miomi na 3.0T koji nisu otkriveni na 1.5T. U druga dva pacijenta dodatna informacija bila je dostupna na 3.0T i bila je od velike kliničke važnosti: kod jednog pacijenta metastaza u limfne čvorove otkrivena je na 3.0, a nije bila vidljiva na 1.5T, kod drugog pacijenta pregled s visokom prostornom rezolucijom na 3.0T dopustio je da se isključi invazija karcinoma vrata maternice do mjehura što nije postignuto na 1.5T. Autori zaključuju da viša prostorna rezolucija na 3.0T daje klinički važnije informacije pokazujući time dodanu vrijednost 3.0T nad 1.5T. Ista grupa istraživala je dobit brzine na 3.0T

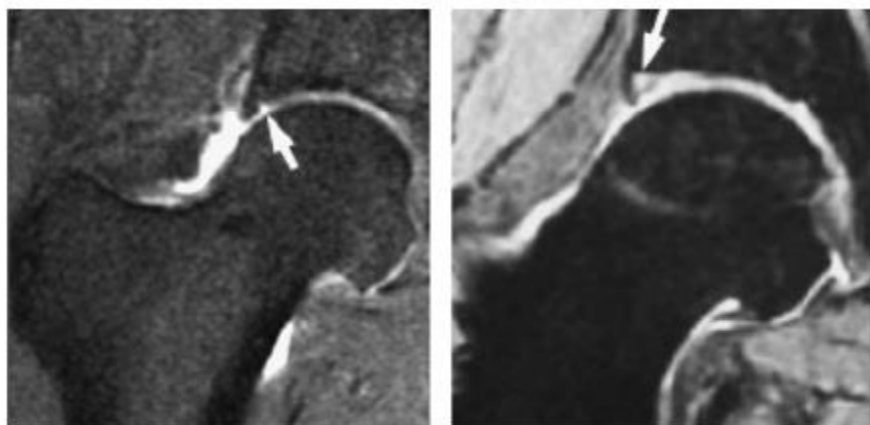
ako se SNR utroši za vrlo brzi MRI zdjelice budući da se zahtjeva vrlo kratko vrijeme snimanja za sve primjene MRI. U istraživanjima zdjelice, dobit na brzini mogla bi se koristiti kao klinička prednost nad 1.5T s obzirom na povećani prolaz i smanjene artefakte kretanja dodanih anatomskih pregleda dok se održava ili smanjuje vrijeme prikupljanja. U Morakkabati-Spitzovu pristupu, kombinacija usporednog snimanja s velikim faktorima ubrzanja od 3, Fourier tehnika snimanja i promijenjivi kut refokusiranja dopustili su značajno smanjenje vremena pohranjivanja energije. 33 pacijenata bilo je upisano u istraživanje koje je uspoređivalo kvalitetu slike standardne *T2 weighted* TSE sekvence i iste takve opterećene s vrlo kratkim snimanjem koristeći usporedno snimanje i tehniku promijenjivog refokusiranja na 3.0T. Usprkos vremenu prikupljanja koje je veće od 4 min u usporedbi s 39 sec., kratki protokol snimanja nije se razlikovao od standardnog protokola što se tiče ocrtavanja ginekoloških poremećaja i kvantitativno procijenjenih SNR-a. Dodatno, artefakti kretanja su značajno smanjeni kratkim protokolom snimanja u usporedbi sa standardnim protokolom. Zbog inherentnog ograničenja SNR-a da se implementira usporedno snimanje s velikim ubrzanjem u spoju s tehnikama promijenjivih kuteva refokusiranja i Fourier snimanjem na 1.5T, može se pretpostaviti da vrlo kratko snimanje predstavlja značajnu kliničku prednost 3.0T MRI zdjelice u usporedbi s 1.5T. 3T bi se trebao koristiti za MRI ženske zdjelice kad god je dostupno. Nadalje, kao što su zaključili Morakkabati-Spitz 3.0T protkol s kratkim vremenom snimanja trebao bi se rutinski koristiti u kliničkoj praksi umjesto standardne sekvence, ne samo kod pacijenata koji ne surađuju, nego i kod nemirnih pacijenata.

### *Mišićno-koštani MRI (MSK)*

Trenutna razina dokaza za MSK snimanje na 3.0T nije tako jasna kao za snimanje zdjelice ili živčanog sustava, iako su MSK primjene na MRI uređaju brojne u kliničkoj praksi. Nekoliko tehničkih problema treba se riješiti prije nego što se udvostručenje SNR-a s 1.5T na 3.0T može koristiti uključujući artefakte povezane s kemijskim promjenama, RF pohrana energije i kretanja. Međutim, ako ih usporedimo s ostalim primjenama, primjerice abdominalnim ili kardiološkim, izazovi su minimalni najviše zbog primjene malog FOV-a. Ipak, većina objavljene literature koja se bavi MSK na visokom polju odnosi se na dobrovoljce, životinjske modele i fantome ili ne daje usporedbu s 1.5T uz bilo koju standardnu referencu. Mnoga istraživanja pri 3.0T MSK snimanju dostupna su u literaturi koja se bavi snimanjem hrskavice. Međutim, nisu izvedena ni objavljena nikakva prospektivna komparativna

istraživanja koja bi pomogla procijeniti postoje li kliničke prednosti 3.0T MSK nad 1.5T. U nedavnom istraživanju, von Engelhardt izvjestio je da su za 240 površina hrskavice procijenjenih na 3.0T osjetljivosti, specifičnosti, pozitivne i negativne predviđajuće vrijednosti bile: 74%, 95%, 74% i 95% za otkrivanja lezija razreda IV. i 63%, 90%, 60% i 91% za III lezije, 62%, 90%, 57% i 92% za lezije II. razreda i 29%, 95%, 39% i 92% za lezije I. razreda kad se uspoređi s artrografijom (60). Autori su zaključili da je 3.0T MRI koljena dao uvjerljivu vizualizaciju hijalinske hrskavice s relativno dobrim dijagnostičkim vrijednostima. Međutim, istaknuli su da su pozitivne predviđajuće vrijednosti bile niske za sve razrede lezija. Stoga, kad je 3.0T MRI uočio nepravilnost hrskavice, vjerojatnost da će se artroskopsko otkriće podudarati s MRI-om kretala se između 39% i 74% te nije mogla zamijeniti artrografiju. Unatoč manjkavosti usporedbi s 1.5T, dizajn istraživanja dosegao je razinu dokaza testirajući prije razrađene dijagnostičke kriterije u nizu pacijenata s univerzalno primjenjivim zlatnim standardom. Iako su mnogi autori opisali poboljšani SNR kod MSK snimanja na 3.0T, što dopušta višu prostornu rezoluciju, to nije istraženo usporedbom s 1.5T. U izravnoj usporedbi između MRI-a koljena na 1.5T i 3.0T kod pet dobrovoljaca Kornaat je otkrio da je snimanje artikularne hrskavice pokazalo povećane SNR i CNR učinkovitosti na 3.0T u usporedbi s 1.5T, dok su tehnike temeljene na SSFP-u dale najveći porast SNR-a i CNR (61). Nije bilo razlike između proječne debiljne hrskavice na 1.5T i 3.0T skenerima ili između tri različite sekvence uključujući 3D-SPGR, FS-SSFP i Dixon 3D-SSFP. Nedavno su objavljeni početni rezultati kod ostalih MSK primjena osim kod koljena. Thorsten je uspoređio 3.0T MRI prikaz acetabularnog labruma s 1.5T MR artrografijom kod 8 pacijenata. Autori su izvjestili da je 3.0T MRI dopustio identifikaciju svih patoloških stanja koja su dijagnosticirana na 1.5T MR artrografiji i pomogli su identificirati jednu dodatnu kirurški potvrđenu fokalnu leziju artikularne hrskavice. Thorsten je zaključio da su prethodni rezultati (slika 11) podržali korištenje 3.0T MRI, umjesto 1.5T MR artrografije, za otkrivanje poremećaja labruma (62). U drugom istraživanju I. Phan je ocijenio 3.0 i 1.5T MRI za vizualizaciju petne kosti kod 49 ljudskih leševa koristeći Mikro-CT (43, 62). Autori su opisali da je snimanje na 3.0T dalo bolju mjeru strukture petne kosti nego MR snimanje na 1.5T. Ti rezultati možda će motivirati grupu na prospektivno uspoređivanje 1.5T i 3.0T MRI za ocjenjivane strukture kostiju u ostalim anatomskim područjima uključujući kralješnjake. Zanimljive rezultate o MRI-u zapešća nedavno su objavili Saupe i sur. koji su istraživali o među-individualnoj komparativnoj analizi zapešće 25 dobrovoljaca i 15 pacijenata s kroničnom boli u zapešću i na 1.5T i 3.0T (63). Saupe i sur. otkrili su vidljivost trokutaste fibrohrskavice i interkarpalnih ligamenata. Hrskavica je bila značajno bolje prikazana na 3.0T slikama. Ta otkrića se slažu s rezultatima komparativnog pokusa kod 19 pacijenata s

reumatoidnim artritismom (RA) zapešća i zglobova prstiju. Wieners i sur. izvjestili su da je MRI kvaliteta slike RA šake bila bolja na 3.0T što je poboljšalo ocjenjivanje opsega edema kostiju, sinovitisa i identifikaciju malih erozija kostiju (43, 63). Početni rezultati sugeriraju da je MRI zapešća visoke prostorne rezolucije na 3.0T klinički superiorniji u odnosu na 1.5T MRI. U nedavnom istraživanju leševa i dobrovoljaca MRI gležnja, Bauer i sur. izvjestili su da je korištenjem veće jakosti polja, kombinirano s usporednim snimanjem, moguće ostvariti ukupno smanjenje vremena prikupljanja za 44% u usporedbi s 1.5T. Daljna istraživanja trebaju potvrditi te rezultate iz početnih izvještaja i moraju pokazati hoće li se poboljšanja u brzini i rezoluciji prevesti u povećani protok pacijenata i ranije prikazivanje bolesti kod MSK primjene na 3.0T (63).



**Slika 11.** 36-godišnji pacijent s bolovima desne strane kuka nakon vanjske ozljede pri rotaciji. Kronična *T1-weighted* SE slika nakon gadolinijske primjene na 1.5 T (lijevo) u usporedbi s dvostrukom eho slikom na 3,0 T (desno). Na obje slike (strelice) prikazana je rastrgan labrum, pri 3T bez potrebe za postupkom artrografije.

**Izvor:** Wieners G, Detert J, Streitparth F, et al. High-resolution MRI of the wrist and finger joints in patients with rheumatoid arthritis: comparison of 1.5 Tesla and 3.0 Tesla. *Eur Radiol* 2007;17(8):2176–82.

### **3.9.5. Istraživanje sustavnog pregleda korisnosti 1.5T i 3T magnetske rezonancije u oslikavanju mozga u kliničkoj praksi i istraživanju**

Vjeruje se da je na MRI 3T uređaju preciznije i točnije snimanje nego na 1.5T, ali troškovi i ostale razlike ukazuju na nejasnoću koji uređaj bi trebalo koristiti. Pretraživane su baze MED-LINE, EMBASE i ostali izvori od 1. siječnja 2000. godine do 22. listopada 2010. godine kako bi pronašli istraživanja koja uspoređuju dijagnostičku točnost na 1.5T i 3T kod

snimanja živčanog sustava. Izdvojeni su podaci o: metodologiji, kvaliteti, tehničkim faktorima, subjektima, omjeru signala i šuma, dijagnostičkoj točnosti i pogreškama u skladu s QUADAS i SARTDS kriterijima (64).

U radu je sudjelovalo 28 pojedinaca iz *SINAPSE* kolaboracije i *Cochrane Stroke Group* iz različitih centara u sedam glavnih disciplina (neuroradiologija 4, medicinska fizika 12, psihijatrija 2, analiza slike 2, neuroznanost 1, psihologija 3 i bibliometrika 4). Koristeći strategiju traženja razvijenu i oplemenjenu uz pomoć koridinatora potrage za literaturom *Cochrane Stroke Grupe* (B. Thomas), pretražena su istraživanja koja su snimala ljude na 1.5T i na 3T. Objavljena istraživanja izdvojena su samo po sažetku; ona koja su samo sadržavala životinje, fantomske predmete ili simulirane podatke, pregledne članke i većinu istraživanja koja nisu objavljena na engleskom jeziku. Dva istraživača vodila su posebna istraživanja za daljnju evaluaciju. Neslaganja su razriješena raspravom s trećim ocjenjivačem. Prikupljeni su svi relevantni dokumenti i poslani istraživačima (njih 28) na ocjenjivanje i izvlačenje podataka. Šest istraživača, uključujući 3 neuroradiologa, pregledali su popunjene formulare zbog konzistentnosti izvlačenja podataka i kliničke točnosti te su presudili razlikama u interpretaciji i izvlačenju podataka. U slučaju višestrukih objavljivanja na istu temu samo su jednom prebrojali subjekte. Osmišljen je namjenski formular za izvlačenje podataka kako bi zabilježili: uzorak, karakteristike dizajna (buduće, prošlo, itd.), pregledani dio tijela, tehničke aspekte opreme i sekvence (uključujući i trajanje snimanja), analizu slike (zaslijepljenje, broj promatrača, itd.) te bilo koju informaciju o osjetljivosti i specifičnosti, zaključke istraživanja, sposobnost subjekta da podnese snimanje te druge događaje i artefakte.

## *Sinteza podataka*

Podaci su unešeni u namjenske proračunske tablice. Analizirane su informacije o: karakteristikama kvalitete istraživanja (veličina uzorka, zaslijepljenje, buduće/prošlo, itd.), sudionicima, jesu li isti subjekti konačno pregledani na obje jačine polja, dokazima o predrasudama u standardnoj dijagnozi, tehničkim faktorima uključujući specifikacije opreme, jesu li sekvence optimizirane za svaku jačinu polja, podacima o osjetljivosti i specifičnosti, artefaktima, SNR-u i autorovim općim dojmovima o vrijednostima dijagnoze. Prvotni cilj bio je obaviti meta-analizu, ali mali broj istraživanja je dao podatke o osjetljivosti i specifičnosti. Stoga su se istraživači usmjerili na deskriptivnu analizu. Gdje je postojalo dva ili više relevantnih istraživanja o određenom stanju (moždani udar ili tumor) ili sekvencama (spektroskopija, angiografija), istraživači su saželi sve dostupne podatke o dijagnostičkoj točnosti i SNR-u.

Ukupno je bilo 150 istraživanja (4 507 subjekata), većinom manjih. Samo 121 istraživanje (81%) sigurno je snimalo pacijene na obje jačine polja. 23 (15%) istraživanja su proučavala različite subjekte, a 6 ih je bilo nejasno (tablica 3). Ukupno 147 istraživanja dalo je jasnu veličinu uzorka od kojih je 36% uključilo 10 subjekata ili manje na obje jačine polja, 49% je uključilo deset subjekata ili manje. Dizajn istraživanja bio je propsektivan u 127/150 (85%), a ostali su bili retrospektivni ili nejasni. Snimanje na 1.5T gotovo je uvijek prestizalo ono na 3T. Vrijeme prikupljanja između dvije jačine polja bilo je manje od jednog mjeseca u 53 istraživanja, 1-6 mjeseci u 6 istraživanja, više od jedne godine u 9 istraživanja i nespomenuto u njih 82/150 (55%). U 12 istraživanja moguće liječenje, koje može promijeniti bolest, dano je između prikupljanja. U nekoliko istraživanja se spominje: zaslijepljenje analize (27 istraživanja, 18%), metode regrutiranja subjekata, povlačenje artefakata ili informacije o tolerantnosti na obje jačina polja.

**Tablica 3:** Ocjenjivanje kvalitete istraživanja

|   | Yes | No  | Unclear | Not reported |
|---|-----|-----|---------|--------------|
| Prospective   | 127 | 18  | 5       |              |
| Same subjects at both field strengths                               | 121 | 23  | 6       |              |
| Subject recruitment clear (inclusion/exclusion adequately reported) | 83  | 52  | 15      |              |
| Blinding of readers to field strength                               | 27  | 32  | 54      | 37           |
| Blinding of readers to results at alternative field strength        |     |     |         |              |
| 1.5 T   | 42  | 19  | 65      | 24           |
| 3.0 T   | 37  | 23  | 67      | 23           |
| Normal volunteers only  | 71  |     |         |              |
| Patients only   | 42  |     |         |              |
| Time between acquisitions < 1 month                                 | 53  | 15  | 49      | 33           |
| Treatment given between acquisitions                                | 12  | 68  | 39      | 31           |
| Relevant to disease spectrum  | 61  | 40  | 24      | 25           |
| Was disease verified externally?                                    | 34  | 50  | 12      | 54           |
| Data on observer reliability/reproducibility                        | 11  | 87  | 10      | 42           |
| Imaging described in replicable detail                              |     |     |         |              |
| 1.5 T   | 122 | 21  | 6       | 1            |
| 3.0 T   | 128 | 16  | 6       | 0            |
| Reporting of uninterpretable/intermediate test results              | 22  | 84  | 9       | 35           |
| Reporting of withdrawals  | 14  | 106 | 8       | 22           |
| Reporting of artefacts  | 46  | 85  | 16      | 3            |

**Izvor:** Wellcome Trust (2011) Human functional brain imaging 1990–2009: portfolio review. Wellcome Trust, London

### *Subjekti (ispitanici)*

Većina istraživanja (71/150; 48%) uključivala je zdrave dobrovoljce, 42/150 (28%) zabrinute pacijente s neurološkim poremećajima, 11 (7%) miješanu populaciju i 26 (17%) koji nisu bili opisani. Deset članaka odnosilo se na tumore, 14 na multiplu sklerozu, 4 na moždani udar, 13 na aneurizme/AVM/ostala vaskularna stanja, 9 na epilepsije i razna druga stanja. Samo 34 (23%) istraživanja neovisno su potvrdila bolest.

## *Tehnički faktori*

Relativno malo informacija bilo je dostupno o generaciji i godini MR uređaja, verziji programa (tablica 4). ili faktorima poput stope (*engl. slew rate*). Pola istraživanja optimiziralo je određene sekvence za jačinu polja. 44 istraživanja koristilo je istu marku i model MR opreme, 46 je koristilo istu marku no ne i model, 25 je koristilo različite marke i 35 (23%) nije navelo MR proizvođača i model. 68 istraživanja, koja su dala informaciju, nisu pokazala razliku u trajanja snimanja između 3T i 1.5T (prosječno 15 minuta je vrijeme trajanja). Svrha istraživanja bila je otkrivanje lezija (44; 29%), tehnički razvoj (43; 29%), anatomsko definiranje (13; 9%), procjena nuspojave (1; 0.1%) ili kombinacija navedenog (49; 33%). 64 istraživanja odnosila su se na strukturalne sekvence; 16 difuzijskih MRI, 27 fMRI, 13 spektroskopskih, 5 snimanja perfuzije, 14 MRA i 24 se odnosilo na neko drugo snimanje.

SNR i CNR bili su viši na 3T, ali poboljšanje se mijenjalo s kategorijom sekvence snimanja. Na angiografiji, SNR je bio viši na 3T za faktor od 1.8-2.3 (65). Kod spektroskopije SNR je bio vidno povišen iako nije postignuto 100% teoretsko povećanje, čak je i kod fantoma zabilježeno povećanje bilo 23 % (66), 28 % (67), 25–35 % (68), 23– 46 % (69) ili 50 % (70). Najveći dobitak u SNR-u bio je kod snimanja s spektroskopijom kratkog eho vremena uz malo poboljšanja na dugačkim eho vremenima. Korištenjem fazno-poredane zavojnice ili osmokanalne zavojnice, umjesto kvadratne zavojnice, poboljšano je više SNR-a nego što se to dogodilo na većoj jačini polja. CNR je udvostručen na angiografiji iako je nekoliko parametara, koji su utjecali na CNR, bilo neusklađeno na 3T i 1.5T. CNR je između naprednog tumora i nepromijenjenog mozga bio 1.2 do 2.8 puta viši na CE oslikavanju sa spin eho *T1-weighted* ili 3T MP-RAGE sekvencama, ali je bio četiri puta niži kod tumora, u odnosu na nepromijenjen mozak, kad se uspoređi s 1.5T slikama. Artefakti su bili češći kod 3T, ali su imali mali učinak na dijagnostičku točnost. Samo dva istraživanja spomenula su štetne događaje, a 14 istraživanja posebno je napomenulo da nije bilo štetnih događaja, dok ostatak istraživanja nije spomenuo štetne događaje. 13 istraživanja izjavilo je da su subjekti izvršili snimanje na obje jačine polja, dok ostatak to nije spomenuo.



**Tablica 4:** Tehnički faktori

|                                      | Yes | No | Unclear | Not relevant |
|--------------------------------------|-----|----|---------|--------------|
| MRI manufacturer same at 1.5 and 3 T | 90  | 25 | 35      |              |
| If same, is the model the same?      | 44  | 46 |         |              |
| Slew rate stated                     |     |    |         |              |
| 1.5 T                                | 23  |    | 127     |              |
| 3.0 T                                | 25  |    | 125     |              |
| Age of MRI given                     |     |    |         |              |
| 1.5 T                                | 2   |    | 148     |              |
| 3.0 T                                | 2   |    | 148     |              |
| Same coil design at 1.5 and 3 T      | 61  | 38 | 51      |              |
| Sequences optimised                  |     |    |         |              |
| 1.5 T                                | 75  | 8  | 67      |              |
| 3.0 T                                | 79  | 12 | 59      |              |
| Imaging duration stated              |     |    |         |              |
| 1.5 T                                | 64  | 86 |         |              |
| 3.0 T                                | 65  | 85 |         |              |

Values are number of studies

**Izvor:** Al-Kwif O, Emery DJ, Wilman AH (2002) Vessel contrast at three Tesla in time-of-flight magnetic resonance angiography of the intracranial and carotid arteries. *Magn Reson Imaging* 20:181–187

### *Dijagnostička točnost*

Većina istraživanja (128; 85%) nije dala podatke o osjetljivosti i specifičnosti. Od 22 (15%) istraživanja koja su dala podatke o specifičnosti i osjetljivosti, 7 ih je izračunalo točnost na bazi po pacijentu (66), 9 ih je izračunalo točnost na bazi po leziji (71), 4 je izračunalo oboje (72), a u dva istraživanja specifičnost i osjetljivost bile su nevažne, isključujući formalnu meta-analizu.

### *Vaskularne abnormalnosti*

Većina istraživanja, uglavnom intrakranijalnih aneurizmi, izvjestila je o boljoj kvaliteti slike na 3T, ali s malo učinka na dijagnostičku točnost, primjerice: vizualizacija malih krajnjih arterijskih grana, patoloških krvnih žila kod moyamoya bolesti, intrakranijalnih aneurizmi, zaostalih liječenih aneurizmi krvnih žila vrata i AVM-ova. Ostali nisu našli nikakvu razliku u dijagnozi, karakteristikama ili ponovnoj pojavi aneurizmi između 1.5T i 3T, usprkos razlikama

u kvaliteti slike. Nije bilo razlike u MR venografiji između dvije jačina polja. Artefakti su bili izraženiji na 3T, ali s nekoliko iznimaka. Imali su malo učinka na dijagnozu (64, 73).

### *Tumori*

Sve velike lezije bile su jednako dobro vizualizirane na obje jačine polje, iako su mali tumori bili vidljiviji na 3T. Ostale razlike, poput različitih doza kontrasta, zbunile su usporedbe obje jačine polja. Trostruka doza kontrasta povećala je vidljivost lezija više nego pojačavanje jačine polja. Mala količina sitnih metastaza (manjih od 5mm) otkrivena je na 3T, ali nije bilo razlike u otkrivanju lezija većih od 5 mm. Mikroadenomi hipofize možda su jasnije definirani (2/5 (74), 3/6 (75)) ili locirani (1/5 (74)) na 3T budući da je bio jedan lažno pozitivan nalaz na 1.5T. Ostale značajnije razlike u sekvencama snimanja ili korištenje različitih uređaja u različitim centrima za snimanje zbunili su pouzdane usporedbe. Artefakti povezani s osjetljivošću bili su izraženiji na 3T.

### *Multipla skleroza (MS)*

Razlika u broju lezija vidljivih na 3T u odnosu na 1.5T bila je nedosljedna, uključujući 7.5% (76) i 21% (77) u dva istraživanja (78). Nekoliko pacijenata (2.8 do 3.6%) imalo je poboljšani prikaz lezija na 3T (78). Sugerirana povećanja u vidljivosti lezija na FLAIR-u ili na *T2-weighted* snimanju na 3T kretala su se od 13 do 30 (79). Razlike u poboljšanju volumena bile su nedosljedne što je uzrokovano razlikama u sekvencama. Većina lezija koje su bile su vrlo male (1-5mm) ili u najbližem periventrikularnom tkivu nisu prikazane na 1,5T (79). Bolja rezolucija tkiva na 3T poboljšavala je otkrivanje lezija s automatiziranim softverom analize slike. Artefakti su bili češći na 3T, ali su bili u području mozga koji nije utjecao na prikaz MS. Bolja vidljivost lezija na 3T mogla bi promijeniti kategorizaciju bolesti npr. 15% pacijenata zadovoljilo je jedan dodatni Swanton kriterij i 27.5% zadovoljilo je jedan dodatni Barkhof kriterij što je dovelo do dijagnoze "rasprostranjenosti u prostoru" prema McDonaldovim kriterijima u 2.5%. Nije bilo dokaza da veća jačina polja vodi do ranije dijagnoze kod pacijenata s MS-om s klinički izoliranim sindromom i ne postoje pouzdani podaci da je bilo više lažnih pozitivnih dijagnoza na 3T budući da je bilo uključeno samo 20 zdravih dobrovoljaca. Nije bilo razlike u međusobnoj pouzdanosti ocjenitelja između obje jačine polja (80).

### *Spektroskopija (MRS)*

Bolja spektralna rezolucija na 3T poboljšala je odvajanje vrhova metabolita, posebno na kratkim eho vremenima. U cijelom mozgu, na 1.5T i 3T snimanju, nisu pronađene nikakve značajne razlike u prikazu metabolita ili u koncentracijama N-acetilaspartata. Koeficijenti promijenjivosti bili su viši na 3T za spektroskopiju kratkog eho vremena, ali većina ih nije dostigla statističku važnost u istraživanju. Koncentracija metabolita za spektroskopiju dugog eho vremena bila je neovisna o jačini polja. Fazne zavojnice, u odnosu na kvadratne, imale su mnogo učinka na kvantifikaciju metabolita (64).

### *Funkcionalna MRI (fMRI)*

Većina istraživanja imala je par subjekata s nekoliko dvostrukih publikacija. Većina članaka pokazivala je povećanje u broju (prosječno 40%; raspon 23-82%) i intenzitetu aktivnih vokseli na 3T u odnosu na 1.5T, većinom u vidnom i motornom području. Samo je jedan članak izvjestio o učincima u osnovnim regijama mozga, što ne ukazuje na nikakvu razliku u aktivaciji signala i povećanom gubitku signala zbog artefakata između 3T i 1.5T.

Pronađeni su subjektivni dokazi o povećanom otkrivanju lezija, finijem i detaljnijem anatomskom analiziranju ili poboljšanoj rezoluciji slike na 3T. Ne postoje dokazi skraćenih MR pregleda ili poboljšane dijagnostičke točnosti na 3T. Mnoge od tih razlika isto se tako mogu pripisati razlikama u generaciji tehnologije, sekvencama, spiralama ili korištenju kontrastnih sredstava. Zaključak je ograničen lošom kvalitetom literature i mogućim predrasudama. Objektivni dokazi o prednostima na 3T mogu primjeniti samo na: spektroskopiju kratkog eho vremena, fMRI u određenim područjima mozga i otkrivanje malih MS lezija pomoću automatiziranog softvera. Teoretske prednosti snimanja na 3T, koje se možda podrazumijevaju u praksi, nisu podržane trenutnom literaturom. Neuspjeh u postizanju očekivanog udvostručenja SNR-a može biti objašnjen: povećanom heterogenošću magnetskog polja, osjetljivošću i učincima skraćivanja T2 vremena na 3T. Iznimke gdje 3T može nadjačati 1.5T su istraživačkog karaktera: spektroskopija kratkog eho vremena, fMRI i moguće otkrivanje malih MS lezija s automatiziranim softverom. U MRS i fMRI traži se vrlo nizak signal, malo jači od pozadinskog šuma. U MRS-u čak 25% povećanje SNR-a može poboljšati spektralnu kvalitetu i diferencijaciju između bližih metabolita, ponajviše u kratkim eho vremenima. Snimanje perfuzija arterijskog spina može isto imati velike koristi kod 3T, ali nije

pronađeno ni jedno komparativno istraživanje o tome. Ograničeni fMRI dokazi koji ukazuju na povećanu aktivaciju vokselu (broj i intenzitet) na 3T općenito se odnose na određena područja mozga. Za strukture blizu baze lubanje, poput hipokampusa ili nižih frontalnih girusa, 3T nije pokazao nikakvu prednost zbog povećanog gubitka signala od susjednih struktura lubanje. Stoga treba obratiti pažnju o kojem se području mozga radi kada se odlučuje o tome je li se fMRI snimanje treba obaviti na 1.5T ili 3T.

Tehnologija MRI-a na 1.5T i 3T brzo se razvija. Godišnji razvitak tog dijagnostičkog dijela vjerojatno će dovesti da daljnjih poboljšanja kvalitete slike i smanjenja artefakata. Vrijeme prikupljanja MR podataka trebalo bi biti kraće, uz bolju integraciju pomoćnih uređaja, poput snimanja EEG-om uz povećanu dijagnostičku točnost. Mnogi od budućih napredaka, kao i onih u posljednjih 10 godina, mogli bi imati više učinka na poboljšanje dijagnostičke točnosti ili kvalitete slike, nego promjene u jačini polja. Komparativna istraživanja tehnologije dijagnostičkog snimanja su otežana: tehnologije su velike, skupe i nepokretne (81).

Nepovoljna je činjenica da je dijagnostičko snimanje rijetko podložno istoj kontroli ili je podupirano istom bazom. Dijagnostičko snimanje je skupo te može biti i štetno. Pružatelji zdravstvene skrbi, agencije financirane od strane vlade, zdravstveni odjeli, istraživači, liječnici i pacijenti trebali bi biti svjesniji nedostatka podataka o mogućoj štetnosti na većoj jakosti MR polja u dijagnostičkom snimanju.

## 4. ZAKLJUČAK

Neurovaskularno snimanje magnetskom rezonancijom dramatično se poboljšalo tijekom zadnjih dvadesetak godina zbog inovacija na razvijenim 1.5T sustavima (npr. usporedno snimanje, elpitično centrirano snimanje i dijeljenje pogleda) i uvođenjem 3T MR sustava za kliničku upotrebu. Kombinacija višeg SNR-a i poboljšanog potiskivanja pozadine na 3.0T dovela je do bolje rezolucije i kvalitete slike za postojeće TOF MRA tehnike.

CE MRA je uvođenjem 3.T sustava stekla poboljšanu prostornu i vremensku rezoluciju kao rezultat višeg SNR-a. Povrh toga, skraćeno vrijeme skeniranja omogućilo je da se na 3T izvodi CE MRA koja daje hemodinamične informacije koje prije nisu bile dostupne kod statičnih MRA tehnika. Ti napreci doveli su do poboljšanog MR prikaza neurovaskularne anatomije i patologije uključujući aneurizme, kariatidne stenoze i AVM-ove, ali još se razmatra hoće li pomak s 1.5T na 3.0T dovesti do boljih dijagnoza i u budućnosti.

3.0T MR je povećao razinu prihvatljivosti za snimanje cijelog tijela. Mnoge kliničke primjene za magnetsku rezonanciju visokog polja pokazale su moguće koristi nad 1.5T. Klinička superiornost 3.0T nad 1.5T može se smatrati izvjesnom za snimanje živčanog sustava, MRA, MRI zdjelice te CE MRI istraživanja. Iako rani dokazi pokazuju moguće prednosti 3.0T za kardiološke i MSK primjene, buduća prospektivna komparativna istraživanja moraju dokazati hoće li se ta početna otkrića prevesti u kliničke prednosti 3T magnetske rezonancije nad 1.5T, čak i za zahtjevnije primjene.

## 5. LITERATURA

1. Janković Stipan, Eterović Davor. Fizikalne osnove i klinički aspekti medicinske dijagnostike. Medicinska naklada. Zagreb. 2002.
2. Ladislav Pavić, Marko Radoš. Mali medicinski leksikon Magnetne rezonancije. Školska knjiga. Zagreb. 2005.
3. Petar Strugačevac. Teorijska osnova MRI tehnike. Klinička bolnica Osijek.
4. de Bazelaire C, Duhamel G, Rofsky N, et al. MR imaging relaxation times of abdominal and pelvic tissues measured in vivo at 3.0 T: preliminary results. *Radiology* 2004;230:652–9.
6. Stanisz G, Odrobina E, Pun J, et al. T1, T2 relaxation and magnetization transfer in tissue at 3T. *Magn Reson Med* 2005;54:507–12.
7. Bottomley P, Foster T, Argersinger R, et al. A review of normal tissue hydrogen NMR relaxation times and relaxation mechanisms from 1-100 MHz: dependence on tissue type, NMR frequency, temperature, species, excision, and age. *Med Phys* 1984;11:425–48.
8. Bolog N, Nanz D, Weishaupt D. Musculoskeletal MR imaging at 3.0 T: current status and future perspectives. *Eur Radiol* 2006;16:1298–307.
9. Beyersdorff D, Taymoorian K, Knosel T, et al. MRI of prostate cancer at 1.5 and 3.0 T: comparison of image quality in tumor detection and staging. *Am J Roentgenol* 2005;185:1214–20.
10. Bernstein M, Huston J III, Ward H. Imaging artifacts at 3.0 T. *J Magn Reson Imaging* 2006;24:735–46.
11. Merkle E, Dale B, Barboriak D. Gain in signal-to-noise for first-pass contrast-enhanced abdominal MR angiography at 3 Tesla over standard 1.5 Tesla: prediction with a computer model. *Acad Radiol* 2007;14:795–803.
12. Oppenheim A, Schaffer R, Buck J. Discrete-time signal processing. Englewood Cliffs (NJ): Prentice Hall; 1999. A Review of MR Physics 289
13. Dale B, Merkle E. A new 3D approach for clinical in- and opposed-phase MRI at 3 T. Presented at the 15th Annual Meeting of ISMRM. May 19–25, 2007, Berlin, Germany.
14. Thesen S, Krueger G, Mueller E. Compensation of dielectric resonance effects by means of composite excitation pulses. Presented at the 11th Annual Meeting of ISMRM. July 10–16, 2003, Toronto, Canada.
15. Haacke E, Brown R, Thompson M, et al. Magnetic resonance imaging: physical principles and sequence design. New York: Wiley-Liss, Inc.; 1999. p. 1–868.

16. Serway R. Physics for scientists & engineers. 3rd edition. Philadelphia: Harcourt Brace College Publishers; 1992. p. 955–77.
17. Frayne R, Goodyear BG, Dickhoff P, et al. Magnetic resonance imaging at 3.0 Tesla: challenges and advantages in clinical neurological imaging. *Invest Radiol* 2003;38:385–402.
18. Wilson GJ, Hoogeveen RM, Willinek WA, et al. Parallel imaging in MR angiography. *Top Magn Reson Imaging* 2004;15:169–85.
19. Pruessman KP, Weiger M, Scheidegger MB, et al. SENSE: sensitivity encoding for fast MRI. *Magn Reson Med* 1999;42:952–62.
20. Schmitz BL, Aschoff AJ, Hoffmann MHK, et al. Advantages and pitfalls in 3T MR brain imaging: a pictorial review. *AJNR Am J Neuroradiol* 2005;26:2229–37.
21. Bernstein MA, Huston J 3rd, Lin C, et al. High-resolution intracranial and cervical MRA at 3.0T: technical considerations and initial experience. *Magn Reson Med* 2001;46:955–62.
22. Willinek WA, Born M, Simon B, et al. Time-of-flight MR angiography: comparison of 3.0-T imaging and 1.5-T imaging—initial experience. *Radiology* 2003;229:913–20.
23. Benjamin Y. Huang, Mauricio Castillo. Neurovascular Imaging at 1.5 Tesla Versus 3.0 Tesla Magn Reson Imaging. *Clin N Am* 2009;17:29–46
24. Fain SB, Riederer SJ, Bernstein MA, et al. Theoretical limits of spatial resolution in elliptical-centric contrast-enhanced 3D-MRA. *Magn Reson Med* 1999;42:1106–16.
25. Huston J 3rd, Fain SB, Riederer SJ, et al. Carotid arteries: maximizing arterial to venous contrast in fluoroscopically triggered contrast-enhanced MR angiography with elliptic centric view ordering. *Radiology* 1999;211:265–73.
26. Cashen TA, Carr JC, Shin W, et al. Intracranial timeresolved contrast-enhanced MR angiography at 3T. *AJNR Am J Neuroradiol* 2006;27:822–9.
27. Villablanca JP, Nael K, Habibi R, et al. 3 T contrastenhanced magnetic resonance angiography for evaluation of the intracranial arteries: comparison with time-of-flight magnetic resonance angiography and multislice computed tomography angiography. *Invest Radiol* 2006;41:799–805.
28. Barger AV, Block WF, Toropov Y, et al. Timeresolved contrast-enhanced imaging with isotropic resolution and broad coverage using an undersampling 3D projection trajectory. *Magn Reson Med* 2002;48:297–305.
29. Lotz J, Doker R, Noeske R, et al. In vitro validation of phase-contrast flow measurements at 3T in comparison to 1.5T: precision, accuracy, and signal-to-noise ratios. *J Magn Reson Imaging* 2005;21:604–10.

30. White PM, Wardlaw JM, Easton V. Can noninvasive imaging accurately depict intracranial aneurysms? A systematic review. *Radiology* 2000;217:361–70.
31. Kwee TC, Kwee RM. MR angiography in the followup of intracranial aneurysms treated with Guglielmi detachable coils: systematic review and meta-analysis. *Neuroradiology* 2007;49:703–13.
32. Weber W, Yousry TA, Felber SR, et al. Noninvasive follow-up of GDC-treated saccular aneurysms by MR angiography. *Eur Radiol* 2001;11:1792–7.
33. Cottier JP, Bleuzen-Couthon A, Gallas S, et al. Intracranial aneurysms treated with Guglielmi detachable coils: is contrast material necessary in the follow-up with 3D time-of-flight MR angiography? *AJNR Am J Neuroradiol* 2003;24:1797–803.
34. Majoie CB, Sprengers ME, van Rooij WJ, et al. MR angiography at 3T versus digital subtraction angiography in the follow-up of intracranial aneurysms treated with detachable coils. *AJNR Am J Neuroradiol* 2005;26:1349–56.
35. Majoie CB, Sprengers ME, van Rooij WJ, et al. MR angiography at 3T versus digital subtraction angiography in the follow-up of intracranial aneurysms treated with detachable coils. *AJNR Am J Neuroradiol* 2005;26:1349–56.
36. Buhk JH, Kallenberg K, Mohr A, et al. No advantage of time-of-flight magnetic resonance angiography at 3 Tesla compared to 1.5 Tesla in the follow-up after endovascular treatment of cerebral aneurysms. *Neuroradiology* 2008;50:855–61.
37. Duran M, Schoenberg SO, Yuh WT, et al. Cerebral arteriovenous malformations: morphologic evaluation by ultrashort 3D gadolinium-enhanced MR angiography. *Eur Radiol* 2002;12:2957–64.
38. Heidenreich JO, Schilling AM, Unterharnscheidt F, et al. Assessment of 3D-TOF-MRA at 3.0 Tesla in the characterization of the angioarchitecture of cerebral arteriovenous malformations: a preliminary study. *Acta Radiol* 2007;48:678–86.
39. Aoki S, Yoshikawa T, Hori M, et al. MR digital subtraction angiography for the assessment of cranial arteriovenous malformations and fistulas. *AJR Am J Roentgenol* 2000;175:451–3.
40. Wetzel SG, Bilecan D, Lyrer P, et al. Cerebral dural arteriovenous fistulas: detection by dynamic MR projection angiography. *AJR Am J Roentgenol* 2000;174:1293–5.
41. Frayne R, Goodyear BG, Dickhoff P, et al. Magnetic resonance imaging at 3.0 Tesla: challenges and advantages in clinical neurological imaging. *Invest Radiol* 2003;38:385–402.
42. Underhill HR, Yarnykh VL, Hatsukami TS, et al. Carotid plaque morphology and composition: initial comparison between 1.5- and 3.0T magnetic field strength. *Radiology* 2008;248:550–60.



43. Winfried A, Willinek, Hans H. Schild. Clinical advantages of 3.0 T MRI over 1.5 T. *European Journal of Radiology* 2008;65:2–14
44. Willinek WA, Gieseke J, von Falkenhausen M, Neuen B, Schild HH, Kuhl CK. Sensitivity encoding for fast MR imaging of the brain in patients with stroke. *Radiology* 2003;228(3):669–75.
45. Beisteiner R, Windischberger C, Lanzenberger R, et al. Finger somatotopy in human motor cortex. *Neuroimage* 2001;13(6 Pt 1):1016–26.
46. Overduin SA, Servos P. Distributed digit somatotopy in primary somatosensory cortex. *Neuroimage* 2004;23(2):462–72.
47. Willinek WA, Bayer T, Gieseke J, et al. High spatial resolution contrastenhanced MR angiography of the supraaortic arteries using the quadrature body coil at 3.0 T: a feasibility study. *Eur Radiol* 2007;17(3):618–25.
48. Diehm N, Kickuth R, Baumgartner I, et al. Magnetic resonance angiography in infrapopliteal arterial disease: prospective comparison of 1.5 and 3 tesla magnetic resonance imaging. *Invest Radiol* 2007;42(6):467–76.
49. Michaely HJ, Nael K, Schoenberg SO, et al. Analysis of cardiac function—comparison between 1.5 tesla and 3.0 tesla cardiac cine magnetic resonance imaging: preliminary experience. *Invest Radiol* 2006;41(2):133–40.
50. Strach K, Meyer C, Thomas D, et al. High-resolution myocardial perfusion imaging at 3 T: comparison to 1.5 T in healthy volunteers. *Eur Radiol* 2007;17(7):1829–35.
51. Edelman RR, Salantri G, Brand R, et al. Magnetic resonance imaging of the pancreas at 3.0 tesla: qualitative and quantitative comparison with 1.5 tesla. *Invest Radiol* 2006;41(2):175–80.
52. Kuhl CK, Kooijman H, Gieseke J, Schild HH. Effect of  $B_1$  inhomogeneity on breast MR imaging at 3.0 T. *Radiology* 2007;244(3):929–30.
53. Tatli S, Morteale KJ, Breen EL, Bleday R, Silverman SG. Local staging of rectal cancer using combined pelvic phased-array and endorectal coil MRI. *J Magn Reson Imaging* 2006;23(4):534–40.
54. Hricak H, Choyke PL, Eberhardt SC, Leibel SA, Scardino PT. Imaging prostate cancer: a multidisciplinary perspective. *Radiology* 2007;243(1):28–53.
55. Sosna J, Pedrosa I, Dewolf WC, Mahallati H, Lenkinski RE, Rofsky NM. MR imaging of the prostate at 3 tesla: comparison of an external phasedarray coil to imaging with an endorectal coil at 1.5 tesla. *Acad Radiol* 2004;11(8):857–62.

56. Beyersdorff D, Taymoorian K, Knösel T, et al. RI of prostate cancer at 1.5 and 3.0 T: comparison of image quality in tumor detection and staging. *AJR Am J Roentgenol* 2005;185(5):1214–20.
57. Kim HW, Buckley DL, Peterson DM, et al. In vivo prostate magnetic resonance imaging and magnetic resonance spectroscopy at 3 T using a transceive pelvic phased array coil: preliminary results. *Invest Radiol* 2003;38(7):443–51.
58. Futterer JJ, Heijmink SW, Scheenen TW, et al. Prostate cancer: local staging at 3-T endorectal MR imaging—early experience. *Radiology* 2006;238(1):184–91.
59. Morakkabati-Spitz N, Gieseke J, Kuhl C, et al. 3.0-T high-field magnetic resonance imaging of the female pelvis: preliminary experiences. *Eur Radiol* 2005;15(4):639–44.
60. von Engelhardt LV, Kraft CN, Pennekamp PH, Schild HH, Schmitz A, von Falkenhausen M. The evaluation of articular cartilage lesions of the knee with a 3-tesla magnet. *Arthroscopy* 2007;23(5):496–502.
61. Kornaat PR, Reeder SB, Koo S, et al. MR imaging of articular cartilage at 1.5 T and 3.0 T: comparison of SPGR and SSFP sequences. *Osteoarthritis Cartilage* 2005;13(4):338–44.
62. Thorsten PS, Glen AT, Nancy MM. Evaluation of the acetabular labrum at 3.0-T MR imaging compared with 1.5-T MR arthrography: preliminary experience. *Radiology* 2006;238:706–11.
63. Phan CM, Matsuura M, Bauer JS, et al. Trabecular bone structure of the calcaneus: comparison of MR imaging at 3.0 and 1.5 T with micro-CT as the standard of reference. *Radiology* 2006;239(2):488–96.
64. The SINAPSE Collaborative Group. A systematic review of the utility of 1.5 versus 3 Tesla magnetic resonance brain imaging in clinical practice and research. *Radiology* 2012; 22:2295–2303.
65. Gaa J, Weidauer S, Requardt M, Kiefer B, Lanfermann H, Zanella FE (2004) Comparison of intracranial 3D-ToF-MRA with and without parallel acquisition techniques at 1.5 T and 3.0 T: preliminary results. *Acta Radiol* 45:327–332.
66. Kantarci K, Reynolds G, Petersen RC et al (2003) Proton MR spectroscopy in mild cognitive impairment and Alzheimer disease: comparison of 1.5 and 3 T. *AJNR Am J Neuroradiol* 24:843–849.
67. Barker PB, Hearshen DO, Boska MD (2001) Single-voxel proton MRS of the human brain at 1.5 T and 3.0 T. *Magn Reson Med* 45:765–769.

68. Inglese M, Spindler M, Babb JS, Sunenshine P, Law M, Gonen O (2006) Field, coil, and echo-time influence on sensitivity and reproducibility of brain proton MR spectroscopy. *AJNR Am J Neuroradiol* 27:684–688.
69. Li Y, Osorio JA, Ozturk-Isik E et al (2006) Considerations in applying 3D PRESS H-1 brain MRSI with an eight-channel phased-array coil at 3 T. *Magn Reson Imaging* 24:1295–1302.
70. Sjobakk TE, Lundgren S, Kristoffersen A et al (2006) Clinical 1 H magnetic resonance spectroscopy of brain metastases at 1.5 T and 3 T. *Acta Radiol* 47:501–508.
71. Haacke EM, Makki M, Ge Y et al (2009) Characterizing iron deposition in multiple sclerosis lesions using susceptibility weighted imaging. *J Magn Reson Imaging* 29:537–544.
72. Kuhl CK, Textor J, Gieseke J et al (2005) Acute and subacute ischemic stroke at high-field-strength (3.0-T) diffusion-weighted MR imaging: intraindividual comparative study. *Radiology* 234:509–516.
73. Buhk JH, Kallenberg K, Mohr A, Dechent P, Knauth M (2008) No advantage of time-of-flight magnetic resonance angiography at 3 Tesla compared to 1.5 Tesla in the follow-up after endovascular treatment of cerebral aneurysms. *Neuroradiology* 50:855–861.
74. Kim LJ, Lekovic GP, White WL, Karis J (2007) Preliminary experience with 3-Tesla MRI and Cushing's disease. *Skill Base* 17:273–277.
75. Agati R, Maffei M, Bacci A, Cevolani D, Battaglia S, Leonardi M (2004) 3 T MR assessment of pituitary microadenomas: a report of six cases. *Riv Neuroradiol* 17:890–895.
76. Zou KH, Greve DN, Wang M et al (2005) Reproducibility of functional MR imaging: preliminary results of prospective multiinstitutional study performed by Biomedical Informatics Research Network. *Radiology* 237:781–789.
77. Sawaishi Y, Sasaki M, Yano T, Hirayama A, Akabane J, Takada G (2005) A hippocampal lesion detected by high-field 3 tesla magnetic resonance imaging in a patient with temporal lobe epilepsy. *Tohoku J Exp Med* 205:287–291.
78. Nielsen K, Rostrup E, Frederiksen JL et al (2006) Magnetic resonance imaging at 3.0 Tesla detects more lesions in acute optic neuritis than at 1.5 Tesla. *Invest Radiol* 41:76–82.
79. Bachmann R, Reilmann R, Schwindt W, Kugel H, Heindel W, Kramer S (2006) FLAIR imaging for multiple sclerosis: a comparative MR study at 1.5 and 3.0 Tesla. *Eur Radiol* 16:915–921.
80. Ethofer T, Mader I, Seeger U et al (2003) Comparison of longitudinal metabolite relaxation times in different regions of the human brain at 1.5 and 3 Tesla. *Magn Reson Med* 50:1296–1301.

81. Krasnow B, Tamm L, Greicius MD et al (2003) Comparison of fMRI activation at 3 and 1.5 T during perceptual, cognitive, and affective processing. *Neuroimage* 18:813–826.

## 6. SAŽETAK

Pojava aktivno kompaktnih magneta te niza zavojnica s mogućnošću usporednog snimanja posljedica je prihvaćanja 3T magnetske rezonancije za istraživačke i kliničke primjene. Dok se superiornost 3.0T nad 1.5T prvenstveno pokazala u neuroradiologiji, određena istraživanja pokazuju da postoje brojne prednosti 3.0T nad 1.5T u snimanju čitavog tijela MR-om.

Najjasnija prednost 3.0T MR uređaja jest povećani SNR koji raste linearno s snagom polja ( $B_0$ ). Povećani SNR može dati smanjeno vrijeme prikupljanja podataka, povećanu prostornu rezoluciju ili njihovu kombinaciju. Od pojave 3.0T MR sustava zabilježene su sljedeće poteškoće: povećana pohrana energije (SAR), povećan učinak magnetske osjetljivosti, povećana nehomogenost radiofrekventnog polja (RF) i izraženiji učinak zaštite magneta.

U međuvremenu, mnogi istraživači predlagali su strategije kako bi se optimizirali protokoli snimanja i smanjila razina SAR-a te artefakti uključujući: optimizirane spirale i dizajn hardvera, usporedno snimanje te modulacija flip angles-a.

## 7. SUMMARY

High-field magnetic resonance imaging (MRI) at 3.0 T has rapidly gained acceptance in the MR community for both research and clinical applications in the last few years. The broad acceptance was supported by the advent of compact actively shielded magnets, multiple receiver coil arrays and parallel imaging capabilities as well as by research data showing improved imaging at 3.0 T in many applications. While superiority of 3.0 T MRI over 1.5 T was primarily shown in neuroradiology, ongoing research demonstrates that numerous advantages of 3.0 T over 1.5 T are also evident in body MRI.

The most straightforward advantage of high-field MRI at 3.0 T is the increased signal-to-noise ratio (SNR) that scales linearly with the field-strength ( $B_0$ ). Increased SNR can be invested into decreased acquisition time, increased spatial resolution or a combination of both. Since the introduction of 3.0 T MR systems to clinical human imaging, several difficulties have been described beyond a simple SNR gain including increased energy deposition (SAR), increased magnetic susceptibility effects, increased radiofrequency (RF) field inhomogeneity and more pronounced magnetic shielding effects.

In the mean time, many investigators have proposed strategies to optimize imaging protocols and to decrease SAR levels and to reduce artefacts including optimized coil and hardware design, combination with parallel imaging and modulation of refocusing flip angles..

## 8. ŽIVOTOPIS

### **Osobni podatci**

Ime i prezime: Antea Puizina  
Adresa: Rokova 21, Split  
E-mail : [puizinaa@net.hr](mailto:puizinaa@net.hr)  
Datum rođenja: 18. kolovoza 1992.

### **Obrazovanje**

2015. – 2018. Diplomski studij radiološke tehnologije, Sveučilišni odjel zdravstvenih studija u Splitu  
2011. - 2014. Preddiplomski studij radiološke tehnologije, Sveučilišni odjel zdravstvenih studija u Splitu  
2007. – 2011. IV. Gimnazija „Marko Marulić”, opća gimnazija, Split  
1999. – 2007. Osnovna škola „Lučac”, Split

### **Radno iskustvo**

Radim u privatnoj poliklinici Kalajžić (Affidea) u Splitu od 2014. godine na poslovima analognih i digitalnih dijagnostičkih postupaka.

Sudionica sam brojnih kongresa i simpozija za radiološke tehnologe.

### **Nagrade i priznanja**

Rektorova nagrada za izvrsnost za akademsku godinu 2013/2014.

Predavač na Festivalu znanosti 2018. godine.

### **Dodatne informacije**

- poznavanje rada na računalu u MS Officeu
- izvrsno znanje engleskog jezika u govoru i pismu
- osnovno znanje talijanskog i njemačkog jezika
- apsolutnica sam studija Forenzičnih znanosti (smjer; Istraživanje mjesta događaja)