

# Strana tijela u radiološkoj dijagnostici

---

**Kuzmanić, Luka**

**Undergraduate thesis / Završni rad**

**2018**

*Degree Grantor / Ustanova koja je dodijelila akademski / stručni stupanj:* **University of Split / Sveučilište u Splitu**

*Permanent link / Trajna poveznica:* <https://um.nsk.hr/um:nbn:hr:176:136185>

*Rights / Prava:* [In copyright](#)/[Zaštićeno autorskim pravom.](#)

*Download date / Datum preuzimanja:* **2024-12-02**



Sveučilišni odjel zdravstvenih studija  
SVEUČILIŠTE U SPLITU

*Repository / Repozitorij:*

[Repository of the University Department for Health Studies, University of Split](#)



UNIVERSITY OF SPLIT



DIGITALNI AKADEMSKI ARHIVI I REPOZITORIJI

SVEUČILIŠTE U SPLITU  
Podružnica  
SVEUČILIŠNI ODJEL ZDRAVSTVENIH STUDIJA  
PREDDIPLOMSKI SVEUČILIŠNI STUDIJ  
RADIOLOŠKA TEHNOLOGIJA

**Luka Kuzmanić**

**STRANA TIJELA U RADIOLOŠKOJ DIJAGNOSTICI**

**Završni rad**

Split, 2018.

SVEUČILIŠTE U SPLITU  
Podružnica  
SVEUČILIŠNI ODJEL ZDRAVSTVENIH STUDIJA  
PREDDIPLOMSKI SVEUČILIŠNI STUDIJ  
RADIOLOŠKA TEHNOLOGIJA

**Luka Kuzmanić**  
**STRANA TIJELA U RADIOLOŠKOJ DIJAGNOSTICI**  
**IMAGING OF FOREIGN BODIES**

**Završni rad/Bachelor's Thesis**

Mentorica:  
**doc. dr. sc. Sanja Lovrić Kojundžić**

Split, 2018.

## Sadržaj:

1. Uvod.....	1
2. Strana tijela u dijagnostičkoj radiologiji.....	2
3. Strana tijela u području vrata.....	3
3.1. Područje ždrijela.....	4
3.2. Područje gornjeg jednjaka.....	5
3.3. Područje mekog tkiva.....	6
4. Strana tijela traheobronhalnog stabla.....	8
5. Strana tijela gastrointestinalnog trakta.....	11
5.1. Područje želuca i dvanaesnika.....	13
5.2. Područje crijeva.....	14
5.3. Područje rektuma.....	16
5.4. Prenosnje droge.....	17
6. Strana tijela penetrirajućih ozljeda.....	20
6.1. Područje glave i kralježnice.....	24
7. Strana tijela centralnih venskih katetera.....	26
8. Zaključak.....	28
9. Literatura.....	29
10. Sažetak.....	31
11. Summary.....	32
12. Životopis.....	33

# 1. Uvod

Strana tijela u medicinskom smislu su vanjski predmeti koji su na neki način prisutni, a ne pripadaju ljudskom organizmu. Strana tijela u ljudski organizam dospjevaju putem aspiracije, ingestije, umetanja predmeta ili kao posljedica pogreške zdravstvenog djelatnika. Najčešće ih nalazimo u dišnom ili probavnom sustavu, ali uz odgovarajuću silu mogu prodrijeti u skoro sva tkiva. Strano tijelo u organizmu može biti inertno i asimptomatsko pa kao takvo duže vremena ostati neotkriveno. Strano tijelo može uzrokovati vrlo ozbiljne i po život opasne probleme i komplikacije. Najozbiljnije komplikacije su opstrukcija ili perforacija crijeva, opstrukcija dišnih puteva, obilna krvarenja, septikemija i stvaranje apscesa. Određena strana tijela metalnog podrijetla mogu biti toksična ili u kombinaciji s nekim tvarima iz organizma posredstvom kemijskih reakcija stvarati toksične supstancije. Najviše komplikacija uzrokuju velika, duga i oštra strana tijela. Detekcija stranog tijela ovisi o njegovoj vrsti, fizičkim karakteristikama i regiji tijela u kojoj se nalazi. U određenim dijelovima tijela dobrim fizičkim pregledom ili korištenjem instrumenata s kamerom za snimanje može se lokalizirati strano tijelo. Ipak, veliki dio stranih tijela nemoguće je precizno otkriti i lokalizirati bez pomoći radiološke dijagnostike. Njena uloga je ključna u procjeni stanja pacijenata za koje postoji sumnja na prisutnost stranog tijela kao i karakterizaciji te lokalizaciji stranog objekta.

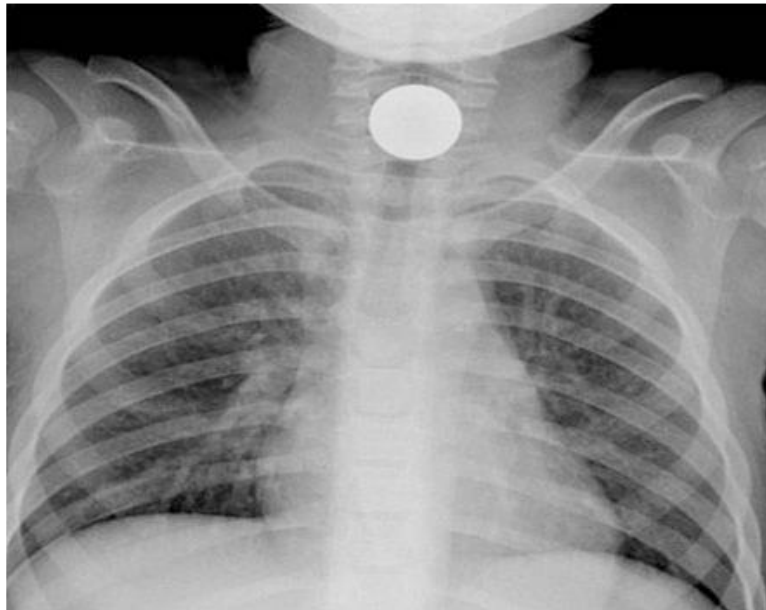
## 2. Strana tijela u dijagnostičkoj radiologiji

Radiologija je grana medicine koja obuhvaća razne načine korištenja ionizirajućeg i neionizirajućeg zračenja u dijagnostičke i intervencijske svrhe. Uz pomoć dijagnostičke radiologije možemo precizno detektirati i lokalizirati strana tijela i moguće komplikacije uzrokovane istima. Klasična radiografija je najdostupnija i najraširenija metoda radiološkog snimanja koja koristi ionizirajuće rendgensko zračenje. Snimanje se vrši u dvije projekcije AP (antero-posteriorna) ili PA (postero-anteriorna) i LL (latero-lateralna). Na radiogramu svi metalni objekti osim aluminijski su detektabilni rendgenskim zrakama (eng. *radiopaque*). Osim metala, rendgenski su vidljivi i svi stakleni objekti te većina životinjskih kostiju. Većina plastičnih i drvenih objekata i ribljih kostiju na klasičnom radiogramu su radiotransparentni (rendgenski nevidljivi, eng. *radiolucent*). U takvim slučajevima pomaže nam MDCT (eng. *Multidetector computed tomography*) kao naprednija tehnika radiološkog snimanja. MDCT nam pruža dodatne informacije o komplikacijama i širokom spektru životno ugrožavajućih ozljeda uzrokovanih prisustvom stranog tijela. Uz kraće vrijeme snimanja u odnosu na klasičnu radiografiju, MDCT-om je moguće dobiti dijagnostički značajne koronarne i sagitalne rekonstrukcije slika. Dijaskopija se može koristiti za detekciju stranih tijela u mekim tkivima, pri čemu je omogućeno markiranje kože na referentnim točkama za odstranjivanje stranog tijela. Ipak, ograničavajući čimbenik su relativno velike doze ionizirajućeg zračenja koje primaju operater i pacijent za vrijeme dijaskopije. Ultrazvukom (UZV) možemo dobiti najpreciznije podatke o zaostalim stranim tijelima u površinskom području mekih tkiva. Njegova osjetljivost i specifičnost se kreću između 90 i 96%, što ga uz korištenje neionizirajućeg zračenja čini najpoželjnijom metodom u vizualizaciji mekih tkiva. Ograničenja ultrazvuka su vještina i iskustvo operatera te prikazivanje zaostalih stranih tijela samo u površinskim dijelovima tkiva. Magnetska rezonancija (MR) je metoda kojom snimamo rendgenski nevidljiva strana tijela u dubljim dijelovima mekih tkiva. Visoka cijena snimanja, ograničena dostupnost, otežana identifikacija sitnih stranih tijela i učestala nemogućnost raspoznavanja tetiva, kalcificiranih struktura i ožiljaka na tkivima u odnosu na strano tijelo ograničavajući su faktori.

### 3. Strana tijela u području vrata

Strana tijela u području vrata česti su slučaj na odjelima hitne službe zbog specifične anatomske građe i funkcije organa koji se u njemu nalaze. Aspiracija i ingestija predstavljaju glavna dva uzroka prisutnosti stranih tijela. Aspiracija je učestalija kod djece, osobito u dobnoj skupini između prve i treće godine života. Aspirirano strano tijelo najčešće završi u desnom plućnom krilu, a rjeđe u gornjim dišnim putevima kao što su valekule epiglotike, glasnice i subglotis. Najčešće aspirirana strana tijela su kikiriki, sjemenke i grah. (1)

Kod odraslih pacijenata najčešći uzrok prisutnosti stranog tijela je ingestija. Rizičnim skupinama pripadaju intoksicirane, slabovidne, osobe koje prolaze dentalnu operaciju i osobe koje pate od bulimije. Perforacija ždrijela ili jednjaka, jedna je od najopasnijih komplikacija, uz migraciju stranog tijela u susjedna tkiva. Strana tijela u donjem dijelu ždrijela (hipofarinksu) i jednjaku skoro uvijek zahtijevaju radiološku procjenu vrste i lokalizacije stranog tijela te potencijalne komplikacije u jednjaku (slika 1). (2)

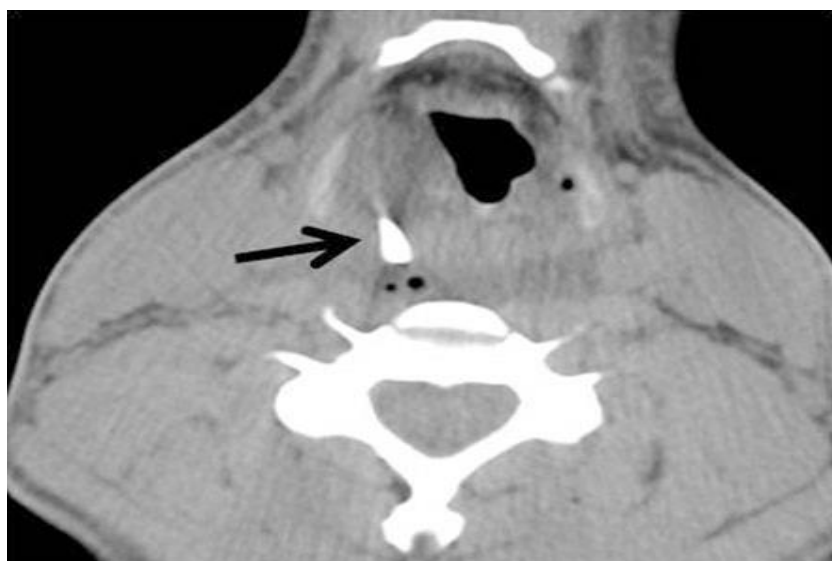

Slika 1. Radiogram prikazuje prisutnost novčića između hipofarinksa ždrijela i cervikalnog dijela jednjaka.

Izvor: A. Pinto, R. Capasso and L. Romano: Plain Film and MDCT Assessment of Neck Foreign Bodies

### 3.1. Područje ždrijela

Ždrijelo (lat. *pharynx*) je cjevasti organ u vratu sisavaca, koji se nalazi neposredno iza usta i nosne šupljine, a iznad grkljana, dušnika i jednjaka. Povezuje nosnu i usnu šupljinu s jednjakom i dušnikom. Dio je probavnog i respiratornog sustava i kroz njega prolaze hrana i zrak. Anatomski ga dijelimo na tri dijela: nosni dio (lat. *nasopharynx*), usni dio (lat. *oropharynx*) i najinferiorniji dio (lat. *hypopharynx*) koji se nastavlja u jednjak. (3) Većina progutanih stranih tijela se neće zaglaviti u području usnog dijela ždrijela. Najpoznatije iznimke su riblje i kokošje kosti koje često nalazimo u mekim tkivima baze jezika, tonzilarnе lože i piriformnog sinusa, iako se svaki nepravilni i oštri predmet također može zaglaviti. Detekciju ribljih i kokošnjih kostiju u *oropharynxu* provodimo uz pomoć fleksibilnog nazofaringoskopa. Lokalizacija stranih tijela u *hypopharynxu* može se odrediti adekvatnim fizikalnim pregledom ili indirektnom laringoskopijom (slika 2). Veći dio stranih tijela zaglavi u cervikalnom dijelu jednjaka odakle ih je nemoguće precizno detektirati bez pomoći radiološke dijagnostike. (4)



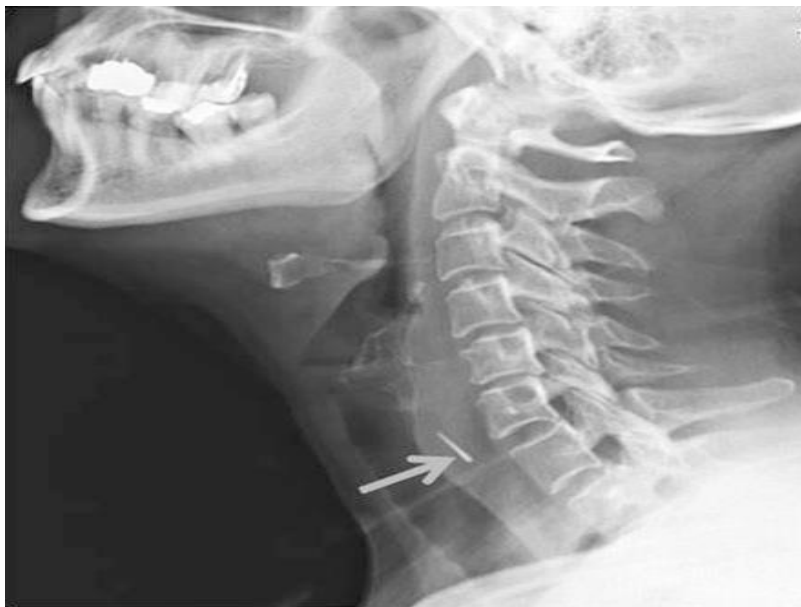Slika 2. MDCT prikaz hiperdenznog stranog tijela (prikazan strelicom) u području hipofarinksa sa susjednim apscesom.

Izvor: A. Pinto, R. Capasso and L. Romano: Plain Film and MDCT Assessment of Neck Foreign Bodies



### 3.2. Područje gornjeg jednjaka

Jednjak (lat. *oesophagus*) je cijev u ljudskom tijelu koja služi za provod hrane od ždrijela do želuca i dio je probavnog trakta. Jednjak možemo podijeliti na vratni, prsni i trbušni dio s obzirom na položaj u tijelu. Vratni dio se proteže od ždrijela do juguluma, prsni dio se nastavlja od juguluma do ošita, a od ošita do želuca nalazi se trbušni dio jednjaka. (5) Važno je dobro poznavati anatomiju jednjaka i identificirati strukture jer postoje dijelovi koji su podložniji zaglavljivanju stranog tijela. Prvi takav dio gdje su najčešće lokalizacije stranih tijela je gornji sfinkter jednjaka. Drugi rizični dio jednjaka se nalazi u razini četvrtog torakalnog kralješka gdje se distalni dio aortnog luka spušta posteriorno od srednjeg dijela jednjaka. Treći rizični dio se nalazi u području donjeg sfinktera jednjaka. U području jednjaka nalazimo raznovrsna strana tijela koja dijelimo u „prave“ strane objekte i prehrambene namirnice. (6) Najčešće kod odraslih pacijenata u području gornjeg jednjaka nalazimo dentalne materijale, kovanice, kosti i koštice od voća (slika 3). Kod djece najčešće nalazimo bojice, male igračke, ključeve, sigurnosne igle i sitne, ukrasne predmete.

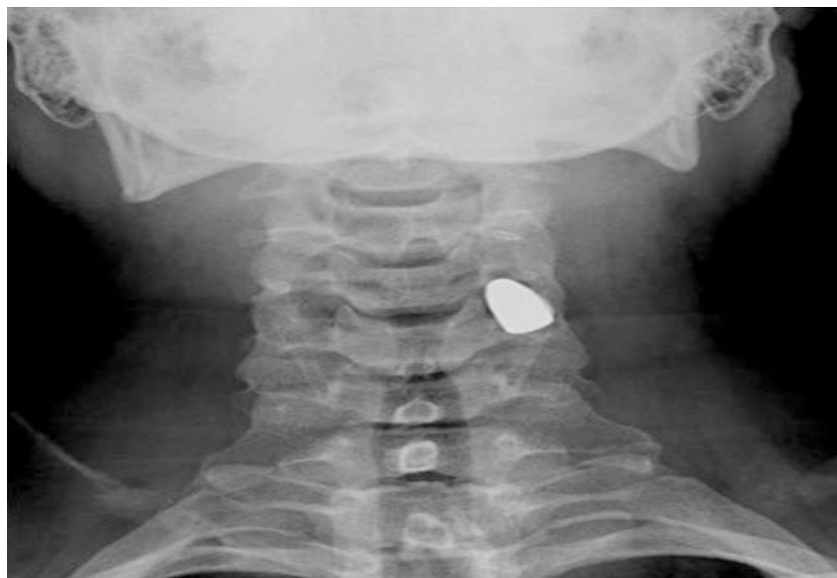

Slika 3. Profilni radiogram prikazuje prisutnost riblje kosti u području gornjeg jednjaka (strelica)

Izvor: A. Pinto, R. Capasso, L. Romano: Plain Film and MDCT Assessment of Neck Foreign Bodies

### 3.3. Područje mekog tkiva

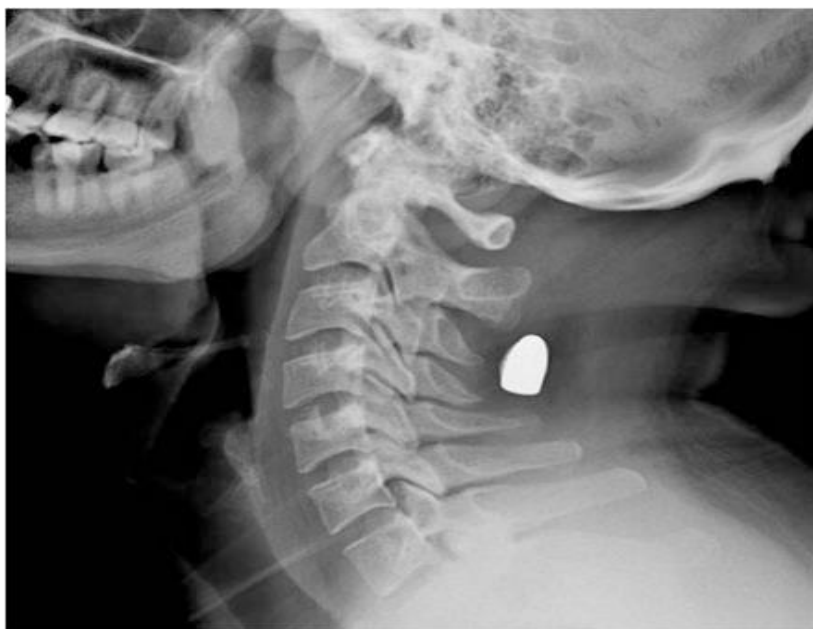Zaostala strana tijela u mekim tkivima vrata mogu uzrokovati ozbiljne infekcije ili upalne reakcije zbog čega nam je vrlo bitna detekcija i odstranjenje. Prostrijelne balističke traume uobičajeno upućuju na prisutnost stranog tijela u mekim tkivima. Municija se obično opisuje veličinom kalibra, iako nam je bitnija njegova težina i kinetička energija kako bismo utvrdili moguću štetu. Prostrijelne ozljede su najopasnije kod krhkih organa gdje šteta može biti uzrokovana pomicanjem tih krhotina. Gušća i vezivna tkiva otpornija su na prostrijelne ozljede. Kostir kao najtvrde strukture modificiraju ponašanje metka u tijelu, mijenjaju njegov smjer, usporavaju ga i povećavaju vlastitu deformaciju i fragmentaciju. (7) Radiološka dijagnostika potrebna je za identificiranje i precizno lokaliziranje stranog tijela kako bi se pokušalo kirurškim putem odstraniti. Rutinska radiološka metoda snimanja je klasična radiografija koja može detektirati sve radiotransparentne materijale kao što su stakla i metali (slika 4).



Slika 4. Radiogram vrata ukazuje na prisustvo metka unutar mekih tkiva

Izvor: A. Pinto, R. Capasso and L. Romano: Plain Film and MDCT Assessment of Neck Foreign Bodies

Ograničavajući faktori ove metode su: nemogućnost prikaza radiotransparentnih materijala, izloženost ionizirajućem zračenju te neprecizna lokalizacija prilikom odstranjivanja (slika 5). Fluoroskopijom dobivamo precizniju topografsku procjenu stranog tijela i mogućnost markiranja kože referentnim točkama koje nam pomažu u odstranjivanju. Relativno velike doze zračenja koje primaju kako pacijent tako i operater, ograničavaju ovu metodu. Ultrazvuk je metoda izbora za oslikavanje stranih tijela u područjima mekih tkiva zbog svoje izuzetno visoke specifičnosti i osjetljivosti (90-96 %) te neionizirajućeg zračenja koje koristi. Ograničavajući faktori ove metode su nemogućnost postizanja visoke rezolucije slike u dubokim dijelovima tkiva i ovisnost procjene o vještini i iskustvu operatera koji insonira. (8)

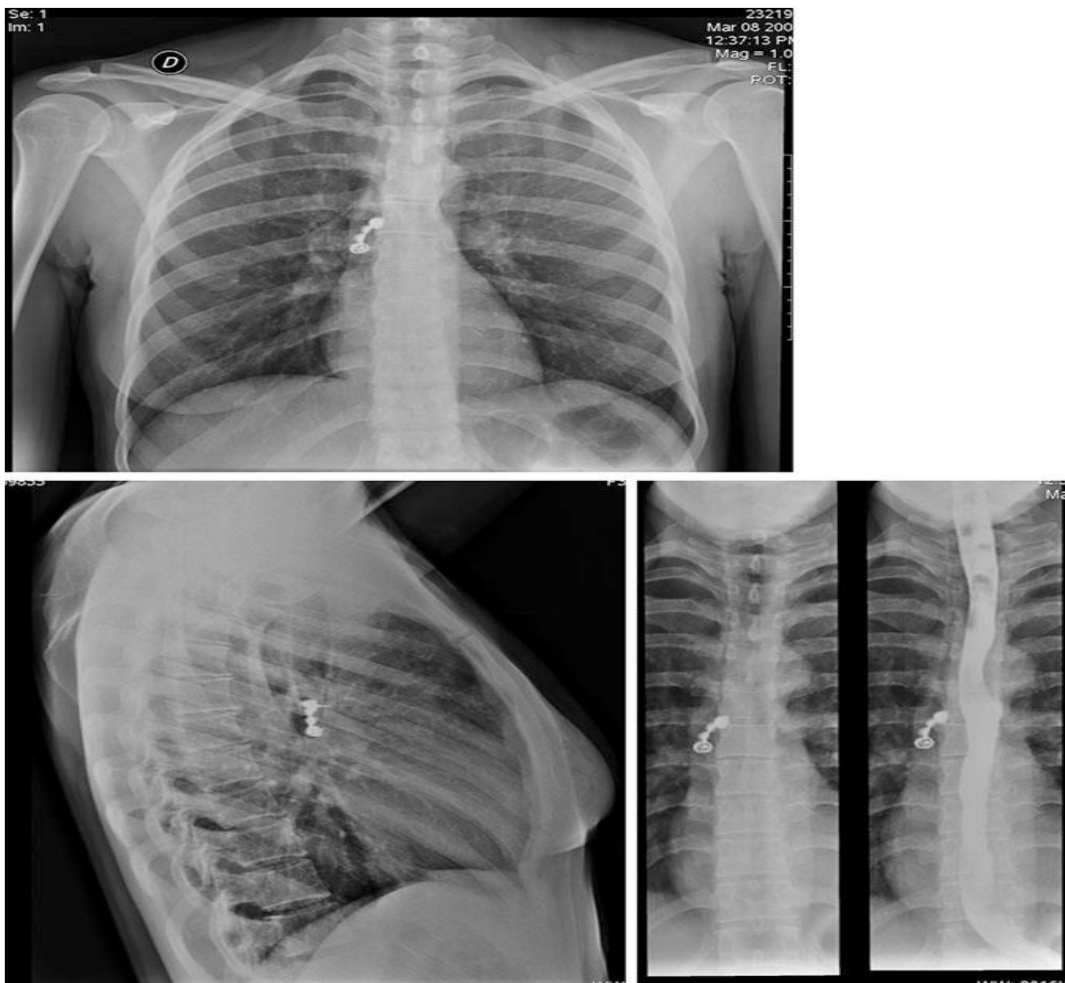


Slika 5. Profilni radiogram vrata prikazuje projektil lociran u mekim tkivima, posteriorno od spinoznih nastavaka C3 i C4 kralježaka.

Izvor: A. Pinto, A. Sparano and M. Tecame: Soft tissue foreign bodies

## 4. Traheobronhalna strana tijela

Svaki materijal u krutom ili tekućem agregatnom stanju različit od zraka u području traheobronhalnog stabla i pluća smatra se stranim tijelom. Aspiracija i penetracija glavna su dva načina dospijevanja stranih tijela u tom području. Tvar plinovitog stanja različite od zraka ne smatramo stranim tijelom. Aspiracijom krutog ili tekućeg sadržaja iz usne ili nosne šupljine ili iz orofarinksa, strano tijelo prolazi *glottis* grkljana i ulazi u dušnik, odakle može dospjeti u plućni parenhim. Pacijenti na odjel hitne službe dolaze s penetracijskim ili aspiracijskim sindromom kojeg karakteriziraju kašalj, otežano disanje i cijanoza. U tim slučajevima najčešće je potrebna hitna intervencija jer se radi o životno opasnoj ozljedi, u protivnom strano tijelo može dugo vremena ostati neopaženo. Aspiracijski sindrom događa se najčešće u dječjoj dobi, iako ga možemo promatrati i kod odraslih. Aspiracijski sindromi su u dječjoj dobi najčešći u drugoj godini života, a u odraslih u šezdesetim godinama. (9) Djeca u dobi od prve do četvrte godine života rizična su skupina jer često stavljaju razne predmete u usnu šupljinu te su pri tome u stalnom i često nekontroliranom pokretu. U takvim okolnostima nagli kašalj, kihanje, smijanje i plakanje može dovesti do aspiracijskog sindroma. Nedostatak kutnjaka i pretkutnjaka kod djece može uzrokovati „eksplozivno“ povraćanje progutanog sadržaja te dolazi do inhalacije. Povraćanje uz aspiraciju želučanog sadržaja pojavljuje se jednako često u svim dobnim skupinama. Kod odraslih pacijenata rizične skupine su osobe smanjene prisebnosti, osobe koje prolaze dentalne procedure te neurološki i neuromuskularni bolesnici. (10) *Glottis* je najuža točka dišnog puta gdje veći objekt može zapeti u grkljanu i uzrokovati snažni kašalj sa spontanom iskašljavanjem ili čak iznenadnu smrt gušenjem. Pozicija ljudskog tijela tijekom aspiracije utječe na lokalizaciju stranog tijela jer njegova distribucija najviše ovisi o zakonu gravitacije i konfiguracije dišnih puteva. Prolazeći u donji dio respiratornog sustava, veći i teži materijali ili tekućine prate gravitacijski smjer, i najčešće zapnu u desnom glavnom bronhu (slika 6). Kut između traheje i desnog glavnog bronha je 20-30 stupnjeva, i manji je nego kut između traheje i lijevog glavnog bronha koji iznosi 40-60 stupnjeva. Desni glavni bronh anatomski je širi od lijevog pa je i to razlog češće lokalizacije stranog tijela u njemu. U usporedbi s odraslima, kod djece strana tijela češće zapinju u gornjim dišnim putevima zbog svoje manje kalibracije. (9)

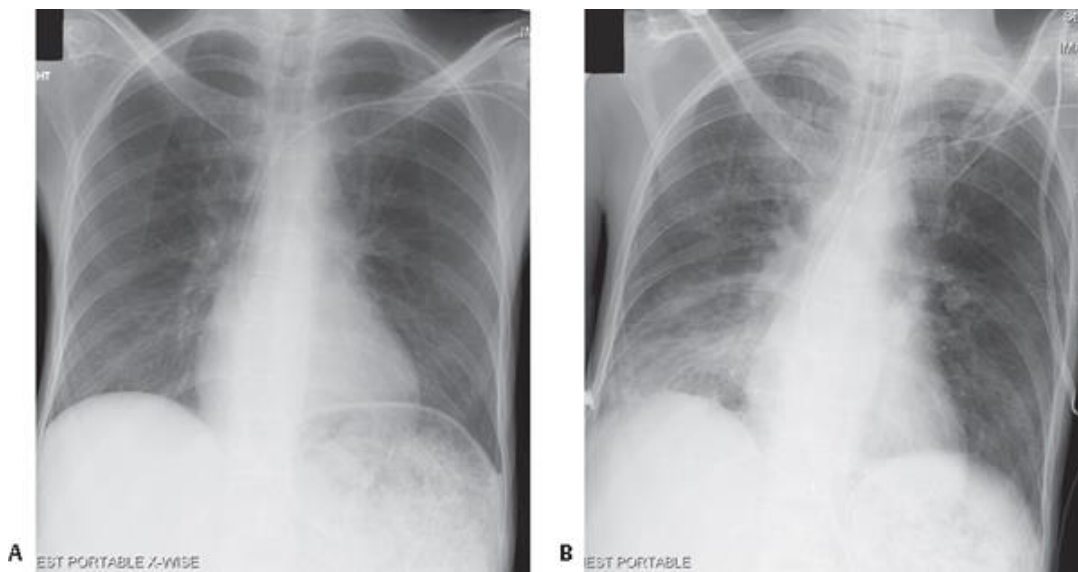


Slika 6. Radiogram prikazuje zubnu protezu u desnom glavnom bronhu

Izvor: M.G. Scuderi, D. Aronne, R. Giacobbe,

P. Martucci, L.B. Montella, B. Del Prato and S. Daniele : Tracheobronchial Foreign Bodies

Najčešće aspirirani objekti su komadići hrane (mahunarke, orašasti plodovi, sjemenke) i zubi ili sitni objekti i dijelovi igračaka. Aspirirani objekti ne moraju potjecati iz vanjskog okoliša, mogu dolaziti i iz unutarnjih izvora, odnosno iz vlastitog organizma, npr. u situacijama kao što su anatomske i funkcionalne defekte jednjaka i želuca. Učinci aspiracije ovise o količini aspiriranog materijala, veličini čestica i njihovoj kemijskoj prirodi, a mogu biti akutni ili kronični. Aspiracija kiselog želučanog sadržaja (pH niži od 2,5) zbog nepostajanja laringealnog refleksa predstavlja potencijalno vrlo opasan problem koji rezultira aspiracijskim pneumonitisom ili Mendelsovim sindromom (slika 7). Pod posebnim rizikom su pacijenti pod anestezijom i trudnice. Karakteriziraju ga cijanoza, tahikardija, niski krvni tlak i pulmonalni edem koji može biti smrtonosan.

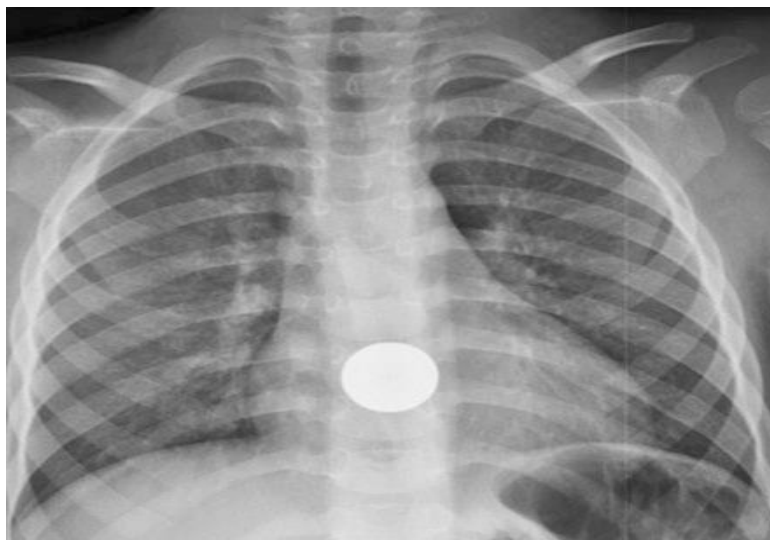


Slika 7. AP plućni radiogram prikazuje aspiracijski pneumonitis ili Mendelsonov sindrom

Izvor: <https://radiologykey.com/72-aspiration-pneumoniamendelson-syndrome/>

## 5. Strana tijela gastrointestinalnog trakta

Strana tijela u području gastrointestinalnog trakta (GI trakt) nisu toliko česta pojava na odjelima hitne službe, ali mogu uzrokovati značajne probleme. Većina njih proći će GI trakt bez problema i komplikacija. Ipak, neka strana tijela mogu uzrokovati komplikacije kao što su perforacije, krvarenja, hemoragije, apscese i septicemije. (11) Od prijavljenih slučajeva, u 80-90% njih ljudsko tijelo spontano odnosno prirodnim putem odstrani strano tijelo. U 10-20% slučajeva potrebna je endoskopska intervencija, a u manje od 1% slučajeva potrebno je kirurško odstranjivanje. (12)

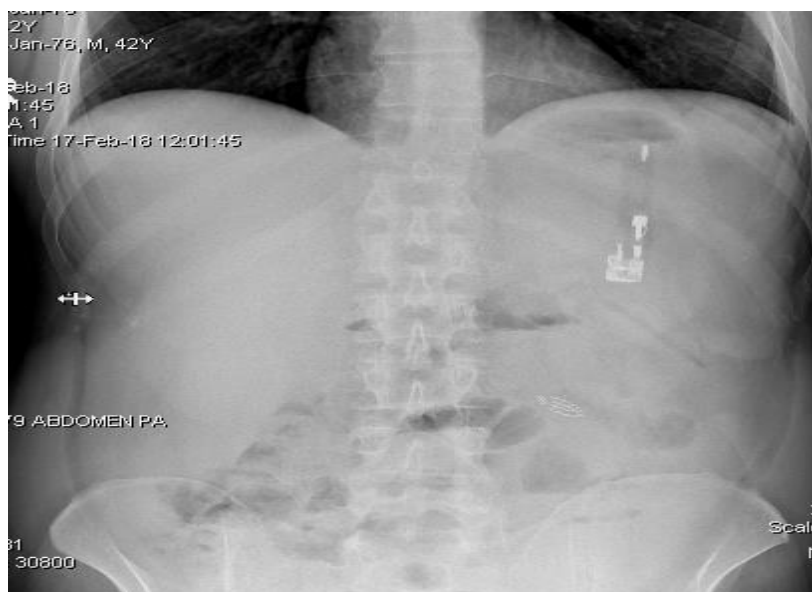


Slika 8. Radiogram prikazuje prisutnost novčića u donjem dijelu jednjaka

Izvor: A. Pinto, S. Nicotra and V. Di Mauro: Foreign bodies of the gastrointestinal tract

Glavni uzroci pojave stranih tijela u GI traktu su namjerna, odnosno slučajna ingestija ili umetanje te pogreške zdravstvenih djelatnika ili posljedice neispravnih uređaja. Na godišnjoj razini u Sjedinjenim Američkim Državama zabilježeno je 1500 smrtnih slučajeva zbog ingestije stranih tijela. (13) Prva radiološka dijagnostička metoda koju koristimo za procjenu pacijenta za kojeg postoji sumnja na prisutnost stranog tijela u GI traktu je klasična radiografija (slika 8 i 9). Važno je istaknuti da neprikazivanje stranog tijela ne isključuje njegovu prisutnost. MDCT koristimo rjeđe, u slučajevima kad klasičnim radiogramom ne uspijemo prikazati strano tijelo i kad su nam potrebne dodatne informacije o komplikacijama uzrokovanim stranim tijelom (slika 10).

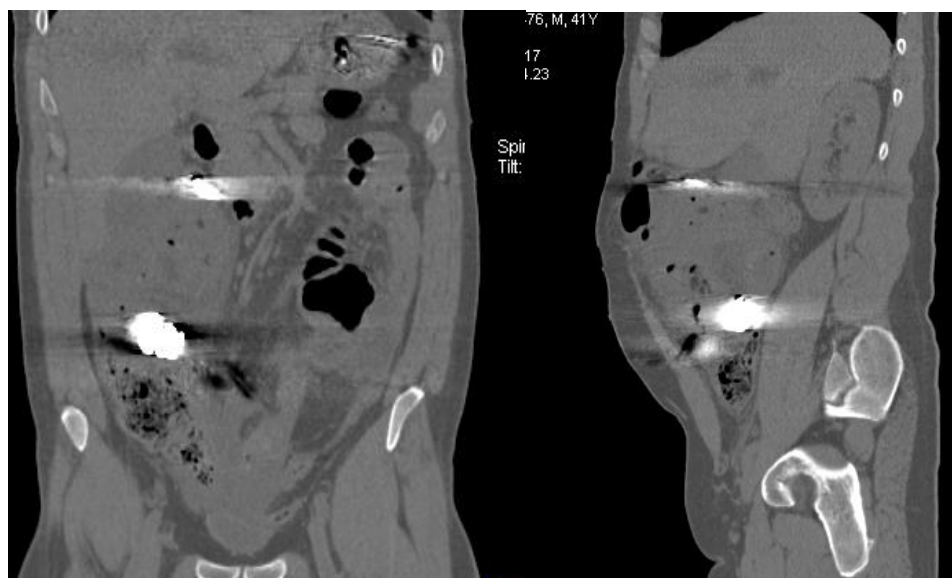




Slika 9. Rtg nativni abdomen: metalno strano tijelu u području gornjeg lijevog hemiabdomena

Izvor: Arhiv Kliničkog zavoda za dijagnostičku i intervencijsku radiologiju, KBC Split

GI trakt dijelimo u nekoliko regija s obzirom na lokalizaciju stranih tijela, a te regije su: orofarinks, jednjak, želudac i dvanaesnik, tanko i debelo crijevo, i rektum.



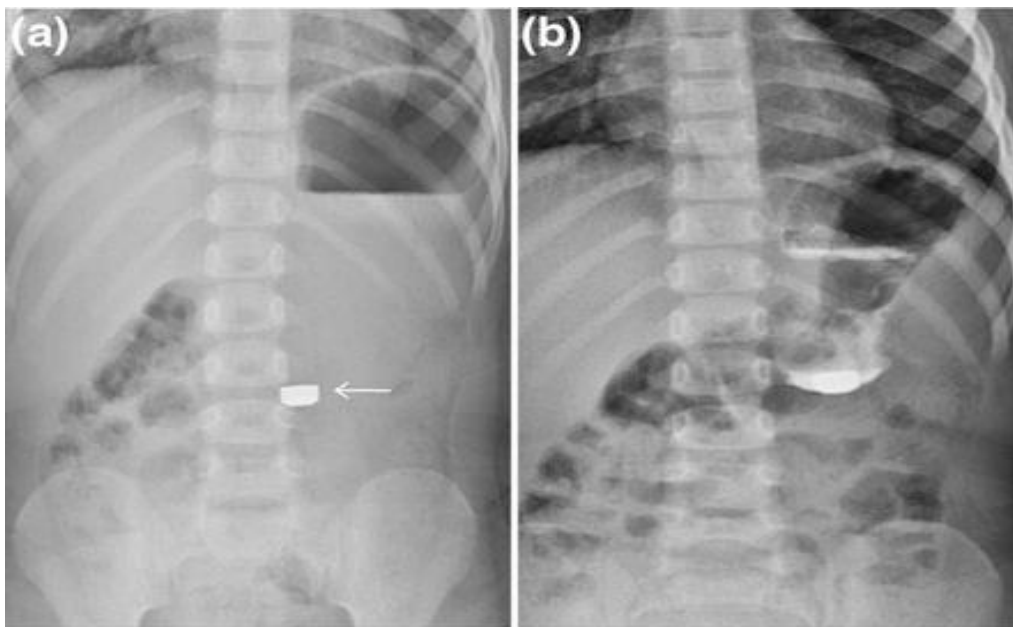
Slika 10. CT abdomena/MPR: metalna strana unutar crijevnih vijuga (koronarni i sagitalni presjek)

Izvor: Arhiv Kliničkog zavoda za dijagnostičku i intervencijsku radiologiju, KBC Split



## 5.1. Područje želuca i dvanaesnika

Velika većina stranih tijela koja dospiju u želudac prolaze ostatkom GI trakta bez bitnijih posljedica. Objekti dulji od 5 centimetara mogu zaostati prolazeći uski duodenalni kut, dok objekti širi od 2 centimetra mogu zapeti prolazeći kroz *pylorus* (aboralni dio želuca) ili ileocekalnu valvulu (sfinkter koji dijeli tanko i debelo crijevo).<sup>(14)</sup> U manje od 1% slučajeva strano tijelo koje je ušlo u želudac uzrokovat će perforaciju crijeva. Ingestija baterija učestala je pojava kod djece, hendikepiranih osoba i psihijatrijskih pacijenata. Baterije dijelimo u četiri vrste s veličinama u rasponu od 6 do 23 cm, a to su: manganov dioksid, srebrni dioksid, živin oksid i litijev mangan. Što je veći promjer baterije veća je šansa da će zapeti u području jednjaka. Mogući mehanizmi povreda koji mogu nastati kao posljedica ingestije baterije su curenje njenog sadržaja, električno pražnjenje i nekroza zbog mehaničkog pritiska. Potencijalna opasnost je i apsorpcija teških metala iz razbijenih ili fragmentiranih baterija, iako takvi slučajevi trovanja nisu zabilježeni. Alkalne otopine unutar baterija mogu uzrokovati nekrozu i saponifikaciju tekućine na površini sluznice GI trakta. Ako baterija ostane zaglavljena u području želuca ili dvanaesnika, moguće posljedice su ulceracija i perforacija (slika 11).



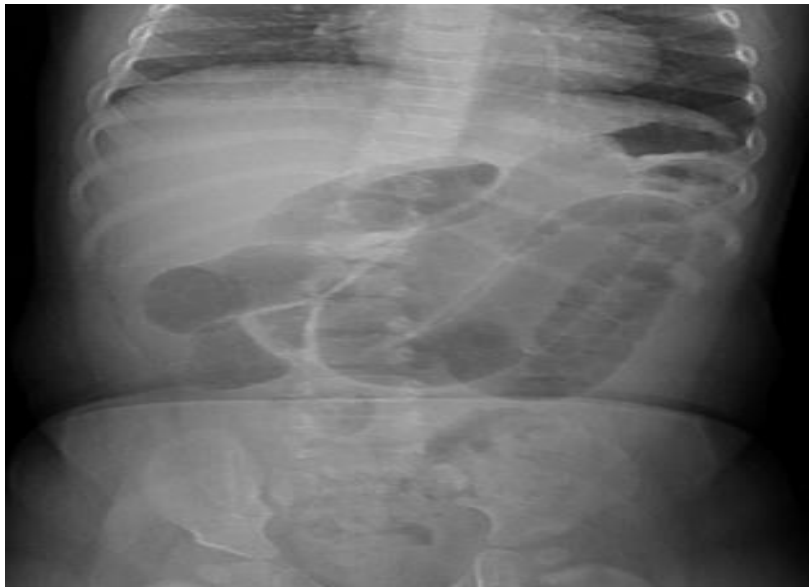Slika 11. a) Klasični radiogram abdomena prikazuje bateriju (strelica )

b) Nakon oralne primjene gastrografina, točna lokalizacija baterije je potvrđena

Izvor: A. Pinto, S. Nicotra and V. Di Mauro: Foreign bodies of the gastrointestinal tract

## 5.2. Područje crijeva

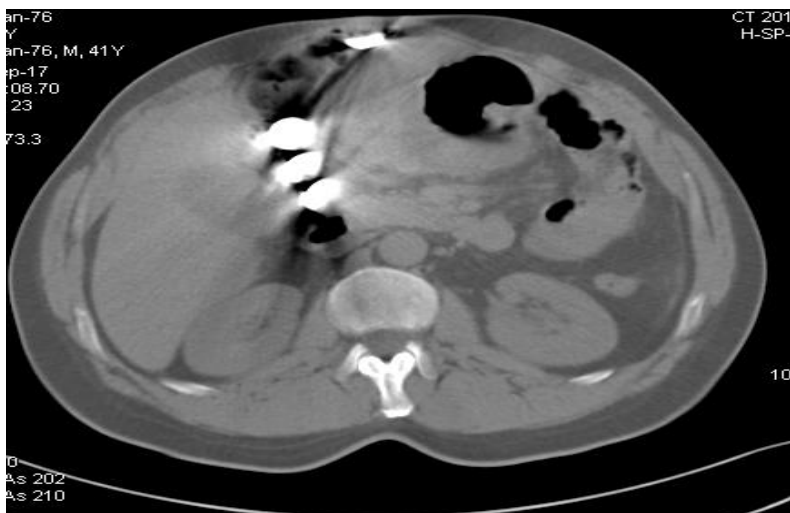Kad dospiju u tanko crijevo većina stranih tijela zapet će u području ileocekalne valvule, a zatim prema učestalosti u području hepaticne i splenične fleksure. Oštri i izduljeni objekti su opasni jer mogu probiti sluznicu crijeva i prouzročiti ozbiljne ozljede crijevnog zida te otvorenu perforaciju. Postoje dva zanimljiva fenomena koja štite crijeva od probijanja tijekom prolaska stranog tijela. Prvi je sklonost oštrog objekta da se zbog smjera peristaltike okrene oštrijim rubom kroz lumen crijeva, a drugi je da fekalne mase u području debelog crijeva pomažu zaštititi crijevni zid. Radiološka dijagnostika je potrebna kako bi se uz pomoć klasične radiografije na dnevnoj bazi pratila progresija oštrog stranog tijela u crijevima.



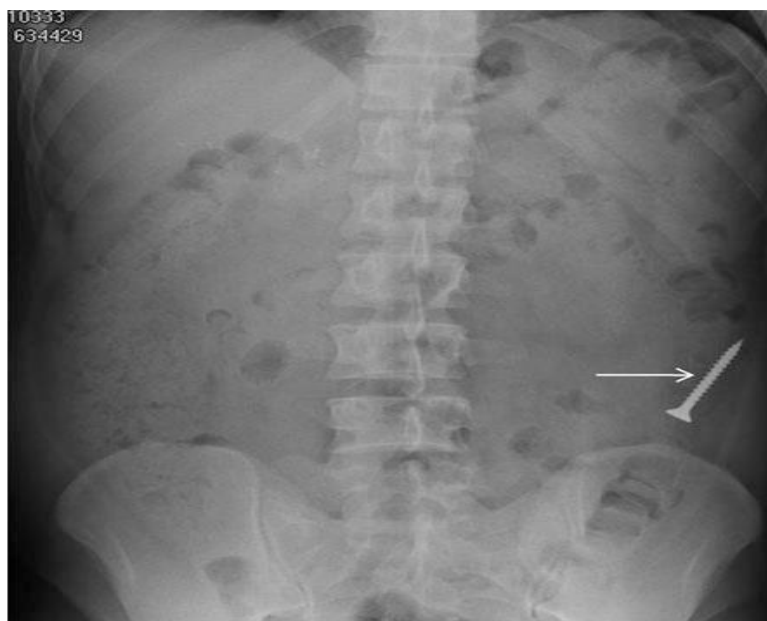
Slika 12. Radiogram abdomena prikazuje dilatirano tanko crijevo nakon ingestije loptice koja apsorbira vodu.

Izvor: <https://i.pinimg.com/originals/8c/c9/bb/8cc9bbb03cfda4bffb2408e2961e95b4.jpg>

Ako se u periodu od 3 dana ne zabilježi aboralna progresija ili ako pacijent postane simptomatičan trebaju se napraviti hitne kirurške konzultacije. (15) MDCT se smatra dobrom metodom za detekciju i lokalizaciju stranih tijela u GI traktu i procjenu rizika eventualnih komplikacija (slika 13). Ipak, metalni objekti proizvode *beam-hardening* (artefakti uzrokovani selektivnom atenuacijom fotona niže energije) artefakte koji mogu zamagliti konture stranog tijela i okolnih struktura.

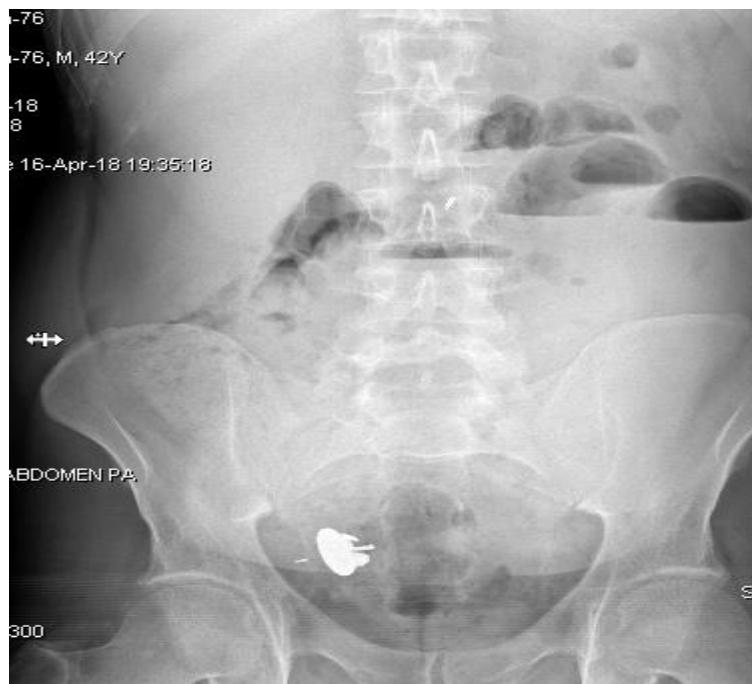


Slika 13. CT abdomena (aksijalni presjek): metalna strana unutar crijevnih vijuga  
Izvor: Arhiv Kliničkog zavoda za dijagnostičku i intervencijsku radiologiju, KBC Split



Slika 14. Radiogram abdomena prikazuje čavao u području silaznog kolona (strelica).  
Izvor: A. Pinto, S. Nicotra and V. Di Mauro: Foreign bodies of the gastrointestinal tract

Većini pacijenata koji imaju strano tijelo u području crijeva potrebno je pažljivo praćenje serijskih radiograma (slika 14). Klasična radiografija koristi manje količine ionizirajućeg zračenja u odnosu na MDCT pa se pokazala boljom alternativom, posebice kod pedijatrijskih pacijenata (slika 15).



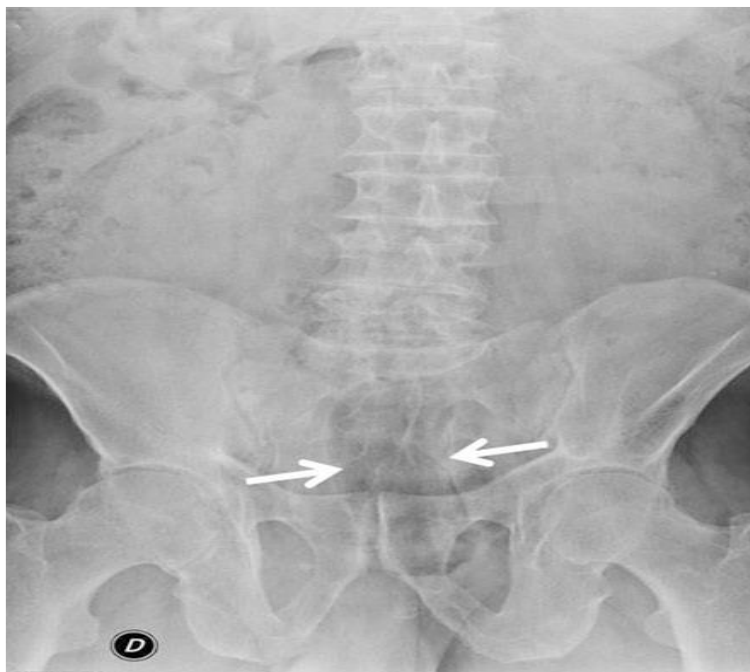
Slika 15. Rtg nativni abdomen: metalno strano tijelo u području donjeg desnog hemiabdomena s prikazom aerolikvidnih nivoa unutar crijevnih vijuga kao znak opstrukcije.

Izvor: Arhiv Kliničkog zavoda za dijagnostičku i intervencijsku radiologiju, KBC Split

### 5.3. Područje rektuma

Broj slučajeva zaostalih stranih tijela u području rektuma uvelike je porastao zadnjih desetljeća. Strano tijelo u području rektuma može biti rezultat ingestije stranog tijela ili puno češće direktnim umetanjem kroz anus. Pogođeni pojedinci često bezuspješno pokušavaju samostalno odstraniti strano tijelo što posljedično dovodi do odgađanja medicinskog tretmana i povećanja rizika od komplikacija. Kao kod ingestije u gornjem dijelu GI trakta i u području rektuma pronađena su raznovrsna strana tijela. Predmeti kao što su vibrator, gumeni falusi, povrće (mrkve, tikvice, kukuruz), voće (jabuke, banane), kamenja, žice, odvijači, četkice za zube, limenke, boce i staklenke zabilježeni su kao strana tijela u tom području. Jako malo slučajeva zaostalih stranih tijela u rektumu je prijavljeno kao posljedica ingestije. Umetanje stranog tijela zbog zadovoljavanja seksualnih potreba najčešći je razlog. (16) Dijagnostika kod ovakvih slučajeva zna biti problematična zbog prirode nastanka povrede (slika 16). Pacijentima često bude neugodno objasniti uzrok nastanka povrede jer se radi o socijalno neprihvatljivom

incidentu. Pritisak visokog hidrostatskog tlaka može uzrokovati ozbiljne povrede u području rektuma i debelog crijeva te zahtijevati resekciju ozlijeđenog segmenta. Dio debelog crijeva kojeg nazivamo rektosigmoidni čvor prvi je na udaru pritiska stranog tijela koje prolazi kroz sfinkter rektuma.



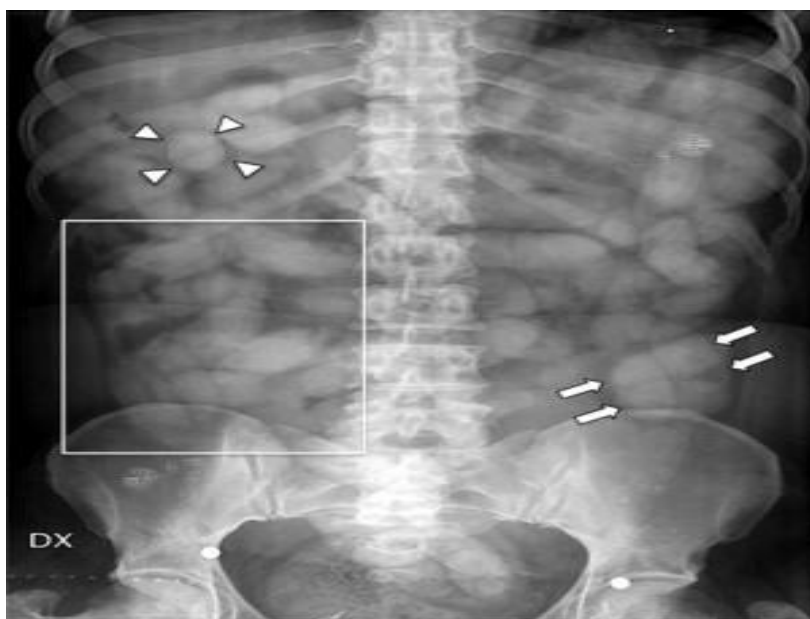Slika 16. Radiogram abdomena prikazuje radiotransparentno strano tijelo (povrće) u rektumu.

Izvor: A. Pinto, S. Nicotra and V. Di Mauro: Foreign bodies of the gastrointestinal tract

#### 5.4. Prenošnje droge

Prenošenje droge poraslo je u zadnja dva desetljeća pa je tako porastao i broj slučajeva gdje ljudi u vlastitom GI traktu prenose drogu preko graničnih područja. Generalne karakteristike osobe koja prenosi drogu u GI traktu su: povratak s putovanja iz mjesta poznatih po prijevozu droge, povijest učestalih putovanja i prenošenje droge u materijalu od lateksa (kondomi) i aluminijske folije. U većem broju slučajeva radi se o skupljim drogama kao što su kokain i heroin, no zabilježeni su i slučajevi prenošenja marihuane, hašiša, ecstasy-a i amfetamina. Ponekad osoba u svom organizmu ima više različitih vrsta droga. Obično se po osobi prenese 1 kilogram droge u 50-100 paketića teških 8-10 grama. Zabilježeni su i slučajevi s preko 200 zasebnih jedinica (paketića) u GI traktu. (17) Osobe za koje postoji sumnja da prenose drogu

zahtijevaju radiološku procjenu. Prva i najraširenija metoda snimanja je konvencionalna radiografija. Kontrastna rezolucija ograničavajući je faktor radiografije pa se u 40-90% slučajeva uspješno detektira strano tijelo u kojem se nalazi droga. Na radiogramu abdomena postoje neki specifični znakovi koji mogu ukazati na prisutnost paketića droge. Prvi je zrak koji ostaje prilikom vezivanja čvorova na kondomima i koji nas podsjeća na oblik ruže, a drugi je zrak koji ostaje između slojeva lateksa (slika 17).



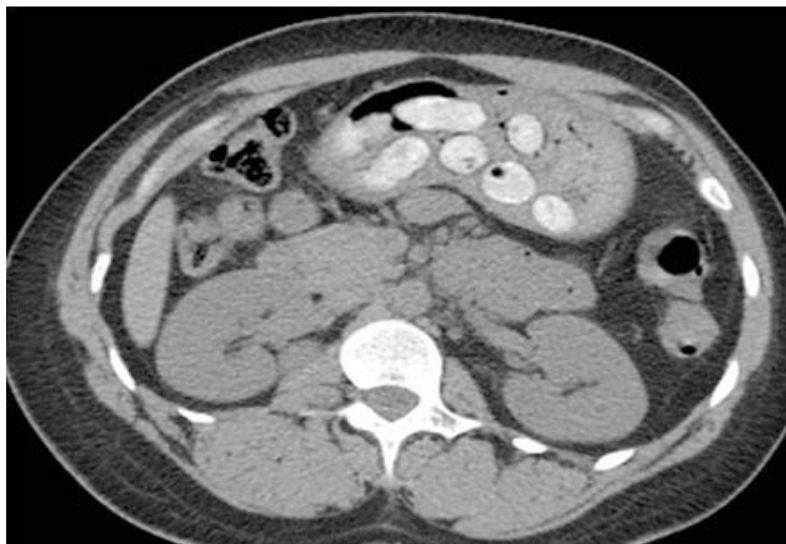Slika 17. Radiogram abdomena prikazuje višestruka strana tijela ispunjena zrakom

Izvor: <https://www.sciencedirect.com/science/article/pii/S0887217114001036>

Prije snimanja abdomena radiografijom ili ultrazvukom preporučuje se da pacijent oralnim putem uzme kontrastno sredstvo kako bi se bolje istražio GI trakt. (18) Manji paketići napunjeni kokainom mogu biti bilo gdje u GI traktu i jako ih je teško detektirati pa se nijedna od gore navedenih metoda ne smatra osjetljivom. Zbog nedostupnosti i visoke cijene pretrage, magnetska rezonanca se u ovim slučajevima rijetko koristi kao prvi izbor radiološke dijagnostike.

MDCT se pokazao najboljom metodom prilikom prikazivanja stranih tijela ispunjenih drogom (slika 18). Superiorniji je od klasične radiografije i ultrazvučne dijagnostike u odnosu na osjetljivost, određivanje lokacije i karakterizaciji gustoće. Radiološko prikazivanje paketića droge CT-om bazira se na zaostalom zraku prilikom pakiranja istih koje nazivamo i znakom

„duplog kondoma“. I na klasičnom radiogramu i na CT-u ovaj znak je odlika osoba koje u GI traktu prenose kondome ispunjene drogom.



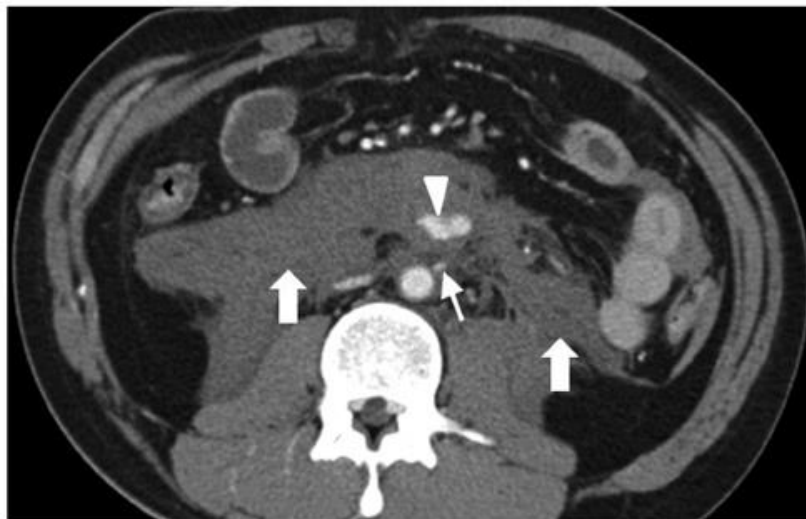Slika 18. Prikaz višestrukih hiperdenznih stranih tijela u želucu MDCT-om bez kontrasta  
Izvor: A. Pinto, S. Nicotra and V. Di Mauro: Foreign bodies of the gastrointestinal tract



## 6. Strana tijela penetrirajućih ozljeda

Penetrirajuće povrede predstavljaju široku grupu životno ugrožavajućih ozljeda koje se moraju pažljivo klinički procijeniti i radiološki dijagnosticirati (slika 19). Ozljede stranim tijelima se kreću od površinskih bez većih oštećenja organa do onih ozbiljnih gdje stradaju parenhim, šuplji organi i kosti. Oštećenje vaskularnih struktura uz aktivno krvarenje najveća je opasnost ovakvih ozljeda. Prostrijelne rane vatrenim oružjem i ubodne rane nožem glavna su dva uzroka nastanka penetrirajućih ozljeda iako štetu može uzrokovati svaki dovoljno oštar predmet (drvo, metal, staklo). Laparotomija je kirurško otvaranje trbušne šupljine i dosada je bila prva metoda kojom pristupamo pacijentu sa prostrijelnom ili ubodnom ranom, posebno u prisustvu peritonitisa i hemodinamičke nestabilnosti. (19)

Zadnjih desetljeća sve češće se rabi konzervativni pristup kod stabilnih pacijenata s ubodnim ranama koji nemaju kliničke znakove oštećenja peritoneuma. Broj nepotrebnih i negativnih laparotomija se uvelike smanjio kao i postotak post-operativnih komplikacija. U ovom kontekstu radiološka dijagnostika je najzaslužnija jer omogućuje brzu, sigurnu i preciznu procjenu penetrirajućih ozljeda te usmjeravanje pacijenta na pravovremen i adekvatan tretman.



Slika 19. CT prikazuje ubodnu ranu u području prednjeg dijela abdomena uz hematome mezenterija (debele strelice) i izljev kontrasta ( glava strelice) kraj mezenterične arterije (tanka strelica).

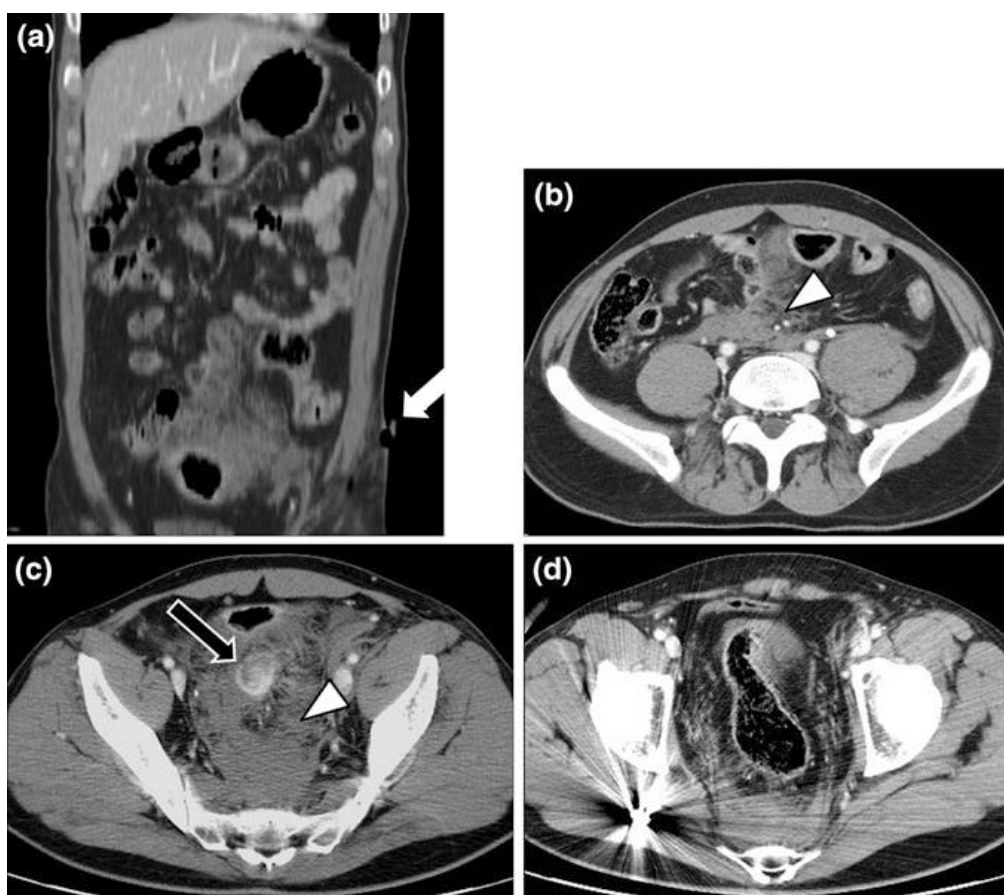
Izvor : <https://synapse.koreamed.org/ArticleImage/2016JKSR/jksr-68-43-g003-1.jpg>



Uz pomoć CT-a možemo detektirati i širok spektar životno ugrožavajućih opasnosti u pretkliničkoj fazi dok ne dospiju do razine kliničkih dokaza. Studije su naglasile ulogu CT-a u procjeni stabilnih pacijenata s ubodnom ranom. Kod pacijenata koji ne trebaju hitnu kiruršku operaciju, osjetljivost i specifičnost CT-a iznosi čak 97%. (20) Prostrijelnim ranama pristupamo u prvom redu kirurški zbog visoke incidencije povezanih komplikacija. Vrlo mali broj ovakvih slučajeva liječi se konzervativno. Klasičnom radiografijom možemo prikazati metalna strana tijela i samo neke komplikacije kao što su kontuzija plućnog parenhima, pneumotoraks, pneumomediastinum i prijelome kostiju. Ozljede vaskularnih struktura i abdominalnih organa ne možemo isključiti radiogramom. Jednako tako i ultrazvukom prikazujemo samo određene komplikacije dok povrede dijafragme i većinu gastrointestinalnih i retroperitonealnih povreda nećemo prikazati. U ovom kontekstu CT s korištenjem intravenoznog kontrastnog sredstva, predstavlja nam zlatni standard pružajući nam brzu i potpunu procjenu pacijenta. MDCT tehnika sastoji se od presjeka bez kontrasta koji nam služi za procjenu stranih tijela, nakon kojeg slijedi injekcija kontrasta (100-120 ml, 4-5 ml/sec). Arterijska faza uz pomoć tehnike *bolus tracking* omogućuje nam prikaz vaskularnih ozljeda. Portalna faza koja počinje 70 sekundi nakon injektiranja kontrasta pomaže nam procijeniti parenhim. Odgođenu fazu koristimo samo u nekim slučajevima kad nam je potrebna dodatna karakterizacija vaskularnih ozljeda. (21) Intraperitonealne ozljede stranim tijelima skoro uvijek zahtijevaju kiruršku obradu dok se ekstraperitonealne tretiraju bez operacije. Kod pacijenata sa penetrirajućom trahobronhealnom ozljedom za kojeg postoji sumnja na perforaciju šupljeg organa preporučuje se izvesti trostruki kontrastni CT protokol. U tom protokolu kontrastno sredstvo se aplicira oralno, intravenski i rektalno kako bismo bolje prikazali GI lumen. Ova tehnika je uvelike povećala preciznost CT-a u prikazivanju tankog i debelog crijeva, učestalo se u koristi na odjelima traumatologije. (20)

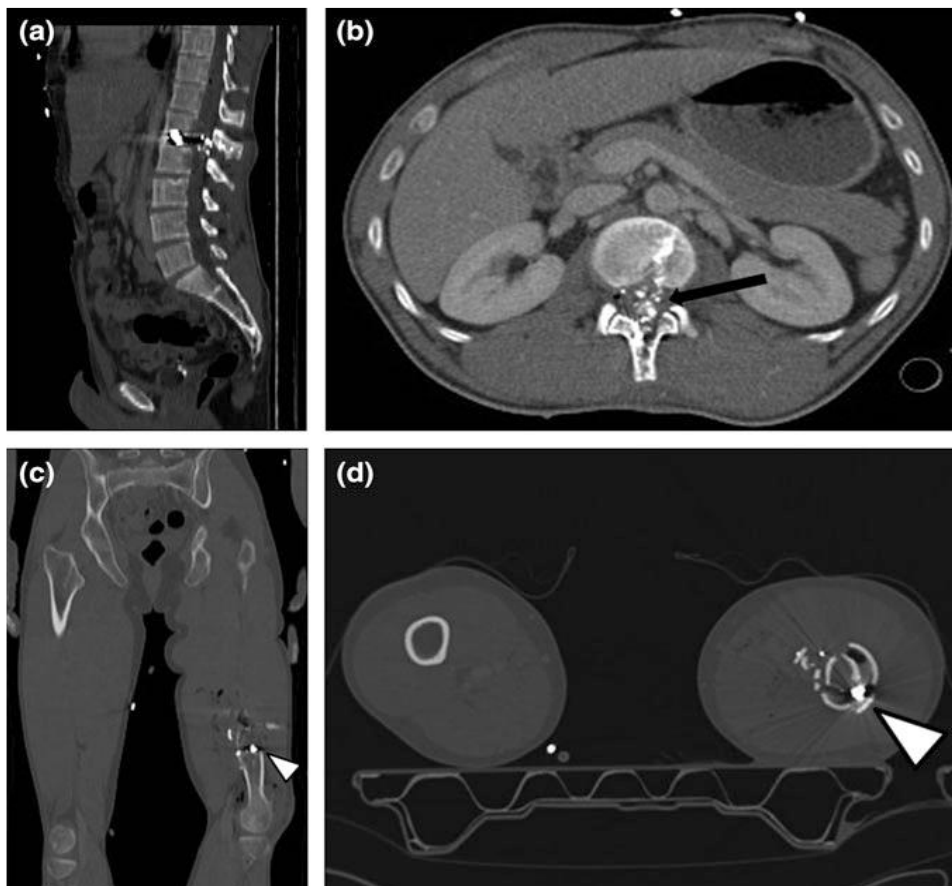
Na aksijalnom CT presjeku i uz pomoć multiplanarnih rekonstrukcija (MPR) moguće je prepoznati ulaz prostrijelne rane kao defekt na koži. Možemo utvrditi i izlaznu ranu uz smjer kojim se kretao metak u tijelu, kako bismo procijenili potencijalnu štetu. (21) Slučajevi ozljeda krvnih žila i glavnih bronha u području mediastinuma jako su rijetki jer se radi o smrtonosnim ozljedama. Vrlo opasna ozljeda nastaje kad strano tijelo penetrira između dva kralješka pa tada dolazi do povrede kralježnične moždine. Prilikom ubodnih rana nožem najčešće strada tanko i debelo crijevo. Prolaženje kontrastnog sredstva u ekstraluminalni prostor ili direktni prekid visceralne fascije najspecifičniji su znakovi gastrointestinalne penetrirajuće ozljede koja

zahtijeva hitni kirurški pristup. Klasična radiografija u prikazivanju stranih tijela penetrirajućih ozljeda ograničena je prikazivanjem rtg detektabilnih materijala i objekata u području mekih tkiva. MDCT nam pomaže u tim slučajevima za bolju demonstraciju povezanih ozljeda (slika 20). U nekim slučajevima prilikom korištenja MDCT tehnike pojavljuje se problem u raspoznavanju drvenih fragmenata i zraka zbog jednakog atenuacijskog koeficijenta (slika 21). U tim slučajevima možemo koristiti MRI koji je pak ograničen ili kontraindiciran mogućim feromagnetičnim svojstvima metalnog stranog tijela.



Slika 20. CT prikazuje prostrijelnu ranu u području lijevog boka: a) Koronarna MPR demonstrira ulaznu ranu na koži (bijela strelica). b) i c) Dva aksijalna presjeka na različitim visinama prikazuju nam hematome u području korijena mezenterija i mezosigmoida (označeno glavama strelica) uz aktivno krvarenje koje prati smjer metka (crna strelica). d) Pri kraju svoje putanje metak leži između velikog i malog mišića gluteusa.

Izvor: G. Bocchini, G. Sica, F. Guida, L. Palumbo, S. Vaida and M. Scaglione: Foreign bodies and penetrating injuries.

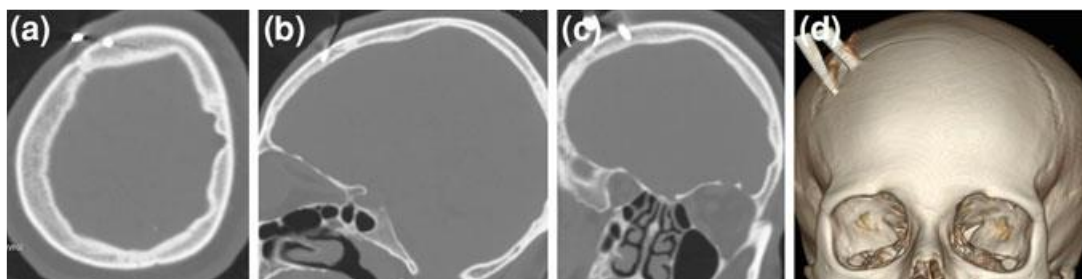


Slika 21. Prikaz prostrijelne rane 28-godišnjeg muškarca s mecima zaglavljanim u femuru i lumbarnom kralješku. a) Sagitalna MPR slike prikazuje metak između L1 i L2. b) Udarajući u luk kralješka, metalni fragmenti metka izazvali su oštećenje kralježnične moždine. c) Koronarna MPR i d) aksijalni sken prikazuju frakturu dijafize femura uz zaglavljivanje metka u lijevom femuru.

Izvor: G. Bocchini, G. Sica, F. Guida, L. Palumbo, S. Vaida and M. Scaglione: Foreign bodies and penetrating injuries

## 6.1. Područje glave i kralježnice

Strana tijela u području glave i kralježnice opasni su i učestali slučajevi na odjelima hitne službe. Nalazimo ih kao posljedice eksplozija, praskova i prometnih nesreća, ili kao posljedice ranjavanja hladnim ili vatrenim oružjem. Penetrirajuća strana tijela najkompliciranija su za lokalizaciju i odstranjivanje. Vrlo je bitno utvrditi nalazi li se strano tijelo nalazi blizu vitalnih struktura. Najčešća strana tijela u području glave i vrata su drvene krhotine, stakleni ulomci i metalni predmeti. Za detekciju stranih tijela koristimo se klasičnom radiografijom, MDCT-om i MR-om. Standardna metoda izbora je MDCT zbog preciznog prikazivanja oblika i veličine stranog tijela (slika 22) Ipak, MDCT ima problema prilikom detekcije metalnih stranih tijela zbog artefakata koje uzrokuju.



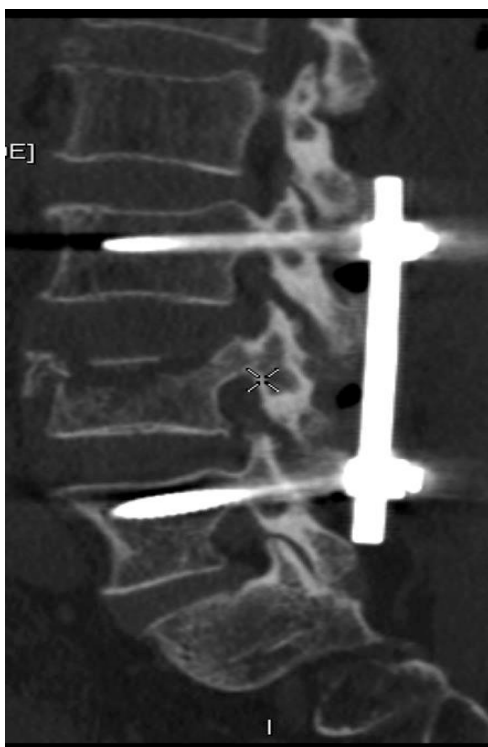
Slika 22. a), b), c) Aksijalni, sagitalni i koronarni CT presjeci prikazuju zaostalo strano tijelo u temporalnoj kosti. d) MPR rekonstrukcija prikazuje žezlo zabijeno u desnom skvamoznom dijelu temporalne kosti

Izvor: G. Guarnieri, L.Genovese, M.Muto: Retained intracranial and intraspinal foreign bodies.

Traumatske ozljede glave i mozga, uključujući i one penetrirajuće ozljede glave, glavni su uzroci smrti kod mladih ljudi. Ipak, u nekim slučajevima penetrirajuća ozljeda glave ne mora utjecati na neurološke funkcije pa čak i ako je strano tijelo zaglavilo u parenhimu mozga. (22) Penetrirajuće ozljede mozga češće su kod vojnih nego kod civilnih ozljeda glave. U većini slučajeva radi se o zaglavljanim mecima, iako zabilježeni su slučajevi penetracije gotovo svakog objekta. Industrijske ozljede, pokušaji samoubojstva i kriminalni napadi tri su najučestalija tipa nastanka penetrirajuće ozljede glave. Penetrirajuće ozljede kralježnice nisu toliko česte kao traumatske ozljede u prometnim nesrećama ali su bitan uzrok ozljede kralježnične moždine. Dva najčešća razloga prisutnosti stranih tijela u kralježnici su ozljede

vatrenim i hladnim oružjem te umetanje medicinskih fiksatora (slika 23). Ozljede vatrenim opasnije su od ozljeda hladnim oružjem jer imaju veću incidenciju neuroloških oštećenja. Kod ozljeda hladnim oružjem prognoze su bolje, a kirurška operacija igra veću ulogu nego kod prostrijelnih rana. (23)

Kod trećine slučajeva penetracijskih ozljeda vatrenim oružjem koje uzrokuju oštećenje kralježnične moždine fragment metka nalazimo u središnjem kanalu. (24) Zaostala strana tijela u kralježnici često su metalnog podrijetla pa ih detektiramo uz pomoć MDCT-a koristeći multiplanarne i 3D rekonstrukcije uz pomoć kojih možemo točno odrediti poziciju, oštećenje kralježnične moždine, epiduralno i subduralno nakupljanje krvi i prijelom kralješka.

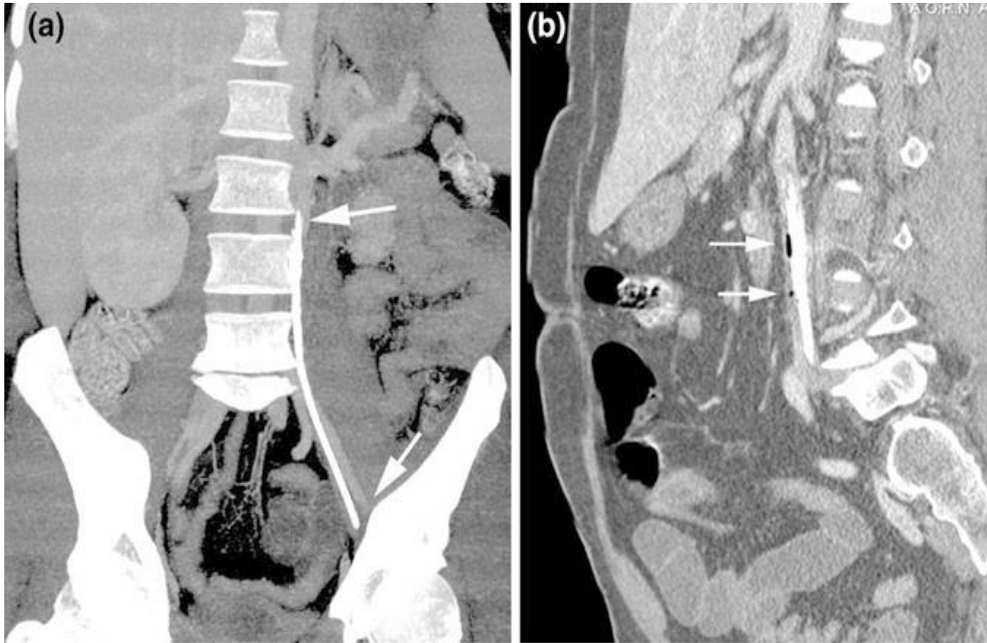


Slika 23. Sagitalna MPR CT-om prikazuje dobro fiksirane vijke i šipku u području L3 i L5 uz prijelom L4 kralješka

Izvor: G. Guarnieri, L.Genovese, M.Muto: Retained intracranial and intraspinal foreign bodies

## 7. Strana tijela centralnih venskih katetera

Centralni venski kateter (CVK) koristi se za privremeni ili dugoročni pristup krvožilnom sustavu. Uz njegovu pomoć izvodi se široki spektar procedura čiji broj raste kako se povećavaju indikacije i zahtjevi za istim. Hemodinamsko praćenje, zamjena tekućina, hemodijaliza, parenteralna prehrana, opskrba krvnim pripravcima i lijekovima kao što su vazopresori, kemoterapija i antibiotici. Centralne venske katetere možemo podijeliti u 4 grupe: periferno postavljeni CVK, privremeni CVK, trajni CVK i implantirani kateteri. Vrstu katetera izabiremo ovisno o njegovoj funkciji i vremenu upotrebe. (25) CVK je najraširenije korišten medicinski uređaj kod vrlo bolesnih pa do minimalno bolesnih hospitaliziranih pacijenata. Trebali bi biti izrađeni od rtg detektabilnih materijala kako bi se lakše prikazali na radiogramu, ali i danas su u upotrebi neki CVK koje teško detektiramo. Zadnjih 30 godina, vena subklavija i unutarnja jugularna vena standardna su mjesta postavljanja CVK-a. Postavljanje CVK-a podrazumijeva rizik od manjih i većih komplikacija koje su u ovisnosti o iskustvu operatera, pacijentovih kliničkih stanja, anatomskih varijacija vaskularnih struktura, koagulacijskom statusu i prethodnim kateterizacijama. (25) Komplikacije uključuju pneumotoraks, perforaciju velikih krvnih žila i srca, pogrešno postavljanje, punkciju arterije, formiranje fibrinskog omotača, vensku trombozu i strana tijela (slika 24). Strana tijela kao komplikacije CVK-a nalazimo zbog puknuća katetera tijekom postavljanja ili zbog izgubljenih žica vodilja. Puknuće CVK-a nije učestala pojava, ali može uzrokovati vrlo ozbiljne komplikacije.



Slika 24. a) MDCT koronarni presjek slike prikazuje dugi fragment CVK-a pokraj lijeve strane kralješka (strelica) b) MDCT sagitalni presjek slike otkriva prisutnost velikog infektivnog CVK fragmenta okruženog mjehurićima zraka (strelice) u lumenu lijevog toka šuplje vene.

Izvor: A. Pinto, S. Daniele and L. Romano: Foreign bodies as complications of endovascular devices

## 8. Zaključak

Strana tijela su svi objekti koji, u pravilu, pripadaju vanjskom okolišu, a nalazimo ih na različitim mjestima u ljudskom organizmu. Aspiracija, ingestija, umetanje i penetrirajuće ozljede uzroci su pojave stranih tijela. Slučajna aspiracija i ingestija se pojavljuju najviše kod djece, a umetanje i penetrirajuće ozljede su učestalije kod odraslih osoba. Strana tijela koja aspiracijom dođu u područje traheobronhalnog stabla mogu potjecati iz vlastitog organizma. Najviše problema unutar ljudskog organizma kao strana tijela stvaraju nepravilni, dugi i oštri predmeti. Uz odgovarajuću silu strano tijelo može penetrirati u sva tkiva i organske sustave. Radiološkom dijagnostikom detektiramo, lokaliziramo i karakteriziramo strano tijelo i potencijalne komplikacije. Najraširenija i najčešće korištena radiološka metoda je klasična radiografija. Ovisno o vrsti materijala od kojega je izgrađen strano tijelo može ili ne mora biti detektabilno na radiogramu. Ograničenje klasične radiografije je loše prikazivanje radiotransparentnih predmeta i nemogućnost prikazivanja oštećenja šupljih organa i vaskularnih struktura. MDCT kao napredna tehnika radiološke dijagnostike pruža nam brzi i potpuni uvid u nastale komplikacije pacijenta. Osim drvenih materijala MDCT-om uspješno prikazujemo većinu radiotransparentnih predmeta. Ultrazvuk koristimo kao prvu metodu radiološkog snimanja stranih tijela u površinskim dijelovima mekih tkiva. Magnetsku rezonanciju koristimo za prikazivanje stranih tijela u dubokim dijelovima mekih tkiva. Njeno korištenje ograničavaju slaba dostupnost i visoka cijena pretrage pa se rijetko koristi. Napredak radiološke dijagnostike trebao bi se razvijati u smjeru poboljšanja i veće dostupnosti neionizirajućih metoda, posebice magnetske rezonancije.



## 9. Literatura

1. Ludwig BJ, Foster BR, Saito N et al (2010) Diagnostic imaging in nontraumatic pediatric head and neck emergencies. *Radiographics* 30:781–799
2. Smith MT, Wong RK (2007) Foreign bodies. *Gastrointest Endosc Clin N Am* 17:361–382
3. <https://hr.wikipedia.org/wiki/%C5%BDdrijelo>
4. Marco De Lucas E, Sádaba P, Lastra Garcia-Barón P, et al (2004) Value of helical computed tomography in the management of upper esophageal foreign bodies. *Acta Radiol* 45:369–374
5. <https://hr.wikipedia.org/wiki/Jednjak>
6. Duncan M, Wong RK (2003) Esophageal emergencies: things that will wake you from a sound sleep. *Gastroenterol Clin North Am* 32:1035–1052
7. Pinto A, Brunese L, Scaglione M et al (2009) Gunshot injuries in the neck area: ballistics elements and forensic issues. *Semin Ultrasound CT MRI* 30:215–220
8. Callegari L, Leonardi A, Bini A et al (2009) Ultrasound-guided removal of foreign bodies: personal experience. *Eur Radiol* 19:1273–1279
9. Tomás Franquet MD, Ana Giménez MD, Nuria Rosón MD, SofiaTorrubia MD, José M. Sabaté MD, Carmen Pérez MD (2000) Aspiration diseases: findings, pitfalls, and differential diagnosis. *Radiographics* 20:673–685
10. Zissin R, Shapiro-Feinberg M, Rozenman J, Apter S, Smorjik J, Hertz M (2001) CT finding of the chest in adults with aspirated foreign bodies. *Eur Radiol* 11:606–611
11. Hunter TB, Taljanovic MS (2003) Foreign bodies. *Radiographics* 23:731–757
12. Velitchkov NG, Grigorov GI, Losanoff JE et al (1996) Ingested foreign bodies of the gastrointestinal tract: retrospective analysis of 542 cases. *World J Surg* 20:1001–1005
13. Pinto A, Sparano A, Cinque T (2012) Foreign body ingestion and rectal foreign body insertion: diagnostic challenges. In: Romano L, Pinto A (eds) *Errors in radiology*, Springer Italia, pp 271–278
14. Koch H (1977) Operative endoscopy. *Gastrointest Endosc* 24:65–68
15. Webb WA (1995) Management of foreign bodies of the upper gastrointestinal tract: update. *Gastrointest Endosc* 41:39–51
16. Cohen JS, Sackier JM (1996) Management of colorectal foreign bodies. *J R Coll Surg Edinb* 41:312–315

17. Traub SJ, Hoffman RS, Nelson LS (2003) Body packing—the internal concealment of illicit drugs. *N Engl J Med* 349:2519–2526
18. Hierholzer J, Cordes M, Tantow H et al (1995) Drug smuggling by ingested cocaine-filled packages: conventional x-ray and ultrasound. *Abdom Imaging* 20:333–338
19. Moore EE, Moore JB, Van Duzer-Moore S, Thompson JS. (1980) Mandatory laparotomy for gunshot wounds penetrating the abdomen. *Am J Surg* 140:847–851
20. Shanmuganathan K, Mirvis SE, Chiu WC et al (2004) Penetrating torso trauma: triple contrast helical CT in peritoneal violation and organ injury: a prospective study in 200 patients. *Radiology* 231:775–784
21. Castrillon GA, Soto JA (2012) Multidetector computed tomography of penetrating abdominal trauma. *Semin Roentgenol* 47:371–376
22. Youssef AS, Morgan JM, Padhya T et al (2008) Penetrating craniofacial injury inflicted by a knife. *J Trauma* 64:1622–1624
23. Steinmetz MP, Krishnaney AA et al (2004) Penetrating spinal injuries. *Neurosurg Q* 14:217–223
24. Waters RL, Sie IH (2003) Spinal cord injuries from gunshot wounds to the spine. *Clin Orthop Relat Res* 408:120–125
25. Tan PL, Gibson M (2006) Central venous catheters: the role of radiology. *Clin Radiol* 61:13–22

## 10. Sažetak

Strana tijela u ljudskom organizmu su čest i ozbiljan problem na odjelima hitne službe. U medicinskom smislu su predmeti koje nalazimo u ljudskom tijelu na mjestima gdje ne pripadaju. Najčešće potječu iz vanjskog okoliša, no u nekim slučajevima mogu potjecati iz vlastitog organizma. Strano tijelo u ljudskom organizmu može biti posljedica slučajne ili namjerne ingestije, aspiracije, umetanja i penetrirajućih ozljeda. Određena strana tijela se mogu ponašati inertno bez stvaranja ikakvih problema, dok druga mogu uzrokovati ozbiljne i po život opasne komplikacije. Ovisno o materijalu od koga je izgrađeno strano tijelo na radiogramu može i ne mora biti vidljivo. Većina metalnih i staklenih predmeta i skoro sve životinjske kosti su rtg detektibilni. Većina drvenih i plastičnih predmeta i većina ribljih kostiju su radiotransparentni. Radiološka dijagnostika i liječenje pacijenta za kojeg postoji sumnja na prisutnost stranog tijela ovisi o fizičkim i kemijskim svojstvima objekta, njegovoj lokaciji u organizmu, vremenu proteklom od aspiracije, ingestije ili umetanja, povezanih medicinskih stanja, prisutnosti ili odsutnosti simptoma i nastalim komplikacijama. Postoje skupine ljudi kod kojih je povećana incidencija stranih tijela, a dijelimo ih na: pedijatrijske pacijente, intoksicirane osobe, psihijatrijske pacijente i zatvorenike, pacijente koje prolaze dentalne operacije, bulimičare te osobe koje pate od mišićnih poremećaja. Najveća skupina su pedijatrijski pacijenti, a najčešći razlog prisutnosti stranih tijela je posljedica aspiracije ili ingestije. Pod posebnim su rizikom djeca između prve i četvrte godine života jer imaju naviku stavljati predmete u usta i s njima se kretati pa se u takvim okolnostima lako dogodi da strano tijelo zapne gdje ne pripada. Aspiracija stranog tijela i penetrirajuće ozljede su najhitniji slučajevi jer često uzrokuju životno ugrožavajuće opasnosti. Najopasnije komplikacije su oštećenja krvnih žila i opstrukcije dišnih puteva. Ingestija u GI trakt ne predstavlja ozbiljan problem jer se većina (80-90%) predmeta odstrani prirodnim putem. Klasična radiografija je prvi izbor u snimanju većine stranih tijela kao najraširenija i najdostupnija metoda. Uz njenu pomoć prikazujemo sve rtg detektibilne materijale, dok se u samo 15% slučajeva dobro prikažu radiotransparentni materijali. MDCT nam daje bolji prikaz radiotransparentnih materijala uz najbolji prikaz eventualnih komplikacija uzrokovanih stranim tijelom. MDCT slabije prikazuje drvene materijale pa nam je u tim slučajevima od pomoći magnetska rezonancija. Magnetsku rezonanciju koristimo rijetko zbog visoke cijene pretrage i slabe dostupnosti pa bi napredak u radiološkoj dijagnostici trebao ići u smjeru lakše i češće upotrebe iste.

## 11. Summary

Foreign bodies in human organism are serious and frequent problem in the emergency departments. In medical terms, a foreign object is something that is present in the body but doesn't belong there. They usually originate from the external environment, but in some cases they may come from internal human resources. Foreign object can be inserted into human body as the result of accidental or deliberate ingestion, aspiration, insertion and penetrating injuries. Certain foreign bodies can behave inertly without making any complications, while others can cause major life-threatening conditions. Depending on the material from which the foreign body is made, it will appear radiopaque or radiolucent on the plain radiograph. Most metal and glass objects, and almost all animal bones are radiopaque. Most wooden and plastic objects, and most of the fish bones are radiolucent. Radiological diagnosis and treatment of a patient suspected of the presence of a foreign body depends on the physical and chemical properties of the object, its location in the body, the time elapsed since aspiration, ingestion or insertion, related medical conditions, presence or absence of symptoms, and complications.

There are groups of people with increased incidence of foreign bodies: pediatric patients, intoxicated, psychiatric patients and prisoners, patients undergoing dental surgery, bulimics, and people suffering from muscular disorders. The largest group is pediatric patients, and the most common cause of foreign bodies is the result of aspiration or ingestion.

Children are particularly at risk from the first to the fourth year of life because they have the habit to put objects in their mouths and run with them, so in such circumstances it is easy to get a foreign body stuck where it does not belong. Aspiration of a foreign body and penetrating injuries are the most severe cases, as they often cause life-threatening conditions. The most dangerous complications are vascular damage and airway obstruction. Ingestion in GI tract is not a serious problem because most (80-90%) of objects are removed naturally. Radiography is the first choice in detecting the most of foreign bodies, because it is the most widely-available and accessible method. With its help we will demonstrate all radiopaque materials, and only 15% cases of radiolucent materials. MDCT gives us a better view of the radiolucent material with the best analysis of possible complications caused by foreign bodies. MDCT has problems with detecting wooden materials, so in these cases magnetic resonance imaging is helpful. We rarely use a magnetic resonance due to the high cost and unavailability of this method, so progress in radiology should go in the direction of more easier and frequent use of the same.

## 12. Životopis

### OSOBNI PODACI

*Ime i prezime:* Luka Kuzmanić  
*Adresa:* Dobrilina 18, Split  
*Mobitel:* 099/2812-995  
*E-mail:* kuzmanicluka@gmail.com  
*Mjesto i datum rođenja:* Split, 28. prosinca 1995.

### OBRAZOVANJE

2010.-2014. - IV. Gimnazija „Marko Marulić“ Split  
2014.-2018. - Sveučilište u Splitu, Sveučilišni odjel zdravstvenih studija;  
smjer: Radiološka tehnologija

### VJEŠTINE

*Vozačka dozvola:* B kategorija  
*Rad na računalu:* Aktivno korištenje računala, poznavanje rada na MS Office  
paketu  
*Strani jezici:* Engleski jezik