

Radiološke pretrage gerijatrijskih pacijenata

Hrgović, Sanja

Undergraduate thesis / Završni rad

2018

Degree Grantor / Ustanova koja je dodijelila akademski / stručni stupanj: **University of Split / Sveučilište u Splitu**

Permanent link / Trajna poveznica: <https://um.nsk.hr/um:nbn:hr:176:721442>

Rights / Prava: [In copyright](#)/[Zaštićeno autorskim pravom.](#)

Download date / Datum preuzimanja: **2024-07-13**



Sveučilišni odjel zdravstvenih studija
SVEUČILIŠTE U SPLITU

Repository / Repozitorij:

[Repository of the University Department for Health Studies, University of Split](#)



UNIVERSITY OF SPLIT



SVEUČILIŠTE U SPLITU

Podružnica

SVEUČILIŠNI ODJEL ZDRAVSTVENIH STUDIJA

PREDDIPLOMSKI SVEUČILIŠNI STUDIJ

RADIOLOŠKA TEHNOLOGIJA

Sanja Hrgović

Radiološke pretrage gerijatrijskih pacijenata

Završni rad

Split, 2018.

SVEUČILIŠTE U SPLITU

Podružnica

SVEUČILIŠNI ODJEL ZDRAVSTVENIH STUDIJA

PREDDIPLOMSKI SVEUČILIŠNI STUDIJ

RADIOLOŠKA TEHNOLOGIJA

Sanja Hrgović

Radiološke pretrage gerijatrijskih pacijenata

Radiological examination of geriatric patients

Završni rad / Bachelor thesis

MENTORICA:

doc. dr. sc. Sanja Lovrić Kojundžić

Split, 2018.

Sadržaj

1. Uvod.....	1
2. Cilj rada.....	2
3. Pristup gerijatrijskom pacijentu	3
4. Klasična radiografija.....	4
4.1. RTG vratne kralježnice	6
4.2. RTG gornjih i donjih ekstremiteta	7
4.3. RTG srca	11
4.4. RTG pluća	11
4.5. RTG probavnog sustava.....	12
4.6. Intravenska urografija	13
5. Digitalna radiografija	14
6. Klasična i digitalna dijaskopija.....	16
6.1. Pasaža jednjaka	16
6.2. Dijaskopski pregled kononarnih krvnih žila	17
7. Kompjutorizirana tomografija (CT).....	19
7.1. CT glave	21
7.2. CT zglobova.....	23
7.3. CT srca	24
7.4. CT perifernih i centralnih krvnih žila.....	24
7.4.1. Koronarna CT angiografija	24
7.5. CT torakalnih organa.....	26
7.6. CT abdomena	27
8. Magnetska rezonancija (MR).....	28
8.1. MR glave	29
8.2. MR kralježnice	30
8.3. MR zglobova gornjih i donjih udova	31
8.4. MR srca	32
8.5. MR centralnih i perifernih krvnih žila.....	33
8.6. MR trbuha	33
9. Ultrazvuk.....	34
9.1. Ultrazvuk srca - ehokardiografija.....	35
9.2. Color Doppler ultrazvuk vratnih žila	35

9.3.	Ultrazvuk donjih ekstremiteta	36
9.4.	Ultrazvuk abdomena	37
9.5.	Ultrazvuk mokraćnog sustava	38
10.	Denzitometrija.....	39
11.	Mamografija.....	40
12.	Zaštita od zračenja	42
13.	Zaključci	43
14.	Literatura.....	44
15.	Sažetak.....	45
16.	Summary	47
17.	Životopis	49

1. Uvod

Danas je populacija globalno starija nego ikad prije, od 1950. do 2010. godine broj starijih ljudi se utrostručio. Ujedinjeni narodi pretpostavljaju da će do 2050. godine više od 22% svjetske populacije imati 60 ili više godina. Kronične bolesti povezane sa starenjem predstavljaju izazov javnom zdravstvu i medicini zbog toga što su među učestalijim, i zbog porasta udjela starije populacije u društvu. Najčešće bolesti povezane sa starenjem su: kardiovaskularne (kardiomiopatije, srčani udar), karcinomi, šećerna bolest, kronična opstruktivna plućna bolest, koštano-mišićni poremećaji (artritis, osteoporoz) i neurološki poremećaji (vaskularna demencija, Alzheimer). (1)

Zbog nerijetke prisutnosti komorbiditeta, neizbježnih psihofizičkih i degenerativnih promjena, skrb o gerijatrijskim pacijentima zahtjeva multidisciplinarni pristup. Na čelu tima, koji brine o gerijatrijskom pacijentu, nalazi se liječnik obiteljske medicine koji ima važan zadatak razlikovanja fizioloških posljedica procesa starenja od patoloških stanja. Osim liječnika obiteljske medicine, liječnici različitih specijalnosti također upućuju gerijatrijske pacijente na radiološke pretrage sa specifičnom indikacijom za određen pregled. Gerijatrijskim pacijentima su potrebne gotovo sve tehnike oslikavanja: konvencionalne ili digitalne radiografske metode, dijaskopsko snimanje, kompjutorizirana tomografija (CT), magnetska rezonancija (MR), ultrazvučni pregled, mamografija te denzitometrija. (2)

Zadaci radiološkog tehnologa su: odgovorno sudjelovanje u timskom radu, izvrsno poznavanje načina rada radioloških uređaja, samostalno rukovanje svim vrstama radioloških uređaja, autoritativno vođenje pacijenta kroz pretragu, dobivanje kvalitetne snimke i primjena svih mjera zaštite pacijenata od ionizirajućih i neionizirajućih zračenja. Svrha svih ovih tehnika oslikavanja je olakšati ili omogućiti liječniku preciznu dijagnozu da bi se donijela odluka o liječenju. (7)

2. Cilj rada

U ovom radu imam namjeru raščlaniti i objasniti principe rada dijagnostičkih radioloških uređaja za oslikavanje gerijatrijskih pacijenata i navesti zadatke radiološkog tehnologa u kliničkoj praksi. Posao radiološkog tehnologa je upravljanje uređajem s ciljem dobivanja kvalitetnih radioloških slika koje će dalje služiti za dijagnostiku, kontrolu, terapiju ili prognozu. Osim toga uloga radiološkog tehnologa je vođenje pacijenta kroz pretragu i kratka edukacija pacijenta o postupku koji će proći i njegovoj svrsi. Pristup i komunikacija s gerijatrijskim pacijentom je vrlo važna kako bi dobili što kvalitetniji dijagnostički materijal i osigurali najbolju moguću daljnju skrb za pacijenta. Navest ću najčešće indikacije za različite metode snimanja jer nije moguće nabrojati i opisati sve indikacije, obzirom na ograničen opseg završnog rada. Spomenut ću probleme pri oslikavanju zadane skupine pacijenata koji se javljaju u praksi i potencijalne načine rješavanja istih. Također ću istaknuti važnost zaštite od zračenja i mogućnosti njenog poboljšanja u svakodnevnoj praksi kao povezanost radiologije s kontinuiranim napretkom tehnologije. (7)

3. Pristup gerijatrijskom pacijentu

Stariji pacijenti nerijetko istovremeno boluju od dvije ili više kroničnih bolesti, što nazivamo komorbiditet. Osim prisustva boli, komunikaciju otežavaju slabiji sluh i vid, poteškoće u izražavanju, demencija ili neurološke smetnje što dovodi do nerazumijevanja pretrage, a samim time i straha. Pristup gerijatrijskom pacijentu trebao bi biti individualiziran i profesionalan, s poštovanjem i uvažavanjem pacijentovog prava na privatnost i dostojanstvo. Da bi skrb za gerijatrijskog pacijenta bila što bolja, važna je empatija medicinskog osoblja i strpljenje. Treba saslušati pacijenta, upoznati se s njegovim problemom i ukratko ga educirati o pretrazi koja će se obaviti. Prilikom pretrage prvi korak je identifikacija bolesnika i provjera indikacije, zatim priprema za snimanje u kojoj je potrebno pacijentu reći da skine sve sa snimanog dijela tijela – osobito nakit i ostale metalne predmete koji će u suprotnom biti vidljivi kao strano tijelo na slici ili uzrokovati artefakte. Ako je pacijentu neugodno, poželjno ga je prekriti jednokratnom odjećom ili plahtom. Slijedi pozicioniranje pacijenta koje može biti otežano zbog boli ili ukočenosti. Tada potreban položaj pokušavamo postići korištenjem različitih pomagala kao što su spužvasti podlošci, vrećice s pijeskom ili nekim drugim prikladnim sredstvom pazeći da nam pomoćno sredstvo ne ostavi sjenu na filmu, ili možemo modificirati projekciju. Nakon postizanja ispravnog položaja za snimanje, pacijent treba mirovati (ponekad zaustaviti gutanje i disanje) te je time nužno skratiti trajanje ekspozicije. Nakon provjere kvalitete dobivene snimke pretraga je završena, ostaje još samo obavijestiti pacijenta o vremenu kada će nalaz biti gotov. (8)

4. Klasična radiografija

Izravna radiografija ("puna radiografija") danas je još uvijek najraširenija radiološka dijagnostička metoda koja koristi ionizirajuće rendgensko zračenje i kod koje slika snimanog dijela tijela nastaje u fotosloju rendgenskog filma u procesu izlučivanja elementarnog srebra iz kristala srebrenog bromida. (8)

Rendgenske zrake pripadaju spektru elektromagnetskih valova vrlo kratke valne duljine (između 10^{-6} i 10^{-10} metara) koja im omogućuje veliku prodornost kroz materiju. Imaju vrlo visoku energiju zbog čega se ponašaju kao čestice (fotoni). Rendgenske zrake nastaju u staklenoj vakuumskoj rendgenskoj cijevi. Prolaskom kroz materiju, rendgensko zračenje slabi ovisno o debljini, prosječnom atomskom broju materije i gustoći. Zbog te nejednolike apsorpcije, odnosno atenuacije (slabljenja) u konačnici i dobijemo kontrastnu rendgensku sliku.

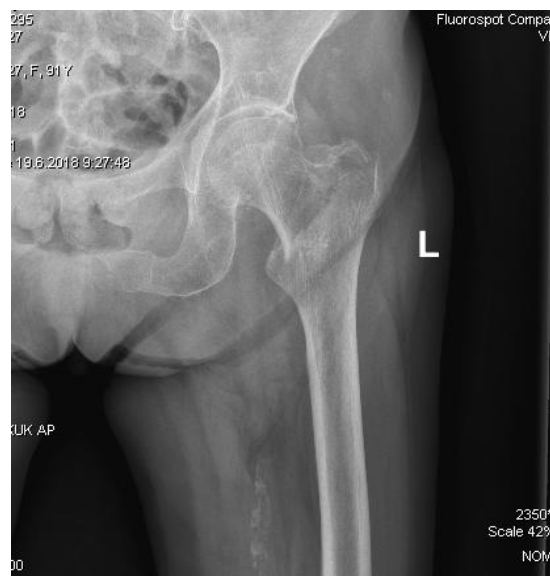U konvencionalnoj radiografiji kao receptori slike koriste se film-folijski sustavi. Pod utjecajem rendgenskog zračenja folije stvaraju svjetlost određenog spektra i izazivaju zacrtnjenje dvoslojnog rendgenskog filma. Film i folija smješteni su u kazeti koja sprječava osvjetljavanje filma te njegovu izloženost mogućim mehaničkim oštećenjima i prljavštini. Filmovi se razvijaju u posebnoj prostoriji - tamnoj komori, uz pomoć uređaja koji razvija i fiksira sliku. (8)

Da bismo poboljšali dijagnostičku informaciju, možemo koristiti kontrastna sredstva koja nam omogućuju bolje razlikovanje tkiva slične gustoće. Kontrastna sredstva su zapravo kemijske tvari koje mijenjaju apsorpciju rendgenskih zraka u organu ili organskom sustavu u kojem se nalaze, te tako omogućuju njihovu vizualizaciju na radiogramu. Dije se na negativna (npr. zrak) i pozitivna (npr. Barijev sulfat). Druga podjela kontrastnih sredstava je na nevodotopive i vodotopive. Vodotopiva kontrastna sredstva, koja se najviše koriste, po sastavu su derivati trijodbenzena. Kod snimanja starijih pacijenata potrebno je s oprezom koristiti jodna kontrastna sredstva. Kontraindicirano je koristiti kontrastna sredstva kod pacijenata koji su alergični na njih, te kod onih koji imaju: srčanu ili bubrežnu insuficijenciju, dijabetes, uričnu dijatezu i paraproteinemiju. (9)

U dijagnostičkom algoritmu muskuloskeletnog sustava klasična radiografija najčešće predstavlja prvi korak zbog svoje široke prisutnosti i povoljne cijene. Ponekad problem pri

konvencionalnoj radiografiji kod snimanja gerijatrijskih pacijenata nastaje ako pacijenta treba postaviti u točno određen položaj pri čemu pacijenta treba imobilizirati što može biti potencijalno bolno i neugodno. Olakšavajuća okolnost je kratko trajanje snimanja konvencionalnog radiograma što znači da uz autoritativne i jasne upute radiološkog tehnologa te suradnju pacijenta možemo izbjeći ponavljanje snimanja i dodatno ozračivanje pacijenta. Preferiraju se panoramske snimke u odnosu na ciljane. Primjerice, poželjno je napraviti snimku zdjelice s kukovima umjesto snimiti samo jedan kuk zbog toga što je pacijentu teško lokalizirati točan izvor boli. (1)

Stariji ljudi skloni su padovima zbog kombinacije različitih uzroka kao što su: degenerativne i kronične vaskularne bolesti središnjeg živčanog sustava, oslabljen vid, gubitak ravnoteže i mišićne snage, osteoporotične kosti itd. Pad najčešće može uzrokovati traumatsku frakturu ručnog zgloba, kuka, kirurškog vrata humerusa, gležnja i kralježaka. Prvi korak u procjeni traumatskog prijeloma je klasična radiografija koja je dovoljna za postavljanje dijagnoze jednostavnih (nekomplikiranih) fraktura kod kojih ne postoji sumnja na moguće lezije vaskularnih struktura. Primjerice, na RTG snimci lijevog koksofemoralnog zgloba vidimo frakturu u području vrata bedrene kosti (Slika 1.). (1)



Slika 1.

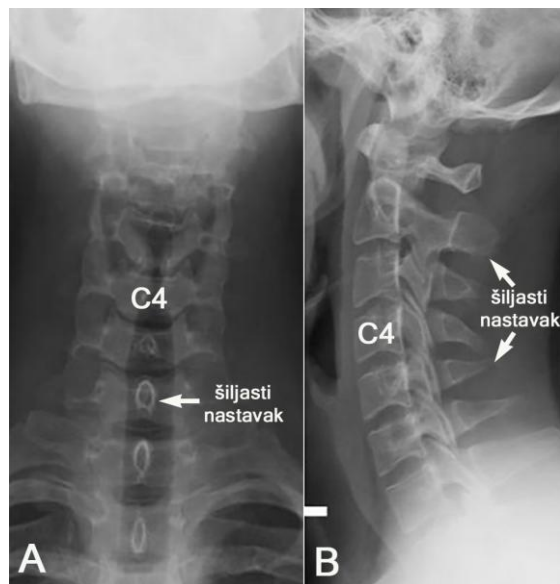
(izvor: Arhiva KBC-a Firule)

Prednost obične radiografije je mogućnost funkcionalnog snimanja pacijenta u stojećem stavu što je korisno pri preoperativnom planiranju ugradnje umjetnog ortopedskog pomagala. Pacijentu se snime udovi i kralježnica u dvije okomite projekcije te se na osnovu snimki procjenjuju i planiraju veličina, osi i kutovi ugradnje pomagala. (9)

4.1. RTG vratne kralježnice

RTG vratne kralježnice indiciran je kod gerijatrijskih pacijenata koji boluju od reumatoidnog artritisa u kojih sumnjamo na atlantoaksijalnu subluksaciju, koštanu traumu, infekciju, za dokazivanje koštanih izraslina ili tumora. U pripremi pacijenta važno je skinuti sve sa snimanog dijela tijela. Snimanje je moguće u 5 projekcija: AP, LL, dvije kose projekcije i snimanje kroz usta. Ako pacijent može stajati, snimanje se odvija u stojećem stavu, a ako ne može, onda snimamo pacijenta u supinaciji za AP projekciju, odnosno na lijevom boku za LL projekciju. Kada želimo dobro prikazati atlas i aksis, radit ćemo AP projekciju u kojoj nam središnja zraka ulazi kroz otvorena usta. Prema pravilu na snimci bi se trebao vidjeti sedmi vratni kralježak (C7) što je ponekad teško postići zbog nesuradljivosti, ograničene pokretljivosti, postojanja boli ili invalidnosti u starije populacije. Patologije koje možemo vidjeti na snimci su: prijelomi, dislokacije, osteofiti, suženje prostora diska itd. (3)

CT i MR metode su koje prikazuju više detalja i u velikoj su mjeri zamijenile rendgensko oslikavanje kralježnice, međutim pri sumnji na patologiju, rendgenska snimka ostala je prvi korak u algoritmu. CT ili MR nisu indicirani ako RTG snimka u AP i LL projekciji daje uredan nalaz, što možemo vidjeti na Slici 2. na kojoj su vidljive sve koštane strukture. (3)

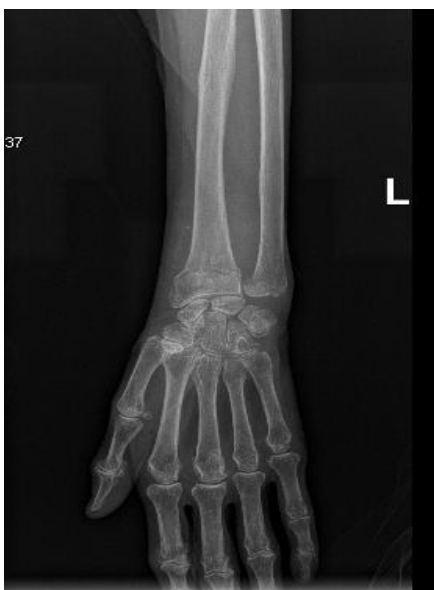

Slika 2.

(izvor: Arhiva KBC-a Firule)

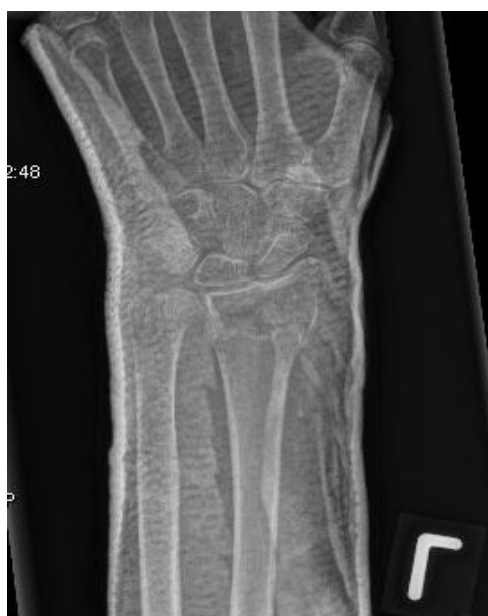4.2. RTG gornjih i donjih ekstremiteta

RTG gornjih i donjih ekstremiteta snimanja su koja se izvode prilično često kod gerijatrijskih pacijenata u svrhu analize degenerativnih promjena, reumatskih bolesti i za dokazivanje frakture. Dio ekstremiteta od interesa obično se snima u dvije projekcije (AP i LL). Jedan od najčešćih prijeloma gerijatrijskih pacijenata je *fractura radii loco typico*, odnosno fraktura radijusa na tipičnom mjestu. Radi se o prijelomu distalnog dijela radijusa, koji ovisno o težini prijeloma može biti različitog stupnja. Na RTG snimci lijeve podlaktice i šake vidimo frakturu radijusa na tipičnom mjestu bez značajnijeg pomaka ulomaka (Slika 3.). Prema rendgenskoj slici liječnik odlučuje o izboru terapije koja može biti konzervativna ili kirurška. (10)



Slika 3.

(izvor: Arhiva KBC-a Firule)

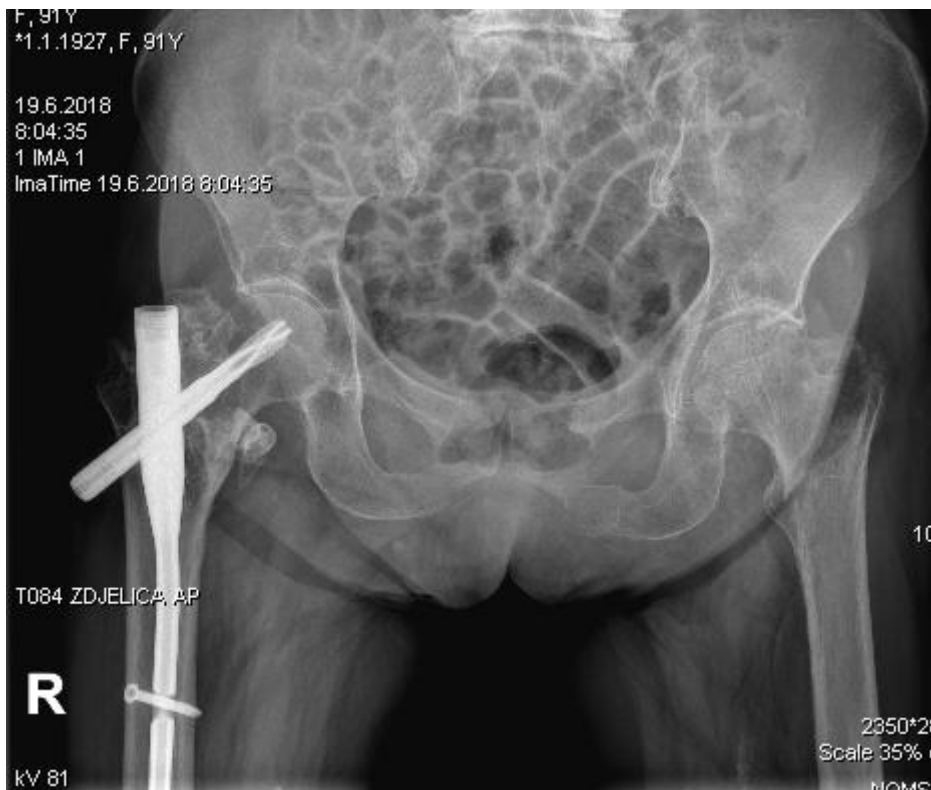

Slika 4.

(izvor: Arhiva KBC-a Firule)

RTG snimku lijeve podlaktice i šake kroz sadreni gips snimamo da bismo dobili uvid u stanje nakon imobilizacijskog zbrinjavanja frakture (Slika 4.).

Česta indikacija za RTG snimanje je prijelom zgloba kuka. Ova ozljeda pacijentima je vrlo neugodna, ne samo zbog boli, već i zbog toga što im onemogućuje kretanje, tj. “veže ih za krevet” što može dovesti do indirektnih posljedica kao što su: upala pluća, dekubitus, tromboza. Namještaj pacijenta prilikom snimanja trebao bi biti takav da pacijent leži u supinaciji i da se noga namjesti u položaj unutrašnje rotacije koliko je moguće. Slika liječniku služi kao smjernica za tretman prijeloma koji najčešće uključuje operativnu ugradnju metalnih pločica i vijaka ili endoprotezu. Na Slici 5. je prikazan RTG zdjelice s kukovima na kojem se dobiva uvid u stanje nakon osteosinteze frakture desnog kuka pomoću različitih metalnih kirurških materijala. Prilikom snimanja, najveći problem je namještaj pacijenta u zadanu projekciju, što se može riješiti raznim podlošcima ili modifikacijom projekcije. (11)

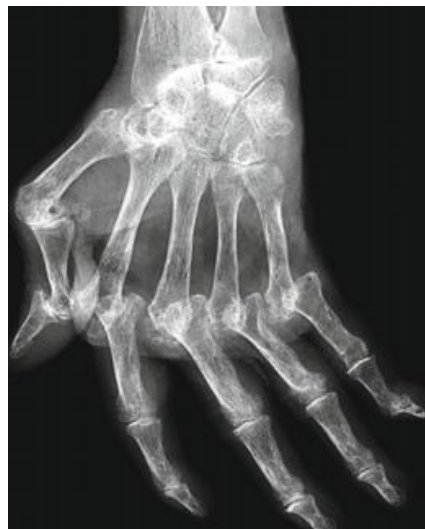

Slika 5.

(izvor: Arhiva KBC-a Firule)

Osteoarthritis, najčešća bolest zglobova, kronična je degenerativna bolest koju obilježavaju propadanje zglobne hrskavice i koštanih zglobnih tijela što može dovesti do ukočenosti i boli. Zbog niske cijene i jednostavnosti, konvencionalna radiografija dijagnostička je metoda izbora u procjeni osteoartritisa. Na rendgenskoj snimci važno je uočiti: deformacije kostiju, osteofite, sklerozaciju hrskavice i širinu zglobnog prostora koja je indirektni pokazatelj debljine hrskavice. Međutim, nedostatak radiografije je nemogućnost vizualizacije većine pokazatelja osteoartritisa. Osim toga, sužavanje zglobnog prostora ne mora nužno biti znak osteoartritisa, već može biti uvjetovano oštećenjem meniskusa ili hrskavice, upravo zbog toga sve više se razmatraju druge dijagnostičke tehnike poput magnetske rezonancije. (4)

Konvencionalna radiografija zlatni je standard za dijagnozu i kontrolu reumatoidnog artritisa kod gerijatrijskih pacijenata, kronične upalne bolesti vezivnog tkiva. Oticanje mekih tkiva, periartikularna osteopenija, ujednačeno sužavanje zglobnog prostora i koštane erozije znakovi su reumatoidnog artritisa koje vidimo na radiogramu. Na Slici 6. osim znakova reumatoidnog artritisa možemo uočiti još: osteoporozu i luksacije metakarpofalangealnih zglobova. (1)



Slika 6.

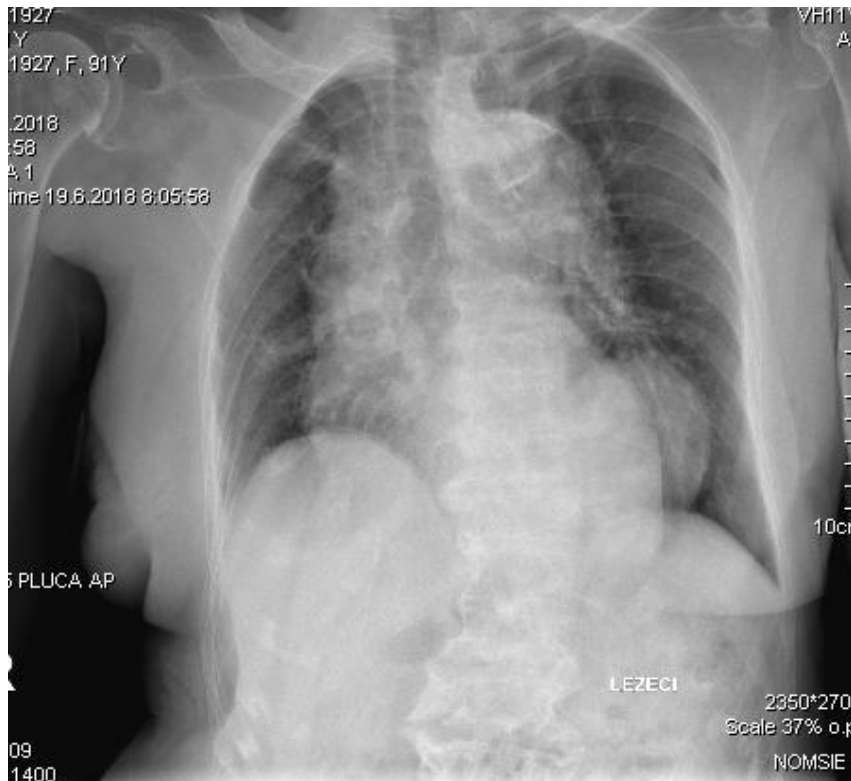
(izvor: *Geriatric imaging*, 2010.)

4.3. RTG srca

Sumacijsku snimku torakalnih organa najčešće snimamo kao prvi korak u algoritmu kada imamo starije pacijente sa srčanim poteškoćama. Snimanje se standardno radi u dvije projekcije PA i LL. Na snimkama možemo vidjeti oblik i veličinu srca, pretkljetki i klijetki te abnormalne nakupine kalcija u srčanom tkivu, ali to nije dovoljno za detaljnije proučiti patološke promjene srčane građe i funkcije, pa se dalje rade i drugi dijagnostički testovi. (1)

4.4. RTG pluća

Sumacijska snimka torakalnih organa prva je tehnika oslikavanja u algoritmu kod gerijatrijskih pacijenata koji imaju problem s dišnim sustavom kao što je upala pluća, tumorska tvorba, pneumotoraks, pleuralni izljev, emfizem, KOPB itd. Jako je korisna za prikaz pleure, parenhima pluća, hilusa i dijafragme. Standardno se u praksi radi PA projekcija, a da bismo eliminirali malu mogućnost pogrešnog tumačenja superpozicije struktura, mogu se napraviti i LL i kosa projekcija prema potrebi. Ekspanira se u dubokom inspiriju, osim pri sumnji na pneumotoraks kada se ekspanira na kraju ekspirija. Najčešću poteškoću prilikom snimanja starijih pacijenata predstavlja naglušost pa pacijent ne čuje da treba duboko udahnuti. Dodatnu poteškoću čini slabo pokretan ili ležeći pacijent kojeg ne možemo snimiti u stojećem, već u ležećem stavu što otežava postupak i pacijentu i radiološkom tehnologu. Na sumacijskoj snimci torakalnih organa starije osobe u ležećem položaju vidimo: uvećanu srčanu sjenu, naglašen hilovaskularni crtež i skoliozu torakalne kralježnice s posljedičnom asimetrijom (Slika 7.). (3)



Slika 7.

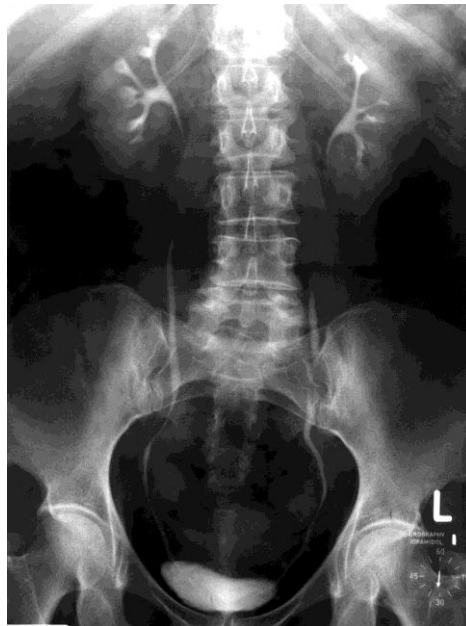(izvor: Arhiva KBC-a Firule)

4.5. RTG probavnog sustava

Klasičnim rendgenskim snimanjem uz primjenu kontrastnog sredstva (npr. barijev sulfat) možemo pregledati sve dijelove probavne cijevi. Važna je priprema pacijenta koji za većinu pretraga mora biti natašte. Pacijenta možemo snimiti u više različitih položaja: u pronaciji, supinaciji, sjedeći ili stojeći, ovisno o stanju pacijenta i indikaciji. Primjerice ako želimo vidjeti slobodan plin u trbušnoj šupljini, pacijent treba biti u sjedećem ili stojećem položaju kako bi se zrak pomaknuo prema ošitu. Tijekom snimanja, dio tijela koji se snima treba biti ogoljen, pacijent treba mirovati i zadržati dah. Kontrastna sredstva, kao što je barijev sulfat, se koriste oralno ili rektalno za kvalitetniji prikaz. Uz korištenje dvostrukog kontrasta, pozitivnog (barijev sulfat) i negativnog (zrak) bolje se prikazuju fine strukture sluznice. Nuspojave barijevog sulfata su izrazito rijetke ako se pravilno koristi. Kontraindicirana je njegova primjena kod opstrukcije i perforacije probavne cijevi te kod poremećenog akta gutanja. (3)

4.6. Intravenska urografija

Intravenska urografija je pretraga koja koristi uređaj za klasičnu radiografiju uz intravensku primjenu kontrastnog sredstva. Ovu metodu koristimo da bismo procijenili stanje bubrega, uretera i mokraćnog mjehura. Najčešće indikacije su: hematurija, prisutnost kamenaca i karcinomi mokraćnog sustava. Nakon aplikacije kroz najčešće kubitalnu venu, kontrastno sredstvo nakuplja se u bubrezima omogućujući njihovu vizualizaciju. Broj ekspozicija i dobivenih slika ovisi o indikaciji. Pacijenta treba upozoriti da ne konzumira hranu i piće nakon ponoći večer prije pretrage. Potrebno je mirovati i zadržati dah tijekom ekspozicije. Pretraga u prosjeku traje sat vremena, međutim može trajati i do četiri sata kod pacijenata s usporenom funkcijom bubrega, a može trajati i manje od sat vremena, ako imamo uredan nalaz s kontrastnim prikazom bubrega, kanalnih sustava i mokraćnog mjehura, kao na Slici 8. (13)



Slika 8.

(izvor: Arhiva KBC-a Firule)

5. Digitalna radiografija

Glavna prednost digitalne u odnosu na konvencionalnu radiografiju je mogućnost naknadne obrade. Smanjuje se potreba za ponavljanjem snimanja jer mijenjanjem razine prozora (*Window Level*) i razine kontrasta (*Contrast Level*) lošija snimka se može računalno popraviti. Prilikom korištenja digitalne radiografije poželjno je koristiti tehnike koje osiguravaju brzu akviziciju da bi se izbjegli artefakti pokreta i disanja. Digitalna radiologija dijeli se u tri područja, a to su: digitalna fluorografija – dijaskopija, računalna radiografija (CR) i digitalna radiografija (DR). (7).

U računalnoj radiografiji (CR), konvencionalni rendgenski filmovi i tamna komora zamijenjeni su fosfornim pločama, laserom za očitavanje, digitalizatorom i radnom stanicom.

Digitalna radiografija (DR) može biti indirektna i direktna. Indirektna digitalna radiografija je indirektna zato što još uvijek imamo analogni signal koji trebamo digitalizirati i ona kao detektore koristi scintilatore s CCD kamerom ili scintilatore s amorfnim silicijem. U direktnoj digitalnoj radiografiji, nema više analognog signala, odnosno direktno se stvara digitalan signal. Direktna digitalna radiografija kao receptore koristi *Flat panel* detektore koji su građeni od tekućih kristala kao što je amorfni selenij koji je inače izolator struje, a u trenutku kontakta s rendgenskim zrakama proizvodi električni signal proporcionalan energiji rendgenske zrake. Prednost *Flat panel* tehnologije je u direktnoj pretvorbi rendgenskih zraka u digitalni podatak čime se postiže minimalno raspršenje u odnosu na druge tehnologije. Pritom je faktor konverzije (DQE) vrlo visok iz čega proizlazi mogućnost primjene manjih doza i u konačnici je manja doza zračenja za pacijenta. Osim toga šum je zanemariv. Nedostatci *Flat panel* tehnologije su jako skupa izrada, pogreške u izradi te činjenica da je potrebna potpuna zamjena rendgenskog uređaja dok se fosforne ploče mogu koristiti i na konvencionalnim uređajima. (7)

Što se tiče digitalne pohrane slika za pacijenta, mogu se koristiti tri različita načina: magnetski sustavi (*Floppy disk drive*, *Hard disk drive* i vanjski diskovi), optički sustavi (CD-ROM, CD-R i CD-RW) i magnetsko optički sustavi (DVD, *Blu-ray*). Za pohranu pacijentovih slika unutar bolnice treba postojati PACS (*Picture Archiving and Communication System*), sustav za arhiviranje i komunikaciju, te trebaju biti razvijeni bolnički informacijski sustav BIS i radiološki informacijski sustav RIS. (7)

Indikacije za digitalnu radiografiju jednake su kao i za klasičnu.

6. Klasična i digitalna dijaskopija

Dijaskopija ili fluoroskopija je metoda koja koristi rendgensku cijev za oslikavanje. U načelu, razlika između obične radiografije i dijaskopije je u tome što radiografija predstavlja zamrznutu sliku u jednom trenutku, dok je dijaskopsko snimanje kontinuirano što znači da tijekom snimanja neposredno promatramo dinamičku “živu” sliku organa na fluorescirajućem zaslonu. Prednosti dijaskopije su mogućnost praćenja fizioloških pokreta (srca, gutanja, peristaltike, protoka u krvnim žilama), mogućnost kirurškog namještanja frakturnih ulomaka pod vodstvom dijaskopije te praćenje položaja katetera pri intervencijskim i dijagnostičkim postupcima. Izumom pojačala slike i uvođenjem računala, dijaskopija je digitalizirana i omogućeni su specijalni postupci kao što je digitalna suptraksijska angiografija (DSA) u kojoj konačna slika nastaje preklapanjem dviju slika: slike bez kontrasta (maske) i slike s kontrastom. Preklapanjem tih dviju slika poništavaju se regije s istom atenuacijom rendgenskih zraka, odnosno na konačnoj suptrahiranoj slici ostaju prikazane samo kontrastom ispunjene krvne žile. (7)

Digitalna dijaskopija metoda je u kojoj analogno-digitalnim pretvaračem pretvaramo analogni podatak - naponski ili strujni signal, dobiven dijaskopijom, u digitalan broj. Digitalna dijaskopija dijeli se na indirektnu i direktnu. Indirektna digitalna dijaskopija kao detektore koristi scintilatore s CCD kamerom ili scintilatore s amorfnim silicijem. Direktna digitalna dijaskopija kao receptore koristi *Flat panel* detektore koji su najčešće građeni od tekućeg kristala – amorfnog selenija. Digitalna dijaskopija najviše se koristi za snimanje probavnog sustava, digitalnu suptraksijsku angiografiju, intervencijske zahvate i ciljane snimke. Prednosti digitalne dijaskopije su: manji gubitak dijagnostičkih informacija u odnosu na konvencionalnu, mogućnost obrade slike i različitih mjerenja, veća brzina stvaranja slike i kvalitetniji prikaz koji omogućuje bolje uočavanje detalja. (7)

6.1. Pasaža jednjaka

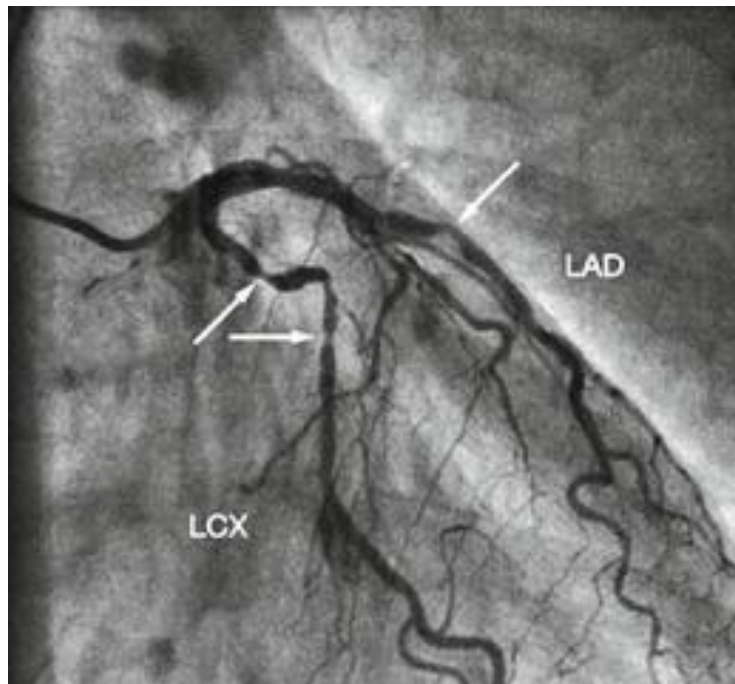
Pasaža jednjaka je dijaskopska pretraga jednjaka s primjenom barijevog kontrastnog sredstva. Ova pretraga indicirana je kod pacijenta koji imaju: disfagiju, bolove u želudcu, žgaravicu, gubitak tjelesne mase i učestale infekcije dišnog sustava. Pacijent nekoliko sati

prije pretrage ne smije jesti, piti ni pušiti. Tijekom pretrage pacijent pije kontrastno sredstvo prema smjernicama radiologa. Pretragom se procjenjuju učinkovitost i sigurnost akta gutanja te dokazi potencijalne aspiracije tekućine ili hrane u dišni sustav. Ova pretraga kontraindicirana je pacijentima koji imaju opstrukciju gastrointestinalnog sustava zbog velike vjerojatnosti zadržavanja barijevog sulfata u organizmu. (13)

6.2. Dijaskopski pregled koronarnih krvnih žila

Vrlo česta indikacija za dijaskopiju je prikaz aterosklerotskih promjena na koronarnim krvnim žilama. Kardiovaskularne bolesti vodeći su uzrok smrtnosti u razvijenim zemljama. Nastaju zbog ateroskleroze koju karakterizira nakupljanje plaka u intimi velikih i srednjih krvnih žila. Progresijom plak postaje veći i deblji, može rupturirati i dovesti do okluzije krvne žile. Dijagnoza ateroskleroze postavlja se angiografijom i ultrazvukom. Kada aterosklerotski plak zahvati koronarne krvne žile, dolazi do razvoja aterosklerotske srčane bolesti. (4)

Klasična koronarna angiografija invazivna je dijagnostička tehnika koja je zlatni standard kad imamo pacijenta s akutnim koronarnim sindromom, visokorizične srčane bolesnike i neobjašnjiv zastoj srca. Ova metoda koristi jedno kontrastno sredstvo, koje se u tijelo pacijenta dostavlja preko katetera kojega preko pacijentove ruke uvedemo u korijen koronarne krvne žile. Ovo je najbolja metoda za procjenu lumena koronarnih krvnih žila jer ima prostornu rezoluciju 0.2 mm. Koriste se najmanje 2 projekcije: lijeva i desna prednja kosa projekcija (RAO i LAO). Prednosti kateterizacije su što vršimo dinamički pritisak na plak, što možemo mjeriti brzinu protoka te dobiti informacije o ozbiljnosti oštećenja perfuzije. Kontraindikacije za izvođenje konvencionalne koronarne angiografije su: alergija na kontrastno sredstvo, teško bubrežno oštećenje, koagulopatije, simptomatsko zatajenje srca, refraktorne aritmije, nekontrolirana hipertenzija. Na Slici 9. strelice pokazuju značajne stenoze ogranka lijeve koronarne arterije.(1)



Slika 9.

(izvor: *Geriatric imaging*, 2013.)

7. Kompjutorizirana tomografija (CT)

Kompjuterizirana tomografija je računalna rekonstrukcija poprečnih, aksijalnih slojeva snimanog objekta. Prvi upotrebljiv uređaj za kompjuteriziranu radiografiju stvorio je 1972. godine *Godfrey N. Hounsfield*. Njemu u čast, atenuacija na CT slici se prikazuje nijansom sive skale u obliku CT broja, tj. *Hounsfieldove* jedinice (HU). Voda, kao referentna vrijednost, ima nula *Hounsfieldovih* jedinica. Ovisno o gustoći i sastavu atoma u tkivu, ostale CT brojeve dijelimo na pozitivne - koji imaju višu vrijednost od vode (npr. parenhimski organi, kosti) i negativne - koji imaju manju vrijednost od vode (npr. zrak, plin). (7)

CT skeneri razvijali su se i kategorizirali unutar sedam generacija. Danas se još uvijek najviše upotrebljavaju uređaji treće generacije kod kojih se rotiraju i rendgenska cijev i lučno oblikovani detektori. 1990. godine razvijena je *slip-ring* tehnologija koja je omogućila kontinuiranu rotaciju i razvoj spiralnih CT uređaja kod kojih je vrijeme skeniranja po sloju skraćeno na 0.3 sekunde. Spiralni CT omogućuje pregled do 40 centimetara duljine tijela u jednom udahu. Višeslojni (MSCT) ili višedetektorski (MDCT) su uređaji sedme generacije. Budući da imaju više redova detektora, u jednoj rotaciji mogu prikupiti više podataka te skratiti vrijeme skeniranja. Kada imamo gerijatrijskog pacijenta koji je pao i boli ga, a na običnom radiogramu nemamo dokaz prijeloma, indiciran je MDCT koji lako otkriva stres frakture ili mikrofrakture. (7)

Tehnički dio pregleda vodi inženjer medicinske radiologije čiji su zadatci: identifikacija, priprema, pozicioniranje i vođenje pacijenta kroz pretragu, te rad na upravljačkoj konzoli, odnosno upravljanje uređajem i načinima skeniranja. Na upravljačkoj konzoli pregledavamo, naknadno obrađujemo i arhiviramo slike. Različite tehnike naknadne obrade (*postprocessing*) su: multiplanarna rekonstrukcija (MPR), projekcija maksimalnog intenziteta (MIP), projekcija minimalnog intenziteta (MinIP), tehnika volumnog renderiranja (VRT) i tehnika prikaza zasjenjene površine (SSD). (7)

Glavna prednost kompjuterizirane tomografije u odnosu na konvencionalnu radiografiju je eliminacija superpozicije. Nedostatci CT-a su: perzistentnost zamagljenosti slike, velike količine raspršenog zračenja i vrlo visoke doze zračenja. CT pretrage čine 10 % dijagnostičkih pretraga, a čine gotovo dvije trećine ukupne kolektivne efektivne doze. Primjerice, kod sumacijske snimke srca i pluća pacijent apsorbira 0.02 *milisieverta* (mSi)

doze, a kod CT pregleda abdomena, doza za pacijenta je 400 puta veća, što znači 8 mSi. Za zaštitu od zračenja koriste se: filteri, olovni kolimatori i olovne pregače koje omotamo oko dijela tijela koji se ne snima. Mogućnosti za poboljšanje u svakodnevnoj praksi su: strogo provjeravanje indikacija, ciljano snimanje, optimizacija CT protokola i optimizacija referentnih vrijednosti doza za standardne protokole. (7)

Unatoč pojavi novih, manje štetnih metoda kao što su magnetska rezonancija, obojeni *Doppler*, *power Doppler*, CT koji je danas u vrlo širokoj kliničkoj primjeni ostat će nezamjenjiva metoda oslikavanja u brojnim područjima jer nam daje informacije o morfologiji, lokalizaciji, vrsti tkiva i vaskularizaciji patološkog procesa, koje su nam važne u dijagnostici, terapiji i prognozi. (3)

Kvaliteta slike dobivene CT-om je subjektivna i ocjenjuje se kao detalj, oština odnosno zamućenje. Primjerice, kod gerijatrijskih pacijenata slika može biti zamućena jer pacijent zbog lošijeg sluha nije čuo upute ili nije mogao zadržati dah. Kvalitetu CT slike stručno opisujemo pomoću sljedećih karakteristika: kontrastna rezolucija, prostorna rezolucija, šum, linearnost, ujednačenost i artefakti.

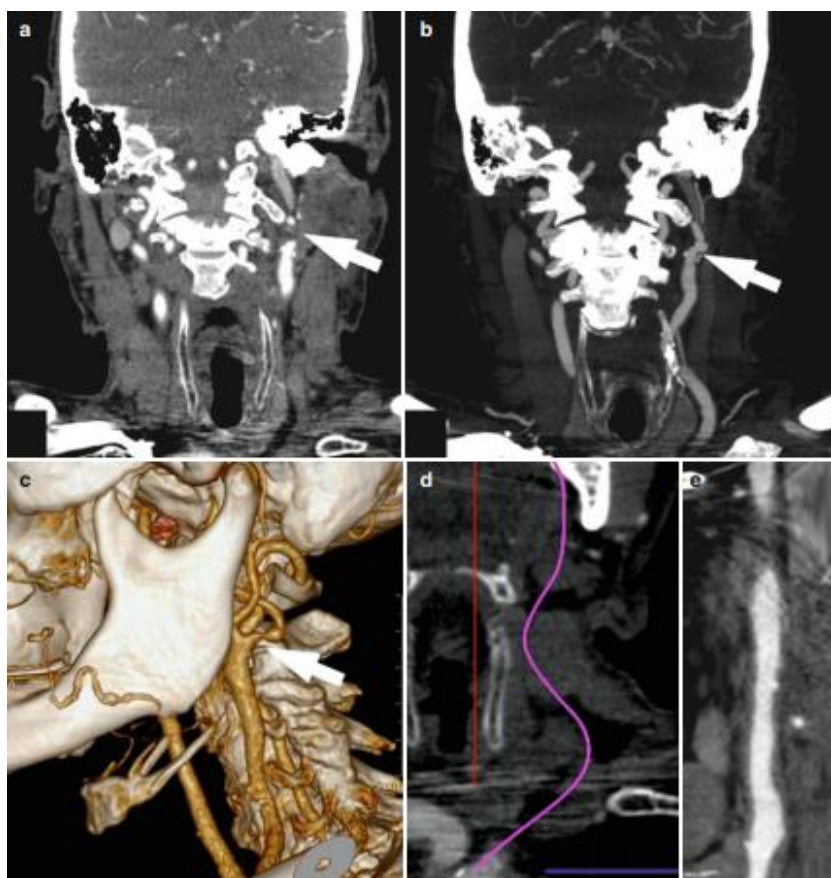
- Kontrastna rezolucija predstavlja mogućnost razlikovanja tkiva slične gustoće i atomskih brojeva - primjerice sivu od bijele tvari mozga ili patološke promjene od zdravog parenhima. Na konvencionalnim radiogramima mogu se razlikovati tvari iste debljine koje se razlikuju u gustoći za 10%, dok se na CT snimkama mogu razlikovati tvari koje se razlikuju u gustoći i do 0.25%. Kontrastnu rezoluciju poboljšavamo korištenjem više jakosti struje, veće debljine slojeva i većom bitmapom, te nižim naponom, manjim raspršenim zračenjem i manjom razinom šuma.
- Prostorna rezolucija je najmanja udaljenost na kojoj je moguće uočiti dvije susjedne točke kao odvojene. Prostornu rezoluciju poboljšavamo tanjim slojevima, tj. manjim vokselima, uskom kolimacijom ispred detektora, manjom veličinom žarišne cijevi, manjim područjem snimanja (FOV – *Field of view*) i većim matriksom.
- Odnos signala i šuma (SNR-*Signal to noise ratio*) treća je važna karakteristika u ocjeni kvalitete slike. Taj odnos ovisi o rekonstrukcijskim algoritmima koje bira radiološki tehnolog pazeći na sukladnost sa snimanom vrstom tkiva. Šum je neželjen signal koji se prikazuje kao zamućenost, odnosno neujednačenost

struktura koje bi trebale biti ujednačene. Šum se smanjuje manjim vokselima, većom dozom i korištenjem filtracijskih algoritama. U kliničkoj praksi nastoje se koristiti protokoli u kojima je razina šuma prihvatljiva.

- Linearnost je sposobnost CT slike da dodijeli točnu *Hounsfieldovu* jedinicu određenom tkivu. CT slika pokazuje savršenu linearnost kada su: zrak -1000 HU, voda 0 HU i kosti 1000 HU.
- Uniformnost je definirana kao sposobnost CT uređaja da dodijeli isti CT broj jedinstvenom vodenom fantomu.
- Artefakti su strukture koje ne prikazuju stvarnu anatomiju. Na CT slikama gerijatrijskih pacijenata često se mogu vidjeti različiti artefakti zbog pomicanja pacijenta i prisutnosti metalnih stranih tijela u pacijentovom tijelu, kao što su, primjerice, različite proteze, stentovi, implantati. Osim artefakata uzrokovanih pacijentom, oni mogu biti uzrokovani i pogreškama uređaja, rekonstrukcije i fizikalnih procesa koji sudjeluju u prikupljanju podataka. (7)

7.1. CT glave

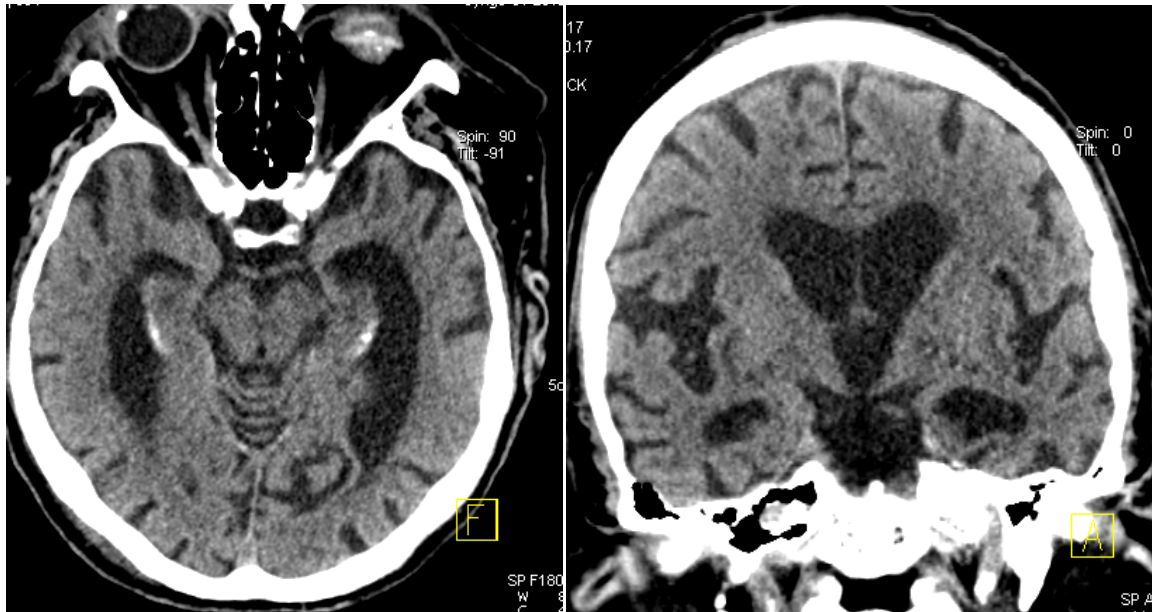
CT glave snimamo da bismo dobili uvid u anatomske, odnosno patološke odnose u lubanji. Nativni CT omogućuje razlikovanje cerebrovaskularnog insulta (CVI) od tranzitorne ishemijske atake (TIA), te razlikovanje hemoragijskog i ishemijskog CVI. CT s kontrastom indiciran je pri sumnji na: TIA, aneurizmu, A-V malformaciju, angiom i trombozu venskog sinusa. Na Slici 10. možemo vidjeti stenozu lijeve unutrašnje koronarne arterije prikazanu različitim metodama naknadne obrade (MPR, MIP, VRT i CPR). Radi se o gerijatrijskom pacijentu koji je pretrpio tranzitorni ishemijski napad. (3)



Slika 10.

(izvor: *Geriatric imaging*, 2013.)

Degenerativne bolesti kao što je atrofija mozga na CT-u se prikazuju kao povećanje likvorskih prostora, odnosno smanjenje moždane mase. Na aksijalnom i koronarnom presjeku CT snimke glave možemo vidjeti difuzne kortikalne atrofične promjene, izraženije temporalno i hipokampalno (Slika 11.). (3)



Slika 11.

(izvor: Arhiva KBC-a Firule)

Česta bolest starije dobi je demencija. To je kronična bolest u kojoj se kognitivne sposobnosti pacijenta postupno smanjuju. Kod prve procjene demencije napravi se CT (ili MR) glave da bi se dobio uvid u potencijalno reverzibilne anatomske ili metaboličke procese. Prilikom CT pretrage problem pacijentu može predstavljati kronična bolest kralježnice ili nemogućnost dužeg mirnog ležanja. (4)

7.2. CT zglobova

CT zglobova je korisna metoda u procjeni osteoartritisa kada treba procijeniti koštane promjene. S druge strane, kontrast mekih tkiva je nezadovoljavajući, a doza zračenja je visoka. Ipak se primjenjuje ponekad kad je pacijentu kontraindicirana ili nedostupna odgovarajuća MR pretraga. (1)

7.3. CT srca

Kod kardioloških pacijenata koristimo spiralni CT za dijagnozu i procjenu perikarditisa, te za prikaz abnormalnosti velikih krvnih žila kao što su aneurizma ili disekcija aorte. Prednost korištenja ove metode je u načinu snimanja koji omogućuje preciznu lokalizaciju promjene. Nedostatak je što je potrebno aplicirati kontrastno sredstvo na koje pacijenti mogu biti alergični ili ga ne smiju primiti ako su nefrološki bolesnici. (1)

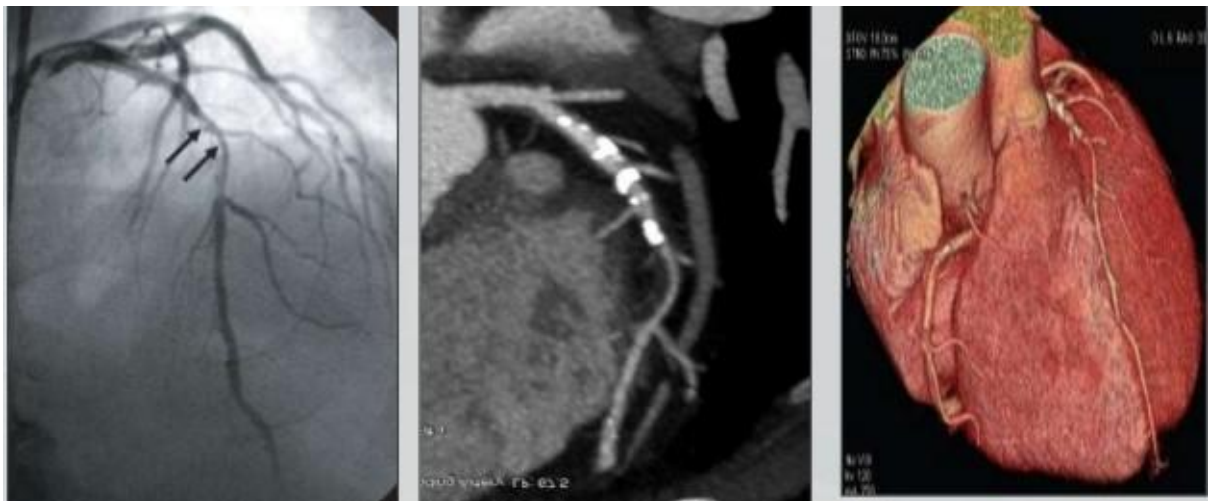
7.4. CT perifernih i centralnih krvnih žila

Tijekom posljednja dva desetljeća CT angiografija (CTA), odnosno MDCTA tehnološki se sve više razvija, od prostorne i vremenske rezolucije preko izotropnih voksela, kontrastnih pretraga i brojnih mogućnosti *postprocessing*-a do sve viših vrijednosti specifičnosti i osjetljivosti. Danas je ova metoda razvijena do te mjere da se u nekoliko sekundi mogu snimiti krvne žile od luka aorte do *Willsova* prstena. Tehnike naknadne obrade koje koristimo pri prikazu krvnih žila su MPR i CPR. Da bismo kvantitativno opisali lumen krvnih žila koristimo MPR, a da CPR se koristi da bi se “ispeglala” zavojita putanja krvne žile na zaslonu i omogućila preciznija analiza. Ovu pretragu koristimo u svrhu dijagnosticiranja i procjene bolesti krvnih žila kao što su aneurizme i okluzije. (1)

7.4.1. Koronarna CT angiografija

Koronarna CT angiografija (CCTA) neinvazivna je metoda koja se koristi za pregled koronarnih arterija, pacijenata s akutnom boli u prsima i pacijenata koji imaju koronarnu arterijsku bolest sa značajnom stenozom (koja je viša od 50%). Daje nam informacije o morfologiji, sastavu plaka i lokalizira aterosklerotsku bolest. Plakom se smatra fokalno zadebljanje stijenke krvne žile veće od 50% u odnosu na okolnu zdravu stijenku. Ovom metodom možemo razlikovati 3 vrste aterosklerotskog plaka: lipidni plak niske gustoće, fibrozni plak srednje gustoće i kalcificirani plak visoke gustoće. Gustoće plaka se vidno razlikuju u nijansi sive skale koja je dodijeljena na temelju gustoće i rednog broja elemenata,

to je kvantitativni podatak koji možemo mjeriti *Hounsfieldovim* jedinicama. Plak visoke gustoće nastaje odlaganjem kalcija, čija je prisutnost u koronarnim žilama vrijedan dijagnostički pokazatelj za potencijalni koronarni događaj. Koronarna kalcifikacija detektira se CT-om i definira se kao hiperdenzna lezija koja ima 130 ili više HU i zauzima 3 ili više piksela. Na Slici 12. možemo vidjeti kalcificirane plakove u lijevoj koronarnoj arteriji u CPR i VRT načinu prikazivanja. (1)



Slika 12.

(izvor: <https://www.slideshare.net/>)

Preferira se korištenje multidetektorskog CT-a (MDCT) u kombinaciji s *dual-source* tehnologijom jer je vrijeme snimanja znatno kraće (može trajati manje od jedne sekunde) pa je i mogućnost nastanka artefakta zbog pomicanja ili disanja manja. Uz to prostorna rezolucija od 0.4 mm omogućuje vrlo detaljan prikaz. Razvojem tehnologije CT-a, moguće je svesti dozu zračenja pacijenta na manje od 1 mSv. Koristi se 10-15 mL kontrastnog sredstva koje se ubrizgava venskim putem pa krvlju putuje do krvne žile koju želimo vidjeti. Idealno vrijeme skeniranja određujemo bolus praćenjem. U analizi se mogu koristiti računalno rekonstruirani aksijalni presjeci ili 3D rekonstrukcije. Osjetljivost CCTA je 93% i specifičnost 96%. Nedostatci su što velik broj bolnica nemaju najnoviju tehnologiju MDCT-a u kombinaciji s *dual-source* tehnologijom pa snimanje traje duže od jedne sekunde, mogu nastati artefakti pomicanja, disanja ili otvrdnuća snopa koji smanjuju kvalitetu slike. (1)

MDCT nije prva metoda izbora u oslikavanju pacijenata koji imaju bolest koronarnih arterija niti onih koji imaju srčano zatajenje. Može se koristiti kao treći korak u algoritmu, ako nismo dobili zadovoljavajuće informacije korištenjem ultrazvuka ili MR-a. U odnosu na CCTA, doza zračenja za pacijenta je veća. U odnosu na MR srca, MDCT omogućuje odlično definiranje endokarda i preciznija mjerenja. Međutim, postoje brojna ograničenja za ovu pretragu od strane pacijenta. Primjerice, pacijent mora imati uredan srčani ritam i manje od 65 otkucaja u minuti, da bi se to postiglo potrebno je koristiti beta blokatore. Fibrilacija atrijsa i varijabilan ritam relativna su kontraindikacija za ovu pretragu, a apsolutne kontraindikacije su alergija i kronično bubrežno zatajenje. (1)

7.5. CT torakalnih organa

CT torakalnih organa snimamo kad klasična radiografija nije bila dovoljna, tj. kad nam je potrebno više detalja za preciznu dijagnozu. Osim toga, važnost ovog snimanja je u preoperativnoj obradi da bi se što preciznije razjasnili anatomske odnose i osobitosti patološkog procesa. Aksijalni presjeci daju nam uvid u veličinu, oblik, unutrašnju strukturu i položaj torakalnih organa. Iznimno se koristi kontrastno sredstvo da bi se bolje prikazale neke vrste tumora, krvne žile i da bi se lakše otkrila ishemična područja. (4)

Indikacije za ovu pretragu su: patologije na velikim krvnim žilama medijastinuma kao što je disekcija aorte, tumori tog područja, određivanje stupnja oštećenja pluća, embolija pluća i dr. Za starije pacijente preporučuje se korištenje spiralnog CT-a kojim snimimo cijela pluća unutar osam do deset sekundi. Pri ovoj tehnici snimanja također je potrebno mirno ležati i zadržati dah što gerijatrijskom pacijentu može biti nezgodno, ali opet lakše nego kod korištenja običnog CT uređaja. Prednosti spiralnog CT-a u odnosu na klasični CT su: znatno kraće vrijeme snimanja i manja doza zračenja.(4)

7.6. CT abdomena

CT abdomena, sigurna je, brza i prilično dostupna pretraga koju koristimo kada je potreban detaljan prikaz organa trbušne šupljine (želudac, crijeva, jetra, slezena, organi mokraćno – spolnog sustava, krvne žile, kralježnica). Najčešće indikacije za ovu pretragu su: određivanje stadija tumorskih tvorbi, disekcija ili aneurizma abdominalne aorte (kontrastno), procjena stenozе bubrežne arterije te morfološka analiza abdominalnih i zdjeličnih organa. Koristimo ju također ako ultrazvukom nismo dobili zadovoljavajuće dijagnostičke informacije ili u hitnim stanjima kada za ultrazvuk nema vremena. CT u velikom broju slučajeva otkriva uzrok patologije i omogućuje brzo donošenje odluke o liječenju. (3)

Ako će se koristiti peroralno kontrastno sredstvo, potrebno je upozoriti pacijenta da bude natašte šest do dvanaest sati prije pretrage. Kod gerijatrijskih pacijenata može biti problem čišćenje probavnog sustava pa se na snimkama često znaju vidjeti sjene intenziteta fekalnih masa i sjene intenziteta plinova koje otežavaju interpretaciju slika. (3)

8. Magnetska rezonancija (MR)

Prvi uređaj za magnetsku rezonanciju konstruirao je 1977. godine Raymond Damadian s ciljem detektiranja kancerogenih bolesti u tkivima, od tada do danas uporaba ove metode proširila se na različita područja olakšavajući dijagnostiku u brojnim kliničkim slučajima. Magnetska rezonancija dijagnostička je metoda koja je neinvazivna i vrlo kontrastno prikazuje mekotične strukture kao što su: mozak, srce, jetra, bubrezi. Osim toga važna nam je i u dijagnosticiranju različitih patoloških stanja koštano - zglobnog sustava kao što su: trauma skeleta, fraktura kralješka, degenerativne promjene diska, ozljede zglobova, metastatske lezije kostiju itd. (12)

Osnovni dijelovi uređaja za magnetsku rezonanciju su: glavni vanjski magnet, gradijentna zavojnica, radiofrekventna zavojnica te računalni i elektronički sustav. Glavni vanjski magnet može biti permanentni, vodljivi ili supravodljivi. Gradijentnu zavojnicu koristimo da bismo odabrali ravninu snimanja i lokalizirali izvora signala unutar sloja. Radiofrekventna zavojnica služi kao odašiljač i prijemnik radiofrekventnih valova. Računalni i elektronički sustav koristimo za rekonstrukcije, naknadnu obradu i pohranu slika. (5)

Signal u MR-i nastaje djelovanjem radiovalova vrlo niske energije (20 – 100 MHz) na jezgre vodika. Da bi se vodikovi protoni magnetizirali potrebno ih je smjestiti u snažno vanjsko magnetsko polje, snage između 0.3 i sedam Tesla (T). Polje treba biti konstantno, stabilno i homogeno. (7)

Dva parametra koja su nam važna tijekom pretrage su vrijeme ponavljanja (TR – *repetition time*) i vrijeme signala (TE – *echo time*). Vrijeme ponavljanja predstavlja određene vremenske razmake u kojima se ponavljaju radiofrekventni valovi, a vrijeme signala je vrijeme između djelovanja radiofrekventnog vala i nastanka MR signala. Na temelju različitih vrijednosti RF vala, vremena ponavljanja i vremena signala, razlikujemo osnovne MR sekvence. Različita tkiva imaju različita T1 i T2 vremena relaksacije na temelju kojih se dobije kontrast na slici. Na T1 slici tekućina je prikazana crnom bojom, a na T2 slici tekućina je prikazana bijelom bojom. (7)

Da bi pretraga bila uspješna, potrebno je da pacijent miruje, što gerijatrijskim pacijentima može biti bolno i neudobno, ali im moramo naglasiti važnost njihove suradnje i korist koju imaju od uspješne pretrage. Također im trebamo dati slušalice za uši ili čepiće te im reći da je

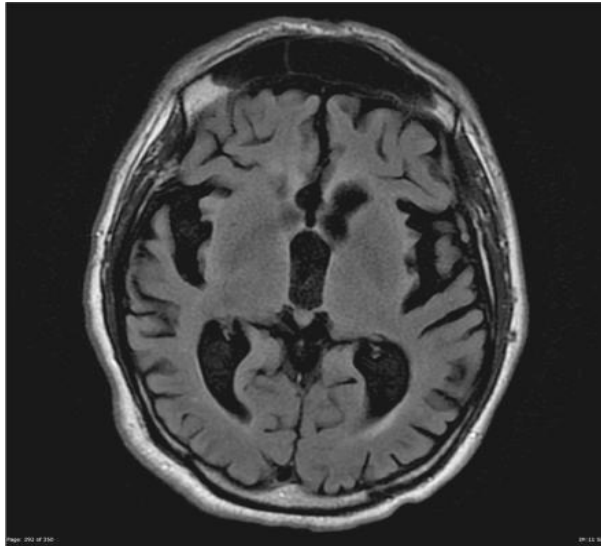
buka normalan dio rada uređaja i da je u vezi s tim sve u redu. Prije pregleda još im damo u ruku pumpicu koju mogu stisnuti ako osjećaju da im nije dobro ili da bilo što nije u redu. Pumpica će proizvesti zvučni signal i pregled će se prekinuti. (3)

Kontraindikacije za snimanje MR-om su: feromagnetski objekti u tijelu, ugrađeni elektrostimulatori i defibrilatori, određene vrste umjetnih srčanih zalistaka, ugrađena pužnica. Ortopedske proteze najčešće nisu kontraindikacija za snimanje MR-om jer su građene od materijala titana. (3)

Prilikom snimanja pacijenata, neke karakteristike mogu smanjiti kvalitetu dijagnostičkih informacija, a to su: gojaznost, nevoljni pokreti tijela i klaustrofobija, pa im u tim okolnostima ima smisla propisati sedativ. (3)

8.1. MR glave

MR glave je pretraga kojom nastaje vrlo detaljan prikaz režnjeva mozga. MR glave omogućuje dobar prikaz moždanog tkiva u stražnjoj lubanjskoj jami, što je CT-om gotovo nemoguće zbog lubanjskih kostiju, odnosno artefakata koje te kosti uzrokuju. Radi se kada pacijent ima glavobolje zbog kojih liječnik sumnja na aneurizmu u mozgu ili tumorske promjene. Ostale indikacije su: novonastali grčevi uz neurološke ispade, ishemijski cerebrovaskularni insult, tranzitorna ishemijska ataka, sumnje na bolesti hipofize, bolesti orbite. Pretraga u prosjeku traje između 30 i 60 minuta tijekom kojih pacijent mora mirno ležati na stolu, što gerijatrijskim pacijentima može biti nezgodno. Ova pretraga nam je važna jer vrlo dobro razlučuje bolesno od zdravog tkiva te nam omogućuje određivanje vrste, opsega i lokalizaciju patološkog procesa. Na aksijalnom presjeku MR snimke glave u T1 sekvenci prikazuju se kortikalne atrofične promjene izrazitije obostrano temporalno (Slika 13.). (3)



Slika 13.

(izvor: Arhiva KBC-a Firule)

8.2. MR kralježnice

Kada se radi MR kralježnice, ne oslikava se cijela kralježnica već se posebno pregledava dio kralježnice od interesa. To je najučinkovitija metoda za otkrivanje promjena na intervertebralnim diskovima i trupovima kralježaka. Ovom pretragom otkrivaju se degenerativne promjene, upale, tumori, metastaze te se dobiva uvid o postoperativnom stanju. Vrlo često je potrebna primjena gadolinijskog kontrastnog sredstva, pa je potrebno povesti računa o alergijama. Pretraga traje u prosjeku 45 minuta što je potrebno reći pacijentu kako bi se potrudio ostati miran i da bi slike bile što bolje. Kada se radi o degenerativnim promjenama diska, ovo neće biti prva, već posljednja metoda koja se koristi, ako prethodnim metodama nije bilo moguće postaviti dijagnozu. (3)

8.3. MR zglobova gornjih i donjih udova

MR je vrlo korisna tehnika oslikavanja za prikaz svih dijelova zgloba (mišići, tetive, ligament, kosti, žile). To je treća pretraga po učestalosti nakon MR glave i MR kralježnice. Prilikom izvođenja pretrage, važna nam je paralelnost ravnina oslikavanja koje su posebno određene za svaki pojedini zglob. (3)

Indikacija za MR ramena su, osim ozljeda, tumorskih i upalnih bolesti, degenerativne promjene, tj. abnormalnosti rotatorne manšete koje se s godinama povećavaju zato što subakromijalni prostor postaje sve uži, a opterećenje za rotatornu manšetu sve veće. Rotatorna manšeta samim time postaje podložnija upalama koje se lijepo vide na snimci MR-om.(3)

Najčešće indikacije za MR zapešća su reumatoidni artritis i vrlo česta ozljeda navikularne kosti, koja neliječena može dovesti do razvoja artroze. Iako ima brojne prednosti nad radiografijom, kao što su tomografski prikaz i mogućnost vizualizacije svih dijelova zgloba, radiografija je ipak prva u dijagnostičkom algoritmu zbog teže dostupnosti uređaja za MR. (1)

Zglobovi donjeg ekstremiteta koji se često snimaju su: sakroilijakalni zglob, kuk, koljeno i gležanj. Kod gerijatrijskih pacijenata česte indikacije su patološke frakture sakroilijakalnog zgloba zbog osteoporoze ili metastaza, reumatoidni artritis, primarni ili sekundarni tumori (dojke, prostate, bubrega). MR je vrlo učinkovita metoda za praćenje stanja pacijenta nakon operacije, kemoterapije ili radioterapije. (3)

Za postavljanje dijagnoze osteoartritisa MR se u kliničkoj praksi rijetko koristi zbog visoke cijene i slabe dostupnosti. Iz istih razloga ova se pretraga koristi kao posljednja u algoritmu kada prethodnim metodama nismo dobili potrebne informacije, tj. kao konačna metoda izbora na temelju koje se postavlja dijagnoza i odlučuje o liječenju. (3)

8.4. MR srca

Magnetska rezonancija srca važna je tehnika za sveobuhvatnu procjenu pacijenta s aneurizmom, disekcijom, stenozom ili srčanim zatajenjem. Omogućuje procjenu kardiovaskularne strukture, funkcije, perfuzije i karakterizaciju tkiva. Preciznije, na snimkama magnetske rezonancije možemo vidjeti debljinu miokarda i njegovu pokretljivost, površinu zalistaka, intraluminalne mase, i volumen srčanih šupljina. (1)

Korištenjem gadolinijskog kontrastnog sredstva u sekvencijskoj MR dobivamo prikaz perfuzije cijelog srca. Magnetska rezonancija srca zlatni je standard za procjenu dva najvažnija faktora kod zatajenja srca koja možemo precizno kvantificirati, a to su ejezijska frakcija i volumen lijevog ventrikula. Gadolinijsko kontrastno sredstvo pokazuje područja slabije prokrvljenosti te omogućuje otkrivanje uzroka koji su doveli do srčanog zatajenja. Gadolinij kao ekstracelularno i ekstravaskularno kontrastno sredstvo nakupit će se, oko deset minuta nakon injiciranja, u patološki proširenim intersticijskim prostorima – u edemima, nekrotičnom i fibroznom tkivu koji će na snimci izgledati svjetlije u odnosu na okolno tkivo. (4)

Pacijenti koji imaju feromagnetske materijale u tijelu ne mogu koristiti ovu pretragu. Za pacijente, koji imaju *pacemaker* ili ugrađen defibrilator od metala koji smiju u magnetsko polje, postoji opasnost od zagrijavanja tkiva oko uređaja pod utjecajem magnetskog polja i može se dogoditi da magnetsko polje promjeni način rada ili čak uzrokuje kvar tih uređaja, stoga je i ovim pacijentima pregled MR-om kontraindiciran. Potencijalno mogu biti prisutna stanja pacijenta, kao što su klaustrofobija i nemogućnost suradnje u kontroli disanja, koja onemogućavaju ili otežavaju pretragu te negativno utječu na kvalitetu i interpretaciju dobivenih snimki. Još jedan nedostatak je što pretraga dugo traje, a srce se konstantno giba što rezultira manje jasnom snimkom nego što bi bila na CT-u, ali velika je prednost u neprisutnosti ionizirajućeg zračenja i količini važnih dijagnostičkih informacija dobivenih ovom metodom. (4)

8.5. MR centralnih i perifernih krvnih žila

MR (MRA) postala je jedna od osnovnih metoda za procjenu krvnih žila, zahvaljujući različitim mogućnostima akvizicije, kvantifikacije i opisa krvnih žila. Korištenjem kontrastnog sredstva dobiju se slike visoke rezolucije u kratkom vremenskom periodu, a korištenjem bolus okidača moguće je istodobno snimiti gotovo sve arterije od karotida do distalnih zdjelčnih arterija. Korištenjem *Time of flight* sekvence može se pogrešno interpretirati suženje arterije zbog turbulencije koja nastaje na mjestu suženja i uzrokuje nepredvidiv gubitak signala, stoga ova sekvenca nije pogodna za stupnjevanje stenoze kod ateroskleroze. S druge strane u *T1-Weighted Gradient Echo* sekvenci korištenjem gadolinijskog kontrastnog sredstva postiže se smanjenje T1 vremena relaksacije što rezultira visokim intenzitetom krvi u T1W sekvencama. Osim toga, kontrastna MR nije toliko osjetljiva na protok krvi pa je za razliku od TOF sekvence, pogodna za korištenje u svrhu procjene stenoze. (1)

8.6. MR trbuha

MR nam omogućuje precizan uvid u širok spektar bolesnih stanja unutar trbuha i zdjelice. Možemo vidjeti patološka stanja organa kao što su: želudac, crijeva, jetra, slezena, gušterača, žučni mjehur te organi mokraćno - spolnog sustava. Ovu metodu koristimo kada nam druge metode oslikavanja nisu bile dostatne za dijagnozu. MR omogućuje morfološku i funkcionalnu procjenu organa trbušne šupljine i zdjelice, otkrivanje i određivanje stadija zloćudnih tvorbi tog područja te otkrivanje upalnih procesa i ozljeda. Kada je to potrebno, mogu se raditi pretrage s gadolinijским kontrastnim sredstvom da bi se dobila veća razlučivost i bolja preglednost na snimkama. Ne preporučuje se MR ako imamo gerijatrijskog pacijenta s akutnom traumom jer je pregled relativno dug, između 15 i 45 minuta, i zbog toga što oprema za reanimaciju i neka imobilizacijska sredstva ne smiju, zbog svoje građe, biti u prostoriji s uređajem za MR. Glavni problem vezan za MR pregled je teška dostupnost, odnosno dug period čekanja na pretragu i relativno visoka cijena. (3)

9. Ultrazvuk

Ultrazvuk je dijagnostička metoda oslikavanja koja omogućuje prikaz u realnom vremenu iz više različitih projekcija. Osim niske cijene i široke dostupnosti, glavna prednost ultrazvuka je što ne koristi štetno ionizirajuće zračenje, već neškodljive ultrazvučne valove, a glavni nedostatak je što ultrazvučni val ne može proći kroz kost pa ne možemo vizualizirati određena područja. Glavni dijelovi ultrazvučnog uređaja su upravljačka konzola i sonda koja služi kao emiter i prijemnik ultrazvučnih valova. U sondi se nalaze piezoelektrični kristali koji obrnutim piezoelektričnim efektom pretvaraju mehaničku energiju vala u električni potencijal, odnosno signal koji dobijemo na zaslonu. U dijagnostici se koriste ultrazvučni valovi frekvencije od 2 do 20 MHz. Valove viših frekvencija (12-17 MHz) koristimo za pregled površnijih struktura kao što je potkožno masno tkivo, a valove nižih frekvencija (2.5-5 MHz) koristimo za pregled unutrašnjih organa npr. abdomena, bubrežne cirkulacije. Kao i ostale metode, ultrazvuk se s vremenom razvijao pa imamo različite načine oslikavanja: B način, M način, Doppler, dupleks, kolor tripleks ultrazvuk i dr. (7)

Ultrazvuk krvnih žila udova, tetiva i zglobova jeftina je i reproducibilna metoda koja je ugodna za bolesnike pa je široko prihvaćena od strane gerijatrijskih pacijenata. Ako imamo oštećenje mišića ili tetive, metoda izbora je ultrazvuk. Ultrazvuk također koristimo za: infekcije mekih tkiva, neoplastične lezije mekih tkiva, metaboličke poremećaje kao što su artropatije uzrokovane odlaganjem kalcijeva pirofosfata u tetive i ligamente. Osim toga ultrazvuk se pokazao kao vrlo korisna tehnika za procjenu i kontrolu sinovitisisa u reumatoidnom artritisu i osteoartritisu jer otkriva patologije kao što su: hipertrofija, povećana vaskularizacija i prisutnost sinovijalne tekućine u zglobovima pogođenih artritisom.(3)

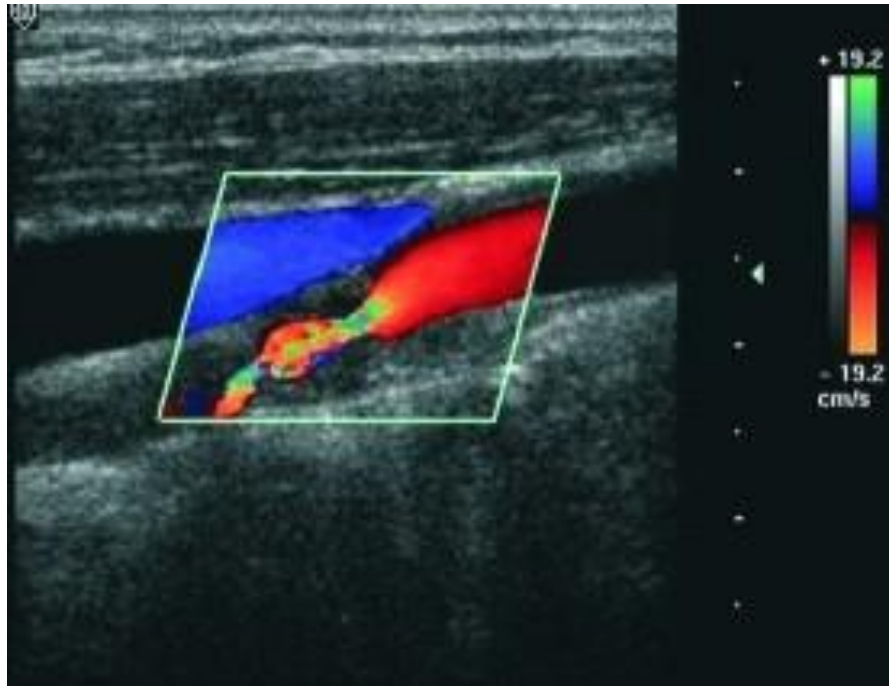
Problem prilikom korištenja ultrazvuka mogu stvarati meteorizam, debljina i nemogućnost okretanja pacijenta zbog čega dijelovi arterija mogu ostati nedostupni za analizu, zatim nemogućnost vizualizacije kolateralnog krvotoka i relativno dugo vrijeme pretrage koja u prosjeku traje 45 minuta. (7)

9.1. Ultrazvuk srca - ehokardiografija

Zatajenje srca je kompleksni sindrom rastuće prevalencije i višestrukih uzroka koje se javlja kod 80% pacijenata starijih od 65 godina. Transtorakalna ehokardiografija metoda je koja se koristi za dijagnozu, praćenje i liječenje srčanog zatajenja. Metodu koristimo za pregled srčanog tkiva i njegove funkcije s naglaskom na funkciju lijevog ventrikula i nepravilnosti stijenke istog. U mjerenjima se mogu koristiti M, 2D, kontrastni, 3D ili *Doppler* način rada (*“mode”*). U odnosu na 2D – način i MR, 3D ehokardiografija je točnija i preciznija u procjeni volumena, oblika, građe i funkcije. Prednosti ove metode su što je dostupna, jeftina i sigurna. Međutim, zahtjeva iskustvo za dobivanje kvalitetne snimke sa što manje artefakata da bi interpretacija nalaza bila što točnija. Karakteristike pacijenta kao što su pretilost, plućna bolest, nemobilnost i poremećaji ritma negativno utječu na kvalitetu dobivene dijagnostičke informacije. (1)

9.2. *Color Doppler* ultrazvuk vratnih žila

Kada želimo procijeniti stenozu karotidnih i vertebralnih arterija, koristimo ultrazvuk. Aterosklerotske naslage dovode do stenoze koja uzrokuje smanjen protok krvi kroz mozak pa može doći do tranzitnog ishemijskog napada ili ishemijskog moždanog udara. Ultrazvuk nam pomaže odrediti debljinu aterosklerotskog plaka, a *Doppler* načinom možemo izmjeriti brzinu protoka krvi kroz suženu arteriju. Veća brzina protoka ukazuje na viši stupanj stenoze koji izražavamo postotkom začepjenosti lumena. Ako je ultrazvukom stenoza procijenjena na više od 70%, preporučuje se trombendarrektomija – kirurško čišćenje naslaga unutar arterije. Ako se stenoza otkrije na vrijeme, kada je nižeg stupnja, moždani udar može se spriječiti zdravim načinom života, lijekovima i redovitim pregledima. *Color Doppler* ultrazvuk vratnih krvnih žila pokazuje značajnu stenozu unutrašnje karotidne arterije (Slika 14.). (3)



Slika 14.

(izvor: <http://www.zzjzpgz.hr/nzl/31/dijagnoza.htm>)

9.3. Ultrazvuk donjih ekstremiteta

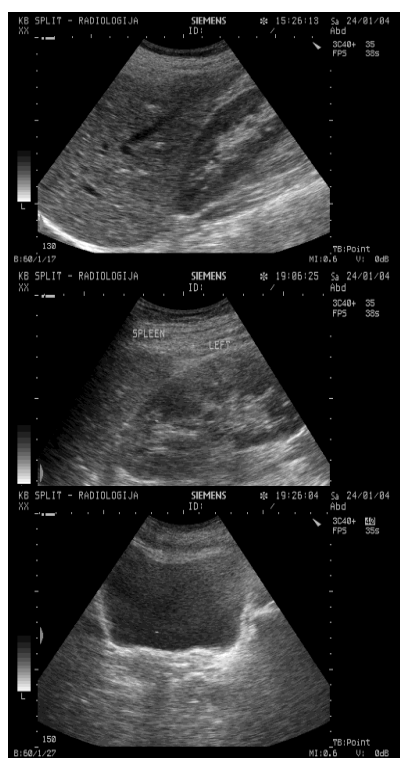
Kad se radi o donjim ekstremiteta ultrazvuk najčešće koristimo za dijagnosticiranje bolesti krvnih žila kao što su ateroskleroza i duboka venska tromboza te za diferencijalnu dijagnozu pacijentima s bolnim i otečenim udovima. Zgrušavanje krvi najčešće u femoralnoj, poplitealnoj i tibijalnoj veni dovodi do nastanka duboke venske tromboze koja je glavni uzrok plućne embolije. *Doppler*-om možemo detektirati trombe i izmjeriti brzinu protoka krvi. Osjetljivost i specifičnost ove metode su 90%, odnosno 95%. Također se može raditi ultrazvučni kompresijski pregled vena kojim otkrivamo dijelove vene koje nije moguće stisnuti. Ultrazvučni pregledi su jednostavni, bezopasni i ponovljivi pa se, osim za dijagnostiku, koriste za praćenje tijeka bolesti i za postoperativno praćenje stanja pacijenta.

(4)

9.4. Ultrazvuk abdomena

Kada je potrebno preciznije opisati patološki proces u abdomenu, koristimo ultrazvuk. Najčešće indikacije kod gerijatrijskih pacijenata za ovu pretragu su: otkrivanje uzroka boli, prisutnost tekućine u abdomenu, procjena oblika, građe i patoloških procesa u parenhimskim organima: jetri, slezeni, gušterači, bubrezima, mjehuru, krvnim žilama (aneurizma aorte) itd. Što se tiče pripreme, pacijent treba doći natašte, odnosno ne jesti osam do dvanaest sati prije pretrage. Ako se radi pregled mokraćnog mjehura, potrebno je sat vremena ranije popiti približno pet čaša tekućine. Problem prilikom pregleda gerijatrijskog pacijenta mogu stvarati fekalne mase, plin, ostatna kontrastna sredstva od prethodnih pretraga (barij), nesuradljivost pacijenta, prekomjerna težina i otvorena rana. Budući da su ultrazvučni uređaji sve kvalitetniji i široko dostupni mogu se primjenjivati kao metoda probira prije korištenja drugih štetnijih metoda. Na Slici 15. vidimo ultrazvučni prikaz jetre, bubrega i mokraćnog mjehura.

(3)



Slika 15.

(izvor: Arhiva KBC-a Firule)

9.5. Ultrazvuk mokraćnog sustava

U novije vrijeme ultrazvuk se, zbog neinvazivnosti i razmjerno velike pouzdanosti, sve više koristi kao prva metoda u dijagnostičkom algoritmu mokraćnog sustava. Česte indikacije kod gerijatrijskih pacijenata su: parenhimske promjene, bubrežne ciste, opstrukcije i hematurija. Ultrazvukom možemo izmjeriti veličinu bubrega, vizualizirati tumorske tvorbe, pregledati prostatu, izmjeriti volumen mjehura prije i nakon mokrenja itd. Kada se pregledavaju dijelovi mokraćnog sustava u trbuhu, koristi se transabdominalna tehnika, a kad se pregledava prostata, koristi se transrektalni pristup. Pacijent treba imati pun mjehur, tj. treba piti tekućine i ne mokriti dva sata prije pretrage. Također je poželjno da imati čista crijeva sa što manje fekalnih masa i plinova pa pacijenta treba usmjeriti da dan prije pregleda jede lako probavljivu hranu koja ne nadima i da obavi stolicu prije samog pregleda. Ova pretraga je dragocjena jer je brza, bezbolna i bezopasna, a opet pouzdana pa omogućuje brzu i preciznu dijagnozu različitih problema starijih pacijenata. (3)

10. Denzitometrija

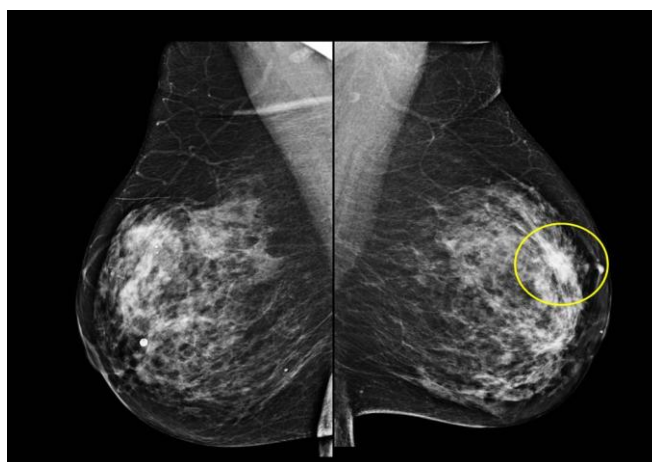
Osteoporozna je koštana bolest koju karakteriziraju smanjena koštana masa i promjene u mikroarhitekturi kostiju. Osteoporotične kosti su fragilnije pa je i rizik nastanka netraumatskih prijeloma veći. Najčešća mjesta osteoporotičnih fraktura su kralježnica, ručni zglob, zglob kuka, proksimalni humerus, tibija i zdjelične kosti. (4)

Denzitometrija je dijagnostička metoda DXA uređajem koji koristi male doze ionizirajućeg zračenja za kvalitativnu i kvantitativnu procjenu kosti. Predstavlja zlatni standard za procjenu mineralne gustoće kostiju (BMD) u svrhu dijagnoze osteoporozne, procjene rizika od frakture i za kontrolne preglede. Najčešća mjesta na kojima mjerimo BMD su lumbalna kralježnica, zglob kuka i podlaktica. Vrijednosti koje se koriste u procjeni osteoporozne su T-vrijednost i Z-vrijednost. T-vrijednost uspoređuje pacijentov BMD s prosječnim BMD-om zdrave mlade populacije istog spola, dok Z-vrijednost uspoređuje pacijentov BMD s prosječnim BMD-om zdrave populacije iste dobi i istog spola. (1)

11. Mamografija

Mamografija je radiološka dijagnostička metoda koja je najpouzdanija za rano otkrivanje raka dojke te se preporučuje jednom godišnje kao mjera sekundarne prevencije u spomenutu svrhu ženama nakon menopauze. Specijalni rendgenski uređaj koji se koristi zove se mamograf i sastoji se od dviju radioprogirnih ploča između kojih radiološki tehnolog komprimira dojku pacijentice. Kompresijom se dojka imobilizira, postiže se puno veća rezolucija slike i značajno se smanjuju: vrijeme ekspozicije, količina raspršenog zračenja (čak do 50%) i doza zračenja za pacijenticu (do 50%). (4)

Što se tiče pripreme pacijentica, važno je upozoriti ih da ne koriste dezodorans, parfem ili puder na koži u području pazuha i dojki, da ne bi nastali artefakti na slici. Prilikom snimanja koriste se meke rendgenske zrake male energije, između 25 i 35 keV jer je dojka mekotkivni organ građen od elemenata niske atomske gustoće pa je apsorpcija rendgenskih zraka slaba. Dojke se standardno snimaju u dvije projekcije: kraniokaudalna (CC) i mediolateralna kosa (MLO). Doza zračenja za pacijenticu je mala, prosječna doza ne prelazi 7 mGy za jednu dojku u obje projekcije. (7)



Slika 15.

(izvor: <https://medicalxpress.com/>)

Na kvalitetnoj slici treba biti prikazana cijela dojka i pektoralni mišić koji je radiološki tehnolog "izvukao" namještajući pacijenticu (Slika 15.) Osim kao mjera sekundarne prevencije kod asimptomatskih žena, mamografija je indicirana i za potvrdu odnosno isključenje sumnje na postojanje patološkog procesa u dojci. Na mamogramima se lako uoče promjene kao što su nazubljeni rubovi i mikrokalifikacije koje upućuju na patološki proces. Pacijenticama ova pretraga često zna biti neugodna zbog neophodne kompresije, koja kod osjetljivijih pacijentica može izazvati bol, zbog čega neke žene ne obavljaju taj pregled. Međutim javno zdravstvo nacionalnim programima prevencije pokušava educirati javnost o problemu raka dojke, kao jednom od vodećih uzroka smrtnosti od karcinoma, i značaju mamografskog pregleda, odnosno važnosti ranog otkrivanja procesa koje omogućuje izlječenje u 90% oboljelih žena. (3)

12. **Zaštita od zračenja**

Što se tiče zaštite od zračenja, prednost starijih ljudi leži u tome što nisu više u reproduktivnoj dobi pa se ne moraju bojati genetskih oštećenja potomstva. Zaštitu od zračenja potrebno je poznavati i primjenjivati kod svih pacijenata na što više načina, kad god je to moguće. Sredstva i metode koje koristimo za zaštitu od ionizirajućeg zračenja su: olovne pregače, povećanje energije zračenja, filtriranje snopa, dobra i kvalitetna praksa te kolimacija.

- Olovne zaštitne pregače štite dio tijela koji se ne snima.
- Povećanje energije zračenja (kV) smanjuje ekspoziciju s podjednakim učinkom na receptor slike, međutim takav postupak smanjuje kontrastnost radiograma pa se radi kompromis između kontrastnosti i količine zračenja.
- Treći način zaštite je filtriranje snopa. Aluminijski filtri na izlazu rendgenske cijevi, apsorbiraju neprodorno zračenje niskih energija koje ne sudjeluje u stvaranju radiograma, a pacijent bi ga inače apsorbirao i bio nepotrebno više ozračen.
- Četvrti način je primjena znanja uz usredotočenost i preciznost u radu, odnosno dobra i kvalitetna praksa koja smanjuje greške i potrebe za ponavljanjem radiograma.
- Konačno, peti način zaštite od zračenja je ujedno i najvažniji, a to je kolimacija (sužavanje) snopa zračenja. Moderniji uređaji automatski kolimiraju snop prema receptoru, međutim često je moguće još dodatno smanjiti snop i ozračivanje pacijenta.

(5)

13. Zaključci

Za oslikavanje gerijatrijskih pacijenata koriste se različite dijagnostičke metode ovisno o uputnoj dijagnozi, tj. indikaciji. Radiološki tehnolog educira pacijenta i autoritativno ga vodi kroz pregled, te odgovorno upravlja različitim dijagnostičkim uređajima. Kada se radi o starijim pacijentima koje je teško pozicionirati, uloga radiološkog tehnologa je da uz primjenu znanja, modificira način oslikavanja s ciljem dobivanja potrebnih dijagnostičkih informacija. Radiološki tehnolog također uvijek mora imati na umu i primjenjivati sve metode za zaštitu pacijenata. Još jedan važan zadatak radiološkog tehnologa je cjeloživotno obrazovanje, tj. praćenje kontinuiranog razvoja tehnologije u struci i primjenjivanje novih modaliteta (i uređaja) za kvalitetniju i sigurniju kliničku praksu. Radiološke dijagnostičke pretrage, osim toga što su od velike pomoći liječniku u postavljanju dijagnoze, također omogućuju precizno planiranje terapijskih, intervencijskih ili kirurških zahvata na pacijentu, koji mogu dovesti do smanjenja ili nestanka boli i poboljšanja kvalitete života pacijenta.

14. Literatura

1. Guglielmi G., Peh W. i Guermazi A., *Geriatric imaging*, Springer, Berlin, Heidelberg, 2013.
2. O'Brien J., Baerlocher M., *Role of radiology in geriatric care*, Can Fam Physician, 2009.
3. Ivetić V., Kersnik J., *Dijagnostičke pretrage*, Alfa, Zagreb, 2010.
4. Ivančević Ž. i sur., *MSD priručnik dijagnostike i terapije*, Placebo d.o.o., Split, 2010.
5. Janković S., Eterović D., *Fizikalne osnove i klinički aspekti medicinske dijagnostike*, Medicinska naklada, Zagreb, 2002.
6. Janković S. i sur., *Radiološki uređaji i oprema u radiologiji, radioterapiji i nuklearnoj medicini*, Sveučilište u Splitu, Split 2015.
7. Nastavni materijali, prezentacije 2015. – 2018.
8. Miletić D., *Skeletna radiografija*, Sveučilište u Rijeci, Rijeka, 2008.
9. Janković S., Mihanović F., *Uvod u radiologiju*, Sveučilište u Splitu, Split, 2014.
10. <https://lijecnicki-vjesnik.hlz.hr/lijecnicki-vjesnik/fractura-radii-loco-typico-nasa-iskustva/> (10.6.2018.)
11. <http://www.motus-melior.hr/prijelom-zgloba-kuka/> (10.6.2018.)
12. Padovan I. i sur., *Medicinski leksikon*, Leksikografski zavod „Miroslav Krleža“, Zagreb, 1992.
13. <https://www.radiologyinfo.org/en/info.cfm?pg=ivp> (24.6.)

15. Sažetak

Cilj ovog rada je raščlaniti i objasniti principe rada dijagnostičkih radioloških uređaja za oslikavanje gerijatrijskih pacijenata i navesti zadatke radiološkog tehnologa u kliničkoj praksi.

Obična radiografija, bilo konvencionalna ili digitalna, radiološka je tehnika oslikavanja koja koristi ionizirajuće zračenje za oslikavanje srca i pluća, koštanog sustava, ili uz korištenje kontrastnog sredstva, za pregled unutrašnjih mekotkivnih struktura od interesa. Najčešće izvođena pretraga je sumacijska snimka srca i pluća. Najčešće izvođena pretraga s primjenom kontrastnog sredstva je intravenska urografija. Česte indikacije za RTG pregled koštanog sustava kod starijih su: traumatske frakture ručnog zgloba, kuka, kirurškog vrata humerusa, gležnja i kralježaka zatim procjena osteoartritisa i reumatoidnog artritisa. Česti problemi koji se javljaju u praksi prilikom snimanja gerijatrijskih pacijenata su: otežano pozicioniranje zbog boli ili nepokretljivosti i nesuradljivost pacijenta zbog straha ili lošeg sluha. Radiološki tehnolog mora primjenjivati sredstva za zaštitu pacijenta od ionizirajućeg zračenja.

Dijaskopija je metoda koja koristi kontinuirano ionizirajuće zračenje za dobiti "živu" slika na zaslonu. Dijaskopijom možemo promatrati fiziološke pokrete: gutanja, peristaltike, srca i protoka u krvnim žilama. Najčešća dijaskopska pretraga je pasaža jednjaka.

Kompjutorizirana tomografija prva je digitalna dijagnostička metoda, koja koristi ionizirajuće zračenje. Kompjuterizirana tomografija je zapravo računalna rekonstrukcija aksijalnih slojeva snimanog objekta. Učestale indikacije gerijatrijskih pacijenata za CT su: cerebrovaskularni insult, tranzitorna ishemijska ataka, aneurizma, disekcija te hitna stanja poput padova.

Magnetska rezonancija dijagnostička je metoda koja je neinvazivna i vrlo kontrastno prikazuje mekotkivne strukture: mozak (npr. demencija), srce, jetra, bubrezi i ostale mekotkivne strukture koje su teže vidljive korištenjem ionizirajućeg zračenja. Osim toga, važna je u dijagnosticiranju patoloških stanja kao što su: trauma skeleta, fraktura kralješka, degenerativne promjene diska, ozljede zglobova, metastatske lezije kostiju itd.

Ultrazvuk je široko dostupna, neškodljiva i pristupačna dijagnostička metoda koja omogućuje prikaz mekotkivnih struktura u realnom vremenu. Učestale indikacije za ultrazvučni pregled su: zatajenje srca, stenozna krvnih žila vrata, ateroskleroza, duboka venska tromboza i patologije parenhimskih organa.

Denzitometrija je dijagnostička metoda koja koristi male doze ionizirajućeg zračenja za procjenu mineralne gustoće kostiju u svrhu dijagnoze osteoporoze, procjene rizika od frakture i za kontrolne preglede.

Mamografija je radiološka dijagnostička metoda koja je najpouzdanija za rano otkrivanje raka dojke te se preporučuje jednom godišnje kao mjera sekundarne prevencije u spomenutu svrhu ženama nakon menopauze.

Radiološki tehnolog vodi pacijenta kroz pretragu i, odgovorno upravljajući različitim dijagnostičkim uređajima, dobiva kvalitetne slike, koje, ovisno o indikaciji, liječniku olakšavaju: dijagnostiku, kontrolu, prognozu ili terapiju.

16. Summary

The aim of this paper is to explain and clarify modes of operations of radiological diagnostic devices and to indicate the tasks of radiological technologist in clinical practice.

Plain radiography, either conventional or digital, is a radiological imaging technique that uses ionizing radiation to produce images of heart and lungs, bone - joint system, or, with the use of a contrast agent to examine the internal parenchyma organs of interest. The most commonly performed examination is chest x-ray. Intravenous urography is the most commonly performed examination with the use of contrast agent. Frequent indications for RTG examination of the skeletal system at older age are: traumatic fractures of the wrist, hip, surgical neck of the humerus, ankle and vertebrae, and to evaluate osteoarthritis and rheumatoid arthritis as well. Frequent problems that occur in clinical practice are: difficult positioning due to pain or immobility and the fact that sometimes patient do not cooperate due to bad hearing or fear. Radiological technologist must use every possible way to protect patient from ionizing radiation.

Fluoroscopy is a method that uses continuous ionizing radiation to get a “live” image on the screen. We use fluoroscopy to observe physiological movements of: swallowing, peristalsis, heart and blood flow. The most common fluoroscopic examination is the examination of the esophagus using the contrast agent.

Computed tomography is the first digital diagnostic method that uses ionizing radiation. Computed tomography is actually a computerized reconstruction of axial layers of the examined object. Frequent indication of geriatric patients for CT scan include: cerebrovascular insult, transitory ischemic attack, aneurysm, dissection and emergencies like falls.

Magnetic resonance imaging is a diagnostic imaging technique that is non-ionizing and that shows great contrast within parenchymal organs such as: brain (eg. dementia), heart, liver, kidneys etc. In addition, it is very important method to diagnose pathological conditions such as: skeletal trauma, vertebral fracture, degenerative disk changes, joint injuries, metastatic bone lesions etc.

Ultrasound is a widely available, harmless and affordable diagnostic method that allows us to see soft-tissue structures in real-time. Frequent indications for ultrasound examination are: heart failure, vascular stenosis, atherosclerosis, deep venous thrombosis and pathology of parenchymal organs.

Densitometry is a diagnostic method that uses small doses of ionizing radiation to estimate bone mineral density for the diagnostic evaluation of osteoporosis, risk assessment of fracture and for control examinations.

Mammography is a radiological diagnostic method that is most reliable for early detection of breast cancer and is recommended once a year as a measure of secondary prevention for menopausal women.

The radiological technologist guides the geriatric patient through the certain examination. He controls the devices with responsible daily practice to get quality images. Radiological diagnostic methods, depending on the indication, facilitate diagnosis, control, prognosis or therapy for a certain geriatric patient.

17. Životopis

Osobni podatci:

Ime i prezime: Sanja Hrgović

Datum i mjesto rođenja: Zabok, 7.5.1995.

Obrazovanje:

2002. – 2010. OŠ Opuzen

2010. – 2014. Opća gimnazija, Gimnazija Metković

2015./2016. - 2017./2018. Radiološka tehnologija, Odjel zdravstvenih studija,
Sveučilište u Splitu

Nagrade:

Dekanova nagrada za najbolji prosjek ocjena ostvaren u prvoj godini preddiplomskog studija