

Utjecaj gadolinijskih kontrastnih sredstava na krvno-moždanu barijeru i nastanak nefrogene sistemske fibroze

Šunjić, Borna

Undergraduate thesis / Završni rad

2017

Degree Grantor / Ustanova koja je dodijelila akademski / stručni stupanj: **University of Split / Sveučilište u Splitu**

Permanent link / Trajna poveznica: <https://um.nsk.hr/um:nbn:hr:176:547285>

Rights / Prava: [In copyright](#) / [Zaštićeno autorskim pravom.](#)

Download date / Datum preuzimanja: **2025-03-26**



Sveučilišni odjel zdravstvenih studija
SVEUČILIŠTE U SPLITU

Repository / Repozitorij:

[Repository of the University Department for Health Studies, University of Split](#)



UNIVERSITY OF SPLIT



SVEUČILIŠTE U SPLITU

Podružnica

SVEUČILIŠNI ODJEL ZDRAVSTVENIH STUDIJA

PREDDIPLOMSKI SVEUČILIŠNI STUDIJ

RADIOLOŠKA TEHNOLOGIJA

Borna Šunjić

**UTJECAJ GADOLINIJSKIH KONTRASTNIH
SREDSTAVA NA KRVNO – MOŽDANU BARIJERU I
NASTANAK NEFROGENE SISTEMSKE FIBROZE**

Završni rad

Split, srpanj, 2017.

SVEUČILIŠTE U SPLITU

Podružnica

SVEUČILIŠNI ODJEL ZDRAVSTVENIH STUDIJA

PREDDIPLOMSKI SVEUČILIŠNI STUDIJ

RADIOLOŠKA TEHNOLOGIJA

Borna Šunjić

**UTJECAJ GADOLINIJSKIH KONTRASTNIH
SREDSTAVA NA KRVNO – MOŽDANU BARIJERU I
NASTANAK NEFROGENE SISTEMSKE FIBROZE**

**THE EFFECT OF THE GADOLINIUM – BASED
CONTRAST AGENTS ON BLOOD – BRAIN BARRIER
AND CREATION OF NEPHROGENIC SYSTEMIC
FIBROSIS**

Završni rad / Bachelor thesis

MENTOR:

Doc.dr.sc. Krešimir Dolić

Split, srpanj, 2017.

Sadržaj:

1. Uvod	1
2. MR - uređaj.....	2
2.1 Povijest MR uređaja.....	2
2.2. Građa MR uređaja.....	3
2.2.1. Magnet.....	4
2.2.2. Gradijentni sustav.....	6
2.2.3. Radiofrekventni sustav	6
2.2.4. Računalni sustav.....	7
2.2.5. Oklop.....	7
3. Magnetna kontrastna sredstva	8
3.1. Paramagnetska kontrastna sredstva.....	8
4. Gadolinij i nefrogena sistemska fibroza (NSF)	12
4.1. NSF	13
4.1.1. Patogeneza.....	14
4.1.2. Simptomi	16
4.1.3. Dijagnoza	18
4.1.4. Liječenje i prognoza	18
5. Gadolinij i krvno – moždana barijera	21
5.1. Prolazak gadolinija kroz krvno – moždanu barijeru	23
5.2. Klinički utjecaj nakupljenog gadolinija na mozak	26
6. Zaključak	27
7. Sažetak.....	28
8. Summary.....	29
9. Literatura	30
10. Životopis.....	33

1.Uvod

Magnetska rezonancija (MR) je jedna od novijih i tehnički najnaprednijih radioloških metoda oslikavanja ljudskog tijela. To je slikovna metoda pomoću koje se dobivaju visoko rezolutni presjeci ljudskog tijela u sve tri glavne ravnine (transverzalna, koronarna i sagitalna). Njezine osobine, a ujedno i prednosti su to što je neinvazivna i sigurna metoda oslikavanja te koristi neionizirajuće zračenje koje nije štetno po ljudski organizam. Prateći tehnološki napredak MR se od svog otkrića pa do danas neprestano unapređuje te je svoju primjenu našao ponajprije u dijagnostici SŽS-a (središnjeg živčanog sustava), mišićnokoštanog sustava, srca, dojke, ali i u pedijatrijskoj radiologiji te praćenju onkoloških bolesnika.

Navodeći prednosti MR-a kao radiološke pretrage možemo zaključiti da je riječ o vrlo osjetljivoj, ali ne i visoko specifičnoj metodi. Kako bi povećali specifičnost i poboljšali dijagnostičku dobit koriste se kontrastna sredstva. Kontrasti služe za isticanje razlike između anatomskih struktura i patoloških promjena, a djeluju tako da mijenjaju magnetizaciju tkiva, odnosno mijenjaju relaksacijska vremena u različitim tkivima. Zbog tog svojstva su dobili naziv paramagnetska kontrastna sredstva.

Najčešće korištena su gadolinijska kontrastna sredstva. Apliciraju se intravenski te pomažu radiologu u dijagnosticiranju patoloških promjena. Iako većina pacijenata nema popratne reakcije, gadolinijska kontrastna sredstva mogu uzrokovati nuspojave. U ovom završnom radu cilj će mi biti pokazati utjecaj gadolinija na krvno – moždanu barijeru i nastanak nefrogene sistemske fibroze (NSF).

2. MR - uređaj

2.1 Povijest MR uređaja

1920. – ih godina fizičar *Wolfgang Pauli* sa suradnicima istražuje teoriju da jezgre atoma s neparnim brojem neutrona ili protona imaju osobinu „spina“, za što biva nagrađen Nobelovom nagradom 1945. godine.

1937. godine *Isidor Rabi* prepoznaje da atomske jezgre pokazuju svoju prisutnost apsorpiranjem ili emitiranjem radio – valova, ukoliko su izložene dovoljno jakom magnetskom polju. Apsorbirana energija mora imati frekvenciju jednaku rezonantnoj frekvenciji (frekvenciji spina) tog atoma. Za svoje otkriće prima Nobelovu nagradu 1944. godine.

1945. i 1946. godine *Bloch* i *Purcell*, zasebno u svojim laboratorijima na različitim tvarima (prvi na vodi, drugi na vosku) otkrivaju da jezgre atoma nakon što prime vanjsku energiju i promjene položaj, emitiraju energiju i vraćaju se u prvobitni položaj. Razvijajući instrumente za praktičniju primjenu MR-a dobili su Nobelovu nagradu za fiziku 1952. godine. (1)

1971. godine dolazi do početka praktične primjene MR-a u medicini. Najzaslužniji za to bio je *Raymond Damadian* koji je eksperimentima dokazao da tumorska tkiva imaju veće relaksacijsko vrijeme od zdravog tkiva. Konstruirao je i prvi MR uređaj 1977. godine te je prvi prikazao ljudsko tijelo ovom tehnikom. Tri godine nakon predstavio je i prvi komercijalni MR uređaj. (1)

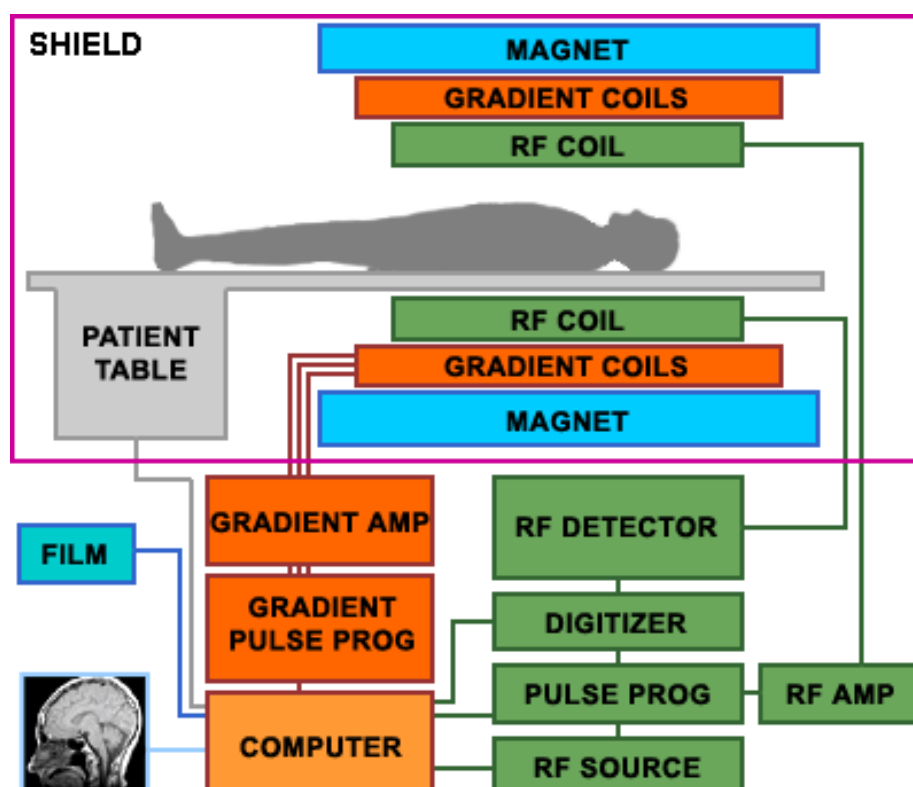
1973. i 1974. godine *Paul Lauterbur* i *Peter Mansfield* uvode i razvijaju gradijente u magnetskom polju pomoću kojih je omogućen odabir debljine i položaj traženog sloja. Nagrađeni su Nobelovom nagradom 2003. godine. 1975. godine *Richard Ernst* upotrebljava Fourierovu transformaciju za akviziciju MR slika. (1)

U početku se magnetska rezonancija koristila pretežno za oslikavanje mozga i mišićno – koštanog sustava. Međutim razvojem medicine i tehnologije dolazi do usavršavanja uređaja te je danas standardna pretraga u širokom području dijagnostičkih pregleda.

2.2. Građa MR uređaja

MR uređaj se sastoji od 5 zasebnih dijelova:

1. Magnet
2. Gradijentne zavojnice i gradijentna pojačala
3. Radiofrekventne zavojnice i radiofrekventna pojačala
4. Računalni i elektronički sustav
5. Oklop



Slika 1: Građa MR uređaja (izvor: <https://eeeprojectz.blogspot.hr/2015/07/how-magnetic-resonance-imaging-mri-works.html>)

Svaki MR uređaj smješten je u posebno izgrađenoj prostoriji koju nazivamo Faradejev kavez. Njegova uloga je zaštita od električnog polja i vanjskih radiovalova koji bi ometali tijek pretrage. Osnovni dio MR uređaja je magnetski tunel, oko kojeg su gusto namotani cilindrični supravodljivi navoji kroz koje protječe vrlo jaka električna struja i tako omogućuje stvaranje homogenog magnetskog polja unutar magneta. Najjače i najhomogenije magnetsko polje nalazi se u središnjem dijelu zavojnice. Magnetski tunel još nazivamo *bore* (bore tube = šupljina, provrt magneta). Unutrašnjost tunela mora biti dovoljno velika da se u njega smjesti tijelo pacijenta (promjer 50-80 cm, dužina 1-2 m). Danas postoje i nove vrste uređaja, otvorenog tipa, bez tunela kojima se rješava problem klaustrofobije, zbog koje je nekada nemoguće izvesti pregled. Magnet, kriostat, gradijentne zavojnice i radiofrekventna zavojnica za tijelo su smješteni u sklopu borea. (2)

2.2.1. Magnet

Njegova funkcija je osiguravanje stalnog, stabilnog i homogenog magnetskog polja. Snaga magnetskog polja B_0 izražava se u jedinici T (tesla). Snaga 1T = 10 000 Gaussa, dok 1 Gauss odgovara snazi magnetskog polja (sile teže) planeta Zemlje.(2)

Gledajući snagu magnetskog polja MR uređaji se dijele na:

- niske snage 0.1 T – 0.3 T
- srednje snage 0.5 T – 1 T
- visoke snage 1.5 T – 4 T (3)

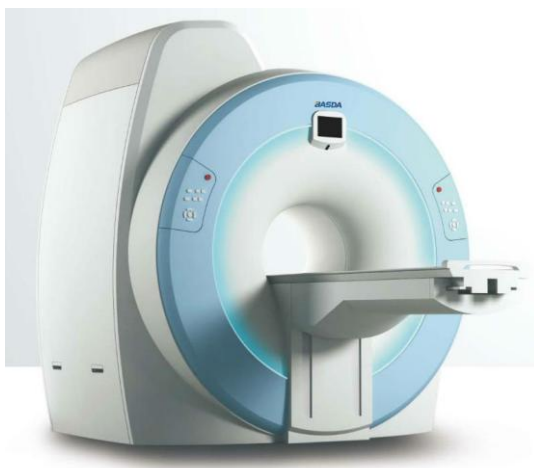Gledajući način konstrukcije i tehničke osobine MR uređaji se dijele na:

- permanentne
- vodljive
- supravodljive (2)

Permanentni magneti su građeni od magnetiziranog feromagnetskog materijala kao što je slitina željeza i kobalta (AlNiCo) ili legura elemenata rijetkih zemalja. Za proizvodnju magnetskog polja nije im potrebna električna energija, ali nedostatak im je ograničenost snage magnetskog polja (najviše do 0.35 T). Cijena održavanja im je vrlo niska, iako je klimatizacija (temperatura i vlaga) važan čimbenik za održavanje homogenosti polja. Svoju primjenu našli su u ortopediji i kod operativnih zahvata pod kontrolom MR uređaja.(2)

Vodljivi magneti zahtijevaju veliku količinu električne energije, a magnetsko polje stvaraju prolaskom struje kroz vodič (elektromagnetska indukcija). Zbog skupih pregleda i maksimalne snage magnetskog polja od 0.7 T rijetko se koriste, uglavnom za preglede lokomotornog sustava.(2)

Supravodljivi magneti građeni su od navoja slitina (niobij/titan) koji uronjeni u tekući helij i na temperaturi bliskoj apsolutnoj nuli (4.2K, -268 °C) postaju supravodljivi. Ovom vrstom magneta postiže se snažno, stalno i homogeno magnetsko polje magnetne indukcije do 3 T, dok se u znanstvenim istraživanjima koriste uređaji i do 7 T. Danas, u kliničkoj primjeni, 90% uređaja koristi supravodljivi tip magneta.(2)



Slika 2: Supravodljivi magnet zatvorenog tipa

(izvor:

http://himalayansurgical.com/product_details.php?iddetail=55%20&%20type=International)

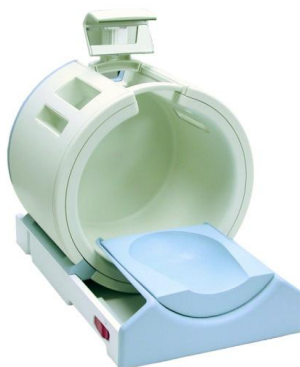2.2.2. Gradijentni sustav

Gradijentne zavojnice i gradijentna pojačala oblikuju vremenski izmjenjiva gradijentna magnetska polja. Smještene su unutar borea, linearno u tri ravnine (x, y, z) i nužne su za izbor ravnine snimanja, debljine sloja te za prostorno lociranje izvora signala unutar sloja. Presjeci se mogu snimati u sagitalnoj, koronarnoj, transverzalnoj ili kosoj ravnini.(2)

2.2.3. Radiofrekventni sustav

Sačinjavaju ga tri dijela: radiofrekventno (RF) pojačalo, pretpojačalo i zavojnice. RF pojačalo emitira dovoljno jak signal na točno određenoj frekvenciji koja ovisi o snazi magnetskog polja. RF zavojnice služe za emitiranje i primanje RF signala. Što je zavojnica bliže objektu snimanja, to je bolji signal, a ujedno i kvaliteta prikaza.(2)

Iz tog razloga RF zavojnica se oblikuje prema dijelu tijela koji se snima (glava, vrat, rame, dojka, kralježnica, koljeno...). Dije se na aktivne i pasivne. Za razliku od pasivnih zavojnica koje samo detektiraju signal, aktivne zavojnice imaju sposobnost emitiranja i primanja RF signala. U aktivne spadaju zavojnice za glavu, koljeno i tijelo, dok u pasivne ubrajamo zavojnice za kralježnicu, rame, dojke i ručni zglob. Nakon prijema u RF zavojnicu signal se provodi do RF pretpojačala, zatim na daljnu obradu u analogno – digitalni pretvarač. (2)



Slika 3. Radiofrekventna zavojnica za glavu

(izvor: <http://www.prweb.com/releases/2005/11/prweb312026.htm>)

2.2.4. Računalni sustav

Za kvalitetno izvođenje pretrage potrebno je snažno računalo, brzog numeričkog procesora i jedne ili više radnih stanica za obradu i pohranjivanje slike. Računalo povezuje rad svih sustava, obrađuje digitalne podatke i na kraju ih arhivira, bilo u privremenu ili trajnu memoriju kao što su PACS (Picture Archiving and Communication System) i RIS (Radiology Information System).(2)

2.2.5. Oklop

U cilju smanjenja veličine opsega rubnih magnetskih polja te interakcije između magneta i njegove okoline, koriste se pasivni i aktivni oklopi. Pasivni oklop je napravljen od feromagnetskog materijala, može težiti 10 – 20 tona i poskupljuje troškove. U novim MR uređajima se uglavnom koristi aktivni oklop kojeg čini dodatna zavojnica izvan primarne koja proizvodi magnetsko polje djelomično poništavajući magnetsko polje izvan borea magneta.(2)

3. Magnetna kontrastna sredstva

Za isticanje razlika između tkiva ili razlika između tkiva i patomorfoloških promjena koriste se kontrastna sredstva. U MR – u kontrasti ne daju kontrastnost kao u drugim radiološkim pretragama i ne vide se direktno na slici, već svoj učinak ostvaruju mijenjanjem magnetnih osobina vode. To su metali s neparnim brojem nukleona, koji kad se nađu u blizini vodikovih protona u tijelu ubrzavaju njihovu relaksaciju, tj. skraćuju vremena relaksacije T1 i T2, omogućujući jači signal i bolji kontrast između tkiva sličnih magnetskih karakteristika. Prvu primjenu magnetnih KS na pacijentu bilježimo 1987.g. (*gadopentat – Magnevist*). Od tada se koriste u dijagnostici: novotvorina, upalnih procesa, infekcija, multiple skleroze, razlikovanju žarišnih lezija i svim drugim nerazjašnjenim promjenama na nativnim snimkama. (2)

Prema magnetskim osobinama dijele se na :

- paramagnetska – pozitivna (*gadolinij*)
- superparamagnetska – negativna (Fe_3O_4)
- feromagnetska – željezo, nikal, kobalt

3.1. Paramagnetska kontrastna sredstva

Paramagnetska kontrastna sredstva nazivaju se još i pozitivna KS, a sastoje se od iona gadolinija koji je MR aktivan i molekule nosača. Molekula nosača nosi naziv *kelat* i ona mijenja distribuciju gadolinija u tijelu, omogućavajući zadržavanje osobina kontrasta uz istovremeno poništavanje njegove toksičnosti. Gadolinij je metal koji ima veliku paramagnetsku osjetljivost. U ionskom obliku je vrlo toksičan, ali u kompleksu s *kelatima* je prikladan za medicinsku primjenu. Sadrži 7 nesparenih elektrona, dok svaki od nesparenih elektrona ima 658 puta veći magnetski moment od protona vode. Iako je gadolinij element koji nosi sposobnost za poboljšanje svojstava gadolinijskih kontrastnih sredstava (KS), kemijska struktura cijelog liganda određuje stupanj biodistribucije, naboja, farmakokinetike i toksičnosti svakog specifičnog kontrasta.

Na osnovu kemijske strukture liganda, gadolinijska KS dijelimo na *linearne* i *makrocikličke*. Linearni kontrasti sastoje se od izduženog organskog molekularnog liganda koji se omota oko iona gadolinija, dok makrociklički tvore strukturu sličnu kavezu s ionom gadolinija uhvaćenim u prethodno oblikovanu središnju šupljinu. Stabilnost gadolinijskih kelata s makrocikličkim ligandima veća je od one s linearnim ligandima, jer je za odcjepljenje atoma gadolinija iz makrocikličke molekule potrebno raskinuti čak 5 – 6 kemijskih veza. Gadolinijska KS mogu se klasificirati i po fizičkim svojstvima na *ionske* i *neionske*, ili po svojstvima biodistribucije i izlučivanja na *izvanstanične* i *tkivno specifične*.

Tablica 1: Podjela i karakteristike gadolinijskih KS

(izvor: http://www.medscape.org/viewarticle/780675_4)

Generic Name	Trade Name	Structure	Type
Gadodiamide	Omniscan	Linear nonionic	Extracellular
Gadoversetamide	Optimark	Linear nonionic	Extracellular
Gadopentetate dimeglumine	Magnevist	Linear ionic	Extracellular
Gadobenate dimeglumine	MultiHance	Linear ionic	Extracellular
Gadoxetate disodium	Eovist/Primovist	Linear ionic	Hepatobiliary
Gadofosveset trisodium	Ablavar/Vasovist	Linear ionic	Blood-pool
Gadoterate meglumine	Dotarem	Macrocyclic ionic	Extracellular
Gadobutrol	Gadavist/Gadovist	Macrocyclic nonionic	Extracellular
Gadoteridol	ProHance	Macrocyclic nonionic	Extracellular

Gadolinijaska KS uzrokuju skraćenje T1 relaksacijskog vremena, što dovodi do hiperintenzivnog (svijetlog) signala u T1 mjerenoj slici. Koriste se samo na T1 sekvencama i obaveza radiološkog tehnologa je uvijek napraviti nativnu T1W sekvencu radi usporedbe. Primjenjuje se intravenski brzinom od 2 – 3 mL/s, ručno ili pomoću automatske špricaljke. Uobičajena doza kontrasta iznosi 0.2 mL/kg tjelesne težine, a maksimalna doza je 20 mL. Izlučuje se iz tijela bubrežnim putem (80% kontrasta unutar 3 sata). (4)

Razlikuju se od jodnih kontrastnih sredstava u nekoliko točaka. Prvo i najvažnije je po načinu dobivanja kontrastnosti. U radiološkim kontrastnim pretragama kontrasti su ti koji daju kontrastnost, dok u MR- u gadolinijem oslikavamo vodu i ne vidimo ga direktno na slici. Sljedeća razlika je kod apliciranja. Pacijenti koji primaju jedno kontrastno sredstvo tijekom apliciranja osjetit će naglu toplinu koja se širi cijelim tijelom otprilike 20 sekundi, dok oni pacijenti koji primaju gadolinijsko KS mogu osjetiti hladnoću u ruci. Različiti su i u financijskom pogledu, jer je cijena gadolinijaskih KS oko 10 – 50 puta veća od jodnih za istu količinu. Nuspojave kod gadolinijaskih KS su rjeđe i blaže nego kod jodnih KS (0.1 – 2%). Većina nuspojava se pojavi unutar nekoliko minuta od apliciranja, dok je pacijent još u dijagnostici. Rizik je povećan ukoliko postoji oštećenje bubrega kod pacijenta ili kod apliciranja doze veće od dozvoljene. Oni pacijenti koji prime kontrast, a otprije pate od neke bubrežne bolesti mogu razviti *nefrogenu sistemska fibrozu*, bolest izrazito rijetku, ali karakterističnu nuspojavu za kelate gadolinija. Pacijent obavezno mora imati nalaze krvi (urea i kreatinin) kojima se procjenjuje bubrežna funkcija. Nekoliko zadnjih studija ukazuje da se gadolinijaska KS nakon primjene, iako većinom eliminirani putem bubrega, mogu nakupljati i u moždanom tkivu. Od ostalih nuspojava moguće su: alergijske reakcije, vrtoglavica, mučnina, glavobolja, dispneja i hipotenzija. Kontraindikacija za primjenu kontrasta na bazi gadolinija je i prethodna anafilaktička reakcija na ovaj preparat. U skupinu pacijenata kojima se ne preporuča primjena kontrasta spadaju i pacijentice koje su ili bi mogle biti trudne. Ova kontraindikacija najviše se odnosi na žene u prvom tromjesečju trudnoće, jer su studije na životinjama pokazale mogući teratogeni učinak kontrasta na plod upravo u tom razdoblju. Apliciranje kontrasta isključivo je opravdano, ako je postavljanje dijagnoze izrazito važno po zdravlje trudnice. Dojiljama se savjetuje

ne dođiti 24 sata od aplikacije gadolinija, a uporaba istog kod djece mlađe od 2 godine nije odobrena.(4)

Zbog svih prethodno navedenih razloga pacijent treba popuniti formular o prijašnjim izloženostima kontrastnim sredstvima na bazi gadolinija, o mogućim ili već poznatim bubrenim bolestima i o mogućnosti trudnoće.(4)

As part of the MRI examination, you may need to have an injection of a contrast agent (dye) known as Gadolinium. This medication is administered intravenously (injection into a vein) through a fine needle.

This is not the same contrast agent used for CT scans.

Overall an MRI contrast injection is a safe procedure. Occasionally patients feel a little nauseous but this only lasts momentarily. More serious allergic type reactions, although possible, are extremely rare. The staff in the MRI department are fully trained to deal with an allergic reaction should it occur.

In order to administer the MRI contrast the MRI technologist will need to exclude any renal (kidney) disease.

Please answer the questions below to help the MRI staff in determining whether a contrast injection is appropriate.

Have you ever had an injection of contrast for MRI?	<input type="radio"/> Yes <input type="radio"/> No
If yes, did you have any kind of reaction?	<input type="radio"/> Yes <input type="radio"/> No
Are you breast-feeding?	<input type="radio"/> Yes <input type="radio"/> No
Do you have asthma?	<input type="radio"/> Yes <input type="radio"/> No
Do you have any history of kidney disease?	<input type="radio"/> Yes <input type="radio"/> No
Do you have diabetes?	<input type="radio"/> Yes <input type="radio"/> No
Have you had a recent blood test to look at kidney function?	<input type="radio"/> Yes <input type="radio"/> No

If YES, which Pathology service?

List any known allergies:

I have read and understand the explanation of the risks involved in contrast administration. I have been given the opportunity to ask any questions about its use. I give my consent for the administration of contrast and for the examination.

Signature of Person giving consent Date

Printed Name of Person giving consent Relationship

Signature of MRI Radiographer

Slika 4: Formular o suglasnosti primanja kontrastnog sredstva

Izvor: WEB

4. Gadolinij i nefrogena sistemska fibroza (NSF)

Gadolinijaska kontrastna sredstva koriste se u pregledima magnetskom rezonancijom još od 1987. godine, kada je FDA (Food and Drug Administration) izdala odobrenje za gadopentat dimeglumin, poznatiji kao Magnevist. Od tada je, pa sve do danas, 9 kontrastnih sredstava na bazi gadolinija odobreno za kliničku uporabu. Procjenjuje se da je u tom vremenskom periodu aplicirano više od 200 milijuna doza kontrasta diljem svijeta.(6)

Kontrastna sredstva na bazi gadolinija moguće je podijeliti i po njihovoj biodistribuciji na:

- izvanstanične
- kombinirane izvanstanične – unutarstanične
- intravaskularne

Intravenski apliciran kelat se vrlo brzo uravnoteži u intravaskularnim i intersticijskim komorama tekućine (izvanstanični odjeljak). Ovisno o njegovoj strukturi, kelat se također može distribuirati u unutarstanične odjeljke (uključujući jetru i bubrege) pasivnom difuzijom ili drugim specifičnim procesima. Većina gadolinijaskih KS su nespecifični izvanstanični kontrasti koji se, poput jodnih KS, izlučuju bubrežnim putem. Kombinirani izvanstanični – unutarstanični kontrasti se distribuiraju i u izvanstanične i unutarstanične odjeljke hepatocita. Zbog tog svojstva nazivaju se „hepatocit – specifični“ kontrasti. Najpoznatiji primjer ove vrste kontrasta je Primovist/Eovist. Oni se osim bubrežnim putem mogu izlučivati i bilijarnim putem, što je važno ukoliko bubrezi slabo funkcioniraju. Kod pacijenata s normalno funkcionirajućim bubrezima, većina aplicirane doze (neovisno o vrsti kontrasta) trebala bi biti izlučena unutar 2 sata od davanja kontrasta i 95% unutar 24 sata.(6) Međutim kod pacijenata s oštećenjem bubrega, kontrast se mora ukloniti pomoću hemodijalize ili kontinuirane peritonealne dijalize, gdje se hemodijaliza pokazala kao bolje rješenje. Nakon prvog postupka hemodijalize ukloni se 78% kontrasta, 96% nakon drugog i 99% nakon trećeg. Ovim pacijentima je preporučeno davanje kontrasta s dvostrukom eliminacijom (bubrežna i bilijarna), jer imaju alternativni put izlučivanja i tako smanjuju teret gadolinija tijelu. Intravaskularna kontrastna sredstva razlikuju se od ostalih zbog njihove velike molekularne težine koja sprečava difuziju kroz vaskularni epitel, što im omogućuje duže

zadržavanje u krvožilnom sustavu. Primjer takvog kontrastnog sredstva je Ablavar/Vasovist.(9)

4.1. NSF

Kontrastna sredstva na bazi gadolinija su se smatrala iznimno sigurnima od 1988. do 2006. godine, kada je dokazana povezanost između gadolinija i nastanka nefrogene sistemske fibroze kod pacijenata s oštećenom bubrežnom funkcijom.(6)

Nefrogena sistemska fibroza (NSF) prepoznata je 1997.godine i u početku se nazivala nefrogena fibrozna dermopatija. Opisujući je 2000. godine dokazano je da poremećaj uzrokuje sistemsku fibrozu u različitim organima kroz tijelo i tada dobiva svoj današnji naziv. Iako je relativno rijetka bolest s približnom stopom incidencije od 0.0043 na 100 bolesnika, može biti jako ozbiljna, pa čak i dovesti do smrti.(10)

Više teorija je bilo opisano kao uzrok ove bolesti, ali jedinu točnu prvi je objasnio Thomas Grobner 2006. godine. On je uočio da se NSF javlja kod bolesnika sa renalnom insuficijencijom, kroničnom ili akutnom, koji su primili gadolinijiska kontrastna sredstva prilikom snimanja magnetnom rezonancijom. Smatra se da će se NSF razviti u bolesnika s preegzistentnim oštećenjem glomerularne filtracije od >30 ml/min/1,73m², tj. u 4.stupnju kroničnog bubrežnog zatajenja, kao i u teškim oblicima akutnog bubrežnog zatajenja. Utjecaj u razvijanju ove bolesti prema istraživanjima ima i doza apliciranog kontrasta, tako da će NSF prije razviti pacijent koji je primio 0.2 mmol/kg od onog pacijenta kojem je dana doza od 0.1 mmol/kg. Prema podacima prikupljenim u SAD- u i Kanadi najveći broj slučajeva NSF- a izazvao je neionski, linearni kontrast gadodiamid zvan Omniscan. Značajan broj slučajeva povezan je i s ionskim, linearnim kontrastom Magnevistom (gadopentat dimeglumin).(10)

Tablica 2: Usporedba gadolinijskih kontrastnih sredstava i njihove povezanosti s nastankom NSF-a Izvor:

(http://mdprogram.mcmaster.ca/docs/default-source/MUMJ-Library/v6_21-26.pdf?sfvrsn=0)

Brand Name	Year of implementation ¹⁵	Percentage of associated cases of NSF (as of August 2007) ^{29,43}	Excess chelate content (mg/mL)	Standard dose (mL/kg)*	Standard dose (mmol/kg)	Molecular structure ¹⁵	Conditional (C) and Thermodynamic (T) stability constants ¹⁵ (log K _{eq})	Acid dissociation rate ¹⁵ k(obs) ⁻¹ s ⁻¹
Omniscan® (gadodiamide)	1993	87.2	12	0.1-0.2**	0.1	Linear, nonionic	C=14.9 T=16.9	<2x10 ⁻²
OptiMARK® (gadoversetamide)	1999	1.8	28.4	0.2	0.1	Linear, nonionic	C=15.0 T=16.6	Unavailable
MultiHance® (gadobenate dimeglumine)	2004	0	0.1	0.2	0.1	Linear, ionic	C=18.4 T=22.6	Unavailable
Vasovist® (gadofosveset trisodium)	2006	0	Unavailable	0.12	0.03	Linear, ionic	Unavailable	Unavailable
Magnevist® (gadopentetate dimeglumine)	1988	10.0	0.4	0.2	0.1	Linear, ionic	C=18.1 T=23.8	1.2x10 ⁻³
ProHance® (gadoteridol)	1992	0.9	0.23	0.2	0.1	Macrocyclic, nonionic	C=17.1 T=23.8	6.3x10 ⁻⁵
Gadovist® (gadobutrol)	2004	0	0.513	0.1-0.3**	0.1	Macrocyclic, nonionic	Unavailable	Unavailable

4.1.1. Patogeneza

Postoji više hipoteza o biološkim procesima koji se događaju nakon primjene gadolinijskih kontrastnih sredstava i dovode do razvijanja sistemske fibroze. U kaskadi koja se sastoji od više koraka, bubrežna bolest je očito sveprisutan i važan faktor. Oštećena bubrežna funkcija produljuje poluživot gadolinija i tako povećava mogućnost da toksični ion gadolinija disocira iz liganda te se nataloži u tkivu.(10)

Upala ili tkivna ozljeda imaju dvostruko štetni učinak u razvoju NSF-a. Prvo, oštećenje endotela vjerojatno promiče ulazak slobodnog iona gadolinija u tkivo i drugo, može uzrokovati oslobađanje citokina koji dovodi do regrutiranja cirkulirajućih fibrocita, stanica normalno uključenih u cijeljenje rana. Pretpostavlja se da makrofagi privučeni ozljeđenim tkivima fagocitiraju gadolinijev ion, što rezultira otpuštanjem profibrotičkih citokina koji preuveličavaju formiranje ožiljaka. Ova teorija učvršćena je kožnim biopsijama u pacijenata koji imaju NSF.(10)

Nadalje, eritropoetin je prikazan kao poticajni faktor u nastanku nekih NSF slučajeva. Njegov profibrogenski potencijal nadomješta proizvodnju cirkulirajućih fibrocita i naknadno preuveličava reakciju zarastanja rane.(10)

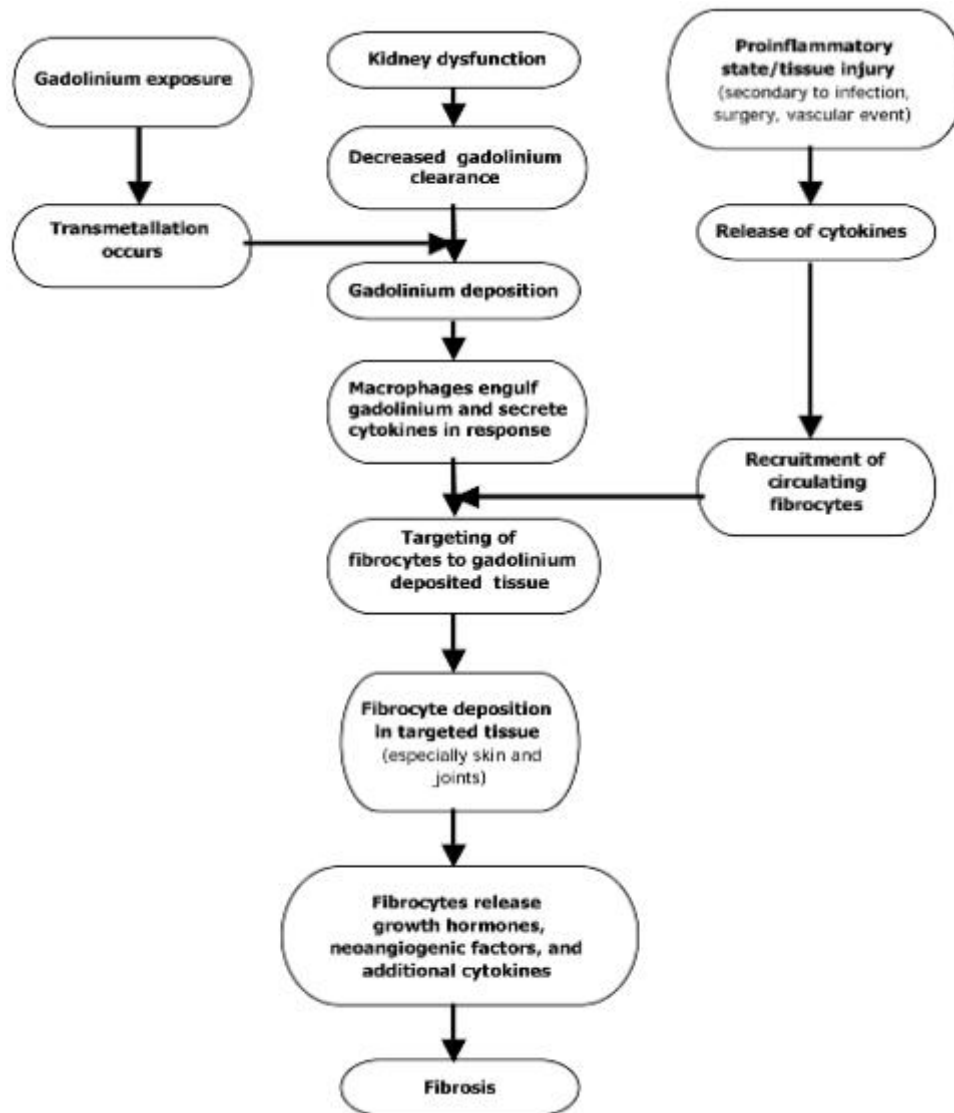
Dugo se proučavalo zašto neka kontrastna sredstva na bazi gadolinija, kao primjerice gadodiamid (Omniscan), češće uzrokuju nastanak NSF-a od drugih. Odgovor na ovo pitanje ponudilo je nekoliko teorija, a kao razlozi bili su navedeni: molekularna struktura kelata, stabilnost gadolinij – kelat strukture i brzina disocijacije kiseline.(10)

Postoje 4 glavna načina vezivanja kelata za gadolinijev ion. Poredani su prema afinitetu za gadolinijev ion, od najslabijih do najsnažnijih :

- neionski linearni (Omniscan i Optimark)
- ionski linearni (Magnevist i MultiHance)
- ionski i neionski makrociklički (Gadovist i ProHance)

Transmetalacija, otpuštanje slobodnog iona gadolinija iz kelata i naknadno vezanje na endogene ione, događa se češće u kelata sa slabijim afinitetom za gadolinij kao što je Omniscan. Preklinička istraživanja na miševima pokazala su da miševi kojima je aplicirano gadolinijско KS razvijaju kožne lezije kompatibilne NSF-u, a broj razvijenih lezija proporcionalan je s koncentracijom gadolinija, upućujući na njegovu toksičnost.

Kombinacijom više studija znanstvenici su napravili kompletnu kaskadu patogeneze NSF-a uzrokovanu gadolinijским kontrastnim sredstvima.(10)



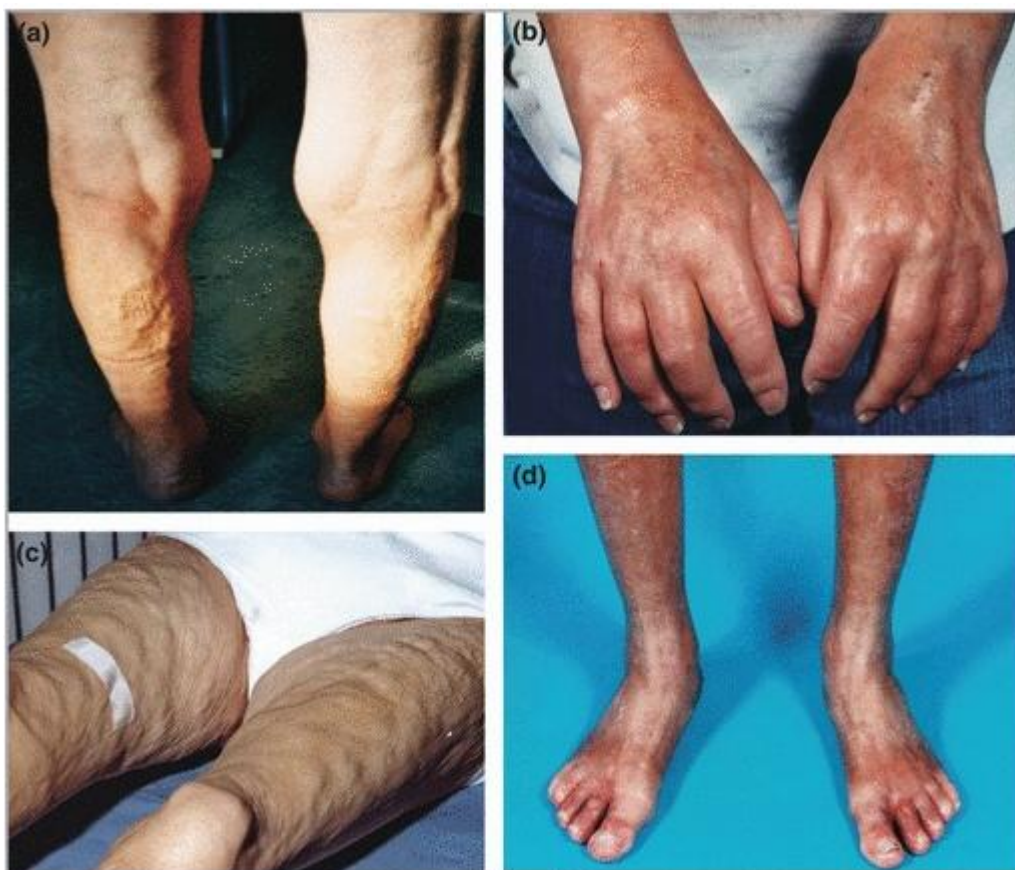Slika 5: Patogeneza nefrogene sistemske fibroze

Izvor: (http://mdprogram.mcmaster.ca/docs/default-source/MUMJ-Library/v6_21-26.pdf?sfvrsn=0)

4.1.2. Simptomi

Nefrogena sistemska fibroza, zaključujući iz samog imena, uzrokuje raširenu fibrozu koja najčešće zahvaća kožu, ali može utjecati i na unutarnje organe. Klinički znakovi razvijaju se od nekoliko dana pa do nekoliko tjedana, dok je progresija bolesti varijabilna i razlikuje se od pacijenta do pacijenta. (10)

Gledajući izvana, NSF klasično napreduje od oticanja ruku i stopala do zadebljanja kože s njenim karakterističnim izgledom kao narančina kora. Crvenkasti i stvrdnuti plakovi ili konfluentna područja fibroze se obično pojavljuju simetrično na koži, ali s vremenom postaju sve gušći i dobivaju drvenastu teksturu.



Slika 6: Klinički izgled pacijenata s nefrogenom sistemskom fibrozom

Izvor: (https://www.researchgate.net/figure/51237965_fig1_Figure-2-Clinical-images-of-patients-with-nephrogenic-systemic-fibrosis-a-Deep)

Prve promjene se događaju na koži donjih ekstremiteta, posebice između gležnjeva i bedara, s vjerojatnim napretkom na trup i gornje ekstremitete. Glava i vrat većinom ostaju nezahvaćeni te ta činjenica omogućava razlikovanje NSF-a i skleroderme, poremećaja veoma slične kliničke slike. Osim ranije spomenutih kožnih plakova, kod nekih pacijenata zabilježena je pojava žutih bradavica u blizini oka. (10)

Ovaj sindrom obuhvaća i fibrozu skeletne miškulature, miokarda, perikarda, dijafragme, parenhima pluća, pleure, jednjaka, jetre, testisa, bubrega i kostiju. Kako vrijeme prolazi dolazi do pogoršavanja fibroze, što može rezultirati kontrakturama zglobova, ali i nepokretnošću pacijenta. Prateći ove simptome bolesnici se mogu žaliti na ograničen raspon pokreta, artralgiiju, mialgiiju i paresteziju. (10)

4.1.3. Dijagnoza

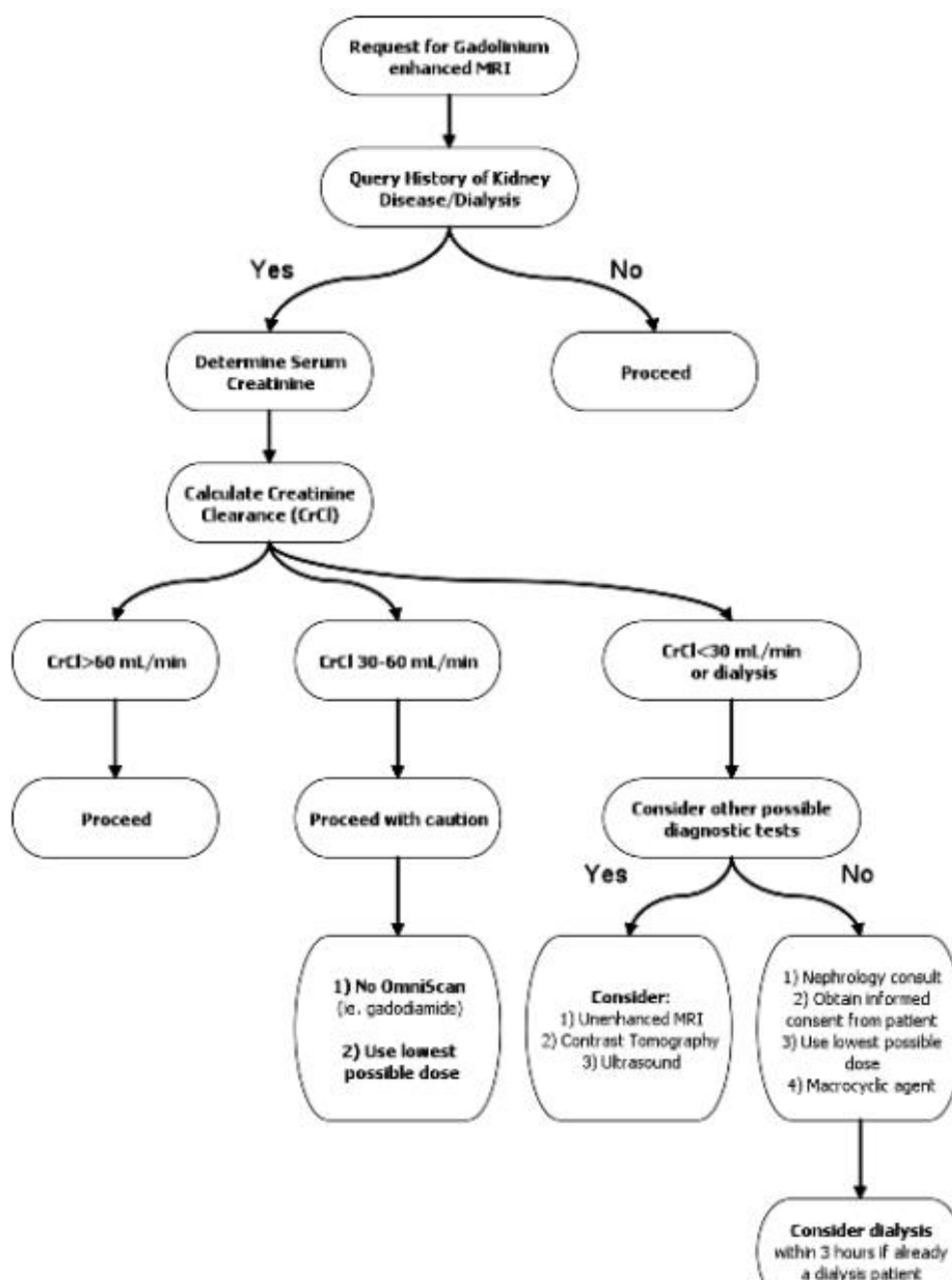
Zlatni standard u dijagnosticiranju nefrogene sistemske fibroze je biopsija kože. Za kvalitetno izvođenje ove pretrage potreban je uzorak dermisa, potkožnog masnog tkiva i fascije. Histološkom analizom uzorkovanog tkiva pokazat će se različit izgled lezija, ovisno o njenoj dobi. Tako mlađe lezije pokazuju blago povećanu proizvodnju vretenastog fibroblasta s malim količinama kolagena, dok promatrajući starije lezije možemo uočiti vrlo visoku razinu vretenastog fibroblasta i kolagena u dermisu i potkožnom tkivu. U uzorku tkiva pacijenata koji pate od nefrogene sistemske fibroze kožnom biopsijom može se pronaći izolirani gadolinijev ion.

Testovi krvi nisu patognomonični za NSF, ali C-reaktivni protein i brzina sedimentacije eritrocita mogu biti povišeni. Vjeruje se da je to sekundarni uzrok proupalnog stanja, kao što je nedavna velika operacija, koje mnogi bolesnici s NSF-om imaju prije izloženosti gadoliniju.(10)

4.1.4. Liječenje i prognoza

U svrhu sprječavanja novih slučajeva ili poboljšanja postojećih slučajeva NSF-a provedeni su razni načini liječenja, s različitim stupnjevima uspjeha. Trenutno ne postoji idealna metoda liječenja ove bolesti zbog njene složene prirode nastanka, kao i višestrukih komorbidnosti koje postoje kod pacijenata s NSF-om. Poznajući činjenicu da je klirens dijalize za uklanjanje gadolinija >95% , preporuča se provođenje hemodijalize odmah nakon završetka pretrage. Iako nema dokumentiranih pokazatelja da se tako sprječava nastanak NSF-a, pacijentima koji su otprije na dijalizi predlaže se hemodijaliza i dva dana nakon provedene pretrage. Peritonejska dijaliza nije opcija zbog njenog slabog klirensa. Određeni broj pacijenata pokazao je značajno poboljšanje

funkcije bubrega nakon transplantacije istog, iako drugi pacijenti nisu imali poboljšanje u kliničkim znakovima. Istraživale su se i razne druge metode liječenja NSF-a, uključujući plazmoferezu, pentoksifilin, ekstrapororealnu fotoferazu, fizikalnu terapiju, oralne kortikosteroide, ultraljubičastu terapiju, terapiju imunoglobulinom i talidomid. Nažalost, svaka od ovih metoda je rezultirala varijabilnim uspjehom.(10)



Slika 7: Algoritam prevencije NSF-a. Izvor: WEB

Budući da nema efikasne terapije za NSF, medicina se okrenila njenoj prevenciji. Kod pacijenata s bubrežnim bolestima treba dobro sagledati omjer moguće koristi i štete nastale apliciranjem gadolinijskih kontrastnih sredstava, tako da šteta nikad ne prevlada korist dobivenu pretragom. Američka agencija za hranu i lijekove (FDA) predložila je jednu mjeru probira koja bi mogla biti korisna u prevenciji NSF-a. Ova metoda uključuje dobivanje nedavnog kreatinina kod pacijenata koji primaju gadolinijsko kontrastno sredstvo i imaju povijest bolesti bubrega, šećerne bolesti ili ako su stariji od 60 godina. Pomoću probira može se istaknuti rizične kandidate, a tim ujedno spriječiti početak bolesti. Najbolji izbor kod rizičnih pacijenata bi bila neka alternativna pretraga, međutim ako je apliciranje kontrasta neophodno preporuča se uporaba makrocikličkih kelata (gadoteridol) u najmanjim mogućim dozama.(10)

NSF ima varijabilnu prognozu. Neki pacijenti izvješćuju o stabilizaciji i marginalnom poboljšanju nakon godina s tim stanjem, no u većine bolesnika nefrogena fibroza je progresivno stanje. Stope smrtnosti bolesnika s NSF-om su povećane u odnosu na opću populaciju. Istraživanjima je utvrđeno da je 24 – mjesečna stopa smrtnosti nakon pregleda bila 48% kod bolesnika s kožnim promjenama i 20% kod bolesnika bez kožnih promjena. Uzrok smrti najčešće ne bude NSF, već razni drugi komorbiditeti povezani s njom. Primjerice, NSF može dovesti do smanjene ventilacije zbog fibroze dijafragme ili može ometati mobilnost tako da pacijent pati od nepokretnosti. U roku od nekoliko tjedana od početka bolesti, mnogi bolesnici postaju ovisni o invalidskim kolicima zbog kontraktura. Nekoliko je bolesnika umrlo i zbog komplikacija nakon pada uzrokovanih njihovim problemima pokretljivosti. Konačno, neki pacijenti imaju fleksibilne kontrakture ako se poremećaj javlja preko zglobova.

5. Gadolinij i krvno – moždana barijera

Od sredine 2009. godine, nijedan novi slučaj nastanka nefrogene sistemske fibroze nije prijavljen. Razlog tomu je korištenje stabilnijih gadolinijskih kontrastnih sredstava i ograničavanje apliciranja istog u pacijenata s bubrežnim zatajenjem. Ovom činjenicom vraćeno je povjerenje u sigurnost gadolinijskih kontrastnih sredstava.(6) Međutim, 2014. godine dva članka po prvi put primjećuju abnormalno visok intenzitet signala u *nucleusu dentatusu* i *globusu pallidusu* na T1 mjerenoj slici i njegovu povezanost s povećanjem kumulativne doze gadolinijskih kontrastnih sredstava. Važno je napomenuti da je ovaj fenomen primijećen u pacijenata s normalnom bubrežnom funkcijom, za razliku od onih s NSF-om u kojih je prethodila bubrežna insuficijencija.

Prvi od dva članka objavljen je u časopisu *Radiology*, gdje Kanda i sur. izvješćuju o 19 pacijenata koji su primili 6 ili više kontrastnih doza, od kojih je većina imala tumor na mozgu. Korištena kontrastna sredstva su bili gadopentat dimeglumin (*Magnevist*) i gadodiamid (*Omniscan*). Promjene u intenzitetu signala bile su istaknutije u *nucleusu dentatusu* nego u *globusu pallidusu*, a hiperintenzitet je povezan s brojem primljenih doza kontrasta. Članak je ostavio otvoreno pitanje jesu li dobiveni rezultati posljedica liječenja ili su uzrokovani pacijentovom primarnom patologijom.(18)

Odgovor na ovo pitanje dao je drugi članak koji je objavljen u časopisu *Investigative Radiology* od strane Errantea i dr. U navedenom istraživanju koristio se gadodiamid (*Omniscan*) kod dviju različitih populacija pacijenata, 38 bolesnika s multiplom sklerozom i 37 bolesnika s metastazama u mozgu. Progresivno povećanje intenziteta signala uočeno je i u jednoj i u drugoj populaciji pacijenata. Time je zaključeno da dobiveni rezultati sigurno nisu povezani s određenom patologijom bolesti. Od tog otkrića, znanstvenici diljem svijeta pohrlili su u utrku tko će dati više informacija o povezanosti gadolinija i promjeni intenziteta signala u mozgu.(19)

Drugi članak kojeg je objavio Kanda i sur. imao je za cilj usporediti učinke primjene linearnih i makrocikličkih gadolinijevih kelata na mozak. Otprije je navedeno da se linearni kontrasti sastoje od iona gadolinija koji se kombinira s otvorenim ligandima, dok je u makrocikličkim kontrastima gadolinijev ion u kavezu unutar šupljine organske strukture, koja slični prstenu.

Zbog tih strukturnih razlika stabilnost gadolinijevog kelata nije jednaka u makrocikličkih i linearnih kontrastnih sredstava. U provedenoj studiji hiperintenzivni signal pronađen je u *nucleusu dentatusu* kod 9 bolesnika od kojih je 7 primilo samo linearni gadolinijски kontrast.(20)

Slično istraživanje proveli su Cao i sur. koji su usporedili dvije skupine pacijenata. Prva grupa pacijenata je primila gadobutrol (makrocikličko KS), dok je drugoj skupini apliciran gadopentat dimeglumin (linearno KS). Skupina koja je primila gadopentat dimeglumin pokazala je značajno povećan intenzitet signala u *nucleusu dentatusu* nakon šest primjena, u odnosu na onu s gadobutrolom, gdje porast signala nije bio značajan. Ostali istraživači također su potvrdili neznačajno povećanje intenziteta signala u *nucleusu dentatusu* i *globusu pallidusu* kada se koriste makrociklička KS i visok porast signala nakon ponovljenog davanja linearnih KS u pacijenata oboljelih od raka. (21) Od tada pa sve do danas nije dokazano nakupljanje makrocikličkih kontrastnih sredstava u moždanom tkivu.

U počecima otkrivanja ove pojave postojale su i druge teorije o nastanku hiperintenzivnog signala u mozgu.

Hiperintenzitet signala u *nucleusu dentatusu* početno je bio povezan sa sekundarnim progresivnim podtipom multiple skleroze. Poslije upalne promjene uobičajene su u mozgu pacijenta koji pate od multiple skleroze i mogu podsjećati na hipertenziju nucleusa dentatusa nakon primjene gadolinijских kontrastnih sredstava vidljivih na T1W mjerenim slikama. Za dijagnosticiranje multiple skleroze, kao i za procjenu novih moždanih lezija potrebne su kontrastne MR pretrage. Apliciranje kontrasta pomaže u razlikovanju akutnih i kroničnih lezija. Errante i sur. dokazali su da porast intenziteta signala u bolesnika s multiplom sklerozom ne ovisi samo o osnovnoj primarnoj bolesti, nego i o broju prethodno obavljenih MR pregleda s gadolinijem. Prema njihovoj studiji, grupa pacijenata koja je primila najmanje 6 puta gadolinijско KS pokazala je znatno jači intenzitet signala u *nucleusu dentatusu*, od one grupe koja je kontrast primila manje od 6 puta.(17)

Ozljede mozga povezane s radijacijom mogu rezultirati kalcifikacijama, koje su vidljive kao povećanje intenziteta signala na magnetskoj rezonanciji. Poslije radijacijske

promjene mogu dati nespecifične promjene u hiperintenzitetu signala, koje su slične mnogim drugim uvjetima koji utječu na *nucleus dentatus*. Zbog navedenog razloga, pacijenti koji su prethodno bili podvrgnuti zračenju mozga najčešće su isključeni iz studija za ispitivanje prisutnosti promjena hiperintenzivnog signala, u odnosu na prijašnju izloženost gadoliniju. U studiji koja je uključivala 129 bolesnika s poviješću zračenja mozga, a 108 bolesnika iz te grupe bilo je specifično izloženo zračenju *nucleusa dentatusa*, Adin i sur. pokazuju da je u skupini s povećanim intenzitetom signala ukupna izloženost mozga niža nego u skupini bez hiperintenziteta. Njihov izvještaj bio je u skladu s onim od Kande i sur. koji su otkrili da ozračivanje mozga nije imalo utjecaja na promjenu signala. (17)

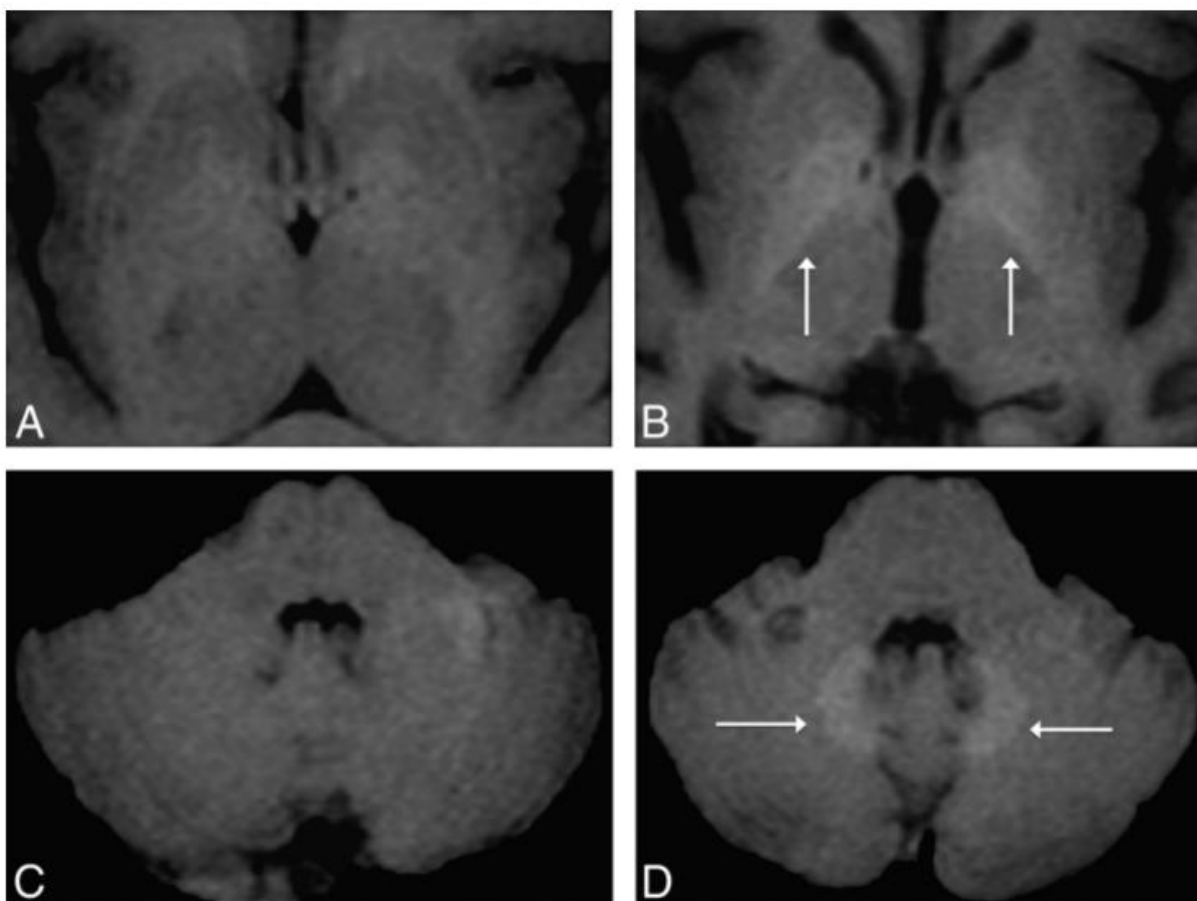
5.1.Prolazak gadolinija kroz krvno – moždanu barijeru

Povećanje intenziteta signala u *nucleusu dentatusu* i *globusu pallidusu* na T1W mjerenoj slici povezivalo se s apliciranjem gadolinijskih kontrastnih sredstava, ali općenito mišljenje je bilo da njegovi kelati ne difundiraju kroz stanične membrane i ne prolaze netaknutu krvno – moždanu barijeru.(17)

Prvi članak koji je ukazao na nakupljanje gadolinija u mozgu objavljen je 2011. godine. Sanyal i sur. analizirali su tkiva pacijenata koji su dokazano imali nefrogenu sistemsku fibrozu. Obdukcijom su otkrivene netopive naslage Gd-fosfata u mnogim organima, uključujući i mali mozak. Naslage gadolinija pronađene su samo u perivaskularnim glija stanicama.(22)

McDonald i sur. 2015. godine objavljuju prvi kompletni članak, s posmrtnim uzorcima tkiva, kojim je dokazano da hiperintenzitet na T1W mjerenim slikama ima povezanost s nakupljanjem gadolinija u moždanom tkivu. U istraživanju su se koristili uzorci 13 preminulih pacijenata koji su najmanje 4 puta primili gadodiamid i 10 preminulih pacijenata koji nikad nisu primili intravenozni kontrast. Nađene su povišene razine elementarnog gadolinija u *nucleusu dentatusu*, *ponsu*, *globusu pallidusu* i *talamusu* kod svih 13 pacijenata otprije izloženih višestrukim dozama gadolinijskog kontrastnog sredstva, dok se kod uzoraka kontrolne grupe pokazala neprimjetna razina elementarnog gadolinija.(23)

Koncentracija gadolinija bila je snažno povezana s kumulativnom dozom gadolinija koju je primio pacijent. Ispitivanje gadolinijskog nakupljanja, pomoću transmisivne elektronske mikroskopije, lokalizirano je u kapilarnom endotelu i manji dio u moždanom intersticiju, što ukazuje na prolazak gadolinija kroz krvno – moždanu barijeru. U moždanom tkivu kontrolne grupe nije bilo moguće otkriti gadolinij.



Slika 8: Aksijalni MR presjek mozga pacijentice u dobi od 51 godinu, koja boluje od Parkinsonove bolesti. A i C prikazuju T1W sliku nakon prvog apliciranja neionskog linearnog kontrasta Omniscana, a B i D sliku napravljenu 3 godine nakon, dok je međuvremenu pacijentici napravljeno 5 kontrastnih pretraga istim sredstvom. Slike B i D pokazuju progresivno povećanje intenziteta signala u *globusu pallidusu* (B) i *nucleusu dentatusu* (D), koje nije postojalo na prvim snimkama.

Izvor: (<http://www.ajnr.org/content/37/7/1192.long>)

2015. godine Kanda i sur. provode istraživanja obdukcijom nad umrlim pacijentima koji su primali gadolinijska KS. Uvjet je bio da su preminuli bolesnici primili najmanje 2 puta kontrastno sredstvo na bazi gadolinija. U grupi koja je primila kontrast našlo se 5 uzoraka tkiva, a u kontrolnoj grupi koja nije primila kontrast također 5. Iako na manjem uzorku tkiva zbog tehničkih poteškoća Kanda je potvrdio McDonaldovo istraživanje i dokazao da se gadolinij nakuplja u moždanom tkivu, a posebice u nucleusu dentatusu i globusu pallidusu.(24) Murata i sur. u svom istraživanju 2016. godine otkrivaju da od svih kontrasta (linearnih i makrocikličkih) najmanje odlaganje u moždanom tkivu postiže makrociklički kontrast gadoteridol.(25)

Odlaganje gadolinija u kostima i drugim tkivima može djelomično biti objašnjeno postojanjem fenestriranih kapilarnih sustava, u kombinaciji s analognom prirodom gadolinija i kalcija. Međutim, nakupljanje gadolinija u moždanom tkivu kod pacijenata s netaknutom krvno – moždanom barijerom, kao što objavljuju McDonald i Kanda nije potpuno objašnjeno i shvaćeno. Kanda i sur. su otkrili da je gadolinij vidljivo grupiran u velikim žarištima unutar zidova endotela, ali 18% - 42% gadolinija je prošlo kroz krvno – moždanu barijeru i pohranilo se u intersticiju moždanog tkiva. Nepoznanica ostaje i pitanje nalazi li se nataloženi gadolinij u tkivima, uključujući mozak, kao slobodan ion ili u obliku kelata. Disocirani gadolinij često se veže na fosfate ili karbonate, može biti vezan i na proteine, a mogu ga preuzeti makrofagi i slične imunološke stanice. Smatra se da do hiperintenzivnog signala u T1 slici neće doći ukoliko je gadolinij vezan fosfatima i karbonatima. Odlaganje gadolinija u tkivima često je bilo povezivano prisutnošću kalcija, fosfora, a ponekad i željeza ili cinka.(6)

Prisutnost gadolinija u tkivu, bilo keliran, proteinski vezan ili u sklopu makrofaga, bit će u različitim omjerima ovisno o vrsti kontrastnog sredstva koje se koristilo. Znanstvena struka mišljenja je da su potrebne mnoge buduće studije koje bi istražile ponašanje molekula gadolinijskih KS u tijelu pacijenta i njihovu povezanost s visokim signalom u T1 mjerenoj slici.(6)

5.2. Klinički utjecaj nakupljenog gadolinija na mozak

Dugoročni i kumulativni učinci zadržanog gadolinija trenutno su nepoznati u bolesnika s normalnom funkcijom bubrega. Pretklinička sigurnosna istraživanja provedena na životinjama nisu uspjeli otkriti nikakve neurološke učinke keliranog gadolinija, kada se aplicira intravenozno. Međutim, ukoliko se kontrast primjeni intraventrikularnim putem ili intravenoznim, ali uz postojanje prijašnjeg oštećenja krvno – moždane barijere, postoje dokazi o njegovoj toksičnosti u mozgu.(6)

Unatoč mnogim istraživanjima, malo toga je poznato o mogućim posljedicama gadolinijevog nakupljanja u moždanom tkivu. Studija predvođena Caom i sur. pokušala je utvrditi klinički utjecaj gadolinijskih KS na mozak u periodu od mjesec dana prije i poslije apliciranja kontrasta. Svi neurološki simptomi opisani mjesec dana nakon apliciranja kontrasta kao što su glavobolja, gubitak svijesti, gubitak pamćenja, pad i ataksija dogodili su se i prije davanja gadolinijskih KS, što isključuje povezanost ovih simptoma s toksičnosti gadolinija.(17)

Zbog nedovoljnog broja informacija o ovoj temi, postoji snažna potreba za daljnjim istraživanjem u svrhu otkrivanja učinka gadolinija na funkcioniranje moždanog tkiva i mogućih štetnih pojava.

6. Zaključak

Kontrastna sredstva na bazi gadolinija nisu u potpunosti sigurna, već mogu uzrokovati nuspojave od kojih je najpoznatija nefrogena sistemska fibroza. Nastanak ove bolesti dokazano je uzrokovan apliciranjem gadolinijskih kontrastnih sredstava kod pacijenata koji otprije pate od neke bubrežne bolesti. To je rijetka, ali moguće fatalna bolest koju će prije izazvati linearna nego makrociklička kontrastna sredstva zbog njihove slabije kemijske strukture. Rizik od razvijanja ove bolesti u pacijenata s bubrežnom insuficijencijom je manji od 4%, a može biti dodatno smanjen korištenjem stabilnijih makrocikličkih kontrasta. U reduciranju ove pojave predlaže se i apliciranje što je manje moguće doze kontrastnog sredstva.

Povećanje intenziteta u *nucleusu dentatusu* i *globusu pallidusu* primjećeno je na T1 mjerenim slikama te je istraživanjima povezano s gadolinijskim kontrastnim sredstvima. Unatoč netaknutoj krvno – moždanoj barijeri gadolinij se nakuplja u moždanom tkivu apliciranjem više doza kontrasta. U ovom slučaju rizična grupa su svi pacijenti, a ne samo oni koji pate od prijašnje bubrežne bolesti, kao u NSF-u. Najmanje odlaganje u moždanom tkivu izaziva makrociklički kontrast gadoteridol, a najviše neionski linearni kontrast gadodiamid.

U oba slučaja makrociklička kontrastna sredstva se ističu kao sigurnija i bolja za primjenu, te se preporuča njihovo korištenje, dok se uporaba linearnih u medicinskoj dijagnostici polako napušta.

Budući da nije poznat točan utjecaj nataloženog gadolinija u ljudskom tijelu, potrebne su dodatne studije o tom kliničkom pitanju. Zasada se medicina okreće preventivi, tj. uporabi stabilnijih kontrastnih sredstava, apliciranju manjih doza i izbjegavanju ove pretrage u pacijenata kojima nije neophodna.

7. Sažetak

Razvojem medicine i tehnologije došlo je i do usavršavanja magnetske rezonancije te ona danas spada u standardne i česte dijagnostičke pretrage. Tijekom snimanja nerijetko je potrebno apliciranje kontrastnog sredstva, radi boljeg isticanja razlika između tkiva i patomorfoloških promjena. Najčešće korištena su gadolinijska kontrastna sredstva. Sastoje se od iona gadolinija i molekule nosača koja se naziva kelat. Strukturno gledano dijele se na linearne i makrocikličke, a po fizičkim svojstvima dijelimo ih na ionske i neionske. Ušli su u kliničku uporabu 1987. godine i od tada se 9 vrsta svakodnevno koristi diljem svijeta.

Većina pacijenata nakon apliciranja neće imati nikakve nuspojave, ali oni pacijenti koji otprije pate od neke bubrežne bolesti mogu razviti nefrogenu sistemsku fibrozu. Razvoj ove bolesti zbog utjecaja gadolinijskih kontrastnih sredstava prepoznat je 2006.godine. NSF je sistemski bolest koja se prvo manifestira na koži pacijenta, ali može utjecati i na unutarnje organe. Najveći broj slučajeva NSF-a izaziva neionski, linearni kontrast gadodiamid zvan Omniscan, a u razvoju ove bolesti velik utjecaj ima i doza apliciranog kontrasta. Efikasna terapija za NSF ne postoji, pa se kod rizičnih pacijenata preporuča izvođenje drugih alternativnih pretraga ili korištenje stabilnijih kontrasta u što manjim dozama.

2014.godine je prvi put primijećen abnormalno visok intenzitet signala u nucleusu dentatusu i globusu pallidusu u T1 mjerenoj slici te njegova povezanost s povećanjem kumulativne doze gadolinijskih kontrastnih sredstava. Tada je dokazano da gadolinij ipak prolazi kroz netaknutu krvno – moždanu barijeru i taloži se u mozgu, posebice u nucleusu dentatusu. Većina pacijenata koja su pokazala povećan intenzitet signala na T1 slici primili su linearno kontrastno sredstvo, dok se kod makrocikličkih bilježe neznatne promjene. Dugoročni učinak nataloženog gadolinija na mozak nije poznat i zahtijeva daljnja istraživanja.

8. Summary

The development of medicine and technology enabled the advancement of magnetic resonance imaging, which is an often-used diagnostic procedure nowadays. For highlighting the differences between healthy - tissue and pathomorphological changes, a contrast agent is commonly used. Gadolinium is used in magnetic resonance imaging as an MRI contrast agent. It consists of gadolinium ions and a carrier molecule. Structurally there are two types of the agent: linear and macrocyclic, while they can also be divided into two subtypes based on physical properties: ionic and non-ionic. They were first introduced to clinical use in 1987 and since then, 9 different types are used around the world.

After applying contrast most of the patients shouldn't experience any side effects, those with kidney diseases, however, are known to develop nephrogenic systemic fibrosis. The occurrence of this disease caused by gadolinium was first noticed in 2006. NSF is a systematic disease, first manifested on the skin of the patient, but it can also affect other organs. In most cases, NSF is caused by non-ionic linear gadodiamide Omniscan. The development of NSF is also under the influence of applied dose. Since there is no effective therapy for this disease, other alternative procedures are advised in certain risk groups.

A high signal intensity in nucleus dentatus and T1 globus pallidus and its correlation with high cumulative dosage of gadolinium contrast agents was first noticed in 2014. It was proven that gadolinium-based contrast agents pass the blood– brain barrier and are deposited in the brain, especially in nucleus dentatus. Most patients that showed a higher signal intensity in T1 imaging had received a linear contrast agent, while others that had received macrocyclic agents showed little to no change. There is no known long-term effect of gadolinium deposition in the brain and the studies should be conducted.

9. Literatura

1. <http://mateaandrijic.wixsite.com/doctorinthetardis/untitled-c9k8>
2. Fučkan I, Magnetska rezonancija, priprema i planiranje pregleda. Zagreb: Tko zna zna d.o.o. ; 2012.
3. <http://radiologijazabolesnike.blogspot.hr/2015/07/magnetska-rezonancija-mr.html>
4. <https://www.insideradiology.com.au/gadolinium-contrast-medium/>
5. Lippi G, Daves M, Mattiuzzi C, Interference of medical contrast media on laboratory testing. *Biochemia Medica*; 2013.
6. Ramalho J, Semelka RC, Ramalho M, Nunes RH, AlObaidy M, Castillo M, Gadolinium-Based Contrast Agent Accumulation and Toxicity: An Update. *American Journal of Neuroradiology*; 2015.
7. Perazella MA, Current Status of Gadolinium Toxicity in Patients with Kidney Disease. *Clinical Journal of the American Society of Nephrology*; 2009.
8. <http://kcus.ba/uimages/rizici%20upotrebe%20kontrasnih.pdf>
9. Ersoy H, Rybicki FJ, Biochemical Safety Profiles og Gadolinium-Based Extracellular Contrast Agents and Nephrogenic Systemic Fibrosis. *Journal of Magnetic Resonance Imaging*; 2007.
10. Foster R, Rebello R, Nephrogenic Systematic Fibrosis and Its Association with Gadolinium-Containing MRI Contrast Agents. *McMaster University Medical Journal*; 2009.
11. Grobner T, Gadolinium: a specific trigger for the development of nephrogenic fibrosing dermopathy and nephrogenic systemic fibrosis? *Nephrol Dial Transplant*; 2005.
12. Cowper SE, Rabach M, Girardi M, Clinical and histological findings in nephrogenic systemic fibrosis. *European Journal of Radiology*; 2008.
13. Vurušić B, Ostrički B, Što doista znamo o kontrastom induciranoj nefropatiji? *Cardiologia Croatica*; 2013.
14. Marckmann P, Skov L, Rossen K, Dupont A, Damholt MB, Heaf JG, et al. Nephrogenic systemic fibrosis: suspected causative role of gadodiamide used for contrast – enhanced magnetic resonance imaging. *Journal of the American Society of Nephrology*; 2006.

15. <http://emedicine.medscape.com/article/1097889-overview#a2>
16. Sadowski EA, Bennett LK, Chan MR, Wentland AL, Garrett RW, et al. Nephrogenic systemic fibrosis: risk factors and incidence estimation. *Radiology*; 2007.
17. Olchowy C, Cebulski K, Łasecki M, Chaber R, Olchowy A, Kalwak K, et al. The presence of the gadolinium-based contrast agent depositions in the brain and symptoms of gadolinium neurotoxicity – A systematic review. *Plos One*; 2017.
18. Kanda T, Ishii K, Kawaguchi H, Kitajima K, Takenaka D, High Signal Intensity in the Dentate Nucleus and Globus Pallidus on Unenhanced T1-weighted MR images: Relationship with Increasing Cumulative Dose of a Gadolinium-based Contrast Material, *Radiology*; 2014.
19. Errante Y, Cirimele V, Mallio CA, Di Lazzaro V, Zobel BB, Quattrocchi CC, Progressive increase of T1 signal intensity of the dentate nucleus on unenhanced magnetic resonance images is associated with cumulative doses of intravenously administered gadodiamide in patients with normal renal function, suggesting dechelation. *Investigative Radiology*; 2014.
20. Kanda T, Osawa M, Oba H, Toyoda K, Kotoku J, Haruyama T, High Signal Intensity in Dentate Nucleus on Unenhanced T1-weighted MR Images: Association with Linear versus Macrocyclic Gadolinium Chelate Administration. *Radiology*; 2015.
21. Cao Y, Huang DQ, Shih G, Prince MR, Signal Change in the Dentate Nucleus on T1-Weighted MR Images After Multiple Administrations of Gadopentate Dimeglumine Versus Gadobutrol. *American Journal of Roentgenology*; 2016.
22. Sanyal S, Marckmann P, Scherer S, Abraham JL, Multiorgan gadolinium (Gd) deposition and fibrosis in a patient with nephrogenic systemic fibrosis-an autopsy-based review. *Nephrology Dialysis Transplantation*; 2011.
23. McDonald RJ, McDonald JS, Kallmes DF, Jentoft ME, Murray DL, Thielen KR, et al. Intracranial Gadolinium Deposition after Contrast-enhanced MR Imaging. *Radiology*; 2015.
24. Kanda T, Oba H, Toyoda K, Kitayima K, Furui S, Brain gadolinium deposition after administration of gadolinium-based contrast agents. *Japanese Journal of Radiology*; 2016.
25. Murata N, Gonzalez-Cuyar LF, Murata K, Fligner C, Dills R, Hippe D, et al. Macrocyclic and other Non-Group 1 Gadolinium Contrast Agents Deposit Low Levels of Gadolinium in Brain and Bone Tissue: Preliminary Results From 9 Patients With Normal Renal Function. *Investigative Radiology*; 2016.

26. Cao Y, Zhang Y, Shih G, Zhang Y, Bohmart A, Hecht EM, et al. Effect of Renal Function on Gadolinium-Related Signal Increases on Unenhanced T1-Weighted Brain Magnetic Resonance Imaging. *Investigative Radiology*; 2016.

27. https://www.fda.gov/Safety/MedWatch/SafetyInformation/SafetyAlertsforHumanMedicalProducts/ucm456012.htm?source=govdelivery&utm_medium=email&utm_source=govdelivery

10. Životopis

OSOBNI PODACI

Ime i prezime: Borna Šunjić

Datum i mjesto rođenja: 20. siječnja, 1996. god., Split

Državljanstvo: Hrvatsko

Adresa: Šibenska 9, Split

Mobitel: 098/ 185 – 7322

E-mail: borna.sunjic123@gmail.com

Obrazovanje i osposobljavanje:

2002. – 2010. Osnovna škola „Kman - Kocunar“, Split

2010. – 2014. I. Jezična gimnazija, Split

2014. – 2017. Sveučilišni odjel zdravstvenih studija, Split

Smjer: Radiološka tehnologija

Vještine:

Strani jezici: Engleski (aktivno), Talijanski (aktivno), Španjolski (pasivno)

Rad na računalu: Aktivno i svakodnevno korištenje MS Office paketa i interneta