

Uloga anestezije u radiologiji

Zlojutro, Tea

Undergraduate thesis / Završni rad

2018

Degree Grantor / Ustanova koja je dodijelila akademski / stručni stupanj: **University of Split / Sveučilište u Splitu**

Permanent link / Trajna poveznica: <https://um.nsk.hr/um:nbn:hr:176:173156>

Rights / Prava: [In copyright](#)/[Zaštićeno autorskim pravom.](#)

Download date / Datum preuzimanja: **2025-02-18**



Sveučilišni odjel zdravstvenih studija
SVEUČILIŠTE U SPLITU

Repository / Repozitorij:

[Repository of the University Department for Health Studies, University of Split](#)



zir.nsk.hr



UNIVERSITY OF SPLIT



DIGITALNI AKADEMSKI ARHIVI I REPOZITORIJI

SVEUČILIŠTE U SPLITU
Podružnica
SVEUČILIŠNI ODJEL ZDRAVSTVENIH STUDIJA
PREDDIPLOMSKI SVEUČILIŠNI STUDIJ
RADIOLOŠKA TEHNOLOGIJA

Tea Zlojutro

ULOGA ANESTEZIJE U RADIOLOGIJI

Završni rad

Split, 2018.

SVEUČILIŠTE U SPLITU
Podružnica
SVEUČILIŠNI ODJEL ZDRAVSTVENIH STUDIJA
PREDDIPLOMSKI SVEUČILIŠNI STUDIJ
RADIOLOŠKA TEHNOLOGIJA

Tea Zlojutro

**ULOGA ANESTEZIJE U RADIOLOGIJI
ANESTHESIA IN RADIOLOGY**

Završni rad/ Bachelor's Thesis

Mentor:

doc. dr. sc. Sanja Lovrić Kojundžić, dr.med.

Split, 2018.

Sadržaj

1. Uvod.....	1
2. Anestezija.....	3
2.1. Vrste anestetika.....	5
2.1.1. Lokalni anestetici.....	5
2.1.2. Parenteralni anestetici.....	7
2.1.3. Opioidni analgetici	9
2.1.4. Neuroleptici	9
2.1.5. Mišićni relaksansi.....	10
3. Postupak anesteziranja	11
3.1. Premedikacija.....	11
3.2. Uvod u anesteziju.....	12
3.3. Anestezija.....	14
3.4. Buđenje iz anestezije	15
4. Krizna stanja i reakcije pacijenta tijekom radioloških postupaka.....	16
4.1. Psihičke reakcije	16
4.2. Somatske reakcije	17
4.3. Reakcije na kontrastno sredstvo	18
4.3.1. Što radiološki tehnolog mora znati o reakcijama na kontrastna sredstva.....	19
5. Anestezija prilikom pretraga magnetskom rezonancijom (MR).....	20
6. Anestezija u angiografiji i intervencijskoj radiologiji.....	23
7. Anestezija u pregledu kompjutoriziranom tomografijom	25
8. Anestezija u ultrazvučnoj dijagnostici	26

9. Zaključak.....	27
10. Sažetak	28
11. Summary	29
12. Literatura	30
13. Životopis.....	32

1. Uvod

Radiologija je po svojoj definiciji znanost o zračenju, no ljudi zaposleni u sektoru radiologije moraju znati puno više od toga. To su visokoobrazovani medicinski djelatnici koji svojim znanjem i vještinama provode i nadgledaju različite terapijske i dijagnostičke procese u kojima glavnu ulogu ima ionizirajuće zračenje.

Kako bi radiološko osoblje bilo pouzdano i kompetentno u svom radu vrlo je bitan odnos prema pacijentu kao i poznavanje načina rada dijagnostičkih uređaja i metoda (1).

Bez suradnje pacijenta obavljanje pretrage bilo bi bitno otežano ili pak u potpunosti nemoguće. No, kako bi nam pacijent olakšao izvođenje pretrage i mi trebamo na neki način pomoći njemu. Suvremena medicina svakako doprinosi ostvarenju tog cilja (2).

Ovim radom pokušat ću prikazati kako je spoj različitih medicinskih struka omogućio da pacijentu pomognemo na najbezbolniji mogući način. Spoj struka o kojem govorimo jest onaj između radiologije i anesteziologije.

U suvremenoj radiologiji izvedba brojnih terapijskih i dijagnostičkih postupaka ne bi bila moguća ili bi dijagnostička vrijednost pretrage bila značajno umanjena bez upotrebe anestezije. Anesteziolog osigurava stabilno kliničko stanje pacijenta te uvjete za uspješno i sigurno vođenje radioloških postupaka (1).

U slučajevima kada je pacijent u dobrom stanju i spreman na suradnju pomoć anesteziologa nam nije potrebna. No, nekada može doći do iznenadne potrebe za intervencijom anesteziologa, najčešće pri reakciji na kontrastno sredstvo koje koristimo u brojnim dijagnostičkim postupcima. Također, osim alergijskih reakcija, pri pregledu može doći i do gubitka svijesti ili naglog poremećaja rada srca ili prestanka disanja.

Također, pacijenti mogu biti dovedeni na pretragu u teškom kliničkom stanju. U takvim se slučajevima također planira anesteziološka potpora te se izvode samo one pretrage koje su od životne važnosti za pacijenta.

Tijekom radiološkog pregleda postoji nekoliko situacija kada je potrebna iznenadna i hitna intervencija anesteziologa. Prva je situacija pogoršanje općeg stanja pacijenta. Uzrok pogoršanja u tom je slučaju vezan uz radiološke postupke. Druga je situacija iznenadno pogoršanje kliničkog stanja pacijenta. Ovdje je uzrok pogoršanja pacijentova osnovna bolest.

Uloge anesteziologa pri anesteziološki asistiranim pretragama jesu:

- smanjenje stupnja nelagode i straha,
- nadgledanje i održavanje vitalnih funkcija pacijenta,
- osiguranje mirovanja pacijenta na stolu za snimanje (1).

2. Anestezija

Anestezija dolazi od grčkih riječi *an estos* što znači bez osjećaja. Anestezija je umjetno izazvana neosjetljivost cijelog tijela ili dijela tijela radi omogućavanja bezbolnog izvođenja radiološkog postupka. Opća anestezija je gubitak svih osjeta, uključujući i osjet boli, uz gubitak svijesti. U općoj anesteziji anestetici djeluju na mozak. Osim opće anestezije postoje i lokalna, spinalna i epiduralna anestezija prilikom kojih se izravno blokira provođenje živčanih impulsa tako da bolni signali ne mogu stići do mozga (3).

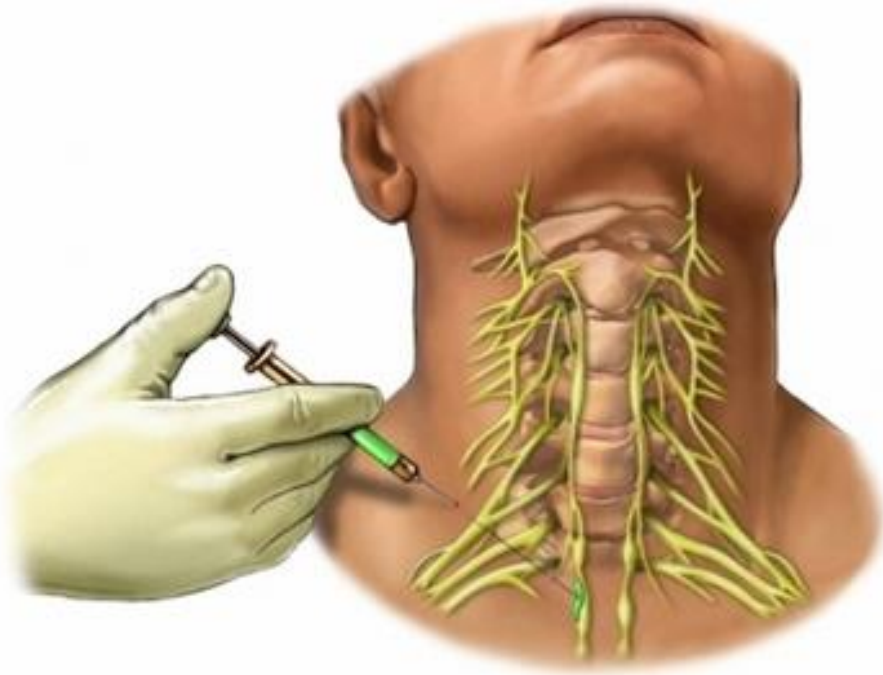
Više je čimbenika koji određuju izbor anestezije i vrste anestetika za radiološke pacijente. Mirovanje pacijenta u određenom položaju i apnea jesu uvjet uspješnog dijagnostičkog i intervencijskog radiološkog postupka. Ove uvjete mogu ispuniti samo prisebni odrasli pacijenti s kojima je moguće postići dogovor i uspostaviti dobar verbalni kontakt (1).

U širem smislu riječi anestezija se dijeli na lokalnu, regionalnu i opću.

Lokalna anestezija daje se radi anesteziranja točno određenog mjesta. Ovakvu vrstu anestezije obično primjenjuje kirurg. Obično se koristi prije manjeg postupka kao što su biopsije kože ili stomatološki postupci. Također, uz lokalni anestetik ponekad se intravenski koristi i sedativ koji pomaže pri opuštanju, a proces se naziva potencirana lokalna anestezija.

Regionalna anestezija primjenjuje se s ciljem anesteziranja određenog dijela tijela. Anestetik se u ovom slučaju injicira izravno oko živaca koji opskrbljuju područje tijela od interesa (Slika 1). Anestetici privremeno sprječavaju regionalne ili lokalne živce da odašilju signal prema mozgu. Budući da sam mozak nije zahvaćen, pacijent će tijekom pretrage ili zahvata ostati budan, ali neće osjećati bol. U ovakvim se slučajevima često primjenjuju i lijekovi koji opuštaju pacijenta i umanjuju mu tjeskobu. Od takvih lijekova pacijent može biti pospan ili zadrijemati tijekom pretrage ili zahvata. Uz regionalnu anesteziju manja je šansa za privremene nuspojave koje su češće pri općoj anesteziji. Regionalna anestezija omogućava da stanje bez bolova potraje i do nekoliko sati poslije operacije. Četiri su tipa

regionalne anestezije: spinalna anestezija, epiduralna anestezija, regionalni blokovi i lokalna anestezija (4).



Slika 1. Regionalna anestezija

Izvor: <http://omedicine.info/hr/regionalnaya-anesteziya-nervnaya-blokada.html>

Osnovne odrednice anestezije jesu učinci na tijelo i psihu koji se mogu pri anesteziranju različito kombinirati. To su:

- analgezija – odsutnost osjeta boli uz održanu svijest. Održana je komunikacija s pacijentom i osjetilnost za većinu podražaja (vid, sluh, miris). Osjet za dodir, temperaturu i okus mogu biti umanjeni ili odsutni (npr. mandibularna analgezija u stomatologiji),

- anestezija – odsutnost svih osjeta. Učinak anestezije se može manifestirati samo u dijelu tijela pri čemu je svijest održana ili može biti potpuna te uključuje gubitak svijesti i sjećanja na događaj,
- relaksacija mišića – farmakološki učinak koji se često koristi pri operacijama. U radiologiji nije nužna i nema izravan učinak na rezultate radiološke pretrage (1),
- sedacija - stanje smirenosti i smanjene svjesnosti. Služi za oslobađanje straha i nelagode što omogućuje provođenje zahvata uz komunikaciju s pacijentom. Rad srca i pluća se ne remeti, a učinak traje 20 minuta (5).

2.1. Vrste anestetika

Anestetici su sredstva koja uzrokuju neosjetljivost. U njih ubrajamo lokalne anestetike, parenteralne anestetike, opijate, neuroleptike, inhalacijske anestetike i miorelaksanse (1).

2.1.1. Lokalni anestetici

Lokalni su anestetici takva kemijska sredstva koja reverzibilno prekidaju prijenos podražaja u perifernim živcima na mjestu primjene. Posljedica toga je analgezija određenog područja. Svi osjeti nisu paralizirani jednako brzo; najprije je zahvaćen osjet boli, zatim osjet topline i hladnoće pa osjet dodira i na kraju duboki osjet. Prvi otkriveni lokalni anestetik bio je kokain koji je izoliran 1860. godine iz lišća koke (*Erythroxylum coca*). On se počeo upotrebljavati topikalno u kirurgiji oka, a poslije i u općoj kirurgiji. Drugi su lokalni anestetici sintetizirani tek sredinom prošlog stoljeća, ali kemijske strukture i mehanizmi djelovanja su slični (6).

Lokalni anestetici koriste se u svim radiološkim pretragama kod kojih se punktiraju dublje strukture tijela čija je punkcija bolna. To su najčešće arteriografija, flebografija i mijelografija. Također, koriste se i pri radiološki vođenim punkcijama i drenažama duboko položenih cista ili gnojnih procesa. Kod punktiranja površinskih vena lokalni se anestetik ne upotrebljava (urografija, venska injekcija kod CT ili MR pretrage) jer bi njihova primjena bila jednako bolna kao i jednokratni ubod iglom u krvnu žilu (1).

Prema načinu primjene razlikujemo više vrsta lokalne anestezije;

- površinska anestezija – lokalni se anestetik stavlja na površinu sluznice ili rane te prodire prema finim ograncima osjetnih živaca,
- infiltracijska anestezija – lokalni se anestetik aplicira u neposrednu blizinu većeg živca. Tu se raspodijeli i dopijeva do finih niti senzoričnih živaca,
- provodna anestezija – lokalni se anestetik injicira u neposrednu blizinu većeg živca te nastaje anestezija onog područja koje opskrbljuje živac (6).

Lokalne anestetike možemo razvrstati u dvije skupine. Prvu skupinu čine aminoesteri u koje ubrajamo estere benzojeve kiseline (kokain) te estere paraaminobenzojeve kiseline (prokain). Druga skupina lokalnih anestetika su aminoamidi. U ovu skupinu ubrajamo lignokain, prilokain, mepivakain, bupivakain i etidokain (Slika 2). Lidokain je jedan od najviše upotrebljivanih amidnih lokalnih anestetika (1).

Trade Name	Concentration (%)	Maximum Total Recommended Dose	Volume of Maximum Total Recommended Dose	Average Onset and Duration of Action
Procaine (Novocain)	0.25–0.5	350–600 mg	140–240 mL of 0.25% 70–120 mL of 0.5%	Onset: 2–5 mins Duration: 15–60 mins
Chloroprocaine (Nesacaine)	1–2	<800 mg	80 mL of 1% 40 mL of 2%	Onset: 6–12 mins Duration: 30 mins
Lidocaine, plain (Xylocaine)	1–2	3–5 mg/kg <300 mg	30 mL of 1% 15 cc of 2%	Onset: 1–2 mins Duration: 30–60 mins
Lidocaine with epinephrine	1%–2% lidocaine Epinephrine: 1:100000 or 1:200000	5–7 mg/kg <500 mg	50 mL of 1% 25 mL of 2%	Onset: 1–2 mins Duration: 60–240 mins
Bupivacaine (Marcaine, Sensorcaine)	0.25–0.5	2.5 mg/kg <175 mg	70 mL of 0.25% 35 mL of 0.5%	Onset: 5 mins Duration: 120–240 mins
Bupivacaine with epinephrine	0.25–0.5 Epinephrine: 1:200000	<225 mg	90 mL of 0.25% 45 mL of 0.5%	Onset: 5 mins Duration: 180–360 mins
Mepivacaine (Polocaine)	1	<400 mg	40 mL	Onset: 3–5 mins Duration: 45–90 mins

Slika 2. Vrijeme djelovanja i preporučene doze lokalnih anestetika

Izvor: <https://pubs.rsna.org/doi/pdf/10.1148/rg.332125012>

Lokalni anestetici u terapijskim dozama reduciraju električnu podražljivost, provodljivost i kontraktilnost srčanog mišića. Velike koncentracije lokalnih anestetika u krvi mogu uzrokovati atrioventrikularni blok koji nakon nekoliko minuta može uzrokovati smrt (6). Može doći i do toksičnog efekta nakon naglog injiciranja veće količine anestetika u krvotok. Rani znakovi LAST-a (Local anesthetic systemic toxicity) su: glavobolja, utrnulost usta te metalni okus u ustima. Kasnije se javljaju tremor, nervoza, zamagljen vid, napadaji i kardiovaskularni kolaps. Ovakvo stanje zahtjeva hitnu anesteziološku intervenciju (7). Također, mogu se javiti i alergijske reakcije. Češće se pojavljuju pri upotrebi esterskih nego pri uporabi amidnih lokalnih anestetika. Križana alergijska reakcija nije dokazana pa preosjetljivost na jednu vrstu lokalnog anestetika ne sprječava primjenu drugog (npr. umjesto lignokaina upotrijebiti prokain) (1).

2.1.2. Parenteralni anestetici

Drugu skupinu anestetika čine parenteralni anestetici. Injiciraju se u krvotok, učinak im je brz, a djelovanje im je kratkotrajno. U ovu skupinu spadaju barbiturati, ketamin, etomidat, benzodiazepini, propofol i diazepam (1).

Barbiturati su depresori središnjeg živčanog sustava te se najčešće primjenjuju kao uvod u opću anesteziju. U malim dozama djeluju sedacijski, u srednjim hipnotski, a u velikim anestetski. Prema duljini djelovanja razlikujemo dvije skupine barbiturata. Prva skupina su barbiturati dugog djelovanja (luminal) dok drugu skupinu čine barbiturati kratkog djelovanja (tiopenton) (1). Tiopenton ima izrazito brz nastup djelovanja (dvadeset sekunda), a povratak u svjesno stanje nastupi nakon 20 do 30 minuta. Kratko vrijeme djelovanja posljedica je preraspodjele lijeka, a ne njegova metabolizma ili eliminacije (6). Popratna pojava primjene barbiturata je pojačanje osjetljivosti na akustički podražaj i podražaj osjeta boli. Neke komplikacije nakon primjene barbiturata su: depresija disanja, laringospazam, bronhospazam te pad krvnog tlaka. Ukoliko ih injiciramo u arteriju može doći do jakog spazma produženog djelovanja koji može uzrokovati nekrozu tkiva (1).

Ketamin izaziva tzv. disocijativnu anesteziju gdje se bolesnik pričinja budnim, ali potpuno mentalno odsutnim. Ovisno o dozi, stanje bez svijesti traje 10 do 15 minuta, a analgezija i

amnezija traju nekoliko puta duže. Pri buđenju vrlo su česti ružni snovi ili halucinacije koji se u nekih ljudi mogu još dugo ponavljati (6). Do potpunog oporavka pacijenta može proći čak 4 sata nakon injiciranja (1).

Etomidat je intravenski anestetik koji se koristi za opću anesteziju i sedaciju kod kratkotrajnih procedura. Dosta je siguran za kardiovaskularni sustav te vrlo rijetko uzrokuje sniženje krvnog tlaka za razliku od ostalih anestetika. Također, koristi se kod pacijenata s traumatskom ozljedom mozga zbog svog specifičnog djelovanja smanjenja intrakranijalnog tlaka uz održavanje normalnih vrijednosti arterijskog tlaka. Ima jak hipnotički i slab analgetički učinak (8).

Benzodiazepini su anestetici koji se često propisuju u medicinskoj praksi. U malim dozama uklanjaju anksioznost i uzrokuju smirenje, a u većim se dozama upotrebljavaju kao hipnotici. Također, uzrokuju smanjenje mišićnog tonusa te pokazuju antikonvulzivno djelovanje. Koriste se za kombiniranu anesteziju, anterogradnu amneziju te za smirenje. Najpoznatiji preparati iz ove skupine su:

- diazepam – injiciranje ovog anestetika zna biti bolno, a djelovanje nastupa za 1-2 minute. Ima antikonvulzivni i miorelaksirajući učinak no nije pogodan za kratke zahvate zbog dugotrajnog farmakološkog djelovanja,
- flunitrazepam – ne djeluje na osjet boli, no ima jak hipnotički učinak,
- midazolam – sličan je diazepamu, ali kraćeg farmakološkog djelovanja te se zbog toga često koristi (1),
- propofol – poseban je intravenski anestetik uljaste konzistencije. Služi za brzo uvođenje u anesteziju, ali se primjenjuje i u obliku infuzije za održavanje anestezije u kombinaciji s drugim lijekovima. Ima izvrstan antiemetički učinak (smanjuje nagon za povraćanje) te je buđenje vrlo brzo. S druge strane, dovodi do pada vaskularnog otpora te snažno inhibira respiraciju, pogotovo uz primjenu opioidnih analgetika (6).

2.1.3. Opioidni analgetici

Opioidni analgetici smanjuju osjet boli, a pritom znatnije ne poremećuju svijest. Uzrokuju toleranciju i ovisnost stoga nisu pogodni za dugotrajnu uporabu. Pri trovanju opioidima patognomična su tri znaka: koma, sužene zjenice i depresija respiracije te bolesnik umire zbog zatajivanja disanja (6). Poznati i važniji opijati su:

- morfin – smanjuje afektivnu reakciju na bol stoga se pacijenti lakše smire i zaspu, izaziva osjećaj euforije (ukoliko se primjeni zdravim ljudima izaziva disforiju, nelagodnost i mučninu), deprimira refleks kašlja i respiraciju, povećava tonus glatkih mišića u gastrointestinalnom sustavu i mokraćnom mjehuru. Nema značajnije učinke na srce (6),
- petidin – uzrokuje opuštanje mišića te kao i morfin uzrokuje ovisnost (1),
- fentanil – vrlo potentan analgetik s kratkotrajnim djelovanjem, a u kombinaciji s neuroleptikom droperidolom primjenjuje se za neuroleptanalgeziju (6).

2.1.4. Neuroleptici

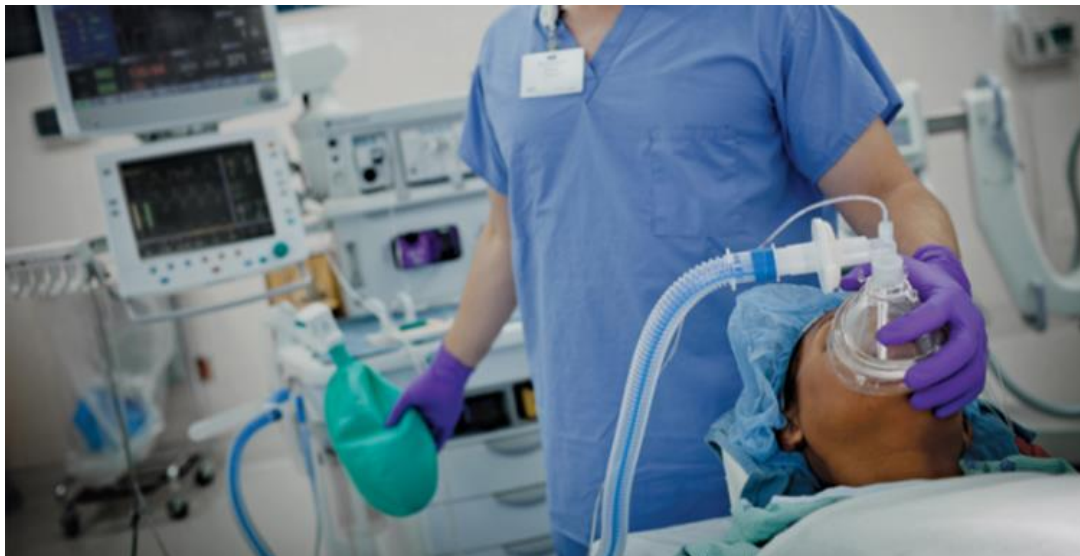Četvrtu skupinu čine neuroleptici, anestetički preparati koji kod pacijenata uzrokuju mir, pospanost i nezainteresiranost. Često se kombiniraju s opioidnim analgeticima (fentanil). Kontraindicirani su kod bolesnika s Parkinsonovom bolesti zbog nastajanja ekstrapiramidnog sindroma (parkinsonizam, akatizije, distonične reakcije, tardivna diskinezija) (6).

Većinu inhalacijskih anestetika čine hlapljive tekućine, a njihove pare bolesnik udiše preko maske ili endotrahealnog tubusa (Slika 3). Ovisno o točki vrelišta mogu biti u plinovitom (dušični oksidul) ili tekućem agregatnom stanju (Enfluran, Halotan, Izofluran, Sevofluran).

- halotan – najčešće upotrebljavan inhalacijski anestetik, kombinira se s dušičnim oksidulom i nekim od miorelaksansa. Pacijent se nakon primjene halotana brzo i lako budi iz anestezije (1),
- dušični oksidul (NO) – zbog slabe analgezije trebao bi se udisati čisti plin pod pritiskom stoga se danas primjenjuje samo kao dodatni anestetski agens (miješanje s kisikom u omjeru 79% : 21% ili 50% : 50%) drugim potentnijim anestheticima. Nije

zapaljiv ni nadražljiv, ima brz nastup i prestanak djelovanja te se može samostalno upotrebljavati kao analgetik u stomatološkoj praksi (6),

- eter – tekući anestetik koji je eksplozivan u smjesi s kisikom (više se ne koristi),
- izofluran – anestetik s vrlo dobrim miorelaksirajućim učinkom.



Slika 3. Primjena inhalacijskog anestetika

Izvor: <https://estheticdentistry.net/dentistry-for-special-needs-teenagers-and-adults-in-los-angeles/>

2.1.5. Mišićni relaksansi

Posljednju skupinu čine miorelaksansi. Služe za opuštanje tonusa mišića, no u radiologiji nemaju veliku važnost. Ne prolaze krvno - moždanu barijeru stoga nemaju utjecaj na moždane funkcije. Dije se u dvije skupine: nedepolarizirajući i depolarizirajući mišićni relaksansi.

3. Postupak anesteziranja

Postupak anesteziranja prije radiološkog postupka sastavljen je od nekoliko faza. Uvid u anamnestičke, laboratorijske i kliničke podatke te klinički pregled i stabiliziranje kliničkog stanja obavljaju se van radiološkog odjela. Ipak, glavni dio postupka odvija se u radiološkoj dvorani (1).

Osnovne faze postupka anesteziranja su: premedikacija, uvod u anesteziju, sam postupak anesteziranja i na kraju buđenje iz anestezije.

3.1. Premedikacija

Premedikacija jest susret anesteziologa i pacijenta dan prije operacije ili u hitnim slučajevima neposredno prije operacije. Tijekom premedikacije anesteziolog se upoznaje s pacijentom, smiruje pacijenta obavještavanjem o postupku te dobiva uvid u kliničke i laboratorijske nalaze pacijenta. Također, anesteziolog bi trebao pogledati koje lijekove pacijent uzima te odlučiti koji se smiju, a koji ne smiju koristiti prije postupka. Na temelju ovoga odlučuje se koju vrstu i koliku dozu lijeka pacijent treba uzeti (9). Standardna anesteziološka premedikacija dijeli se u dvije faze. To su večernja i jutarnja premedikacija. Pacijentu se daju sedativi i blagi hipnotici (1).

Večernja premedikacija pacijentu se daje peroralno ili u obliku čepića koji se umeću u debelo crijevo. Jutarnja se premedikacija daje venski ili muskularno dok se maloj djeci lijekovi najčešće apliciraju putem rektuma. Ukoliko prije postupka postoji barem sat vremena najčešće se premedicira peroralno (1).

Jutarnja premedikacija na sam dan postupka sastavljena je od većeg broja lijekova. Miješa se analgetik, sedativ s psihorelaksirajućim djelovanjem te atropin koji je parasimpatolitik. Ovakva se mješavina daje intravenski 45 do 60 minuta prije planiranog postupka (1).

3.2. Uvod u anesteziju

Dok se pacijent uvodi u anesteziju postiže se nekoliko učinaka:

- amnezija – gubitak pamćenja događaja
- sedacija – smirenje i opuštanje
- anksioliza – gubitak zanimanja za događaj te psihička relaksacija
- analgezija – gubitak osjeta boli

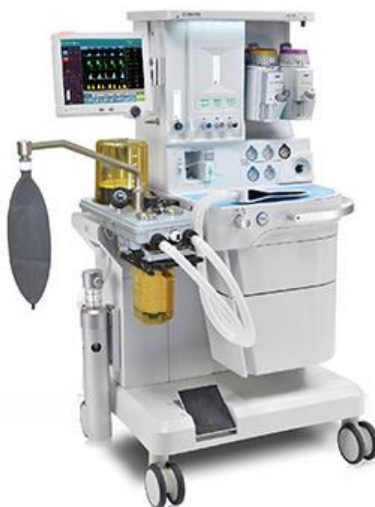Uvod u anesteziju vodi anesteziološki tim koji je sastavljen od anesteziologa i anesteziološkog tehničara. Također, radiološki tehnolog je nazočan u prostoriji te može pratiti tijekom uvođenja u anesteziju. No, često je pacijent u radiološku sobu doveden već dijelom anesteziran. Sam proces uvoda je dosta rizičan te se dosta komplikacija može dogoditi kao što su poremećaji ritma i funkcije srca (aritmija, tahikardija, bradikardija), nagle promjene krvnog tlaka te brojni drugi poremećaji metaboličke ravnoteže (Slika 4). Radiološki tehnolog savjetuje se s anesteziologom o najboljem položaju pacijenta i za anesteziranje i za radiološke postupke. Kasnije su moguća dodatna pomicanja pacijenta (1).

Clinical features	Induction agents	Muscle relaxants	Other drugs
Number of patients	44	115	47
Cutaneous features			
Rash	14	8	13
Urticaria	9	8	28
Flush	50	41	53
Bronchospasm			
Transient	16	23	17
Severe	7	15	11
Cardiovascular features			
Tachycardia	93	90	83
Bradycardia	5	7	15
Other arrhythmia	9	11	19
Hypotension	93	92	72
Vasodilatation	86	86	79
Vasoconstriction		4	
Oedema			
Pulmonary		16	11
Angio-oedema	16	33	17
Generalized	9	9	6
Gastrointestinal	20	10	6

Slika 4. Komplikacije pri primjeni različitih anestetika

Izvor: [https://bjanaesthesia.org/article/S0007-0912\(17\)34908-5/pdf](https://bjanaesthesia.org/article/S0007-0912(17)34908-5/pdf)

Vrlo je bitno prije samog uvoda u anesteziju dobro namjestiti sve potrebne dijelove anesteziološkog uređaja, staviti kanilu u venu te postaviti infuziomat i sustav za protok tekućina. Treba pripaziti da anesteziološki uređaj ne smeta pri pomicanju rendgenskog uređaja (Slika 5).



Slika 5. Aparat za anesteziju

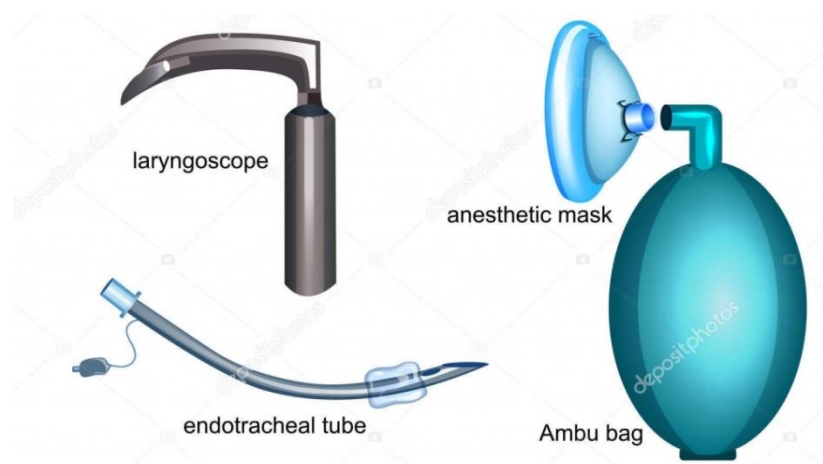Izvor: <http://drukciji.ba/2016/05/24/aparati-za-anesteziju-za-javne-zdravstvene-ustanove-u-fbih/>

Intravensku kanilu najčešće postavljamo u venu nadlaktice, palčanu venu ili venu dorzuma šake, no ponekad se može kanilirati i centralni venski put (potključna vena). Centralni venski kateter češće se koristi za potrebe reanimacije, umjetne prehrane, mjerenje centralnog venskog tlaka ili parenteralno davanje lijekova. Također, uključuje se i puls oksimetrija koja je najvažniji, a često i jedini oblik monitoringa. Njome mjerimo postotak zasićenja hemoglobina kisikom (1).

3.3. Anestezija

Prvi korak sastoji se od ventiliranja 100%-tnim kisikom putem maske te injiciranja hipnotičke doze anestetika (tiopental, etomidat, fentanil) u venu. Nakon injiciranja mišićnog relaksansa uz pomoć laringoskopa se uvodi endotrahealni tubus (Slika 6). Tubus se mora stabilizirati pomoću manžete kako ne bi skliznuo u desni glavni bronh te uzrokovao atelektazu lijevog pluća. Anesteziranje se nastavlja mješavinom plinova N_2O i O_2 ili hlapljivim anestheticima kao što su halotan ili izofluran. Intubacija (uvođenje endotrahealnog tubusa) može biti orotrahealna ili nazotrahealna. Orotrahealna intubacija je standardna i mnogo češća.

Anesteziolog mora imati trajnu mogućnost praćenja pacijenta i očitavanje vrijednosti parametara na zaslonu monitora. Također, vrata dvorane se ne zatvaraju kako bi se čuli akustički signali anesteziološkog uređaja. Ukoliko dođe do poremećaja anestezioloških pokazatelja ili do pogoršanja stanja pacijenta radiološki postupak se može prekinuti. Ukoliko anesteziolog želi trajno boraviti uz pacijenta potrebno ga je odgovarajuće zaštititi zaštitnom pregačom, naočalama i ovratnikom, prozirnim pomičnim štitnikom i ostalim zaštitnim sredstvima (1).



Slika 6. Pribor za anesteziranje (trahealni tubus, maska, laringoskop, Ambu balon)

Izvor: <https://it.depositphotos.com/153807474/stock-illustration-tools-for-endotracheal-intubation.html>

3.4. Buđenje iz anestezije

Iako je ovim dijelom postupak skoro gotov, mogućnost za nastanak komplikacija jednako su velike kao i na samom početku postupka. Da je anestezija uspješno završila govore nam znakovi poput pojave spontanog disanja, povrat mišićne snage i buđenje svijesti. Kako je stanje pacijenta zajednička briga i odgovornost, svi moraju biti prisutni sve dok anesteziolog ne objavi uspješan završetak anesteziološkog postupka. Radiološki tehnolog na kraju pomiče rendgenski uređaj kako bi olakšao pristup pacijentu (1).

Nakon anestezije mogu se pojaviti mučnina i povraćanje, suhoća usta, problemi s mokraćnim mjehurom, vrtoglavica, glavobolja te osjećaj hladnoće (Slika 7). Također može doći i do rijetkih, ali vrlo opasnih komplikacija kao što su privremeno oštećenje živaca, alergijska reakcija na anestetik (anafilaktički šok) te smrt (11).

	<i>Patients</i>	<i>Percent of Total</i>
Vomiting	113	22.0
Bruises	73	14.2
Sore throat	72	14.0
Backache	25	4.9
Pain in jaw	16	3.1
Headache	14	2.7
Cough	11	2.1
Pain in heel	11	2.1
Pain in knee	9	1.7
Pain in elbow	9	1.7
Dental trauma	6	1.2
Bruise lip	5	0.9
Muscle pain	4	0.7
Pain in eye	3	0.6
Pain over nose	2	0.4
Lacerated tongue	1	0.2
Temporary deafness	1	0.2
Temporary hand numbness	1	0.2
Skin necrosis after venipuncture	1	0.2

* Adapted from Edmonds-Seal and Eve.*

Slika 7. Komplikacije nakon opće anestezije u 513 pacijenata

Izvor: <https://www.ncbi.nlm.nih.gov/pmc/articles/PMC1502884/pdf/califmed00035-0012.pdf>

4. Krizna stanja i reakcije pacijenta tijekom radioloških postupaka

Potreba za intervencijom anesteziologa može se pojaviti kod bilo kojeg radiološkog postupka, čak i pri kratkotrajnoj radiografiji. Pacijent može izgubiti svijest, pasti u hipotenzivnu krizu, kolaps te dobiti psihotični napadaj. No, krizna stanja se češće pojavljuju pri pregledima koji uključuju injiciranje kontrastnog sredstva. Kod ovakvih situacija od radiološkog tehnologa se očekuje da raspozna početne znakove i simptome. Također, zajedno s radiologom dužan je spriječiti ozljeđivanje pacijenta, osigurati pacijenta od pada zbog gubitka svijesti, odmah pozvati anesteziološki tim i pripremiti opremu za pomoć u hitnim situacijama te početi davati kisik i masažu srca ukoliko je to potrebno (1).

Reakcije pacijenta tijekom radiološke pretrage mogu biti različitog uzroka i sadržaja te varijabilnog intenziteta. Mogu biti ograničene na jedan organski sustav ili organ, a mogu biti i široko rasprostranjene. Možemo ih podijeliti na psihičke i organske te bi radiološki tehnolog zajedno s radiologom trebao znati samostalno riješiti većinu somatskih te gotovo sve psihičke reakcije (1).

4.1. Psihičke reakcije

Ovakve reakcije obično nisu strašne te su blage i predvidive. Uzroci mogu biti strah od nepoznatog postupka ili ishoda pretrage. Ovakve osobe su nemirne, drhte te slabo sudjeluju u pretrazi. Odgovarajući pristup i objašnjenje detalja radiološkog postupka većini pacijenata donosi olakšanje. Također, strpljenje i blagost prema pacijentu vrlo je važno kako bi se pomoglo pacijentu. U težim slučajevima radiolog odlučuje o primjeni sredstava za smirenje, a intervencija anesteziologa rijetko je potrebna (1).

Posebnu pažnju treba obratiti djeci i njihovom strahu prema određenoj pretrazi. Prvenstveno, sama prostorija u kojoj se odvija radiološki postupak trebala bi biti prilagođena djeci. Novorođenčad i bebe do 4 mjeseca navikle su na topao krevet stoga bi

prostorija trebala biti ugrijana (iako to zna biti teško jer radiološki uređaj (magnetska rezonancija) zahtjeva temperaturu prostora oko 16-18°C) kako bi se spriječila hipotermija djeteta. Djecu teže smiruje razgovor i objašnjenje procedure stoga se anesteziolozi češće odlučuju za anesteziju ili sedaciju djeteta nego kod odraslih osoba. Također, djeca koja pokazuju simptome neuroloških oštećenja te ozbiljnih poteškoća u razvoju i ponašanju trebala bi biti anestezirana. Treba biti pažljiv u anesteziranju i sedaciji djece jer su osjetljiviji nego odrasli te bi uvijek trebao biti prisutan pedijatrijski anesteziolog (13). Posebna vrsta psihičke reakcije pojavljuje se kod MR pretrage. Ona je moguća i kod djece i kod odraslih, a manifestira se strahom, napetošću i nemirom. Neugodni osjećaj koji pacijenti opisuju nakon pretrage najbliži je klaustrofobiji (1).

4.2. Somatske reakcije

Reakcije organskih sustava pojavljuju se tijekom dijagnostičkog ili intervencijskog postupka, a mogu biti različitog uzroka, vrste i intenziteta.

Najčešća reakcija je hipotenzivna kriza, pogotovo u osoba s niskim krvnim tlakom. Radiološki tehnolog trebao bi odmah primijetiti znakove kao što su bljedilo lica, otežana komunikacija, znojenje te postaviti pacijenta u ležeći položaj budući da se pacijent može ozlijediti pri padu. Nakon kolapsa pacijenta treba postaviti na radiološki stol za snimanje te podignuti mu noge iznad razine grudi. Ukoliko dođe do povraćanja, pacijenta treba staviti u bočni položaj kako se ne bi ugušio povraćenim sadržajem. Trebalo bi odmah izmjeriti broj otkucaja srca, krvni tlak i pozvati radiologa (1).

Također, pacijent može doživjeti veliki ili mali epileptični napadaj. Ovakvi napadaji rijetko imaju uzrok u radiološkoj pretrazi (epileptogeni efekt). U ovom slučaju, važno je spriječiti ozljeđivanje pacijenta kada on bez svijesti pada na tlo uz grčenje mišića. Zbog grčevitih reakcija pacijent si može pregristi jezik, a tada se pojavljuje krvava pjena na njegovim ustima. Osim ako se ne radi o statusu epilepticus-u intervencija anesteziologa nije potrebna (1).

Teži poremećaji funkcije disanja i rada srca zahtijevaju hitni prekid radiološke pretrage i pozivanja anesteziologa. Radiološki tehnolog mora poznavati propisane radnje reanimacije i bez odgađanja ih započeti nastojeći spasiti život pacijenta (1).

4.3. Reakcije na kontrastno sredstvo

Najčešći i najvažniji oblik somatske reakcije jest reakcija pacijenta na kontrastno sredstvo. Razlikujemo dvije vrste kontrastnih sredstava, pozitivna i negativna. Negativna kontrastna sredstva (zrak, CO₂) ne uzrokuju reakcije, dok se kod primjene pozitivnih kontrastnih sredstava reakcije mogu pojaviti nakon injiciranja vodotopivih jodnih preparata.

Barijska kontrastna sredstva ne uzrokuju reakcije preosjetljivosti, ne apsorbiraju se preko želučane ili crijevne sluznice stoga su odličan izbor za pregled probavnog sustava. U tijelo se unose putem usta ili klizmom.

Vodotopiva jodna kontrastna sredstva kompleksne su građe te često dovode do reakcija preosjetljivosti. Apliciraju se u arteriju, venu, likvorski prostor, zglobni prostor te patološke šupljine i kanale. Izlučuju se preko mokraće ili preko žuči.

Reakcije na kontrastna sredstva možemo podijeliti na slabe, srednje teške i teške reakcije.

1. Slabe reakcije brzo i spontano nestaju, a pacijenti ih dobro podnose. Neki od simptoma su osjećaj vrućine i crvenilo, blagi svrbež kože, mučnina te prolazna opća slabost.
2. Srednje teške reakcije jačeg su intenziteta, a reagira više organskih sustava. Simptomi mogu potrajati i dulje stoga se po potrebi mogu primijeniti lijekovi koji će ublažiti simptome. Ove reakcije odlikuju teškoća disanja, urtikarija, pritisak u prsima, ubrzanje ritma srca te znojenje i bljedilo kože. Kada radiološki tehnolog primijeti ovakve simptome odmah treba pozvati radiologa i anesteziologa.
3. Kod teških reakcija na kontrastna sredstva pacijent se mora hospitalizirati, a intenzivno liječenje se mora odmah započeti. Neki od simptoma su teške smetnje disanja i srčane akcije, gubitak svijesti te klinička slika šoka. (1)

4.3.1. Što radiološki tehnolog mora znati o reakcijama na kontrastna sredstva

- Prije injiciranja kontrastnog sredstva, od pacijenta je potrebno doznati podatke o preosjetljivosti te čuti sva prethodna iskustva vezana uz preosjetljivost na radiološka kontrastna sredstva, lijekove, hranu itd.
- Iako su svi potrebni podaci unaprijed uzeti, reakciju na kontrastno sredstvo nemoguće je predvidjeti kao ni opseg, sadržaj ili intenzitet reakcije.
- Pri pojavi reakcije dužan je započeti primjenu protumjera (davanje farmakoloških sredstava, kisika, infuzije fiziološke otopine, kontrolirati disanje itd.).
- Radiološki tehnolog dužan je provjeravati ispravnost pribora za hitnu intervenciju u kojemu se moraju nalaziti lijekovi, intravenska kanila, dezinfekcijsko sredstvo i brizgalica (1).

U Republici Koreji provedeno je istraživanje u kojoj su se od 32 711 injiciranja kontrastnog sredstva u 289 slučajeva pojavile neke od nuspojava. 19 slučajeva je isključeno iz istraživanja. Na slici 8 vidimo kliničke manifestacije koje su zapažene (14).

Clinical manifestations of contrast media adverse reactions (CM-ARs)

Clinical manifestation	CM-ARs	
	Number of CM-AR (<i>n</i> = 587) (%)	Symptom (<i>n</i>)
Dermatological	478 (81.4)	Urticaria (158), pruritus (117), erythema (21), localized skin reactions (152) and generalized skin reaction (30)
Gastrointestinal	52 (8.9)	Vomiting (51) and nausea (1)
Neurological	26 (4.4)	Dizziness (18), syncope (5) and facial paralysis (3)
Cardiovascular	15 (2.6)	Hypotension (9), hypertension (2) and anaphylactic shock (4)
Respiratory	9 (1.5)	Dyspnoea (9)
Other	7 (1.2)	Fever (10)

Total number may not be equal to total number of CM-ARs because the drug-causing and clinical manifestations of CM-ARs could be more than one.

Slika 8. Kliničke manifestacije reakcija na kontrastna sredstva

Izvor: <https://www.ncbi.nlm.nih.gov/pmc/articles/PMC3856550/pdf/bjr-86-1032->

[D13418.pdf](https://www.ncbi.nlm.nih.gov/pmc/articles/PMC3856550/pdf/bjr-86-1032-D13418.pdf)

5. Anestezija prilikom pretraga magnetskom rezonancijom (MR)

Magnetska rezonancija dijagnostički je uređaj koji prikazuje slojeve (slikovne isječke) ljudskog tijela u transverzalnim, sagitalnim i koronarnim ravninama. Temelji se na principu interakcije radiovalova i određenih anatomskih jezgara u tijelu smještenom u jakom, uniformnom i stabilnom magnetskom polju glavnog magneta za magnetizaciju snimanog uzorka, gradijentne zavojnice za magnetizaciju uzduž X, Y i Z osi, radiofrekventne zavojnice za odašiljanje i prihvatanje signala, te računala za procesiranje i pohranu dobivenih podataka. Danas se uglavnom koristi supravodljivi magnet građen od namotaja žice metala ili slitine koji su uronjeni u tekući helij i na temperaturi od -273°C . Osim konvencionalnih načina snimanja, danas se snimaju i MR angiografije, spektroskopije i funkcionalna snimka mozga (15).

Anesteziološki uređaj koji se koristi za MR pretrage bitno se razlikuje od standardnog anesteziološkog uređaja. Taj je uređaj posebne građe, a njegova tehnološka izvedba dopušta mu smještaj u magnetskom polju velike jakosti. Svi su dijelovi ovog uređaja građeni od materijala koji se ne magnetizira. To su materijali poput plastike, aluminijske ili posebnih legura. Maksimalno dopustivo magnetsko opterećenje za ovakav anesteziološki uređaj je 20 miliTesla, a to se postiže odgovarajućim odmicanjem uređaja od magneta. Podatke o najbližem dopustivom smještaju ovakvog uređaja možemo dobiti mjerenjem potencijala magnetskog polja ili ih možemo pročitati u tablicama koje dobijemo od proizvođača. Uređaj se priključuje na zidne izvode medicinskih plinova i komprimiranog zraka. Uz pomoć tog komprimiranog zraka ili komprimiranog kisika pokreću se ventilatori. Dakle, u ovom se slučaju oni ne pokreću elektromotorom. Važno je naglasiti dio ovog uređaja koji se naziva „plinska banka”. Ovaj je dio vrlo vrijedan i skup, a nalazi se unutar sklopa za očitavanje koncentracije plinova u krvi. Plinska banka dio je osjetljiv na prisutnost plina klora u svojoj okolini. Klor može naštetiti ovom senzorskom sustavu, pa se kod čišćenja prostorije strogo zabranjuje upotreba sredstava koja sadrže ili isparavaju klor (16).

Pretraga koju izvodimo MR-om obično se sastoji od slika nekoliko sekvenci, a za nastanak svake od njih potrebno je do desetak minuta. Bilo kakvo kretanje tijekom nastanka ovih slika rezultirat će nezadovoljavajućim konačnim slikama. Broj snimanih slojeva, ali i samo trajanje snimanja slojeva jest promjenjivo, odnosno kod nekih kompleksnijih studija može trajati i do 2 sata. MR uređaj je glasan, a unutar njega prostor je klaustrofobičan. Pristup pacijentu tijekom pretrage nam je prilično ograničen. Uloga anestezije tijekom ove pretrage jest da nam osigura nepokretnost pacijenta kako bi pregled rezultirao najkvalitetnijim mogućim slikama. Također, pomoću anestezije osiguravamo sigurnost pacijenta te mu pružamo osjećaj ugone. To možemo ostvariti pomoću sedacije ili pak opće anestezije. Oba postupka zahtijevaju iznimnu organizaciju te visoko obrazovanje i stručno osposobljavanje svih uključenih (16).

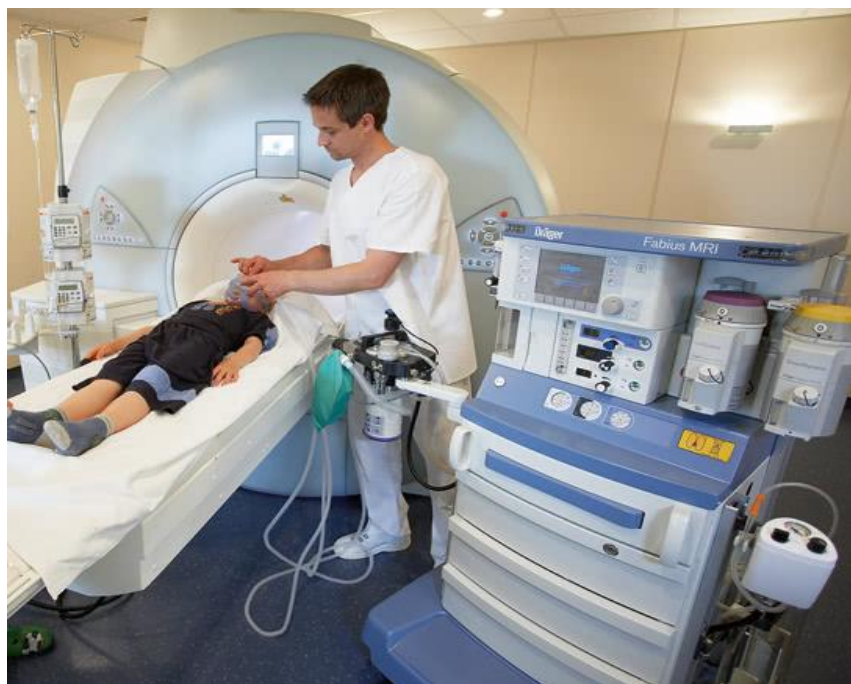Opća anestezija koristi se kod brojnih slučajeva, a posebno kod dužih pregleda MR-om ili kod određenih grupa pacijenata. Pritom govorimo o pacijentima kao što su novorođenčad i djeca s neurološkim bolestima i vaskularnim malformacijama ili pak onkološki pacijenti. Nadalje, ovoj skupini pripadaju i djeca i odrasli s poremećajima u ponašanju, pacijenti s teškim poremećajima kretanja, pacijenti čije je kretanje ograničeno zbog boli, klaustrofobični pacijenti koji su podvrgnuti stereotaksičnim neurološkim postupcima te pacijenti koji su podvrgnuti operacijama kod kojih se koristi MR uređaj (17).

Anesteziologu je od velike važnosti da razumije kakva mora biti kvaliteta slike, koji detalji moraju na njoj biti prikazani te koliko će sam pregled trajati. Nakon toga anesteziolog određuje hoće li pacijent tijekom pregleda disati spontano uz pomoć laringealne maske ili će disati pomoću trahealne intubacije i ventilacije (17).

Anestezija pacijentu treba biti davana u namjenskoj prostoriji za anesteziranje koja se nalazi u blizini MR uređaja. Dakako, ta prostorija mora biti na udaljenosti koja se smatra sigurnom za izloženost statičkom magnetskom polju kako bi se oprema za anesteziju tamo mogla pohranjivati i koristiti. Lokacija same prostorije za anesteziju mora biti takva da se pacijenti mogu jednostavno i brzo premjestiti do MR uređaja te isto tako i vratiti. Pacijenti se u sobu s MR uređajem moraju dovesti na posebnim kolicima (16).

Kad se snima glava ili pak gornji dio tijela pacijenta njegovi dišni putevi u potpunosti su nam nedostupni jer se nalaze unutar samog magneta. Također, prijamnik signala smješten je vrlo blizu područja koje snimamo, a to dodatno ograničava pristup dišnim putevima tijekom MR pretrage glave. Upravo zbog toga anesteziolog prije same pretrage mora biti siguran i zadovoljan kvalitetom disanja pacijenta. Laringealna maska za disanje često se koristi tijekom pretraga MR-om. Dakako, ta maska također mora biti izrađena od komponenta koje nemaju feromagnetna svojstva (16).

Održavanje anestezije tijekom snimanja se može vršiti raditi intravenskim ili inhalacijskim putem. Standardne infuzijske pumpe jako su feromagnetne i one mogu biti opasne ukoliko postanu projektili. Također, unutar MR polja mogu prestati normalno raditi. Uređaji za anesteziju i ventiliranje koji su MR kompatibilni mogu biti smješteni uz sam magnet (Slika 9). Upravo zahvaljujući toj činjenici smanjuje se duljina sustava za disanje te nam je osigurano sigurno davanje hlapljivih anestetika pacijentu (16).



Slika 9. Anestezija djeteta pri MR pretrazi

Izvor: <http://aparaturamedyczna.com.pl/produkt/dr%C3%A4ger-polska-sp-z-oo/fabius%C2%AE-mri>

6. Anestezija u angiografiji i intervencijskoj radiologiji

Angiološkim pregledima smatramo kontrastne invazivne dijagnostičke metode radiološke metode pregleda srca i krvnih žila. Posljednjih se godina područje primjene angioloških pregleda znatno proširilo zahvaljujući digitalnoj subtrakcijskoj angiografiji (DSA).

Indikacije za angiološke preglede su bolesti kardiovaskularnog sustava, središnjeg živčanog sustava, pluća i medijastinuma, abdominalnih organa i urogenitalnih organa. Angiografski pregledi također su postali nezamjenjivi u dijagnostici kongenitalnih vaskularnih malformacija, tromboza i embolija te u dijagnostici tumora.

Kontraindikacije za ovakvu vrstu dijagnostike su opće loše stanje pacijenta, trombocitopenija te produženo vrijeme krvarenja (18).

Ukoliko je pretraga neophodna, a pacijent ima dokazanu alergijsku reakciju na jod koji je sastavni dio kontrastnog sredstva, pretragu je moguće napraviti uz prethodnu premedikaciju te prisustvo anesteziologa. Također, ako pacijent ima dijabetes potrebno ga je premedicirati jer je dijabetes važan predisponirajući čimbenik za kontrastom izazvanu nefropatiju, pogotovo u osoba s funkcionalnim oštećenjem bubrega.

Ovakvi pregledi izvode se u strogo sterilnim uvjetima rada, a najčešće u lokalnoj anesteziji. Mjesto punkcije je femoralna, aksilarna ili brahijalna arterija. Nakon punkcije u arteriju se uvodi kateter po Seldingerovoj metodi.

Pacijenti bi prije postupka trebali biti obaviješteni o boli koja ih očekuje i njenom trajanju pri potpisivanju suglasnosti za izvršenje postupka. Nevaskularni procesi, prvenstveno intervencije u hepatobilijarnom i bubrežnom sustavu, uzrokuju puno više boli i ne bi se trebali izvoditi bez analgezije i sedacije (13).

Opća anestezija se u intervencijskim radiološkim postupcima ne provodi toliko često, no neke od indikacija su:

- Pacijenti s neizdrživom boli te pacijenti sa sistemskom bolesti koji ne mogu ostati mirni,
- Nesuradljivi pacijenti koji ne mogu razumjeti proceduru,
- Vrlo duge procedure,
- Vrlo bolne procedure,
- Pretrage djece (13).

Nakon navedenog dijagnostičkog postupka pacijent mora biti hospitaliziran te ležati 24 sata kako bi se izbjegle komplikacije (nastajanje hematoma).

Osim dijagnostike, na uređaju za angiografiju moguće je provesti i niz terapijskih postupaka, a da se pritom izbjegne otvorena kirurška operacija. Neki od tih postupaka su proširivanje suženih krvnih žila pomoću balona katetera, postavljanje metalnih implantanata koji će mjesto suženja održati proširenim te postavljanje umetaka koji premošćuju mjesto proširenja krvne žile (18).

7. Anestezija u pregledu kompjutoriziranom tomografijom

Kompjutorizirana tomografija jedna je od metoda zahvaljujući kojoj je moguće stvoriti kompletan prikaz unutrašnjosti organizma i na temelju toga postaviti dijagnozu. Tomografsko snimanje omogućava prikaz određenog sloja bolesnikova tijela pomoću rendgenskih zraka. Princip rada temelji se na slabljenju rendgenskih zraka prolaskom kroz snimani dio tijela: rendgenske zrake nejednako slabe, ovisno u gustoći, sastavu i debljini tkiva (15).

CT se preferira kod pacijenata koji su medicinski nestabilni i imaju potrebu za brzom dijagnozom kao pri politraumi. Pritom se misli na pacijente koji imaju intrakranijalno krvarenje ili nepoznato tijelo u abdomenu ili toraksu. Druge indikacije za hitno snimanje CT-om mogu biti encefalopatija ili promjene neurološkog statusa (19).

Tijekom pregleda pacijent obično leži na leđima. Vrlo je važno da bude potpuno miran jer i najmanji pokret može narušiti kvalitetu snimke. Ponekad je potrebno da pacijent zadrži dah ili da ne guta ukoliko bi to utjecalo na kvalitetu snimanog dijela tijela (npr. toraks ili vrat) (19).

Prilikom pregleda male djece, nemirnih pacijenata te pacijenata sa strahom od zatvorenog prostora pregled se vrši u anesteziji i pod kontrolom anesteziološkog tima. Često se pri pregledu koristi kontrastno sredstvo, stoga treba biti oprezan da ne bi došlo do reakcija koje su ranije opisane (19).

8. Anestezija u ultrazvučnoj dijagnostici

Ultrazvuk (UZV) je metoda oslikavanja unutarnjih organa koja se temelji na principu refleksije zvučnih valova. UZV je mehanička vibracija vrlo visoke frekvencije koja prelazi prag čujnosti ljudskog uha, a iznosi više od 20 000 titraja u sekundi. U medicinskoj dijagnostici koristi se ultrazvuk frekvencije između 2 i 12 MHz. U upotrebi je već 25 godina kao dijagnostička metoda, a njegova škodljivost nije dokazana (20).

Biopsije iglom vođene pod kontrolom ultrazvuka provode se pri dijagnostičkim pregledima bubrega, jetre, pluća i mišića. Perkutana drenaža apscesa, cista, pankreatičnih pseudocista te ostalih struktura koje su dijelom građene od tekućine mogu se izvoditi pod kontrolom ultrazvuka. UZV je također koristan prilikom pozicioniranja centralnih i perifernih katetera (21).

Anestezija prilikom ultrazvučnih pregleda uglavnom se koristi kod vrlo nemirnih pacijenata i male djece. Odluka o tome hoće li se kod ovakvih procedura koristiti opća anestezija ili sedacija ovisi o vremenu trajanja procedure, dijelu tijela ili organa od interesa te riziku koji je povezan s procedurom. Ukoliko postoji potreba za kontroliranom ventilacijom sa zadržavanjem daha možemo koristiti endotrahealnu intubaciju i opću anesteziju (21).

9. Zaključak

Zajedničkom suradnjom radiološkog tima (radiolog i radiološki tehnolog) i anesteziološkog tima postizemo zadovoljavajuće rezultate u analgeziji, anesteziji i sedaciji pacijenata prilikom različitih dijagnostičkih pretraga. Uloga radiološkog tehnologa je da dobro poznaje sve faze anestezioloških postupaka, pravovremeno uoči moguće komplikacije ili neželjene efekte te da o tome obavijesti radiologa i anesteziologa. Osobitu pozornost treba posvetiti osjetljivim i visokorizičnim skupinama bolesnika kao što su nedonošćad, novorođenčad, starije osobe, pacijenti bez svijesti te onima koji trpe jake bolove.

Radiološki tehnolog također mora donijeti procjenu stanja pacijenta koji je hitno upućen na radiološko snimanje, bez prethodno planiranog anesteziološkog postupka, da bi pravovremeno spriječio pojavu boli ili nekih drugih komplikacija tijekom izvođenja radiološke pretrage.

Magnetska rezonancija, zbog svojih tehničkih specifičnosti, zahtjeva posebne materijale za izradu anesteziološke opreme te vrlo dobru edukaciju cijelog tima za pravovremene intervencije.

10. Sažetak

Medicina svakim danom sve više napreduje te su rizici od anestezije sve manji. Također, uvode se nove metode koje prije nisu bile zamislive što vodi do poboljšanja i produženja života ljudi. Veliku ulogu u ovome ima radiologija koja je omogućila „pogled” u unutrašnjost čovjeka bez invazivnih i bolnih postupaka. Ovo također ne bi bilo moguće bez razvoja anesteziologije koja je omogućila i neke bolnije procedure učiniti bezbolnim.

Pri radiološkom postupku, bio on dijagnostički ili intervencijski, korištenje kontrastnih sredstava je uobičajen slučaj. Pri svakom injiciranju kontrastnog sredstva treba biti oprezan kako ne bi došlo do opasne alergijske reakcije i anafilaktičkog šoka te time i potrebe za pomoći anesteziologa.

Također, neki postupci nisu sasvim ugodni za pacijenta, bilo da se radi o klaustrofobiji pri MR pregledu ili o invazivnom procesu koji je bolan. Unatoč očitj potrebi za ublažavanjem boli pri radiološkim postupcima, ona se često podcjenjuje. Drenaža i biopsija kao i ekstravazacija kontrastnog sredstva mogu zahtijevati korištenje farmakoloških pripravaka za analgeziju i/ili sedaciju. Sedacija može biti potrebna kod bolesnika koji su podvrgnuti snimanju magnetskom rezonancijom ili kompjutoriziranom tomografijom. U takvim slučajevima vrlo je važno porazgovarati s pacijentom i pokušati ga smiriti tako da mu se objasni proces koji ga očekuje. Djeca zahtijevaju posebnu pažnju kao i postupke pri anesteziranju. Osim kod djece treba biti oprezan i kod postupanja sa starijim ljudima kao i kod pacijenata koji trpe velike bolove ili boluju od smrtonosnih bolesti.

U radu je opisano što se sve očekuje od radiološkog tehnologa pri izvanrednim situacijama, kao što su reakcije na kontrastno sredstvo, a i pri standardnim anesteziološkim procesima. Od njega se očekuje i rano prepoznavanje simptoma psihičkih i somatskih reakcija pri radiološkom pregledu koje su opisane. Detaljno je objašnjen proces uvođenja pacijenta u anesteziju, kao i vrste anestetika i preporučene doze. Također, prikazane su moguće nuspojave i kontraindikacije za određene lijekove i procedure.

11. Summary

Medicine is progressing every day and the risks of anesthesia are getting smaller. Also, new methods are introduced that were not conceivable before, which leads to the improvement and extension of people's lives. The radiology has a great role in this process, allowing the „look" inside of a human without invasive and painful procedures. This would not be possible without the development of anesthesiology that made some procedures to be done painlessly.

In the radiological procedure, either diagnostic or intervening, the use of contrast agents is not a rare case. Each injection of the contrast agent should be careful because of a dangerous allergic reaction and anaphylactic shock that needs the intervention of an anesthesiologist.

Also, some procedures are not quite pleasing to the patient, whether it is a claustrophobia or an invasive process that is painful. Despite the apparent need to alleviate pain in radiological procedures, it is often underestimated. Drainage and biopsy as well as extravasation of the contrast agent may require the use of pharmacological preparations for analgesia and / or sedation. Sedation may be required in patients undergoing magnetic resonance imaging or computerized tomography. It is very important to talk to the patient and try to calm him down by explaining the process that is expected to him. Children require special attention as well as procedures for anesthesia. Except children, care should be taken in the treatment of elderly people as well as in patients suffering from severe pain or suffering from serious illness.

This paper describes what is expected of a radiologic technologist in emergency situations, such as reaction to contrast agents and standard anesthetic processes. Early recognition of the symptoms of psychic and somatic reactions is also expected from the radiological technologist. A detailed process of introducing the patient into anesthesia, as well as the types of anesthetics and the recommended dose are explained in detail. Also, possible side effects and contraindications for certain drugs and procedures are shown.

12. Literatura

1. Klanfar Z, Jakobović Z, Kubelka D, Kalauz S, Sejdinović S. Radiološka tehnologija u praksi. Zagreb: Naklada Slap; 2009.
2. Gullo A. Sedation and anesthesia outside the operating room: definitions, principles, critical points and recommendations. *Minerva Anesthesiol.* 2005; 71:1-9. Dostupno na: <https://www.minervamedica.it/en/freedownload.php?cod=R02Y2005N01A0001>
3. Akromion – specijalna bolnica za ortopediju i traumatologiju. Dostupno na: <http://www.akromion.hr/anesteziologija/sto-je-anestezija/39>
4. Klinička bolnica Dubrava. Dostupno na: <http://www.kbd.hr/odjeli/anestezija/informacije-za-pacijente/regionalna-anestezija/>
5. Dental centar Dubrava. Dostupno na: <https://www.dcd.hr/hr/stomatoloske-usluge/sedacija-i-anestezija>
6. Bulat M, Geber J, Lacković Z. *Medicinska farmakologija.* Zagreb: Medicinska naklada; 2001.
7. Moran T, Kaye A, Mai A, Bok L. Sedation; Sedation, analgesia, and local anesthesia: a review for general and interventional radiologists. *RadioGraphics.* 2013.; 47-60. Dostupno na: <https://pubs.rsna.org/doi/pdf/10.1148/rg.332125012>
8. Etomidate. Dostupno na: <https://en.wikipedia.org/wiki/Etomidate>
9. Steeds C, Orme R. Premedication. *Anesthesia and intensive care medicine.* November 2006.; 393-396. [https://www.anaesthesiajournal.co.uk/article/S1472-0299\(06\)00090-7/fulltext](https://www.anaesthesiajournal.co.uk/article/S1472-0299(06)00090-7/fulltext)
10. Aitkenhead A.R. Injuries associated with anaesthesia. A global perspective. *British Journal of Anaesthesia.* July 2005.; 95-109. Dostupno na: [https://bjanaesthesia.org/article/S0007-0912\(17\)34908-5/pdf](https://bjanaesthesia.org/article/S0007-0912(17)34908-5/pdf)
11. Anaesthesia. Dostupno na: <https://www.nhs.uk/conditions/anaesthesia/>
12. Pender WJ. Anesthetic Complications and Deaths. *Calif Med.* May 1968.; 355-358. Dostupno na: <https://www.ncbi.nlm.nih.gov/pmc/articles/PMC1502884/pdf/califmed00035-0012.pdf>

13. Safe sedation Analgesia and Anaesthesia within the Radiology Department. The Royal College of Radiologist, 2003. Dostupno na: https://www.rcr.ac.uk/system/files/publication/field_publication_files/Safe_Sedation.pdf
14. EJ Kyung, JH Ryu, EY Kim. Evaluation of adverse reactions to contrast media in the hospital. The British Journal of Radiology. December 2013. Dostupno na: <https://www.ncbi.nlm.nih.gov/pmc/articles/PMC3856550/>
15. Janković S, Mihanović F. Uvod u radiologiju. Sveučilište u Splitu; 2014.
16. Reddy U, White M, Wilson S. Anaesthesia for magnetic resonance imaging. Continuing Education in Anaesthesia, Critical Care & Pain Advance Access. 2012; 1-5. Dostupno na: <https://academic.oup.com/bjaed/article/12/3/140/258564>
17. Hannallah RS. Anaesthesia in the radiological suite (remote location) on an outpatient basis. SAJAA. 2008; 79-80. Dostupno na: <http://www.sajaa.co.za/index.php/sajaa/article/view/280>
18. Budiselić B. Angiografija i intervencijska radiologija. Aparati u radiološkoj dijagnostici i njihov utjecaj na zdravlje ljudi. Narodni zdravstveni list. 2009; Dostupno na: http://www.zzjzpgz.hr/nzl/31/nzl_1_2_2005.pdf
19. Kukljan M. Kompjutorska tomografija. Aparati u radiološkoj dijagnostici i njihov utjecaj na zdravlje ljudi. Narodni zdravstveni list. 2009; Dostupno na: http://www.zzjzpgz.hr/nzl/31/nzl_1_2_2005.pdf
20. Mazur-Grbac M. Ultrazvučna dijagnostika. Aparati u radiološkoj dijagnostici i njihov utjecaj na zdravlje ljudi. Narodni zdravstveni list. 2009; Dostupno na: http://www.zzjzpgz.hr/nzl/31/nzl_1_2_2005.pdf
21. KP Mason, SE Zgleszewski, RS Holzman. Anesthesia and Sedation for Procedures in Radiology. Modified and revised from Chapter in Smith's Pediatric Anesthesia Volume 7. Dostupno na: http://www2.pedsanesthesia.org/meetings/2005winter/man/Mason_Anesthesia%20for%20Diagnostic%20Imaging%20R8.pdf

13. Životopis

OPĆI PODACI:

Ime i prezime: Tea Zlojutro

Datum rođenja: 08.10.1996.

Mjesto rođenja: Split

Adresa stanovanja: Vjekoslava Paraća 86, 21000 Split

Mobitel: 091 901 0970

e-mail: tea.zlojutro@gmail.com

ŠKOLOVANJE:

2003. – 2011. Osnovna škola Sućidar

2011. – 2015. Prirodoslovna gimnazija Split

2015. – 2018. Sveučilišni odjel zdravstvenih studija, Radiološka tehnologija