

Radiološke tehnike u analizi promjena promjera žučnih vodova nakon kolecistektomije

Trtica, Sanja

Master's thesis / Diplomski rad

2018

Degree Grantor / Ustanova koja je dodijelila akademski / stručni stupanj: **University of Split / Sveučilište u Splitu**

Permanent link / Trajna poveznica: <https://um.nsk.hr/um:nbn:hr:176:766534>

Rights / Prava: [In copyright](#) / [Zaštićeno autorskim pravom.](#)

Download date / Datum preuzimanja: **2024-07-31**

Repository / Repozitorij:



Sveučilišni odjel zdravstvenih studija
SVEUČILIŠTE U SPLITU

[Repository of the University Department for Health Studies, University of Split](#)



UNIVERSITY OF SPLIT



SVEUČILIŠTE U SPLITU
Podružnica
SVEUČILIŠNI ODJEL ZDRAVSTVENIH STUDIJA
DIPLOMSKI SVEUČILIŠNI STUDIJ
STUDIJ RADIOLOŠKE TEHNOLOGIJE

Sanja Trtica

**RADIOLOŠKE TEHNIKE U ANALIZI PROMJENA
PROMJERA ŽUČNIH VODOVA NAKON
KOLECISTEKTOMIJE**

Diplomski rad

Mentor:
doc. dr. sc. Krešimir Dolić

Split, 2018.

SVEUČILIŠTE U SPLITU
Podružnica
SVEUČILIŠNI ODJEL ZDRAVSTVENIH STUDIJA
DIPLOMSKI SVEUČILIŠNI STUDIJ
STUDIJ RADIOLOŠKE TEHNOLOGIJE

Sanja Trtica

**RADIOLOŠKE TEHNIKE U ANALIZI PROMJENA
PROMJERA ŽUČNIH VODOVA NAKON
KOLECISTEKTOMIJE**

**RADIOLOGICAL TECHNIQUES IN ANALYSIS
DIAMETER CHANGES OF BILE DUCT AFTER
CHOLECYSTECTOMY**

Diplomski rad/ Master's Thesis

Mentor:

doc. dr. sc. Krešimir Dolić

Split, 2018.

Zahvaljujem svom mentoru doc. dr. sc. Krešimiru Doliću na pomoći, razumijevanju, predanom radu, utrošenom vremenu, strpljenju te korisnim savjetima prilikom pisanja ovog rada.

Također se zahvaljujem članovima Povjerenstva za obranu diplomskog rada doc.dr.sc.Sanji Lovrić Kojundžić i doc.dr.sc.Tade Tadiću na susretljivosti i pomoći u izradi rada.

Posebnu zahvalu iskazujem svojim dragim roditeljima i bratu, koji su u svim trenucima bili uz mene i pružali mi bezuvjetnu ljubav, razumijevanje i podršku i bez kojih sve ovo što sam dosad postigla ne bi bilo moguće. S neizmjernom ljubavlju, hvala.

Hvala vam što ste vjerovali u mene i onda kad ja nisam.

Na kraju, posebno hvala jednoj posebnoj osobi – hvala njemu!

Moj uspjeh je vaš uspjeh i ovaj rad posvećujem vama.

Sanja Trtica

SADRŽAJ:

1. Uvod.....	6
2. Cilj.....	7
3. Rasprava.....	8
3.1. Radiološke tehnike u analizi žučnog mjehura i žučnih vodova.....	8
3.1.1. Nativna snimka abdomena.....	8
3.1.2. Peroralna kolangiokolecistografija.....	9
3.1.3. Intravenska kolangiokolecistografija.....	10
3.1.3. Perkutana transhepatična kolangiografija.....	11
3.1.4. Primarna kolangiografija.....	12
3.1.5. Sekundarna kolangiografija.....	13
3.1.6. Angiografija.....	14
3.2. Radiološke tehnike u analizi promjena promjera žučnih vodova nakon kolecistektomije.....	15
3.2.1. Ultrazvuk.....	15
3.2.1.1. Ultrazvučno snimanje.....	16
3.2.1.2. Puls-echo tehnika.....	16
3.2.1.3. Aplikacije.....	18
3.2.1.4. Priprema pacijenta.....	18
3.2.1.5. Sigurnost.....	19
3.2.1.6. Ultrazvučni efekti.....	20
3.2.1.7. Toplinski učinci.....	20
3.2.1.8. Netoplinski učinci.....	20
3.2.1.9. Liječenje ultrazvukom.....	21
3.2.1.10. Dizajn ultrazvučnog pretvornika.....	22
3.2.1.11. Piezoelektrični efekt.....	22
3.2.1.12. Tipovi sondi i električni kabel.....	23
3.2.1.13. Pojednostavljeno 3D ultrazvučno snimanje.....	24
3.2.2. Endoskopska retrogradna kolangiopankreatografija (ERCP).....	26
3.2.2.1. ERCP- dijagostički i terapijski alat.....	27
3.2.3. Endoskopski ultrazvuk (EUS).....	29

3.2.4. Kompjuterizirana tomografija (CT).....	32
3.2.4.1. Generacije CT uređaja.....	33
3.2.4.2. Primjena ionizirajućeg zračenja u medicini.....	34
3.2.4.3. Osnovni principi zaštite od zračenja CT-a.....	34
3.2.4.4. Osnovni dijelovi CT uređaja.....	35
3.2.4.5. Nastajanje CT slike.....	37
3.2.5. Magnetska rezonancija (MR).....	39
3.2.5.1. Podjela MR uređaja.....	40
3.2.5.2. Dijelovi MR uređaja.....	41
3.2.5.3. Fizikalne osnovne MR signala.....	42
3.2.5.4. Zavojnice.....	44
3.2.5.5. Magnetskorezonantna kolangiopankreatografija (MRCP).....	45
4. Zaključak.....	50
5. Popis literature.....	51
6. Sažetak.....	61
7. Summary.....	62
8. Životopis.....	63

1.UVOD

Široko je prihvaćeni koncept da žučovod (ductus choledochus) povećava promjer nakon kolecistektomije. Međutim, postoje prijeporni rezultati u dostupnoj literaturi o ovoj temi. Ovo mišljenje potječe još iz kasnog 19. stoljeća, kada je Oddi (1) pretpostavljao da se žučovod dilatira nakon uklanjanja žučnog mjehura koji služi kao rezervoar za žuč. Ova pojava je objašnjena hipotezom da je jedna od funkcija žučnog mjehura da djeluje kao naponska žarulja kako bi održala stabilan pritisak žuči kada je zatvoreni sfinkter Oddija (2). Stoga, nakon uklanjanja, gradijenti tlaka bi se izravno primijenili na žučovod, koji bi se proširio kao odgovor. Naknadna istraživanja na životinjama i postmortemske studije na ljudima potvrđivale su ove hipoteze (2, 3). Međutim, pojava sonografske tehnologije i naknadne analize bilijarnog stabla sredinom 20. stoljeća pružaju nedosljedne i često proturječne dokaze (3-9).

Radiolozi mogu biti suočeni s neočekivanim proširenim ekstrahepatičnim žučnim vodovima u bolesnika kojima je neophodna daljnja kolestatska istraga. Dakle, znajući da li se očekuje da pacijenti koji imaju kolecistektomiju, koji nemaju kolestazu, imaju više istaknutih ekstrahepatičnih žučnih vodova nego što ima opća populacija bila bi korisna i da bi se spriječilo nepotrebno daljnje potencijalno invazivno i skupo istraživanje žučnog sustava.

Definitivna metoda liječenja bolesti bilijarnog trakta je kolecistektomija, u novije vrijeme najčešće laparoskopskim pristupom (10).

2. CILJ

Cilj diplomskog rada je prikazati radiološke tehnike u analizi žučnog mjehura i žučnih vodova, prikazati radiološke tehnike u analizi promjena promjera žučnih vodova nakon kolecistektomije, te istražiti relevantnu literaturu i znanstvene baze podataka s prikazom radova na temu dosadašnjih istraživanja promjena promjera žučnih vodova nakon kolecistektomije.

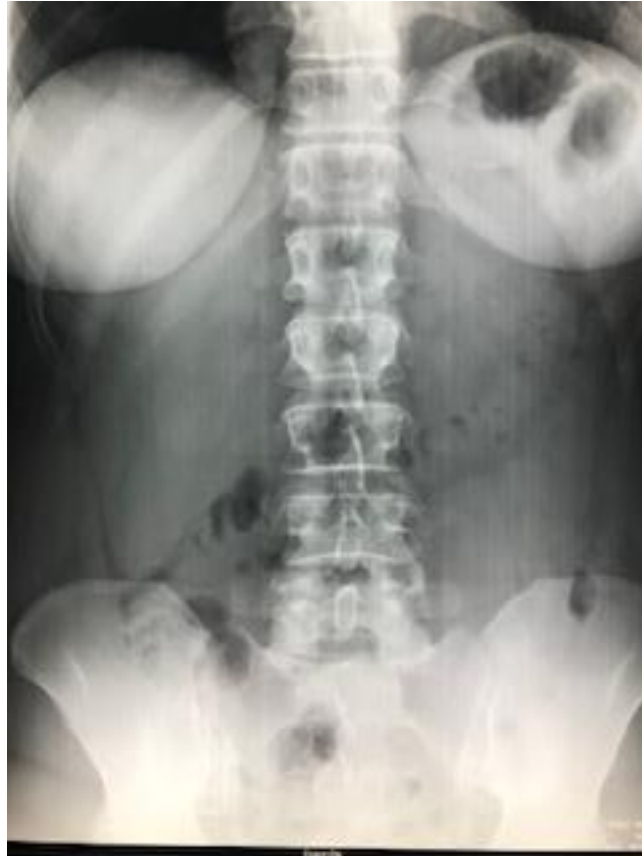3. RASPRAVA

Radiološke tehnike u analizi promjena promjera žučnih vodova nakon kolecistektomije su ultrazvuk (UZV), endoskopska retrogradna kolangiopankreatografija (ERCP), endoskopski ultrazvuk (EUS), kompjuterizirana tomografija (CT), magnetska rezonancija (MR) s magnetskorezonantnom kolangiopankreatografijom (MRCP), dok su ostale radiološke tehnike u analizi žučnog mjehura i žučnih vodova: nativna snimka abdomena, peroralna kolangiokolecistografija, intravenska kolangiokolecistografija, perkutana transhepatična kolangiografija, primarna kolangiografija, sekundarna kolangiografija, angiografija.

3.1. Radiološke tehnike u analizi žučnog mjehura i žučnih vodova

3.1.1. Nativna snimka abdomena

Nativna snimka gornjeg dijela abdomena izvodi se stojeći (sl.1). Mogu se vidjeti: mineralni konkrementi u bilijarnom sustavu i u gušteračnim vodovima, vapnenomliječna žuč i vapnom obložena stijenka žučnog mjehura (porculanski žučni mjehur) te kalcifikacije u jetrenom i gušteračnom parenhimu. Utvrditi se mogu i nakupine zraka oko jetre ili u jetri kod apscesa, emfizematoznog kolecistitisa te pneumobilije (zraka u žučnim vodovima) zbog biliodigestivnih komunikacija.

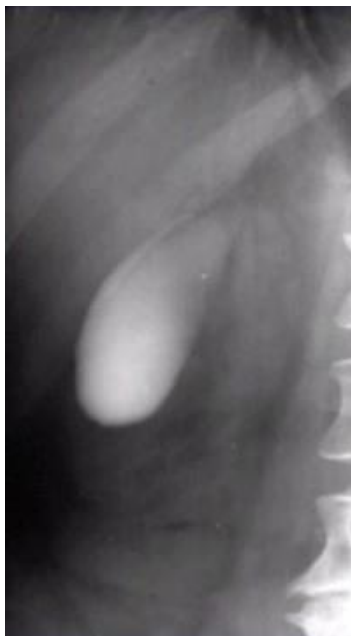

Slika 1. Nativna snimka abdomena

3.1.2. Peroralna kolangiokolecistografija

Radiološke je metoda koja zajedno sa intravenskom kolangiokolecistografijom od 1925. pa do 80 –ih godina bile metode za analizu žučnog mjehura i žučnih vodova. Nakon uvođenje ultrazvuka i CT-a ove se pretrage izvode iznimno rijetko ili predoperativno, za laparoskopsku kolecistektomiju da bi se sa što većom sigurnošću prikazala anatomija i patologija žučnih vodova. Ove pretrage, zbog specifičnosti kontrastnih sredstava mogu se izvoditi u bolesnika s normalnim vrijednostima bilirubina u krvi i održanom ekskrecijskom funkcijom jetre. Za peroralnu pretragu napušteni su ranije upotrebljavani kontrasti, čija je koncentracija ovisila o sposobnosti sluznice žučnog mjehura da ih koncentrira. Upotrebljavali su se trijodni hepatotropni kontrasti (Biloptin, Solu-biloptin), a potrebna količina za prikaz bilijarnog sustava jest 3-6 grama kontrastnog sredstva. Kontrast se uzima dva puta (dvije doze), 12 sati i 3 sata prije

snimanja, s tekućinom (voda, čaj), a bolesnik do kraja pregleda ne smije jesti. Kontrastno sredstvo apsorbira se preko crijevne sluznice, veže se za albumine u krvi i izlučuje preko jetre u bilijarni sustav (sl.2).



Slika 2. Peroralna kolangiokolecistografija

Izvor: <https://www.slideshare.net/MateMarii/bilijarni-sustav>

3.1.3. Intravenska kolangiokolecistografija

Komplementarna je peroralnoj metodi. Da bi se postigla bolja koncentracija kontrasta u bilijarnom sustavu i izbjegle nespecifične reakcije, kontrastno sredstvo (Biliscopin, Endobil) daje se u količini od 20 ml intravenskom injekcijom polako (8-15 min) ili kao infuzija (30 min) u količini od 100 ml.

Hepatotropno kontrastno sredstvo pri injiciranju veže se u krvi za albumine, te cirkulacijom dolazi u jetru koja ga izlučuje u bilijarni sustav. Kontrast koji se ne veže za albumine, izlučuje se glomerularnom filtracijom. Kod obje metoda pregleda bolesnika snimamo u kosim položajima potrbuške i u bolesnikovom stojećem stavu (sl.3). Ako je potrebno izvodi se slojevno snimanje, a može se snimiti bolesnika nakon podražajnog

obroka (čokolada, vrhnje ili gotov pripravak kolekistokinina). Nakon intravenske injekcije kontrasta, prva snimka se radi nakon 20 minuta, kad se prikazuju veći intrahepatalni žučni vodovi, a prikaz žučovoda optimalan je nakon 30 do 45 minuta. Žučni se mjehur prikazuje nakon 2 sata.



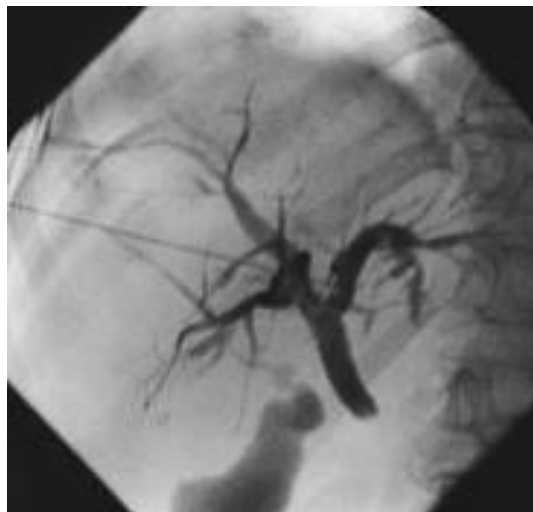
Slika 3. Intravenska kolangiokolecistografija

Izvor: <http://slideplayer.com/6836855/23/images/11/Intravenous+Cholangiogram+%28I+VC%29.jpg>

3.1.3. Perkutana transhepatična kolangiografija

Pretraga se izvodi uz lokalnu anesteziju perkutanom punkcijom jednog intrahepatalnog žučnog voda. Pod nadzorom ultrazvuka kroz jetru se uvodi punkcijska igla te se injicira neionsko kontrastno sredstvo i izravno ispune žučni vodovi (sl.4). Rade se ciljane snimke u različitim projekcijama. Kad su žučni vodovi dilatirani, uspješnost je do 95 %, a ako nema dilatacije, oko 80 %. Iako je PTC dijagnostički postupak, na njega se odmah može nastaviti intervencijski ili terapijski postupak. Transhepatalni anterogradni pristup žučnim vodovima pogodan je da se preko

punkcijske igle i žice vodilje u žučne vodove mogu uvoditi i kateteri i instrumenti za dilataciju stenoziranih žučnih vodova. Također se mogu uvesti kateteri za drenažu ili endoproteze koje omogućuju pasazu žuči kroz stenozirani žučovod.

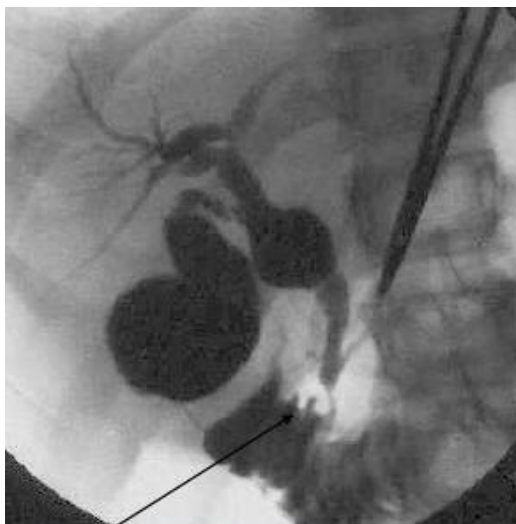


Slika 4. Perkutana transhepatična kolangiografija

Izvor: <https://img.tfd.com/MosbyMD/thumb/percutaneous-transhepatic-cholangiography.jpg>

3.1.4. Primarna kolangiografija

Primarna ili operacijska kolangiografija izvodi se u operacijskoj dvorani pri operaciji žučnih vodova. Kontrastno sredstvo injicira se izravno u žučne vodove pod kontrolom dijaskopije (sl.5). Pretraga se izvodi zato da bi se isključili ili utvrdili zaostali kamenci ili da se prikaže čitav bilijarni sustav ili isključe moguće ozljede vodova u tijeku operacije.

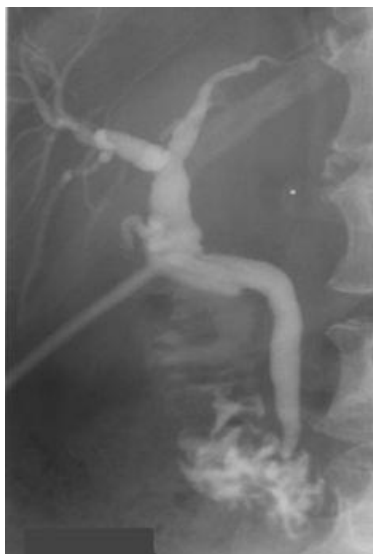

Slika 5. Primarna kolangiografija

Izvor:<https://image.slidesharecdn.com/commonbileductstonesleave-them-get-them-or-refer-them-110216104054-phpapp01/95/common-bile-duct-stones-leave-them-get-them-or-refer-them-21-728.jpg?cb=1297852916>

3.1.5. Sekundarna kolangiografija

Sekundarna kolangiografija izvodi se nekoliko dana nakon operacije biliarnog sustava (kolecistektomije, koledohotomije) kroz operacijski postavljen T-dren te se u njega injicira, pod dijaskopskom kontrolom, kontrastno sredstvo u žučne vodove (sl.6). Svrha je pregleda utvrđivanje rezidualnih konkremenata ili ozljede žučnih vodova. Kod pregleda pri kojima se kontrast injicira izravno u žučne vodove ne smije se uštrcati zrak. Mjehurići zraka u kontrastu izgledaju kao defekti punjenja pa mogu biti uzrokom dijagnostičkih poteškoća i otežane analize ili zabune. Kod navedenih kontrastnih metoda cilj je prikazati morfologiju žučnih vodova. Organske mase u lumenu prikazat će se kao defekti kontrastnog punjenja, a organske mase na ili u stijenci vodova kao rubni defekti punjenja najčešće sa stenozom i posljedičnom dilatacijom.

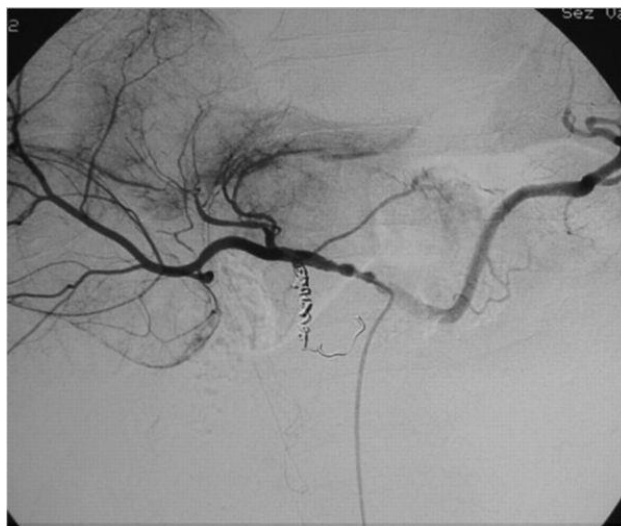

Slika 6. Sekundarna kolangiografija kroz T dren

Izvor:https://www.med-ed.virginia.edu/courses/rad/gi/procedures/nl_cholang_9.jpg

3.1.6. Angiografija

Angiografija kao dijagnostička metoda izvodi se kod specijalne problematike ili radi predoperacijskog prikaza krvnih žila jetre radi resekcije tumora (sl.7). U nastavku angiografije može se učiniti i embolizacija, relativno neopasan terapijski postupak.



Slika 7. Selektivna angiografija arterije hepaticae

Izvor: https://eu-csite-storage-prod.s3.amazonaws.com/www-eurorad-org/mediafiles/0000002741/000004_text.jpg

3.2. Radiološke tehnike u analizi promjena promjera žučnih vodova nakon kolecistektomije

3.2.1. Ultrazvuk (UZV)

Ultrazvuk je jedan od najčešćih medicinskih slikovnih sustava zbog svojih mnogih prednosti. U usporedbi s rendgenskom snimkom i magnetskom rezonancijom, to je relativno jeftin način rada s niskim rizikom koji pruža informacije u realnom vremenu. Brzina s kojom se razvijaju medicinski slikovni sustavi danas je vrlo brz, i ultrazvučni skeneri nisu iznimka. Tijekom posljednja dva desetljeća ultrazvučni skeneri i njihove metode su postale mnogo sofisticiranije. Brzi razvoj tehnologije rezultat je i ide ruku pod ruku s razvojem računalne tehnologije. Razvoj bržih procesora i memorija velikih kapaciteta omogućili su upotrebu mnogo više računalno zahtjevnih metoda nego što je to prije bilo moguće. Velika brzina razvoja ultrazvučnih tehnika započelo je krajem osamdesetih i početkom devedesetih godina kada je uveden pojam color doppler, a ultrazvučni su skeneri počeli uključivati mjernu funkciju ili modalitet, a ne

samo čistu sliku. Nadalje, nedavno uvođenje ultrazvučnih pretvornika s trodimenzionalnim(3-D) mogućnostima omogućuju naizgled točniji prikaz volumena, kao što je volumen lijeve klijetke (LV). Funkcionalne varijable omogućuju korištenje ultrazvučnih skenera ne samo za dijagnostičke svrhe, već i za praćenje terapije i kontrolu pacijenata.

3.2.1.1. Ultrazvučno snimanje

Zvuk propagira i interakcionira s tkivom na takav način da se može koristiti za prikazivanje strukture tkiva. Zvuk je mehanički val koji se mijenja u pritisku koji se širi medijem, na primjer zvučni val u zraku. Zvučni val ima varijacije pritiska (frekvencije) u rasponu do 20 KHz, a ponekad se zove i infrazvuk. Zvuk s frekvencijama veći od zvučnog raspona zove se ultrazvuk. Najčešće korištene frekvencije u medicinskom dijagnostičkom ultrazvuku su u rasponu od 1 do 15 MHz. Udaljenost od jednog maksimalnog maksimuma do drugog naziva se valna duljina. Valna duljina je stoga izravno povezana s frekvencijom; veća frekvencija kraća je valna duljina. Odjeci (echo) se proizvode kada se propagirajući ultrazvučni val međudjeluje s anatomskim strukturama tkiva. U dijagnostičkoj medicinskoj ultrazvučnoj slici (sonografija) odjeci se koriste za stvaranje sivih slika unutarne anatomije ljudskog tijela. Da bi dobili ultrazvučnu sliku sa željenim informacijama, izbor frekvencije je važan. Visoka frekvencija rezultira kratkom valnom duljinom koja daje sliku visoke razlučivosti, ali valovi visokih frekvencija su prigušeni mnogo brže od niskih frekvencijskih valova i time imaju kraću dubinu penetracije. Ako je područje interesa smješteno duboko u tijelu, potrebno je žrtvovati visoku rezoluciju radi boljeg prodiranja. Slijedom toga, uvijek postoji kompromis između ovih dvaju čimbenika.

3.2.1.2. Puls-echo tehnika

Ultrazvučno snimanje stvara slike sive slike koje se sastoje od svijetlih točaka različitih intenziteta na tamnoj pozadini. Tama na slici znači odsutnost odjeka iz tog područja ili da emitirani ultrazvuk nije uspio doći do tog određenog područja. Slijedom toga, svjetlina u slici znači da dio emitiranog ultrazvučnog vala odzvanja natrag.

Razlozi za generiranje odjeka / sjajnih područja na slici uglavnom su dvostruki. Prvo, kada se zvučni val propagira kroz homogeni medij, nema energije, odzvučni val se odražava natrag i posljedično je dobivena slika tamna. Međutim, ako ispitani volumen sastoji se od nekoliko medija s različitom akustičkom impedancijom, neki energije odražava se u prijelazu iz jednog medija u drugi medij.

Akustička impedancija je važna medijska karakteristika u ultrazvučnoj slici; to je proizvod gustoće i brzine zvuka medija. Granica između dva različita medija s istom akustičkom impedancijom ne može generirati povratnu jeku. Udio energije koja se reflektira ovisi uglavnom o razlikama u akustičkoj impedanciji i u manjoj mjeri od kuta loma vala. Akustička impedancija je važna medijska karakteristika u ultrazvučnoj slici; to je proizvod gustoće i brzine zvuka medija. Drugo, odjeci se mogu pojaviti unutar nehomogenog medija zbog raspršujućeg efekta vrlo malih objekata u veličini valne duljine. Ovi mali objekti su premali da bi se pojedinačno vidjeli na ultrazvučnoj slici. Tako generirani odzivi su vrlo slabi u odnosu na odjeke prijelaza sučelja i ne mogu se detektirati. Međutim, vrlo veliki broj odjeka mnogih raspršivača može se međusobno dodati konstruktivnim smetnjama i postati prepoznatljiv.

Ovaj fenomen se vidi u gotovo svakom tkivo u tijelu osim krvi i izaziva tzv. pikove na ultrazvučnoj slici. Patuljasti uzorak kombinacija je rezultata konstruktivnih i destruktivnih interferencija kada se zvuk širi kroz tkivo natrag do pretvornika. Zrnca su, dakle, eho informacija o stvarnim strukturama tkiva. Zvučni valovi propagiraju ravno. Ako zvučni valovi stupaju u interakciju s medijima tkiva tijekom širenja duž linija za skeniranje i odražavaju se natrag, ultrazvučni skener može registrirati eho. Postavljanje signala jeka duž linije skeniranja ovisi o dva čimbenika; vrijeme ultrazvuka da se vrati natrag do pretvornika i brzinu širenja zvuka u materijalu. Vrijeme prevođenja uvijek se može točno mjeriti pomoću ultrazvučnog skenera. Međutim mnogo je problematičnije znati brzinu širenja zvuka budući da se ljudsko tijelo sastoji od mnogih tipova tkiva s različitim svojstvima. Brzina zvuka u mekim tkivima ljudskog tijela kreće se od oko 1440 m/s u masnom tkivu do 1580 m/s u mišićnom tkivu. Stoga proizvođači ultrazvučnih skenera koriste fiksnu srednju vrijednost bez obzira na vrstu tkiva. Srednja vrijednost se razlikuje od proizvođača, ali je u rasponu od 1540-1560 m/s.

Princip odjeka tvori temelj svih najčešće korištenih dijagnostika ultrazvučne tehnike. Ovi su:

- A-mod
- M-mod
- B-mod
- Doppler tehnike

A-mod (amplituda modulacija) je jednodimenzionalna tehnika. Primitveni odjeci prikazuju se na zaslonu kao okomita odstupanja. Ova tehnika rijetko se koristi danas osim za mjerenja.

B-mod (modulacija svjetline) je tehnika u kojoj je amplituda jeke prikazana kao točkice različite svjetline (sive skale). To se uglavnom koristi se kao dvodimenzionalni B-scan kako bi se stvorila dvodimenzionalna ultrazvučna slika pomoću višestrukih ultrazvučnih signala, poredanih sukcesivno u jednoj ravnini. Slike se izrađuju mehanički ili elektronički reguliranim skeniranjem u djeliću sekunde. Brzina slike od više od 15 u sekundi omogućuje dojam "trajnog" snimanja tijekom ispitivanja B (sl.9).

M-mod (također ponekad nazvan TM-scan) je način prikazivanja kretanja, npr. dijelova srca. Princip rada zasniva se na istodobnom prikazu vremena, što se na monitoru prepoznaje na apscisi, dok se na ordinati prepoznaju dubine pojedinog reflektora.

3.2.1.3. Aplikacije

Sve regije tijela koje nisu iza kostiju ili tkiva koje sadrže plin dostupne su ultrazvučnom pregledu. Međutim, čak se i periost i površina kostiju mogu pokazati, npr. za dijagnosticiranje slomljenih rebara ili periostealnih apscesa i tumora ako je kompromitiran integritet kostiju.

3.2.1.4. Priprema pacijenta

Pripreme za ultrazvučne preglede ovise o organu ili organskom sustavu koji treba ispitati. Nisu potrebne posebne pripreme u mnogim situacijama, što je važna prednost ultrazvuka u usporedbi s drugim modalitetima. Prekomjeran plin u crijevima može biti prepreka za skeniranje trbuha uzrokujući potpun odraz ultrazvuka. Dijelovi gušterače i druge dorzalne strukture ponekad se ne mogu vizualizirati, jer se nalaze u

akustičnoj sjeni crijeva koja sadrže plin. Da biste izbjegli ovaj problem, preporučuju se sljedeće pripreme i trikovi:

- pregled pacijenta natašte
- nametanje prehrambenih ograničenja (izbjegavanje hrane koja proizvodi plin)
- tjelovježba (hodanje 30 minuta prije pregleda)
- kontrast vode (napunite želudac kao akustični prozor za gušteraču ili mokraćni mjehur za ispitivanje organa male zdjelice)
- posebno pozicioniranje i namještanje.

Dodatno skeniranje u bočnim dekubitusima i sličnim položajima mogu biti nužni i korisni u nekim situacijama, posebno kod pretilih bolesnika ili pacijenata sa skeletnim deformacijama. Sljedeće stavke mogu biti korisne za posebne preglede:

- hiperekstenziju vrata za skeniranje štitne žlijezde
- uspravni položaj za procjenu gušterače
- 45 ° okretanje lijevo za procjenu hilusa jetre, zajedničkog žučnog kanala i glave gušterače.

3.2.1.5. Sigurnost

Širom svijeta, s izuzetkom nekih područja pogođenih siromaštvom, većina dojenčadi bili su izloženi ultrazvuku prije rođenja. U nekim zemljama, sve trudnice pregledavaju se ultrazvukom. Do danas, istraživači širom svijeta nisu jasno identificirali nepovoljne biološke učinke uzrokovane ultrazvukom koji se koristi u medicinskim poljima. Međutim, svi stručnjaci širom svijeta zagovaraju nastavak studija ultrazvučne sigurnosti, poboljšanja sigurnosnih značajki ultrazvuka. Svaka mogućnost za štetni učinak mora biti temeljito istražena.

3.2.1.6. Ultrazvučni efekti

Ostaje nejasno ima li dugoročnih negativnih učinaka dijagnostičkog ultrazvuka koji se danas koristi. Iz laboratorijskih studija, pokusa na eksperimentalnim životinjama i ljudskim bićima, znamo da ultrazvuk uzrokuje grijanje, uzrokujući ultrazvučni toplinski učinak. Također ultrazvuk stvara netoplinske učinke, poznate kao mehanički učinci.

3.2.1.7. Toplinski učinci

Kada ultrazvučni valovi prolaze kroz tijelo, njihova energija se djelomično apsorbira i pretvara u toplinu, toplinu apsorbira tkivo tijela. Općenito, što je gušće tkivo, toplina se više apsorbira, jer ultrazvučni valovi teže prolaze kroz gusto tkivo. Tako se tekućina ne grije jako puno, meko tkivo zagrijava se nešto više.

3.2.1.8. Netoplinski učinci

Ultrazvučni netoplinski učinci uključuju zvučne valove, gibanje stanica u tekućinama, električne promjene u staničnim membranama, skupljanje i širenje mjehurića u tekućini te promjene tlaka. Istraživanja toplinskih i netoplinskih učinaka u laboratoriju trebalo bi pomoći znanstvenicima kako bi se odredili dugoročni učinci za provjeru u ljudskoj populaciji. Osim topline, znanstvenici su spoznali različite vrste mehaničkih učinaka koje ultrazvuk može imati na tijelu. Ti učinci mogu se podijeliti u dvije kategorije.

Prva kategorija zove se akustična kavitacija. Do kavitacije može doći kada zvuk prolazi kroz područje koje sadrži šupljinu, kao što je zračni mjehurić ili drugi zračni džep. Neka tkiva, posebno kod odraslih pluća i crijeva, sadrže mjehuriće zraka i stoga su podložnija efektu kavitacije. Fetalna pluća i crijeva ne sadrže mjehuriće zraka, jer fetus još ne udiše zrak s obzirom da dobiva kisik od majke.

Ostali učinci: Ako se mjehurići skupe prema točki urušavanja, mogu stvoriti vrlo visoke temperature i tlakove u nekoliko desetaka nanosekundi. Te visoke temperature i visoki tlakovi mogu proizvesti visoko reaktivne kemijske spojeve koje se nazivaju slobodni radikali i druge potencijalno toksične spojeve koji, iako malo vjerojatno, mogu

teoretski uzrokovati genetska oštećenja. Brza kontrakcija mjehurića u kavitaciji može uzrokovati mali mlaz tekućine koja može oštetiti stanice. Kada je dijagnostički ultrazvuk usmjeren na pluća ili crijeva laboratorijskih životinja, koja sadrže mjehuriće plina, ti kavitacijski efekti mogu rupturirati male krvne žile. Kada ultrazvuk prolazi kroz tekućinu, to uzrokuje vrstu miješanja nazvanu akustična strujanja. Kako se akustični tlak ultrazvuka povećava i protok tekućine se ubrzava. Akustičko strujanje, u teoriji, može se pojaviti u dijelovima tijela pacijenta, kao što su krvne žile, mjehur ili amnionska vrećica. U pokusima sa životinjama, kada struja tekućine dolazi u blizini čvrste strukture, može se pojaviti smicanje, a to može oštetiti trombocite i dovesti do abnormalnog zgrušavanja krvi (tromboze). Nije jasno u kojoj mjeri se taj učinak javlja kod ljudi izloženih dijagnostičkom ultrazvuku.

3.2.1.9. Liječenje ultrazvukom

Valja napomenuti da čak i prije nego što je ultrazvuk postao široko rasprostranjen dijagnostički alat, liječnici su ga koristili u terapijske svrhe. Činjenica da ultrazvuk ima biološke učinke na tijelo je jasno od početka njegove uporabe. Ultrazvučni valovi dovode do ozdravljenja kostiju, iako nije jasno zašto se to događa. Kirurzi također koriste uskofokusirane ultrazvučne zrake za rad na osjetljivim područjima kao što su oči. Proučavanje terapijskih učinaka ultrazvuka može usmjeriti istraživanja o štetnim učincima dijagnostičkog ultrazvuka. Zaključno, prema istraživačima, relevantnoj literaturi i zaključcima Svjetske federacije ultrazvuka, medicina i biologija koja koristi ultrazvuk u dijagnostičke svrhe, ne izaziva štetne biološke učinke. Ultrazvučni pregled je siguran i točan. Međutim, liječnik ili tehničar mora poštovati sljedeća pravila:

1. Ultrazvučna ispitivanja moraju obavljati samo dobro obučeni djelatnici
2. Ultrazvučni pregledi moraju poštivati najveću dopuštenu energiju
3. Ultrazvučni pregled mora se obaviti samo kada postoji potreba. Treba izbjegavati prekomjernu uporabu ultrazvuka.

3.2.1.10. Dizajn ultrazvučnog pretvornika

Riječ pretvarač je zajednički naziv za uređaje koji pretvaraju jedan oblik energije u drugi. Ultrazvučni pretvornik pretvara električnu energiju u mehaničke valove u ultrazvučnom području ili pretvara energiju mehaničkih valova u električnu energiju. U medicini obično se koriste pretvornici koji rade u rasponu od 1 do 15 MHz. Dizajn sonde ne razlikuje mnogo kod različitih proizvođača kada je u pitanju odgovarajuća komponenta. Postoje komponente koje su zajedničke u svim ultrazvučnim pretvornicima za medicinsko snimanje.

3.2.1.11. Piezoelektrični efekt

Piezoelektrični efekt je pojava stvaranja električnog naboja na površini kristala koji je elastično deformiran vanjskom silom. Postoje materijali koji sadrže ovaj efekt prirodno, na primjer kvarc. Piezoelektrični materijali koji se upotrebljavaju u pretvaračima za medicinsko snimanje sastoje se od keramike koja je dobila ova svojstva proizvodnim procesom gdje se keramika zagrijava u jakom električnom polju.

Piezoelektrična svojstva omogućavaju materijalu da radi i kao odašiljač i prijemnik mehaničkih valova. Ako se izmjenična električna struja nanosi na piezoelektrični materijal, počinje vibrirati i šalje mehanički val. Mehanički val koji se šalje ima istu frekvenciju kao i frekvencija od koje piezoelektrični materijal vibrira, što zauzvrat ima istu frekvenciju kao i električna struja koja se primjenjuje na piezoelektrični materijal. Kada dolazni mehanički val udari na površinu piezoelektričnog materijala, stvara električnu struju s istom frekvencijom kao i frekvencija mehaničkog vala. U pretvornicima za medicinske primjene nalazi se niz malih piezoelektričnih elemenata. Pojam piezoelektrični element često se skraćuje jednostavno elementom, ili ponekad kristalima. Broj elemenata u pretvorniku može jako varirati, ali je često višekratnik od 64; zajednički brojevi su 64, 128 i 192. Ako se izmjenična električna struja nanosi na piezoelektrični materijal, počinje vibrirati. Vibracije se mogu prenijeti u drugi materijal u obliku mehaničkog vala, tkiva ljudskog tijela na primjer. Bilo bi, međutim, neučinkovito prebaciti ultrazvučni puls preko sučelja visokih impedancijskih piezoelektričnih elemenata izravno u nisko impedancijsko tkivo.

Razlika u akustičkoj impedanciji između piezoelektričnog elementa i tkiva bila bi prevelika i dovela bi do refleksije velikog dijela ukupne energije pulsa kada se puls prenese. Isti gubitak energije također će se pojaviti kada se eho vraća i mora proći kroz isto sučelje još jednom. Samo mali dio energije izvornog pulsa vratio bi se na piezoelektrične elemente. To bi rezultiralo degradacijom dubine i rezolucije penetracije. Problem se neutralizira odgovarajućom podlogom između piezoelektričnih elemenata i tkiva. Podloga je pričvršćena na piezoelektrične elemente. Podloga sadrži materijale koji imaju akustičku impedanciju između vrijednosti piezoelektričnog elementa i tkiva. Postoji obično više od jedne podloge, pri čemu svaki sloj podloge ima akustičku impedanciju koja je bliža akustičkoj impedanciji tkiva. Najudaljeniji sloj podloge također može imati funkciju fokusiranja i raditi kao ultrazvučna leća kako bi se smanjila debljina emitirane ultrazvučne zrake. Materijal koji se temelji na teškim metalima, nazvan materijal za pričvršćivanje ili materijal za prigušenje, stavlja se u dodir s piezoelektričnim elementima na suprotnoj strani podloge. Vibracija piezoelektričnih elemenata uzrokovanih električnom stimulacijom je apsolutno nužna za generiranje ultrazvučnih impulsa. Ali ista vibracija može uzrokovati probleme. Ako vibracija nije izvučena što je moguće brže, generirani ultrazvuk će biti beskoristan; što će dugo trajati. Aksijalna razlučivost izravno je povezana s duljinom pulsa koju emitira pretvarač. Tipična duljina impulsa je 2-3 ciklusa. Druga funkcija podloge je apsorpiranje rezidualne ultrazvučne energije koja reverberira u piezoelektričnom elementu između podloge i pričvrstnog materijala.

3.2.1.12. Tipovi sondi i električni kabel

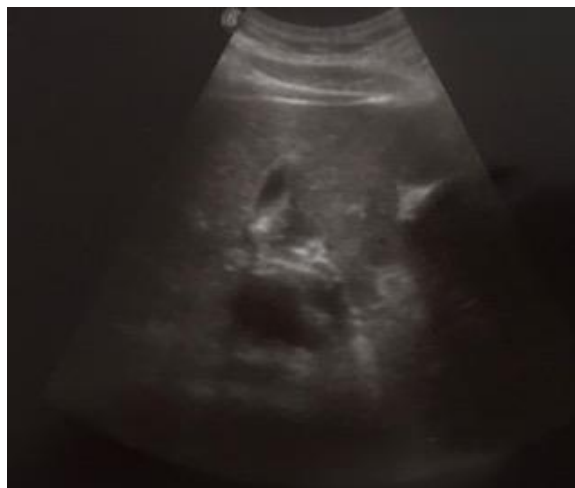Električni kabel koji povezuje pretvornik s priključkom na drugom kraju sastoji se od nekoliko manjih žica. Broj žica unutar kabela može biti onoliko koliko i broj elemenata. To je uobičajeno kod pretvarača s do 128 elemenata. U širokim pretvornicima s većim brojem elemenata, međutim, često postoje manje žica od elemenata. U tim pretvaračima, multiplekseri se koriste za kontrolu elemenata. Multiplekser je električna komponenta koja smanjuje broj žica tako što ima niz žica koji kontroliraju veći broj elemenata. Postoji nekoliko različitih vrsta pretvarača. Najčešći tipovi su linearni pretvarači, zakrivljeni linearni (ili curvilinear, krivolinijski) pretvornici

i fazni pretvornici polja. Linearni pretvarač nudi pravokutnu sliku s istom širinom kao i pretvarač. Stoga je poželjni dizajn transduktora za snimanje na kratkim udaljenostima, na pr. vaskularno snimanje karotidne arterije. Oblikovani linearni pretvarač ima isti princip kao i linearni pretvornik, ali piezoelektrični elementi se montiraju na krivulju umjesto u ravnoj liniji. Ova vrsta sklopa daje sve šire polje kada se povećava dubina pretraživanja, što ga čini pogodnim za abdominalne aplikacije gdje su često zabilježene veće strukture tkiva.

Senzor s faznim poljem ima niz piezoelektričnih elemenata koji su slično montirani kao linearni niz. Međutim, transduktor s faznim poljem, za razliku od linearnog polja, ne prenosi ultrazvučne impulse u ravne linije okomito na površinu pretvornika. Ultrazvučni impulsi su upravljani s jedne na drugu stranu i stvaraju trokutastu sliku. Senzor s faznim poljem posebno je dizajniran za primjenu kod srca, gdje bi linearni pretvornik mogao ponuditi preusku širinu sektora i gdje zakrivljeni linearni pretvornik ne bi omogućio kontakt kože s cijelim pretvornikom zbog rebara. Jedna od najnovijih značajki dizajna je izgradnja pretvornika koji se sastoje od ne samo jedne ili nekoliko polja piezoelektričnih elemenata, već velikog broja redaka, što rezultira pravokutnijim pretvornikom. Dizajn omogućuje prikaz slike u tri dimenzije. Nedostatak je u tome što postupak zahtijeva puno vremena u usporedbi s 2-D alternativa.

3.2.1.13. Pojednostavljeno 3D ultrazvučno snimanje

Metoda za kompenziranje dugog vremena računanja 3-D ultrazvučnog snimanja je pojednostavljena 3-D ultrazvučna tehnika snimanja. Metoda nije istinska 3-D slika. Umjesto toga, ispitani objekt se skenira u tri proizvoljna 2-D ravnina. Ako struktura interesa je ručno izražena, oblik i volumen strukture može se izračunati pomoću interpolacijskog algoritma.



Slika 9. Ultrazvuk-prikaz žučovoda

Dosadašnja ultrazvučna istraživanja promjena promjera žučnih vodova nakon kolecistektomije pokazuju prijemorne rezultate. Tako su Matcuk i sur.(11) u retrospektivnoj ultrazvučnoj studiji objavili da dolazi do povećanja promjera žučovoda s dobi ($+0.02 \pm 0.11$ mm/y, $P < 0.001$), nakon kolecistektomije ($+1.0 \pm 1.6$ mm, $P < 0.0001$), također statistički značajnije kod žena ($+0.3 \pm 1.6$ mm, $P < 0.0001$), kao i da kod pacijenata s masnom infiltracijom jetre dolazi do smanjenja promjera žučovoda (-0.4 ± 1.6 mm, $P = 0.0003$). McArtur i sur.(12) u ultrazvučnoj studiji objavili su da dolazi do povećanja promjera žučovoda nakon kolecistektomije, kao i da se promjera povećava s dobi ali ostaje unutar normalnih vrijednosti promjera. Park i sur.(13) objavili su ultrazvučnu studiju u kojoj su analizirali promjer žučovoda 6 i 12 mjeseci nakon kolecistektomije te objavili da dolazi do dilatacije žučovoda nakon kolecistektomije. Nakon 6 mjeseci od kolecistektomije promjera žučovoda veći od 7 mm nađen je kod 24.45% pacijenata, a 12 mjeseci od kolecistektomije kod 29% pacijenata. Daradkeh i sur. (14) objavili su studiju u kojoj su utvrdili da su dob, kolecistektomija i indeks tjelesne mase čimbenici koji utječu na povećanje promjera žučovoda. Kratzer i sur. (15) objavili su ultrazvučnu studiju analize promjera žučovoda te utvrdili statistički značajan porast promjera žučovoda s dobi ali nisu našli značajnu razliku između promjera žučovoda i kolecistektomije. Puri i su. (16) objavili su na temelju ultrazvučne studije da ne dolazi do dilatacije žučovoda nakon kolecistektomije. Majeed i sur. (9) objavili su

studiju u kojoj su analizirali promjer žučovoda 5 godina nakon kolecistektomije te utvrdili da ne dolazi do dilatacije žučovoda.

3.2.2. Endoskopska retrogradna kolangiopankreatografija (ERCP)

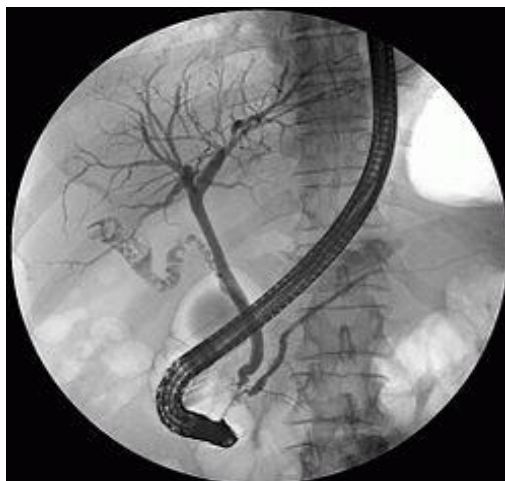Endoskopska retrogradna kolangiopankreatografija (ERCP) je zlatni standard za liječenje kamenaca žučnih kanala i palijativnu dekompresiju malignih stenoza. Ipak, zabrinutost ostaje u vezi s povezanim komplikacijama. Nedostaju nacionalni podaci o ERCP-u, a međunarodni podaci o faktorima rizika za komplikacije i iskustva pacijenata rijetki su i dvosmisleni. Endoskopsku retrogradnu kolangiopankreatografiju (ERCP) prvi put je uveo kirurg, William S. McCune (1909-1998) (17) i suradnici u SAD-u, kao dijagnostički alat za procjenu bolesti žuči i gušterače. Na kraju postao je terapijski način za različite bolesti u istom području, uključujući benigne (npr. kamenci žučnih kanala, stenoze) i maligne bolesti (npr. tumori, opstrukcija žučnog kanala). Unatoč svojoj relativno kratkoj povijesti, ERCP je od velike važnosti u trenutnoj kliničkoj praksi. ERCP je bila revolucionarna metoda prilikom njezinog uvođenja i pružila je nove uvide u slikovne i terapijske pristupe, osobito u području hepatobilijarnih poremećaja. Dijagnostički su se pristupi promijenili tijekom proteklih 40 godina, uz uvođenje novih modaliteta snimanja (18, 19), modificiranih kirurških tehnika (20) i poboljšane anestezije (21). Te su promjene uzrokovale pomak u ulozi ERCP-a u algoritmu za procjenu žučnog trakta u rutinskoj kliničkoj praksi (22, 23). Iako je ERCP tehnički napredovala, ona je i dalje povezana s potencijalno ozbiljnim komplikacijama (24) i nelagodnom za pacijente (25). Postupak mogu obavljati i internisti gastroenterologije i gastroenterološki kirurzi (26). Međutim, postoji nedostatak sustavnog znanja o općoj uporabi i mogućim nuspojavama ERCP-a, a osobito iskustva koja se odnose na pacijenta (27-29). Tijekom posljednjeg desetljeća došlo se do tehničkih poboljšanja u područjima endoskopije i laparoskopije, također se više pažnje usmjerilo na palijativnu skrb, a i sigurnosni aspekti su češće razmatrani u medicinskoj skrbi (30). Ova dimenzija i promjena fokusa prikazana su u izjavi WHO, koji je prepoznao kirurške komplikacije kao zdravstveni problem diljem svijeta (30). Tijekom vremena, ERCP je tehnički razvijen, a endoskopčari su postali vještiji. Novi važan

moment bio je uvođenje endoskopske drenažne procedure, kako su izvijestili Nib Sohendra i Frederix Reijnders (31) u suradnji s Laurenceom i Cottonom, 1980. Godine (32). Ovaj novo otkriće bio je revolucionarni postupak spašavanja života u bolesnika s opstruktivnim kolangitisom. Također je korištena prije operacije za liječenje i ublažavanje opstruktivne žutice, a smatra se konačnim palijativnim tretmanom za pacijente s neizlječivim malignitetima ili visokim kirurškim rizikom. Uvođenje samoekspandirajućih metalnih stentova (SEMS) poboljšalo je palijativne zahvate povećanjem promjera te time i poboljšanja prohodnosti. Trenutačno visoko specijalizirani centri imaju poboljšane instrumente koji omogućuju direktnu kolangioskopiju, potencijal za biopsiju i izravno liječenje kamenaca i tumora u žučnom kanalu (33, 34). Pristup papili Vateri ostao je izazov kod bolesnika s prethodnom operacijom na želucu ili duodenumu. Ova skupina pacijenata je smanjena, ali druge operacije preusmjeravanja, poput želučane anastomoze, postale su sve češće i predstavljale nove izazove (35). Kao dio minimalno invazivne strategije, ERCP se nastavio razvijati i našao je nove aplikacije uz timski pristup. Kombinacija PTC i ERCP koristi se u teškim slučajevima, za preoperativni ERCP i ekstrakciju kamena u jednoj fazi postupka zajedno s laparoskopskom kolecistektomijom (36) i za uvođenje novih modaliteta intraduktalne terapije u tretmanima tumora (37). Studije koje su procijenile alternativne tretmane i dalje su rijetke ili nedostatne.

3.2.1.1. ERCP - dijagnostički i terapijski alat

Trenutno, većina kliničara slaže se da se ERCP ne smije koristiti kao dijagnostički alat za kamence žučnih vodova (38). Međutim, postoje i druge kontroverze oko upravljanja kamencima žučnih vodova i komplikacija žučnih kamenaca (39). Kolecistektomiju je uveo 1882. godine njemački kirurg Carl Johann August Langenbuch (1846-1901) u Berlinu. Godine 1889. Knowsley Thornton u Londonu i 1890. Ludvig Courvoiser u Baselu predstavili su način istraživanja žučnih vodova i uklanjanja kamenaca iz njih (40). U ranom razdoblju operacija je bila povezana s visokim stopama komplikacija, uključujući značajnu smrtnost; pa je kirurgija bila kontroverzna (41, 42). Međutim, prije ERCP ere, operacija je bila jedina opcija za

liječenje. Uvođenjem antibiotika i boljih metoda anestezije smanjene su stope komplikacija i rezultati su poboljšani (43). Do početka devedesetih, tretman "zlatnog standarda" za ekstrakciju kamenaca žučnih vodova bila je otvorena kolecistektomija i kolodohotomija. Laparoscopska metoda ekstrakcije kamenca žučnih kanala uspostavljena je rano. Iako je ova mogućnost bila izvediva (44-46), ona je s odgodom uvedena u inozemstvu zbog teške logistike, izazovnog tehničkog postupka, produljenog vremena rada i visokih troškova. Kasnije, izvješća su pokazala da je laparoscopski pristup žučnim kamencima bio metoda izbora, a ishod je bio barem ekvivalentan dvostupanjskom postupku s ERCP i kasnijom kolecistektomijom (47, 48). Rizik od kamenaca žučnih vodova povećava se s dobi, a procjena prevalencije je 5-15% u bolesnika koji su kandidati za kolecistektomiju (49-52). Početkom 90-ih dijagnostički alati, uključujući MRCP, nisu bili općenito dostupni za dijagnosticiranje žučnih kamenaca (26), rutinska laparoscopska kolangiografija nije općenito prihvaćena. U nedoumici se preporučuje preoperativni ERCP. Sukladno tome, izveden je veliki broj "nepotrebnih" negativnih ERCP-a, a to je uključivalo komplikacije. Pionirski rad Hauer-Jensen i sur. (53-55) i opažanja Trondsen i suradnika (56) omogućili su sustavnije predviđanje žučnih kamenaca. Ovo, u kombinaciji s općim usredotočenjem na izbjegavanje nepotrebnih komplikacija i ERCP-a, dovelo je do preusmjeravanja korištenja ERCP-a. Upotreba ERCP-a smanjila se krajem 90-ih, prije nego što je MRCP postao opće dostupan (26) (sl. 10).



Slika 10. Endoskopska retrogradna kolangiopankreatografija (ERCP)

Izvor: https://upload.wikimedia.org/wikipedia/commons/thumb/5/5d/ERCP_Roentgen.jpg/g/250px-ERCP_Roentgen.jpg

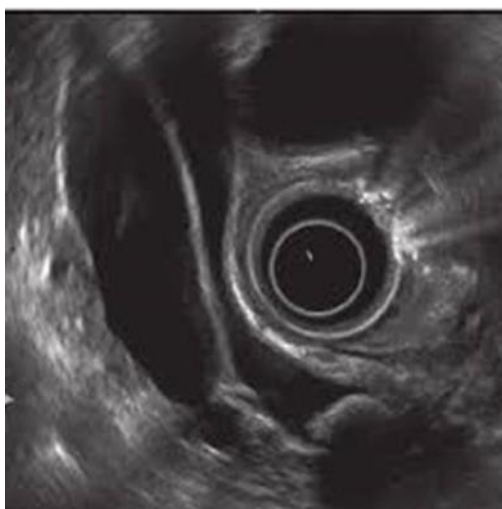
U analizi dosadašnjih istraživanja ERCP-om na temu promjena promjera žučnih vodova nakon kolecistektomije Moliver i sur. (57) objavili su studiju u kojoj su ERCP-om i UZV –om mjerili promjer žučovoda nakon kolecistektomije , utvrdili da se promjer žučovoda povećava nakon kolecistektomije kao i da kod svakog pacijenta promjer žučovoda mjereno ERCP-om je veći nego ultrazvučnim mjerenjem. Ecsedy i sur. (58) analizirali su funkcionalnu kolangiometriju uz pomoć ERCP-a i ultrazvuka te nisu našli postkolecistektomičnu dilataciju žučovoda.

3.2.3. Endoskopski ultrazvuk

Endoskopski ultrazvuk (EUS) je relativno novi dijagnostički modalitet koji kombinira i modificira tehnike gastrointestinalne endoskopije i ultrazvuka. Endoskopski ultrazvuk (EUS) je važna dijagnostička metoda u procjeni tumora papile Vateri, zato što može jasno prikazati sve slojeve zida duodenuma u papilarnoj regiji i precizno utvrditi prisustvo i stupanj tumorske zahvaćenosti u duodenum, glavu pankreasa ili distalni dio koledohusa (sl.8). EUS u realnom vremenu omogućava evaluaciju i

integraciju, tokom istog pregleda, mukozne, vaskularne, i parenhimske abnormalnosti. EUS je naizgled superiorniji u odnosu na CT i MR u detekciji malih pankreasnih tumora (<2cm). U slučajevima tumora koji polaze s mukoze, kao što su ampularne i duodenalne neoplazme, EUS je posebno koristan za određivanje dubine (T stadij) i zahvaćenosti okolnih struktura, koji sugeriraju malignu prirodu promjene. EUS se danas rutinski i sigurno izvodi i ima nisku učestalost komplikacija vezanih za izvođenje. To je pouzdano dijagnostičko sredstvo prije svega zbog mogućnosti da se ultrazvučna sonda smjesti u neposrednu blizinu ampule. EUS pruža detaljne informacije o makroskopskom izgledu, lokalizaciji, kao i stadiju tumora (59). Pomoću EUS-a se može pouzdano ustanoviti veličina tumora, dubina invazije, postojanje metastaza u limfnim čvorovima, na osnovu čega se određuje preoperativni status T i N komponenti i TNM klasifikacija. Aspiracijska biopsija tankom iglom, pod kontrolom EUS-a, može pomoći u postavljanju dijagnoze. Velika prednost ove metode u odnosu na biopsiju endoskopskim putem predstavlja mogućnost preciznog dobivanja subepitelnog tkiva u cilju dokazivanja maligniteta. Dakle, u postavljanju dijagnoze, procjeni lokalne invazije i postojanja metastaza u limfnim čvorovima, EUS je do sada najpouzdanija slikovna metoda (59). Arifon i suradnici su prikazali komparativnu studiju o EUS-u nasuprot CT-u u određivanju stadija ampularnih tumora. Kod pacijenata sa ampularnim karcinomom koji su podvrgnuti EUS-u, CT-u i kirurškoj resekciji, EUS je bio senzitivniji i specifičniji od CT-a u određivanju tumorskog i nodalnog stadija(60). Dijagnostička točnost EUS-a u određivanju stadija tumora se prikazuje 0%-100% u T1, 45-100% u T2 i 75-100% u T3-T4. Ukupna točnost EUS-a u određivanju stadija varira od 62% do 90%. Točnost EUS-a u dijagnozi metastaza regionalnih limfnih nodusa je 55% do 85% (61).U serijama od po 20 pacijenata s malignitetom ampule, EUS je bio najpouzdaniji test u otkrivanju i postavljanju dijagnoze, sa senzitivnošću blizu 100% (59, 60, 62) Nasuprot tome, senzitivnost ultrazvuka i CT je iznosila samo 15%, odnosno 20%(60). U detekciji maligne adenopatije senzitivnost, specifičnost i preciznost EUS-a iznosi: 61%, 100% i 84%, u usporedbi s CT-om kod kojeg iznosi: 33%, 92% i 68% (60). Dijagnostička točnost, što se tiče proširenosti tumora (pTstadij) iznosi 82%, a za detekciju metastatskih limfnih nodusa (N stadij) 71%. EUS, koji može jasno da odvoji slojevit anatomiju duodenalnog zida, može da identificira dubinu tumorske invazije s točnošću 75% do 85%. Ako se T2 tumor (invazija duodenalnog zida) ili zahvaćenost okolnih

struktura, jasno pokaže EUS –om, i pored negativne biopsije, savjetuje se radikalna kirurška procedura. Nažalost, područja fokalne inflamacije također mogu imati sličan hipoehogeni izgled, zbog čega specifičnost endoskopskog ultrazvuka opada. Prisustvo endo-bilijarnog stenta također može otežati određivanje stadija bolesti pomoću EUS-a (63). Neresektibilnost, kao što su vaskularna invazija i maligna adenopatija, također se mogu detektirati uz pomoć EUS-a ili CT-a. Na osnovu navedenih studija, zaključeno je da je EUS senzitivniji od CT-a i u detekciji vaskularne invazije peripapilarnog tumora, i da bi trebalo da bude uključen u protokole određivanja stadija tumora, posebno kada su nalazi na CT-u dvosmisleni (64). Određivanje stadija ampularnih maligniteta EUS-om također je uspoređivano i s MR pregledom i angiografijom. Serija od 50 pacijenata je pokazala da je EUS superiorniji od MR-a u procjeni T stadija, ali ne i N stadija ampularnih lezija (63).



Slika 8. Endoskopski ultrazvuk

Izvor:https://www.researchgate.net/profile/Vishal_Sharma24/publication/261516384/figure/fig2/AS:296760711892994@1447764675091/EUS-in-same-patient-showing-common-bile-duct-stone.png

U analizi dosadašnjih istraživanja EUS-om na temu promjena promjera žučnih vodova nakon kolecistektomije Benjaminov i sur. (65) na temelju retrospektivne studije

objavili su da se žučovodu značajno poveća promjer nakon kolecistektomije, kao i da se značajno dilatira nakon 70-te godine, ali i tada promjer ne prelazi 7.6 mm što treba uzeti kao vrijednost iznad koje je potrebna daljnja obrada.

3.2.4. Kompjuterizirana tomografija (CT)

Kompjuterizirana tomografija (CT) je digitalna radiološka metoda koja je uvedena u kliničku praksu 1972. godine, mada su osnovne postavke tomografije otkrivene početkom 20-tog stoljeća. Otkriće CT uređaja dovelo je do revolucije u dijagnostičkoj radiologiji, jer dotadašnje planarne radiološke metode nisu omogućavale trodimenzionalni morfološki prikaz promjena. Prvi klinički primjenjiv CT uređaj razvio je 1972. godine engleski elektroinženjer Sir Godfrey Hounsfield, koji je zajedno sa Allanom McLeodom Cormackom, južnoafričkim fizičarem, tvorcem ideje ovakve upotrebe X-zračenja, podijelio Nobelovu nagradu za medicinu za razvoj kompjuterizirane tomografije. Bit kompjuterizirane tomografije je u usporednim i brojnim mjerenjima koeficijenta apsorpcije određenog presjeka jednog ili više organa kroz koje prolaze rendgenske zrake u vrlo uskom snopu i iz različitih kutova. Nakon prolaska kroz organe dobivaju se oslabljeni rendgenski zraci koje registriraju i mjere pravilno raspoređeni detektori. Kolika će biti apsorpcija rendgenskih zraka zavisi od debljine sloja, gustoće tkiva i njihovog rednog broja u periodnom sustavu elemenata. Kod CT nema superpozicije tkiva. Kompjuterizirana tomografija prikazuje i razliku u gustoći tkiva i apsorpciji rendgenskih zraka koja postoji unutar organskog tkiva, i između bolesnog i zdravog tkiva. Kod CT-a, rendgenska cijev i detektor se kreću transaksijalno normalno na pacijentovu uzdužnu Z-os, dajući tako transverzalni presjek regije od interesa.

3.2.4.1. Generacije CT uređaja

Tehnološki razvoj CT uređaja ogleda se u njegovim brojnim generacijama. Prva EMI generacija CT uređaja je sadržala samo jedan detektor, kretanje je bilo translacijsko-rotaciono i zahtijevalo je mnogo vremena (oko 5 min.) za jedno snimanje, a pacijent je morao da bude nepomičan za to vrijeme, što je bilo za njega neudobno. Da bi se skratilo vrijeme skeniranja uveden je sistem od više detektora koji su međusobno pomaknuti za mali kut u snopu rendgenskih zraka u ravnini sloja. Ovo je karakteristika CT uređaja druge generacije. I dalje se sistem kretao translacijsko-rotaciono. Treća generacija CT uređaja se zasniva samo na rotacijskom kretanju sistema. Rendgenska cijev je smještena u kružnom okviru, gentriju, nasuprot nizu detektora. Ukinuto je translacijsko kretanje, a snop rendgenskih zraka proširen je i obuhvaća cijeli sloj (presjek) objekta. Četvrta generacija CT uređaja ima po punom krugu ravnomjerno raspoređene detektore koji su nepokretni. Kreće se samo rendgenska cijev i to unutar detektorskog kruga. Prvotno su to bili CT uređaji s rotirajućom rendgenskom cijevi i stacionarnim detektorima. Spiralni CT uređaji unaprijedili su kliničku primjenu npr. volumno skeniranje tijekom jednog udaha bez propuštenih lezija. Također je povećana udobnost za pacijenta i smanjeni su artefakti uslijed pomicanja, tako da su osnovne karakteristike CT uređaja 5. generacije bile subsekundno vrijeme rotacije i kontinuirana volumna akvizicija. Multidetektorski CT (MSCT) koristi više detektorskih redova duž Z-osi odnosno duž pacijenta (longitudinalni pravac, pod pravim kutom na aksijalnu ravninu CT-a). Veliki broj detektorskih redova prikuplja podatke koji se mogu kombinirati kao da su prikupljeni s jednog detektora, što predstavlja veliku prednost MSCT. Pojam “kanal” predstavlja najmanju detektorsku jedinicu u smjeru Z-osi, s koje se mogu nezavisno prikupljati podaci. Svaki kanal prikupi dovoljno podataka za stvaranje jednog aksijalnog presjeka. MSCT uređaji omogućavaju brzo prikupljanje podataka iz snimanog dijela tijela uz manje opterećenje rendgenske cijevi, a time skraćuju i vrijeme ekspozicije. Njihova prednost se vidi i u tome što omogućavaju snimanje specifičnih anatomskih dijelova s tanjim presjecima, što značajno poboljšava prostornu rezoluciju u longitudinalnom smjeru.

3.2.4.2. Primjena ionizujućeg zračenja u medicini

Ionizujuće zračenje, koje se svakodnevno koristi za preglede pacijenata širom svijeta, bilježi rastući trend (66). Medicinska primjena zračenja čini više od 99,9% umjetnih izvora zračenja kojima je izložena svjetska populacija. Broj medicinskih procedura koje koriste ionizujuće zračenje povećao se oko 1.7 milijardi u 1980. godini do skoro 4 milijarde u 2007. godini (66). Kategorije procedura koje koriste zračenje su sljedeće: dijagnostička radiologija (radiografske, fluoroskopske procedure, dijagnostička kompjuterizirana tomografija (CT), fluoroskopske ili CT vođene interventne procedure), nuklearna medicina (primjena radiofarmaka za dijagnostičke ili terapijske svrhe), radioterapija (tele- i brahiterapija). Primjenjuje se u više od 10 milijuna dijagnostičkih radioloških procedura, aproksimativno u 100 000 dijagnostičkih procedura nuklearne medicine, i u 20 000 radioterapijskih i terapijskih procedura nuklearne medicine (66).

3.2.4.3. Osnovni principi zaštite od zračenja CT-a

Sustav zaštite od ionizujućeg zračenja ima različite oblike, koje ovise o vrstama izvora zračenja i prirode ljudskih aktivnosti koje dovode do izlaganja ionizujućim zračenjima. Glavni značaj je smanjenje nepotrebnog izlaganja, što se postiže primjenom tri osnovna principa zaštite od zračenja:

1. opravdanost pregleda:

- a. upućivanje pacijenata (na osnovu različitih kriterija)
- b. procjena opravdanosti

2. optimizacija:

- a. oprema
- b. svakodnevno praćenje

3. ograničavanje individualnih doza i rizika (ne vrijedi za medicinsko izlaganje)

3.2.4.4. Osnovni dijelovi CT uređaja i nastanak X- zraka

Osnovni dijelovi CT uređaja su:

- kućište s rendgenskom cijevi, detektorima i postoljem
- pokretni ležaj za pacijenta
- visokonaponski generator
- upravljačka i evaluacijska konzola s memorijom, monitorom, sustavom za prenošenje slike.

Gentri ili kućište predstavlja baznu jedinicu svakog CT uređaja i na sebi sadrži rendgensku cijev s detektorima. To je rotirajući prsten velikog radijusa sa sustavom hlađenja i sustavom prijenosa signala s detektora do analogno-digitalnog (A/D) konvertora. Kod većine CT uređaja ima promjer 70 cm. Ipak, površina koja se koristi za mjerenje atenuacijskih koeficijenata je manja i iznosi od 50 do 55 cm. Na gentriju se nalaze laserski sustavi za precizno pozicioniranje pacijenta. Gentri sa svojim sadržajem (rendgenskom cijevi i detektorima) može ostvariti nagib od 0° do $+30^\circ$ i od 0° do -30° . Rendgenska cijev je najvažniji dio CT uređaja koja služi za dobivanje dobre i korisne slike. Rendgenske cijevi koje se koriste u modernim CT uređajima se zasnivaju na istom principu modela koje je koristio Röntgen na kraju 19. stoljeća.

To je staklena vakuumska (5-10 mbar) cijev dužine 20 do 25 cm, a promjera 15 cm, umetnuta u zaštitni metalni omotač. Unutar cijevi nalaze se dvije elektrode i to: katoda u obliku čašice spojena s negativnim polom nisokonaponskog generatora, anoda u obliku tanjurića ili diska spojena s pozitivnim polom visokonaponskog generatora. Katoda se sastoji od žarne niti, čašice za fokusiranje i napajanja. Izvor napajanja katode je relativno niskog napona u odnosu na napone koji se koriste za proces dobivanja rendgenskih zraka.

Anoda je pozitivna elektroda koju u suštini sačinjava materijal s kojim se sudaraju elektroni katode, odnosno anoda je mjesto nastanka rendgenskih zraka. U rentgenskoj cijevi smještena je nasuprot katode (antikatoda). U većini modernih rentgenskih cijevi građena je iz legure volframa i renija debljine 1-2 mm koja je na disku građenom od molibdena (jer ima visoki toplinski kapacitet) i grafita.

Za razliku od ostalih dijagnostičkih metoda u kojima se koriste X-zrake, CT je najzahtjevnija zbog većih termalnih opterećenja. Kod ranijih generacija je snimanje

trajalo mnogo duže, a jedan od razloga je bilo i hlađenje anode. Kod novijih generacija je ta pauza smanjena na minimum, razvojem materijala od kojih se prave anode i načinom hlađenja. Rendgenska cijev kod konvencionalnih CT uređaja mogla je da bude u upotrebi 1000 sati, a danas, s razvitkom tehnologije od 10 000 do 40 000 radnih sati. Uobičajene vrijednosti snage koju ostvaruju rendgenske cijevi su od 20 kW do 150 kW s voltažom od 80 kV do 140 kV, strujom do 800 mA.

Detektori ima specijalnu ulogu u konstrukciji CT komponenata, jer upravo on pretvara X-zrake različitog intenziteta u električni signal. Kod CT- a, kao i kod ostalih digitalnih tehnika, dobivena slika je proizvod višestrukog detektiranja, mjerenja i izračunavanja digitalnih informacija. Ovisno o uređaju, detektora ima od 300 do 1000. Detektori registrišu snop rendgenskih zraka koje prolaze kroz tijelo i pretvaraju ga u električni signal pomoću kojeg se rekonstruira slika. Smješteni su u obliku kružnog luka, poznatijeg pod nazivom detektorska banana. Građeni su od scintilacijskog kristala i fotodiode. Dvije su vrste detektora: scintilacijski i plinski detektori. Kod scintilacijskih detektora potrebna je manja doza zračenja, niži napon ali su osjetljiviji na temperaturne promjene. Plinski detektori rade na principu ionizacije, potreban im je visok napon te slabije detektiraju rendgensko zračenje. Općenito detektori rade po principu scintilacije. Količina apsorbirane energije rendgenskog zračenja proporcionalna je količini emitiranog svjetla. Unatoč velikoj sposobnosti apsorpcije rendgenskih zraka (90%), efikasnost detektora je mala (45–55%). Razlog tome je slobodan prostor između detektora. Napretkom tehnologije taj problem se rješava prilagodbom širine snopa rendgenskih zraka.

Stol je dizajniran tako da može izdržati težinu pacijenta do oko 200 kg, a specijalni CT uređaji i do 270 kg, uz preciznost pomicanja od 1-2 mm. Oni se izrađuju od ugljičnih vlakana, sa što manjim atenuacijskim koeficijentom, kako ne bi utjecali na mjerenje. Dužina stola iznosi i do 200 cm.

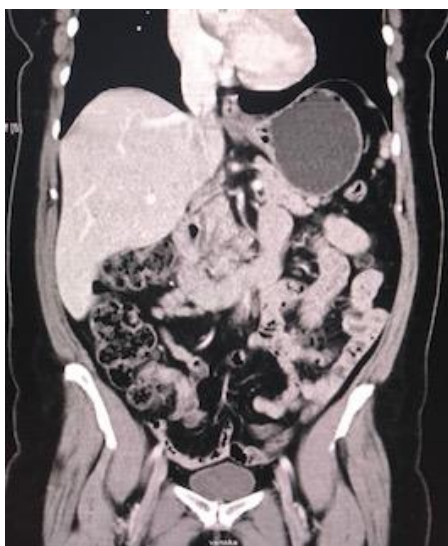Glavni dijelovi generatora su: visokonaponski transformator, brojni manji transformatori i sklopke, neophodni za neometan rad aparata. Visokonaponski generator prima naizmjeničnu električnu energiju iz gradske mreže i transformira je u jednosmjernu struju visokog napona koja je potrebna za rad rendgenske cijevi, najčešće od 80 do 140 kV. Električna energija se prenosi preko slip – ring veze, kako bi se

smanjila mogućnost električnog iskrenja između visokonaponskih prenosnika u gentriju uređaja.

3.2.4.5. Nastajanje CT slike

Princip rada temelji se na slabljenju (atenuaciji) rendgenskih zraka prolaskom kroz snimani dio tijela, do čega dolazi zbog apsorpcije i rasapa energije rendgenskih zraka. To slabljenje rendgenskih zraka se izražava tzv. koeficijentom apsorpcije, a on ovisi o atomskom broju i elektronskoj gustoći tkiva, te energiji rendgenskih zraka. Što je veći atomski broj i gustoća elektrona snimanog tkiva, to je veći koeficijent apsorpcije. Nakon prolaska kroz tkiva različitih organa, oslabljeno zračenje pada na detektore koji ga pretvaraju u električne signale proporcionalne atenuaciji snimanog objekta. Iz niza takvih projekcija nastalih za vrijeme rotacije rendgenske cijevi i detektora, složenim matematičkim algoritmima uz pomoć računala rekonstruira se slika objekta i prikazuje na ekranu u obliku matrice slike sastavljene od pixela. Za razliku od konvencionalnog rendgenskog filma koji ima slabu kontrastnu rezoluciju (mali raspon stupnjeva zacrtnjenja na "sivoj skali"), kontrastna rezolucija CT-a je visoka, jer se kod snimanja tankih slojeva tijela (obično u rasponu od 1- 10 mm debljine) izbjegava superpozicija normalnih i patoloških tkiva izvan odabranog sloja. Osjetljivost CT-a u detekciji intenziteta rendgenskih zraka nakon prolaska kroz tijelo pacijenta je za oko 100 puta veća u odnosu na konvencionalni rendgenski film. To je ujedno i glavna karakteristika kompjutorizirane tomografije, jer omogućava dosta precizno mjerenje atenuacije rendgenskih zraka prolaskom kroz određeni dio tijela. Ta se atenuacija izražava brojem atenuacije ili CT brojem, koji je u čast izumitelja kompjutorizirane tomografije nazvan Hounsfieldovom jedinicom (HU, Hounsfield unit). Raspon mjerljivih stupnjeva atenuacije je od -1 000 do + 3 000 jedinica. Atenuacijski broj za vodu je 0, plin -1 000, mast -100, parenhimatozne organe 40-80, a za koštano tkivo 800-3 000 Hounsfieldovih jedinica. Najnoviji CT uređaji imaju proširenu skalu CT atenuacije u rasponu od -10 000 do +30 000 HU (koristi se za bolji prikaz metalnih implantata, umjetni kukovi i sl.) Parcijalni volumni efekt je efekt mjerenje koji nastaje kada se uz željeno mjereno područje može zahvatiti okolno tkivo te se mogu dobiti lažne vrijednosti gustoće. Gore je navedeno kako se dobiva numerička (digitalna) slika objekta, koja se elektronski

prenosi u računalo. Rekonstrukcija slike, zapravo, predstavlja matematički algoritam, pomoću koga se dobiva dvodimenzionalna raspodjela koeficijenta atenuacije izračunatih iz dovoljnog broja projekcija. Kod suvremenih CT uređaja upotrebljava se algoritam koji se zasniva na Fourier-ovim transformacijama. Radi odstranjivanja međusobnog utjecaja okolnih elemenata (piksela) koriste se specijalne matematički matrice, čime se uklanjaju neoštine. Po završetku izračunavanja pristupa se elektronskom određivanju stupnja zacrnjenja za svaki element matrice, razmjerno izračunatim vrijednostima. Računalo je neophodno za simultano rješavanje velikog broja jednažbi na kojima se zasniva rekonstrukcija slike.



Slika 11. Kompjuterizirana tomografija (CT)

U analizi dosadašnjih istraživanja CT-om na temu promjena promjera žučnih vodova nakon kolecistektomije Co Cs i sur. (67) istraživali su vidljivost i promjer žučovoda CT-om, utvrdili su da je žučovod vidljiv kod 45-66% pacijenata, da je bolje vidljiv nakon kolecistektomije (kod 87% pacijenata), te da je promjer žučovoda širi nakon kolecistektomije. McArthur i sur. (68) objavili su retrospektivnu studiju kompjuteriziranom tomografijom kojim su utvrdili da dolazi do dilatacije žučovoda nakon kolecistektomije, kao i da se promjer žučovoda povećava s dobi. Landry i sur. (69) objavili su studiju da se promjer žučovoda povećava nakon kolecistektomije i s dobi.

3.2.5. Magnetska rezonancija (MR)

Magnetska rezonancija je slikovna tehnika koja se koristi primarno u medicini za dobivanje visoko kvalitetnih slika presjeka unutrašnjosti tijela. Slikovni prikaz magnetskom rezonancijom (en. MRI = magnetic resonance imaging) temeljena je na principu magnetske rezonancije (MR), koja je kao spektroskopska tehnika dugo vremena u uporabi u znanstvenim područjima otkrivanja precizne strukture tvari. Fenomen magnetske rezonancije (MR) otkrili su 1946. godine neovisno dvojica fizičara Bloch i suradnici na Stanfordu, te Purcell i suradnici na Harvardu. Za to veliko otkriće dva su fizičara dobila Nobelovu nagradu 1952. godine. Zahvaljujući kemijskom pomaku (engl. chemical shift) koji je popratna pojava magnetske rezonancije, to otkriće i metoda sve do sredine 70-ih ostali su u rukama fizičara i kemičara i služili su za analizu tvari u analitičkoj kemiji i biokemiji. Uobičajeno su se ovaj fenomen i metoda koja se na njemu bazirala nazivali nuklearna magnetska rezonancija (NMR).

Danas se u anglosaksonskoj literaturi u medicinskoj primjeni ili u gotovo svojoj svjetskoj literaturi gotovo isključivo koristi kratica MRI od engl. naziva Magnetic Resonance Imaging.

Kod magnetske rezonancije koristimo se elektromagnetskim valovima (em-valovi), ali za razliku od CT-a gdje koristimo em-valove vrlo visoke energije (frekvencija 10⁵–10⁶ MHz), koji ioniziraju atome i molekule na koje nailaze na svom putu (otuda visoka štetnost izlaganju rengenkom zračenju), ovdje se koristimo em-valovima vrlo niske energije koji su daleko od granice ionizacijskih energija i u interakciji s jakim magnetskim poljem daju sliku po volji izabrane ravnine tijela odnosno organa. Važno je uočiti da se kod snimanja MR-om koristimo em-valovima u području radiovalova odnosno em-valova frekvencije 20–100 MHz. Budući da je proces dobivanja slike prilično kompliciran nužno je za potpuno razumijevanje tog procesa poznavati neke osnovne matematičko-fizikalne principe, kao što su prirodna eksponencijalna funkcija, trigonometrijske funkcije te neke dijelove diferencijalnih jednadžbi, odnosno funkcija integracije. Posebno važni dio razumijevanje nastanka slike je poznavanje osnova Fourier-ove transformacije. Fourier-ova transformacija je matematička tehnika konverzije podataka iz jedne domene u drugu, u ovom slučaju vremenske u frekventnu domenu i obrnuto. Osim toga temeljno poznavanje nekih

dijelova kvantne fizike olakšava razumijevanje procesa apsorpcije em-valova te njihove emisije iz tijela. Protoni, elektroni, i neutroni posjeduju spin. Pojedinačni nespareni elektroni, protoni, i neutroni posjeduju spin iznosa $\pm 1/2$. Ako se u jezgri nalaze dva ili više parnih čestica sa spinom suprotnog smjera (predznaka) dolazi do međusobnog sparivanja i do eliminacije zapazivog učinka pojedinačnog spina. Zato se pri snimanju MR koristimo jezgrama s neparnim brojem nukleona (protoni i neutroni zajedno). Izlaganje em-valovima niske energije, slično kao kod ultrazvuka, dovodi do minimalnog odlaganja energije u tkivu koje snimamo (lokalni porast temperature tkiva) no po svim dosadašnjim saznanjima ova metoda snimanja ljudskog tijela i pojedinih organa je sasvim sigurna i nije štetna za ljudsko zdravlje. Na području Europe ograničenja jakosti polja ne postoje pa se na nekoliko mjesta u Europi koriste i jača polja od 3.0 T odnosno 4.0 T. Uobičajeno je da su takvi uređaji instalirani u istraživačkim središtima i rabe se pod odgovarajućim nadzorom znanstvenih timova i posebno educiranog osoblja.

3.2.5.1. Podjela MR uređaja

Prema snazi magnetskog polja koga razvijaju, MR uređaji često se okvirno dijele na uređaje:

1. niske snage 0.1- 0.3 T
2. srednje snage 0.5 - 1 T
3. visoke snage 1.5 - 4 T

Prema načinu konstrukcije i tehničkim karakteristikama dijele se na:

1. permanentne
2. rezistentne
3. supravodljive.

Rezistentni magneti danas se vrlo rijetko rabe i više su od povijesnog značaja jer su ih gotovo u potpunosti potisnuli supravodljivi uređaji. Permanentni magneti imaju svoju primjenu posebno kod specijaliziranih uređaja (engl. dedicated) niske snage za snimanje pojedinih segmenata muskuloskeletnog sustava. Prednost permanentnih uređaja je vrlo niska cijena održavanja i lagana mogućnost konstrukcije otvorenih sustava. Takvi otvoreni sustavi danas se sve više koriste kod izvođenja operativnih

zahvata pod izravnom kontrolom slike i tada govorimo o intervencijskim MR uređajima. Osnovni nedostatak permanentnih magneta je da imaju ograničenu snagu magnetskog polja (maksimum je oko 0.3 T). Ova snaga polja omogućava dovoljnu anatomsku razlučivost u mnogim situacijama, ali je nedovoljna za cijelu seriju metoda koje su danas razvijene i postale su rutinski dio neuroradioloških pretraga. Supravodljivi uređaji konstruirani su zahvaljujući potpunom odsustvu otpora tijekom struje kroz neke legure (niobium/ titanium, Nb/Ti) ako se te legure nalaze na vrlo niskim temperaturama (temperature blizu apsolutne nule, 273,16 °C). Ti supravodljivi uređaji omogućuju razvijanje magnetskog polja vrlo širokog raspona od 0.5 pa sve do 14 T. U dijagnostičke svrhe najčešće se rabe uređaji snage između 0.2-2.0 T. Uporaba uređaja snage veće od 4.0 T kod snimanja ljudi ograničena je na istraživačke institucije i bolnice koje se nalaze u sklopu takvih istraživačkih centara. Postoji izravna ovisnost maksimalne prostorne rezolucije i jačine magnetskog polja. Tako se npr. uporabom magnetskih polja više od 6.0 T približavamo mikroskopskoj rezoluciji i tada s pravom govorimo o magnetskoj mikroskopiji. Negativna strana uporabe vrlo jakih magnetskih polja je vrlo visoka cijena takvih uređaja te također visoka cijena održavanja zbog znatne potrošnje tekućeg helija koji koristimo za održavanje fenomena supravodljivosti. Dodatni razlozi vrlo visoke cijene MR uređaja su prirodno vrlo slabi signal koji treba snimiti (treba imati vrlo snažna i vrlo precizna pojačala). Vremenska ovisnost rada pojedinih komponenti i njihova brzina predstavljaju poseban problem pri tehničkoj izvedbi strujnih vodiča. Osim toga potrebna je vrlo precizna karakterizacija signala, i to njegovog iznosa, frekvencije i faze te njegovo precizno prostorno lociranje.

3.2.5.1. Dijelovi MR uređaja

Bez obzira osnovnu tehnološku izvedbu, svaki MR uređaj se sastoji od nekoliko podsustava:

1. Magnet
2. Gradijentne zavojnice i gradijentna pojačala (engl. gradient coil & amplifier)
3. Radiofrekventne zavojnice i radiofrekventna pojačala (engl. coil & amplifier)
4. Računalni i elektronički sustav

Sam magnet izgrađen je tako da se formira prostor s homogenim magnetskim poljem. Obično je to magnetski tunel (engl. bore tube) oko koga su gusto namotani cilindrični supravodljivi navoji kroz koje protječe vrlo jaka električna struja koja stvara homogeno magnetsko polje unutar tunela. Unutrašnji promjer magnetskog tunela mora biti dovoljno velik da u njega stanje ljudsko tijelo (50-80 cm), a dužina tunela je 1-2 m. Unutar tunela nalazi se homogeno magnetsko polje (B_0 polje), koje može biti različite snage, od 0,2 do 3 T. Tijelo uvučeno u takvo snažno magnetsko polje reagira tako da nastaje privremena slaba neto tkivna magnetizacija koja može poslužiti za dobivanje slike pojedinog dijela tijela. Gradijentne zavojnice i gradijentna pojačala kreiraju vremenski izmjenjiva gradijenta magnetska polja unutar magnetskog tunela koja su nužna za izbor sloja snimanja, određivanje njegove debljine te za fazno i frekventno lociranje izvora signala radiofrekventne zavojnice i radiofrekventna pojačala (engl. RF coil) služe kao izvor i/ili prijammnik em-valova (RF val, B_1 polje) u frekventnom opsegu radio valova. Ove RF zavojnice predaju/primaju energiju na točno određenoj Larmorovoj frekvenciji u izabranom sloju tkiva i tako pobuđuju prijelaz protona vodika (H^+) iz jednog u drugo spinsko stanje, što omogućuje nastanak MR signala. Osim jezgre vodika, mogu rezonirati i druge jezgre koje imaju neparni broj nukleona, no danas se u dijagnostičkoj praksi gotovo isključivo koriste uređaji koji se baziraju na rezonanciji jezgri vodika (H^+) Računalni sustav obično se sastoji od jednog snažnog računala (posebni numerički brzi procesori) i jedne ili više radnih stanica za obradu i pohranjivanje slika. Operativni sustav računala ima ulogu kontrole rada svih pojedinih komponenti sustava i generiranje parametara koji određuju vrstu dobivene slike, a koje jednim imenom nazivamo pulsni slijed (engl. pulse sequence).

3.2.5.3. Fizikalne osnove MR signala

Svaki atom se sastoji od jezgre (nosilac mase i pozitivnog naboja) i elektronskog omotača (nosilac negativnog naboja). Pri snimanju uz pomoć magnetske rezonancije koristimo se jezgrom. Svaka jezgra koja u sebi nosi neparni broj nukleona (jednim imenom protoni i neutroni) posjeduje svoj vlastiti magnetski moment (m) i malo magnetsko polje koje okružuje tu jezgru te može poslužiti kao izvor signala. Uglavnom se MR uređaji u dijagnostičkoj primjeni koriste rezonancijom jezgre vodika H^+ u

snažnom magnetskom polju. Da bismo pobudili jezgru vodika na rezonanciju, moramo je stimulirati em-valom točno određene frekvencije koja je jednaka tzv. Larmorovoj frekvenciji.

Gašenjem RF polja transverzalni magnetski vektor precesira oko glavnog magnetskog polja na Larmor frekvenciji. Sva tkiva se međusobno razlikuju po brzini nestanka transverzalne magnetizacije i brzini povratka longitudinalne magnetizacije te se ta osobina iskorištava kao izvor kontrasta. Izvor razlike intenziteta signala (kontrasta) kod MR snimanja može biti višestruk, a najvažniji su :

1. protonska gustoća (broj jezgri H+ po jediničnom volumenu, voxelu)
2. T1 relaksacijsko vrijeme
3. T2 relaksacijsko vrijeme
4. neki fiziološki parametri (tijek krvi, pO₂, itd)

Svako tkivo u tijelu ima svoje normalne vrijednosti vremena relaksacije T1 i T2. Vrijednosti T1 i T2 sadrže podatke o kemijskoj okolini promatranih jezgara. Ako se pri patološkoj promjeni mijenja i kemijski sastav tvari, mijenjaju se i vremena relaksacije T1 i T2.

Četiri su osnovne tehnike magnetne rezonancije na uzorku koji je definiran brojem voxela po osima x, y i z (ukupni broj voxela: nX nY nZ):

1. Tehnika prikupljanja podataka "točku po točku" (voxel po voxel)
2. Tehnika prikupljanja podataka "linija po liniju"
3. Dvodimenzionalna (2D) tehnika: opaža u jednom mjerenju čitavu ravninu voxela
4. Trodimenzionalna (3D) tehnika: omogućuje simultano opažanje cijelog uzorka

Magnetna rezonancija je metoda prikupljanja podataka o parametrima za svaki voxel pojedinačno. Ti se podaci zatim računalno obrađuju. Nakon računalne obrade prezentiraju se u jediničnim slikovnim elementima pixelima u vidu skale sivih intenziteta na ekranu monitora. Svakom pojedinačnom voxelu pridružen je jedan pixel. Intenzitet signala magnetne rezonancije iz volumnog elementa u uzorku ovisi o gustoći vodikovih jezgara, vremenima relaksacije T1 i T2 te o brzini protona. U praksi, kod analiziranja slike magnetne rezonancije, stupnjevi jačine signala izražavaju se kao jačina signala patološke promjene u odnosu na normalno tkivo odnosno pregledavani

organ. Načini snimanja magnetnom rezonancijom uključuju razne tehnike (pulsne sljedove) snimanja. Najčešće se koriste :

- pulsni slijed "zasićenje-oporavak" (eng. saturation recovery ili SR)
- pulsni slijed "inverzija-oporavak" (eng. inversion recovery ili IR)
- metoda spinskog odjeka (eng. spin echo ili SE)
- tehnike brzog snimanja smanjenim kutom odklona vektora makroskopske magnetizacije (eng. fast low angle shot technique flash).

FLASH tehnike su:

- gradient echo ili GE
- gradient echo rephasing ili GR

Da bi bilo koja od ovih tehnika bila definirana, potrebno je odrediti vremenske parametre pulsnog niza, a to su:

- Vrijeme ponavljanja slijeda (eng. time of repetition ili TR)
- Vrijeme odziva (eng. time of echo ili TE)
- Vrijeme inverzije (eng. time of inversion ili IR) postoji samo u IR pulsnom slijedu

3.2.5.4. Zavojnice

Vrše prihvatanje signala emitiranog od protona kod povratka iz pobuđenog stanja, dakle po prestanku djelovanja radiofrekventnog pulsa.

Koristi se nekoliko vrsta :

- a) površinske zavojnice (eng. surface coils) to su zavojnice koje su samo primaoci (eng. receiver) povratnog signala iz tkiva. U ovom slučaju odašiljač RF pulsa je poslan iz zavojnice za tijelo. Konstruirane su tako da odgovaraju pojedinim regijama na tijelu npr. zavojnice za glavu, za vratni dio kralježnice, za torakalnu ili lumbalnu kralježnicu, za rame, šaku, koljeno i dr. Što je zavojnica bliže tijelu, to će intenzitet signala biti kvalitetniji, a šum manji.
- b) zavojnice za tijelo (eng. body coils) ugrađene su u sam magnetni uređaj i koriste se kod snimanja većih regija npr. abdomena, zdjelice, prikaza cijele kralježnice. One potpuno okružuju tijelo tj. dio tijela koji se treba prikazati.

Zavojnice za tijelo su trajan dio skenera i ona je odašiljač (transmitter) za sve tipove pretraga.

3.2.5.5. Magnetsko rezonantna kolangiopankreatografija (MRCP)

Magnetsko rezonantna kolangiopankreatografija (MRCP) je neinvazivna tehnika za procjenu intrahepatičnih žučnih kanala, ekstrahepatičnog žučnog kanala i kanala gušterače (70).

Tehnika - Za razliku od konvencionalne endoskopske retrogradne kolangiopankreatografije (ERCP), MRCP ne zahtijeva primjenu kontrastnog materijala u duktalni sustav. Tako se izbjegavaju komplikacije povezane s endoskopskim postupcima i kontrastnim sredstvima. Međutim, MRCP ne dopušta intervencije kao što je vađenje kamenaca, umetanje stenta ili biopsija.

Od uvođenja MRCP-a 1991. godine tehnološke preciziranja učinile su to iznimno korisnim načinom u procjeni hepatobilijarnog stabla. Tehnika je inicijalno izvedena korištenjem jako T2-ponderiranih sekvenci pulsnih magnetske rezonancije. To je imalo učinak da stacionarna ili sporo tekuća tekućina unutar žučnih i gušteračnih kanala izgledaju jako svijetla u odnosu na intenzitet niskih signala koji proizvode susjedna čvrsta tkiva (71-73). Kanali se mogu vizualizirati iz više projekcija, čime dupliciraju kolangiografske slike neinvazivno. Međutim, ova je metoda bila ograničena u njenoj sposobnosti da detektira ne-proširene žučne kanale zbog niskog omjera signala i šuma i osjetljivosti na artefakte pokreta. Novije varijante magnetske rezonancije, uključujući brzu akviziciju s poboljšanjem opuštanja (RARE) i polu-Fourierovom akvizicijom turbo spin-echo (HASTE), pružaju vrhunske slike. Single-shot RARE i HASTE tehnike mogu se izvoditi u razdoblju zadržavanja daha uz vrijeme skeniranja od <20 sekundi.

Imaging protokoli - Optimalni protokol za izvođenje MRCP nije definiran, i dalje postoji varijacija u centrima. Kao opće pravilo, protokol ovisi o korištenju specifičnog magnetskog rezonancijskog magneta, uključujući njegovu snagu polja (npr., 1,5 prema 3T) i proizvođaču, kao i institucionalnom iskustvu i preferencijama. Međutim, svi protokoli pribavljanja dobivaju jako T2-ponderirane slike. Slike prikazane u volumenu mogu se koristiti za prikaz intra- i ekstrahepatičnih žučnih kanala.

Novije tehnike za smanjenje signala iz želuca i duodenuma, a time i povećanje vidljivosti bilijarnog stabla, bile su davanje jedne doze ranitidina 300 mg dva do tri sata prije studije (74). Osim toga, jedno je izvješće pokazalo da subkutana injekcija glukagona poboljšava vizualizaciju zajedničkog žučnog kanala i ampule Vateri tijekom MRCP bez ikakvih dokumentiranih štetnih učinaka (75).

Kontrastna sredstva - sa sve većom primjenom hepatotropnih kontrastnih sredstava, funkcionalni MRCP je opcija za različite kliničke pokazatelje. Hepatotropna kontrastna sredstva su djelomično izlučena kroz hepatobilijarni sustav, što omogućuje prikaz kontrastnog sredstva u bilijarnom stablu. Primjene funkcionalnih MRCP-a uključuju preoperativno bilijarno mapiranje i detekciju propusnosti žuči, kao i funkcionalnu procjenu bilijarne opstrukcije i akutnog kolecistitisa (76, 77).

Ograničenja - glavni potencijalni problemi s MRCP su artefakti slike i poteškoće u usklađenosti pacijenata. Slikovni predmeti mogu se proizvesti jakim signalom koji proizlazi iz stacionarne tekućine unutar susjednog duodenuma, divertikula dvanaesnika i ascitesa. Pored toga, lokalna područja atenuacije signala mogu biti uzrokovana metalnim klipsama postavljenim tijekom kolecistektomije, prijelaznim defektima uzrokovanim hepatalnom arterijom ili strikturama žučnih vodova (npr. u bolesnika s primarnim sklerozirajućim kolangitisom). Prisutnost metalnih vodova ili fragmenata isključuje bilo kakvu studiju magnetske rezonancije. MRCP ima nižu razlučivost od izravne kolangiografije i može propustiti manje kamence (<4 mm), male ampularne lezije, primarni sklerozirajući kolangitis i suženje žučnih vodova. MRCP također ima poteškoća s vizualizacijom sitnih kamenaca u gušteračnom kanalu. Osim toga, određene anatomske karakteristike ili poremećaji mogu oponašati opstrukciju žučnih vodova ili kamence u žučovodu. Mali kamen ne može se razlikovati od mulja, mucina, pa čak i krvi.

Magnetska rezonancijska kolangiopankreatografija (sl.12) omogućuje precizno prikazivanje i mjerenje žučnih kanala i kanala gušterače u 95% ispitivanja; također mogu biti vizualizirane anatomske varijante, kao što su pancreas divisum i cista koledokusa, te poremećaji kanala gušterače (71, 72). Tehnika je korisna za dokazivanje komunikacije između cisti i kanala gušterače i za procjenu prirode cista gušterače.

MRCP može identificirati veće intrahepatične i ekstrahepatične kanale u 83-100% bolesnika s normalnim promjerom kanala (78-80). Ima veću sposobnost prikaza

abnormalnih proširenih kanala i daje dijagnostički kolangiogram u 90-100% pacijenata; ona također otkriva stupanj opstrukcije u 80-100% slučajeva (81-84) i može imati ulogu u dijagnozi komplikacija bilijarnih stenoza (85). Sustavni pregled koji je obuhvatio ukupno 67 studija pokazalo je da je ukupna osjetljivost i specifičnost MRCP za dijagnosticiranje bilijarne opstrukcije bila 95-97% (86). Osjetljivost je bila niža za kamence (92%) i za zloćudne bolesti (88%). U randomiziranom ispitivanju, MRCP je imao visoku osjetljivost, ali nižu specifičnost za identifikaciju stenoza nakon transplantacije (87). Međutim, MRCP je morfološka anatomska tehnika koja ne prikazuje funkcionalne informacije, kao što je stupanj opstrukcije protoka, što se može vidjeti kod konvencionalne kolangiografije.

Uloga MRCP-a u dijagnostici i postupanju zloćudnim tumorom žučnog kanala još nije definirana. Vjerojatno će se pokazati korisnim neinvazivnim dodatkom za predstavljanje tehnika, budući da ima sposobnost procjenjivanja žučnih kanala iznad i ispod striktura, a istodobno identificira intrahepatične masivne lezije. Jedna je studija procijenila MRCP u 126 pacijenata s pretpostavljenom opstrukcijom žučnih kanala (81). Četrnaest je imalo malignu opstrukciju koju je dijagnosticirao MRCP u 12; pozitivna prediktivna vrijednost bila je 86%, a negativna prediktivna vrijednost bila je 98%. U ostalim studijama MRCP je imao ograničenu specifičnost u dijagnozi malignih stenoza (88).

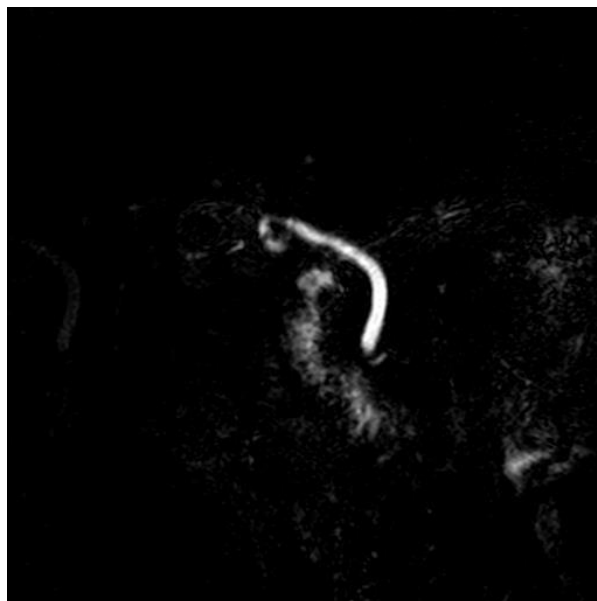
Više je studija uspoređivalo karakteristike ispitivanja MRCP s drugim načinima snimanja u otkrivanju koledoholitijaze. Kao opće pravilo, karakteristike ispitivanja MRCP-a izgledaju slične ERCP-u za otkrivanje koledoholitijaze (osjetljivost 80-100%, specifičnost 85-100%) (81-84, 89-91). U studiji (32 bolesnika sa sumnjom na bilijarni pankreatitis) osjetljivost transabdominalnog ultrazvuka, CT-a, MRCP-a, ERCP-a i intraduktalnog ultrazvuka bila je 20, 40, 80, 90 i 95 %, u usporedbi s ERCP-om s kojim je izvršena intervencija (ekstrakcija kamenca) kao referentnim standardom (92). Međutim, kao što je gore navedeno, karakteristike ispitivanja ovisile su dijelom o tehnikama snimanja, iskustvu, veličini kamenca i anatomske varijantama bilijarnog stabla. Osjetljivost MRCP-a za detekciju koledoholitijaze smanjena je s dilatiranim žučnim kanalima (73% za promjer žučnog kanala > 10 mm u odnosu na 89 % za male promjere žučnih kanala) u jednoj od gore navedenih studija (92). U prisustvu dilatiranog

žučovoda, MRCP ima 90-95% usklađenosti s ERCP-om u dijagnostici kamenja CBD-a promjera preko 4 mm (90, 91).

Kamenci veći od 4 mm se lako mogu vidjeti, ali se ne mogu razlikovati od defekata punjenja poput krvnih ugrušaka, tumora, mulja ili parazita (93). Drugi imitatori koledoholitijaze uključuju artefakte protoka, bilijarni zrak i pseudokamen u ampuli (94). Izbor postupka varira ovisno o kliničkom stanju i lokalnom dostupnosti. Na bolesnika s kolangitisom, na primjer, ERCP je poželjan jer dopušta terapijsko rješavanje opstrukcije. Međutim, MRCP se može izvesti ako kolangitis nije ozbiljan i rizik ERCP-a je visok. MRCP također može biti koristan nakon neuspješnog ili nepotpunog ERCP-a i kod snimanja žučovoda kod pacijenata koji su podvrgnuti laparoskopskoj kolecistektomiji (95). Endoskopski ultrazvuk može biti i opcija kod osoba koje se smatraju povećanim rizikom za ERCP.

MRCP može imati prednosti u usporedbi s ERCP-om u specifičnim postavkama, kao što su pacijenti koji imaju stenozu želuca ili duodenuma ili koji su imali kiruršku resekciju želuca i formiranje anastomoze (npr. Billroth II) ili duktalni poremećaj, što rezultira formiranjem kanala koje ERCP ne može procijeniti. Također se može koristiti za otkrivanje opstrukcije žučnih kanala koji se pojavljuje kao komplikacija kroničnog pankreatitisa. Post-ERCP pankreatitis korelira s opsegom duktalnog punjenja gušterače, što dodatno naglašava prednost MRCP za duktalni prikaz gušterače (96).

U maloj retrospektivnoj seriji koja je koristila ERCP kao zlatni standard za dijagnosticiranje duktalnog poremećaja, MRCP je ispravno identificirao u 21 od 23 bolesnika s duktalnim poremećajem (91% osjetljivosti) i osam od osam bolesnika s intaktnim kanalom (100% specifičnosti) (97).



Slika 12. Magnetsko rezonantna kolangiopankreatografija

Dosadašnja istraživanja MRCP-om rađena su na temu koledoholitijaze prije i nakon kolecistektomije, tako su Polistina i sur. (98) objavili studiju s usporedbom MRCP-a i EUS-a i ERCP-a u detekciji koledoholitijaze te utvrdili limitiranost MRCP-a za kamence manje od 5 mm u žučovodu. Singh i sur. (99) istraživali su dijagnostičku točnost MRCP-a s ultrazvukom i CT-om uz pomoć ERCP-a te objavili da je dijagnostička točnost MRCP-a (98%) u dijagnostici benignih i malignih bolesti relativno visoka (98% i 98%) u usporedbi s CT-om (82.86% i 91.43% u benignim i malignim promjenama retrospektivno) i UZV-om (88% i 88%). U dijagnostici benignih promjena MRCP je 100% osjetljiv u usporedbi s ultrazvukom (80.77%), koji je više osjetljiv od CT-a (54.55%). U dijagnostici malignih promjena MRCP je više osjetljiv (95.83%) u usporedbi s CT-om (91.67%), koji je više osjetljiv nego ultrazvuk (79.17%). Peng i sur. (100) analizirali su promjer žučovoda u populaciji MRCP-om te su utvrdili da se promjer povećava s dobi.

4.ZAKLJUČAK

Većina studija na temu promjena promjera žučnih vodova nakon kolecistektomije je ultrazvučna, što je i razumljivo zbog široke dostupnosti i neinvazivnosti pretrage. Veliki broj ultrazvučnih studija su potvrdile ali i opovrgnule tezu o postkolecistektomičnoj dilataciji žučovoda. Prijeporni rezultati mogu se tumačiti i niskom osjetljivošću ultrazvuka u odnosu na druge radiološke tehnike kao što su EUS, MRCP i ERCP. U studijama CT-om koji također ima nisku osjetljivost također su vidljivi prijeporni rezultati. Najmanji broj studija izveden je tehnikama koje imaju veliku osjetljivost, ERCP-om zbog invazivnosti pretrage te EUS-om i MRCP-om zbog manje dostupnosti i cijene pretrage, rezultati tih studija govore u prilog postkolecistektomične dilatacije. Potrebna su daljnja istraživanja s visokom metodološkom kvalitetom za potvrdu postkolecistektomične dilatacije žučovoda.

5.POPIS LITERATURE

1. R O. D'une disposition sphincter special de l'ouverture du canal cholodoque. Arch Ital Biol 1887. p. 317-22.
2. Judd E. Condition of the common duct after cholecystectomy. Journal of the American Medical Association. 1923;81(9):704-9.
3. Mahour GH, Wakim KG, Ferris DO, Soule EH. Canine Common Bile Duct - Chronologic Changes In Caliber After Cholecystectomy. Archives of Surgery. 1969;98(2):239-&.
4. Mueller PR, Ferrucci JT, Jr., Simeone JF, Wittenberg J, vanSonnenberg E, Polansky A, et al. Postcholecystectomy bile duct dilatation: myth or reality? AJR Am J Roentgenol. 1981;136(2):355-8.
5. Graham MF, Cooperberg PL, Cohen MM, Burhenne HJ. The Size Of The Normal Common Hepatic Duct Following Cholecystectomy - An Ultrasonographic Study. Radiology. 1980;135(1):137-9.
6. Chawla S, Trick WE, Gilkey S, Attar BM. Does Cholecystectomy Status Influence the Common Bile Duct Diameter? A Matched-Pair Analysis. Digestive Diseases and Sciences. 2010;55(4):1155-60.
7. Feng B, Song Q. Does the common bile duct dilate after cholecystectomy? Sonographic evaluation in 234 patients. AJR Am J Roentgenol. 1995;165(4):859-61.
8. Hammarstrom LE, Holmin T. Is there a significant increase in bile duct width after cholecystectomy? Scandinavian Journal of Gastroenterology. 1997;32(10):961-4.
9. Majeed AW, Ross B, Johnson AG. The preoperatively normal bile duct does not dilate after cholecystectomy: results of a five year study. Gut. 1999;45(5):741-3.
10. Al-Jundi W, Cannon T, Antakia R, Anoop U, Balamurugan R, Everitt N, et al. Percutaneous cholecystostomy as an alternative to cholecystectomy in high risk patients with biliary sepsis: a district general hospital experience. Annals of the Royal College of Surgeons of England. 2012;94(2):99-101.
11. Matcuk GR, Grant EG, Ralls PW. Ultrasound Measurements of the Bile Ducts and Gallbladder. Ultrasound Quarterly. 2014;30(1):41-8.

12. McArthur TA, Planz V, Fineberg NS, Tessler FN, Robbin ML, Lockhart ME. The common duct dilates after cholecystectomy and with advancing age: reality or myth? *J Ultrasound Med.* 2013;32(8):1385-91.
13. Park SM, Kim WS, Bae IH, Kim JH, Ryu DH, Jang LC, et al. Common bile duct dilatation after cholecystectomy: a one-year prospective study. *J Korean Surg Soc.* 2012;83(2):97-101.
14. Daradkeh S, Tarawneh E, Al-Hadidy A. Factors affecting common bile duct diameter. *Hepato-Gastroenterology.* 2005;52(66):1659-61.
15. Kratzer W, Wahl S, Vonend C, Schmidt SA, Öztürk S, Hänle MM, et al. Caliber of the common bile duct: effect of cholecystectomy and other factors in a ultrasonographic study of 8534 patients. *Z Gastroenterol.* 2015;53(10):1161-6.
16. Puri SK, Gupta P, Panigrahi P, Kumar N, Gupta S, Chaudhary A. Ultrasonographic evaluation of common duct diameter in pre and post cholecystectomy patients. *Trop Gastroenterol.* 2001;22(1):23-4.
17. McCune WS, Shorb PE, Moscovitz H. Endoscopic cannulation of the ampulla of Vater: a preliminary report. *Ann Surg.* 1968;167(5):752-6.
18. Shrikhande SV, Barreto SG, Goel M, Arya S. Multimodality imaging of pancreatic ductal adenocarcinoma: a review of the literature. *HPB (Oxford).* 2012;14(10):658-68.
19. Mercer S, Singh S, Paterson I. Selective MRCP in the management of suspected common bile duct stones. *HPB (Oxford).* 2007;9(2):125-30.
20. Gurusamy KS, Sahay S, Davidson BR. Three dimensional versus two dimensional imaging for laparoscopic cholecystectomy. *Cochrane Database Syst Rev.* 2011(1):CD006882.
21. Fasting S. [Risk in anaesthesia]. *Tidsskr Nor Laegeforen.* 2010;130(5):498-502.
22. Kim DC, Moon JH, Choi HJ. The role of endoscopic retrograde cholangiopancreatography at an academic medical center in the era of less-invasive diagnostic tools. *Expert Rev Gastroenterol Hepatol.* 2012;6(5):549-51.
23. Coté GA, Sherman S. Endoscopic palliation of pancreatic cancer. *Cancer J.* 2012;18(6):584-90.

24. Andriulli A, Loperfido S, Napolitano G, Niro G, Valvano MR, Spirito F, et al. Incidence rates of post-ERCP complications: a systematic survey of prospective studies. *Am J Gastroenterol*. 2007;102(8):1781-8.
25. Jeurnink SM, Steyerberg E, Kuipers E, Siersema P. The burden of endoscopic retrograde cholangiopancreatography (ERCP) performed with the patient under conscious sedation. *Surg Endosc*. 2012;26(8):2213-9.
26. Glomsaker T, Søreide K, Hoff G, Aabakken L, Søreide JA, group NGE. Contemporary use of endoscopic retrograde cholangiopancreatography (ERCP): a Norwegian prospective, multicenter study. *Scand J Gastroenterol*. 2011;46(9):1144-51.
27. Colton JB, Curran CC. Quality indicators, including complications, of ERCP in a community setting: a prospective study. *Gastrointest Endosc*. 2009;70(3):457-67.
28. Masci E, Rossi M, Minoli G, Mangiavillano B, Bianchi G, Colombo E, et al. Patient satisfaction after endoscopic retrograde cholangiopancreatography for biliary stones: a prospective multicenter study in Lombardy. *J Gastroenterol Hepatol*. 2009;24(9):1510-5.
29. Williams EJ, Taylor S, Fairclough P, Hamlyn A, Logan RF, Martin D, et al. Risk factors for complication following ERCP; results of a large-scale, prospective multicenter study. *Endoscopy*. 2007;39(9):793-801.
30. Bedard G, Zeng L, Zhang L, Lauzon N, Holden L, Tsao M, et al. Minimal important differences in the EORTC QLQ-C15-PAL to determine meaningful change in palliative advanced cancer patients. *Asia Pac J Clin Oncol*. 2016;12(1):e38-46.
31. Soehendra N, Reynders-Frederix V. Palliative bile duct drainage - a new endoscopic method of introducing a transpapillary drain. *Endoscopy*. 1980;12(1):8-11.
32. Laurence BH, Cotton PB. Decompression of malignant biliary obstruction by duodenoscopic intubation of bile duct. *Br Med J*. 1980;280(6213):522-3.
33. Siddiqui AA, Mehendiratta V, Jackson W, Loren DE, Kowalski TE, Eloubeidi MA. Identification of cholangiocarcinoma by using the Spyglass Spyscope system for peroral cholangioscopy and biopsy collection. *Clin Gastroenterol Hepatol*. 2012;10(5):466-71; quiz e48.
34. Baron TH, Saleem A. Intraductal electrohydraulic lithotripsy by using SpyGlass cholangioscopy through a colonoscope in a patient with Roux-en-Y hepaticojejunostomy. *Gastrointest Endosc*. 2010;71(3):650-1.

35. Richardson JF, Lee JG, Smith BR, Nguyen B, Pham KP, Nguyen NT. Laparoscopic transgastric endoscopy after Roux-en-Y gastric bypass: case series and review of the literature. *Am Surg*. 2012;78(10):1182-6.
36. Swahn F, Regnér S, Enochsson L, Lundell L, Permert J, Nilsson M, et al. Endoscopic retrograde cholangiopancreatography with rendezvous cannulation reduces pancreatic injury. *World J Gastroenterol*. 2013;19(36):6026-34.
37. Choi HJ, Moon JH, Ko BM, Min SK, Song AR, Lee TH, et al. Clinical feasibility of direct peroral cholangioscopy-guided photodynamic therapy for inoperable cholangiocarcinoma performed by using an ultra-slim upper endoscope (with videos). *Gastrointest Endosc*. 2011;73(4):808-13.
38. NIH state-of-the-science statement on endoscopic retrograde cholangiopancreatography (ERCP) for diagnosis and therapy. *NIH Consens State Sci Statements*. 2002;19(1):1-26.
39. Parra-Membrives P, Díaz-Gómez D, Vilegas-Portero R, Molina-Linde M, Gómez-Bujedo L, Lacalle-Remigio JR. Appropriate management of common bile duct stones: a RAND Corporation/UCLA Appropriateness Method statistical analysis. *Surg Endosc*. 2010;24(5):1187-94.
40. Cervantes J. Common bile duct stones revisited after the first operation 110 years ago. *World J Surg*. 2000;24(10):1278-81.
41. Heuer GJ. The Factors Leading to Death in Operations Upon the Gall-Bladder and Bile-Ducts. *Ann Surg*. 1934;99(6):881-92.
42. Ahlberg J, Sahlin S. [The still frustrating mysterious gallstone. A century of gallstone disease in Lakartidningen]. *Lakartidningen*. 2004;101(51-52):4238-41.
43. Archibald JD, Love JR, McAlister VC. The role of prophylactic cholecystectomy versus deferral in the care of patients after endoscopic sphincterotomy. *Can J Surg*. 2007;50(1):19-23.
44. Carroll BJ, Phillips EH, Daykhovsky L, Grundfest WS, Gershman A, Fallas M, et al. Laparoscopic choledochoscopy: an effective approach to the common duct. *J Laparoendosc Surg*. 1992;2(1):15-21.
45. Petelin JB. Laparoscopic approach to common duct pathology. *Surg Laparosc Endosc*. 1991;1(1):33-41.

46. Hunter JG. Laparoscopic transcystic common bile duct exploration. *Am J Surg.* 1992;163(1):53-6; discussion 7-8.
47. Cuschieri A, Lezoche E, Morino M, Croce E, Lacy A, Toouli J, et al. E.A.E.S. multicenter prospective randomized trial comparing two-stage vs single-stage management of patients with gallstone disease and ductal calculi. *Surg Endosc.* 1999;13(10):952-7.
48. Martin DJ, Vernon DR, Toouli J. Surgical versus endoscopic treatment of bile duct stones. *Cochrane Database Syst Rev.* 2006(2):CD003327.
49. Rosseland AR, Glomsaker TB. Asymptomatic common bile duct stones. *Eur J Gastroenterol Hepatol.* 2000;12(11):1171-3.
50. Schirmer BD, Winters KL, Edlich RF. Cholelithiasis and cholecystitis. *J Long Term Eff Med Implants.* 2005;15(3):329-38.
51. Riciardi R, Islam S, Canete JJ, Arcand PL, Stoker ME. Effectiveness and long-term results of laparoscopic common bile duct exploration. *Surg Endosc.* 2003;17(1):19-22.
52. Shojaiefard A, Esmailzadeh M, Ghafouri A, Mehrabi A. Various techniques for the surgical treatment of common bile duct stones: a meta review. *Gastroenterol Res Pract.* 2009;2009:840208.
53. Hauer-Jensen M, Kåresen R, Nygaard K, Solheim K, Amlie E, Havig O, et al. Predictive ability of choledocholithiasis indicators. A prospective evaluation. *Ann Surg.* 1985;202(1):64-8.
54. Hauer-Jensen M, Kåresen R, Nygaard K, Solheim K, Amlie E, Havig O, et al. Consequences of routine peroperative cholangiography during cholecystectomy for gallstone disease: a prospective, randomized study. *World J Surg.* 1986;10(6):996-1002.
55. Hauer-Jensen M, Karesen R, Nygaard K, Solheim K, Amlie EJ, Havig O, et al. Prospective randomized study of routine intraoperative cholangiography during open cholecystectomy: long-term follow-up and multivariate analysis of predictors of choledocholithiasis. *Surgery.* 1993;113(3):318-23.
56. Trondsen E, Edwin B, Reiertsen O, Fagertun H, Rosseland AR. Selection criteria for endoscopic retrograde cholangiopancreatography (ERCP) in patients with gallstone disease. *World J Surg.* 1995;19(6):852-6; discussion 7.

57. Moliver CL, Saltzstein EC. Common bile duct distensibility after cholecystectomy. *South Med J*. 1991;84(6):719-21.
58. Ecsedy G, Mundi B, Farkas I, Hüttl K, Fornet B, Antony A. [The diagnostic value of so-called "post-cholecystectomy bile duct dilatation"]. *Chirurg*. 1990;61(5):387-91.
59. Skordilis P, Mouzas IA, Dimoulios PD, Alexandrakis G, Moschandrea J, Kouroumalis E. Is endosonography an effective method for detection and local staging of the ampullary carcinoma? A prospective study. *BMC Surg*. 2002;2:1.
60. Rivadeneira DE, Pochapin M, Grobmyer SR, Lieberman MD, Christos PJ, Jacobson I, et al. Comparison of linear array endoscopic ultrasound and helical computed tomography for the staging of periampullary malignancies. *Ann Surg Oncol*. 2003;10(8):890-7.
61. Beger HG, Thorab FC, Liu Z, Harada N, Rau BM. Pathogenesis and treatment of neoplastic diseases of the papilla of Vater: Kausch-Whipple procedure with lymph node dissection in cancer of the papilla of Vater. *J Hepatobiliary Pancreat Surg*. 2004;11(4):232-8.
62. Maluf-Filho F, Sakai P, Cunha JE, Garrido T, Rocha M, Machado MC, et al. Radial endoscopic ultrasound and spiral computed tomography in the diagnosis and staging of periampullary tumors. *Pancreatology*. 2004;4(2):122-8.
63. Cannon ME, Carpenter SL, Elta GH, Nostrant TT, Kochman ML, Ginsberg GG, et al. EUS compared with CT, magnetic resonance imaging, and angiography and the influence of biliary stenting on staging accuracy of ampullary neoplasms. *Gastrointest Endosc*. 1999;50(1):27-33.
64. Tierney WM, Francis IR, Eckhauser F, Elta G, Nostrant TT, Scheiman JM. The accuracy of EUS and helical CT in the assessment of vascular invasion by peripapillary malignancy. *Gastrointest Endosc*. 2001;53(2):182-8.
65. Benjaminov F, Leichtman G, Naftali T, Half EE, Konikoff F. Effects of age and cholecystectomy on common bile duct diameter as measured by endoscopic ultrasonography. *Surgical Endoscopy and Other Interventional Techniques*. 2013;27(1):303-7.
66. Holmberg O, Czarwinski R, Mettler F. The importance and unique aspects of radiation protection in medicine. *European Journal of Radiology*. 2010;76(1):6-10.

67. Co CS, Shea WJ, Jr., Goldberg HI. Evaluation of common bile duct diameter using high resolution computed tomography. *J Comput Assist Tomogr.* 1986;10(3):424-7.
68. McArthur TA, Planz V, Fineberg NS, Berland LL, Lockhart ME. CT evaluation of common duct dilation after cholecystectomy and with advancing age. *Abdominal Imaging.* 2015;40(6):1581-6.
69. Landry D, Tang A, Murphy-Lavallee J, Lepanto L, Billiard JS, Olivie D, et al. Dilatation of the Bile Duct in Patients After Cholecystectomy: A Retrospective Study. *Canadian Association of Radiologists Journal-Journal De L Association Canadienne Des Radiologistes.* 2014;65(1):29-34.
70. Barish MA, Yucel EK, Ferrucci JT. Current concepts - Magnetic resonance cholangiopancreatography. *New England Journal of Medicine.* 1999;341(4):258-64.
71. Reinhold C, Bret PM. Current status of MR cholangiopancreatography. *American Journal of Roentgenology.* 1996;166(6):1285-95.
72. Reinhold C, Bret PM. MR cholangiopancreatography. *Abdominal Imaging.* 1996;21(2):105-16.
73. Wallner BK, Schumacher KA, Weidenmaier W, Friedrich JM. Dilated Biliary-Tract - Evaluation With MR Cholangiography With A T2-Weighted Contrast-Enhanced Fast Sequence. *Radiology.* 1991;181(3):805-8.
74. Bowes MT, Martin DF, Melling A, Roberts D, Laasch HU, Sukumar S, et al. Single dose oral ranitidine improves MRCP image quality: a double-blind study. *Clinical Radiology.* 2007;62(1):53-7.
75. Dalal PU, Howlett DC, Sallomi DF, Marchbank ND, Watson GMT, Marr A, et al. Does intravenous glucagon improve common bile duct visualisation during magnetic resonance cholangiopancreatography? Results in 42 patients. *European Journal of Radiology.* 2004;49(3):258-61.
76. Lee Y, Kim SY, Kim KW, Lee SS, Park SH, Byun JH, et al. Contrast-enhanced MR cholangiography with Gd-EOB-DTPA for preoperative biliary mapping: correlation with intraoperative cholangiography. *Acta Radiologica.* 2015;56(7):773-81.
77. Kantarci M, Pirimoglu B, Karabulut N, Bayraktutan U, Ogul H, Ozturk G, et al. Non-invasive detection of biliary leaks using Gd-EOB-DTPA-enhanced MR

cholangiography: comparison with T2-weighted MR cholangiography. *European Radiology*. 2013;23(10):2713-22.

78. Miyazaki T, Yamashita Y, Tsuchigame T, Yamamoto H, Urata J, Takahashi M. MR cholangiopancreatography using HASTE (half-Fourier acquisition single-shot turbo spin-echo) sequences. *American Journal of Roentgenology*. 1996;166(6):1297-303.

79. Hintze RE, Adler A, Veltzke W, AbouRebyeh H, Hammerstingl R, Vogl T, et al. Clinical significance of magnetic resonance cholangiopancreatography (MRCP) compared to endoscopic retrograde cholangiopancreatography (ERCP). *Endoscopy*. 1997;29(3):182-7.

80. Taylor ACF, Little AF, Hennessy OF, Banting SW, Smith PJ, Desmond PV. Prospective assessment of magnetic resonance cholangiopancreatography for noninvasive imaging of the biliary tree. *Gastrointestinal Endoscopy*. 2002;55(1):17-22.

81. Guibaud L, Bret PM, Reinhold C, Atri M, Barkun AN. Bile-Duct Obstruction and Choledocholithiasis - Diagnosis With MR Cholangiography. *Radiology*. 1995;197(1):109-15.

82. Becker CD, Grossholz M, Becker M, Mentha G, dePeyer R, Terrier F. Choledocholithiasis and bile duct stenosis: Diagnostic accuracy of MR cholangiopancreatography. *Radiology*. 1997;205(2):523-30.

83. Lomanto D, Pavone P, Laghi A, Panebianco V, Mazzocchi P, Fiocca F, et al. Magnetic resonance-cholangiopancreatography in the diagnosis of biliopancreatic diseases. *American Journal of Surgery*. 1997;174(1):33-8.

84. Varghese JC, Farrell MA, Courtney G, Osborne H, Murray FE, Lee MJ. A prospective comparison of magnetic resonance cholangiopancreatography with endoscopic retrograde cholangiopancreatography in the evaluation of patients with suspected biliary tract disease. *Clinical Radiology*. 1999;54(8):513-20.

85. Coakley FV, Schwartz LH, Blumgart LH, Fong YM, Jarnagin WR, Panicek DM. Complex postcholecystectomy biliary disorders: Preliminary experience with evaluation by means of breath-hold MR cholangiography. *Radiology*. 1998;209(1):141-6.

86. Romagnuolo J, Bardou M, Rahme E, Joseph L, Reinhold C, Barkun AN. Magnetic resonance cholangiopancreatography: A meta-analysis of test performance in suspected biliary disease. *Annals of Internal Medicine*. 2003;139(7):547-57.

87. Chard PS, Qayyum A, Meiri S, Velayos F, Halldorson J, Roberts J, et al. Magnetic resonance cholangiopancreatography for the noninvasive evaluation of liver transplant patients with suspected biliary strictures: A prospective double-blind study. *Gastroenterology*. 2004;126(4):A649-A.
88. Chen JH, Huang CS, Chien KCC, Takada E, Moon WK, Wu JHK, et al. Breast density analysis for whole breast ultrasound images. *Medical Physics*. 2009;36(11):4933-43.
89. Fulcher AS, Turner MA, Capps GW, Zfass AM, Baker KM. Half-Fourier RARE MR cholangiopancreatography: Experience in 300 subjects. *Radiology*. 1998;207(1):21-32.
90. Chan YL, Chan ACW, Lam WWM, Lee DWH, Chung SSC, Sung JJY, et al. Choledocholithiasis: Comparison of MR cholangiography and endoscopic retrograde cholangiography. *Radiology*. 1996;200(1):85-9.
91. Lee MG, Lee HJ, Kim MH, Kang EM, Kim YH, Lee SG, et al. Extrahepatic biliary diseases: 3D MR cholangiopancreatography compared with endoscopic retrograde cholangiopancreatography. *Radiology*. 1997;202(3):663-9.
92. Moon JH, Cho YD, Cha SW, Cheon YK, Ahn HC, Kim YS, et al. The detection of bile duct stones in suspected biliary pancreatitis: Comparison of MRCP, ERCP, and intraductal US. *American Journal of Gastroenterology*. 2005;100(5):1051-7.
93. Barish MA, Yucel EK, Soto JA, Chuttani R, Ferrucci JT. MR-Cholangiopancreatograph - efficacy of 3-dimensional turbo spin-echo technique. *American Journal of Roentgenology*. 1995;165(2):295-300.
94. David V, Reinhold C, Hochman M, Chuttani R, McKee J, Waxman I, et al. Pitfalls in the interpretation of MR cholangiopancreatography. *American Journal of Roentgenology*. 1998;170(4):1055-9.
95. Soto JA, Yucel EK, Barish MA, Chuttani R, Ferrucci JT. MR cholangiopancreatography after unsuccessful or incomplete ERCP. *Radiology*. 1996;199(1):91-8.
96. Cheon YK, Cho KB, Watkins JL, McHenry L, Fogel EL, Sherman S, et al. Frequency and severity of post-ERCP pancreatitis correlated with extent of pancreatic ductal opacification. *Gastrointestinal Endoscopy*. 2007;65(3):385-93.

97. Drake LM, Anis M, Lawrence C. Accuracy of Magnetic Resonance Cholangiopancreatography in Identifying Pancreatic Duct Disruption. *Journal of Clinical Gastroenterology*. 2012;46(8):696-9.
98. Polistina FA, Frego M, Bisello M, Manzi E, Vardanega A, Perin B. Accuracy of magnetic resonance cholangiography compared to operative endoscopy in detecting biliary stones, a single center experience and review of literature. *World J Radiol*. 2015;7(4):70-8.
99. Singh A, Mann HS, Thukral CL, Singh NR. Diagnostic Accuracy of MRCP as Compared to Ultrasound/CT in Patients with Obstructive Jaundice. *J Clin Diagn Res*. 2014;8(3):103-7.
100. Peng R, Zhang L, Zhang XM, Chen TW, Yang L, Huang XH, et al. Common bile duct diameter in an asymptomatic population: A magnetic resonance imaging study. *World J Radiol*. 2015;7(12):501-8.

6. SAŽETAK

Široko je prihvaćeni koncept da žučovod povećava promjer nakon kolecistektomije. Međutim, postoje prijeporni rezultati u dostupnoj literaturi o ovoj temi. Saznanje može li se kod kolecistektomiranih pacijenata očekivati širi promjer žučnih vodova od opće populacije bilo bi korisno da se izbjegnu nepotrebna i potencijalno invazivna istraživanja žučnih vodova. Cilj rada je prikazati radiološke tehnike u analizi žučnog mjehura i žučnih vodova i prikazati radiološke tehnike u analizi promjena promjera žučnih vodova nakon kolecistektomije. Istražiti relevantnu literaturu i znanstvene baze podataka s prikazom radova na temu dosadašnjih istraživanja promjena promjera žučnih vodova nakon kolecistektomije. Radiološke tehnike u analizi promjena promjera žučnih vodova nakon kolecistektomije su ultrazvuk, endoskopska retrogradna kolangiopankreatografija, endoskopski ultrazvuk, kompjuterizirana tomografija, magnetska rezonancija s magnetskorezonantnom kolangiopankreatografijom. Većina studija na temu promjena promjera žučnih vodova nakon kolecistektomije je ultrazvučna, što je i razumljivo zbog široke dostupnosti i neinvazivnosti pretrage. Veliki broj ultrazvučnih studija su potvrdile ali i opovrgnule tezu o postkolecistektomičnoj dilataciji žučovoda. Prijeporni rezultati mogu se tumačiti i niskom osjetljivošću ultrazvuka u odnosu na druge radiološke tehnike kao što su EUS, MRCP i ERCP. U studijama CT-om koji također ima nisku osjetljivost također su vidljivi prijeporni rezultati. Najmanji broj studija izveden je tehnikama koje imaju veliku osjetljivost, ERCP-om zbog invazivnosti pretrage te EUS-om i MRCP-om zbog manje dostupnosti i cijene pretrage., Rezultati tih studija govore u prilog postkolecistektomične dilatacije. Potrebna su daljnja istraživanja s viskom metodološkom kvalitetom za potvrdu postkolecistektomične dilatacije žučovoda.

7. SUMMARY

It is widely accepted that the common bile duct diameter increases after cholecystectomy. However, there are controversial results in available literature on this subject. Knowledge whether cholecystectomy patients are expected to have a wider diameter of bile ducts than the general population would be beneficial to prevent unnecessary and potentially invasive research of the bile ducts. The aim of the research is to present radiological techniques in the analysis of the gallbladder and bile duct and the analysis of bile duct diameter changes after cholecystectomy. Relevant literature and scientific databases on the topic and current research is presented. Radiological techniques in the analysis of the common bile duct diameter after cholecystectomy are: ultrasound, endoscopic retrograde cholangiopancreatography, endoscopic ultrasound, computerized tomography, magnetic resonance imaging with magnetic resonance cholangiopancreatography. Most of the studies of the common bile duct diameter changes after cholecystectomy are performed with ultrasound, due to the wide availability, reproducibility and non-invasiveness of the examination. A large number of ultrasound studies have confirmed but also rejected the thesis on postcholecystectomic dilation of the common bile duct. Controversial results can be interpreted with low sensitivity of ultrasound examination compared to other radiological techniques such as EUS, MRCP and ERCP. Controversial results are also reported for the CT studies. The smallest number of studies have been conducted with high sensitivity techniques. ERCP is a highly invasive examination and EUS and MRCP are not as available due to the high cost. Further research with high methodological quality is required to confirm the postcholecystectomic dilation of the bile ducts.

8. ŽIVOTOPIS

OPĆI PODACI

Ime i prezime: Sanja Trtica

Datum i mjesto rođenja: 27.04.1983.g., Slavonski Brod

Adresa: Jarnovićeve 17f, 10000 Zagreb

e-mail: sanja.trtica@gmail.com

OBRAZOVANJE:

1990.-1998. Osnovna škola „Antun Mihanović“ Slavonski Brod

1998.-2002. Srednja medicinska škola Slavonski Brod

2002.-2006. Zdravstveno veleučilište Zagreb

2015.-2018. Sveučilišni odjel zdravstvenih studija Sveučilište u Splitu

RADNO ISKUSTVO:

2007 - 2008 Klinički bolnički centar „Rebro“, Zagreb- pripravnički staž

2009 - Klinička bolnica „Sveti Duh“, Zagreb

VJEŠTINE

Rad na računalu: Aktivno i svakodnevno korištenje MS office paketa

Strani jezici : Engleski jezik – aktivno u govoru i pismu B2

ČLANSTVO:

Hrvatska komora zdravstvenih radnika

Hrvatsko društvo inženjera medicinske radiologije

RADOVI:

Radovi u Scopusu (2) :

1.Tomislav Pavlović, Marina Milošević, Sanja Trtica, Franka Jelavić Kojić, Hrvoje Budinčević, Dalibor Crvenković. Computed tomography in emergency department in patients with haedache without focal neurological abnormalities. Romanian Journal of Neuology/Revista Romana de Neurologie

2. Pavlović Tomislav, Dumančić Mia, Trtica Sanja, Troškot Perić Rosana, Brzić Ivica. Kontrastominducirana nefropatija u pacijenata s akutnim koronarnim sindromom nakon koronarne angiografije i koronarne intervencije. Medicina Jadertina 2018 (prihvaćeno)

PRIOPĆENJA NA MEĐUNARODNIM KONGRESIMA, DOMAĆIM KONGRESIMA S MEĐUNARODNIM SUDJELOVANJEM, DOMAĆIM KONGRESIMA, SIMPOZIJIMA I STRUČNIM SKUPOVIMA:

1. Sanja Trtica, Dragutin Vučković, Tomislav Pavlović, Franka Jelavić-Kojić, Zvonimir Sučić: MRprotokol koljenog zgloba iz perspektive radiološkog tehnologa ; 2.Kongres radiološke tehnologije, 2016, Vukovar, RH (domaći kongres s međunarodnim sudjelovanjem)
2. Sanja Trtica, Dragutin Vučković, Zvonimir Sučić, Tomislav Pavlović : Rektalna i vaginalnadistenzija gelom pri MR pregledu zdjelice; 2.Kongres radiološke tehnologije, 2016, Vukovar, RH(predavanje, domaći kongres s međunarodnim sudjelovanjem)
3. Tomislav Pavlović, Sanja Trtica, Vedran Ferčec: Optimizacija MRCP protokola, Stručni sastanakHKZR, 2017, Zagreb, RH (predavanje, stručni skup)
4. Tomislav Pavlović, Sanja Trtica: Focal pyelonephritis- diagnostic challenge, VIII kongres DNOOM,2017, Zagreb, RH (međunarodni kongres)
5. Pavlović T, Trtica S, Troškot Perić R: Retroperitonealni zdjelični schwannom; 10. hrvatskionkološki kongres, 2017, Šibenik, RH (domaći kongres s međunarodnim sudjelovanjem)
6. Pavlović T, Troškot Perić R, Trtica S: MSCT pulmonalna angiografija u dokazivanju plućneembolije ; Toraks 2017, 7.kongres Hrvatskog torakalnog društva, 2017, Zagreb, RH (domaći kongres)
7. Pavlović T, Trtica S, Troškot Perić R: Disekcija aorte s disekcijom i trombozom gornjemezenterične arterije ; Godišnji kongres Hrvatskog društva za vaskularnu kirurgiju, 2017, Poreč, RH(predavanje, domaći kongres s međunarodnim sudjelovanjem)

8. Sanja Trtica, Tomislav Pavlović: Standarne sekvence u optimizaciji MRCP protokola; KongresUIMR u FBiH, 2017, Fojnica, BiH (predavanje, domaći kongres s međunarodnim sudjelovanjem)
9. Pavlović T, Trtica S, Troškot Perić R: Penduculated hepatic hemangioma ; 5th Slovenian Croatianultrasound congress, 2017, Kranjska Gora, Slovenija (predavanje, međunarodni kongres)
10. Tomislav Pavlović, Sanja Trtica, Marina Milošević, Hrvoje Budinčević: Pericallosal lipoma: a casereport ; Minnd&Brain, 57th International Neuropsychiatric Congress, 2017, Pula, RH (međunarodnikongres)
11. Vedran Ferčec, Sanja Trtica, Tomislav Pavlović: Artefakti kod MR dojke; Stručni sastanak HKZR,2017, Zagreb, RH (predavanje, stručni skup)
12. Pavlović T, Trtica S, Troškot Perić R: Pregled magnetskom rezonancijom s rektalnom distenzijom za bolju detekciju i lokalizaciju neoplazme rektuma ; 12.kongres Hrvatskog društva za digestivnukirurgiju s međunarodnim sudjelovanjem, 2017, Opatija, RH (domaći kongres s međunarodnimsudjelovanjem)
13. Pavlović T , Trtica S, Troškot Perić R : Laceracija bubrega i retroperitonealni hematom nakon tupetraume; 6.Hrvatski urološki kongres, 2017, Poreč, RH (domaći kongres s međunarodnim sudjelovanjem)
14. Pavlović T, Trtica S, Troškot Perić R : Retrorektalni cistični hamartom; 11. hrvatski onkološkikongres, 2018, Poreč, RH (domaći kongres s međunarodnim sudjelovanjem)
15. Pavlović T, Troškot Perić R, Trtica S: Edem ruke kao prvi znako Pancoast tumora ; Toraks 2018,8.kongres Hrvatskog torakalnog društva, 2018, Zagreb, RH (domaći kongres)
16. Tomislav Pavlović, Sanja Trtica, Rosana Troškot Perić: Gigantocelularni tumor tetive fleksorakažiprsta ; 7. Kongres Fizikalne i rehabilitacijske medicine, 2018, Šibenik, RH (domaći kongres smeđunarodnim sudjelovanjem)
17. Tomislav Pavlović, Marina Milošević, Marija Sedlić, Sanja Trtica, Hrvoje Budinčević: Computedtomography in emergency department in patients with haedache without focal neurologicalabnormalities ; Minnd&Brain, 58th International Neuropsychiatric Congress, 2018, Pula, RH(međunarodni kongres)