

Radiološka dijagnostika koštano - zglobnog sustava

Kujundžić-Lujan, Marijo

Undergraduate thesis / Završni rad

2018

Degree Grantor / Ustanova koja je dodijelila akademski / stručni stupanj: **University of Split / Sveučilište u Splitu**

Permanent link / Trajna poveznica: <https://um.nsk.hr/um:nbn:hr:176:754405>

Rights / Prava: [In copyright](#)/[Zaštićeno autorskim pravom.](#)

Download date / Datum preuzimanja: **2025-01-15**



Sveučilišni odjel zdravstvenih studija
SVEUČILIŠTE U SPLITU

Repository / Repozitorij:

[Repository of the University Department for Health Studies, University of Split](#)



zir.nsk.hr



UNIVERSITY OF SPLIT



DIGITALNI AKADEMSKI ARHIVI I REPOZITORIJI

SVEUČILIŠTE U SPLITU

Podružnica

SVEUČILIŠNI ODJEL ZDRAVSTVENIH STUDIJA

PREDDIPLOMSKI SVEUČILIŠNI STUDIJ

RADIOLOŠKA TEHNOLOGIJA

Marijo Kujundžić-Lujan

**RADIOLOŠKA DIJAGNOSTIKA KOŠTANO-ZGLOBNOG
SUSTAVA**

Završni rad

Split, 2018.

SVEUČILIŠTE U SPLITU

Podružnica

SVEUČILIŠNI ODJEL ZDRAVSTVENIH STUDIJA

PREDDIPLOMSKI SVEUČILIŠNI STUDIJ

RADIOLOŠKA TEHNOLOGIJA

Marijo Kujundžić-Lujan

**RADIOLOŠKA DIJAGNOSTIKA KOŠTANO-ZGLOBNOG
SUSTAVA**

**RADIOLOGY DIAGNOSTIC IMAGING OF THE BONE AND
JOINT SYSTEM**

Završni rad/ Bachelor's Thesis

Mentor:

Doc. dr. sc. Maja Marinović Guić, dr. med.

Split, 2018.

SADRŽAJ:

1. UVOD	1
2. CILJ RADA.....	2
3. ANATOMIJA KOŠTANO-ZGLOBNOG SUSTAVA.....	3
3.1. Anatomija koštanog sustava	3
3.1.1. Građa kostiju	3
3.1.2. Koštani razvoj	6
3.1.3. Podjele kostiju.....	7
3.1.4. Podjela kostiju prema obliku	8
3.2. Anatomija zglobnog sustava.....	10
3.2.1. Podjela spojeva između kostiju.....	10
3.2.2. Građa zglobova	10
3.2.3. Podjele zglobova	13
4. KONVENCIONALNA RADIOGRAFIJA KOŠTANO-ZGLOBNOG SUSTAVA	17
4.1. Zaštita od zračenja u radiografiji skeleta	17
4.2. Osnovni dijelovi radioloških uređaja za konvencionalno oslikavanje	19
4.3. Priprema bolesnika	20
5. OSTALE METODE ZA PRIKAZ KOŠTANO-ZGLOBNOG SUSTAVA	23
5.1. Kompjutorizirana tomografija	23
5.2. Magnetna rezonancija.....	26
5.3. Ultrazvučna dijagnostika	30
5.4. Nuklearno-medicinska dijagnostika	33
6. POREMEĆAJI I BOLESTI KOŠTANO-ZGLOBNOG SUSTAVA.....	35
6.1. Prijelomi kostiju	35
6.2. Iščašenja zglobova	38
6.3. Tumori koštano-zglobnog sustava.....	40
6.4. Metaboličke bolesti kostiju.....	42
7. ZAKLJUČAK	44
8. LITERATURA	45
9. SAŽETAK.....	46
10. SUMMARY	47
11. ŽIVOTOPIS	48

1. UVOD

Snažnim razvojem znanosti posljednjih desetljeća razvijala se i medicina u svim svojim područjima pa tako i radiologija kao zasebna grana. Razne radiološke pretrage koriste se za otkivanje bolesti i neizostavne su za dijagnozu te analizu kako fizioloških tako i patoloških procesa u ljudskom tijelu.

Radiološka dijagnostika koštano-zglobnog sustava podrazumijeva korištenje raznih radioloških tehnika kojima se koristimo da bi se dobio uvid u anatomiju kostiju, zglobova i njihovih spojeva. Gotovo svaka radiološka tehnika može poslužiti za prikaz koštano-zglobnog sustava, a to je ponajprije konvencionalno radiografsko snimanje, te s druge strane novije tehnike kao što su kompjutorizirana tomografija, magnetna rezonancija, ultrazvučna dijagnostika, nuklearno-medicinsko oslikavanje te dijagnostika PET/CT tehnologijom. Najčešći uzroci koji dovode pacijente na jednu od radioloških pretraga su uganuća i prijelomi kostiju te iščašenja zglobova. Uz njih, tu su i ostali simptomi zbog kojih se ljudi odlučuju na radiološki pregled, a to su: bolovi, trnci i gubitak snage u ekstremitetima zbog fraktura, demineralizacije i ostalih patoloških promjena koštano-zglobnog sustava. Uz sve navedeno bitno je spomenuti medicinsko osoblje koje u prvom redu uključuje liječnike radiologe i radiološke tehnologe te uz njih i ostale članove tima koji na bilo koji način sudjeluju u stvaranju radiološke snimke. Njihovo znanje i profesionalnost važni su za kvalitetnu dijagnostiku i liječenje, a u ovom slučaju potrebno je poznavati anatomiju, građu i funkciju kostiju te zglobova. Digitalizacijom radioloških uređaja te razvojem informatike i računala posebno se olakšao pristup i upravljanje programima za radiološko oslikavanje. Samim time ubrzao se postupak snimanja, uvelike se poboljšala vizualizacija slika za ispravnu dijagnozu i smanjila se izloženost pacijenata zračenju (1).

2. CILJ RADA

Cilj ovog završnog rada je opisati anatomiju koštano-zglobnog sustava te navesti bolesti i poremećaje tog sustava s pripadajućim simptomima. Uz navedeno, nabrojat će se vrste radioloških pretraga sa svim svojim karakteristikama koje su neophodne za ispravnu dijagnozu i liječenje.

3. ANATOMIJA KOŠTANO-ZGLOBNOG SUSTAVA

Koštani sustav glavni je potporanj tijelu, dok zglobni sustav čine različiti spojevi između kostiju. Iako su povezani, ova dva sustava najbolje je anatomske opisati kao zasebne cijeline (2).

3.1. Anatomija koštanog sustava

Osim što je glavna potpora tijelu, koštani sustav ima i ostale funkcije kao što su zaštita organa, biokemijski je regulator kalcija i drugih minerala, mjesto je stvaranja krvnih stanica te služi kao polazište i hvatište mišića. Kralježnica čini jezgru i glavnu potporu svih kostiju u tijelu, a preko rebara povezana je s prsnom kosti što dobro zaštićuje prsne organe. Trbušni organi također su u gornjem dijelu zaštićeni rebrima dok ih u donjem dijelu štiti zdjelični obruč preko kojeg je kralježnica povezana s donjim ekstremitetima. Gornje udove nosi rameni obruč naslonjen lopaticama na rebra, a također je sa sredinom tijela povezan preko ključne kosti koja se uzglobljuje s prsnom. Glava koja balansira na kralježnici uzglobljuje se preko zatiljne kosti s prvim kralješkom (2).

3.1.1. Građa kostiju

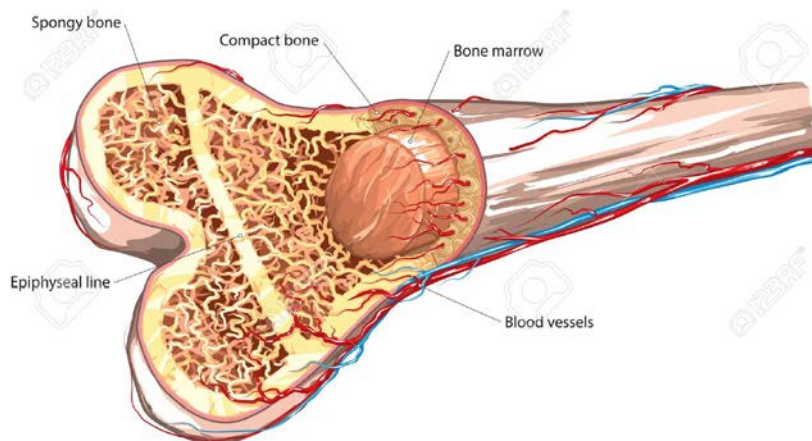
Tri su vrste tkiva koje izgrađuju kost, a to su: koštano, hrskavično i vezivno (lat. *pars ossea, cartilaginea et membranacea*). Makroskopski gledano kost je izgrađena od dviju vrsta tkiva. Prvo, zbijeno (lat. *substantia compacta*) kompaktno je koštano tkivo koje oblaže vanjski dio kosti pa se stoga zove i kortikalno koštano tkivo (lat. *substantia corticalis*). Unutarnji dio ispunjava spužvasto tkivo (lat. *substantia spongiosa*). Hrkavično tkivo prekriva glatki dio kosti na mjestima gdje se one uzglobljuju. Ovojnica vezivnog tkiva naziva se pokosnica (lat. *periosteum*) ukoliko oblaže koštanu tvar, a ako leži uz hrskavicu naziva se perikondrij (lat. *perichondrium*). Duge kosti imaju trup i dva kraja. Trup je središnji dio kosti i naziva se dijafizom (lat. *diaphysis*). Krajevi su obično širi i deblji, a nazivaju se epifizama (lat. *epiphysis*). U početku se unutar epifiza središta okoštavanja nalaze uz zglobnu hrskavicu (tlačne epifize), dok se kasnije, tijekom puberteta, središta okoštavanja premiještaju uz mjesta hvatišta tetiva pa se nazivaju vlačnim epifizama. Postoji i treća vrsta epifiza koje se nazivaju atavističkim epifizama, a označavaju posebne kosti koje su vremenom srasle u jednu. Dijelovi kosti

koji se nalaze između dijafiza i epifiza jesu ploče rasta, a nazivaju se epifiznim pločama (lat. *lamina epiphysialis*). Dio kojim kost raste u duljinu pretvorbom hrskavičnog tkiva u koštane gredice naziva se metafiza (lat. *metaphysis*) te se nalazi ispod ploče rasta.

Tri su vrste arterija koje dovode krv u kost, a najmanje od njih su male arterije koje opskrbljuju vanjsku stranu dijafize prolazeći kroz uske i uzdužne Haversove kanale. Druge su arterije zapravo ogranci zglobnih arterija koje uz zglobnu čahuru opskrbljuju epifizu i metafizu kosti. Treći sustav opskrbe započinje velikom hranidbenom arterijom koja kroz hranidbeni otvor (lat. *foramen nutricium*) ulazi u trup kosti. Da bi žila ušla u šupljinu dijafize, arterija najprije prolazi kroz kortikalnu koštanu tvar kosim kanalom (lat. *canalis nutricius*) usmjerenim na suprotnu stranu od epifize. Unutar dijafize žila se grana na proksimalnu i distalnu te tako opskrbljuje unutarnju stranu dijafize, koštanu srž i metafizu. Ono što u prvom redu obilježava ovaj sustav arterija jesu anastomoze koje u slučaju prekida krvi iz jedne arterije omogućuju protok krvi iz drugih žila u neopskrbljeni dio. Anastomotski krvotok uvelike je važan zbog pravilne opskrbe oštećenog područja kako u slučaju prijeloma kosti ne bi došlo do krivog zarašćivanja. Kao i u ostatku tijela, i ovaj sustav arterija praćen je venama koje odvede krv (novonastale stanice iz koštane srži) kroz otvore na krajevima kostiju. U kost, uz krvne žile, dolaze i živci koji su brojni u periostu (periostalni živci). Jedan dio tih živaca prenosi bol, dok drugi vazomotorni živci uzrokuju stezanje i širenje krvnih žila. Ono što obilježava periost je izuzetna osjetljivost na oštećenja, istezanja i trganja pa je to razlog jakoj boli prilikom prijeloma kosti.

Unutar spužvastog dijela kosti u prostorima između gredica nalazi se koštana srž (lat. *medulla ossium*) koja s jedne strane može biti aktivna srž pa se u njoj razvijaju krvne stanice (lat. *medulla ossium rubra*) ili pasivna u kojoj se umjesto krvnih stanica nalaze samo masne stanice (lat. *medulla ossium flava*). Koštanosržna šupljina (lat. *cavitas medullaris*) mjesto je unutar kojeg se nalazi koštana srž. Volumen spužvastog dijela kosti povećava se tijekom ranog djetinjstva, a time se povećava i udio crvene koštane srži. Kasnije, do osamnaeste godine života crvena srž u kostima udova u potpunosti se zamijeni žutom, neaktivnom koštanom srži. Nakon toga, crvena koštana srž nalazi se samo u aksijalnom dijelu skeleta i to unutar: lubanjskih kostiju, kralježaka, prsne kosti, zdjeličnih kostiju te u proksimalnim krajevima nadlaktične i bedrene kosti.

Omjer organskog i neorganskog udjela u kostima mijenja se tijekom života. Dječje kosti u odnosu na odrasle više su savitljive upravo zbog povećanog organskog udjela. Savitljivost i lomljivost kostiju također je više prisutna kod nekih bolesti kao što su rahitis i osteomalacija jer je smanjena kalcifikacija koštane tvari. Iako su prijelomi u djece češći nego kod odraslih, oni su obično vrlo tanki i nalikuju na prijelom grančice pa se zbog toga takvi prijelomi nazivaju „prijelomi zelene grane“. Osim toga prijelomi kod djece brže cijele nego kod odraslih, a kao primjer je cijeljenje slomljene bedrene kosti koje kod novorođenčadi traje oko tri tjedna, dok kod odraslih osoba s preko dvadeset godina ono može potrajati i do dvadesetak tjedana. Iako lomljive kosti obilježavaju stariju životnu dob, posebice žensku populaciju iz razloga što se i organski i anorganski dio kosti smanjuje pa posljedično nastaje osteoporoza. Prijelom vrata bedrene kosti (prijelom kuka) tipičan je primjer ovakve bolesti. U liječenju hematoloških poremećaja uzorak koštane srži koji se uzima iz spužvastog dijela kosti služi za procjenu krvotvornog sustava i mogućih hematoloških bolesti. Najčešće se punkcija vrši iz prsne kosti, dok se presadak za presađivanje koštane srži uzima iz krila bedrene kosti (2).



Slika 1. Unutarnja građa kosti

(<https://previews.123rf.com/images/lukaves/lukaves1602/lukaves160200007/52435816-long-bone-structure.jpg>)

3.1.2. Koštani razvoj

Sve kosti nastaju enhondralnim okoštavanjem iz hrskavične osnove izuzev kostiju svoda lubanje i dijela ključne kosti koji se razvijaju intramembranoznim okoštavanjem neposredno iz vezivnog tkiva. Osifikacija odnosno okoštavanje dugih kostiju započinje u osmom tjednu embrionalnog razvoja. Nakon rođenja, stvara se novo središte okoštavanja i stvara se koštana epifiza u središtu jednog ili oba kraja dugih kostiju. Okoštavanje epifize potraje sve dok ne ostanu samo dva sloja hrskavice, a to su zglobna hrskavica koja pokriva kraj kosti za života i dio koji se nalazi između dijafize i koštane epifize, a naziva se epifiznom pločom. Kost prestaje rasti u duljinu kad epifizna ploča okošta, a na njenom mjestu ostane takozvana epifizna crta (lat. *linea epiphysialis*). Kratke kosti, koje se anatomski nalaze u pešću i u nožju enhondralno osificiraju kao i epifize dugih kostiju. Vremenski, okoštavanje započinje i završava ranije kod djevojčica u odnosu na dječake.

Klinički je važno tijekom razvoja pratiti promjene na kostima, a koštana je starost opći pokazatelj rasta u djetinjstvu. Proučavajući jezgre okoštavanja, radiolozi su u mogućnosti određivati koštanu starost osobe vodeći se dvama glavnim kriterijima, a prvi od njih je praćenje pojave kalcificiranih tvari u epifizama i/ili dijafizama. Ono što je bitno kod ovog praćenja jest specifičnost pojave koja ovisi o svakoj epifizni ili dijafizi zasebno te o spolu osobe. Drugi kriterij vezan je za pojavu tamne crte na rendgenskoj snimci koja označuje epifiznu hrskavičnu ploču rasta. Kostur djeteta tijekom rasta osjetljiv je čak i na male i prolazne bolesti pa je upravo pomoću ovih kriterija moguće dijagnosticirati razne bolesti i poremećaje koji ubrzavaju ili usporavaju proces okoštavanja. Uz navedeno, moguće je odrediti i približnu starost kostura koja se koristi u sudskoj medicini. Radiološko poznavanje anatomije i razvoja kostiju kroz dobne skupine važno je i zbog razlikovanja epifizne hrskavične crte rasta s crtom prijeloma kosti pa do zamjene neće doći ukoliko radiolog ima podatke o godinama i položaju epifiza. Također, prijelom kosti kojeg prate oštri i neravni rubovi moguće je razlikovati s epifiznom crtom rasta čiji su rubovi glatko zakrivljeni. Opasan popratni događaj prilikom prijeloma kostiju, je avaskularna (ishemična, aseptična) nekroza koja uzrokuje gubitak krvne opskrbe određenog dijela kosti sa smrću koštanoga tkiva. Ukoliko je ishemija povećana može doći do otežanog cijeljenja prijeloma i ozbiljnih posljedica (2).

3.1.3. Podjele kostiju

Kosti se mogu podijeliti na više načina, a jedan od njih opisan u prethodnom poglavlju, zasniva se na načinu razvoja, odnosno osifikacije kostiju (enhondralno i intramembransko okoštavanje).

Tablica 1. Podjela kostiju prema obliku

1.	Kratke	Nalaze se na udovima.
2.	Duge	
3.	Pločaste	Nalaze se u aksijalnom kosturu i koštanim obručima.
4.	Nepravilne	
5.	Zračne (pneumatske)	Nalaze se u lubanji.
6.	Sezamske	Nalaze se u tetivama nekih mišića.

Sljedeća podjela prikazana prethodno u tablici broj 1. odnosi se na podjelu kostiju prema njihovom obliku, a ista će biti opisana u narednom poglavlju. Posljednja, treća podjela vezana je uz anatomske položaj i regiju kostiju unutar ljudskog tijela čija je podjela također prikazana u tablici, ali točan broj kostiju svake osobe može varirati. Uz to djeca imaju veći broj kostiju od odraslih zato što neki dijelovi složenih kostiju u mladenačkoj dobi nisu srasli do kraja. Valja napomenuti da su se srasli kralješci križne i trtične kosti u ovoj podjeli pridodali kostima zdjeličnog obruča.

Tablica 2. Podjela kostiju prema regiji

SKELETON AXIALE	CALVARIA	Neurocranium	22
		Viscerocranium	
		Ossa auditus	6
		Os hyoideum	1
	Vertebrae		26
	Costae		24
	Sternum		1
SKELETON APPENDICULARE	OSSA MEMBRI SUPERIORIS	Cingulum pectorale	64
		Pars libera	
	OSSA MEMBRI INFERIORIS	Cingulum pelvicum	62
		Pars libera	

3.1.4. Podjela kostiju prema obliku

Kao što je već opisano u prvoj tablici, prema obliku, kosti možemo podijeliti u 6 skupina. Prva od njih je skupina dugih kostiju (lat. *os longum*). To su kosti koje imaju tijelo i dva kraja: proksimalni i distalni (lat. *extremitas proximalis et distalis*), a nalaze se u ruci ili nozi te služe kao hvatiša mnogih mišića. Tijelo kosti, dijafiza, ima tri ugla i tri strane, a krajevi kosti, epifize, većinom se uzglobljuju pa su iz toga razloga prekriveni zglobnom hrskavicom. Prijelaz između dijafize i epifize naziva se metafizom. Razvojno, tijelo dugih kostiju nastaje iz hrskavične osnove, a okoštavanje započinje oko drugog i trećeg mjeseca tijekom prenatalnog razvoja.

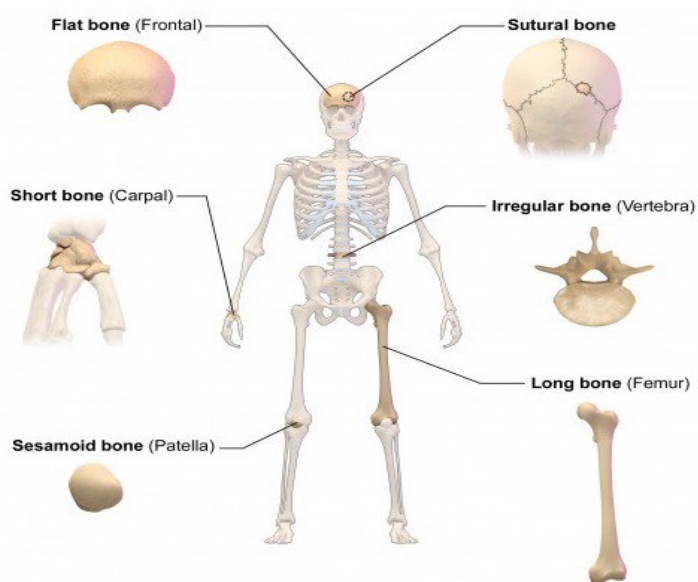
Najčešće četverokutastog oblika, kratke kosti (lat. *os breve*) nalaze se u pešću i nožju čovjeka. Također se razvijaju kao i duge kosti, a petna, gležanjska i kockasta kost nožja okoštavaju prije rođenja u odnosu na ostale kosti iz ove skupine.

Os planum latinski je naziv za pločaste kosti koje čine velik broj kostiju glave uz koje u ovu skupinu također spadaju prsna kost, lopatice i dijelovi dugih kostiju. Izgrađuje ju tanki sloj spužvaste kosti kojeg omeđuju dvije ploče kompaktne koštane tvari. Razlog zakrivljenosti ove skupine kostiju je taj što omeđuju neke tjelesne šupljine te tako štite razne skupine organa. Spužvasta kost u kostima glave naziva se „diploe“ dok ploče koštanog kompaktnog tkiva tvore vanjsku i unutranju ploču (lat. *lamina externa et interna*).

Nepravilne kosti (lat. *os irregulare*) kako im i sam naziv kaže, mogu biti različitih oblika. Kostí glave koje ne spadaju u pločaste kosti, spadaju u ovu skupinu, a to su primjerice gornja čeljust i klinasta kost. Kralješci i zdjelične kosti, također su nepravilne, a cijela skupina izgrađena je od spužvastog koštanog tkiva prekrivenog kompaktnom koštanom tvari.

Zračna kost (lat. *os pneumaticum*) u sebi ima šupljinu ili više šupljina koje mogu biti različite veličine. One nastaju širenjem sluznice nosne šupljine, srednjeg uha i mastoidnog antruma u diplou okolnih kostiju stvarajući zračne komore ili sinuse. Takve kosti su lakše i njihova struktura pogoduje upalama koje se lakše šire primjerice iz nosa ili srednjeg uha.

Posljednja skupina iz tablice su sezamske kosti (lat. *os sesamoideum*) koje se razvijaju u tetivama mišića, na mjestima gdje se ona grebe od koštanu podlogu. Primjer ove skupine je iver (lat. *patella*), najveća sezamska kost u ljudskom tijelu koja se nalazi u tetivi četveroglavog mišića natkoljenice. Ona i sve ostale sezamske kosti stranom koja je u dodiru sa susjednom kosti razvija zglobnu plohu, dok je ostatak uložen u tetivno vezivno tkivo.



Slika 2. Podjela kostiju prema obliku

https://usercontent2.hubstatic.com/13312699_f496.jpg

3.2. Anatomija zglobnog sustava

Zglobni sustav (lat. *systema articulare* ili *juncturae*) obuhvaća sve zglobove i njima pridružene kosti i sveze. Kao i kosti, zglobovi se mogu podijeliti na više načina o čemu će se pisati nakon što se opiše građa i funkcija pojedinih zglobova (2).

3.2.1. Podjela spojeva između kostiju

Juncturae ossium latinski je naziv za spojeve između kostiju koji se mogu podijeliti u tri osnovne skupine prema tkivu koje spaja kosti.

Prva skupina jesu nepokretni koštani spojevi (lat. *synarthrosis*) u kojima pokreti između kostiju nisu mogući. Ovakvi spojevi dijele se dalje u više skupina i podskupina prikazanih u tablici 3. Drugu skupinu spojeva s vrlo malom gibljivošću čine amfiartroze (lat. *amphiarthrosis*) u kojima su mogući mali pokreti klizanja. Primjeri ovakvih spojeva su zglobovi pešća i nožja. Pokretni koštani spojevi (lat. *junctura synovialis*) nazivaju se pravim zglobovima i funkcijski su najvažniji spojevi između kostiju. U takvim spojevima mogući su pokreti između kostiju, a uključuju gotovo sve spojeve u udovima. Zglobna tekućina omogućuje klizanje hrskavičnih krajeva kostiju u zglobnoj šupljini (2).

Tablica 3. Podjela nepokretnih koštanih spojeva

NEPOKRETNI KOŠTANI SPOJ	VEZIVNI KOŠTANI SPOJ	Sutura
		Syndesmosis
		Membrana interossea
	HRSKAVIČNI SPOJ	Cartilago epiphysialis
		Synchondrosis
		Symphysis
	KOŠTANI SPOJ	Synostosis

3.2.2. Građa zglobova

Svaki zglob ima tri glavna dijela od kojih se sastoji, a to su redom: zglobna šupljina, hrskavična zglobna ploha i zglobna ovojnica. Ligamenti su sveze, odnosno posebni dijelovi zgloba kojeg učvršćuju, a mogu biti ili zasebni ili utkani u zglobnu ovojnicu.

Cartilago articularis latinski je naziv za zglobnu hrskavicu koja tvori zglobno tijelo (lat. *facies articularis*), a nalazi se na krajevima kostiju koje se uzglobljuju. Hrani je zglobna tekućina, a sama zglobna hrskavica nema ni krvnih žila niti živaca. Hranjive tvari u zglobnoj tekućini koja vlaži zglobnu površinu hrskavice dolaze iz kapilara u sinovijalnoj ovojnici.

Zglobna ovojnica (lat. *capsula articularis*) svojim se rubovima najčešće veže za krajeve zglobnih tijela te obavija cijeli zglob pa omeđuje i štiti zglobnu šupljinu i zglobna tijela. Izgrađuju je dva sloja, a prvi od njih je vezivni sloj (lat. *membrana fibrosa* ili *stratum fibrosum*). Drugi dio zglobne ovojice naziva se sinovijalnom membranom (lat. *membrana synovialis* ili *stratum synoviale*).

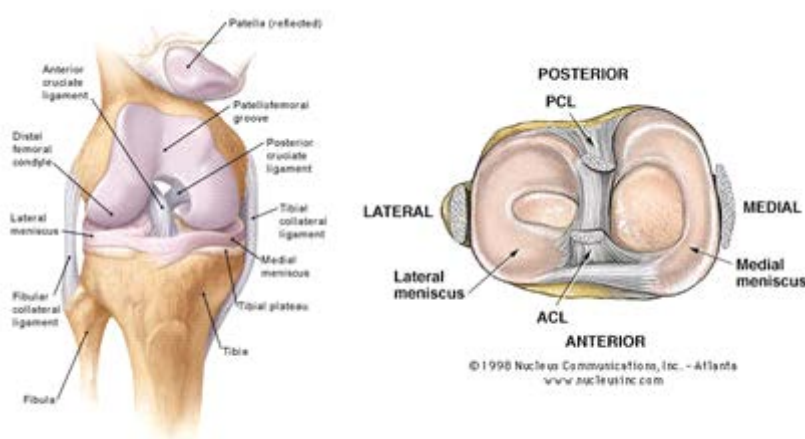
Fibrozna membrana građena je od gustog vezivnog tkiva zbog čega je zglobna ovojnica ujedno elastična i čvrsta. Pošto je vezivna ovojnica različito napeta za pojedini zglob tako određuje pokretljivost pojedinog zgloba. Kolagena vlakna unutar fibrozne membrane raspoređena su u dva sloja, a njihov raspored ovisi o djelovanju mehaničkih sila na zglob. Stoga, u površinskom sloju kolagena vlakna raspoređena su uzdužno u smjeru djelovanja vlačnih sila. S druge strane, u dubinskom sloju vlakna su raspoređena poprječno ili koso pa se tako opiru tlaku koji nastaje zbog pokreta između zglobnih tijela.

Sinovijalnu membranu izgrađuje bogato, dobro prokrvljeno vezivno tkivo. Ona obavija unutarnju površinu fibrozne membrane, sveze unutar zgloba i dijelove kosti s malo zglobne hrskavice. Sinovijalna ovojnica široka je i oblikuje nabore (lat. *plicae synoviales*) te resice (lat. *villi synoviales*) koji sadrže krvne žile, živce i masne stanice, a funkcija im je da ispunjaju zglobnu šupljinu u mirovanju i prilikom različitih pokreta. Na unutarnjoj površini membrane nalazi se poseban epitel koji izlučuje bistru, zglobnu tekućinu (lat. *synovia*), a funkcija joj je vlažiti zglobne plohe radi lakšeg klizanja između njih.

Kako će se zglobna ovojnica vezati za zglobno tijelo, ovisit će o njegovom obliku pa će se tako za konkavan oblik zglobnog tijela ovojnica vezati i vezivnim i sinovijskim listom većinom uz sam rub zglobne plohe. S druge strane ta dva lista često se različito vežu za konveksno zglobno tijelo pa će se vezivni list zglobne ovojnice većinom vezati

dalje od zglobne plohe dok će se sinovijalni list koji je smješten unutar vezivnog lista vezati uz sam rub zglobne hrskavice. Dodatna funkcija sinovijalnog lista jest stvaranje sluzne vreće (lat. *bursae synoviales*) koja se nalazi između zgloba i tetiva mišića ili ligamenata, a povezana je sa zglobnom šupljinom.

Posljednji, osnovni dio svakog zgloba je zglobna šupljina (lat. *cavum articulare*) koja čini kapilarni prostor između zglobnih ploha, obavijen je zglobnom ovojnicom. Ona omogućuje bolju priljubljenost zglobnih ploha jer je tlak unutar zglobne šupljine manji od atmosferskog.



Slika 3. Građa koljenog zgloba

<http://www.akromion.hr/UserDocsImages/ortopedija/koljeno/anatomske-strukture-koljenskog-zgloba.png>

Zglobovi imaju dobru živčanu opskrbu, a završeci živaca nalaze se u fibroznoj i sinovijalnoj ovojnici. Ogranci živaca koji dolaze u određeni zglob, dijelovi su živaca koji inerviraju okolni dio kože i mišiće koji ga pokreću. Osjet propriocepcije osnovni je osjet koji dolazi iz zgloba, a daje informaciju o pokretu i položaju dijela tijela. Fibrozna ovojnica i okolni ligamenti prožeti su vlaknima za osjet boli.

Opskrba zgloba također obiluje arterijama čiji ogranci dolaze iz arterija koje se nalaze u okolici zgloba, primjerice epifiznih arterija. Kao i kod kostiju, ove arterije komuniciraju

i stvaraju anastomoze pa tako tvore mrežu oko zgloba. Vene kojih najviše ima u sinovijalnoj membrani prate arterijski sustav.

Osim pravilnih zglobova koji se još nazivaju i kongruentni zato što su im zglobne plohe ili priljubljene ili utisnute jedna u drugu, razlikujemo i nepravilne (diskongruentne) zglobove čija tijela ne priliježu u potpunosti jedno uz drugo. Građa takvih zglobova razlikuje se od pravilnih zato što se u njima nalaze dijelovi koji ostvaruju sukladnost između zglobnih ploha, a to su zglobni disk, zglobni menisci i rubne hrskavice.

Zglobni disk (lat. *discus articularis*) okrugla je vezivno-hrskavična ploča smještena između zglobnih ploha. Osim što dijeli zglobnu šupljinu na dva dijela, zglobni je disk širokim rubom obično srastao s vezivnom opnom zglobne ovojnice.

Meniscus articularis latinski je naziv za zglobni menisk, vezivno-hrskavičnu ploču, koja je u poprečnom presjeku trokutastog oblika. Vrh trokuta usmjeren je prema sredini zglobne šupljine, a njegova je vanjska strana pričvršćena za vezivnu opnu zglobne ovojnice. Gibanje zgloba omogućuju glatke plohe meniska koji samo djelomično razdvajaju zglobne plohe koje se jednim dijelom ipak dotiču.

Rubna hrskavica (lat. *labrum articulare*) sadrži mnogo hrskavičnih stanica, a građena je od gustog vezivnog tkiva koje prekriva rubove konkavnih zglobnih tijela. Kao i menisk, na presjeku je trokutastog oblika i osim što ublažava udare pri naglim pokretima, štiti rub zglobne plohe od prijeloma. Unutarnja je strana rubne hrskavice glatka i slobodna te povećava konkavnu zglobnu plohu, dok je baza vezana uz rub zglobne plohe. Vezivna opna zglobne ovojnice veže se uz njen vanjski rub.

Uz prethodno navedene dijelove zaslužne za sukladnost, postoji još par pomoćnih dijelova koji učvršćuju zglobnu čahuru, a to su zglobne sveze, masni jastučići i zglobni mišići s tetivama (2).

3.2.3. Podjele zglobova

Podjela zglobova, za početak, može se vršiti s obzirom na broj kostiju koje sudjeluju u građi zgloba. U jednostavnom zglobu (lat. *articulatio simplex*) uzgobljuju se samo dvije kosti, a primjer je rameni zglob kojeg čine lopatica i nadlaktična kost. Uzgobljene

tri ili više kostiju čine složeni zglob (lat. *articulatio composita*). Primjer složenog zgloba jest ručni zglob kojeg tvore kosti podlaktice i velik broj kostiju pešća.

Također, zglobovi se mogu podijeliti s obzirom na oblik zglobnih ploha zajedno s pokretima koje omogućuju. Budući da se gibanje zglobova odvija u jednoj ili više osi, podjela zglobova u funkcionalnoj anatomiji može se vršiti prema broju osi oko kojih se obavljaju gibanja. Bitno je naglasiti da je os zgloba zamišljeni pravac oko kojeg se obavlja gibanje te se najčešće razlikuje od osi dugih kostiju.

1. Zglobovi oko kojih se mogu vršiti kretnje samo u jednoj osi jesu ravni (lat. *articulatio plana*) i valjkasti (lat. *articulatio cylindrica*). Ravne zglobne površine između kojih su moguće male kretnje klizanja obilježje su ravnih zglobova. Primjer takvog zgloba je akromioklavikularni zglob.

Valjkasti zglobovi za razliku od ravnih imaju konveksno zglobno tijelo u obliku valjka. Kakve kretnje će se vršiti u ovakvim zglobovima, ovisit će o tome je li os konveksnog zglobnog tijela postavljena pod kutem na uzdužnu os kosti. Ukoliko je to slučaj, onda se radi o valjkastom zglobu gdje je moguće kutno gibanje (lat. *ginglymus*). U takvom gibanju postoji kretnja pregibanja (lat. *flexio*) koju obilježava primicanje suprotnih krajeva kosti jednog prema drugome. S druge strane, ukoliko se krajevi kosti međusobno udaljuju, naziv kretnje biti će ispružanje (lat. *extensio*). Zglobovi između članaka na prstima tipičan su primjer kutnog zgloba.

Druga vrsta valjkastih zglobova jesu oni u kojima je os valjkastog zglobnog tijela postavljena niz uzdužnu os kosti pa se takav zglob naziva obrtnim (lat. *articulatio trochoidea*). Obrtanje zgloba pa time i udova može biti usmjereno prema van pa govorimo o vanjskoj rotaciji (lat. *rotatio externa*) ili prema unutra kada je riječ o unutarnjoj rotaciji (lat. *rotatio interna*). Na podlaktici postoje i dva posebna pokreta s obzirom na položaj dlana. Ukoliko je dlan okrenut prema dolje riječ je o pronaciji (lat. *pronatio*). Supinacija (lat. *supinatio*) kretnja je zgloba s dlanom okrenutim prema gore. Primjer obrtnog zgloba jest proksimalni radioulnarni zglob.

2. Zglobovi s dvije osi omogućuju gibanja u dvije ravnine, a postoje dvije temeljne vrste takvih zglobova. Prvi od njih, jajoliki zglob (lat. *articulatio ellipsoidea*), kao što mu i samo ime kaže ima konveksno tijelo u obliku jaja, a konkavni dio zgloba udubljeni je otisak konveksnog. Osi oko kojih se obavlja gibanje postavljene su pod

pravim kutom jedna na drugu. U ovom zglobu vrše se kretnje gibanja prema naprijed (lat. *anteflexio*) ili prema nazad (lat. *retroflexio*). Druga vrsta kretanja zbiva se u sagitalnoj ravnini pa se primicanje prema središtu (tijelu) naziva adukcijom (lat. *adductio*), a odmicanje abdukcijom (lat. *abductio*). Iako se kod ovakvih zglobova ne može vršiti kretnja obrtanja, oko obiju osi može se obavljati kretnja kruženja (lat. *circumductio*). Primjer ovakvog zgloba jest gornji zglob glave.

Primjer zgloba s dvije osi također je i sedlasti zglob (lat. *articulatio sellaris*) u kojem su zglobne plohe u obliku sedla te obje sadrže izbočeni i udubljeni dio koji ulaze jedan u drugi. Kao i kod jajolikog zgloba, kretnja rotacije je nemoguća, dok se uz cirkumdukciju izvode pokreti u obje ravnine. Pošto je u tijelu jedini ovakav primjer zgloba karpometakarpalni zglob palca ruke, kretnje primicanja i odmicanja palca od ostalih prstiju nose posebne nazive. Primicanje palca ostalim prstima naziva se opozicija (lat. *oppositio*), dok se odmicanje palca naziva repozicijom (lat. *repositio*).

3. Posljednja skupina s obzirom na broj osi (kojih je tri ili više) oko kojih se vrše kretnje jesu kuglasti zglobovi (lat. *articulatio spheroides*). Kao što mu i samo ime kaže, konveksni dio zgloba ima oblik kugle, a konkavni mu se prilagođava udubljenim oblikom. Kretnje su moguće oko svakog zamišljenog pravca, a koliki opseg kretnji će biti ovisi o tome koliko je konveksno tijelo obavijeno konkavnim. Primjer ograničenog opsega kretnji jest zdjelčasti zglob (lat. *articulatio cotylica*) jer konkavno zglobno tijelo obuhvaća više od polovice konveksnog. S druge strane rameni zglob može obaviti jednak broj kretnji, ali u većem opsegu (2).

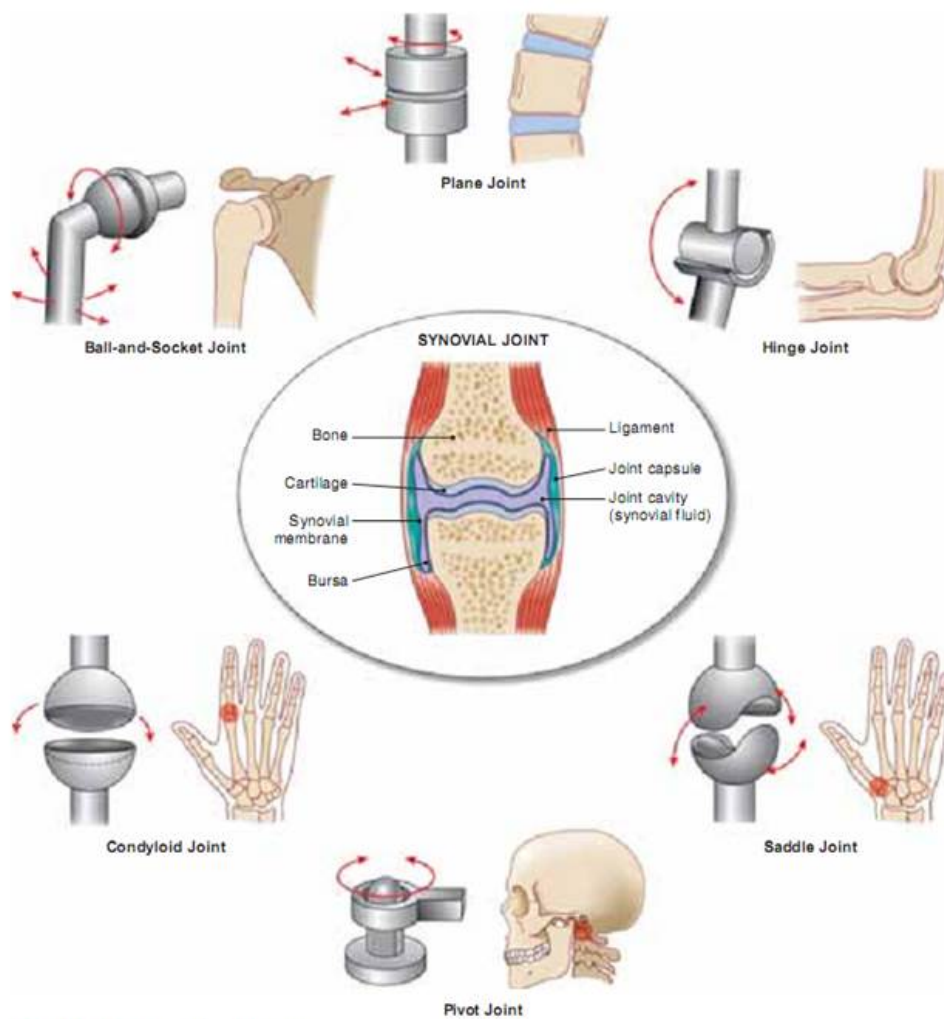


FIGURE 20.4. Types of synovial joints.

Slika 4. Podjela zglobova prema obliku zglobnih ploha i pokretima koje omogućuju (<https://i.pinimg.com/originals/30/64/f8/3064f89f0ee91c7a092fc1c38db0da50.jpg>)

4. KONVENCIONALNA RADIOGRAFIJA KOŠTANO-ZGLOBNOG SUSTAVA

Nakon što je Wilhelm Conrad Röntgen 1895. godine otkrio postojanje tada nepoznate vrste zračenja, započeo je razvoj konvencionalnog radiološkog oslikavanja. Rendgenske zrake, kasnije nazvane po Röntgenu sve više su se upotrebljavale u medicini za radiološko oslikavanje. Ova tehnika od samih početaka pa sve do danas najraširenija je metoda za preglede koštano-zglobnog sustava. Povijesni razvoj radiografije prate film-folijske kazete pomoću kojih su se slike dugo godina razvijale ručno do pojave komora za njihovu izradu. Nakon njih dolazi do pojave CR sustava (eng. *computed radiography*) s fosfornim pločama bez razvijanja. Najnoviji i najbrži oblik razvijanja svakako je onaj digitalni koji je danas u svijetu najviše u upotrebi. Iako su različiti načini dobivanja slike, princip je isti, a odnosi se na atenuaciju rendgenskog zračenja koje pada na receptor slike (1).

4.1. Zaštita od zračenja u radiografiji skeleta

Ubrzo nakon otkrića rendgenskih zraka počela se razvijati svijest o njegovom štetnom ionizirajućem zračenju. Stoga, bilo je potrebno proučiti i razviti najbolje načine zaštite da bi se zračenje bolesnika i radiološkog osoblja svelo na najmanju moguću mjeru. Prije nego se opišu standardi zaštite od zračenja bitno je objasniti nekoliko osnovnih pojmova, kao što su vrste doza. Apsorbirana doza je količina energije koju bolesnik primi na određenu masu tkiva, a izražava se u Grayima (Gy). Pošto svaka doza nema jednak učinak, dolazimo do ekvivalentne doze koja označava biološki učinak na osobe koje su izložene zračenju, a mjeri se u Sievertima (Sv). Ekvivalentna doza navodi se kao najbolji pokazatelj rizika od zračenja kojem je izloženo profesionalno osoblje. S obzirom da je svako tkivo različito osjetljivo na zračenje uveden je pojam efektivne doze koja označava umnožak ekvivalentne doze s težinskim faktorom rizika za tkivo. Da bi se mogla pratiti ozračenost radiološkog osoblja, uveden je sustav dozimetara, jednostavnih instrumenata, koji ovisno o vrsti, na različite načine mjere količinu ionizirajućeg zračenja. Danas je najčešće u upotrebi termoluminiscentni dozimetar. Radiološki tehnolozi dužni su nositi dozimetar tijekom cijelog radnog vremena, a u

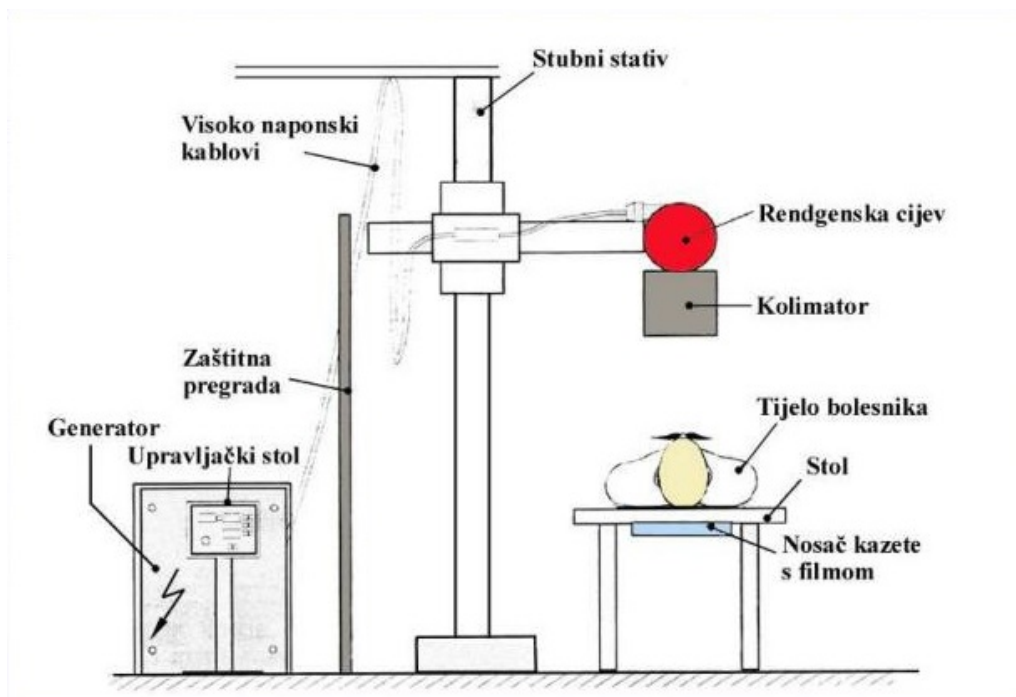
pravilu najveće doze zračenja primaju se iz pokretnih (mobilnih) radioloških uređaja izvan radiološkog odjela.

Iako postoji više bioloških učinaka koje rendgenske zrake mogu ostvariti u interakciji s tkivom, po bolesnika, najgore su apsorbirane rendgenske zrake prilikom dijagnostike zbog toga što ostvaruju biološki učinak predavanjem sve svoje energije ozračenim tkivima. Za ugrožavanje radiološkog osoblja u blizini bolesnika i umanjenje kvalitete radiograma odgovoran je biološki efekt pod nazivom Comptonov rasap.

Poseban oprez, radiološki tehnolozi, moraju uputiti djeci i ženama u generativnoj dobi. Također, žene su upozorene natpisom unutar odjela na opasnost od ionizirajućeg zračenja po plod. Osim što je moralna obveza i temeljno pravilo radiološke struke, zaštita od zračenja je i zakonska obveza. Tako se prilikom dijagnostike koštano-zglobnog sustava rendgenski snop treba suziti koliko god je moguće, a radiološki tehnolozi dužni su zaštititi nesminane dijelove tijela. Primjeri su štitnici za gonade, zaštitne naočale, olovne pregače i rukavice. Ukoliko bolesnike prilikom snimanja treba pridržavati, potrebno je zaštititi i osobu koja je pratnja. Osoba koja pomaže nikad ne smije biti u primarnom rendgenskom snopu, a većinom joj se stavlja zaštitna pregača i rukavice. Osim fizičkih načina zaštite, najvažniji čimbenici zaštite također su i vrijeme te udaljenost. Primjerice, prilikom radiološke dijagnostike koštano-zglobnog sustava, vrijeme ekspozicije kratko je u odnosu na dijaskopiju. Pošto količina apsorbirane doze pada kvadratom udaljenosti, važno je u svim slučajevima, kada je to moguće, pridržavati se tog pravila. U radiografiji skeleta također se upotrebljava pravilo kompromisa pa je potrebno postići što kvalitetniji radiogram uz što manje zračenje bolesnika. To se primjerice može postići povećanjem vršne energije zračenja u kilovoltima (kV), a smanjenjem ekspozicije u miliamper satima (mAs). Također, potrebno je uvijek kada je to moguće, koristiti filtriranje primarnog rendgenskog snopa i sužavanje (kolimaciju) snopa rendgenskog zračenja (3).

4.2. Osnovni dijelovi radioloških uređaja za konvencionalno oslikavanje

Osnovni i najvažniji dio radioloških uređaja svakako je rendgenska cijev u kojoj nastaju rendgenske zrake kočenjem brzih elektrona koji dolaze s katode i sudaraju se s atomima anode. Umetnuta u zaštitni metalni omotač rendgenska cijev je vakuumska, staklena cijev čiji je promjer 15 cm, a dužina 20 do 25 cm. Unutar cijevi nalaze se dvije elektrode. Prva od njih, katoda, spojena je s negativnim polom visokonaponskog transformatora, a zadatak joj je usmjeriti elektrone nastale termoionizacijom na uski snop koji udara žarište anode. Anoda je druga elektroda koja se naziva i antikatodom, a građena je od materijala s visokim toplinskim kapacitetom dobre toplinske provodljivosti. To je jako važno zato što se udarom u žarište anode 99% energije pretvara u toplinu. Snaga rendgenske cijevi mjeri se u kilovatima u rasponu od 2,5 do 100 kW, a ovisi o nekoliko čimbenika (veličini žarišta anode, konstrukciji anode, generatoru rendgenskog uređaja). Koliku će snagu rendgenske cijevi radiološki tehnolog upotrijebiti ovisi o vrsti pretrage, a povećanjem napona povećat će se i prodornost x-zraka. U osnovne dijelove radioloških uređaja također spada i operatorska konzola pomoću koje radiološki tehnolog određuje uvjete snimanja. Generator rendgenskog uređaja važan je jer daje električnu struju potrebnu za rad rendgenskog aparata, a sastoji se od niskonaponskog transformatora, visokonaponskog transformatora i ispravljačica te uređaja za automatsku regulaciju ekspozicije. Visokonaponski kablovi neizostavan su dio koji se nazivaju provodnicima jer provode električnu struju s generatora do rendgenske cijevi. Posljednji, neizostavni dio rendgenskih uređaja jest stol za pregled bolesnika na kojem pacijenti leže ili se naslanjaju za vrijeme snimanja. Stolovi su građeni od posebnih materijala poput karbonskih vlakana kako se ne bi stvarale sjene na filmu (4).



Slika 5. Shematski prikaz osnovnih sastavnica rendgenskog uređaja

(<https://image3.slideserve.com/5743847/slide14-n.jpg>)

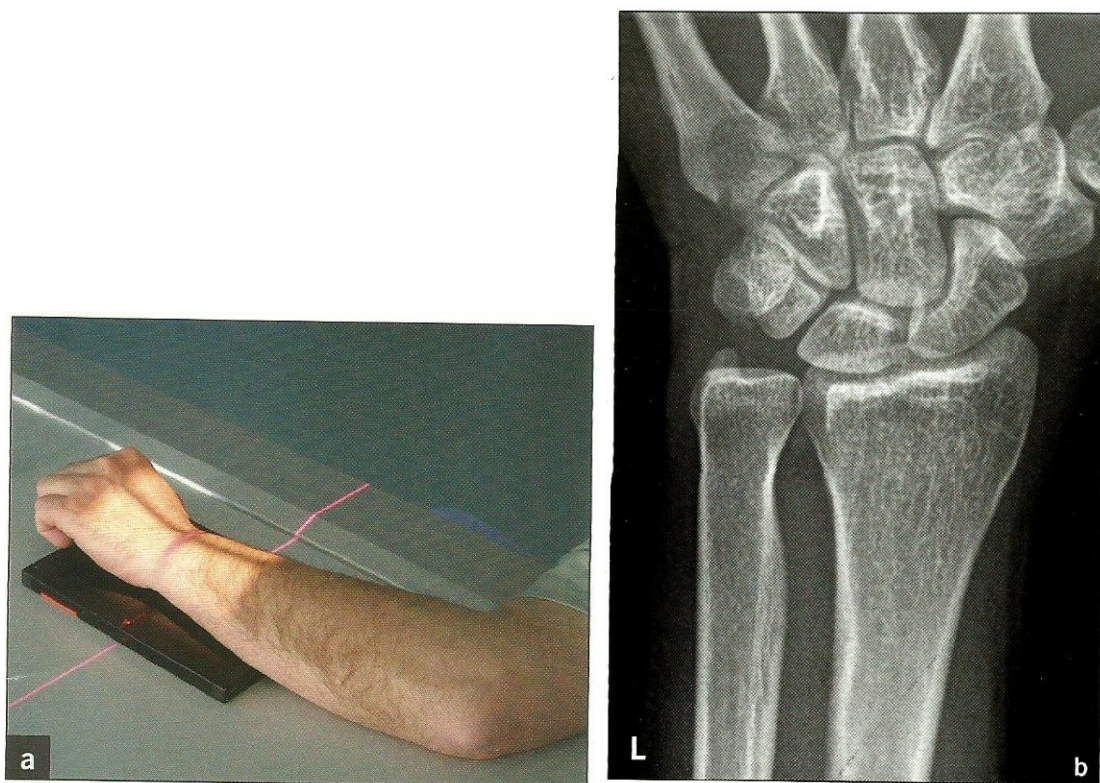
4.3. Priprema bolesnika

Radiološki tehnolozi obavljaju pripremu bolesnika za pretragu čim stupe u međusobni kontakt. Iako priprema kod ovakvih pretraga većinom nije zahtjevna, važno je upoznati bolesnika s vrstom pretrage da bi ona bila što uspješnija. Za početak bitno je osloboditi snimani dio tijela od odjeće, metala ili nekih drugih predmeta koji bi mogli utjecati na kvalitetu radiološke snimke. Prije početka snimanja jako je važno pitati žene u generativnoj dobi o mogućoj trudnoći kako bi se izbjeglo neželjeno zračenje ploda. To se može postići odabirom neke druge radiološke metode koja ne koristi ionizirajuće zračenje ili, ako je rendgenska snimka neophodna, zračenje koje će plod primiti potrebno je svesti na minimum. Ono čega se svi pacijenti boje, a posebice pedijatrijski bolesnici, jest bol koja im je većinom poveznica s medicinskim pregledima, pa iz tog razloga radiološki tehnolog mora objasniti pacijentu da je ovo bezbolna metoda. Isto tako važno je upozoriti na neudobnost prilikom ležanja na rendgenskom stolu i na moguću nisku temperaturu u prostoriji za snimanje. Nakon ovih koraka, radiološki

tehnolog postavlja pacijenta u odgovarajući položaj da se dobije što bolja snimka željenog dijela tijela. Ovisno o tome je li pretraga zahtjevnija ili pacijent nije u mogućnosti sam održavati određeni položaj, upotrebljavaju se različiti predmeti za fiksiranje tijela poput vrećica s pijeskom, vrpce ili jastuka da se postigne što pravilniji položaj za snimanje. Zaštitnom pregačom s olovom koje apsorbira ionizirajuće zračenje, potrebno je zaštititi određene dijelove tijela kod pacijenta poput gonada i dojki da prime što manju dozu. Prije početka, također je bitno informirati pacijenta da bude što mirniji za vrijeme snimanja i pravodobno ga obavijestiti o suradnji (nemojte disati) kako bi se izbjegle mutne slike i neželjeni artefakti. Iako je radiološki tehnolog izvan prostorije u kojoj se pacijent snima, kroz olovno staklo čitavo vrijeme mora promatrati bolesnika. Snimanje često zna potrajati ukoliko je potrebno snimiti više slika za određeni dio tijela, o čemu se bolesnici također trebaju informirati. Nakon završetka snimanja, prije nego se pacijent otpusti, neophodno je provjeriti kvalitetu slike i pregledati jesu li učinjene sve potrebne snimke. Ono na što radiološki tehnolog mora obratiti posebnu pozornost jest uporaba što manje doze zračenja, ali da se dobije slika dobre kvalitete za analizu. Time se cijelo radiološko osoblje drži ALARA principa (eng. *as low as reasonably achievable*). Također je potrebno pratiti tehničke standarde za pretrage koje razna radiološka udruženja konstantno kontroliraju i usavršavaju. Kao i kod drugih medicinskih postupaka, uporaba rendgenskog zračenja sigurna je ukoliko se koristi pažljivo i stručno. Bitno je naglasiti da je radiološko osoblje obučeno upotrebljavati što manje doze zračenja za kvalitetnu rendgensku sliku pa je reducirana uporaba, iako štetnog zračenja, malena u odnosu na dobit koja premašuje moguće rizike. Uz zanemarive rizike u ovom postupku također postoje i određena ograničenja. Iako je konvencionalno radiološko oslikavanje većinom prva metoda izbora za dijagnostiku koštano-zglobnog sutava, ono daje malo podataka za mekotkivne strukture (ligamenti, tetive i mišići) koje je ponekad također potrebno analizirati. Da bi se prethodno navedene stvari bolje razumjele, u nastavku će biti opisana jedna od projekcija s kojom se radiološki tehnolozi svakodnevno susreću (5).

Primjerice, kod postero-anteriorne projekcije ručnog zgloba pacijent treba sjesti pored radiograskog stola s abduciranom nadlakticom. Rame je potrebno postaviti u visinu stola te u laktu napraviti fleksiju od 90° dok su podlaktica i šaka položene na stol. Podlaktica je pritom okrenuta palmarnom stranom na podlogu, a u šaci je semifleksijom

prstiju potrebno podići metakarpofalangealne zglobove kako bi ručni zglob bolje prilegao uz podlogu. Kao receptor slike može se koristiti veličina od 13x18 cm za jednu ili 18x24 cm za dvije ekspozicije, a polože se uzdužno na smjer podlaktice i šake. Zapešće se nalazi na sredini recepora, a središnja zraka ulazi oko jedan centimetar proksimalno od spojnice stiloidnih nastavaka ulne i radijusa. Na radiogramu moraju biti prikazani distalni okrajci radijusa i ulne te proksimalne polovice metakarpalnih kostiju bez rotacije sa svim kostima karpusa. Također su prikazana meka tkiva i koštane gredice, a falange ne smiju prekrivati metakarpalne kosti (3).



Slika 5. PA projekcija ručnog zgloba: a-položaj bolesnika, b-radiogram (3)

5. OSTALE METODE ZA PRIKAZ KOŠTANO-ZGLOBNOG SUSTAVA

Iako se klasična radiografija većinom koristi kao prva metoda izbora za oslikavanje koštano-zglobnog sustava postoje i druge metode prikaza kao što su primjerice kompjutorizirana tomografija (CT), magnetska rezonancija (MR), ultrazvučna dijagnostika ili denzitometrija kao dio nuklearne medicine. Vaskularni sustav, ligamenti, hrskavice i meniskusi samo su neki od dijelova koštano-zglobnog sustava za koje se koriste druge metode izbora zbog boljeg prikaza i određenih prednosti.

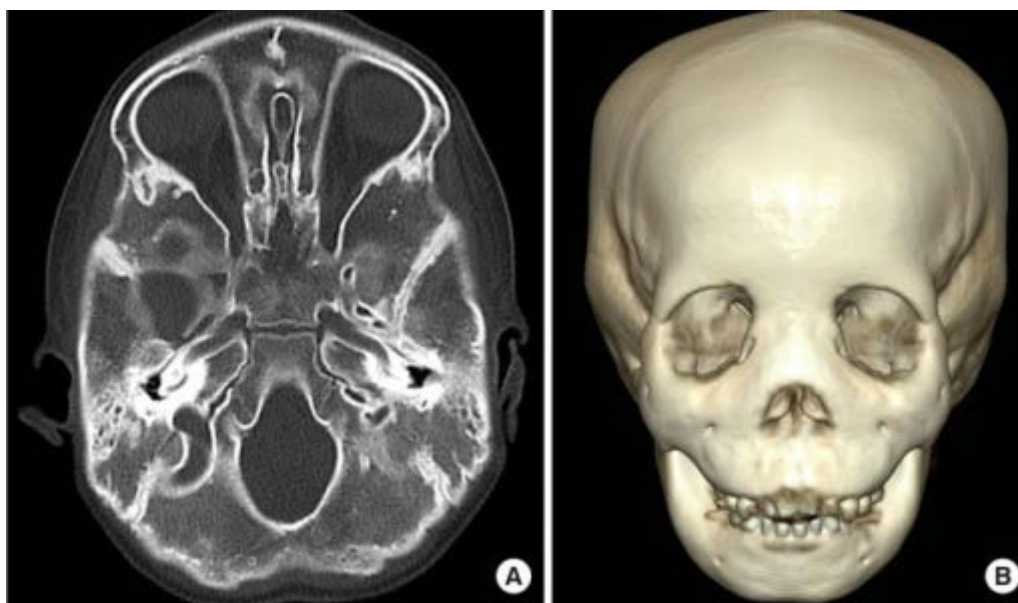
5.1. Kompjutorizirana tomografija

Nakon pronalaska rendgenskih zraka, otkriće kompjutorizirane tomografije predstavlja najveći napredak u radiologiji. Za to su zaslužni inženjer Godfrey Hounsfield i matematičar Allen Cormack, a nagrađeni su i Nobelovom nagradom poradi ovog otkrića u medicini 1979. godine. Razvoj CT uređaja može se pratiti kroz četiri generacije pa sve do pojave spiralnih CT uređaja koji su danas jedini u dijagnostičkoj uporabi.

Nakon što se energija rendgenskih zraka raspadne i apsorbira prolaskom kroz tijelo, dolazi do slabljenja odnosno atenuacije zračenja na čemu se temelji princip rada CT uređaja. Slabljenje rendgenskih zraka izražava se koeficijentom apsorpcije, a proporcionalno ovisi o atomskom broju i gustoći tkiva te o energiji rendgenskih zraka. Oslabljeno zračenje, nakon što je prošlo kroz tkiva različitih organa, pada na detektore koji ga pretvaraju u električne signale koji odgovaraju atenuaciji kroz snimani objekt. Prije nego se slika objekta prikaže na ekranu u obliku matrice koja je sastavljena od piksela, potrebna je računalna obrada slike pomoću matematički složenih algoritama. Atenuacija se izražava takozvanim brojem atenuacije ili CT brojem, koji se naziva Hounsfieldovom jedinicom (eng. *HU*, *Hounsfield unit*). Raspon skale HU jedinica kreće se od -1000 do +3000. Primjerice, koštano tkivo nalazi se u razmaku od 800 do 3000 Hounsfieldovih jedinica.

Osnovni dijelovi CT uređaja jesu kućište (eng. *gantry*) koji sadrži rendgensku cijev, detektore i sustav za njihovo hlađenje te pomični stol za bolesnika na kojem pacijenti

leže za vrijeme snimanja. Također u osnovne dijelove spadaju visokofrekventni generator, upravljački stol s računalom i radna stanica za obradu podataka te uređaji za pohranjivanje slika (multispot kamera, laser kamera, suha laser kamera, MOD, CDR, PACS) (4).



Slika 6. CT prikaz kostiju glave: A-aksijalni prikaz, B-trodimenzijski prikaz (https://openi.nlm.nih.gov/imgs/512/171/3605562/PMC3605562_aps-40-157-g004.png?keywords=narrowing,hyperostoses)

Priprema pacijenta za snimanje koštano-zglobnog sustava nije dugotrajna zbog toga što takvi pregledi većinom ne zahtijevaju davanje intravenoznog kontrasta. Ukoliko se kontrast daje potrebne su određene laboratorijske pretrage i provjera na eventualnu alergiju pacijenta. Nadalje, potrebno je skinuti ili pomaknuti odjeću sa snimanog dijela tijela te skinuti sav nakit, naočale, pomične zubne proteze ili druge metalne predmete koji mogu uzrokovati artefakte na CT snimci. Također kao i kod klasične radiografije, potrebno je provjeriti mogućnost trudnoće u žena koje su u generativnoj dobi. Ukoliko sumnja na trudnoću postoji, pregled je potrebno odgoditi ili ga zamijeniti nekom drugom tehnikom koja ne koristi ionizirajuće zračenje. Ukoliko je CT pretraga

neophodna, radiološki tehnolozi dužni su poduzeti sve mjere da doza zračenja koju plod primi bude što manja.

Pregled započinje time što pacijent leži na pomičnom stolu CT uređaja, na leđima ili potrbuške, ovisno o dijelu tijela koji se pregledava. Za vrijeme snimanja potrebno je osigurati mirovanje pacijenta koji se na stolu neprekidno pomiče prema tunelu uređaja unutar kojeg se snimanje odvija. Nakon što pretraga završi pacijent se izvlači iz tunela uređaja i pomaže mu se pri podizanju. CT snimanje koštano-zglobnog sustava traje oko jedne minute, ovisno o tome koji dio tijela se pregledava.

Glavna prednost kompjutorizirane tomografije u odnosu na klasične radiografske sustave je u tome što registrira i minimalne razlike u koeficijentu apsorpcije rendgenskih zraka normalnih i patološki promijenjenih tkiva. Zbog toga CT dijagnostika omogućuje odličan prikaz koštano-zglobnog sustava i odnos prema okolnim tkivima. Koristeći modernu tehnologiju postoje razne mogućnosti rekonstrukcije i obrade CT slike za bolji uvid u prijelome kostiju (3D rekonstrukcije). Također, velika prednost ove metode jest mogućnost prikaza koštanog tkiva, mekotkivnih struktura i krvnih žila zajedno. CT pregled dobar je i u hitnim stanjima te kod politraumatiziranih bolesnika jer je kratkotrajan i manje osjetljiv na moguća pomicanja pacijenata. Uz to, pacijenti s metalnim materijalima u tijelu ili elektrostimulatorom srca nemaju nikakvu kontraindikaciju za CT pregled.

Rizici kojima se pacijent izlaže mali su i neznatni, ali svejedno postoje. U prvom redu to je veća količina rendgenskog zračenja u odnosu na klasičnu radiografiju. Primjerice, pacijent pri CT pregledu kostiju izložen je zračenju od približno 0,6 mSv, odnosno 10 mSv kod pregleda kralježnice. Ukoliko je potrebno prikazati vaskularnu opskrbu kostiju, kod CT angiografije postoji mogućnost alergijske reakcije na kontrastno sredstvo, a dovilje bi trebale pričekati barem 24 sata s dojenjem djeteta. Iako se kompjutoriziranom tomografijom dobro prikaže struktura kostiju, slabije je razlikovanje mekotkivnih struktura. Također, kod pregleda kralježnice u pacijenata s adipoznom konstitucijom nailazimo na još jedan nedostatak, zbog slabije rezolucije prikaza kralježnice. Tako je CT ograničen na koštane strukture, sa slabijim prikazom intervertebralnog diska i neuralnih struktura (6).

5.2. Magnetna rezonancija

Jako uniformno i stabilno magnetsko polje koje uspješno magnetizira objekt koji želimo snimiti temeljni je princip rada magnetne rezonancije koja se koristi za stvaranje slike. Magnetna rezonancija je slikovna digitalna metoda kojom se dobivaju tomografski presjeci ljudskog tijela. Odličan je i kvalitetan prikaz središnjeg živčanog sustava (CNS), mišićno-koštanog sustava te srca. Najbitnija karakteristika ove metode jest ta što za svoj rad ne koristi ionizirajuće zračenje nego primjenu magnetskih polja za koje ne postoji dokaz da imaju štetan učinak na tijelo. Nakon što je Raymond Damadian 1971. godine otkrio da različita tkiva imaju različita vremena relaksacije, 1977. g. konstruiran je prvi uređaj te je učinjen prvi prikaz ljudskog tijela magnetnom rezonancijom.

Takozvani Faradejev kavez koji štiti magnet od vanjskih utjecaja, mjesto je unutar kojeg je smješten uređaj za magnetnu rezonanciju. Najbitniji dio uređaja jest šupljina magneta. To je tunel odnosno tzv. bore (eng. *bore=bušotina*) širine 50 do 80 cm, a dužine 1 do 2 metra. Oko njega nalaze se gusto namotani supravodljivi navoji kroz koje protječe jaka električna struja, a osnovna funkcija jest osiguravanje stalnog i stabilnog magnetskog polja. U osnovne dijelove uređaja, spada i gradijentni sustav koji se sastoji od gradijentnih zavojnica smještenih linearno u tri ravnine i gradijentnih pojačala. Njihova zadaća je oblikovati vremenski izmjenjiva magnetska polja unutar magnetskog tunela, tj. zaslužni su za izbor ravnine snimanja, debljine sloja i za lociranje signala unutar sloja. Uz njih, za rad je važan i radiofrekventni sustav koji se sastoji od radiofrekventnog pojačala i radiofrekventnih zavojnica koji služe kao emiteri ili detektori signala čija frekvencija odgovara jačini rada magnetnog polja. Kao i kod ostalih radioloških uređaja, tu je i upravljačka konzola za osoblje koje upravlja radom magneta (4).

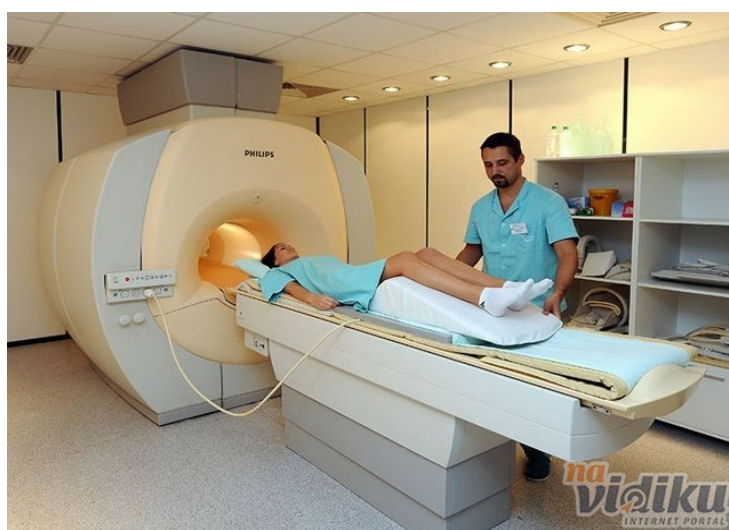U prijevodu, magnetna rezonancija zapravo je oslikavanje protonima vodika. Svaka vodikova jezgra ima svoj sjeverni i južni pol jednake magnetske jakosti, a u tijelu su položeni u raznim smjerovima čime se međusobno poništavaju i eliminiraju sav magnetizam. Također ti protoni imaju svoju vrtnju odnosno spin oko vlastite osovine. Nakon što se stave u magnetsko polje, protoni vodika se magnetiziraju pa se polovina njih poreda paralelno sa smjerom magnetskog polja, a pola se protona poreda u smjeru suprotnom od magnetskog polja. Ipak, broj protona poredanih paralelno malo je veći, a

upravo taj mali broj protona dostatan je da stvori magnetsko polje koje stvara MR sliku. Da bi magnetsko polje, odnosno magnetski moment postao mjerljiv na njega mora djelovati vanjska sila. To se postiže djelovanjem radiofrekventnog vala (RF) koji mijenja magnetizaciju protona vodika tako što ih otklanja iz longitudinalne ravnine u transverzalnu. Da bi došlo do otklona, protoni vodika moraju imati istu frekvenciju kao i RF val, odnosno moraju rezonirati na istoj frekvenciji. Nakon otklona, protoni vodika dolaze na višu energetska razinu, a svi magnetizacijski vektori jezgara vodika vrte se jednakom brzinom i u istoj fazi. Kada se RF val, odnosno puls prekine otklonjeni protoni vraćaju se u prvobitno stanje longitudinalne magnetizacije i pri tom oslobađaju energiju. To se naziva T1 relaksacijskim vremenom. Točnije, T1 je vrijeme potrebno da se 63% protona vodika vrati u stanje longitudinalne magnetizacije. Druga posljedica djelovanja RF pulseva je da usporedno s vraćanjem protona vodika u longitudinalni smjer, istovremeno dolazi do gubitka vrtnje magnetizacijskih vektora vodikovih jezgara u istoj fazi, ali dolazi i do defaziranja jezgara odnosno do raspadanja transverzalne magnetizacije vrtnje protona vodika. Ta pojava naziva se T2 relaksacijskim vremenom u kojem je 63% protona vodika defazirano. Pošto različita tkiva imaju i različita vremena relaksacije T1 i T2 relaksacijsko vrijeme koriste se da bi se dobio kontrast na slici. Nakon mnogo ponavljanja RF pulseva, energija relaksacije protona može se analizirati nakon što se pohrani u računalo te na posljetku pretvori u sliku (7).

Priprema pacijenta za MR snimanje koštano-zglobnog sustava započinje upozorenjem da se uklone svi metalni predmeti s bolesnika zbog ulaska u magnetsko polje. Metalni predmeti koji se moraju ukloniti obuhvaćaju: nakit, satove, kreditne kartice, kopče i ukosnice, naočale, „piercing“ te pomične zubne proteze. Također, bitno je provjeriti ima li pacijent bilo kakve metalne predmete u tijelu kao što su elektrostimulator srca, popularno zvani „pacemaker“, koklearni-slušni ugradak, postoperativne klipse, umjetne zglobove, osteosintetski materijal nakon operativnog liječenja prijeloma, stentove u krvnim žilama, umjetne srčane zaliske i dr. Neki od ovih materijala mogu uzrokovati smetnje pri pregledu magnetnom rezonancijom dok su drugi apsolutna kontraindikacija za pregled poput pacemakera. Općenito, postoje i upute o uzimanju hrane i pića prije određenog MR pregleda, ali pregledi koštano-zglobnog sustava ne zahtijevaju posebnu pažnju po tom pitanju pa pacijenti mogu pratiti svoj uobičajeni dnevni ritam. Neki od MR pregleda koriste primjenu kontrastnog sredstva intravenski ili u sam zglob pa je

radiološko osoblje dužno pitati pacijente o alergiji na određenu hranu ili lijekove te o drugim zdravstvenim problemima koji utječu na rad jetre ili bubrega. Kontrastna sredstva pri oslikavanju magnetskom rezonancijom sadrže gadolinij i uglavnom ne izazivaju alergijske reakcije. Žene u generativnoj dobi dužne su obavijestiti o eventualnoj trudnoći, iako istraživanja nisu zabilježila štetne učinke magnetske rezonancije na trudnice ili plod. S obzirom na visoku osjetljivost tkiva ploda, MR se ne preporuča u prvom tromjesečju trudnoće.

Pregled započinje tako što se pacijent postavlja na pomični stol MR uređaja. Pošto je bitno mirovati tijekom snimanja, radiološki tehnolozi učvršćuju i fiksiraju određene dijelove tijela jastucima i trakama. Kod snimanja zglobova koriste se dodatne radiofrekventne zavojnice koje se stavljaju oko samog zgloba, a služe za odašiljanje i primanje signala. Pacijenta se postavlja u tunel MR uređaja, tako da povlačenjem stola snimani dio tijela bude u središtu. Nakon toga, radiološko osoblje napušta prostoriju s bolesnikom pošto se radna stanica s računalom nalazi u drugoj prostoriji. MR pregled se sastoji od više kraćih ponavljanja (sekvenci) zbog kojih uređaj proizvodi buku. Radi toga, pacijentu se stavljaju slušalice ili čepići za uši. Pacijent mora biti potpuno miran tijekom cijelog pregleda, jer pomicanje smanjuje kvalitetu slike i zahtijeva ponavljanje dijelova pregleda.

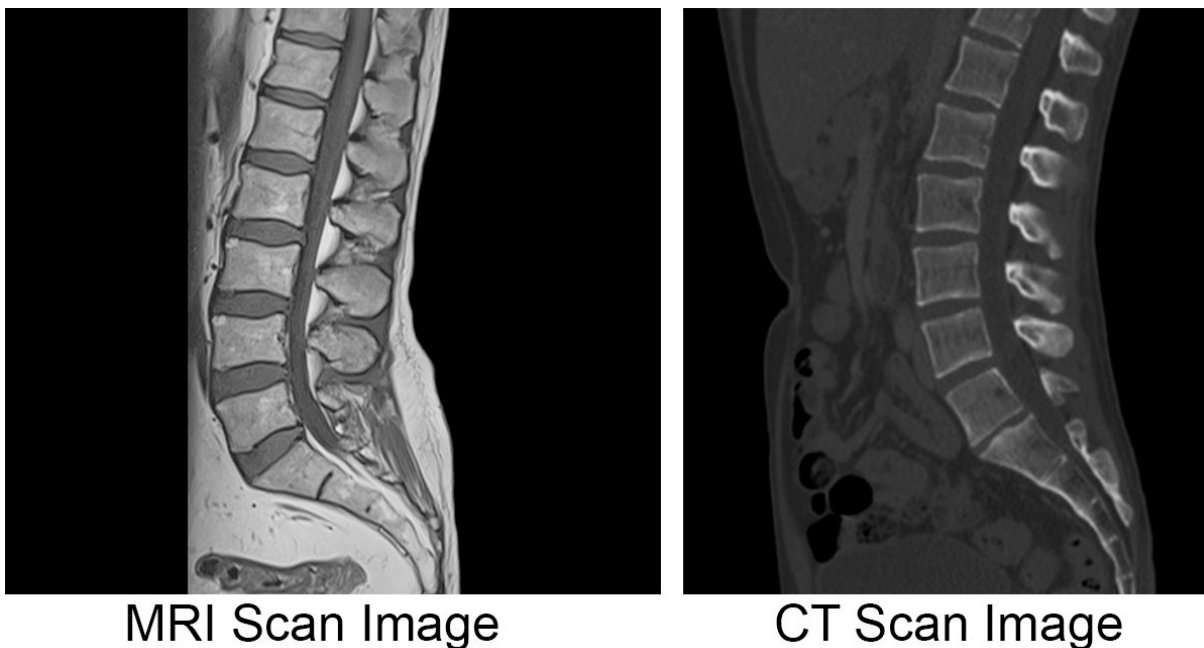


Slika 7. Pravilno pozicioniranje pacijenta podlošcima za MR pretragu

(<https://www.navidiku.rs/firme/subcatimg/s1694/velike/magnetna-rezonanca13757.jpg>)

Glavna prednost oslikavanja magnetnom rezonancijom jest da ova tehnika ne koristi ionizirajuće zračenje za svoj rad. Odličan je prikaz mekotkivnih struktura uz kost poput ligamenata, tetiva, živaca te mišića. Pošto je magnetna rezonancija osjetljivija metoda od CT tehnike u otkrivanju patoloških promjena, bolje ju je koristiti za razlikovanje normalnog od patološki promijenjenog tkiva. Također, davanje kontrasta kod MR pretraga uzrokuje manje alergijskih reakcija u odnosu na druga radiološka kontrastna sredstva. Dodatna prednost magnetne rezonancije jest da ona omogućuje vizualizaciju prijeloma kosti kada se ona još ne vidi na rendgenskim snimkama posebice u slučaju prijeloma zamora, a vizualizira i koštano natučenje. Također, nezaobilazna je metoda u obradi sportskih ozlijeđa zbog preciznog prikaza oštećenja mekotkivnih struktura.

Glavni nedostatak ove metode već je prethodno naveden, a to je nemogućnost pregleda pacijenata s određenim metalnim predmetima u tijelu. Akutno unesrećeni pacijenti s opremom za održavanje života koja nije kompatibilna s magnetskim poljem isto tako ne smiju biti podvrgnuti pregledu magnetnom rezonancijom. Dodatni nedostatak je taj da MR pretraga traje znatno dulje u odnosu na druge metode, a za koštano-zglobni sustav iznosi u prosjeku oko pola sata. Postoji i malen rizik od alergijskih reakcija na kontrastna sredstva, ali i mogućnost nastanka nefrogene sistemske fibroze pri primjeni veće doze kod bolesnika sa oštećenom bubrežnom funkcijom. Iako je osjetljiva na patološke promjene, dijagnostika magnetnom rezonancijom ne može uvijek dati jasnu patohistološku karakterizaciju tkiva te ima lošiji prikaz strukture kosti od CT tehnike. Ostali nedostaci su: nemogućnost mirovanja određene skupine bolesnika tijekom pregleda, adipozni bolesnici i nastanak artefakata zbog micanja pacijenta ili metalnih predmeta u tijelu (8).



Slika 8. Usporedba kralježnice snimljene MR i CT tehnikom
(<https://josephspine.com/wp-content/uploads/MRI-CT-images.jpg>)

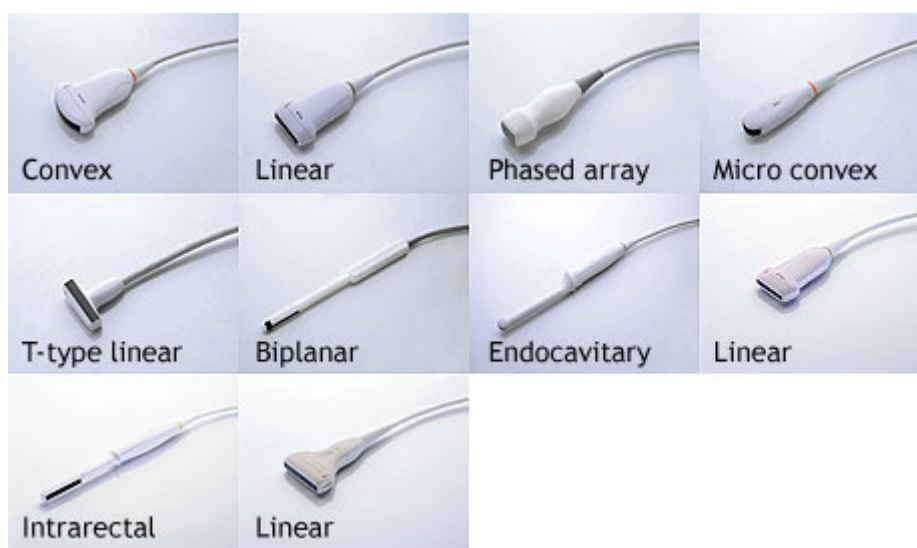
5.3. Ultrazvučna dijagnostika

Iako se ultrazvuk (UZV) u medicini primjenjivao i ranije, tek je 1957. godine konstruiran prvi ultrazvučni uređaj s izdvojenom sondom koji omogućava primjenu ultrazvuka na bolesniku. Tehnologija izrade ultrazvučnih uređaja mijenjala se kroz povijest, a razvojem informatike doživljava svoju današnju primjenu u nekoliko grana medicine s mnogo funkcionalnih i aplikativnih dijagnostičkih mogućnosti. Širokoj uporabi ultrazvuka doprinio je razvoj sondi tako što se uvodio novi broj sonografskih tehnika kroz povijest, a ultrazvučni slikovni prikaz organa i tkiva tako je postajao sve kvalitetniji. Ultrazvučni su valovi, valovi visokih frekvencija koji su iznad čujnosti ljudskog uha, a frekvencije ultrazvuka koje se danas koriste u medicini iznose između 1 i 25 megaherca (MHz).

Glavne karakteristike ultrazvučnog vala su: valna duljina, frekvencija, brzina širenja i intenzitet vala. Frekvencija ultrazvučnog vala proporcionalna je s brzinom, a obrnuto proporcionalna s valnom duljinom, prodornošću i intenzitetom ultrazvučnog vala. Tako, ultrazvučni valovi viših frekvencija imaju manju prodornost i intenzitet te obrnuto.

Ultrazvuk se stvara korištenjem tzv. piezoelektričnog efekta prirodnih kristala ili kristala od sintetičke keramike. Ultrazvučna sonda odašiljač je i prijamnik ultrazvučnog vala jer piezoelektrični efekt služi također kao izvor i receptor ultrazvučnog vala.

Osim sonde ili pretvarača, ultrazvučni uređaj sastoji se i od generatora s električnim sklopovima, te računala s posebnom tipkovnicom i zaslonom koji su integrirani u kućište s funkcijskim tipkama (4).



Slika 9. Različiti tipovi sonde koje se koriste u ultrazvučnoj dijagnostici

<http://4.imimg.com/data4/GF/MS/MY-4801118/ultrasound-probes-500x500.jpg>

Posebna priprema pacijenta koji ide na ultrazvučnu dijagnostiku koštano-zglobnog sustava nije potrebna. Za početak, bitno je osloboditi snimani dio tijela od odjeće ili nakita. Na pregledavani dio tijela nanosi se ultrazvučni gel, odnosno bistra želatinozna tvar koja služi da bi se ostvario što bolji dodir sonde i kože. Da bi se prikazala željena struktura tijela, ultrazvučna sonda prisanja se na kožu pregledavanog dijela tijela nakon čega se lagano pomiče. Ponekad je potrebno dodatno aktivno ili pasivno pomicati i pregledavani dio tijela. Također, pod kontrolom ultrazvuka mogu se obavljati i intervencijski zahvati poput punkcija određenih tvorbi ili zglobne tekućine, a o tom postupku pacijente informira nadležni liječnik. U prosjeku, UZV pregled traje oko 15

minuta. Ultrazvučna dijagnostika, bezbolan je pregled i ne zahtijeva posebnu suradnju pacijenta. Pregled koštano-zglobnog sustava ultrazvukom obavlja radiolog, specijalist radiologije koji je školovan za izvođenje UZV pregleda te tumačenje obavljenih snimki. Indikacije za pregled koštano-zglobnog sustava ultrazvukom mogu biti:

- trauma mišićno-tetivnog sustava poput rupture i istegnuća ligamenata i tetiva, rupturu mišića
- upalne bolesti zglobova, ligamenata, tetiva i tetivnih ovojnica
- izljev unutar zglobova
- razvojni poremećaj dječjeg kuka
- tumori mišića i mekih tkiva
- burzitisi i ganglionske ciste
- strana tijela u mekim tkivima

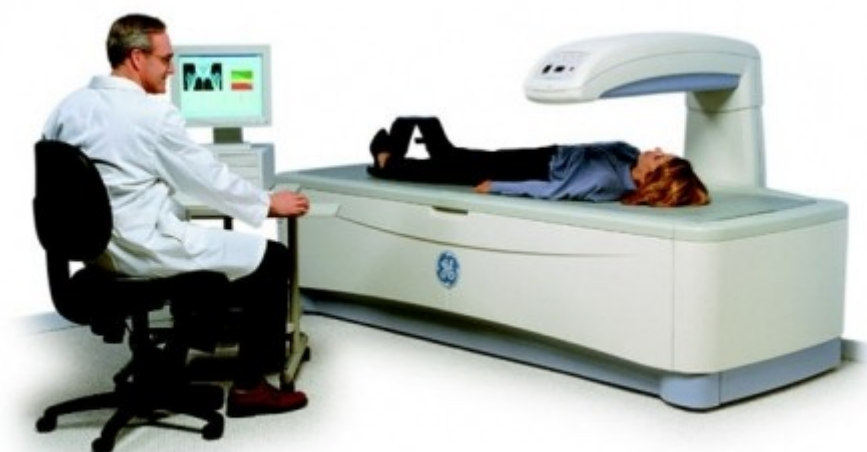Prednosti ultrazvučne dijagnostike u prvom redu su neinvazivnost i bezbolnost pretrage. Široko je dostupna metoda koja je jednostavna za korištenje i dosta je jeftinija od ostalih radioloških metoda. Kao i magnetna rezonancija, ultrazvučna dijagnostika također ne koristi ionizirajuće zračenje. UZV se većinom koristi za prikaz mekotkivnih struktura koje se ne vide na rendgenskoj snimci. Na slici se mogu prikazati površina kosti, zglobovi, vaskularna i živčana opskrba, mišići, ligamenti i tetive. Pošto nema štetnog djelovanja, po potrebi se može ponavljati i više puta. Dodatna prednost ultrazvučne dijagnostike jest prikaz u stvarnom vremenu, pa je važna za organe u pokretu i za intervencijske zahvate poput punkcije. Moderni ultrazvučni uređaji imaju visoku rezoluciju koji mogu prikazati i mikroskopsku strukturu tkiva.

Kada govorimo o rizicima koje ultrazvuk nosi sa sobom možemo reći da ih gotovo pa i nema jer nije dokazano štetno djelovanje ultrazvučne dijagnostike na ljudski organizam, pa čak ni na trudnice. Kod dijagnostike koštano-zglobnog sustava glavno ograničenje je da ultrazvučni valovi teško prodiru kroz kost pa se prikazuje isključivo vanjska kontura kosti. Zbog toga se za prikaz unutarnjih struktura kosti ili unutrašnjosti zglobova koriste druge radiološke metode, prvenstveno magnetna rezonancija (9).

5.4. Nuklearno-medicinska dijagnostika

Nuklearna medicina u praksi postoji tek pedesetak godina, ali se vrlo brzo razvija kao moderna dijagnostička metoda. Glavna značajka nuklearne medicine jest korištenje radioaktivnih materijala u određenim metodama poput PET (pozitronska emisijska tomografija) tehnike i scintigrafije kako bi se bolest dijagnosticirala. To znači da u ovom slučaju izvor zračenja nije uređaj kao kod prethodno navedenih metoda već sam pacijent. PET se danas najčešće koristi u kombinaciji s kompjutoriziranom tomografijom (PET/CT) za detekciju i analizu tumora kod onkoloških bolesnika. Scintigrafija je neinvazivna dijagnostička metoda koja je vrlo osjetljiva, ali nespecifična u otkrivanju bolesti kostiju i najčešće se izvodi uporabom ^{99m}Tc tehnecij MDP ili HDP. Dio nuklearne medicine je i denzitometrija, metoda u kojoj izvor zračenja nije pacijent, a bit će detaljnije opisana u nastavku.

Denzitometrija (eng. *Dual X-ray Absorptiometry, DXA*) neinvazivna je dijagnostička metoda za mjerenje gustoće kostiju, najčešće pomoću dvoenergijske apsorpcionometrije rendgenskih zraka. Uređaj (denzimetar) je sastavljen od izvora zračenja s kolimatorom, bolesničkog kreveta, detektora i dodatne elektroničke opreme s odgovarajućim softverskim sustavom.



Slika 10. Vanjski izgled uređaja za denzitometriju s pravilnim namještajem pacijenta (http://www.kutvolgyi.hu/wp-content/uploads/2012/12/lunar-podigy-pro_2.jpg)

Za početak snimanja, bolesnika je potrebno postaviti u pravilan položaj između izvora i detektora. Katodna cijev, koja je izvor zračenja, proizvodi dva snopa rendgenskih zraka različite energije koji prolaze kroz tijelo bolesnika s tim da se jedan snop apsorbira većinom u kosti, a drugi u mekim tkivima. Detektori, koji se nalaze na suprotnoj strani, registriraju x-zrake koje su prošle kroz snimani dio tijela. Na posljetku izračunava se gustoća kosti kroz koju je zračenje prošlo na temelju razlike između energije zračenja iz izvora i nakon prolaska kroz tkivo. Apsorbirana doza u ovoj pretrazi je vrlo mala, tek nekoliko mikrogreja.

Danas se denzitometrija najčešće koristi u žena srednje ili starije dobi koje su ušle u menopauzu kako bi se dijagnosticirala moguća osteoporoza ili osteomalacija. Snimanje se provodi na lumbalnom dijelu kralježnice, proksimalnoj trećini bedrene kosti te ponekad na podlaktici. BMD (eng. *Mineral Density Areal*) mineralna je gustoća kosti koja se izražava u gm/cm^2 . Bitno je pratiti dva parametra, a jedan od njih je T-vrijednost koja označava odstupanje koštane gustoće od srednje vrijednosti u mlade odrasle osobe unutar referentne populacije istog spola, a izražava se u standardnim devijacijama. Drugi parametar je Z-vrijednost koji predstavlja odstupanje izmjenjenog BMD od srednje vrijednosti koštane gustoće populacije iste dobi i istog spola (4).

Tablica 4. Dijagnosticiranje osteoporoze pomoću T-vrijednosti na temelju podataka Svjetske zdravstvene organizacije

T-VRIJEDNOST	KOŠTANO STANJE
> -1	Uredna gustoća kostiju
-1 do -2,5	Osteopenija
< -2,5	Osteoporoza

6. POREMEĆAJI I BOLESTI KOŠTANO-ZGLOBNOG SUSTAVA

Radiološki tehnolozi svakodnevno se susreću s raznim poremećajima i bolestima koštano-zglobnog sustava. Ovisno o uputnoj dijagnozi i vrsti pretrage, dužni su intervenirati na najispravniji način. Iako se u prvom redu pod poremećajima koštanog sustava misli na prijelome tu spadaju i mnoge druge bolesti zbog kojih pati čitav lokomotorni, ali također i ostali organski sustavi. Najčešći i najvažniji od njih bit će obrađeni u ovom poglavlju.

6.1. Prijelomi kostiju

Pod prijelomima kostiju podrazumijevamo medicinsko stanje u kojem dolazi do djelomičnog ili potpunog prekida kontinuiteta kosti. U najtežim slučajevima kost se može razbiti na nekoliko dijelova. Iako većina prijeloma nastaje kao posljedica jakog udara ili pada na kost, oni također nastaju i zbog metaboličkih bolesti koje mijenjaju kemijski sastav kosti koja postaje slaba i sklona lomljenju. Metaboličke bolesti kostiju bit će opisane u posebnom poglavlju, a prijelomi koje one izazivaju nazivaju se patološkim.

Iako samo koštano tkivo ne sadrži živce za osjet boli, diskontinuitet periosta koji obiluje takvim živcima uzrok je jake boli prilikom prijeloma. Edem obližnjih mekih tkiva uzrokovan krvarenjem prekinutih periostalnih krvnih žila izaziva tupu bol pod pritiskom. Također, prisutni su jaki grčevi mišića koji pokušavaju držati ulomke kostiju na mjestu, uz pojavu hematoma na mjestu frakture. Oštećenja susjednih fraktura poput žila, živaca, korijena živaca i kralježničke moždine prilikom prijeloma kostiju lubanje ili kralježnice mogu uzrokovati druge specifične simptome. Takvi bolesnici nazivaju se politraumatiziranima koji zahtijevaju poseban tretman i liječenje.

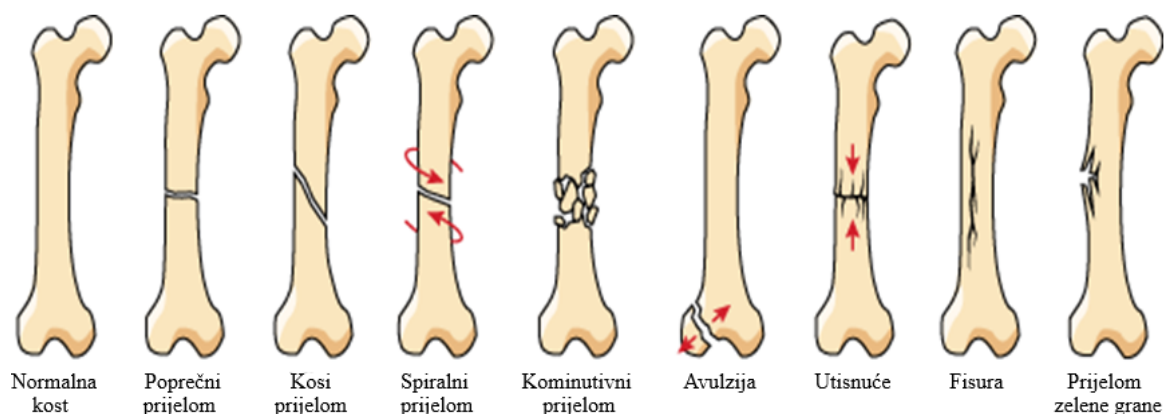
Teški oblici fraktura mogu dovesti do pojave sindroma fascijalnog prostora na okrajinama (eng. *compartment syndrom*), koji, ukoliko se ne liječi, može zahtijevati amputaciju ekstremiteta. Ukoliko je došlo do prekida krvne opskrbe ili se kost ne liječi pravilno, može doći do drugih komplikacija kao što je zarašćivanje kosti na deformiran

način. Općenito, komplikacije prijeloma mogu se svrstati u tri velike skupine s obzirom na vrijeme nastanka. Tako razlikujemo neposredne komplikacije nastale u trenutku frakture, rane komplikacije koje se javljaju nekoliko dana nakon ozljede te kasne komplikacije koje se očituju dugo nakon frakture (Slika 11).

NEPOSREDNE KOMPLIKACIJE	RANE KOMPLIKACIJE	KASNE KOMPLIKACIJE
SISTEMSKE: <ul style="list-style-type: none"> • Hipovolemijski šok 	SISTEMSKE: <ul style="list-style-type: none"> • Hipovolemijski šok • Sindrom respiratornog distresa odraslih (ARDS) • Sindrom masne embolije • Tromboza dubokih vena • Plućni sindrom • Aseptična traumatska groznica • Septikemija • Sindrom nagnječenja 	LOŠE ZARASTANJE PRIJELOMA: <ul style="list-style-type: none"> • Odgođeno zarastanje • Nema zarastanja • Nepravilno zarastanje • Križno zarastanje
LOKALNE: <ul style="list-style-type: none"> • Ozljeda velikih krvnih žila • Ozljeda mišića i tetiva • Ozljeda zglobova • Ozljeda utrobe 	LOKALNE: <ul style="list-style-type: none"> • Infekcija • Sindrom fascijalnog prostora na okrajinama 	OSTALE: <ul style="list-style-type: none"> • Avaskularna nekroza • Skraćivanje • Krutost zgloba • Sudeckova bolest • Osteomijelitis • Ishemična kontraktura • Osificirajući miozitis • Osteoartritis

Slika 11. Tablični prikaz podjele prijeloma i simptoma s obzirom na vrijeme nastanka
(10)

Prijelom kosti može se dijagnosticirati na temelju dane povijesti bolesti i provedenog fizičkog pregleda. Kao potvrda prijeloma kosti najčešće se provodi radiografsko snimanje. Često se pod određenim okolnostima vrši i snimanje obližnjih zglobova kako bi se isključile lokalna iščašenja i dislokacije. U nekim situacijama klasično radiografsko oslikavanje je nedovoljno pa se može koristiti kompjutorizirana tomografija ili magnetna rezonancija. Klasifikacija prijeloma nakon pregleda može se vršiti na više podjela i to s obzirom na: mehanizam prijeloma, uključenost mekih tkiva, obuhvaćenost slomljenih fragmenata, anatomske lokacije i slično. Najpoznatija klasifikacija odnosi se na oblike prijeloma koji se mogu vidjeti na slici ispod.



Slika 12. Klasifikacija prijeloma kosti s obzirom na oblik prijeloma

(https://www.teachengineering.org/content/uoh/_lessons/uoh_fracture/uoh_fracture_less_on01_image1.gif)

Liječenje fraktura obično se klasificira kao konzervativno ili kirurško. Konzervativno liječenje obuhvaća sve vrste koje se odnose na bilo koju nekiruršku intervenciju. Prva od takvih intervencija jest upravljanje bolom koje uključuje davanje lijekova (ibuprofen). Zatim slijedi imobilizacija. Iako je cijeljenje kostiju prirodan proces, liječenje frakture ima cilj osigurati najbolju moguću funkciju nakon ozdravljenja stoga je potrebno vratiti slomljene dijelove kosti u njihov prirodni položaj te izvršiti imobilizaciju određenim sredstvima (najčešće gips).

Kirurške metode liječenja prijeloma imaju vlastite rizike i prednosti, ali operacija se obično provodi samo ako je konzervativno liječenje: propalo, vrlo je vjerojatno da će propasti ili završiti lošim funkcionalnim ishodom. Kod nekih prijeloma, kao što je fraktura kuka, kirurško liječenje se izvodi rutinski jer neoperativni tretman rezultira dugotrajnom imobilizacijom što može uzrokovati infekcije prsnog koša, tegobe pod tlakom, trombozu, emboliju i slično. Također, kirurško liječenje se preporuča ukoliko je došlo do oštećenja zgloba prijelomom da bi se vratila pravilna funkcija zgloba. Ono što je rizik samog kirurškog liječenja prijeloma jest infekcija koja je osobito opasna u kostima. Razlog tome je niska potpora metabolizma koji može dovesti samo ograničeni broj imunoloških stanica na ozljedu u borbi protiv infekcije. U kirurškom liječenju prijeloma kostiju također se može koristiti transplantacija koštanog tkiva te metalni implantati kao zamjena za koštano tkivo (10).

6.2. Iščašenja zglobova

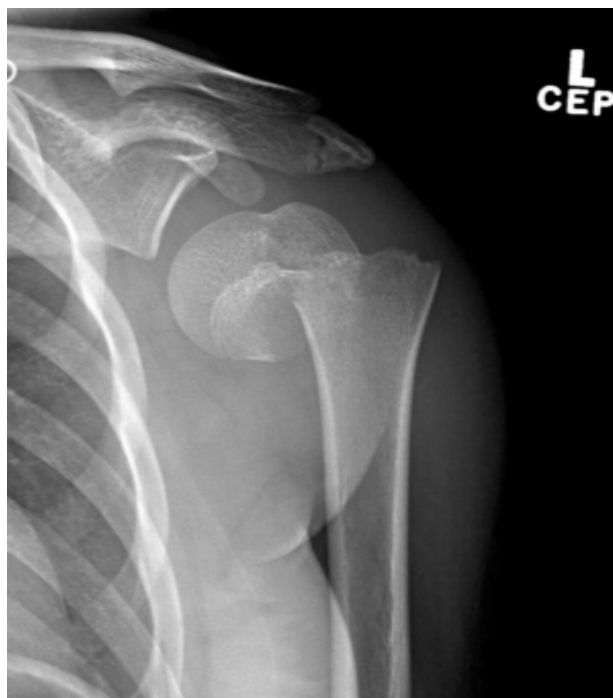Dislokacije zglobova koje se još nazivaju i luksacijama javljaju se kada dolazi do odvajanja u zglobu gdje se susreću dvije ili više kostiju. Djelomične luksacije nazivamo i subluskacijama. Općenito bilo kakav oblik dislokacije zgloba uzrokuje iznenadne traume na zglobovima poput raznih udaraca ili padova. Luksacije također mogu biti uzrokovane i oštećenjem okolnih ligamenata, tetiva, mišića i živaca. Također, mogu se pojaviti i u bilo kojoj skupini zglobova. Općenito, najčešća zglobna dislokacija je ona u ramenom zglobu.

U većini slučajeva razlikujemo par simptoma koji su zajednički za bilo koju vrstu dislokacije. To su redom: intenzivna bol, nestabilnost zgloba, deformacija zglobnog područja, smanjena snaga mišića, crvenilo, otečenost i teškoće pri kretanju zgloba.

Kao što je već navedeno, luksacije su najčešće uzrokovane padom na određeni zglob ili kada velika i iznenadna sila udarom pomakne kosti iz normalnog položaja. Uzrok dislokacije zgloba mogu biti i oštećeni ili opušteni ligamenti koji drže kosti i zglob u ispravnom položaju. Ono što se manje veže uz dislokaciju zgloba jesu genetski, nasljedni poremećaji poput Ehlers-Danlosovog sindroma za kojeg se smatra da utječe na kolagene vezivnog tkiva u ligamentima zglobova. Takvi ligamenti se rastegnu i opuste pa zglob postaje nestabilan i sklon dislokaciji.

Ukoliko dođe do sumnje na luksaciju, potrebno je započeti s temeljitom provjerom pacijenta uključujući mehanizam ozljede, fizički pregled i neurovaskularno ispitivanje tijekom repozicije zgloba. Najbitniji dio dijagnostike svakako je radiološki pregled. Najčešće se radi klasična radiografija s najmanje dvije snimke u dvije ravnine. Također, preporučuje se snimati prije i poslije repozicije zgloba da se procijeni uspješnost poravnanja nakon potvrdne dijagnoze (11). U dijagnostici, korištenje ultrazvuka, korisno je primjerice kod dislokacija ramena. Iako ova vrsta dijagnostike nije raširena za otkrivanje dislokacija, jedno istraživanje pokazalo je stopostotnu točnost za luksacije ramena (14). Ultrazvučna dijagnostika također je korisna u dijagnosticiranju akromioklaviklarnih iščašenja te kod dojenčadi kod kojih postoji sumnja na razvojnu displaziju kuka. Za snimanje presjeka koriste se kompjutorizirana tomografija ili magnetna rezonancija kod dislokacija gdje rendgenske snimke nisu dovoljne. S jedne

strane CT je koristan za analizu koštanih aberacija te kod sumnji na vaskularne ozljede, dok se analiza ligamenata i drugih mekotkivnih struktura vrši magnetnom rezonancijom.



Slika 13. Prijelom vrata humerusa s luksacijom ramenog zgloba

<http://www.sickkids.ca/IMAGES/Paediatric-Orthopaedic-Pathways/Trauma-and-Infection-Pathways/Shoulder-girdle-and-arm/Proximal-humerus-fracture/65836-Proximal%20humerus%20fracture%20SH2%20AP%20for%20website.jpg>

Liječenje zgloba repozicijom odnosno vraćanjem u pravilan položaj može se vršiti samo od strane profesionalnog medicinskog stručnjaka. Ukoliko to radi nestručna osoba može doći do pogoršanja ozljede. Nakon što se dijagnoza potvrdi (obično rendgenskim oslikavanjem) manipulacija zgloba natrag u pravilan položaj može započeti. Budući da je to bolan proces, repozicija se najčešće vrši na hitnom odjelu pod sedacijom ili u operacijskim dvoranama pod općom anestezijom. Važno je brzo reagirati zato što se u stanjima dislokacije ugrozi krvna opskrba u zglobovima i u distalnim dijelovima iza ozlijeđenog zgloba. Nakon što se repozicija obavi, neki zglobovi sklone su riziku od

ponovne dislokacije zbog slabljenja okolnog mišićja i ligamenata. Da se taj rizik smanji potrebno je obavljati vježbe s fizioterapeutom koji će postaviti program usredotočen na obnovu mišićne snage i normalizaciju raspona gibanja (11).

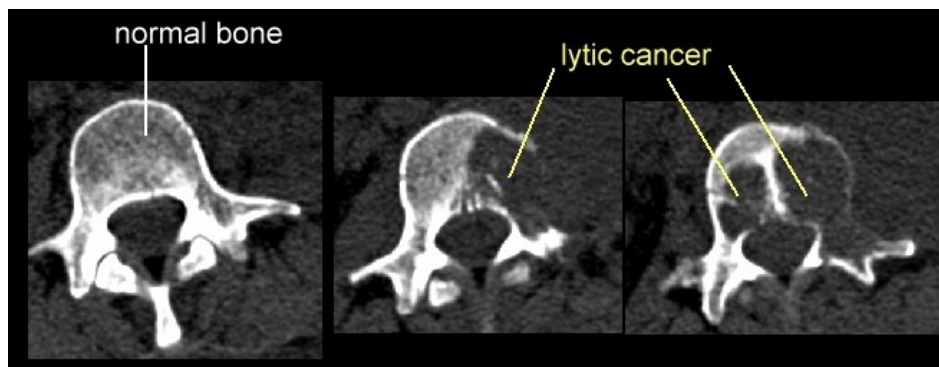
6.3. Tumori koštano-zglobnog sustava

Ovo poglavlje bit će bazirano na opisu tumora koštanog sustava. Tumor kosti neoplastični je rast tkiva koji može biti benigni ili maligni (Tablica 5). Tumori kostiju mogu se klasificirati kao primarni tumori, odnosno oni koji potječu od same kosti ili stanica i tkiva porijeklom koštanih. Druga skupina su sekundarni tumori koji se razvijaju van koštano-zglobnog sustava, ali metastaziraju u kosti. Karcinomi prostate, dojke, pluća, štitnjače i bubrega su oni koji najviše metastaziraju u kosti. Procjenjuje se da su sekundarni tumori kosti 50 do 100 puta češći od primarnih.

Tablica 5. Podjela primarnih tumora kosti na benigne i maligne

BENIGNI	MALIGNI
Osteom	Osteogeni sarkom
Osteoid osteom	Hondrosarkom
Osteohondrom	Fibrosarkom
Osteoblastom	Ewingov sarkom
Hondrom	Multipli mijelom
Tumor velikih stanica kosti	
Aneurizmataska cista kosti	

Liječenje tumora kostiju ovisi o uspješnoj dijagnostici. Nakon obavljenog fizikalnog pregleda, liječnik koji sumnja na tumor dužan je naručiti pacijenta na ostale preglede. Za početak, najčešće su to laboratorijski testovi u kojima se pregledavaju krv i urin. Ukoliko se testovi pokažu pozitivnima nastavlja se s pregledima na radiološkom odjelu. U prvom redu to je klasična radiografija da se odredi veličina i točno mjesto tumora. Ukoliko je potrebno za dijagnostiku se može koristiti i CT skeniranje, magnetna rezonancija i pozitronska emisijska tomografija (PET). Također, prethodno navedene vrste u radiološkoj dijagnostici, liječnicima mogu pomoći kod biopsija kada se iglom punktira točno određen sadržaj iz kostiju za analizu.



Slika 14. CT prikaz usporedbe normalnog lumbalnog kralješka u odnosu na kralježak zahvaćen tumorom

(http://www.aboutcancer.com/bone_met_ct_0308.jpg)

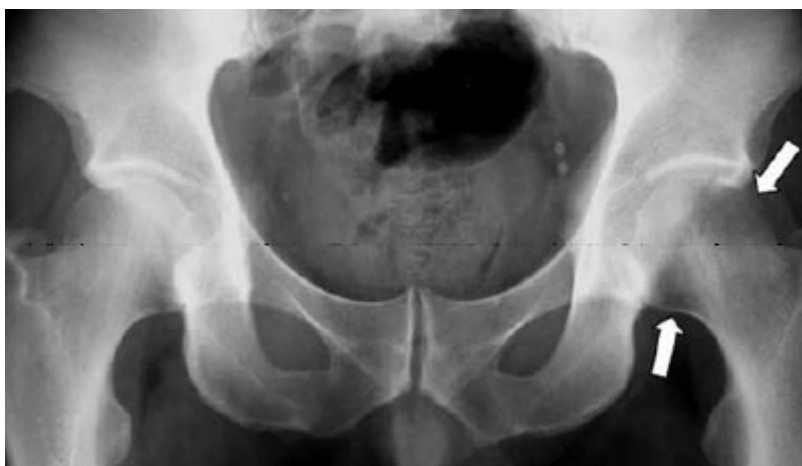Liječenje tumora kostiju može se vršiti na više načina, a primarno ovisi o malignosti samog tumora i njegovoj veličini. Ukoliko se tumor nije proširio na ostatak tijela, to će uvelike olakšati liječenje. Kirurški zahvati najčešće će ukloniti benigne tumore u cijelosti. Kirurgija se također koristi i za odstranjivanje malignih tumora te prije onkološkog liječenja da bi se tumor što više smanjio ili poslije liječenja da se uklone mogući ostaci tumorskih stanica. Terapija zračenjem koristi visoke doze rendgenskog zračenja za uništenje tumorskog tkiva. Može se koristiti samostalno ili u kombinaciji s kemoterapijom gdje liječnici pacijentima daju razne lijekove koji ubijaju brzo rastuće stanice malignog tumora. Jedna od novijih tehnika liječenja je kriokirurgija (krioterapija) u kojoj se tumorsko tkivo ubija zamrzivanjem pomoću tekućeg dušika.

Oporavak od liječenja ovisit će o vrsti tumora, ali i o tome koliko je pacijent bio podvrgnut operacijama te radioterapiji i kemoterapiji koje su za sobom ostavile određene nuspojave. Raznim laboratorijskim i radiološkim pretragama liječnik treba potvrditi da je tumor nestao i da se ne vraća kako bi se pacijent mogao otpustiti. Također, važno je osobno pratiti simptome koji bi mogli upućivati na povratak bolesti i redovno posjećivati liječnika uz obavljanje pretraga (12).

6.4. Metaboličke bolesti kostiju

Metabolički poremećaji kostiju skupni je izraz za niz bolesti koje utječu na snagu tijela i čine ga slabim. U prvom redu bolesti metabolizma uzrokovane su zbog poremećene razine minerala u tijelu poput kalcija ili fosfora, vitamina D te abnormalnostima u strukturi kostiju. Najčešći oblik koštanih poremećaja jest osteoporoza koja, ukoliko se ne liječi, može uzrokovati iznimnu slabost kostiju koje postaju sklone prijelomima i deformacijama. Neki čimbenici rizika za osteoporozu su starost, mala građa tijela, povijest čestih prijeloma, kronična uporaba steroida ili bolesti bubrega, a najčešće se javlja kod starijih žena u menopauzi. Uz osteoporozu često se javljaju i osteomalacija te Pagetova bolest.

Simptomi metaboličkih poremećaja kostiju razlikuju se od bolesti do bolesti. Kao glavni simptom osteoporoze navodi se izuzetna krhkost kostiju koja na posljertku uzrokuje prijelome, a u dijagnosticiranju pomaže denzitometrija koja mjeri gustoću kosti. Kod Pagetove bolesti, kosti i zglobovi vidljivo su deformirani, dok se za osteomalaciju kao glavni simptom javlja bol u kostima i slabost, te kao i kod osteoporoze krhkost i lomljivost kostiju.



Slika 15. Razvoj osteoporoze na vratu bedrene kosti prikazan klasičnim radiogramom (<http://st9.idsil.com/dev/doctors/dukeahn/wp-content/uploads/sites/8/2016/12/toh-img3-1.jpg>)

Iako se već pri fizikalnom pregledu može otkriti postojanje bolesti, potrebni su daljnji pregledi koji će odrediti o kojem poremećaju se točno radi i što je uzrok nastanka tog poremećaja. Također, bitno je odrediti plan liječenja. Ono što je neophodno ukoliko dođe do posljedičnog prijeloma jest dijagnostika konvencionalnom radiografijom, a kod bolesnika kod kojih je već otkrivena osteoporoza slike mogu prikazati male, klinaste prijelome. Radiogrami također mogu prikazati osteopeniju, odnosno smanjenu gustoću kosti koja je uzrok osteoporoze. Skeniranje kostiju izotopima pomaže u razlikovanju metaboličkih poremećaja od tumora kostiju. Uz radiografsko oslikavanje, može se provoditi i denzitometrija koja provjerava mineralnu gustoću kosti.

Za liječenje metaboličkih poremećaja kostiju primarno se koristi nadopuna kalcijem i vitaminom D. Uz njih, koriste se i bisfosfonati za povećanje koštane mase. Neke od poremećaja, poput Pagetove bolesti treba pažljivo nadgledati jer ponekad ta bolest ne zahtijeva nikakav tretman, ali s druge strane u slučajevima teških deformacija može biti potrebna kirurška intervencija. Kakav plan liječenja će liječnik sastaviti, ovisi o povijesti bolesti svakog pacijenta ponaosob i o njegovom zdravstvenom stanju općenito (13).

7. ZAKLJUČAK

Proučavanjem razne literature koja se bavi koštano-zglobnim sustavom, došao sam do zaključka da je za početak najvažnije dobro poznavati anatomsku građu kostiju i zglobova te njihovu povezanost s ostalim strukturama da bi se moglo započeti s radiološkim metodama prikaza. Osim anatomije, radiološko osoblje, dužno je poznavati i embrionalni razvoj te kemijski sastav kostiju i zglobova da bi mogli odabrati najbolju metodu za snimanje i dati ispravnu dijagnozu kako fizioloških tako i patoloških procesa vezanih za koštano-zglobni sustav.

Radiološka dijagnostika koštano-zglobnog sustava obično započinje klasičnom radiografijom kao prvom metodom izbora. Da bi radiolog mogao ispravno očitati dobivenu sliku, radiološki tehnolozi moraju odabrati ispravne parametre snimanja i najbolji namještaj pacijenta koji se razlikuju za svaku projekciju. Konvencionalnom radiografijom mogu se odlično prikazati puknuća kostiju, iščašenja zglobova, širenje tumora kroz koštano-zglobni sustav pa čak i demineralizacija kostiju. Međutim, ova metoda nije dovoljno osjetljiva i specifična za prikaz mekotkivnih struktura i vaskularne opskrbe. Za to postoje druge metode izbora, pa će za prikaz vaskularnog sustava oko kostiju i zglobova metode izbora biti CT i MR angiografije. S druge strane mekotkivne strukture, poput okolnog mišićja, tetiva i ligamenata, ne može dobro prikazati čak ni kompjutorizirana tomografija pa će se u tom slučaju liječnik odlučiti na ultrazvučnu dijagnostiku ili magnetnu rezonanciju. Kod poremećaja kostiju, koje uključuju kemijski sastav, metode izbora tražit će se na nuklearnoj medicini kao što je scintigrafija ili denzitometrija.

Iz svega navedenog, vidljivo je da dijagnostika koštano-zglobnog sustava obuhvaća širok spektar metoda za prikaz. Razvoj tih radioloških metoda može se pratiti od prve načinjene snimke ikad, koja prikazuje skelet šake, pa sve do razvoja trodimenzionalnog prikaza koji se izvodi pomoću najnovijih softvera na kompjutoriziranoj tomografiji ili magnetnoj rezonanciji.

8. LITERATURA

1. Janković S, Mihanović F. Uvod u radiologiju. Split, Sveučilište u Splitu, 2014.
2. Krmpotić-Nemanić J, Marušić A. Anatomija čovjeka. Zagreb, Medicinska naklada, 2007.
3. Miletić D. Skeletna radiografija. Rijeka, Glosa, 2008.
4. Janković S, Mihanović F, Punda A, Radović D, Barić A, Hrepić D. Radiološki uređaji i oprema u radiologiji, radioterapiji i nuklearnoj medicini. Split, Sveučilište u Splitu, 2015.
5. <https://www.svkatarina.hr/hr/centar-za-radiologiju-i-dijagnostiku/kako-se-pripremiti-za-rendgensko-snimanje-kostano-zglobnog-sustava>
6. <https://www.svkatarina.hr/hr/centar-za-radiologiju-i-dijagnostiku/kako-se-pripremiti-za-ct-snimanje-kostano-zglobnog-sustava>
7. Edelman RR, Zlatkin MB, Hesselink JR. Clinical magnetic resonance imaging. Philadelphia, Saunders company, 1996.
8. <https://www.svkatarina.hr/hr/centar-za-radiologiju-i-dijagnostiku/kako-se-pripremiti-za-mr-snimanje>
9. <https://www.svkatarina.hr/hr/centar-za-radiologiju-i-dijagnostiku/kako-se-pripremiti-za-uzv-snimanje-kostano-zglobnog-sustava>
10. https://en.wikipedia.org/wiki/Bone_fracture
11. https://en.wikipedia.org/wiki/Joint_dislocation
12. <https://www.healthline.com/health/bone-tumors#treatment-for-benigtumors>
13. <https://www.epainassist.com/metabolic-disorders/metabolic-bone-disorders>
14. <https://www.sciencedirect.com/science/article/pii/S0196064413000942?via%3Dihub>

9. SAŽETAK

Koštano-zglobni sustav uz mišiće čini glavnu potporu ljudskog tijela. Osim što je glavna potpora tijelu, koštani sustav ima i ostale funkcije kao što su zaštita organa, biokemijski je regulator kalcija i drugih minerala, mjesto je stvaranja krvnih stanica te služi kao polazište i hvatište mišića. Zglobni sustav ostvaruje spojeve između kostiju i glavni je pokretač skeleta oko kojeg se vrše različite kretnje pomoću mišićnog i živčanog sustava.

Klasična radiografija bezbolna je i neinvazivna dijagnostička metoda koja se zasniva na primjeni rendgenskog zračenja za snimanje različitih dijelova tijela i organa. Konvencionalna radiografija obavlja se kao jedan od osnovnih pregleda pri ispitivanju koštano-zglobnog sustava, pa se koristi kada postoji ozljeda nekog dijela tijela sa sumnjom na prijelom kosti, iščašenje zgloba, istegnuće ligamenata, kada se primjeti deformitet ili otok zgloba ili kosti te kod pojave boli u različitim dijelovima tijela (rukama, nogama, grudima, abdomenu i glavi). Ova metoda može brzo i jednostavno pružiti informacije o ozljedama kostiju, degenerativnim bolestima kostiju, tumorima i cistama koštano-zglobnog sustava i deformitetima (urođenim i stečenim tijekom života).

Iako se klasična radiografija većinom koristi kao metoda prvog izbora pri oslikavanju koštano-zglobnog sustava postoje i druge metode koje bolje prikazuju mekothkivne strukture vezane uz taj sustav. To su u prvom redu kompjutorizirana tomografija, magnetna rezonancija i ultrazvučna dijagnostika te PET/CT, scintigrafija i denzitometrija kao dio nuklearne medicine.

Bolesti i poremećaji koštano-zglobnog sustava mogu nastati na različite načine. Tako će prijelomi kostiju i luksacije većinom nastati zbog udarca ili padova dok će se tumori i metaboličke bolesti razviti same zbog narušenog tjelesnog zdravlja, pada imuniteta ili zbog poremećaja u kemijskom sastavu kostiju i zglobova. Neovisno o kojem poremećaju se radi, bitno je intervenirati profesionalno, efikasno i u što kraćem roku.

10. SUMMARY

Skeletal system is the main support of human body. Beside support, it has other functions such as organ protection, biochemical regulation of calcium and other minerals, a place where blood cells are produced and it represents origin or insertion of muscles. The articular system represents bone joints and it is the main initiator of the skeleton around which different movements are performed by the muscular and nervous system.

Conventional radiography is a painless and non-invasive diagnostic method based on the use of x-rays to capture different parts of the body and organs. Conventional radiography is performed as one of the basic examinations of skeletal system and it is used when there is a suspicion of bone fracture, joint wound, ligament expulsion, deformity, edema or pain in different parts of the body (hands, feet, chest, abdomen and head). This method can quickly and easily provide information on bone injuries, degenerative bone diseases, tumor and cyst disorders, and deformities (born and acquired during life).

Although conventional radiography are mostly used as the first choice method for skeletal system imaging, there are other methods which better illustrate the soft-tissue structures associated with this system. These are primarily computed tomography, magnetic resonance imaging and ultrasound diagnostics as well as PET-CT, scintigraphy and densitometry as part of nuclear medicine.

Diseases and disorders of the bone and joint can occur in different ways. With that being said, fractures and luxation of bones are mostly caused by a stroke or a fall, while tumors and metabolic diseases develop due to impaired physical health, decreased immunity, or disorders in the chemical composition of the bones and joints. No matter what kind of a disorder is, it is essential to intervene professionally, efficiently and as soon as possible.

11. ŽIVOTOPIS

OPĆI PODACI:

Ime i prezime: Marijo Kujundžić-Lujan

Datum rođenja: 30.08.1996.

Adresa: Glavina Donja 379, Imotski

mob: 091 914 5339

e-mail: marijolujan1996@gmail.com

ŠKOLOVANJE:

2015.-2018. Sveučilišni odjel zdravstvenih studija – smjer: Radiološka tehnologija

2011.-2015. Gimnazija dr. Mate Ujevića, Imotski

2003.-2011. Osnovna škola Stjepana Radića, Imotski

STRANI JEZICI:

Aktivno znanje engleskog jezika

Aktivno znanje njemačkog jezika

RAD NA RAČUNALU:

Vješto korištenje Microsoft Office alata (Word, Excel, Power Point)