

Uloga doppler ultrazvuka u dijagnostici periferne arterijske bolesti

Matas, Ana

Undergraduate thesis / Završni rad

2018

Degree Grantor / Ustanova koja je dodijelila akademski / stručni stupanj: **University of Split / Sveučilište u Splitu**

Permanent link / Trajna poveznica: <https://um.nsk.hr/um:nbn:hr:176:679550>

Rights / Prava: [In copyright](#) / [Zaštićeno autorskim pravom.](#)

Download date / Datum preuzimanja: **2025-01-27**

Repository / Repozitorij:



Sveučilišni odjel zdravstvenih studija
SVEUČILIŠTE U SPLITU

[Repository of the University Department for Health Studies, University of Split](#)



UNIVERSITY OF SPLIT



DIGITALNI AKADEMSKI ARHIVI I REPOZITORIJI

SVEUČILIŠTE U SPLITU

Podružnica

SVEUČILIŠNI ODJEL ZDRAVSTVENIH STUDIJA

PREDDIPLOMSKI SVEUČILIŠNI STUDIJ

RADIOLOŠKA TEHNOLOGIJA

Ana Matas

**ULOGA DOPPLER ULTRAZVUKA U DIJAGNOSTICI
PERIFERNE ARTERIJSKE BOLESTI**

Završni rad

Split, 2018.

SVEUČILIŠTE U SPLITU

Podružnica

SVEUČILIŠNI ODJEL ZDRAVSTVENIH STUDIJA

PREDDIPLOMSKI SVEUČILIŠNI STUDIJ

RADIOLOŠKA TEHNOLOGIJA

Ana Matas

**ULOGA DOPPLER ULTRAZVUKA U DIJAGNOSTICI
PERIFERNE ARTERIJSKE BOLESTI**

**THE ROLE OF DOPPLER ULTRASOUND IN THE
DIAGNOSIS OF PERIPHERAL ARTERIAL DISEASE**

Završni rad/ Bachelor's Thesis

Mentor:

Doc.dr.sc.Tonći Batinić, dr. med.

Split, 2018.

Sadržaj

1. UVOD	1
1.1 Ključne riječi	2
2. CILJ RADA	2
3.1 Epidemiologija.....	3
3.2 Ateroskleroza.....	4
3.2.1 Aterosklerotskiplak	4
3.3 Rizični čimbenici.....	5
3.4 Klinička slika.....	5
3.5 Simptomi	6
3.6 Dijagnostika PAB-a.....	7
3.6.1 ABI.....	7
3.7 TERAPIJA.....	8
3.7.1 Konzervativno liječenje.....	8
3.7.2 Endovaskularno liječenje	9
3.7.3 Kirurško liječenje	10
4. ULTRAZVUK	12
4.1 Građa ultrazvučnog aparata	12
4.2 Osnovni principi djelovanja.....	15
4.2.1 Nastanak slike	17
4.3 Prednosti i nedostaci.....	18
4.4 Učinci na materiju	19
4.5 Terminološki opis ehostrukture	20
5. DOPPLER ULTRAZVUK	21
5.1 Podjela dopplera	22
6. DETEKCIJA PAB-a ULTRAZVUKOM	24
6.1 Važnost kolor doppler ultrazvuka: analiza retrospektivne studije.....	27
6.1.1 Ispitanici	27
6.1.2 Metode.....	27
6.1.3 Rezultati studije.....	29
7. USPOREDBA ULTRAZVUKA S DRUGIM TEHNIKAMA SNIMANJA.....	30
8. ZAKLJUČAK	31
9. SAŽETAK	32

10. SUMMARY	33
11. ŽIVOTOPIS	35

1. UVOD

Radiološka dijagnostika zauzima vodeće mjesto u otkrivanju ili liječenju različitih bolesti današnjice. S obzirom da ne postoji drugačiji način saznavanja o kojem se patološkom procesu u organizmu radi, radiologija je omogućila uvid u isto, a da se pri tome ne moraju koristiti invazivne metode pristupa pacijentu. Periferna arterijska bolest nastaje kao posljedica aterosklerotskih promjena na krvnim žilama i manifestira se njihovim suženjem te smanjenjem protoka krvi uz manjak kisika i hranjivih tvari. Bolest može biti i stenozirajuća, okluzivna ili aneurizmatična, a karakterizira je taloženje štetnih krvnih produkata (plak) uz značajno sužen promjer stijenke krvne žile ekstremiteta. Važno ju je dijagnosticirati na vrijeme i pomno pratiti kako bi se pravodobno liječila. Danas postoji široka paleta radioloških pretraga kako bi se došlo do ciljanog rezultata odnosno pravilno postavljene dijagnoze što uključuje ionizacijsko ili neionizacijsko zračenje. Uz razne metode koje zrače (uključujući RTG, CT, DSA i druge), postoje i one bez opterećenja pacijenta zračenjem kao ultrazvuk magnetska rezonancija (MR). Ultrazvučne su metode iskorak današnjice jer ne izlažu pacijenta ionizirajućem zračenju, a pritom daju kvalitetan uvid u problematiku određenoga tkiva ili organskog sustava. Jako pristupačne danas, pomiču svoje standarde te umjesto same dijagnostike mogu poslužiti i u intervencijske svrhe. Vrlo jednostavne za korištenje, daju uvid u trenutno stanje patološke promjene, u realnome vremenu. Kolor doppler ultrazvuk idealna je metoda u detekciji periferne arterijske bolesti jer je visoko osjetljiv i specifičan. Uz klasični B-mod kojim se anatomska struktura pokaže u nijansama sive skale, koristi i obojenje za mjerenje brzine i smjera protoka krvi u krvnim žilama. S obzirom da može mjeriti protoke i u krvnim žilama koje su smještene nešto dublje u tijelu, neupitno je da se detekciji PAB-a najčešće koristi. U obzir se mora uzeti kako se radiološka metoda odabire na osnovu potreba snimanja ili potreba samog pacijenta. Pretraga mora biti indicirana kako bi se izvodila. Najvažnija je stavka pravodobno praćenje pacijenta, počevši od ranog otkrivanja bolesti, postavljanje točne dijagnoze i učinkovitog liječenja. Kako bi to bilo moguće od velike je važnosti profesionalnost stručnog osoblja i empatični odnos prema pacijentu i njegovim potrebama.

1.1 Ključne riječi

Ateroskleroza, periferna arterijska bolest, simptomi klaudikacije, liječenje PAB, ultrazvuk, sonda, dopplerski shift, tehnika „žive slike“, duplex doppler, B-mode, vršna sistolička brzina (PSV; *Peak systolic velocity*), spektralna krivulja

2. CILJ RADA

Cilj ovoga završnog rada bit će opisivanje važnosti *doppler* ultrazvuka u dijagnostici promjena na perifernim krvnim žilama koje mogu dovesti do značajnih komplikacija ako se ne otkriju ili ne liječe na vrijeme. Osim toga opisat će se učinak samog ultrazvuka na ljudsko tkivo.

3. PERIFERNA ARTERIJSKA BOLEST (PAB)

Periferna arterijska bolest je poremećaj struktura krvnih žila izvan srca i mozga. Definira se kao aterosklerotska, stenozirajuća, okluzivna ili aneurizmatička bolest aorte ili njezinih ogranaka. Pojavljuje se kada arterije koje opskrbljuju periferne organe postaju djelomično ili potpuno zatvorene zbog plakova unutar njihove stijenke. Takve krvne žile postaju polupropusne ili nepropusne za prolazak krvi što rezultira smanjenom opskrbom kisikom i hranjivim tvarima. Kao rezultat toga dolazi do atrofije i propadanja mišića, ishemije tkiva (poglavito donjih udova) što za posljedicu ima i moguću amputaciju ekstremiteta ili dio njega. Bolesnici s ovom bolesti imaju povećan rizik za razvoj drugih kardiovaskularnih poremećaja, odnosno infarkta miokarda i moždanog udara.

3.1 Epidemiologija

Istraživanja su pokazala kako više od 200 milijuna ljudi u svijetu boluje od periferne arterijske bolesti. Između 2000. i 2010. godine broj se od ukupnoga povećao za 25% posebice u zemljama nižega i srednjega razvoja. To dovodi do zaključka kako su kardiovaskularne bolesti najzastupljenije bolesti u svijetu i od njih boluje najveći broj ljudi. Pacijenti s PAB u 50% slučajeva imaju koronarnu te u 25% slučajeva cerebrovaskularnu bolest.

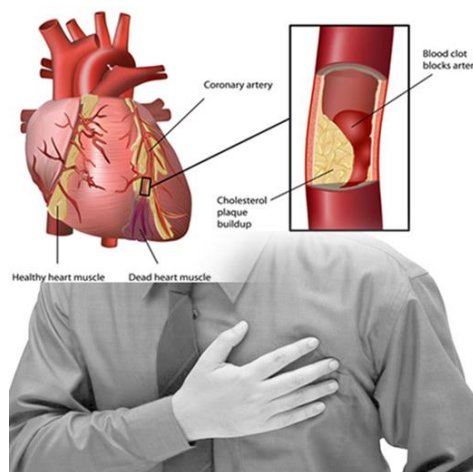
Periferna arterijska bolest uglavnom je bolest starije populacije (iznad 60 god.) iako se može pojaviti i već oko 40-te godine života naročito kod bolesnika s pozitivnom obiteljskom anamnezom (0.5% - 2%). U 2/3 pacijenata bolest je asimptomatska tako da se otkrije slučajnim pregledom, a kod ostalih se obično pojavljuju tipični simptomi klaudikacija. Češće je zastupljena na donjim ekstremitetima. Prognoza je dobra kod pacijenata sa stabilnim klaudikacijama, a amputacijski rizik zbog bolesti procjenjuje se na 5%.

3.2 Ateroskleroza

Ateroskleroza nastaje stvaranjem plaka unutar stijenke krvne žile zbog čega žila postaje tvrda i neelastična, sklona pucanju. Karakteriziraju je endotelna disfunkcija, odnosno sustavno upalno fibrinoproliferativno oštećenje arterija. Plak je obično mješavina nakupljenoga kolesterola, kalcija i ostalih produkata iz krvi koja izgrađuje zidove unutar žile te usporava ili onemogućava normalnu cirkulaciju krvi. To smanjuje dotok kisika u tkiva. Simptomi ateroskleroze pojavljuju se tek kada je krvna žila u glavnini zatvorena. Ovisno o tomu koja je žila zahvaćena aterosklerozom, posljedice su razne. Ateroskleroza na periferiji zahvaća krvne žile ruku i nogu te sukladno tomu izaziva posljedice na istima.

3.2.1 Aterosklerotski plak

Patofiziologija plaka nastaje kao posljedica oštećenja endotela krvne žile dušičnim oksidom koji je štetni produkt rizičnih faktora za nastanak ateroskleroze. Na oštećenom mjestu dolazi do nakupljanja leukocita, trombocita, endotelnih i glatkih mišićnih stanica koji izazivaju upalnu reakciju kao odgovor na plak. Ateroskleroza ima nekoliko stadija: započinje stvaranjem masne pruge, slijedi stvaranje fibrozne kolagenske kape te završava kalcifikacijom plaka. Kalcificirani plak može dovesti do ruptуре arterije, a sam može biti stabilan i nestabilan.



Slika 1. Aterosklerotski plak povećava rizik za nastanak infarkta miokarda

Izvor: <http://www.keywordlister.com/c3JjZSBpIGJvbGVzdGkgc3JjYQ/>

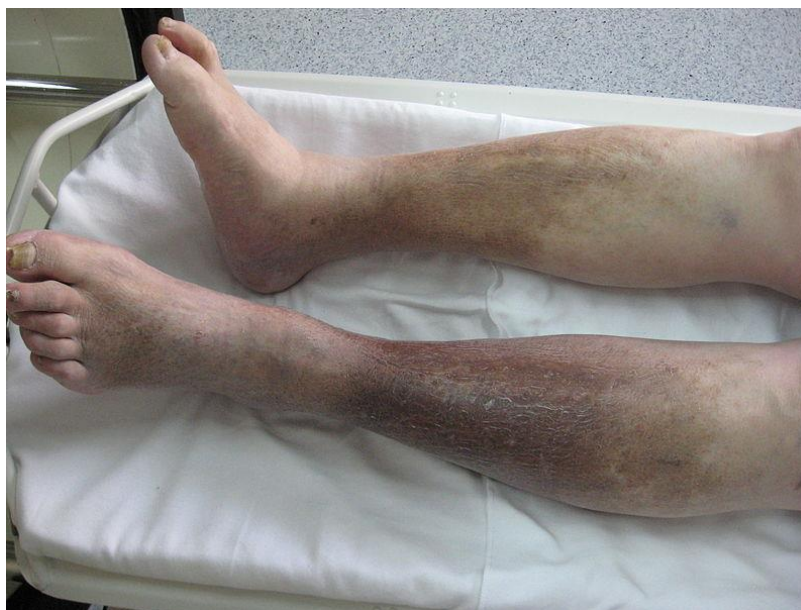3.3 Rizični čimbenici

Glavni čimbenik nastanka ateroskleroze je nikotinizam. Dokazano je kako pušenje povećava rizik za oboljevanje 2-6 puta u odnosu na nepušače. Nadalje, važan faktor je i životna dob s obzirom na to da je starija populacija (iznad 60 godina) sklonija oboljevanju. Ostali čimbenici kao što su povišen kolesterol u krvi i dislipidemija, šećerna bolest (koja povećava rizik za oboljevanje 2-4 puta), upalni procesi, metaboličke aktivnosti te arterijska hipertenzija, nisu zanemarivi. Kod periferne arterijske bolesti na nogama učestali su rizični čimbenici bubrežna insuficijencija ili cerebrovaskularna bolest (udar). Uz to, bitno je napomenuti važnost fizičke aktivnosti jer neaktivan život može dovesti do različitih vaskularnih bolesti.

3.4 Klinička slika

Kao što je već navedeno, bolest nastaje kao posljedica sužavanja lumena krvne žile što rezultira klasičnim simptomima klaudikacija. One su uzrokovane upravo tkivnom hipoksijom. Klaudikacije su naziv za tipične tegobe uzrokovane vaskularnim poremećajem u periferiji, bilo da se radi o gornjim ili donjim ekstremitetima unatoč tomu što su na donjima učestalije. Samo je 1/3 bolesnika s tipičnim simptomima (otprilike 10%-30% populacije), dok kod atipičnih (asimptomatskih) boluje njih 40%-50%.

Klinički se bolest manifestira promjenama u boji kože (koža postaje crvena, suha, zategnuta), pojavom ulceracija i sitnih krastica na stopalima ili dlanovima, koža postaje toplija i mijenja svoju temperaturu, a uočava se nedostatak dlaka i sporiji rast noktiju koji postaju krhki i lomljivi. S obzirom da je cirkulacija na tom mjestu narušena, na ekstremitetu se uočava odsutnost pulsacija. Pacijenti se žale na bol i neugodnost za vrijeme stajanja ili oslanjanja na nogu, odnosno ruku. Na dijagnostičkim pretragama može se uočiti razvoj nove (kolateralne) cirkulacije. U najgorem slučaju, bolest je toliko uznapredovala te se manifestira kao gangrena (ishemično, nefunkcionalno tkivo koje obično podliježe amputaciji).



Slika 2. PAB se očituje promjenama na koži

Izvor: http://www.wikiwand.com/sr/Sistemska_skleroza

3.5 Simptomi

Rani simptomi su bol pri hodanju, osjećaj trnaca u nogama i zamor mišića. Kako bolest napreduje tako oboljeli primjećuju izrazito jaku bolnost, poglavito pri naporu te grčeve u mišićima. Skraćuje se hodna pruga i pacijenti su skloni umaranju. Neugodnost se pojavljuje i pri pokušaju promjene položaja tijela što je znak ishemijske bolesti ekstremiteta. Ponekad je i hranjenje otežano jer se osjeća bol neposredno nakon, što može rezultirati gubitkom tjelesne mase. Klasični su simptomi natečeni ekstremiteti s promjenom boje i strukture kože.

3.4.1. Klasifikacija simptoma prema Fontaineu

STUPANJ	OPIS
1.	Asimptomatska
2.a	Blaga klaudikacija, osoba može hodati 200m ili više
2.b	Umjeren do teška klaudikacija, osoba može hodati maksimalno 200m
3.	Ishemijska bol u mirovanju
4.	Ulceracija i gangrena

3.6 Dijagnostika PAB-a

Prije pristupanja radiološkoj dijagnostici obavlja se klinički pregled, poznat kao fizikalni pregled. Inspekcijom se mogu uočiti promjene na koži, palpacijom uvidjeti promjena temperature ili pak osjetiti postoji li puls u određenom ekstremitetu. Uočene promjene mogu odavati znakove vaskularnih poremećaja. Klinička je slika od velike važnosti kao i laboratorijski nalaz. Jedna od važnijih pretraga koja je kratka i bezbolna jest i mjerenje ABI (ankle-brachial index) koji može potvrditi sumnju na bolest na osnovu izmjerenog tlaka na gležnju i ruci. Pletizmografijom se snima pulsni volumen.

Za dijagnozu periferne arterijske bolesti postoji niz radioloških pretraga koje se mogu izvoditi. Tako se, primjerice, kao „zlatni standard“ uzima digitalna subtrakcijska angiografija. Invazivna je metoda direktnoga uvida u krvnu žilu koristeći specifičnu aparaturu. Metodom suptrakcije, koristeći nativnu i sliku s kontrastom, izdvajaju se one strukture od interesa. Danas se sve više koriste metode trodimenzionalnoga prikaza, CT i MR koje omogućavaju uvid u cjelokupni arterijski sustav i to u tri dimenzije. Poput ultrazvuka, koji se danas sve češće koristi, imaju visoku točnost u detekciji periferne arterijske bolesti. Pri tome se obično koristi DUS (Duplex ultrazvuk) visoke točnosti i specifičnosti.

3.6.1 ABI

Ankle-brachial index omjer je sistoličkoga tlaka na gležnju i ruci koji pokazuje mogući rizik obolijevanja od PAB. Usporedbom dvaju tlakova dobije se veličina koja dokazuje (ili ne dokazuje) prisutnost bolesti. Metoda je brza, jednostavna i neinvazivna, visoko osjetljiva (95%) i specifična (99%). Ključna je stvar pretrage prikaz kvalitete i prohodnosti arterija na ekstremitetima ili praćenje prohodnosti za vrijeme terapije. Osnovne su indikacije za pretragu osobe starije od 60 godina ili mlađe osobe ukoliko su pušači ili boluju od šećerne bolesti. Prije pregleda važno je da pacijent opušteno leži i ne govori.

Za pretragu se koristi ručni doppler koji mjeri protok krvi, manžeta na napuhivanje koja služi za kompresiju arterija te gel za utrazvučnu sondu. Ultrazvukom

se osluškuje protok krvi u arteriji, potom se kompresijom arterije zaustavi isti šum i postepeno opušta zrak kako bi se šum opet čuo. Tada se izmjeri pri kojem se tlaku to dogodilo. Usporedbom tlaka na ruci i na nožnom zglobu dobije se brojka koja odgovara ABI. Normalni raspon kreće se između 0.9 i 1.4. Ukoliko je očitana vrijednost niža od 0.9, potvrđuje se postojanje periferne arterijske bolesti. Vrijednost od 0.5 dokazuje postojanje ostalih krvožilnih poremećaja, a ona pak od 0.4 znak je teške ishemije.

3.7 TERAPIJA

Odabir terapijskoga liječenja ovisan je o stupnju same bolesti odnosno njezinu napretku. Prije odluke o terapijskome postupku od iznimne je važnosti postaviti pravilnu dijagnozu i uvidjeti o kojem je stadiju bolesti riječ. Primjerice, pacijent se uvijek prvo izlaže konzervativnijim pristupima liječenja pa tek onda zahtjevnijem postupku odnosno nekoj intervenciji. Terapija može biti konzervativna, endovaskularno liječenje ili u najgorem slučaju kirurško liječenje i amputacija dijela tijela.

3.7.1 Konzervativno liječenje

Konzervativna terapija obično spada u neinvazivni pristup liječenja i obuhvaća medikamentoznu terapiju (koja se još naziva i farmakološka) te nefarmakološku terapiju. U najblažim stadijima bolesti preporuča se osobna terapija pri čemu se pacijentu savjetuje promjena stila života. To obuhvaća pravilnu prehranu s 5 obroka dnevno pri čemu je potrebno unositi više vitaminske, a što manje masne i začinjene hrane. Također je preporuka bavljenje fizičkom aktivnošću i regulacija tjelesnetezine te prestanak pušenja. Osnova konzervativnoga tipa liječenja je hodanje. Bilo da se radi o hospitaliziranim bolesnicima ili pak onima koji se liječe kod kuće, preporuča se rehabilitacija hodanjem barem 30 minuta dva do tri puta tjedno.

Osim toga, preporuka je svakako konzumacija lijekova koji bi trebali produžiti hodnu prugu, ali tri mjeseca uz vježbe hodanja. Dva su najpoznatija *Trental* (pentoksifilin) čiji je učinak produženje hodne pruge iznad 59 metara i koristi se obično kao zamjena za *Plental* (cilostazol) koji nije indiciran kod svih pacijenata, a produžuje hodnu prugu iznad 70 metara. *Plental* je kontraindiciran u bolesnika sa srčanim zatajenjem, a djeluje tako da izaziva arterijsku dilataciju i sprječava agregaciju trombocita. Dokazni učinak kod PAD-a ima i *Aspirin* (acetilsalicilna kiselina) koji također sprječava agregaciju trombocita.

3.7.2. Endovaskularno liječenje

Vrlo je tanka okosnica između endovaskularnoga i kirurškoga liječenja pacijenata sa stenozom i ona upravo ovisi o tome koje su krvne žile zahvaćene i na kojemu mjestu. Na osnovu toga postoji klasifikacija za određivanje metode liječenja. TASC (Transatlantic Inter-Society Consensus liječenja PAB-a) klasifikacija utemeljena je na anatomskoj podjeli prema tipu lezije na aortoilijačne i femoropoplitearne bolesti. U oba se slučaja odnosi na klasifikaciju u četiri tipa ovisno o stupnju zahvaćenosti: tip A, B, C i D. Pema navedenoj TASC klasifikaciji stadij A i B bolesti liječi se endovaskularno, metodom direktnoga ulaska u krvnu žilu i pregleda iste djelovanjem zračenja. To je intervencijska radiologija koja uključuje pretrage kao što su: PTA (perkutana transluminalna angioplastika), perkutana aterektomija ili ugradnja stenta unutar krvne žile. PTA je metoda postavljanja balon katetera koji bi trebao proširiti lumen krvne žile nakon što se napuše pod određenim tlakom.

Slično djeluje i stent, ali u odnosu na prvu metodu veća je mogućnost komplikacija u vidu restenoza kao posljedica oštećenja endotela stentom. Perkutana aterektomija metoda je korištenja jako male laserske sonde (ili mehaničke) koja se provodi u krvnu žilu sa ciljem odstranjivanja nakupljenoga plaka i povećanja prohodnosti krvne žile. Dakle, sve navedene metode indicirane su kako bi se poboljšala cirkulacija na mjestu stenozе i omogućila normalna i regularna krvna opskrba periferije. Za stadij bolesti C i D preporuka je kirurško liječenje.

3.7.3. Kirurško liječenje

Operacijski je postupak indiciran u pacijenata kod kojih neinvazivni postupci nisu od velike pomoći ili pak onih koji su u stanju podnijeti opsežne vaskularne zahvate.

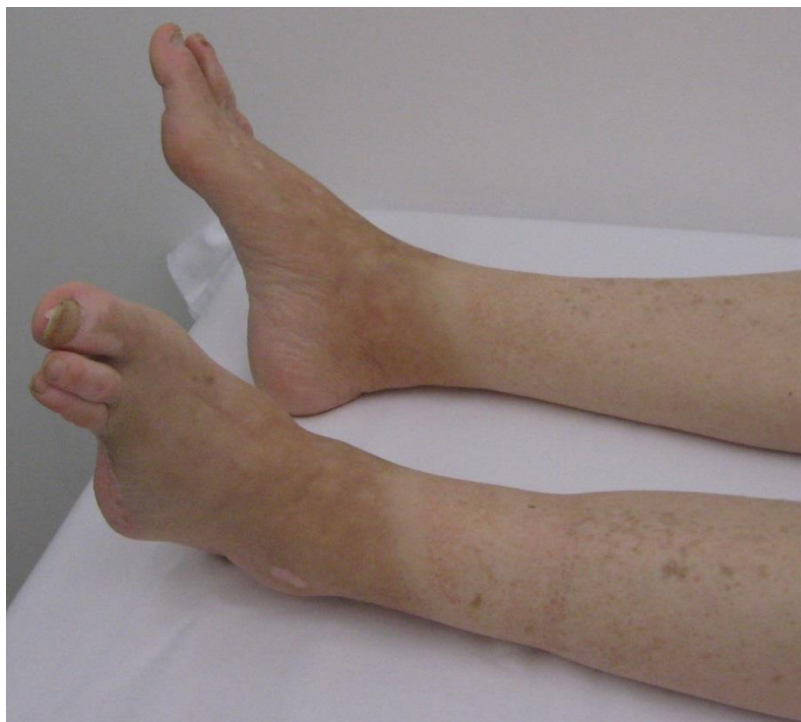Cilj ovakvoga liječenja je ublažavanje simptoma klaudikacija, olakšavanje cijeljenja ulkusa te izbjegavanje amputacije. Pritom je važno naglasiti kako pacijenti pribjegavaju ovoj metodi u slučaju da je bolest toliko uznapredovala da ne postoji korisnija metoda liječenja. Prije početka liječenja važno je izvršiti detaljan kardiološki pregled kako za vrijeme operacije ne bi došlo do dodatnih komplikacija. Najčešće metode kirurškoga liječenja na prvom su mjestu metode endarterektomije, potom revaskularizacija ili metoda ugradnja premosnica, a u najgorem slučaju amputacija.

Tromboendarrektomija metoda je kirurškoga otklanjanja kratkih, lokaliziranih okluzirajućih lezija s aortoilijačnog područja ili zajedničke i duboke femoralne arterije.

Revaskularizacija je metoda ugradnje premosnica od prirodnih ili sintetičkih materijala kako bi se lezija premostila. Obično se postavlja u femoropoplitearnu regiju i u slučaju dobre izvedbespriječava amputaciju ekstremiteta i olakšava klaudikacijske simptome.

U slučaju da su sve moguće terapijske mjere izvedene, a bez uspješnosti, pacijent se izlaže amputacijskom postupku. Tada je bolest značajno uznapredovala, ekstremitet je infektivan, gangrenozan s izrazito jakim osjećajem bolnosti. Amputacija bi se trebala izvoditi što distalnije kako bi se očuvao veći dio ekstremiteta za protezu ukoliko je to potrebno.

Rjeđe se koristi metoda kirurške simpatektomije kojom se suprimira učinak simpatikusa u fazi kada periferna arterijska bolest izaziva jaku ishemijsku bolnost. S obzirom da kemijska blokada pokazuje jednako dobar učinak na sustav, češće se koristi nego li kirurška.



Slika 3. Amputirani dio stopala kao posljedica PAB-a

Izvor: <https://wiki.eanswers.net/sh/Periferna%20vaskularna%20bolest>

4. ULTRAZVUK

Počeci razvoja ultrazvuka datiraju od 1790. godine kada je Lazzaro Spallazani progovorio o teoriji kako šišmiši više koriste sluh nego li vid kako bi preživljavali. Na osnovi toga nastaje teorija kako su ultrazvučni valovi iznad ljudske čujnosti te kako neke životinje imaju razvijenu višu gornju graničnu frekvenciju od čovjeka. Normalni raspon ljudske čujnosti je između 20 i 20000 Hz, a sve iznad toga obilježje je ultrazvuka. Nakon mnogobrojnih eksperimenata poput otkrivanja brzine zvuka u vodi, hidrofona (za detekciju podmornica u ratovima), hiperfonofragije za dijagnostiku moždanih tumora te mnogih drugih otrića korištenjem ultrazvučnih valova, Graf 1980. godine uvodi ultrazvuk u širu kliničku primjenu. Danas se koristi za detekciju bolesti bilo kojeg sustava u tijelu čovjeka, ponajviše mekotičnih struktura. Medicinski ultrazvuk ima veće frekvencije, a kreću se u rasponu između 2,5 MHz te 15/20 MHz. Osnovne su osobine ultrazvuka: visoka frekvencija, mala valna duljina (odnose se obrnuto proporcionalno), visok intenzitet te mali difrakcijski efekt. To znači da se ultrazvučni val emitira poput usmjerenih snopova sličnih snopovima svjetlosti. Koristi neionizirajuće zračenje i daje uvid u bilo koji organ ili njegov sustav u datom trenutku. Osim u dijagnostici, ultrazvuk se može koristiti i kao terapijsko sredstvo u fizikalnoj terapiji u području mikromasaže ukoliko postoji točno definirana indikacija za isto.

4.1 Građa ultrazvučnog aparata

Ultrazvučni se uređaj sastoji od sonde ili pretvarača, pulsog generatora i elektroničkih sklopova, te računala s tipkovnicom i zaslonom koji su integrirani u kućište s funkcijskim tipkama (1).

Najvažniji dio ultrazvučnog uređaja je ultrazvučni pretvarač ili sonda koja služi kao odašiljač i prijenosnik ultrazvučnih valova. Postavlja se direktno na kožu pacijenta i pomiče po dijelovima tijela od interesa. Sonda djeluje preko gela kojeg je potrebno prije snimanja nanijeti na kožu s obzirom na činjenicu da ultrazvučni snop ne prolazi kroz zrak.

Dakle, gel služi kao zid između sonde i kože i omogućuje da se izbjegne interpozicija kože i zraka tako da ultrazvučni snop može slobodno proći u tijelo. Sonde su građene od većeg ili manjeg broja piezoelektričnih kristalića, a dijele se na dvije skupine: elektronske i mehaničke.



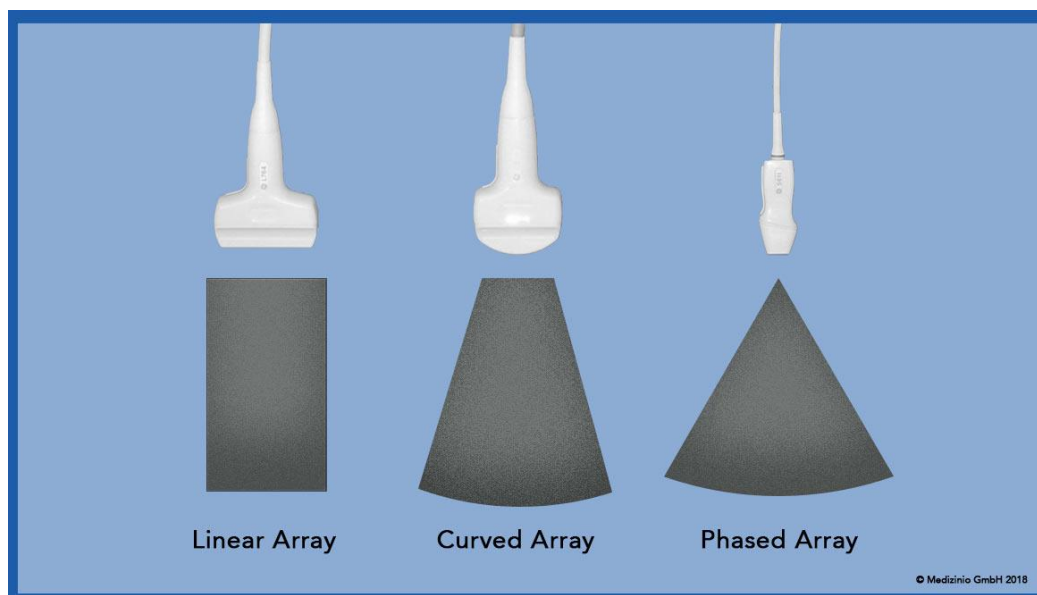
Slika 4. Ultrazvučni doppler uređaj

Izvor: <http://www.medexpert.hr/mindray-dc-30/>

Elektronske se sonde sastoje od nizova kristala postavljenih u grupe čime primaju i odašilju ultrazvučne valove. Postoji nekoliko tipova takvih sondi i primjenjujemo ih ovisno o tipu snimanja. Tako, primjerice, linearne sonde imaju kristale u nizu i daju pravokutnu sliku na ekranu, a zbog visokih frekvencija služe za prikaz površinskih tkiva. Konveksna ili zakrivljena sonda ima kristale postavljene u blago elipsoidnom obliku te služi za prikaz organa koji su smješteni dublje (manje frekvencije i veće valne duljine). Sektorske se sonde koriste za prikaz srca, a kristali su poredani po obodu kružnice vrlo malog radijusa.

Mehaničke sonde imaju svega nekoliko kristala koji su koncipirani tako da se rotiraju oko svoje osi u kućištu. Tijekom rotacije odašilju impulse s jednoga kristala te hvataju signale odbijenog ultrazvuka na drugom kristalu. Takve su sonde isključivo sektorske.

Osim površinskih sondi, postoje i endokavitarnе koje se koriste rijetko, a znači da se sonda uvodi u tjelesne šupljine čovjeka (transvaginalna-rodnica, transrektalna-debelо crijevo, transezofagealna-jednjak). Važan je pravilan odabir ultrazvučne sonde jer različite vrste sondi imaju različita svojstva. Linearne se koriste kod površinskih struktura jer zbog većih frekvencija imaju kraće valne duljine, a imaju izuzetno dobru rezoluciju te mogućnost detekcije sitnih promjena. Za razliku od linearnih, konveksne će se koristiti kod abdominalnih organa jer koriste velike valne duljine kako bi mogle doprijeti do njih. Sonda većih frekvencija ima slabiju prodornost dok ona manjih frekvencija, veću.



Slika 5. Linearna, konveksna i sektorska sonda

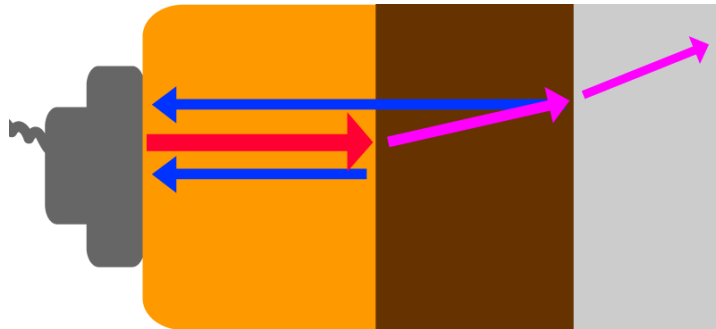
Izvor: <https://medizinio.de/medizintechnik/ultraschall/ultraschall-sonde/>

4.2 Osnovni principi djelovanja

Ultrazvučni val nastaje pomoću ultrazvučnog generatora djelovanjem inverznog piezoelektričnog efekta. Kao što je već navedeno, najvažniji je dio UZV uređaja sonda građena od kristala različitih materijala (kvarc, barijev titanat, natrijev i kalijev tartarat). Takvi kristali imaju osobinu stvaranja piezoelektričnoga efekta koji označava sposobnost istih da se pri djelovanju sile električki polariziraju. Kao posljedica polarizacije, dolazi do mehaničke elastične deformacije kristala u oscilatornomelektričnom polju na što kristali reagiraju stvaranjem ultrazvučnih valova (inverzni piezoelektrični efekt). Po njihovoj emisiji, valovi se šire kroz tkivo i u kontaktu s istima mogu djelovati na nekoliko načina: atenuacijom, refrakcijom ili refleksijom.

Atenuacijom se ultrazvučni val apsorbira u tijelu pacijenta i pritom nestaje. Zaključno tome, apsorbirana ultrazvučna energija nema tendenciju povratka u sondu zbog čega nije korisna kao informacija i neće stvarati signale na ekranu. Ovakvo događanje karakteristično je kod pacijenata krupnije građe jer se kod njih zračenje više atenuira, odnosno, atenuacija je izraženija kod ljudi veće mase. Upravo je zbog toga teže prikazati one strukture koje su smještene dublje od površinskih.

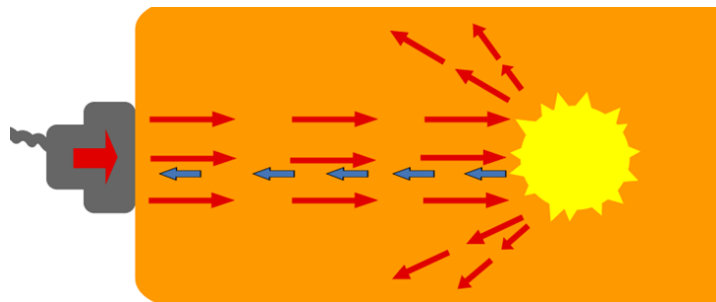
Osnovno je svojstvo tkiva nazvano akustična impedancija i ona ovisi o gustoći samoga tkiva i brzini prolaska ultrazvučnoga vala kroz isto. Od važnosti je naglasiti kako različita tkiva, zbog svoje različite akustične impedancije, na različit način mijenjaju smjer djelovanja vala. Jedan će se dio valova refraktirati dok će se drugi reflektirati. Primjerice, ako među susjednim tkivima postoji veća razlika u akustičnoj impedanciji (Z), veći će se udio valova reflektirati i vratiti natrag u sondu. Ako ne postoji značajna razlika u gustoći tkiva (homogenost), valovi se provode i to se naziva refrakcija. Kako val prolazi slojevima, tako se proces ponavlja u vidu sljedeće refrakcije i refleksije. Samo reflektirani valovi stvaraju sliku. Refleksija je najveća na onim granicama koje se izrazito razlikuju u svojoj gustoći (npr. kost-zrak) i tada će signala biti najviše.



Slika 6. Provođenje ili refrakcija (ljubičasto) i refleksija ultrazvučnoga vala (plavo).

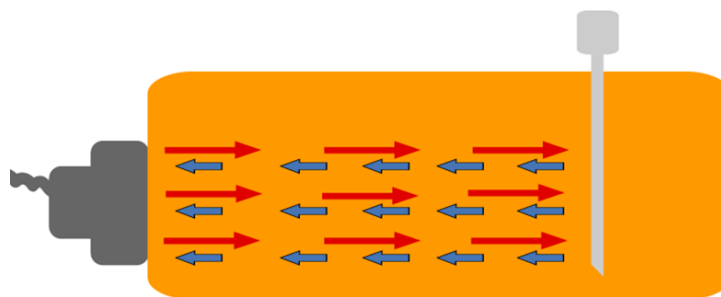
Izvor: https://www.howequipmentworks.com/ultrasound_basics/

Raspršena refleksija nastaje kada ultrazvučni val dođe do objekta nepravilne površine. Takav objekt raspršuje val u različitim smjerovima zbog čega se vrlo mala količina valova vraća u sondu. Tada je broj informacija nedostatan za stvaranje slike jer nema dovoljno signala na zaslonu. Objekti koji su veliki i glatki u potpunosti reflektiraju valove i takva je refleksija spekularna.



Slika 7. Raspršena refleksija

Izvor: https://www.howequipmentworks.com/ultrasound_basics/

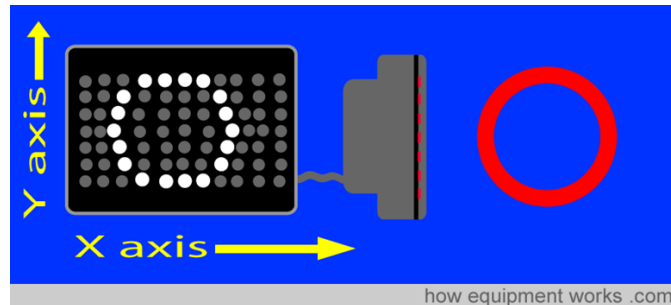


Slika 8. Spekularna refleksija

Izvor: https://www.howequipmentworks.com/ultrasound_basics/

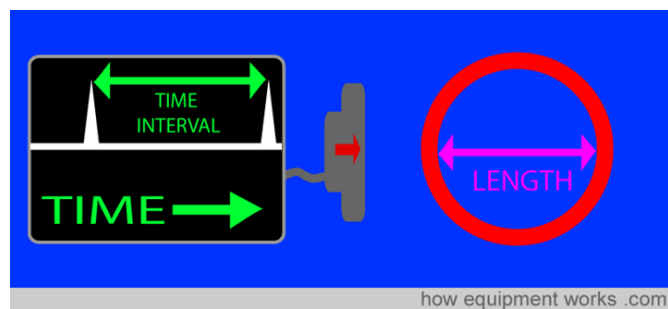
4.2.1 Nastanak slike

Po emitiranju ultrazvučnog vala te njegove refleksije dolazi do povratka vala na ultrazvučnu sondu koja sada služi kao prijemnik informacije. Reflektirani val ostavlja signale na ekranu koji se mogu prikazati na različite načine. Danas su najučestaliji prikazi u obliku A ili B moda, ali postoje i mnogi drugi koji se rjeđe koriste (M, C, D i 3D prikaz). Za razliku od A - prikaza koji predstavlja položaj organa, točnije njegovu dubinu i dimenziju, B - prikazom možemo vidjeti dubinu iz koje je reflektirani val primljen. Tako se B - mod označava točkicama različite svjetline koja predstavlja amplitudu vala odnosno jačinu signala koji se učitava na ekranu. Što je signal jači, to je točka svjetlija i obratno. Sistem je automatiziran tako da se točke različitih svjetlina slažu u memoriji uređaja i formiraju sliku objekta koji se prati. B - mod dvodimenzionalni je prikaz organa ili nekog sustava u realnome vremenu u nijansama sive skale. Dakle, intenzitet slikovnog prikaza ovisit će o stupnju refleksije vala pri kontaktu s tkivom.



Slika 9. B-mod

Izvor: https://www.howequipmentworks.com/ultrasound_basics/



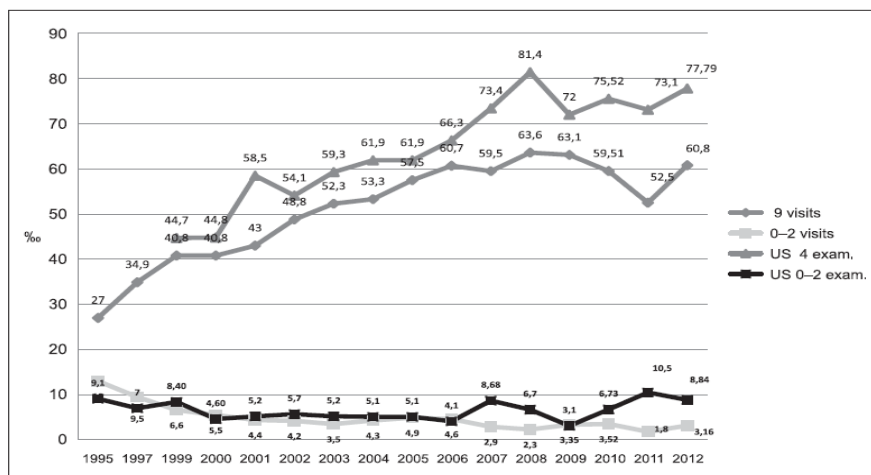
Slika 10. A-mod, zupčani prikaz

Izvor: https://www.howequipmentworks.com/ultrasound_basics/

4.3 Prednosti i nedostaci

Ultrazvuk koristi neionizirajuće zračenje što je temeljna prednost. Zbog toga je indiciran kod različitih dobnih skupina, uključujući i trudnice, jer snimanje ultrazvukom nije pokazalo nikakav štetan učinak na tkivo. Metoda je neinvazivna, ali osim u dijagnostičke može poslužiti i za terapijske svrhe. Nudi prikaz tkiva, organa ili organskog sustava u realnome vremenu. Prednost B - moda je mogućnost identifikacije struktura i njihovih odnosa, poglavito kod onih koje se brzo pokreću pa se stvara dojam „filma“ u trenutku pretrage. Bezbolan je, kratkotrajan i ne zahtjeva posebne pripreme pacijenta ili kompleksnu opremu. Kako nema dokazano štetnih posljedica, pretraga se može ponavljati.

Što se negativnih strana tiče, ultrazvuk ih gotovo nema. Može se istaknuti činjenica da je uvid u neki organ dvodimenzionalan, samim time slabiji u usporedbi s trodimenzionalnim tehnikama snimanja u sve tri ravnine. Međutim, preporuke su da se ultrazvuk ne zloupotrebljava i da mu se ne podvrgava često. Ultrazvuk može štetno utjecati na razvoj mozga fetusa, te se trudnice stoga ne bi trebale izlagati čestim i nepotrebnim ultrazvučnim pregledima (2). O ostalim učincima na materiju bit će riječi u idućem poglavlju.



Slika 11. Grafički prikaz prosjeka ultrazvučnih i kliničkih pregleda žena od 1995. do 2012. Godine

Izvor: <http://www.hdgo.hr/Default.aspx?sifraStranica=47>

4.4 Učinci na materiju

Zbog visokog intenziteta UZ, u sredini kroz koju se prostire javljaju se jake oscilacije akustičkog tlaka. Kao posljedica toga mogu se pojaviti direktni (mehanički i toplinski) ili indirektni (fiziološki) učinci:

- efekt kavitacija (šupljina) u tekućoj sredini,
- efekt koagulacije u plinu
- termičko djelovanje ili zagrijavanje sredine.

Efekt kavitacije je stvaranje mjehurića plina u tekućini. Zbog djelovanja oscilacija ultrazvuka dolazi do „kidanja“ tekuće sredine i nakupljanja plina u šupljinama koje zbog toga nastaju. Tada se mogu pojaviti kratkotrajni udari pritiska. Na efektu kavitacija zasniva se primjena ultrazvuka za formiranje finih emulzija kod koloidnih otopina, pospješivanje kemijskih reakcija, ubrzavanje procesa difuzije.

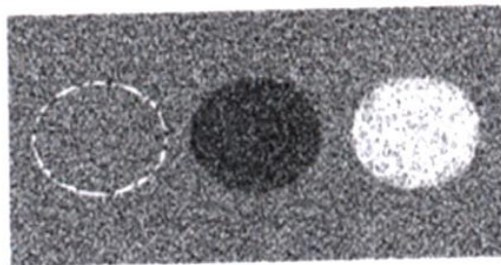
Efekt koagulacije zasnovan je na međudjelovanju lebdećih čestica i ultrazvuka. Kako ultrazvuk djeluje, čestice se spajaju u veće tvorevine koje se talože pod utjecajem gravitacije. Na tome je zasnovana tehnika pročišćavanja zraka onečišćenog prašinom, plinovima i slično.

Najčešći efekt je efekt zagrijavanja sredine koji se pojavi kada se ultrazvučna sonda duže vremena drži na jednome mjestu. Pritom dolazi do povećane apsorpcije ultrazvučne energije u tkivo i njegovog zagrijavanja. Korisno je u medicinskoj terapiji ultrazvukom za liječenje upalnih i reumatskih bolesti.

4.5 Terminološki opis ehostrukture

Kao što je rečeno u poglavlju prije, B - mod prikazuje sliku u različitim nijansama sive skale, a sve ovisno o jačini refleksije vala. Što je refleksija vala veća, to će se na ekranu pojaviti više svjetlijeg područja (u B - modu to označavaju bijele točke). Takvi su organi, primjerice, kost, dijafragma, kamenci ili zrak. Refleksija je jača zbog veće razlike u akustičnoj impedanciji na prijelazima navedenih tkiva. Ako je pak refleksija slabija, solidni organi ili guste tekućine prikazat će se sivim tonovima. U slučaju da refleksija ne postoji, već ultrazvučni val samo prođe kroz materiju, prikaz će biti crn. Bez refleksije su obično tekući sadržaji poput krvi, urina ili tekućine u cistama.

Terminološki gledano, ultrazvučni prikaz može biti ehogen ukoliko se prikaže u nijansama sive ili anehogen ako se prikazuje crno. Ovisno o jačini refleksije neka će se tkiva u tijelu prikazati hiperehogeno, svjetlije i jačeg intenziteta, neka hipoehogeno i bit će tamnije od svoje okoline, a ukoliko je tkivo izoehogeno znači da je u svim svojim segmentima podjednakog intenziteta odnosno jednak okolini.



Slika 12. Shematski prikaz hiperehogene, hipoehogene ili izoehogene strukture prema okolini

Izvor: https://lh3.googleusercontent.com/DyvAoN_Zi7zb36DnT8ZZ-Y8Tkq1Qx3uicieW39s5sPYVjbXHeLu5rA0JtPygz5BQDO0mHg=s85

5. DOPPLER ULTRAZVUK

Ultrazvuk definiramo kao mehanički val koji nastaje nizom kompresija i ekspanzija materijalnog medija. *Doppler* ultrazvuk zasnovan je na promjenama valnih duljina zbog približavanja ili udaljavanja izvora od materije što se medicinskim rječnikom naziva dopplerov efekt. Istoimenu pojavu definira Christian Doppler 1842. godine na osnovi istraživanja ponašanja zvijezda u dvojnomo sustavu koji predstavlja dvije zvijezde koje se okreću jedna oko druge. Na taj se način emitirala svjetlost koja je mijenjala svoju frekvenciju. U njegovu čast ovaj se fenomen prozvao *doppler* efektom.

Naime, udaljavanjem izvora od materije povećava se valna duljina čime se smanjuje frekvencija vala i obratno. Frekvencija i valna duljina odnose se obrnuto proporcionalno. Podatak koji se pri korištenju ultrazvuka mjeri naziva se dopplerski pomak ili shift i predstavlja osnovu dopplerskog oslikavanja. On se definira kao promjena valne duljine i frekvencije ultrazvučnog vala koji je reflektiran o objekt u kretanju (npr. eritrociti ako se radi o pretrazi krvnih žila). Kretanjem eritrocita prema sondi frekvencija ultrazvučnog vala raste, a od sonde se smanjuje. Za određivanje dopplerskog pomaka važno je uzeti u obzir nekoliko veličina, a to su: frekvencija odaslanog i reflektiranog vala, brzina reflektora (eritrociti), kut između odaslanog vala i reflektora u gibanju te brzina zvuka u mediju. Važno je naglasiti kako je dopplerski shift najveći kada je kosinus kuta jednak 1, a najmanji ako je jednak nuli i to onda ako se uzima kut od 90 stupnjeva. Kod njega se dopplerski pomak ne vidi i dobije se crni slikovni prikaz koji označava da nema promjene u frekvencijama i valnim duljinama, ali ne i da na tom mjestu nema protoka u žili. Povoljan dopplerski pomak daje kut od 60 stupnjeva ili manje uz dobar prikaz u B - modu.

Zaključno, dopplerskim se ultrazvukom mjeri brzina i smjer protoka krvi u krvnoj žili organa ili samoj žili. Tijekom praćenja protoka krvi u žili, jedna je od opcija uključivanje zvuka čime se mogu čuti pulsirajući zvukovi. Oni označavaju promjene u visini reflektiranih zvučnih valova (dopplerski pomak).

5.1 Podjela dopplera

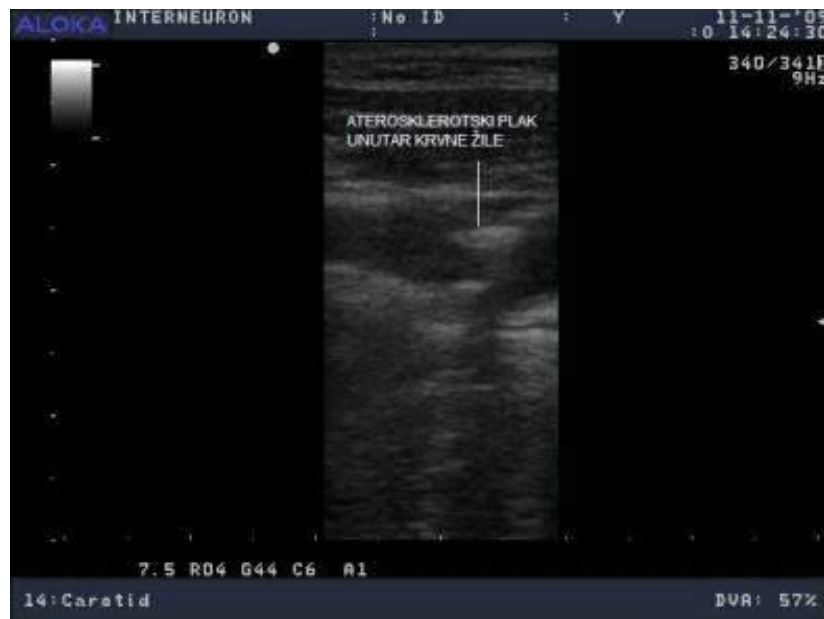Kontinuirani doppler mjeri sve frekvencije unutar ultrazvučnoga snopa, ali nije dovoljno dobra metoda za prikaz protoka u duboko smještenim krvnim žilama. Koristan je za mjerenje protoka krvnih žila na površini, velikih i malih protoka. Za razliku od njega, pulsni *doppler* mjeri brzinu protoka u svakoj pojedinoj krvnoj žili, a idealan je za prikaz onih duboko smještenih. Problem se pojavljuje kod mjerenja velikih brzina jer postoji ograničenje u broju impulsa koji se šalju u tijelo. *Spectral doppler* umjesto vizualnog prikazivanja mjerenja dopplerom, prikazuje protok krvi grafički, u smislu prijednog puta u jedinici vremena. *Power doppler* mjeri manje protoke te služi za prikaz prokrvljenosti izdvojenog volumena. U boji prikazuje snagu dopplerskog signala, a da pritom smjer protoka nije bitan.

Za razliku od *power dopplera*, *kolor doppler* koristi boju kako bi prikazao smjer i brzinu protoka krvi u žili. Daje dvodimenzionalan prikaz pokretne krvi u žilama, a pri tome se koriste boje (najčešće crvena i plava). Boje se mogu mijenjati po želji, ali svjetlijim tonovima uglavnom se prikazuju brži protoci. Boje se određuju prema dogovoru ustanove. Primjerice, crvenom se bojom prikazuje arterijska, a plavom venska krv. Tako možemo onu krv koja napreduje prema sondi obojiti crveno, a onu koja ide od sonde u plavo. Kao što je već navedeno, protok pod pravim kutem neće se detektirati u boji već u crno jer na tom mjestu pomaka nema.

Kolor *duplex* kombinacija je *duplex* ultrazvuka i *kolor dopplera* jer uz pulsni *doppler* i B - mod koristi i obojenje za prikaz protoka u krvnim žilama. Koristeći

B - mod prikazuje sliku u nijansama sive uz nadogradnju bojom kojom se dočarava optjecaj krvi, bilo arterijske ili venske. Također pruža uvid u veličinu, debljinu stijenke ili morfologiju plaka koji, ukoliko je jasno vidljiv, može pomoći u procjeni veličine suženja same žile. Ukoliko je dobro kalcificiran, plak je sklon degradaciji slike zbog akustične sjene koju stvara zbog nemogućnosti prolaska ultrazvučnog vala kroz isti. Metoda je neinvazivna, brza i sigurna te u usporedbi s drugim tehnikama snimanja kao što su konvencionalna angiografija, MR angiografija ili CT angiografija, jeftinija. Prednosti su joj također što daje brz uvid u pojačane, brze i turbulentne protoke koji su pokazatelji značajnih stenoza ili okluzija žile.

Uz sve navedeno, važno je naglasiti kako duplex ultrazvuk ima značajnu ulogu u predoperacijskim postupcima procjene prohodnosti krvnih puteva prije premoštenja, u slučaju da se angiografski teško prikazuje žila distalno od okluzije, u mapiranju vena radi ugradnje premosnica ili nadzora graftova.



Slika 13. Duplex ultrazvuk jasno prikazuje aterosklerotski plak i njegovu akustičnu sjenu

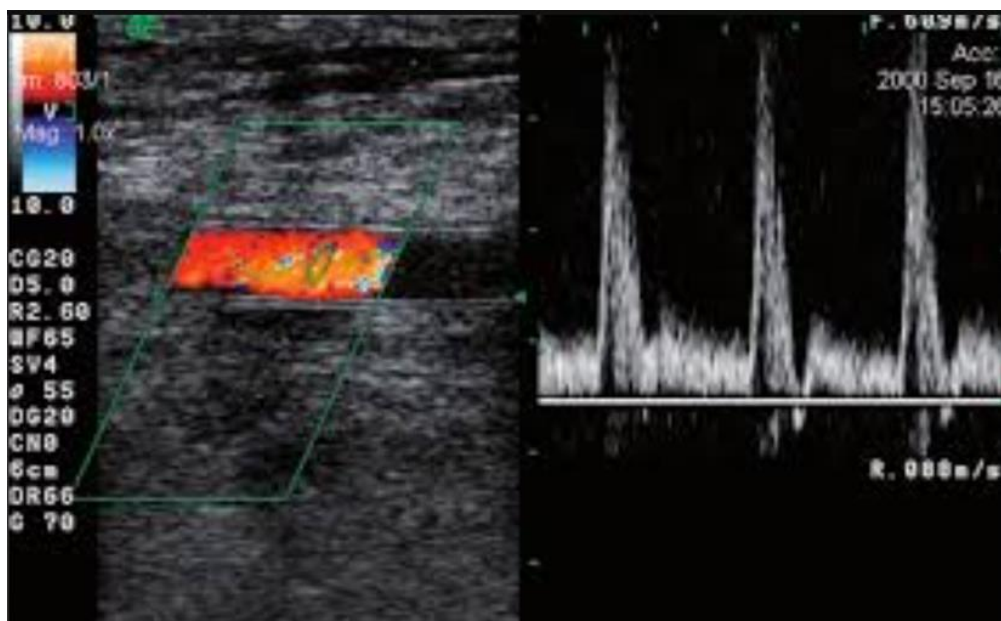
Izvor: <https://repozitorij.mef.unizg.hr/islandora/object/mef:579/preview>

6. DETEKCIJA PAB-a ULTRAZVUKOM

Prije početka same pretrage pacijent se ne treba posebno pripremati, treba s mjesta koje se snima ukloniti odjeću. Prije postavljanja sonde, na kožu se stavi gel čija je funkcija eliminirati zrak između kože i sonde jer kroz njega ultrazvučni val ne može proći. Za ultrazvučnu pretragu krvnih žila ekstremiteta koriste se linearne sonde čija se frekvencija odabire na osnovi smještaja krvne žile. Površnije smještene krvne žile jasno su vidljive linearnim sondama viših frekvencija (primjerice 10 MHz). Povlačenjem sonde po ruci ili nozi dobije se živa slika u realnome vremenu. Osim toga, bitno je sondu održavati pod pravilnim kutem kako bi se slika jasno vidjela, odnosno kako bi se mogla prikazati brzina i smjer protoka krvi unutar krvne žile od interesa.

Najbolji način detekcije je *duplex* ultrazvuk s uključenjem *kolor dopplera*. Tehnika koristi brzinu i smjer djelovanja reflektora, odnosno krvnih stanica eritrocita koji mijenjaju frekvenciju reflektiranoga vala. Onaj koji ide prema sondi ima veću, a onaj od sonde manju frekvenciju. S obzirom da se vrlo mala količina energije reflektira natrag prema sondi, potrebno je povisiti emitirajuću energiju kako bi se reflektirana energija mogla iskoristiti. Dopplerska je tehnika detekcije periferne arterijske bolesti izuzetno dobra. Njezina je osjetljivost 85-90%, a specifičnost iznad 95%.

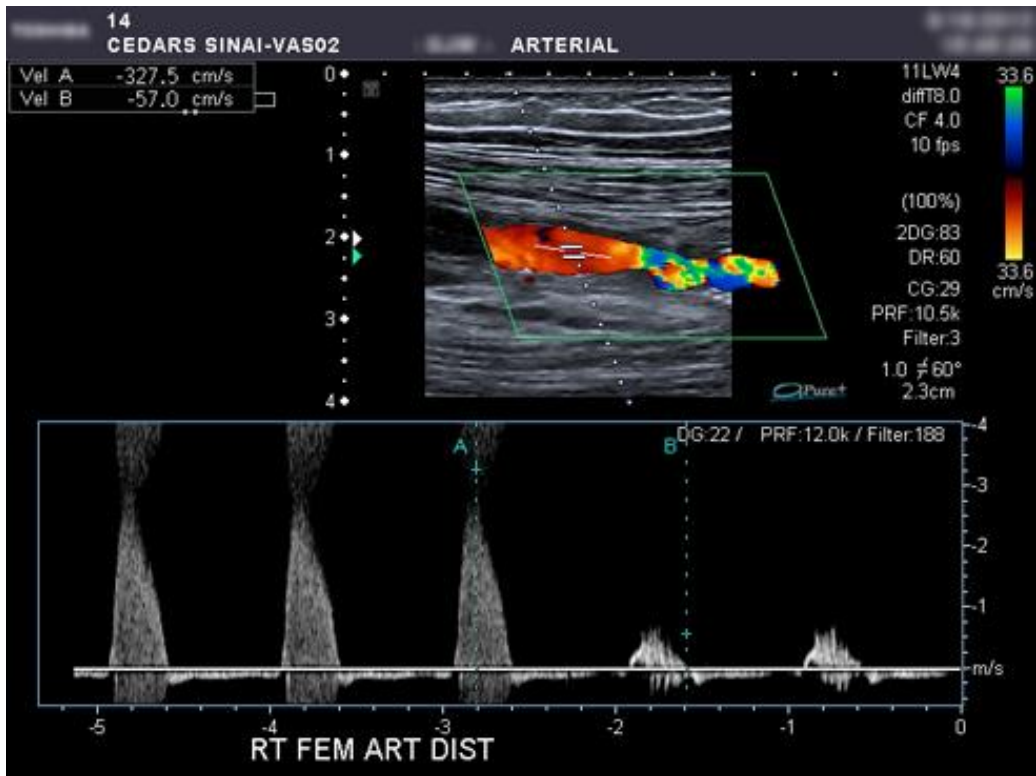
Kompjutorski uređaj koji osim prikaza žive slike na ekranu prikazuje i spektralnu analizu naziva se spektralni analizator. On provodi brzu Fourierovu transformacijsku analizu podataka razlažući ultrazvučne signale u 128 frakcijskih komponenti 160 puta u sekundi. Shematski, to izgleda kao grafikon građen od x i y skale tako da su na vertikalnoj (x) prikazani doplerski pomaci odnosno frekvencijska distribucija pulsnog ciklusa, a na horizontalnoj (y) vrijeme. Pri tom je važno poznavati parametre koji se na grafičkom prikazu mijenjaju jer dokazanim postojanjem stenozе ili okluzije krivulja promjeni svoj oblik. Normalan arterijski spektar protoka pokazuje trofazni val i sliku koja odgovara žili bez zatvaranja, suženja ili ugrušaka.



Slika 14. Normalan trifazični spektar protoka u femoralnoj arteriji

Izvor: <https://goo.gl/images/WxzCk7>

Za razliku od normalnog arterijskog spektra protoka, kod periferne arterijske bolesti očekuje se aterosklerotska patološka promjena koja onemogućava normalni protok krvi, samim time i promjenu u spektralnoj analizi. Ona se uočava suženjem stijenke krvne žile na živoj slici koja se jasno prikaže, ali se očituje i promjenom grafičkoga prikaza. Naime, stenozе ili okluzije uključuju značajni porast sistoličke brzine i proširenje spektra. One stenozе koje zatvaraju krvnu žilu 50% ili više udvostručuju sistoličku brzinu te mijenjaju val iz trofaznoga u bifazni oblik što je jasan znak proksimalno smještene značajne stenozе. Ultrazvukom je jednostavno definirati postojanje suženja u stijenci krvne žile, ali je ponekad teško diferencirati stenozu od okluzije. Ovisno o tomu je li stupanj stenozе jači ili slabiji, grafički će prikaz biti nejasniji što je protok brži (bit će prikazan poput šuma na slici). Brži je protok znak jače stenozе. To je najčešće korišten kriterij za utvrđivanje značajne stenozе kod periferne arterijske bolesti.



Slika 15. Značajna stenoza femoralne arterije

Izvor: <http://www.ultrasound-services.com/arterial-duplexdoppler.html>

6.1 Važnost kolor doppler ultrazvuka: analiza retrospektivne studije

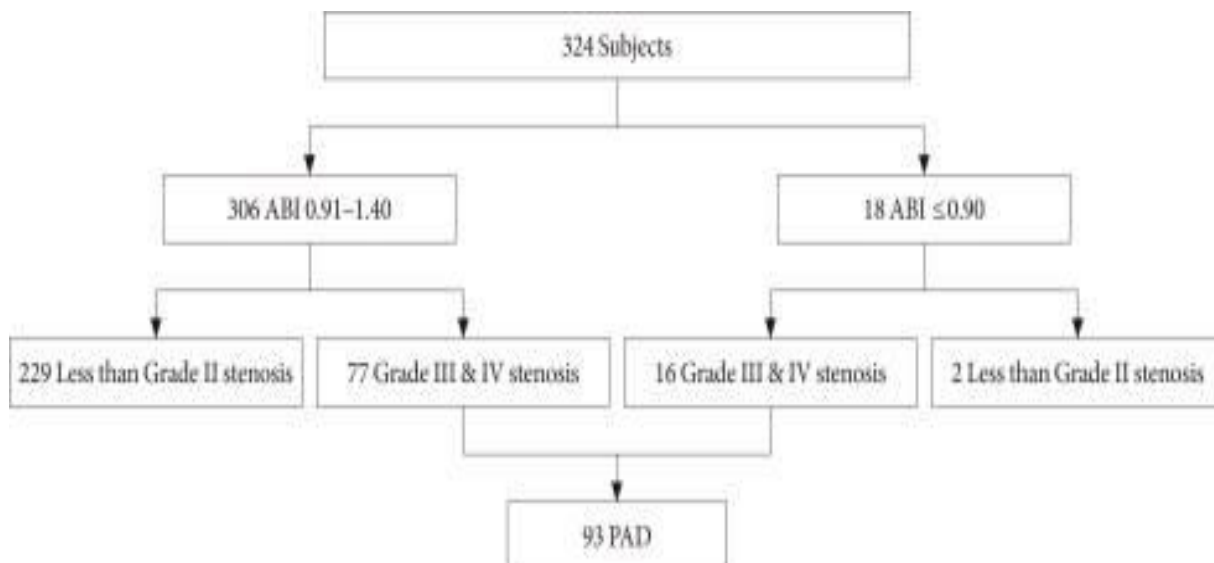
6.1.1 Ispitanici

Retrospektivno je istraživanje provedeno u klinici za dijabetičke bolesti u Republici Koreji, između siječnja 2003. i prosinca 2006. godine na 324 pacijenta s šećernom bolesti tipa II. Svi su pacijenti bili iznad 50 godina starosti, a vršila se detekcija PAB-a pomoću ABI, kolor dopplera te CIMT (carotid intima-media thickness). Ovisno o simptomima na nogama, pacijenti su kategorizirani u tri skupine i to tako da su prvu skupinu činili asimptomatski pacijenti, drugu oni s tipičnim simptomima klaudikacija (bol u mirovanju, gangrena, nekroza) prema Fontaineovoj klasifikaciji simptoma, a treću skupinu grupa s atipičnim simptomima (nejasna bol u nogama, slično simptomima periferne neuropatije).

6.1.2 Metode

Istraživanje je provedeno kako bi se ustanovila osjetljivost nekih metoda (ABI, kolor doppler i CIMT) u detekciji periferne arterijske bolesti. Prije no što se prešlo na iste, uzimali su se parametri za istraživanje kao što su indeks tjelesne mase (BMI) na osnovu fizičke težine i visine pacijenta, krvni tlak na desnoj ruci u sjedećem položaju (što se radilo dva puta u 5 minuta razlike te je uzeta srednja vrijednost) te laboratorijski testovi na kolesterol, glukozu i lipoproteine u krvi. U konačnici, pacijenti su kategorizirani u tri skupine prema pušačkim navikama: nepušači, bivši pušači te trenutni pušači.

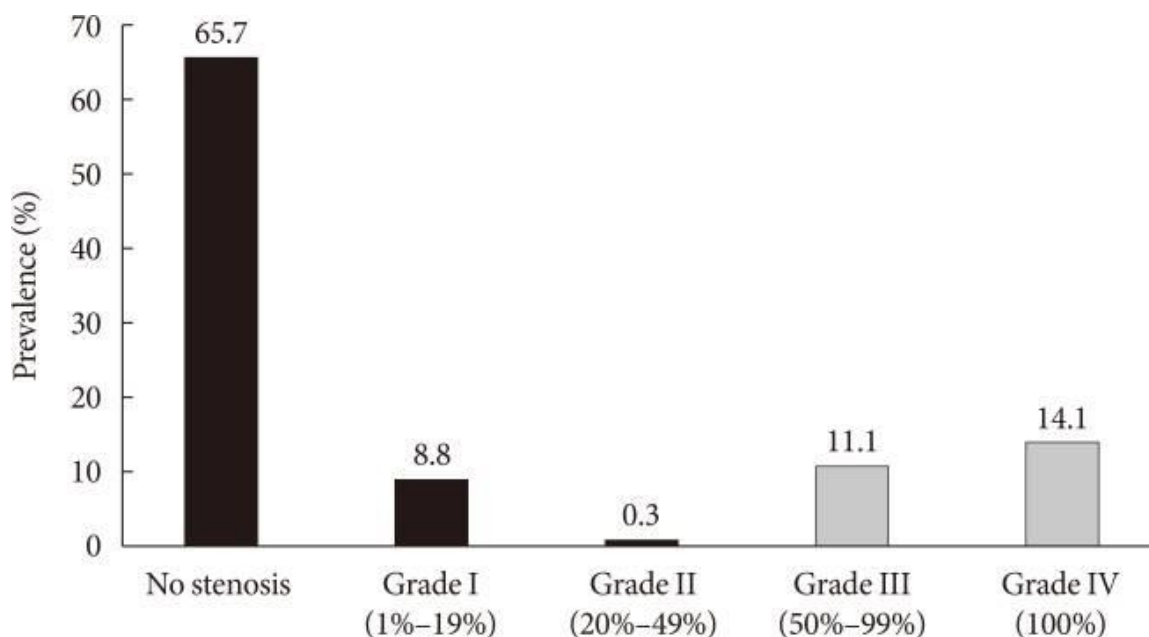
Prije testa ABI, pacijentima je rečeno da se relaksiraju na 5 minuta. Dogovorno su se uzimale više vrijednosti tlakova na obje ruke i noge za očitavanje ABI, a niže su se vrijednosti koristile u statističkim analizama. Klasifikacijom rezultata ustanovljeno je da su normalne vrijednosti između 1.0 i 1.4, granične od 0.91 do 0.99, abnormalno niske manje ili jednake 0.9 te slabo stlačive iznad gornje granice (>1.4).



Slika 16. Rezultati ABI u 324 ispitanika

Izvor: <https://www.ncbi.nlm.nih.gov/pmc/articles/PMC5842302/>

Nakon detekcije PAB-a pomoću ABI, isto se istraživanje provelo koristeći tehniku kolor dopplera te su se stenoze procjenjivale na osnovu Jagerovih kriterija. Ukoliko se radilo o stenozu prvoga stupnja (1% - 19%) protok je definiran kao normalan, s trifaznim oblikom vala i normalnom vršnom sistoličkom brzinom te širinom spektra. 20%-49% dokazane stenoze bile su one drugoga stupnja: trofaznoga oblika vala s povećanjem sistoličke brzine >30% u odnosu na primarno mjesto snimanja, a širenje spektra bilo je blago izraženo. Stupanj III (50% - 99%) karakterizira bifazni oblik krivulje s povećanjem brzine iznad 100% i značajnim proširenjem spektra. Četvrti stupanj potvrđuje 100%-tnu stenozu bez protoka proksimalno i distalno od same stenozu. Stenoze trećega i četvrtog stupnja su se definirale kao pokazatelj periferne arterijske bolesti.



Slika 17. Detekcija stenoza doppler ultrazvukom

Izvor: <https://www.ncbi.nlm.nih.gov/pmc/articles/PMC5842302/>

Carotid intima-media thickness (CIMT) metoda je mjerenja debljine medio-intimalnog sloja karotida korištenjem visokorezoluntnog B-moda. Debljina se određivala u tri točke po sekvencijama dužine 1cm na obje karotide. Srednja vrijednost svih šest mjerenja uzela se kao vrijednost CIMT-a.

6.1.3 Rezultati studije

Od 324 pacijenta na istraživanju, dijagnosticirano ih je 77 (23,8%) s perifernom arterijskom bolesti iako su imali ABI u normalnom ili graničnom rasponu, od 0.91 do 1.4. Dopplerom je ustanovljeno da su suprapoplitearna stenoza, bilateralna lezija ili razvijena kolateralna cirkulacija učestalije kod niskog ABI (< 0.9) nego li kod ABI u normalnim rasponima. Dokazano je kako pušenje, starija životna dob ili visok CIMT pojačavaju rizik za nastanak PAB. Kolor doppler ultrazvuk koristan je alat za detekciju periferne arterijske bolesti u bolesnika s šećernom bolesti tipa II unutar relativno normalnoga raspona ABI (0.9-1.4), ali visokoga CIMT.

7. USPOREDBA ULTRAZVUKA S DRUGIM TEHNIKAMA SNIMANJA

Osim ultrazvukom, krvne žile periferije mogu se vizualno prikazati i drugim tehnikama: magnetskom rezonancijom, kompjutoriziranom tomografijom ili digitalnom suptrakcijskom angiografijom (DSA). DSA se uzima kao „zlatni standard“ u pretragama krvnih žila jer im se pristupa direktnom punkcijom preko kože, uvođenjem uvodnice i žice vodilje. Nakon stvaranja native snimke i snimke po davanju kontrasta te njihove suptracije, dobiva se jasna slika krvnih žila ispunjenih kontrastnim sredstvom. To je slika koncentriranog kontrasta u žili. S obzirom na njezinu visoku preciznost, mogućnost postprocesinga i manipulacije slikom, metoda je bolja u odnosu na ultrazvučnu. S druge strane, pretraga ultrazvukom traje kraće, nije invazivna i ne zahtjeva prethodnu pripremu pacijenta. Uz to, ultrazvuk ne zahtjeva kontrastno sredstvo, a kako ne koristi ionizirajuće zračenje višestruko smanjuje ukupno opterećenje pacijenta. Prednost DSA leži i u tome što se njome daju prikazati mikrocirkulirajući sustavi mnogo preciznije u odnosu na druge metode. U konačnici, posebnu pažnju valja posvetiti mogućim komplikacijama pretrage DSA (npr. krvarenje) dok kod ultrazvuka nuspojave ili komplikacije nisu slučaj.

MRA i CTA trodimenzionalne su metode prikaza arterijskog ili venskog stabla što ih razlikuje od ultrazvuka. Njima možemo prikazati cijelu dužinu krvne žile odjednom. Postupak je u oba slučaja jednak, po namještanju pacijenta i davanja intravenskog kontrasta provodi se snimanje i dobiju se prikazi krvnih žila periferije u trima ravninama. Kod CT pretrage iz aksijalnog presjeka možemo postići sagitalne i frontalne, a kod MR automatski prikaz svih triju presjeka. Kao kod DSA, pretrage su nešto složenije i traju duže, zahtjevaju posebnu pripremu pacijenta i povećavaju radijacijsko opterećenje pacijenta. Osnovna je razlika među CT i MR u korištenju različitog kontrastnog sredstva, ali i u tomu što pretraga MR ne koristi ionizacijsko zračenje već primjenu gadolinija koji može izazvati nešto blaže alergijske reakcije u odnosu na jedno kontrastno sredstvo korišteno kod CT pretrage. Obje se metode koriste u detekciji suženja periferne arterijske bolesti.

8. ZAKLJUČAK

Koristeći se literaturnim sadržajem zaključila sam kako je periferna arterijska bolest složeno patološko stanje kojem treba pristupati vrlo ozbiljno, od samih početaka. Time smo u mogućnosti ublažiti ili liječiti simptome, ali i spriječiti razvoj mogućih komplikacija. Liječenje je kompleksno i zahtjeva dobru edukaciju pacijenta. Od iznimne je važnosti vođenje zdravih životnih navika koje ne samo da obuhvaćaju izbjegavanje alkohola, pušenja, unošenja slane ili masne hrane već eliminaciju stresa te bavljenje fizičkom aktivnošću. Sve se to ubraja u preventivne mjere zaštite protiv obolijevanja od PAB, ali i drugih bolesti.

Perifernu arterijsku bolest može se dijagnosticirati pomoću različitih radioloških pretraga od kojih neke koriste ionizirajuće zračenje. Za pacijenta su povoljnije one tehnike koje smanjuju radijacijsko opterećenje poput magnetske rezonancije ili ultrazvuka. Ultrazvuk se pokazao kao izuzetna metoda u dijagnostici PAB jer nema značajnih dokaza o nuspojavama. Pretrage se najčešće rade *duplex* ultrazvukom čime se mjeri brzina i smjer protoka krvi u stenozirajućim, okluzirajućim ili aneurizmatskim krvnim žilama.

Za postavljanje ispravne dijagnoze važna je stručnost i obrazovanost profesionalne osobe, odnosno liječnika koji vrši pretragu. Važno je poznavanje anatomije, patologije plakova te postavki uređaja koji nudi spektralnu analizu protoka. Važno ju je ispravno interpretirati prije pisanja nalaza.

9. SAŽETAK

Periferna arterijska bolest je stenozirajuća, aneurizmatska ili okluzirajuća bolest krvnih žila ekstremiteta nastala kao posljedica ateroskleroze-sužavanja promjera stijenke krvne žile zbog nakupljanja plaka kojeg čine štetni produkti iz krvi. Obično je bolest starije populacije i osnovni su joj rizični čimbenici nezdrav način života, izloženost stresu, pušenje, genetska predispozicija, šećerna bolest i hipertenzija. Klinički se bolest očituje klasičnim simptomima klaudikacija, ali ako se ne liječe na vrijeme mogu dovesti do značajnijih posljedica kao što su ishemija ili nekroza tkiva.

Bolest se dijagnosticira klasičnim fizikalnim pregledom i laboratorijskim testovima uz mjerenje ABI koji višestruko olakšava dijagnozu i potvrđuje moguću pojavu nekih drugih krvožilnih poremećaja. Uz tehnike koje koriste zračenje kao što su CT ili DSA, mogu se koristiti MR ili ultrazvučni pregled prilikom kojih se pacijent ne izlaže zračenju.

Ultrazvuk je neinvazivna, brza, jednostavna i učinkovita metoda za dokazivanje periferne arterijske bolesti. Ne koristi ionizacijsko zračenje i ne pokazuje štetan učinak na tkivo, stoga se pretraga može ponavljati. Primarno se koristi duplex ultrazvuk kao kombinacija pulsog *dopplera* i B - moda uz *kolor doppler*. Njime se mjeri brzina i smjer protoka krvi, a prikazuje se spektralnom krivuljom. Njezin je oblik shematski prikaz stupnja stenozе u patološki promjenjenoj krvnoj žili. B - modom prikazuje se dvodimenzionalna slika izgleda krvne žile u različitim nijansama sive što ovisi o intenzitetu refleksije ultrazvučnoga vala. *Kolor dopplerom* pokazuje se smjer kretanja krvi u bojama koje se dogovorno određuju tako da se krv veće frekvencije, koja ide prema sondi označi jednom (najčešće crvena), a ona od sonde, manje frekvencije drugom bojom (plava). Crvena predstavlja arterijsku, plava vensku krv. Najvažniji je dio ultrazvuka sonda ili pretvarač koja služi kao emiter i apsorber UZV valova, a za prikaz krvnih žila koriste se visokofrekventne linearne sonde.

PAB se liječi konzervativnim putem-promjenom stila života, konzumacijom lijekova i hodanjem, endovaskularnim putem ili kirurškim putem uz postojanje jasne indikacije.

10. SUMMARY

Peripheral arterial disease includes stenosis disease, occlusive disease or aneurysmatic disease that are caused by atherosclerosis-narrowing the diameter of the blood vessel wall because of plaque which is produced by products from the blood. PAD is usually presented between older people and the main risk factors are unhealthy lifestyle, stress, smoking, genetic predisposition, diabetes and a hypertension. This disease is presented with typical symptoms of claudication, but if it is not treated in time it causes serious complications such as ischemia or necrosis.

PAD can be diagnosed with normal clinical review or laboratory tests, but sometimes it includes ABI test that is a great option for making diagnose of some other vascular disorders too. Instead of using techniques with ionization such as CT or DSA we can use other ones like MRI or ultrasonography without exposure patient to unnecessary radiation.

Ultrasound methods are noninvasive, fast, simple and effective methods for diagnosing PAD. They do not use radiation or show some negative effects on the tissue, so that is a reason why it can be repeated. Normally professionals use duplex ultrasound which is a combination of B-mode and pulse doppler while using color doppler. It is used for measuring direction and flow velocity. In the end , it is showed like a spectral graph. This graph is showing stenosis size or shape in patologic condition of blood vessel. B-mode is used for making a planar picture review in different shades of gray and that depends on reflection intensity by ultrasound. Direction of blood flow is showed by color doppler. It uses colors for checking out a frequency of the blood. One with a higher frequency which is moving to probe is arterial (red), and other one with a lower frequency and movement from the probe is venous (blue). The most important part of ultrasound device is a probe. That is a transmitter and reciever of ultrasonic waves.Usually, we use high frequency linear probes.

PAD is treated with different ways such as changing lifestyle, taking medication therapy or walking, using endovascular methods or by surgery (do not forget indications).

LITERATURA

1. Janković S. , Mihanović F. i suradnici, Radiološki uređaji i oprema u radiologiji, radioterapiji i nuklearnoj medicini, Sveučilište u Splitu, 2015.
2. <http://alternativa-za-vas.com/index.php/clanak/article/stetnost-ultrazvuka>
3. <https://www.ncbi.nlm.nih.gov/pubmed/29449058>
4. <https://medlineplus.gov/atherosclerosis.html>
5. <http://www.msd-prirucnici.placebo.hr/msd-prirucnik/kardiologija/arterioskleroza/ateroskleroza>
6. <https://medlineplus.gov/peripheralarterialdisease.html>
7. <https://www.mayoclinic.org/tests-procedures/ankle-brachial-index/about/pac-20392934?p=1%20%E2%80%93ABI>
8. <http://www.msd-prirucnici.placebo.hr/msd-prirucnik/kardiologija/bolesti-perifernih-arterija/bolest-perifernih-arterija>
9. <http://www.ultrazvuk.hr/sto-je-ultrazvuk/>
10. <http://poliklinika-arcadia.hr/hr/radiologija/11-ultrazvuk/13-snimanje-ultrazvukom?showall=1&limitstart>
11. <https://www.ncbi.nlm.nih.gov/pmc/articles/PMC5842302/>
12. Baert A. L., Knauth M., Sartor K., Vascular Interventional Radiology, Verlag Berlin Heidelberg, 2007., str. 9.-10.

11. ŽIVOTOPIS

OPĆI PODACI:

Ime i prezime: Ana Matas

Datum rođenja: 12.6.1996.

Mjesto rođenja: Split

Adresa stanovanja: Bubići 21, Solin, 21210

Mob: 095 557 3133

e-mail: anamatas137@gmail.com

ŠKOLOVANJE:

2003.-2011. Osnovna škola don Lovre Katića

2011.-2015. IV. gimnazija „Marko Marulić“

2015.-2018. Sveučilišni odjel zdravstvenih studija, radiološka tehnologija