

# Planiranje zdravstvene njege kod pacijenta sa sadrenom imobilizacijom

---

**Pavić, Paula**

**Undergraduate thesis / Završni rad**

**2019**

*Degree Grantor / Ustanova koja je dodijelila akademski / stručni stupanj:* **University of Split / Sveučilište u Splitu**

*Permanent link / Trajna poveznica:* <https://um.nsk.hr/um:nbn:hr:176:096844>

*Rights / Prava:* [In copyright](#)/[Zaštićeno autorskim pravom.](#)

*Download date / Datum preuzimanja:* **2024-04-25**



Sveučilišni odjel zdravstvenih studija  
SVEUČILIŠTE U SPLITU

*Repository / Repozitorij:*

[Repository of the University Department for Health Studies, University of Split](#)



UNIVERSITY OF SPLIT



SVEUČILIŠTE U SPLITU  
Podružnica  
SVEUČILIŠNI ODJEL ZDRAVSTVENIH STUDIJA  
PREDDIPLOMSKI SVEUČILIŠNI STUDIJ  
SESTRINSTVO

**Paula Pavić**

**PLANIRANJE ZDRAVSTVENE NJEGE KOD PACIJENTA  
SA SADRENOM IMOBILIZACIJOM**

**Završni rad**

Split, 2019.

SVEUČILIŠTE U SPLITU  
Podružnica  
SVEUČILIŠNI ODJEL ZDRAVSTVENIH STUDIJA  
PREDDIPLOMSKI SVEUČILIŠNI STUDIJ  
SESTRINSTVO

**Paula Pavić**

**PLANIRANJE ZDRAVSTVENE NJEGE KOD PACIJENTA  
SA SADRENOM IMOBILIZACIJOM**

**PLANNING OF NURSING CARE WHEN APPLYING  
PLASTER IMMOBILIZATION**

**Završni rad/Bachelor's Thesis**

Mentor:

**doc. dr. sc. Fabijan Čukelj, dr. med.**

Split, 2019.

## **Zahvala**

Hvala kolegama i kolegicama na pomoći i podršci koju su mi pružali tijekom studiranja. Mojoj obitelji posebno hvala zbog strpljenja i ljubavi koju mi bezuvjetno pružaju. Osobito ću se zahvaliti svome mentoru na iskazanom strpljenju i pružanju pomoći prilikom izrade rada.

# SADRŽAJ

<b>1. UVOD</b> .....	1
1.1. Anatomija koštano - mišićnog sustava .....	1
1.1.2. Kostí glave.....	2
1.1.3. Kostí trupa.....	4
1.1.4. Kostí gornjih udova.....	8
1.1.5. Kostí donjih udova.....	12
1.2. Imobilizacija.....	16
1.2.1. Sadrena imobilizacija .....	18
<b>2. CILJ RADA</b> .....	20
<b>3. RASPRAVA</b> .....	21
3.1. Postavljanje sadrene imobilizacije .....	22
3.1.1. Metode postavljanja sadrene imobilizacije .....	22
3.1.2. Pravila postavljanja sadrene imobilizacije .....	23
3.1.3. Komplikacije sadrene imobilizacije .....	26
3.2. Zdravstvena njega pacijenata sa sadrenom imobilizacijom .....	27
3.2.1. Smanjena mogućnost brige o sebi – odijevanje i dotjerivanje .....	28
3.2.2. Smanjena mogućnost brige o sebi – eliminacija .....	29
3.2.3. Smanjena mogućnost brige o sebi – osobna higijena.....	29
3.2.4. Smanjena mogućnost brige o sebi – hranjenje .....	30
3.2.5. Smanjeno podnošenje napora .....	30
3.2.6. Bol .....	31
3.2.7. Visok rizik za pad .....	31
3.2.8. Visok rizik za nastanak dekubitusa .....	32
3.2.9. Visok rizik za razvoj kontraktura .....	32
3.2.10. Visok rizik za infekciju .....	33
3.2.11. Visok rizik za tromboflebitis .....	33
<b>4. ZAKLJUČAK</b> .....	35
<b>5. LITERATURA</b> .....	36

<b>6. SAŽETAK</b> .....	38
<b>7. SUMMARY</b> .....	39
<b>8. ŽIVOTOPIS</b> .....	40

# 1. UVOD

Koštani sustav oblikuje čvrstu osnovu tijela. Zadaće koštanog sustava su: potpora tijelu, zaštita organa u tjelesnim šupljinama i da služi za hvatište mišića, ligamenata i zglobnih kapsula. Glavni potporanj tijela čini kralježnica.

Imobilizacija je postupak kojim se ozlijeđeni dio tijela stavlja u stanje mirovanja. Indikacije za imobilizaciju su: prijelom kosti ili sumnja na prijelom, opsežna rana ili opekline, smrzotina, zmijski ugriz i prignječenje uda (1).

Terapija prijeloma fiksiranjem fragmenata pomoću raznih otvrdnjavajućih sredstava provodi se dugo vremena. Arapski liječnici u tu svrhu su koristili glinu. U Europi se sredinom 19. stoljeća primjenjuje otvrdnuta smjesa alkohola, vode, proteina i škroba s gipsom. Prvi uspješni pokušaj uporabe gipsa bio je 1811. godine i izveo ga je ruski kirurg Karlo Gibentalu. Prvi gipsani zavoj počeo je koristiti nizozemski kirurg A. Mathysen 1851. godine (2). Takav gipsani zavoj je prototip sadrene imobilizacije koja je danas u uporabi. S vremenom je poboljšana tehnika izrade obloge od gipsa. U suvremenim uvjetima pretežno se koristi tvorničko pakirani gipsani zavoj određene veličine.

Na razini Republike Hrvatske nisu provedena sustavna epidemiološka istraživanja o učestalosti prijeloma. Prema istraživanju na području istočne Hrvatske u 2017. godini obrađeno je 15519 pacijenata sa raznim frakturama. Prema načinu liječenja 71% bolesnika liječeno je ambulantno, a 29% stacionarno. Kod muškaraca je primijećeno 34% svih prijeloma, dok je kod žena postotak nešto niži i iznosi 24%. Prijelomi su češći kod starijih osoba (27% svih prijeloma) i kod osoba oboljelih od osteoporoze (3).

## 1.1. Anatomija koštano - mišićnog sustava

Koštano – mišićni sustav čini potporu tijelu, štiti organe u tjelesnim šupljinama, hvatište je mišićima, mjesto je stvaranja krvnih stanica i predstavlja biokemijski regulator minerala u organizmu.

Čvrstu osnovu tijela čini kostur, kojeg oblikuju međusobno srasle ili uzglobljene kosti. Kosti, prema izgledu, dijelimo na dugačke, kratke i plosnate. Kratke kosti su spužvaste (npr. kralješci). Plosnate kosti imaju dvije usporedne tanke ploče između kojih je spužvasti sloj (kosti svoda lubanje). Dugačke kosti imaju izvana debeo sloj gustog koštanog tkiva, a u sredini su šuplje i djelomično ispunjene koštanom srži. Na njima razlikujemo srednji sloj (dijafiza) i dva kraja (epifiza). Svaka kost je obložena tankom vezivnom pokosnicom (*periosteum*) koja kost štiti i dovodi joj krvne žile i živce, te omogućuje rast kosti u širinu (4).

### 1.1.2. Kosti glave

Kostur glave (*cranium*) možemo podijeliti na dvije skupine: stražnju (lubanja) i prednju (kostur lica). U lubanji je smješten mozak. Na nju se nastavlja kanal kralježnice u kojoj se nalazi kralježnična moždina. Mozak i kralježnična moždina čine središnji živčani sustav koji je povezan sa tkivima u tijelu pomoću perifernog živčanog sustava. Periferni živčani sustav čine moždani živci (izlaze iz mozga) i moždinski živci (izlaze iz kralježničke moždine). Krvna opskrba mišića i kostiju glave polazi od zajedničke vratne arterije koja se dijeli na unutrašnju i vanjsku vratnu arteriju. Unutrašnja vratna arterija krvlju opskrbljuje mozak, a vratna sve vanjske dijelove lica i glave. Venska krv se slijeva u unutrašnju vratnu venu.

Mišiće glave dijelimo na potkožne i duboke. Potkožni mišići tonusom i kontrakcijama pomiču kožu glave i tako mijenjaju izraz lica, pa ih nazivamo mimičnim mišićima. Uglavnom su smješteni oko prirodnih otvora. Duboki mišići glave pokreću donju čeljust prema kosturu lubanje pa ih nazivamo žvačnim mišićima. Inervaciju mišića glave čine moždani živci (4).



### 1.1.2.1. Kostí lubanje

Na lubanji razlikujemo: svod lubanje (*calvaria*) i osnovicu lubanje (*basis cranii*). Vanjska površina svoda je glatka, a na unutrašnjoj površini se nalazi mnoštvo plitkih utisnuća koja oblikuju žlijebove. Osnovica lubanje se dijeli na tri lubanjske jame: prednju, srednju i stražnju. Na lubanji razlikujemo osam kostiju: čeonu kost (*os frontale*), dvije tjemene kosti (*os parietale*), dvije slijepoočne kosti (*os temporale*), zatiljnu kost (*os occipitale*), klinastu kost (*os sphenoidale*) i rešetnicu (*os ethmoidale*) (4).

Čeona kost najvećim dijelom oblikuje čelo. Uzglobljuje se s tjemnim kostima i čini vjenačni šav. U srednjem dijelu se nalaze šupljine koje nazivamo čeoní sinusi. Čeona kost čini svodove očnih šupljina i dio korijena nosa.

Tjemena kost je parna i svedena u oba smjera. To je površinom najveća kost svoda lubanje.

Slijepoočna kost je parna kost i ima tri dijela: ljusku, hridicu i sisasti nastavak. Uzglobljuje se sa tjemnom kosti gore, zatiljnom kosti straga, sprijeda sa klinastom i jagodičnom kosti.

Klinasta ili leptirasta kost ima središnji položaj u osnovici lubanje. Sadrži šupljine (sinuse) koji se otvaraju u nosnoj šupljini. Na gornjoj strani tijela kosti nalazi se tvorba slična turskom sedlu (*sella turcica*) u kojoj je smještena hipofiza.

Rešetnica čini prednji dio osnovice lubanje. Ima vodoravno smještenu rešetastu ploču s mnoštvom sitnih otvora za prolaz niti i njušnjog živca. Ispod vodoravne ploče nalaze se gornja i srednja nosna školjka, a lateralno je sustav koštanih šupljina.

Kostima glave možemo pribrojiti i slušne košćice (čekić, nakovanj i stremen) (4).

### 1.1.2.2. Kostí lica

Kosti lica (*ossa faciei*) potporna su podloga mekanim dijelovima lica i ograđuju početne dijelove dišnog i probavnog sustava. Kostur lica čine tri neparne kosti: donja čeljust (*mandibula*), raonik (*vomer*) i podjezična kost (*os hyoideum*), te šest parnih

kostiju: nosna kost (*os nasale*), suzna kost (*os lacrimale*), nepčana kost (*os palatinum*), sponična kost (*os zygomaticum*), gornja čeljust (*maxilla*) i donja nosna školjka (*concha nasalis inferior*) (4).

Donja čeljust je jedina pomična lubanjska kost. Ima oblik potkove. Sadrži trup na kojem se nalaze zubne jamice, na stražnjem dijelu se uzdižu široke grane koje se sadrže od prednjeg vjenačnog nastavka i stražnjem zglobnog nastavka. Između oba nastavka nalazi se usjek donje čeljusti. Na unutrašnjoj strani, medijalno, se nalazi otvor donje čeljusti koji čini žlijeb kroz koji prolaze živac i krvne žile.

Raonik je pločasta kost postavljena u središnjoj ravnini i oblikuje donji dio nosne pregrade.

Podjezična kost je smještena između grkljana i korijena jezika. Nalikuje potkovi s dva para rogova.

Nosna kost je tanka, trapezu slična pločica, koja čini nosni korijen. Obje se nosne kosti srastaju u sredini.

Suzna kost je mala, vrlo tanka pločica. Uložena u medijalni dio očne šupljine između čeonog nastavka gornje čeljusti i rešetnice.

Nepčana kost je okomita ploča koja tvori stražnji dio lateralne stijenke odnosno šupljine, a vodoravni dio oblikuje stražnji dio koštanog nepca.

Gornja čeljust je najveća kost lica. Zauzima središnji položaj i ima četiri nastavka (potkovasti, nepčani, čeoni i jagodični nastavak). Nastavci se vežu s istoimenim kostima. U njezinom trupu se nalazi najveći sinus lubanje.

Donja nosna školjka se nalazi u donjem dijelu nosne šupljine i prislanja se na njezinu lateralnu stijenku (4).

### **1.1.3. Kostí trupa**

Kostur trupa sačinjava: kralježnica, križna kost, trtična kost i kosti prsnog koša. Leđni mišići učvršćuju kralježnicu za koštani zdjelični obruč. Međusobno usklađeni kontrakcijama osiguravaju stabilnost i položaj kralježnice pri različitim pokretima i stavovima tijela. Najvažnije je istaknuti ulogu trapeznog mišića (*musculus trapesius*) i najšireg leđnog mišića (*musculus latissimus dorsi*). Najširi leđni mišić postranično

pokriva leđa i okuplja se na rubu pazuha, a tetiva se veže za nadlaktičnu kost. Mišić snažno spušta podignutu ruku, radi abdukciju ruke, potiskuje lopaticu uz trup te sudjeluje pri disanju. Inervira ga *nervus thoracodorsalis* (4).

#### 1.1.3.1. Kralježnica

Kralježnica (*columna vertebralis*) je čvrsta, pomična osovina trupa koju oblikuju 33 ili 34 kralješka. Kralješci su građom kratke kosti i dijelimo ih na: 7 vratnih, 12 prsnih, 5 slabinskih, 5 križnih i 3 ili 4 trtična kralješka. Kao što su kralješci segmentalno podijeljeni tako su podijeljeni i moždinski živci koji izlaze iz kralježnice. Krvotok kralježnice se odvija putem kralježničniharterija i vena.

Svaki kralježak je nepravilna kost i ima valjkasto tijelo. Veličina se tijela povećava sve do križnog dijela kralježnice. Na kralješku, osim tijela, razlikujemo luk koji obuhvaća otvor kralješka. Slaganjem kralježaka u niz oblikuje se tzv. cijev kralježnice u kojoj se nalazi kralježnična moždina. Luk kralješka ima sedam nastavaka: trnasti nastavak straga, lijevi i desni poprečni nastavak, te prema gore i dolje po dva zglobna nastavka. Prvi vratni kralježak se naziva glavonoša (*atlas*) i nedostaju mu tijelo i trnasti nastavak. Drugi je vratni kralježak tzv. obrtač (*axis*) i s njegova tijela prema gore strši zub u prednji dio atlasa koji se okreće oko njega. Prsni kralješci putem zglobnih ploha nose rebra i pritom se većina rebara veže sa po dva kralješka. Iznimka su 1., 11. i 12. kralježak koji svaki zasebno nosi rebro. Slabinski su kralješci vrlo krupni jer preuzimaju težinu cijelog gornjeg dijela tijela, a najveći je peti (4).

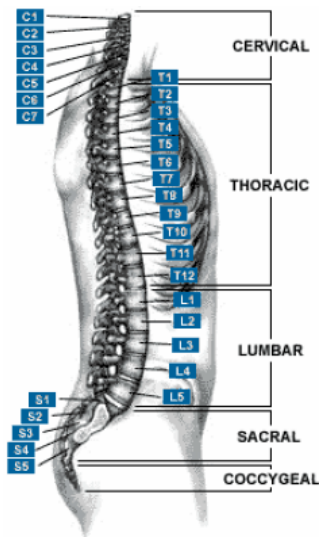
#### 1.1.3.2. Križna kost

Križna kost (*os sacrum*) većinskim dijelom je trokutastog oblika i tvori je pet sraštenih križnih kralježaka. Prednja je strana križne kosti udubljena i prilično glatka, a stražnja je izbočena i neravna. Lateralne su strane masivnije i na njima se nalazi neravna zglobna ploha za spoj s bočnom kosti. Križna je kost spojena s petim slabinskim

kralješkom u vrlo izraženom tupom kutu što strši prema naprijed (*promontorium*). Križna kost je u muškaraca uža i duža, a u žena kraća, plića i šira (4).

#### 1.1.3.3. Trtična kost

Trtična kost (*os coccygis*) nastavlja se na donji kraj križne kosti i tvore je 4 ili 5 koštica, od kojih je najgornja pomoćno spojena s križnom kosti, a ostale u tijeku života srastu (4).



**Slika 1.** Topografska podjela kralježnice

Izvor: <http://www.kineziterapija.akcije.biz/kraljeznica.html>

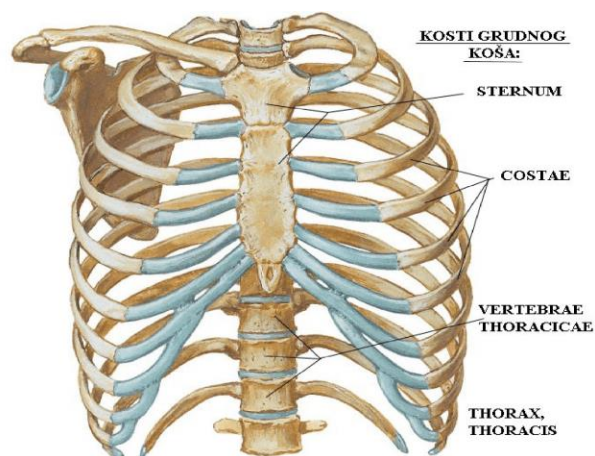
#### 1.1.3.4. Prsni koš

Prsni koš (*thorax*) čine rebra sa prsnom kosti i prsni dio kralježnice. Rub donjeg otvora prsnog koša oblikovan je lukovima rebra koji na prednjoj strani omeđuju potprсни epigastrični kut. Mišići prsnog koša imaju važnu ulogu pri disanju i pokretanju gornjih udova. Prema smještaju i djelovanju razlikujemo dvije skupine mišića:

površinsku i duboku. U površinskoj skupini su mišići koji polaze od prednjeg i bočnog zida prsnog koša, a hvataju se za kosti ramenog obruča i nadlaktičnu kost. Duboki mišići prsnog koša svojim djelovanjem povećavaju ili smanjuju površinu prsnog koša, pa se zbog toga nazivaju respiratorni mišići.

Rebra (*costae*) su parne kosti i ima ih po 12 na objema stranama tijela. Dužina se rebra povećava od prvog do osmog rebra i potom se smanjuje. Prednji je kraj u svih rebra oštro odsječen i udubljen pa se tu nastavlja rebrena hrskavica (*cartilago costalis*). Prvih 7 hrskavica veže se izravno na rebra, dok hrskavice 11. i 12. rebra završavaju slobodno u trbušnoj mišićnoj stijenci. Krvnu opskrbu rebra i međurebrenih mišića čine međurebrene arterije koje se odvajaju iz prsnog dijela aorte, dok se venska cirkulacija odvija putem istoimenih vena. Inervaciju rebra vrši međurebreni živčani splet (*nn. thoracici*).

Prsna kost (*sternum*) je plosnata kost koja nalikuje na rimski mač. Gornji dio prsne kosti ima zglobnu plohu za spoj s ključnom kosti, a postranično su zglobne plohe za hrskavicu prvog rebra (4).



**Slika 2.** Kost prsnog koša

Izvor:

[https://static.docsity.com/documents\\_pages/2017/10/07/f44dd999fc76100b4e51c103732e9ca0.png](https://static.docsity.com/documents_pages/2017/10/07/f44dd999fc76100b4e51c103732e9ca0.png)

#### 1.1.4. Kostii gornjih udova

Kosti gornjih udova priključuju se na kosti trupa ramenim obručem koji na objema stranama čine po dvije kosti, i to ključna kost i lopatica. U kosti gornjih udova također ubrajamo i nadlaktičnu kost, palčanu kost, lakatnu kost, pešće, zapešće i članke prstiju. Na kostima ramenog obruča počinju mišići gornjih udova koji ih međusobno povezuju i pokreću. Inervacija gornjih udova provodi se putem ručnog spleta živaca (*plexus brachialis*) i to pomoću pazušnog živca (*n. axillaris*), palčanog živca (*n. radialis*), središnjeg živca (*n. medianus*) i lakatanog živca (*n. ulnaris*). Krvna opskrba gornjih ekstremiteta se odvija preko arterije nadlaktice (*a. brachialis*), palčane arterije (*a. radialis*) i lakatne arterije (*a. ulnaris*) (5).

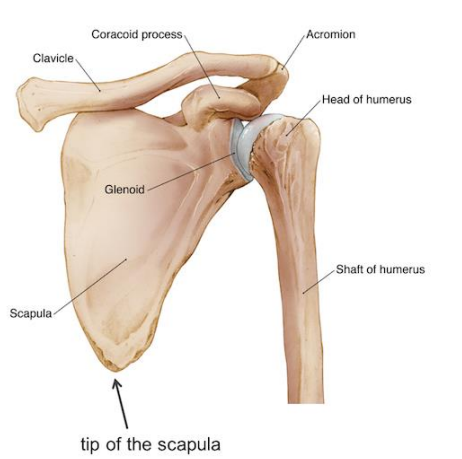
##### 1.1.4.1. Ključna kost

Ključna kost (*clavicula*) nalikuje blago zavinutom slovu S i zadebljana je na oba kraja. Pri tom je plosnati kraj sa strane, a obliji je kraj prema sredini trupa i tim se krajem ključna kost uzglobljuje s prsnom kosti. Na ključnu kost se veže dugi vratni mišić (*m. sternocleidomastoideus*) kojeg inervira živac iz ručnog spleta živaca (*nervus accessorius*). Mišić sagiba glavu prema ramenu, a oba mišića zajedno sagibaju glavu prema naprijed (4).

##### 1.1.4.2. Lopatica

Lopatica (*scapula*) je plosnata, tanka, trokutasta kost čiji je medijalni rub usporedan s kralježnicom. Ugao lopatice sadrži zglobnu udubinu za spoj s nadlaktičnom kosti. Prednja ploha lopatice je blago udubljena. Stražnja ploha lopatice ima greben (*spina scapulae*) iznad kojeg su nadgrebna jama i ispod podgrebna jama u koju se vežu mišići. Lopaticu pokreće trapezni mišić (*m. trapezius*) koji je inerviran od strane

*nervusa accesoriusa* i *nervusa cervicales*. Mišićna vlakna se okupljaju prema ramenu i vežu za ključnu kost (4).



**Slika 3.** Rameni obruč

Izvor:

<https://hopetbi.files.wordpress.com/2018/12/scapulabiology.png>

#### 1.1.4.3. Nadlaktična kost

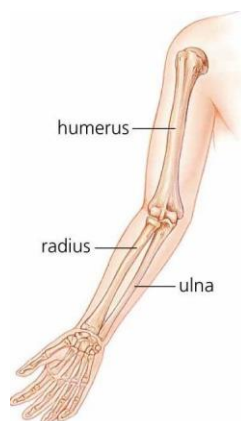
Nadlaktična kost (*humerus*) spada u skupinu dugih kostiju. Gornji je kraj kosti polukuglasta glava (*caput humeri*) i uzgobljuje se s lopaticom. Na lateralnom rubu gornje trećine kosti nalazi se hrapavost (*tuberositas deltoidea*) za koju se veže deltoidni mišić (*musculus deltoideus*) kojeg inervira *nervus axillaris*. Mišić oblikuje rame, te podiže ruku i čini abdukciju. Addukciju radi troglavi mišić nadlaktice (*m. triceps brachii*) koji je inerviran od strane *nervusa radialisa*. On polazi ispod ruba lopatične zglobne plohe i veže se za vršak lakatne kosti. Dvoglavi mišić nadlaktice (*m. biceps brachii*) pregiba ruku u lakatnom zglobu i okreće dlan naprijed ili gore. Ovaj mišić polazi s lopatice i završava tetivom na gornjem dijelu palčane kosti. Inervira ga *nervus musculocutaneus*. Donji kraj nadlaktične kosti s lateralne strane uzgobljuje se s palčanom kosti a s medijalne strane s lakatnom kosti (5).

#### 1.1.4.4. Palčana kost

Palčana kost (*radius*) smještena na podlaktici lateralno, gornji kraj joj je manji i tanji, a donji deblji i širi. Na donjem kraju kosti nalazi se zglobna ploština za kosti zapešća i glavicu lakatne kosti, te šiljasti izdanak. Na ovoj kosti se nalazi hvatište dvoglavog mišića nadlaktice (4).

#### 1.1.4.5. Lakatna kost

Lakatna kost (*ulna*) smještena je na medijalnoj strani podlaktice. Gornji kraj joj je kvrgast i veći, a donji je manji. Na gornjem je kraju kukasta kvrga koja oblikuje vrh lakta (*olecranon*). Na prednjem se lateralnom kraju ureza priključuje glatka udubina za spoj s glavom palčane kosti. Donji kraj ima plohu koja se uzgobljava s palčanom kosti i ima mali šiljasti izdanak (6).



**Slika 4.** Kostii gornjeg ekstremiteta

Izvor:

<https://pt-static.z-dn.net/files/da2/0d5a55d13e8c229bd597572a4f018bd6.png>



#### 1.1.4.6. Zapešće

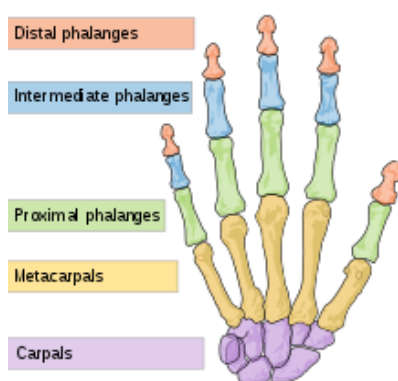
Zapešće (*carpus*) oblikuje osam malih i nepravilnih kostiju korijena šake. Postavljene su u dva reda. U kosti zapešća ubrajamo: čunastu, mjesječastu, trokutastu, graškastu, trapeznu, trapezoidnu, glavičastu i kukastu kost (5).

#### 1.1.4.7. Pešće

Pešće (*metacarpus*) sastavljeno je od pet duguljastih kostiju. Proksimalni kraj svaki od njih nosi ravnine ili malo udubljene zglobne plohe za spoj s kostima zapešća, a donji kraj ima valjkaste zglobne plohe za uzglobljavanje sa člancima prstiju (4).

#### 1.1.4.8. Članci prstiju

Članci prstiju (*phalanges*) priključuju se na kosti pešća. U svakom prstu nalaze se po tri članka osim u palcu koji ima dva članka. Kostii proksimalnih članaka su najduže, a distalnih najkraće i na njihovu se kraju nalazi ležište nokta (4).



**Slika 5.** Kostii šake

Izvor:

<https://healthiack.com/wp-content/uploads/Pictures-of-Carpals-1297.jpg>

### 1.1.5. Kostii donjih udova

Kostur donjih udova počinje zdjeličnim obručem koji povezuje kostur trupa i kosti noge. Kostii donjih udova dijelimo na kostii zdjelice i kostii noge.

#### 1.1.5.1. Kostii zdjelice

Zdjelična kost (*os coxae*) je parna kost koja se razvija iz triju dijelova i to su bočna, sjedna i preponska kost koje su također parne kostii. Inervacija zdjelice se odvija putem slabinskog spleta živaca (*plexus lumbalis*). Krvnu opskrbu vrše slabinske arterije (*aa. lumbales*), središnja arterija križa (*a. sacralis mediana*) i zajednička zdjelična arterija (*a. iliaca communis*) (7).

Bočna kost (*os ilium*) je najveći široki, gornji, stražnji i postranični dio zdjelične kostii. Veći dio bočne kostii čini krilo. Gornji rub kostii je zadebljan i naziva se bočni greben koji sprijeda i straga završava trnom (*spina iliaca anterior superior et spina iliaca posterilor superior*).

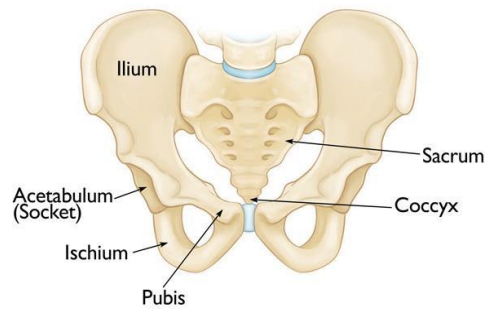
Sjedna kost (*os ischii*) nastavlja se prema natrag u donji dio bočne kostii. Sadrži dva kraka. Kut u kojem se krakovi sastaju čini kvrgu sjedne kostii iznad koje strši trnasti izdanak.

Preponska kost (*os pubis*) nastavlja se od bočne kostii prema naprijed. Obe preponske kostii spajaju se u središnjoj ravnini i čine preponski spoj (*symphysis pubica*).

Na mjestu gdje se sastaju tijela ovih kostiju nalazi se polukuglasta zdjelična čašica (*acetabulum*). Zdjelična čašica služi za zglob s bedrenom kostii. Obje se zdjelične kostii straga vežu za križnu kost, sprijeda su spojene simfizom preponske kostii i oblikuju prostor nazvan zdjelica (*pelvis*). Granična pruga dijeli veliku od male zdjelice.

Velika zdjelica (*pelvis major*) okružena je krilima bočne kostii, koja služe kao oslonac crijevima, i gornjom plohom križne kostii.

Mala zdjelica (*pelvis minor*) je prostor koji je straga zatvoren križnom kostii, te postranično sjednom kostii i okomitim krakom preponske kostii. Oblik zdjeličnih kostiju je različit u žena i muškaraca (7).



**Slika 6.** Kostii zdjelice

Izvor:

[https://static.wixstatic.com/media/be04b5\\_79ae8685e57f4a2182871b383283de92~mv2.jpg/v1/fill/w\\_626,h\\_470/be04b5\\_79ae8685e57f4a2182871b383283de92~mv2.jpg](https://static.wixstatic.com/media/be04b5_79ae8685e57f4a2182871b383283de92~mv2.jpg/v1/fill/w_626,h_470/be04b5_79ae8685e57f4a2182871b383283de92~mv2.jpg)

#### 1.1.5.2. Kostii noge

Kostur noge dijelimo na kosti natkoljenice, potkoljenice i stopala. U natkoljenici se nalazi bedrena kost, u potkoljenici su goljenična kost, lisna kost i iver, a u stopalu se nalaze kosti nožja, donožja i članci prstiju. Kosturu noge pripadaju još male sezamske koščice koje su u sastavu tetiva i nalaze se na mjestima gdje tetive klize preko pomičnih zglobova. Najčešće se nalaze u području stopala. Inervacija donjih ekstremiteta se odvija pomoću živaca iz slabinskog spleta gdje osobitu ulogu ima bedreni živac (*n. femoralis*), te iz križnog spleta živaca (*plexus sacralis*) gdje se ističe živac kuka (*n. ishiadicus*) (7).

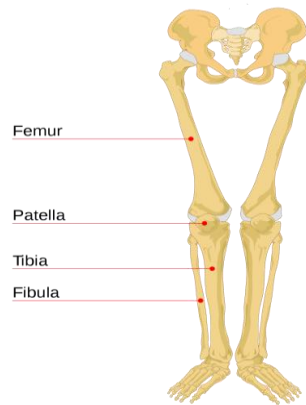
Bedrena kost (*femur*) je najduža i najveća kost u čovjekovu tijelu. Gornji je kraj kosti polukuglasta glava (*caput femoris*) a smještena je na dugačkom vratu (*collum femoris*) koji je postavljen ukoso prema osi kosti. Donji dio kosti je proširen, završava velikim zaobljenim zaglancima koji strše prema dolje i natrag. Tetive bočno slabinskog mišića najvećeg, srednjeg i najmanjeg stražnjičkog mišića se hvataju na gornji dio bedrene kosti. Na unutrašnjoj strani bedrene kosti nalaze se mišići koji se vežu kao jedan mišić i spuštaju se niz stražnju stranu kosti, te privlače nogu prema središnjoj ravnini. Zajednički naziv ova četiri mišića je *musculus quadriceps femoris*, a

inervira ga nervus *femoralis*. Na stražnjoj strani bedrene kosti polaze mišići koji obrću potkoljenicu prema unutra, te ispružaju ili pregibaju koljenski zglob. Sa zaglavka bedrene kosti počinju dva od tri mišića koja čine troglavi goljениčni mišić koji ispruža stopalo (plantarna ekstenzija). Ovaj mišić je inerviran *nervusom tibialisom*. Krvotok se odvija preko arterije bedra (*a. femoralis*) (7).

Goljениčna kost (*tibia*) je dugačka kost koja prenosi najveći dio težine na stopalo. Smještena je na medijalnoj strani potkoljenice. Gornji je kraj goljениčne kosti vrlo zadebljan i proširen, te čini medijalni i lateralni zaglavak (*condylus medialis et lateralis*) koji čini zglob sa zaglavcima bedrene kosti. Ispod zaglavka na prednjoj je strani izrazita hrapava izbočina (*tuberositas tibiae*) na koju se veže četveroglavi bedreni mišić. Sve četiri glave mišića zajedno ispružaju potkoljenicu u koljenome zglobu, a ravni mišić još i natkoljenicu u zglobu kuka. Donji kraj goljениčne kosti također je zadebljan i na medijalnoj strani završava medijalnim gležnjem (*malleolus medialis*). Krvotok potkoljenice se odvija pomoću zakoljenih arterija (*aa. popliteae*), arterije lista (*a. peronea*), prednje arterije goljenice (*a. tibialis anterior*) i stražnje arterije goljenice (*a. tibialis posterior*) (5).

Lisna kost (*fibula*) je tanka dugačka kost, zadebljana na oba kraja i na nju se vežu mišići. Smještena je na lateralnoj strani potkoljenice. Gornji se kraj kosti priključuje goljениčnoj kosti, a donji kraj tvori lateralni gležanj (*malleolus lateralis*).

Iver (*patelle*) najveća je sezamska kost koja je uložena u tetivu četveroglavog bedrenog mišića i klizi preko koljenskog zgloba. Kost je slična klinu i prednja joj je strana hrapava a stražnja joj je strana glatka i prilagođava se obliku čvorova bedrene kosti. U području ivera nalaze se velike sluzne vreće koje smanjuju trenje pri kretanjama koljenog zgloba (8).



**Slika 7.** Kosti donjih ekstremiteta

Izvor:

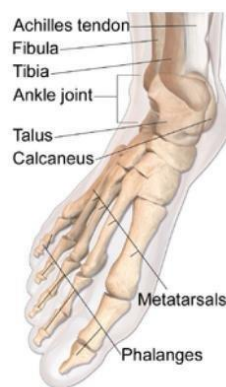<https://missioncentral.org/wp-content/uploads/2015/06/Leg-Bones.png>

Kostur stopala čine kosti nožja, donožja i članci prstiju. Krvotok stopala se odvija preko arterija hrpta stopala (*a. dorsalis pedis*).

Nožje (*tarsus*) se sastoji od sedam kostiju koji preuzimaju teret tijela iz potkoljenice. Sastoji se od tri klinaste i jedne kockaste kosti na prednjoj strani, te po jedna gležanjska, petna i čunjasta kost na stražnjoj strani. Gležanjska kost (*talus*) nosi valjak sa zglobnim plohama. Petna kost (*calcaneus*) nalazi se ispod gležnajske kosti i straga je proširena u petnu kvrgu kojom se stopalo opire od podlogu. Na kvrgu kosti se veže tetiva troglavog goljениčnog mišića (8).

Donožje (*metatarsus*) sastavljeno je od pet kostiju. Proksimalno su deblje i sužavaju se prema prstima te završavaju glavicom. Kost donožja za palac je najrazvijenija.

Članci prstiju (*phalanges*) su po tri u svakom prstu osim u palcu gdje su dva članka. Kostur je stopala oblikovan u svodove od naprijed prema natrag i u smjeru od medijalno prema lateralno. Zajedničko djelovanje sveza te potkoljениčnih i stopalnih mišića održavaju svod i udubljenost tabana (8).



**Slika 8.** Kostii stopala

Izvor: [https://upload.wikimedia.org/wikipedia/commons/thumb/b/bd/Blausen\\_0411\\_FootAnatomy.png/200px-Blausen\\_0411\\_FootAnatomy.png](https://upload.wikimedia.org/wikipedia/commons/thumb/b/bd/Blausen_0411_FootAnatomy.png/200px-Blausen_0411_FootAnatomy.png)

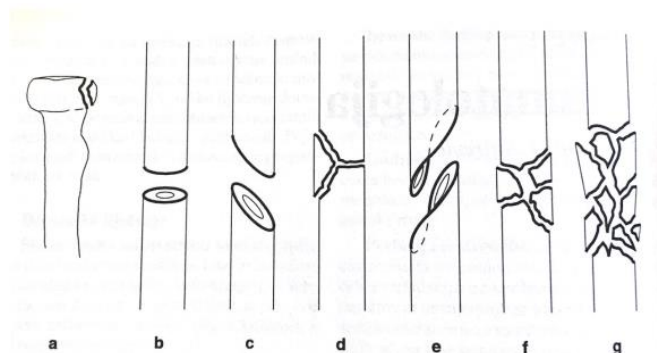
## 1.2. Imobilizacija

Imobilizacija je postupak kojim se ozlijeđeni dio tijela stavlja u stanje mirovanja (prisilni položaj). Svrha imobilizacije je sprječavanje daljnjeg ozljeđivanja, te smanjenje bolova i time smanjenje opasnosti od pojave šoka. Indikacije za imobilizaciju su: uganuće, iščašenje, prijelom kosti i nagnječenja.

Do uganuća zgloba dolazi kada se sveze koje drže zglob istegnu ili oštete, kao posljedica iznenadnog, pretjeranog pokreta u zglobu. Liječenje uganuća ovisi o stupnju oštećenja: 1. stupanj: istegnuće ligamenata bez okom vidljivog puknuća, otok i bol su minimalni, funkcija ekstremiteta je obično uredna ili dolazi do minimalne ograničenosti pokreta. 2. stupanj: djelomično puknuće mekih struktura, bol je prisutna u mirovanju, te se izrazito pojačava pri izvođenju aktivnih i pasivnih pokreta, znatnije onemogućen normalan hod, te je prisutna veća oteklina zglobova uz vidljiv hematom. 3. stupanj: potpuno puknuće mekih struktura, uz mogućnost frakture kostiju, najteži oblik uganuća, bol izrazito jaka i onemogućuje hod, pojačava se pri samom pokušaju pokreta ekstremiteta. Od navedena tri stupnja uganuća, treći stupanj je najteži te je potrebno najviše vremena za oporavak, otprilike 4 - 6 tjedana. Kod drugog i trećeg stupnja se primjenjuje imobilizacija. Uz imobilizaciju liječenje se provodi analgeticima i mirovanjem (9).

Iščašenje (luxatio) je stanje kada dva zlobna tijela izgube međusobni kontakt, a ako se samo djelomično dotiču, onda ih nazivamo subluksacijom. Traumatska luksacija rijetko nastaje djelovanjem izravne sile na zglob. Najčešće se radi o mehanizmu poluge kod koje se oštećuje zglobna kapsula i ligamentarno - muskularni aparat. Kod iščašenja svaki pokret izaziva jaku, neugodnu bol pa se iščašeni ekstremitet reponira ako je to moguće, te se nakon izvršene repozicije imobilizira sadrenim zavojem u fiziološkom položaju 3 – 6 tjedana (9).

Prijelom je potpuni prekid kontinuiteta kosti koji najčešće nastaje djelovanjem vanjske sile na kost. Može biti spontan i traumatski. Spontan prijelom nastaje uslijed povećane lomljivosti kostiju uzrokovane patološkim promjenama kao što su koštani tumori, metastaze, osteoporoza, osteomijelitis (9). Traumatski prijelom nastaje djelovanjem mehaničke sile na zdravu kost. Može biti zatvoren, gdje je očuvan integritet kože, i otvoren, odnosno kompliciran gdje je prekinut integritet kože uz jače oštećenje mekih česti i veću mogućnost nastajanja infekcija. Prijelomi mogu biti kompletni (frakturna pukotina čitavom cirkumferencijom kosti) i inkompletni (fisure i infrakcije). Prema smjeru prijelomne pukotine, prijelomi su poprečni, spiralni, kosi i kominutivni. Na vrstu prijeloma utječu: mehanizam ozljede, smjer djelovanja sile, vlak mišića, tetiva i ligamenata, te veličina sile koja djeluje na kost (10). Prepoznavanje i utvrđivanje prijeloma radimo pomoću sigurnih i vjerojatnih kliničkih znakova prijeloma. Sigurni znakovi su: deformitet uzrokovan pomakom ulomaka, abnormalna pokretljivost te krepitacija (nije preporučljiva dijagnostička metoda jer izaziva jaku bol uz opasnost od sekundarnog oštećenja krvnih žila i živaca). Vjerojatni znaci prijeloma su: bol na mjestu prijeloma, hematoma u okolini prijeloma, poremećaj funkcije te izlijevanje krvi u zglobnu šupljinu (11).



## Slika 9. Oblici prijeloma

Izvor: Prpić I. Knjiga za medicinare, Školska knjiga, Zagreb, 2005.

### 1.2.1. Sadrena imobilizacija

Najčešće korištena metoda imobilizacije kod prijeloma je sadrena (gipsana) imobilizacija. Gipsani zavoj se široko koristi za liječenje u traumatologiji, ortopediji i kirurgiji. Takav zavoj se dobro modelira, čvrsto i ravnomjerno se uklapa uz ekstremitet, osigurava sigurno prijanjanje, brzo se stvrdnjava i lako se uklanja. Medicinski gips je polu – vodeni sulfat kalcija koji se dobiva kalciniranjem prirodnog gipsanog kamena na temperaturi od 130 °C. Gips je malene gustoće i čvrstoće, stoga tek veća masa osigurava i veću krutost gipsane imobilizacije. U praksi se sadreni zavoji postavljaju u desetak i više slojeva pa su debljine tako načinjene imobilizacije i veće od 1 cm. Što je gips deblji (više slojeva sadrenog zavoja), termička je reakcija intenzivnija (12).

Samo skrutnjavanje gipsa traje od 5 do 45 minuta, no u pravilu gips se ne smije opteretiti prva 24 sata kako bi se dobro osušio. Debljina gipsa ovisi o dijelu tijela koji se imobilizira, o građi bolesnika te o vrsti gipsa koji se upotrebljava. Gips je deblji na mjestu pregiba ekstremiteta.

Sadreni zavoji trebaju omogućiti lako modeliranje u različite oblike bez termičkih i alergijskih učinaka na kožu. U praksi se najčešće koriste brzovežući sadreni zavoji, kojima je tvornički deklarirano vrijeme stvrdnjavanja 3 - 5 min.

#### 1.2.1.1. Vrste sadrene imobilizacije

Vrste sadrene imobilizacije su sadrena dužica (longeta) i cirkulatorni sadreni zavoj.

Sadrena dužica je najjednostavnija vrsta sadrene imobilizacije. Dužica (longeta) se s nekoliko traka zavoja pričvrsti uz ekstremitet. Oblikuje se prema oblini ekstremiteta na način da obuhvati polovicu ili najviše dvije trećine njegova opsega (duljina joj mora biti dovoljna da obuhvati i imobilizira dva susjedna zgloba, npr. lakat i ručni zglob).



Najprije se na kožu stavlja vata kao zaštita i zatim se stavlja dužica kad je još mekana da se može lakše modelirati. Važno je obični zavoj iznad dužice tijekom prvih sati uzdužno razrezati kako bi bili sigurni da oteklina neće ugroziti okrajinu. Dužica služi za imobilizaciju kod nekih prijeloma i iščašenja te kod ozljeda tetiva.

Cirkularni sadreni zavoj se postavlja na cijeli obujam kosti. Cirkularni podlaktični zavoj koristi se kod prijeloma radijusa na tipičnom mjestu, kod prijeloma metakarpalnih i karpalnih kostiju. Cirkularni podlaktični zavoj koji obuhvaća i distalnu polovicu nadlaktice koristi se kod fraktura podlaktičnih kostiju i prijeloma u laktu. Torakobrahijalni sadreni zavoj koristi se kod frakture humerusa i prijeloma u području ramenog zgloba. Viseći sadreni zavoj ruke koristi se kod prijeloma humerusa ispod hvatišta velikog pektoralnog mišića. Cirkularni natkoljениčni sadreni zavoj primjenjuje se kod prijeloma potkoljenice. Zdjelični sadreni zavoj koristi se kod prijeloma u području koljena i femura. Sadreno korito služi za imobilizaciju zdjelice ili kralježnice. Sadreni steznik ili korzet primjenjuje se kod prijeloma torakalno - lumbalne kralježnice bez ozljeda kralježnične moždine (13).

## **2.CILJ RADA**

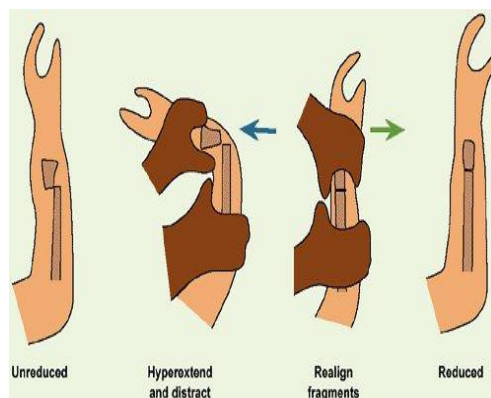
Cilj ovog završnog rada je prikazati i objasniti specifičnosti u pristupu planiranja zdravstvene njege kod pacijenata kod kojih je planirana i provedena imobilizacija gipsom analizirajući obrasce zdravstvenog funkcioniranja. Također kroz rad će biti navedeno sve ono na što treba medicinska sestra obratiti pažnju prilikom postavljanja sadrene imobilizacije i kako istu kontrolirati.

### 3. RASPRAVA

Padovi su najčešće ozljede koje dovode do prijeloma posebice kod osoba starijih od 65 godina. Postoji mnogo čimbenika rizika od pada. Najjači faktori rizika su: oštećenje ravnoteže, slabost mišića i upotreba lijekova. Kod starijih osoba karakterističan je prijelom kuka koji zahtjeva posebnu zdravstvenu njegu i pozornost medicinske sestre. Kako bi prevenirali mogućnost sljedećeg pada kod starijih osoba potrebno je: provoditi vježbe, posebno trening ravnoteže, konzumirati dodatak vitamina D3, minimalizirati psihoaktivne i druge lijekove te prilagoditi kućno okruženje za one koji su pali ili imaju oštećenje vida (14).

Prije provođenja bilo kakvih intervencija potrebno je prikazati ozlijeđeni dio tijela kako bi intervencije bile što specifičnije i prilagođene pojedincu. Najčešće posežemo za izradom nativne rendgenske slike ozlijeđenog dijela tijela. Ta pretraga je obično indicirana kada se sumnja na prijelom ili iščašenje. Rjeđe se rade kompjutorizirana tomografija (CT) ili magnetska rezonanca (MR). One se provode kod kompliciranijih prijeloma (npr. kod prijeloma zdjelice, lubanje i sl.). Većina se ozljeda odmah imobilizira pomoću udlaga kako bi se spriječilo dodatno ozljeđivanje mekih tkiva. Pacijenti osjećaju jaku bol pa je u primarno liječenje uključena i primjena analgetika. U konačno liječenje spada repozicija(15).

Repozicija je postupak kojim se vraća dio organa u prvobitni položaj. Repozicija se radi prije postavljanja imobilizacije. Razlikujemo zatvorenu i otvorenu repoziciju. Zatvorena repozicija se koristi kada nije potrebna incizija, a ako to nije moguće onda se koristi otvorena repozicija (s incizijom). Zatvorena repozicija prijeloma se obično održava sadrenom imobilizacijom dok se otvorena repozicija održava raznim kirurškim sredstvima (čavli, vijci, pločice, vanjski fiksatori).



**Slika 10.** Repozicija koštanog ulomka

Izvor: <http://for-surgeons.com/wp-content/uploads/2015/08/Distal-Radius-Fractures.jpg>

### 3.1. Postavljanje sadrene imobilizacije

Sadrene dužice se obično koriste u prvih 7 dana nakon repozicije prijeloma zbog prevencije razvoja otoka i pritiska na živce i krvne žile. Dužica se obloži vatom i aplicira se na polovinu do dvije trećine obujma ekstremiteta, ostatak se ojača zavojem. Prvih nekoliko dana potrebno držati ruku ili nogu povišeno radi prevencije otoka i ne oslanjati se na gips prva 24 sata dok se gips ne osuši i stvrdne. Obavezna je rendgenska i klinička kontrola kako bi se utvrdio položaj ulomaka i stanje prokrvljenosti.

#### 3.1.1. Metode postavljanja sadrene imobilizacije

Razlikujemo klasičnu i suhu metodu postavljanja gipsane imobilizacije. Prije svakog postupka potrebno je dobro pregledati ozlijeđeni ekstremitet te mjesto prijeloma. U današnjici postoji više metoda za izradu gipsane dužice.

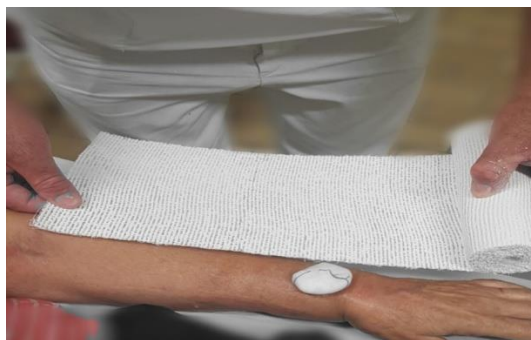Izrada klasične sadrene dužice se sastoji od 2 koraka: kada se gips umoči u vodu, razvlači se koliko je potrebno i tada se na taj razvučeni dio stavlja sintetska vata koji se stavlja na ozlijeđeni dio tijela. Najprije se na kožu postavi sintetska vata i zatim se izradi gipsana dužica koja se umoči u vodi i razvuče se na potrebnu duljinu te se stavlja na

sintetsku vatu. Pri primjeni klasične metode izrade sadrene dužice postoje nedostaci na koje je potrebno obratiti pažnju: mogućnost nastanka cirkulacijskih poremećaja, oštri rubovi mogu uzrokovati stvaranje rana mekih tkiva ekstremiteta, sadrena dužica se pomiče i rotira u ekstremitetima, bolesnici često iskazuju nezadovoljstvo izgledom i udobnošću imobilizacije i sadrena dužica ima znatnu težinu.

Suha metoda se koristi češće od klasične. Najprije se na ozlijeđeni dio tijela postavlja sintetska vata. Zatim se izradi sadrena dužica na način da se uzme potrebna mjera ozlijeđenog dijela tijela sa suhom sadrenom dužicom. Na stolu za gipsanje se izradi suha dužica koja se sastoji od 10 do 12 slojeva gipsa. Nakon što se škarama oblikuje dužica umače se u vodu na temperaturi od 20 do 27° C otprilike 4 do 5 sekundi. Slijedi cijedenje dužice i oblikovanje. Zatim se dužica stavlja na ozlijeđeni dio tijela te se kasnije omota zavojem i ostavi se da se osuši nekoliko minuta. Prednost suhe metode su minimalan rizik od nastanka cirkulacijskih poremećaja, nema oštih rubova koji uzrokuju nastanak rana, dužica se ne pomiče i ne rotira, dužica nije glomazna i nije preteška, mala potrošnja materijala i estetski izgled je prihvatljiv (8).

### **3.1.2. Pravila postavljanja sadrene imobilizacije**

Pri postavljanju sadrene dužice treba se pridržavati određenih pravila i načela koja nam omogućuju bolje i uspješnije zacjeljivanje prijeloma. Gips mora obuhvatiti dva susjedna zgloba (iznad i ispod frakture) da se spriječi pomicanje fragmenata. Ne smije se mijenjati dok se ne stvori dovoljno fibroznog kalusa, osim ako za promjenu ne postoje indikacije u smislu infekcija ili dislokacije fragmenata. Potrebna je trajnost do završetka cijeljenja. Sadreni se zavoj po duljini ne skraćuje kako bi imobilizacija ekstremiteta bila potpuna.



**Slika 11.** Mjerenje količine materijala koja nam je potrebna da bi prekrili 2/3  
ekstremiteta  
Izvor: Autor

Nakon što je liječnik aplicirao lokalnu anesteziju u frakturnu pukotinu pripremamo materijal za izradu sadrene udlage. U ovom slučaju riječ je o prijelomu podlaktice na tipičnom mjestu (*fractura radii in zona typica*). Priprema 3 dužice od 15 cm, sintetičku podlogu od 15 cm i mul zavoj od 10 cm.



**Slika 12.** Trakcija  
Izvor: Autor

Jako je bitno da voda bude topla ( $20 - 27^{\circ} \text{C}$ ) i da se gips nakon potapanja dobro ocijedi kako bismo omogućili idealne uvjete za što brže sušenje gipsa, što je kod same repozicije jako bitno. Gips potapamo u vremenu od 5 sekundi ili malo više što naravno ovisi o vrsti gipsa koju stavljamo. Nakon što gips ocijedimo oblikujemo ga prema pacijentovom ekstremitetu.



**Slika 13.** Potapanje gipsa

Izvor: Autor

Postavljamo gips na pacijentovu ruku. Trebamo paziti da pri previjanju zavojnim materijalom ne vršimo veliki pritisak na vlažan gips kako se ne bi nakon sušenja urezao na pojedinim mjestima pacijentu u kožu. Također posebnu pozornost moramo usmjeriti na to da ta imobilizacija bude bez nekakvih "grba" jer nam one mogu predstavljati veliki problem u samoj cirkulaciji kao i prejako stegnut zavojni materijal.

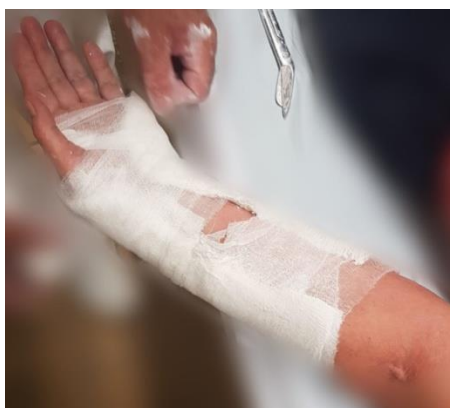

**Slika 14.** Oblikovanje sadrene imobilizacije

Izvor: Autor

Nakon što se sadrena udloga osušila još jednom se prereže gips na slobodnoj trećini kako bi se mogli popustiti rubovi i ispraviti nepravilnosti na njima. Sve to radimo u svrhu prevencije komplikacija cirkulacije.

Nakon što smo korigirali imobilizaciju i oprali pacijentu ruku od suvišnoga gipsa, pacijenta polako vertikaliziramo. Nakon vertikalizacije ekstremitet stavljamo u trokutastu maramu (mitelu) sa šakom u razini srca kako bi se hematoma koji se formirao nakon frakture, što brže resorbirao. Nakon završene repozicije pacijent radi kontrolni rendgen (RTG) u anteroposteriornj projekciji (AP projekcija), profilnoj projekciji te po potrebi i kosoj projekciji.



**Slika 15.** Korekcija imobilizacije

Izvor: Autor

Prilikom postavljanja sadrene imobilizacije potrebno je obratiti pozornost dobrog prijanjanja dužice uz kožu, zavoj ne smije pritiskati ono mjesto gdje je kost neposredno ispod kože, trake oko sadrene dužice trebaju se postavljati brzo i ovijati bez pritezanja, sadreni zavoj ne smije se pritiskati prstima, jer će na unutarnjoj strani zavoja nastati izbočine koje mogu izazvati dekubitalne ulceracije, prsti na rukama ili nogama moraju biti van zavoja radi kontrole cirkulacije.

### **3.1.3. Komplikacije sadrene imobilizacije**

Kad govorimo o mogućim komplikacijama moramo prvo spomenuti ishemiju okrajine. Simptomi ishemije okrajine su: bolovi, nestanak perifernog pulsa, blijeda koža i gubitak osjeta na imobiliziranom ekstremitetu. Prilikom pojave bolova sadreni zavoj



treba presjeći cijelom dužinom i debljinom. Nakon toga pacijent doživljava naglo olakšanje tegoba, pa se oko sadrene imobilizacije stavi hidrofilni zavoj. Nakon nekoliko dana stave se nove sadrene trake da se učvrsti cirkulatorni sadreni zavoj.

Također ako dolazi do lokaliziranog pritiska, najčešće na kožu iznad kosti, manifestira se upornom boli poput pečenja. Na tome mjestu treba izrezati sadreni zavoj. Ako se tako ne postupi može doći do nekroze kože i potkožnog tkiva .

Može se pojaviti atrofija mišića kao posljedica produljene neaktivnosti pod gipsom.

Ukočenost zglobova i ankiloza (njihova potpuna nepokretnost) kao posljedica vrlo dugog fiksiranja zglobova u jednom položaju.

Ponekad se pojavljuju ogrebotine ili mjehurići pri nošenju neudobnog gipsa.

Iznimno rijetko se može pojaviti alergijska reakcija na gips koja se manifestira pruritusom.

### **3.2. Zdravstvena njega pacijenata sa sadrenom imobilizacijom**

Planiranje zdravstvene njege se sastoji od 4 faze: utvrđivanje prioriteta, definiranje ciljeva, planiranje intervencija i izrada plana zdravstvene njege. Utvrđivanje prioriteta se određuje prikupljanjem podataka. Iz toga medicinska sestra može zaključiti da pacijent nema problema, ima jedan problem ili više njih. Kod prisutnosti više problema mora razlikovati problem koji je najvažniji i njega obrađivati prioritarno. U toj odluci koristi svoja profesionalna znanja i iskustva te uvažava mišljenje pacijenta i njegove obitelji. Lista prioriteta mora biti usklađena sa realnim mogućnostima. Nakon određivanja prioriteta sestra mora definirati cilj koji je željeni i realan ishod zdravstvene njege. Cilj proizlazi iz problema. Cilj mora biti jasno formuliran, specifičan, sadržavati razinu i vrijeme postignuća i odnositi se na pacijenta. S obzirom na vremensku određenost, cilj može biti kratkoročan, srednjoročan ili dugoročan. Nakon utvrđenih prioriteta slijedi planiranje intervencija. Intervencije su specifične aktivnosti usmjerene ublažavanju ili rješavanju problema, odnosno ostvarenja ciljeva i odgovor na pitanje što treba učiniti da se cilj postigne. Intervencije moraju biti: utemeljene na znanju, individualizirane, usklađene sa planom, realne, objektivne, logično raspoređene i sa što manje neželjenih učinaka (16).

Pri prijemu pacijenta medicinska sestra uzima anamnezu. Kako bi anamneza bila potpuna, potrebno je uzimati podatke prema obrascima zdravstvenog funkcioniranja M.Gordon. Ti obrasci su: percepcija i održavanje zdravlja, prehrana i metabolizam, eliminacija, aktivnost, san i odmor, kognitivno - perceptivne funkcije, samopercepcija, uloga i odnosi sa drugima, seksualna aktivnost i reprodukcija, sučeljavanje i tolerancija na stres, vrijednosti i stavovi te fizikalni pregled (16). Najčešće sestrinske dijagnoze kod pacijenta sa sadrenom imobilizacijom su slijedeće: smanjena mogućnost brige o sebi (SMBS) odijevanje i dotjerivanje/ eliminacija/ osobna higijena/ hranjenje, smanjeno podnošenje napora (SPN), bol, visok rizik (VR) za pad, VR za nastanak dekubitusa, VR za razvoj kontrakturna, VR za infekciju, strah, neupućenost, VR za socijalnu izolaciju, VR za tromboflebitis.

### **3.2.1. Smanjena mogućnost brige o sebi – odijevanje i dotjerivanje**

To je stanje u kojem osoba pokazuje smanjenu sposobnost ili potpunu nemogućnost izvođenja kompletnog odijevanja i brige o svom izgledu (16).

Kritični čimbenici za razvoj ove dijagnoze su: senzorni, motorni i kognitivni deficit, bolest i traume lokomotornog sustava, frakture, kontrakture, neurološke bolesti.

Intervencije koje provodi medicinska sestra su: pomoći pacijentu u korištenju pomagala, osigurati dovoljno vremena za oblačenje, napraviti plan izvođenja aktivnosti, potrebnu odjeću i pomagala staviti nadohvat ruke, pomoći pacijentu odjenuti potrebnu odjeću, poticati pacijenta da sudjeluje u svim aktivnostima primjereno njegovim sposobnostima, osigurati privatnost i mikroklimatske uvjete.

Cilj zdravstvene njege je da će pacijent biti primjereno obučan/ dotjeran i biti će zadovoljan postignutim stanjem odnosno da će pacijent prihvatiti pomoć druge osobe.

### **3.2.2. Smanjena mogućnost brige o sebi – eliminacija**

Ova sestrinska dijagnoza je stanje kada postoji smanjena ili potpuna nemogućnost samostalnog obavljanja eliminacije urina i/ili stolice.

Kritični čimbenici za razvoj ove dijagnoze su: senzorni, motorni i kognitivni deficit, bolest i traume lokomotornog sustava, frakture, kontrakture, neurološke bolesti.

Intervencije medicinske sestre su: napraviti plan izvođenja dnevnih aktivnosti zajedno s pacijentom, dogovoriti način na koji će pacijent pozvati pomoć, biti u neposrednoj blizini pacijenta tijekom eliminacije, pripremiti krevet i pomagala za eliminaciju u krevetu, osigurati dovoljno vremena, osigurati privatnost i mikroklimatske uvjete, poticati pacijenta na korištenje pomagala.

Cilj zdravstvene njege je da će pacijent povećati stupanj samostalnosti tijekom eliminacije odnosno da će pacijent bez nelagode i ustručavanja prihvatiti pomoć irazumjeti uzroke koji su doveli do problema.

### **3.2.3. Smanjena mogućnost brige o sebi – osobna higijena**

Smanjena mogućnost brige o sebi (osobna higijena) je stanje u kojem osoba pokazuje smanjenu sposobnost ili potpunu nemogućnost samostalnog obavljanja osobne higijene (16).

Kritični čimbenici za razvoj ove dijagnoze su: senzorni, motorni i kognitivni deficit, bolest i traume lokomotornog sustava, frakture, kontrakture, neurološke bolesti.

Medicinska sestra treba u suradnji s pacijentom napraviti plan održavanja osobne higijene, osigurati potreban pribor i pomagala, osigurati privatnost i mikroklimatske uvjete, osigurati sigurnu okolinu.

Cilj zdravstvene njege je da će pacijent sudjelovati u provođenju osobne higijene sukladno o stupnju njegove samostalnosti, odnosno da će pacijent biti čist i da će tražiti pomoć medicinske sestre bez nelagode.

### **3.2.4. Smanjena mogućnost brige o sebi – hranjenje**

Smanjena mogućnost brige o sebi (hranjenje) je stanje o kojem osoba pokazuje smanjenu sposobnost ili potpunu nemogućnost samostalnog uzimanja hrane i tekućine (16).

Kritični čimbenici za razvoj ove dijagnoze su: senzorni, motorni i kognitivni deficit, bolest i traume lokomotornog sustava, frakture, kontrakture, neurološke bolesti.

Intervencije medicinske sestre su: postaviti pacijenta u pravilan položaj (visoki Fowlerov) procijeniti stupanja samostalnosti pacijenta, ako pacijent može samostalno jesti potrebno mu je prenijeti hranu na poslužavniku, postaviti zaštitnu kompresu, nadgledati pacijenta tijekom hranjenja, osigurati dovoljno vremena, ako je potrebno hraniti pacijenta, učiniti toaletu usne šupljine prije i poslije uzimanja obroka, ostaviti pacijenta u istom položaju 30 minuta nakon obroka.

Cilj zdravstvene njege je da će pacijent povećati stupanja samostalnosti tijekom hranjenja odnosno da će bez nelagode i ustručavanja tražiti pomoć tijekom hranjenja.

### **3.2.5. Smanjeno podnošenje napora**

Smanjeno podnošenje napora je stanje u kojem se javlja nelagoda, umor ili nemoć prilikom izvođenja svakodnevnih aktivnosti (16).

Kritični čimbenici za razvoj ove dijagnoze su: bolesti mišića i zglobova, neurološke bolesti, kardiovaskularne bolesti, starija životna dob, dugotrajno mirovanje.

Intervencije medicinske sestre su: prepoznati znakove umora, izbjegavati nepotreban napor, osigurati pomagala za lakšu mobilizaciju, prilagoditi prostor, izmjeriti vitalne funkcije prije aktivnosti, izraditi plan dnevnih aktivnosti, pružiti emocionalnu podršku, provoditi pasivne vježbe ako nije moguće provoditi aktivne, poticati na vježbe disanja.

Cilj zdravstvene njege da će pacijent racionalno koristiti energiju tijekom provođenja svakodnevnih aktivnosti odnosno da će razumjeti svoje stanje, očuvati samopoštovanje i prihvatiti pomoć drugih (16).

### **3.2.6. Bol**

Bol je neugodan nagli ili usporeni osjetilni i čuvstveni doživljaj koji proizlazi iz stvarnih ili mogućih oštećenja tkiva s predvidljivim završetkom u trajanju kraćem od 6 mjeseci (16).

Kritični čimbenici za nastanak boli su: porod, poslijeoperacijski period, rehabilitacija, mehaničke ozljede, kemijske ozljede, termičke ozljede i akutni upalni procesi.

Intervencije medicinske sestre za suzbijanje boli su: poticati pacijenta na verbalizaciju osjećaja boli, ohrabriti pacijenta, ublažavati bol na način kako je pacijent naučio, objasniti pacijentu da zauzme ugodan položaj, podučiti pacijenta tehnikama relaksacije, primijeniti farmakološku terapiju prema pisanoj odredbi liječnika te ponovno procjenjivati bol.

Cilj zdravstvene njege je da pacijent neće osjećati bol ili da će na skali boli iskazati nižu jačinu boli od početne, te da zna prepoznati čimbenike koji utječu na jačinu boli.

### **3.2.7. Visok rizik za pad**

Visok rizik za pad je stanje u kojem je povećan rizik za pad uslijed međudjelovanja osobitosti pacijenta i okoline (16).

Kritični čimbenici za razvoj ove dijagnoze su: bolesti sustava za kretanje, maligne bolesti, bolesti živčanog sustava, psihogeni poremećaji, respiratorna insuficijencija, opća slabost i specifična dobna skupina.

Intervencije medicinske sestre za ovu dijagnozu su: upoznati pacijenta sa nepoznatom i novom okolinom, objasniti pacijentu korištenje sustava za pozvati pomoć, ukloniti prepreke iz pacijentove okoline, podučiti pacijenta da prije ustajanja iz kreveta nekoliko minuta sjedi, a potom ustane pridržavajući se, podučiti pacijenta korištenju ortopedskih pomagala te provjeriti je li pacijent shvatio upute.

Cilj zdravstvene njege je da će pacijent znati nabrojati mjere sprječavanja pada te da će aktivno sudjelovati u mjerama sprečavanja pada.

### **3.2.8. Visok rizik za nastanak dekubitusa**

Visok rizik za nastanak dekubitusa nastaje kod prisutnosti višestrukih vanjskih i unutarnjih čimbenika rizika za oštećenje tkiva. U vanjske čimbenike ubrajamo dugotrajno ležanje, imobilizaciju, nabori na posteljnomo rublju, odjeću od sintetičkog materijala dok u unutarnje čimbenike spadaju: smanjen unos hrane i tekućine, unošenje hrane sa smanjenim udjelom proteina, pojačano znojenje, koža sklona ozljedama.

Intervencije medicinske sestre su: procjena rizika za nastanak dekubitusa (korištenje Braden skale), djelovati na prepoznate čimbenika rizika, osigurati optimalnu hidraciju (1500 – 2000 mL tijekom dana), pojačati unos bjelančevina i ugljikohidrata, održavati higijenu kože, kreveta i postelnog rublja, mijenjati položaj pacijenta u krevetu minimalno svako 2h, koristiti antidekubitalna pomagala (jastuci, antidekubitalni madrac), provoditi aktivne i pasivne vježbe ekstremiteta.

Cilj zdravstvene njege je da pacijent neće razviti dekubitus te da će integritet kože biti očuvan (16).

### **3.2.9. Visok rizik za razvoj kontraktura**

Visok rizik za razvoj kontraktura nastaje kod osoba koje su dugotrajno inaktivne. Najčešće se pojavljuje kod imobiliziranih pacijenata.

Intervencije koje se provode su: aktivne i pasivne vježbe ekstremiteta u skladu sa mogućnostima pacijenta i u suradnji sa fizioterapeutom, optimalna hidracija i pravilna prehrana (visokoproteinska i visokouglikohidratna).

Cilj zdravstvene njege je da pacijent neće razviti kontrakture i da će održati funkcionalnost zglobova (16).

### **3.2.10. Visok rizik za infekciju**

Visok rizik za infekciju je stanje u kojem je pacijent izložen riziku nastanka infekcije uzrokovane patogenim mikroorganizmima koji potječu iz endogenog i/ili egzogenog izvora (16).

Kritični čimbenici za razvoj ove dijagnoze su: kronične bolesti, oslabljen imunološki sustav, kemoterapija, dijaliza, urinani kateter, oštećenje tkiva, loše higijenske navike i kontakt s infektivnim tvarima ili materijalima.

Intervencije medicinske sestre su: mjeriti vitalne znakove, pratiti izgled izlučevina, pratiti promjene vrijednosti laboratorijskih nalaza, održavati higijenu ruku prema standardu, previjati rane u aseptičnim uvjetima, poučiti posjetitelje higijenskom pranju ruku prije kontakta s pacijentom te pratiti pojavu simptoma i znakova infekcije.

Cilj zdravstvene njege je da pacijent neće razviti znakove infekcije.

### **3.2.11. Visok rizik za tromboflebitis**

Tromboflebitis je upala stjenka vena koja nastaje kao posljedica tromboze ili može izazvati trombozu (stvaranje ugruška u venskom sustavu) te predstavlja veliki javnozdravstveni problem. Tromboflebitis je sestrinsko medicinski problem.

Kritični čimbenici za razvoj ove dijagnoze su: usporena cirkulacija, povećana koagulabilnost krvi, oštećenja endotela vene, maligne bolesti, lijekovi (narkotici, oralni kontraceptivi, estrogeni), pretilost, imobilizacija osobito ako traje duže od četiri dana (nakon operativnih zahvata natkoljениčne kosti, zdjelice ili imobilizacije donjih ekstremiteta), te traumatski (ozljede kralježnične moždine, frakture donjih ekstremiteta).

Intervencije medicinske sestre su: procijeniti stanje pacijenta, mijenjati položaj pacijenta u krevetu, postaviti donje ekstremitete u povišeni položaj, provoditi odgovarajuće postupke u njezi i liječenju, poticati na aktivne i pasivne vježbe donjih ekstremiteta u skladu s mogućnostima pacijenta, savjetovati korištenje elastičnih čarapa ili zavoja, educirati pacijenta i obitelj mjerama sprječavanja tromboflebitisa (izbjegavati dugotrajno sjedenje i stajanje, izbjegavati odjeću koja ometa cirkulaciju npr. uske hlače)

Cilj zdravstvene njege je da pacijent neće razviti tromboflebitis (16).



## 4. ZAKLJUČAK

1. Koštani sustav oblikuje čvrstu osnovu tijela. Zadaće koštanog sustava su: potpora tijelu, zaštita organa u tjelesnim šupljinama i da služi za hvatište mišićai ligamenata. Glavni potporanj tijela čini kralježnica.

2. Imobilizacija je postupak kojim se ozlijeđeni dio tijela stavlja u stanje mirovanja. Indikacije za imobilizaciju su: prijelom kosti ili sumnja na prijelom, luksacija zglobova, opsežna rana, opekline, smrztotina, zmijski ugriz i prignječenje uda.

3. Najčešće korištena metoda imobilizacije kod prijeloma je sadrena (gipsana) imobilizacija. Gipsani zavoj se široko koristi za liječenje u traumatologiji, ortopediji i kirurgiji. Takav zavoj se dobro modelira, čvrsto i ravnomjerno se uklapa uz ekstremitet, osigurava sigurno prijanjanje, brzo se stvrđnjava i lako se uklanja.

4. Kod planiranja procesa zdravstvene njege najvažnije je izraditi individualni plan za svakog pacijenta te ga treba prilagoditi samom pacijentu ovisno o njegovom stanju. Posebnu pozornost sestra mora posvetiti mogućim komplikacijama sadrene imobilizacije. Komplikacije koje mogu nastati su: ishemija okrajine, bol, atrofija mišića kao posljedica dugotrajne neaktivnosti pod gipsom, ukočenost zglobova i ankiloza kao posljedica dugog fiksiranja, ponekad se mogu pojaviti ogrebotine i mjehurići, a iznimno rijetko se može pojaviti alergijska reakcija na gips.

## 5. LITERATURA

1. Zavod za hitnu medicinu Zagrebačke županije. Imobilizacija. 2019. Posjećeno 22.10.2019. Dostupno na : <http://www.hitna-zgz.hr/imobilizacija.aspx>
2. Bom GS, Chernavsky VA. Gipsani zavoj u ortopediji i traumatologiji, Minsk, 1966. Posjećeno 22.10.2019. Dostupno na: <https://hr.cghomehealth.com/>
3. Pavić R, Hnatešen D, Margetić P. Epidemiology of Adult Fractures in Eastern Croatia by Cause of Injury, Fracture Location and Type of Treatment. Acta clinica Croatica [Internet]. 2017 [pristupljeno 22.10.2019.];56(3):494-504.
4. Keros P, Andreis I, Gamulin S. Anatomija i fiziologija. Školska knjiga. Zagreb; 2004.
5. Keros P, Krmpotić – Nemanić J, Vinter I. Perovićeva anatomija čovjeka. Medicinski fakultet Sveučilišta u Zagrebu. Zagreb; 1990.
6. Vladović Relja T. Torakalna kirurgija. III. Svezak. Zagreb; 2014
7. Šoša T, Stulić Ž, Stanec Z, Tanković I. Kirurgija. Naklada Ljevak. Zagreb; 2007.
8. Smiljenić B. Traumatologija. Školska knjiga. Zagreb; 2003.
9. Prpić I. Kirurgija Knjiga za medicinare. Školska knjiga. Zagreb; 2005.
10. Pavić R. PFNA for unstable proximal femoral fractures. Injury. 2010 Sep;41(9):974-5. Doi: 10.2016/j.injury.2009.07.005. Epub 2009 Jul 28. PubMed. PMID: 19640527.
11. Karski T, Warda E. [Foot lesions after the immobilization of lower extremities in plaster of Paris]. Chir Narzadow Ruchu Ortop Pol. 1966;31(2):223-8. Polish. PubMed PMID: 5943093.
12. Hančević J. ABC kirurške svakidašnjice 2.dio. Medicinska naklada. Zagreb; 2001.
13. Lojpur M. Prva Pomoć. Split; 2014. Posjećeno: 23.10.2019. Dostupno na: [http://neuron.mefst.hr/docs/katedre/klinicke\\_vjestine/medicina/Nastavni\\_materijali/ML\\_ojpur\\_PRVA\\_POMOC\\_2014.pdf](http://neuron.mefst.hr/docs/katedre/klinicke_vjestine/medicina/Nastavni_materijali/ML_ojpur_PRVA_POMOC_2014.pdf)
14. Moncada LVV, Mire LG. Preventing falls in Older Persons. Am Fam Physician. 2017 Aug 15;96(4):240-247. PubMed PMID: 28925664.

15. MSD priručnik, Prijelomi, iščašenja, uganuća. Posjećeno: 29.10.2019.  
Dostupno na : <http://www.msd-prirucnici.placebo.hr/msd-prirucnik/ozljede-i-trovanja/prijelomi-iscasenja-uganuca>

16. Abou Aldan D, Babić D, Šepec S, Kurtović B, i sur. Sestrinske dijagnoze, Zagreb, Hrvatska komora medicinskih sestara; 2011. Posjećeno: 24.10.2019. Dostupno na: <http://www.hkms.hr/>

## 6. SAŽETAK

Imobilizacija je postupak kojim se ozlijeđeni dio tijela stavlja u stanje mirovanja (prisilni položaj). Svrha imobilizacije je sprječavanje daljnjeg ozljeđivanja, te smanjenje bolova i time smanjenje opasnosti od pojave šoka. Vrste gipsane imobilizacije su: sadrena longeta icirkularni sadreni zavoj. Gips je malene gustoće i čvrstoće, stoga tek veća masa osigurava i veću krutost gipsane imobilizacije. U praksi se sadreni zavoji postavljaju u desetak i više slojeva pa su debljine tako načinjene imobilizacije i veće od 1 cm. Gips se sporije skrutnjava u hladnoj vodi, pa je preporučeno gips umočiti u mlačnu vodu.

Gipsana imobilizacija je najčešće korištena metoda imobilizacije. Pri prijemu pacijenta medicinska sestra uzima anamnezu. Kako bi anamneza bila potpuna, potrebno je uzimati podatke prema obrascima zdravstvenog funkcioniranja M.Gordon. Kod planiranja procesa zdravstvene njege, kod pacijenata sa sadrenom udlagom najvažnije je izraditi individualni plan za svakog pacijenta. Važno je motivirati i poticati pacijenta na sudjelovanje u planiranju i provođenju zdravstvene njege te na samostalnost, a davanjem pozitivnih verbalnih informacija o njegovim postignućima omogućiti mu da se oslobodi osjećaja bespomoćnosti i manje vrijednosti.

## **7. SUMMARY**

Immobilization is a procedure by which the injured part of the body is put to rest (forced position). The purpose of immobilization is to prevent further injury and reduce pain and thus reduce the risk of shock. Types of gypsum immobilization are: gypsum longue and circular gypsum bandage. The gypsum is of low density and strength, therefore only a higher mass provides greater rigidity of gypsum immobilization. In practice, plaster bandages are placed in a dozen or more layers, so the thicknesses of the immobilization are thus greater than 1 cm. Gypsum is slower to solidify in cold water, so it is recommended to dip the gypsum in lukewarm water.

Gypsum immobilization is most common used method of immobilization. On admission, the nurse takes a medical health history. For the history to be complete, it is necessary to take data according to M.Gordon's health functional patterns. When planning a health care process, it is necessary for patients with plethora to develop an individual plan for each patient. It is important to motivate and encourage the patient to participate in health care planning and implementation, and to be independent, and by providing positive verbal information about his or her achievements, to enable him / her to release feelings of helplessness and less value.

## **8. ŽIVOTOPIS**

### **Osobni podaci**

Ime i prezime: Paula Pavić

Datum rođenja: 04.03.1998.

Mjesto rođenja: Split

Prebivalište: Split

E-mail: paulapavic98@gmail.com

### **Obrazovanje**

2004.-2012. Osnovna škola Kamen-Šine, Split

2012.-2016. Srednja škola IV. Gimnazija Marko Marulić, Split

2016.- Sveučilišni Odjel zdravstvenih studija, Split, Preddiplomski sveučilišni studij -  
Sestrinstvo

### **Radno iskustvo**

Prilikom studiranja, zahvaljujući profesorima i mentorima stekla sam različita iskustva i kompetencije u različitim zdravstvenim djelatnostima. Najviše prakse stekla sam prilikom provođenja zdravstvene njege u različitim ustanovama od bolnice do doma, gdje sam imala priliku susresti se s adekvatnim načinima pristupanja bolesnicima te samom pružanju sestrinske skrbi.

### **Osobitosti**

Rad na računalu (MS Office)

Strani jezici – engleski i njemački aktivno u govoru i pismu