

# Terapija zrcalom u rehabilitaciji osoba nakon moždanog udara

---

Župa, Romano

Undergraduate thesis / Završni rad

2019

Degree Grantor / Ustanova koja je dodijelila akademski / stručni stupanj: **University of Split / Sveučilište u Splitu**

Permanent link / Trajna poveznica: <https://um.nsk.hr/um:nbn:hr:176:673848>

Rights / Prava: [In copyright](#) / [Zaštićeno autorskim pravom.](#)

Download date / Datum preuzimanja: **2024-11-10**



Sveučilišni odjel zdravstvenih studija  
SVEUČILIŠTE U SPLITU

Repository / Repozitorij:

[Repository of the University Department for Health Studies, University of Split](#)



UNIVERSITY OF SPLIT



SVEUČILIŠTE U SPLITU  
SVEUČILIŠNI ODJEL ZDRAVSTVENIH STUDIJA  
PREDDIPLOMSKI SVEUČILIŠNI STUDIJ  
FIZIOTERAPIJE

Romano Župa

**TERAPIJA ZRCALOM U REHABILITACIJI OSOBA NAKON  
MOŽDANOG UDARA**

Završni rad

Split, 2019.

SVEUČILIŠTE U SPLITU  
SVEUČILIŠNI ODJEL ZDRAVSTVENIH STUDIJA  
PREDDIPLOMSKI SVEUČILIŠNI STUDIJ  
FIZIOTERAPIJE

Romano Župa

**TERAPIJA ZRCALOM U REHABILITACIJI OSOBA NAKON  
MOŽDANOG UDARA**

**MIRROR THERAPY IN REHABILITATION AFTER STROKE**

Završni rad

Mentorica: doc.dr.sc. Ivanka Marinović, dr.med.

Split, 2019.

## ZAHVALE

Prije svega moram se zahvaliti svojoj majci i cijeloj obitelji, koji su bili velika potpora od prvih dana školovanja.

Nadalje zahvaljujem se mentorici doc.dr.sc. Ivanka Marinović, dr.med. na uloženom trudu i članovima komisije doc. dr.sc. Ana Poljičanin, dr. med. te doc.dr.sc. Jure Aljinović, dr.med.

I zahvalan sam na pomoći bacc. physioth. Antonela Pavić iz centra za rehabilitaciju „Superior“, koja mi je ustupila opremu na korištenje i koja je uložila dodatne napore kako bi omogućila da izvodim terapiju s pacijentom o kojem pišem u ovom radu. Zahvalu zaslužuju i sam pacijent, kao i njegova obitelj, a osobno supruga, koji su bili voljni povjeriti zdravlje u moje ruke i koji su imali vjere u napredak. Nadam se još većem napretku pacijenta u što skorije vrijeme.

# SADRŽAJ

|                                    |              |
|------------------------------------|--------------|
| <b>1. UVOD</b>                     | <b>2</b>     |
| 1.1. KRVOŽILNI SUSTAV MOZGA        | 2-4          |
| 1.2. MOŽDANI UDAR                  | 4            |
| 1.2.1. Epidemiologija              | 4-5          |
| 1.2.2. Podjela                     | 5            |
| 1.2.2.1. Ishemija moždanog tkiva   | 6            |
| 1.2.2.2. Ishemijski moždani udar   | 7            |
| 1.2.2.3. Hemoragijski moždani udar | 7            |
| 1.2.3. DIJAGNOSTIKA                | 7-8          |
| 1.2.4. KLINIČKA SLIKA              | 8-12         |
| 1.2.5. REHABILITACIJA              | 13-16        |
| <b>1.2.5.1. Terapija zrcalom</b>   | <b>17-19</b> |
| <b>2. CILJ RADA</b>                | <b>20</b>    |
| <b>3. IZVOR PODATAKA I METODE</b>  | <b>21</b>    |
| 3.1. ANAMNEZA                      | 21-22        |
| 3.2. FIZIOTERAPIJSKA PROCJENA      | 22           |
| 3.3. Terapija                      | 23           |
| 3.3.1. Vježbe                      | 23-24        |
| 3.3.2. Vježbe uz rekvizite         | 24-25        |
| <b>4. REZULTATI</b>                | <b>26</b>    |
| <b>5. RASPRAVA</b>                 | <b>27</b>    |
| <b>6. ZAKLJUČCI</b>                | <b>28</b>    |
| <b>7. LITERATURA</b>               | <b>29-30</b> |
| <b>8. SAŽETCI</b>                  | <b>31-22</b> |
| <b>9. ŽIVOTOPIS</b>                | <b>33</b>    |
| 10. Prilog 1 i 2                   | 34-35        |

# 1. UVOD

## 1.1. KRVOŽILNI SUSTAV MOZGA

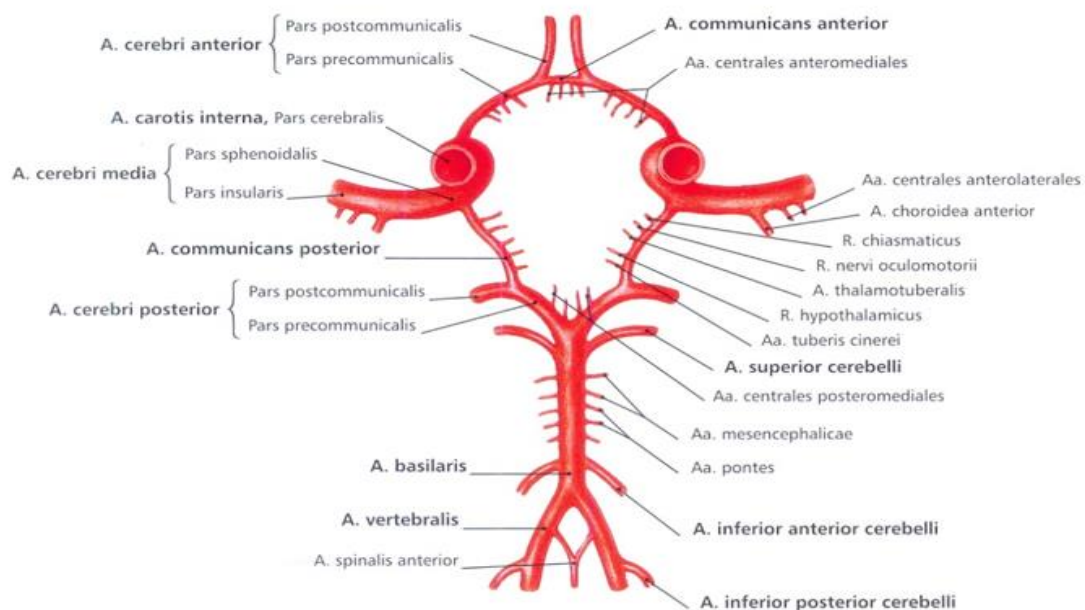
Dotok arterijske krvi mozgu osiguravaju četiri krvne žile, parne aa. carotides internae (ACI) s prednje strane mozga i parne aa. vertebrales (VA) sa stražnje strane mozga. Daljnje grananje spomenutih krvnih žila sačinjava circulus arteriosus cerebri, smješten na bazi mozga.

Moždane arterije imaju kortikalne i centralne ogranke. Kortikalni ogranci su površinski te opskrbljuju arterijskom krvlju površne dijelove mozga, dok su centralne dubinske, probijaju u strukture moždanog tkiva i opskrbljuju dubinske dijelove mozga. Ogranci arterija koji ulaze u moždani parenhim, a ovijeni su tankom ovojnicom sačinjavaju Virchow-Robinove prostore, koji pak služe kao limfni sustav mozga. Stalna opskrba mozga arterijskom krvlju od vitalne je važnosti zato što je živčano tkivo metabolički vrlo zahtjevno, a energiju potrebnu za rad isključivo stvara oksidacijom glukoze. Nema skladište hranjivih tvari, a u odnosu na masu najveći je potrošač glukoze u organizmu. Dakle dvije parne arterije opskrbljuju mozak krvlju:

Arteria carotides internae (ACI) – na bazi lubanje ulazi kroz canalis caroticus, pruža se prema gore i medijalno, a kroz aperturu internu izlazi iz spomenutog kanala. Nadalje prolazi kroz sulcus caroticus i ulazi u sinus cavernosus. Zavojito je položena i probija duru mater te se grana nakon što prođe pokraj n. opticus i n. oculomotorius, a do kraja sulcus lateralis cerebri. Protežu se grane slijedećim redoslijedom a. ophtalmica pa arteria cerebri anterior (ACA), a ona se dalje grana na a. frontopolaris, a. pericallosa, a. callosomarginalis, a. cerebri media (ACM), koja dalje ima svoje grane. A. cerebri anterior se preko arteriae communicans anterior povezuje s istoimenom arterijom druge strane mozga. A. cerebri posterior (ACP) povezana je sa ACM preko arteria communicans posterior. Arteria cerebri media je najveća grana, prolazi kroz sulcus lateralis cerebri i dalje se grana te opskrbljuje lateralnu površinu mozga (1).

Arteria vertebralis (AV) – parna je arterija koja u lubanju ulazi kroz foramen magnum i krvlju opskrbljuje rombencefalom, mezencefalom, donji dio talamusa, kapsula interna, okcipitalni i temporalni režanj te medulu spinalis. Grane rami spinales i rami musculares izlaze iz a. vertebralis u predjelu vrata. U lubanji pak daje ramus meningeus, arteria spinalis anterior, arteria spinalis posterior. Spomenute grane s okolnim ograncima čine vasocorana

perimedullaris, arterijski vijenac koji čini anastomozu. Nadalje arteria inferior posterior cerebelli Na donjem rubu ponsa spajanjem dviju a. vertebralis nastaje arteria basilaris, a ona se na gornjem rubu ponsa dijeli na aa.cerebri posteriores. Arteria inferior anterior cerebelli proteže se od srednjeg dijela arterije bazilaris. Arteria superior cerebelli opskrbljuje mali mozak, a polazi od a. basilaris, na samom kraju njenog grananja. Završna grana a. basilaris je Arteria cerebri posterior, anastomotira preko a. comunicans posterior (1).



Slika 1. Circulus arteriosus cerebri (Sonotta, Atlas anatomije čovjeka, glava, vrat i neuroanatomija, svezak 3)

Glavni regulacijski čimbenik moždanog protoka je cerebrovaskularni otpor, koji nastaje strujanjem krvi unutar lumena krvnih žila. Dok su moždane arteriole glavni regulator protoka krvi, glavnina otpora je smještena u prekapilarnim sfinkterima, dok arteriole imaju mogućnost kontrakcije i relaksacije pa dolazi do vazokonstrikcije, odnosno vazodilatacije. Otpor je proporcionalan viskoznosti krvi i duljini žilnog segmenta, a obrnuto je proporcionalan promjeru krvne žile pa tako što je krvna žila šira to je otpor manji, odnosno što je uža otpor raste. Iz gore navedenog proizlazi da je stalna prohodnost i integritet krvožilnog sustava ranjiv zbog osjetljivosti tkiva na izostanak kisika i glukoze pa zato ono posjeduje autoregulacijski mehanizam, koji osigurava brzu regulaciju protoka kroz krvožilni sustav mozga. Dakle ako

dođe do kontrakcije sfinktera i lumena arterija dolazi do povećanja tlaka, a to dovodi do smanjenog protoka krvi. Suprotno tomu relaksacija spomenutih struktura uzrokuje vazodilataciju što pak smanjuje otpor i povećava protok krvi. Sama regulacija protoka prilagođena je i trenutnim metaboličkim potrebama mozga.

## 1.2. MOŽDANI UDAR

Cerebrovaskularna oboljenja sva su stanja koja uzrokovana patološkim procesom u jednoj ili više moždanih arterija izazivaju ishemiju, krvarenje ili neki drugi patološki proces. Koliko se radi o ozbiljnom zdravstveno-socijalnom problemu govori podatak da su cerebrovaskularne bolesti drugi vodeći uzrok smrti u Hrvatskoj 2017. godine. Naime ta skupina bolesti prouzročila je 6,147 smrti, ili 11.5 posto od ukupnog broja umrlih spomenute godine u Hrvatskoj. Što se tiče Splitsko-dalmatinske županije ova skupina bolesti zauzima prvo mjesto kao uzrok smrti, a 2,208 letalnih slučajeva zabilježeno je 2017. godine (2).

Najčešća bolest koja spada u tu skupinu je moždani udar, a može biti ishemijski ili hemoragijski. Sama bolest može se pojaviti popraćena minimalnim simptomima ili može biti naglog nastanka uz neurološki deficit, a samim time prognoza preživljavanja i oporavka je lošija. Čimbenici rizika su brojni, a među njih spadaju dob, spol, rasa, pušenje, nasljeđe, alkoholizam, droga, pretilost, stres, prehrana, hipertenzija, srčane bolesti.

### 1.2.1. Epidemiologija

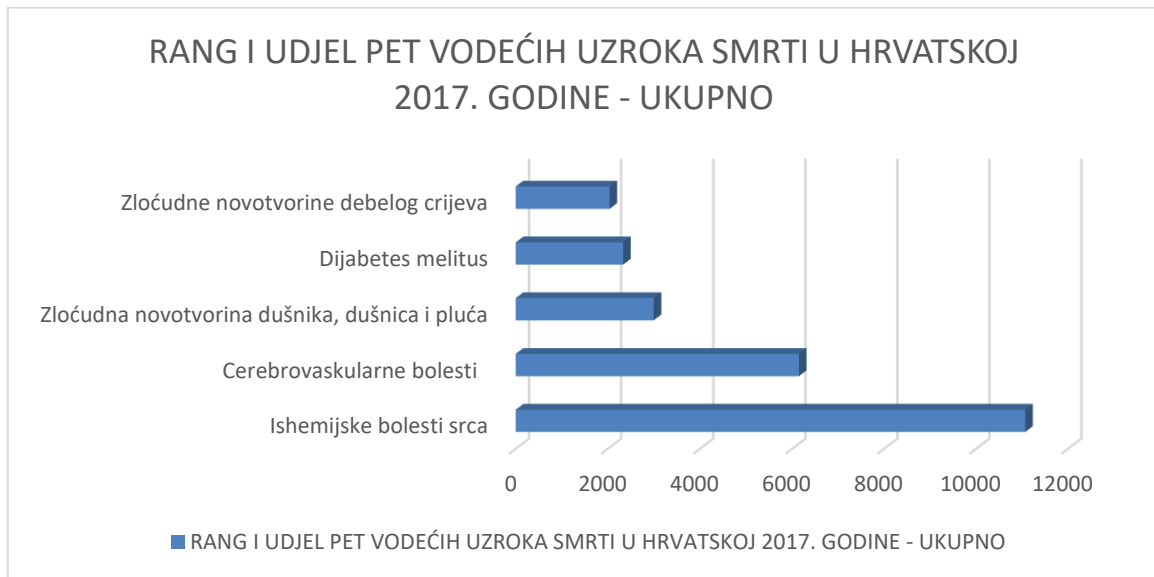
Moždani udar česta je pojava u populaciju, treći je po učestalosti uzrok smrti, a prvi uzrok invalidnosti. U Republici Hrvatskoj, zemlji koja pripada zemljama u razvoju, zabilježen je porast incidencije spomenute bolesti, dok je u razvijenijim zemljama zapadne Europe i SAD-a zabilježen pad incidencije bolesti.

Preživljavanje i povratak u svakodnevne aktivnosti ovise o brzini reakcije i o kvaliteti organiziranih jedinica za oboljele od moždanog udara. Trećina oboljelih preživi bez posljedica, trećina s invaliditetom, a za preostalu trećina oboljenje je letalno. U Hrvatskoj je 2018. godine hospitalizirano zbog rehabilitacije 776 pacijenata oboljelih od bolesti



cirkulacijskog sustava, od toga 237 pacijenata pripada dobnoj skupini 40-59 godina. Od cjelokupnog broja 776 na muške pacijente otpada 478 hospitalizacija od čega njih 171 pripadaju prethodno spomenutoj dobnoj skupini. Iz spomenutog proizlazi da je 298 hospitalitiranih pacijenata ženskog spola (3).

Tablica 1. Rang i udjel pet vodećih smrti u Hrvatskoj 2017. godine – ukupno. HZSJ 2017.



### 1.2.2. Podjela

Moždani udar možemo podijeliti na ishemijski i hemoragijski.

Ishemijski moždani udar češći je od hemoragijskog, javlja se u 85% oboljelih od moždanog udara (4). Nerijetko mu prethodi tranzitorna ishemijska ataka (TIA), prolazno žarišno oštećenje moždane funkcije koje nastaje zbog smetnji cirkulacije u mozgu. TIA je upozorenje da postoje smetnje cirkulacije u mozgu i da kao posljedica toga, postoji opasnost od nastanka ishemijskog moždanog udara. Hemoragijski moždani udar teži je oblik, a 75% završava smrtnim ishodom ili teškim invaliditetom (5).

### 1.2.2.1. Ishemija moždanog tkiva

Kako bismo razumjeli kako dolazi do odumiranja moždanog tkiva, a time i nastanka kliničke slike nakon moždanog udara, potrebno je razjasniti slijed događaja koje izaziva ishemija. Na početku treba naglasiti kako prekid krvotoka uzrokuje nestanak kisika i glukoze, koji su od iznimne važnosti za funkciju neurona. Naime živčane stanice ne posjeduju zalihu hranjivih tvari, tako da je i kratak prekid dotoka krvi vrlo opasan te je jedini način za opstanak aktivacija kolateralnog krvotoka. Ukoliko živčane stanice ostanu bez kisika duže od nekoliko minuta nastupna stanična smrt. Nekroza stanica prethodi proces kojeg nazivamo ishemijskom kaskadom. Na samom početku prestaje proizvodnja ATP-a, zato što je nestašica glukoze uzrokovala prekid rada mitohondrija. Shodno tome prestaje rad Na/K ATP-aza, ionskih crpki, na staničnoj membrani, što pak uzrokuje prekid depolarizacije živčane stanice. Natrijevi i kalcijevi ioni ulaze u stanicu pa dolazi do porasta koncentracije kalcija unutar stanice. Depolarizacija membrane uzrokuje otpuštanje neurotransmitera glutamata, što pak uzrokuje porast neurotoksičnosti zbog podraživanje postsinaptičkih receptora, što pridonosi daljnjem ulasku kalcija u stanicu. Sada kada je došlo do porasta koncentracije kalcija aktiviraju se razni enzimi uslijed čega dolazi do destrukcije velikih molekula. Kao nusprodukt spomenute kemijske reakcije dolazi do oslobađanja slobodnih radikala te nastupa razaranje stanične membrane. U tom trenutku maksimalno je ugrožena egzistencija stanice, dolazi do povišenja osmotskog tlaka, a u stanicu ulazi ekstracelularna tekućina, koja dovodi do nastanka celularnog edema. Već tada dolazi do odumiranja stanice i moždanog tkiva.

Kasniji slijed ishemije izaziva oštećenje endotela kapilara, dolazi do vazogenog edema, zbog povećane propusnosti stjenke. Također je važno naglasiti da i u okolnom tkivu dolazi do manje razine ishemije, što se pak naziva ishemijskom penumbrom. Stanice kao što su neuroni najosjetljiviju su na ishemiju, dok su glija stanice najotpornije u sustavu moždanog tkiva (4).

Navedene promjene mogu uzrokovati nepovratna oštećenja moždanog tkiva, a sam ishod ovisi o veličini zahvaćene krvne žile, sposobnostima kolateralne cirkulacije i mjestu nastanka i vremenskom periodu proteklog od začepljenja do restitucije protoka krvi. Što je ishemija kraće trajala to su veće šanse za oporavak, u suprotnom uzrokuje ireverzibilne promjene.

#### 1.2.2.2. Ishemijski moždani udar

Ishemijski moždani udar dijelimo na: bolesti velikih krvnih žila, bolesti malih krvnih žila, kardioembolijske infarkte te one nepoznata i neodređena uzroka. Naglo nastaje te u kratko vremenu dolazi do neurološkog ispada, odnosno dolazi do gubitka funkcije zahvaćenog područja. Dakle, dolazi do začepljena arterije koja opskrbljuje određeno područje ta pojava uzrokuje deficit kisika i glukoze regiji mozga, što pak uzrokuje oslabljenu funkciju neurona i naposljetku staničnu smrt. Okolno tkivo slabije prokrvljenosti nazivamo ishemijska penumbra. Sam ishod ovisi o veličini zahvaćene arterije, kapacitetu kolateralne cirkulacije i terapijskoj intervenciji. Ishemijski moždani udar može biti uzrokovan trombozom, embolijom ili hemodinamičkim procesom. Klinička slika ovisi o veličini arterije i području koje opskrbljuje pa razlikujemo razne sindrome.

#### 1.2.2.3. Hemoragijski moždani udar

Stanje uzrokovano krvarenjem u moždani parenhim, pa govorimo o intracerebralnom krvarenju ili u subarahnoidalne prostore, odnosno subarahnoidalno krvarenje. Oko 15% slučajeva moždanog udara otpada na hemoragijski tip.

Intracerebralno krvarenje naglog je početka, unutar prvih sati povećava se intrakranijalni tlak što pak uzrokuje glavobolju i poremećaje stanja svijesti.

Subarahnoidalno krvarenje nastaje najčešće nakon rupture aneurizme moždane arterije. Simptomi su glavobolja, povraćanje i poremećaj stanja svijesti.

### 1.2.3. DIJAGNOSTIKA

Nakon što je došlo do moždanog udara od iznimne je važno brzo djelovati. Dakle nakon prepoznavanja simptoma moždanog udara, odnosno prijema bolesnika, vrši se hitna evaluacija, koja uključuje uzimanje anamneze, opći neurološki pregled te hitne pretrage kao što su CT i MR. Pravilna dijagnostika govori o potencijalnoj diferencijalnoj dijagnozi, tipu i

samom uzorku nastanka moždanog udara. Prilikom prijema u ambulantu popunjava se NIHSS (National Institutes of Health Stroke Scal) upitnik, koji je ocjenska ljestvica za moždani udar.

Osim neuroradioloških pretraga u dijagnostici se koristi ultrazvuk krvnih žila vrata , kardiološka i laboratorijska obrada.

#### 1.2.4. KLINIČKA SLIKA

Moždani udar može uzrokovati razne neurološke deficite, a njihova pojavnost ovisi o dijelu moždanog krvotoka koji je zahvaćen, odnosno o području kojeg opskrbljuje moždana arterija te o proteklom vremenu od prve intervencije. Znamo da je moždano tkivo izrazito osjetljivo na prestanak krvotoka, a razlog leži u činjenici da je samo moždano tkivo metabolički vrlo aktivno i da je za to potreban stalni dotok kisika i glukoze kako bi se očuvala funkcija mozga. Uz to potrebno je još jednom naglasiti kako mozak nema pričuvu hranjivih tvari, u ovom slučaju glukoze te da troši 20 % od ukupno udahnutog kisika za svoj rad. Izazvan defekt u krvožilnom sustavu uzrokuje pojavu kliničke slike, sukladno tome radi li se o ishemijskom ili hemoragijskom moždanom udaru. O tome ovisi i naglost pojave simptoma pa je tako kod hemoragijskog moždanog udara pojava nagla i brzo uzrokuje tešku kliničku sliku, iz tog razloga takvo stanje je nazvano „apopleksija“ još u antičkom dobu. Što se tiče ishemijskog moždanog udara brzina nastupa simptoma ovisi o uzroku pa tako ako se radi o trombozi simptomi sporo nastaju, a ako je riječ o emboliji simptomi se pojavljuju naglo. Ukoliko se radi o akutnom hemoragijskom moždanom udaru nakon otplavlivanja krvi dolazi do naglog poboljšanja, dok to nije slučaj kod kroničkog hemoragijskog i ishemijskog moždanog udara. Koliko je stanje teško govori nam podatak kako je tek 20 % oboljelih od hemoragijskog moždanog udara nakon 6 mjeseci sposobno za samostalan život, dok ostali oboljeli imaju smrtni ishod ili tešku invalidnost sa zaostalim kliničkim znacima oštećenja (5).

Ishemija mozga uzrokuje kliničke sindrome u vidu tranzitornih ishemijskih ataka (TIA), lakunarnog moždanog udara, okluzije velikih arterija, infarkta u graničnom području te vaskularnu demenciju.

Tranzitorni ishemijski napadaj (TIA) popraćen je najizraženijim simptomima na početku nastanka, a običnog trajanja do dvadeset minuta, mada mogu potrajati do 24 sata, dakle simptomi su reverzibilne prirode. Smatra se da će trećina bolesnika koji su doživjeli TIA u

budućnosti nastupiti moždani udar, a gotovo 20 % moždanih udara razvije se u prvih 30 dana od TIA (5). U cirkulaciji a. carotis simptomi su monookularni gubitak vida, opisan kao postupno spuštanje zatora, disfazija te hemipareza. Nagli nastanak kontralateralne slabosti ekstremiteta koja traje oko dvadeset minuta, ukazuju na hemisferalnu ishemiju. Što se tiče zahvaćenosti vertebrobazilarne cirkulacije TIA uzrokuje nastanak dvoslika, disartriju, vrtoglavicu, utrnulost lica, obostranu slabost ekstremiteta i obostrani gubitak vida. Važno je razlikovati TIA od nekih vrsta epilepsije i prolazne globalne amnezije te migrene za fokalnim simptomima (gdje se aura koja nije popraćena glavoboljom može zamijeniti za TIA).

Lakunarni moždani udar, okluzija malih penetrantnih arterija, često je asimptomatski, a može mu prethoditi TIA. Za razliku od infarkta uzrokovana okluzijom velikih arterija, kod lakunarnog moždanog udara izostaju kortikalni znakovi, kao što su disfazija, zanemarivanje, apraksija. Može biti motorički, senzorički, u obliku ataktične hemipareze te disartrija uz nespretnost šake. Ukoliko se okluzija učestalo pojavljuje može doći do oštećenja parenhima mozga (5).

Sindrom unutarnje karotidne arterije, uzrokovan najčešće aterosklerozom, daje kliničku sliku u vidu monookularne sljepoće, koja je prolazna i tada govorimo o suženju unutarnje karotidne arterije. Može se očitovati kao naizmjenični napadaj neurološkog deficita. Kod okluzije srednje moždane arterije simptomi ovise o dijelu koji je začepljen. Ako je ACM neprohodna u cijelosti pojavljuje se hemiplegija, hemianestezija, afazija te hemianopsija, moguća je i pojava neglektu u akutnoj fazi. U najtežem slučaju može doći do nastanka edema koji pak uzrokuje hernijaciju moždanog debla i smrt. Kad je zahvaćena gornja grana, koja opskrbljuje frontalni režanj pojavljuju se motorička disfazija, dakle osoba razumije govor, ali ne može govoriti, a kad je zahvaćena donja grana i temporalni režanja disfazija je senzorna, dakle izostaje razumijevanje govora. Kada dođe do začepljenja malih kortikalnih ogranaka klinička slika može biti izolirana hemipareza ili izolirani kortikalni znakovi. U usporedbi s srednjom, okluzija prednje moždane arterije manje je učestalosti, a uzrokuje kontralateralnu hemiparezu, koja više zahvaća donje ekstremitete, dok je hemipareza kod okluzije srednje moždane arterije izraženija na gornjim ekstremitetima. Glavni simptom sindroma stražnje moždane arterije je hemianopsija, no ukoliko je okluzija smještena naprijed onda može biti pridružen i neglekt. Ako dođe do zahvaćanja grana koje opskrbljuju talamus i posteromedijalni dio temporalnog režnja javlja se konfuzija, disfazija i/ili amnezija.

Klinička slika kod okluzije vertebralne arterije uzrokovana prestankom opskrbe dijela moždanog tkiva kojeg opskrbljuje njena grana, stražnja donja cerebralna arterija vrlo je raznolika. Pojavljuje se lateralni medularni sindrom koji uključuje Hornerov sindrom, na ipsilateralnoj strani lica i kontralateralnoj strani tijela ispad za bol i toplinu, nistagmus te ataksiju ipsilateralnih ekstremiteta. Može doći i do infarkta malog mozga, u tom slučaju oboljeli osjeća glavobolju, mučninu, povraća, a pojavljuju se i nistagmus i ataksija. Okluzija bazilarne arterije najčešće je uzrokovana trombom, a prestankom opskrbe krvlju zahvaćene su srednje strukture moždanog debla pa se pojavljuje tetrapareza. Ako je zahvaćena produžena moždina onda su zahvaćene i jezgre kranijalnih živaca pa može nastati bulbarna paraliza. Ukoliko je infarkt nastupio u višem predjelu ponsa dolazi do pareze VI. kranijalnog živca, a ako je nastao u predjelu mezencefalona dolazi do oduzetosti vertikalnih pokreta očiju, kome ili locked in sindroma.

Ukoliko dođe do hipoprperfuzije, zbog krvarenja ili srčanog zastoja, može doći do globalnog moždanog udara pa se javljaju granični sindromi, koji pak ovise o području koje je zahvaćeno. Moždanu udar može nastati i bez pojave simptoma, u tom slučaju radi se o asimptomatskom moždanom udaru.

S druge strane hemoragijski moždani udar, odnosno krvarenje iz moždanih arterija također uzrokuje raznovrsnu kliničku sliku. Hemoragijski moždani udar može biti traumatske i netraumatske prirode. Traumatski su uzrokovani ozljedama glave, dok netraumatski imaju više uzroka, a oni su: kronična hipertenzija, kao najčešći uzrok, rupture aneurizma, droge, eklampsija. Pa tako ovisno o arteriji iz koje se odlijeva krv, odnosno mjesta nastanka hematoma razlikujemo simptome koji tvore kliničku sliku. Opći simptomi su glavobolja, povraćanje, akutna hipertenzivna reakcija i brzi razvoj neurološkog ispada. Glavobolja se javlja u 40% slučajeva, polovina oboljelih ostaje pri svijesti, a kod 40-50 % javlja se mišićna slabost i trnci. Hematom u području putamena uzrokuje kontralateralnu hemiparezu, ispad osjeta, homonimnu hemianopsiju, parezu konjugiranog pogleda usmjerenog u kontralateralnu stranu, posebno kod hematoma u stražnjem dijelu javlja se afazija, neglekt i apraksija. U težim slučajevima može doći do pojave sopora i kome.

Hematom u predjelu talamusa uzrokuje kontralateralnu hemiparezu te ispad osjeta, pozitivan Babinski, afaziju, zbunjenost oboljelog te parezu bulbosa s pogledom usmjerenim prema dolje. Kada je zahvaćen nucleus caudatus klinička slika popraćena je kontralateralnom

hemiparezom, parezom konjugiranog pogleda te zbunjenošću oboljelog. Hematom u predjelu moždanog debla izaziva kvadriparezu, parezu n. facialisa, poremećaj svijesti, a krvarenje u pons uzrokuje brzu pojavu duboke kome, pozitivan Babinski, kompletnu paralizu te naposljetku smrt. Kod lakših slučajeva krvarenja u pons dolazi do unakrsnih motornih i senzornih ispada i pareze moždanih živaca. Hematom koji zahvaća mali mozak uzrokuje zatiljnu glavobolju, vrtoglavicu, nemogućnost hodanja, a ako dođe do kompresije produžene moždine tada se javljaju simptomi u vidu kontralateralne hemiplegije i slabosti lica iste strane. Još može biti popraćeno parezom konjugiranog pogleda te nevoljnim zatvaranjem oka i parezom VI. kranijalnog živca.

Ukoliko dođe do krvarenje u subkortikalnu bijelu tvar tada govorimo o lobularnom krvarenju. Ono izaziva kliničku sliku ovisno u kojem se režnju nalazi pa tako u čeonom režnju dolazi do pojave frontalne glavobolje i hemiplegije, u sljepoočnom režnju uzrokuje bol u području uha, parcijalnu hemianopsiju i senzornu afaziju. Ako je zahvaćen predio tjemenog režnja prisutna je kontralateralna hemipareza i boli u sljepoočnom dijelu, a kada je zahvaćen zatiljni režanj prisutna je bol ipsilateralnog oka i homonimna hemianopsija.

Tonus mišića se mijenja od hipotonije u fazi spinalnog šoka do povišenog tonusa po tipu spasticiteta. Kod inzulta moždanog debla javlja se rigor i spastičnost. Rigor je pojavnost kod koje dolazi do povećavanja otpora prilikom izvođenja sporih kretnji pa imamo dojam kao da savijamo olovnu cijev (6). Spastičnost karakterizira povišen otpor na početku izvođenja pokreta koji potom naglo popusti i govori se o „fenomenu džepnog nožića“. Faza spinalnog šoka može trajati 1-6 tjedana. Javlja se ispad osjeta te gubitak trbušnih refleksa i povišenje miotatskih refleksa do subklonusa ili klonusa. Spazmom su zahvaćeni antigravitacijski mišići, fleksori ruke i ekstenzori noge. Javljaju se kontrakture zglobova, adukcijska kontraktura ramena, fleksijska lakta, ručnog zgloba i prstiju šake. U ramenom zglobu otežana je antefleksija, abdukcija i vanjska rotacija, u lakatnom zglobu smanjena je pokretljivost u smjeru ekstenzije te u kombinaciji s ručnim zglobom izvođenje supinacije te je otežana ekstenzija šake i prstiju. Ograničene su kretnje kuka osobito fleksija i abdukcija, u koljenom zglobu ograničena je fleksija, a u skočnom zglobu dorzalna fleksija i everzija (7). Uz spomenuto pojavljuju se kognitivni poremećaji, promjene raspoloženja, depresija, smetnje govora, poremećaji spavanja i kontrole sfinktera, epilepsija i poremećaj viših živčanih funkcija.

## Poremećaj mentalne funkcije

Emocionalna inkontinencija može se pojaviti u 10 % pacijenata, a okarakterizirana je kao stanje mentalne labilnosti, gdje nema povezanosti između emocionalnog stanja i vanjske reakcije. Takav pacijent se iznenadno počne nekontrolirano smijati ili plakati, anksiozan je i apatičan. Takvo stanje bitno se razlikuje od depresije koju je važno rano prepoznati, kako bi se pacijentu olakšao oporavak. Depresija je čest simptom i javlja se u 30-50 % slučajeva, obično 3-6 mjeseci nakon preboljenog moždanog udara. Pacijent je manje samostalan, prisutni su i poremećaji raspoloženja i svakodnevnog funkcioniranja. Takvo stanje rezultira poremećajima spavanja, libida i energičnosti, a što posljedično utječe na tijek rehabilitacije. Terapija je farmakološke prirode, a od iznimne je važnosti potpora obitelji (5).

## Poremećaji govora i viših moždanih funkcija

Moguće su razni oblici ispada funkcije govora u obliku afazije, disfazije, dizartrije i anartrije. Od poremećaja viših moždanih funkcija najčešći su agrafija, aleksija, akalkulija, apraksija i agnozija. Afazija je nemogućnost jezične komunikacije do koje je došlo zbog novonastalog moždanog deficita (5). Afazija može biti motorička, senzorička, a postoji i detaljnija podjela po Wernickeu i Lichtheimu. Motorička ili Brocina afazija iskazuje se kao poteškoća prilikom govora, rečenice su pojednostavljene i kratke, a pacijent razumije izgovorene riječi. Senzorna ili Wernickeova afazija ima za posljedicu očuvan govor, ali često je izgovoreni sadržaj nerazumljiv. Pacijent ne razumije izrečeno ili napisano, imenovanje često oštećeno, čitanje aleksično. Akalkulija je gubitak ili poremećaj funkcije računanja. Aleksija je pak gubitak funkcije čitanja i često se pojavljuje u kombinaciji s agrafijom, stečenom poteškoćom pisanja, koja se javlja u raznim modalitetima.



### 1.2.5. REHABILITACIJA

Prema definiciji Svjetske zdravstvene organizacije rehabilitacija je kompleksan postupak ponovnog osposobljavanja za aktivnosti svakodnevnog i profesionalnog života, emocionalnu i socijalnu stabilnost osoba koje su tu sposobnost izgubile zbog bolesti ili ozljede.

Novo spoznaje o plastičnosti moždanih struktura i funkcija zahtijevaju nove stavove u rehabilitaciji. Naime, terapijski pristup prema oboljelima od moždanog udara bio je okarakteriziran kao neefikasan sve donedavno (8). U novije vrijeme stavovi su promijenjeni pa su tako uvedene brojne uspješne metode neurorehabilitacije koje daju optimizam pacijentu i njegovoj obitelji za oporavak i povratak u aktivnosti svakodnevnog i profesionalnog života.

Metode i postupanja koja će biti navedena u daljnjem tekstu izdvojeni su iz Smjernica za rehabilitaciju osoba nakon moždanog udara Hrvatskog društva za fizikalnu i rehabilitacijsku medicinu.

Nakon primarne terapije i stabilizacije pacijentova stanja, započinje se s rehabilitacijom. Važno je što ranije početi pa ukoliko nema kontraindikacija polazi se s mobilizacijom bolesnika još u bolničkome krevetu 1 ili 2 dana nakon moždanog udara, kako bi se prevenirale zaležajne rane, kontrakture, embolija i druge neželjene pojave. Kod pacijenata koji nisu pri svijesti vježbe se odrađuju pasivno dok ostali pacijenti vježbe izvode aktivno. Potrebno je ukazati na važnost pravilnog pozicioniranja, kako bi se održao funkcionalan obim pokreta, a provode se i vježbe istezanja, u istu svrhu kao i antigravitacijske vježbe za održavanje i poboljšanje cirkulacije. U fazi spinalnog šoka oduzeta mlohava ruka i noga zadržavaju određen položaj koji postupnom pojavom spasticiteta izaziva zadržavanje ekstremiteta u određenom smjeru, što pak vodi do kontrakture. Zato je potrebno ruku pozicionirati u abdukciju i vanjsku rotaciju u ramenu te šaku i prste u ekstenziju. Što se tiče noge potrebno je pravilno pozicionirati stopalo u srednji položaj ili blagu dorzifleksiju. Takav položaj potrebno je mijenjati svako dva sata. Također je važno u tom ranom stadiju rehabilitacije jačati antagoniste mišića koje obuzima spazam, a istezati spastične agoniste. Osim promjene položaja ekstremiteta potrebno je mijenjati položaj cijeloga tijela u polu bočni položaj s lijeve na desnu stranu i time vršimo prevenciju upale pluća, a u tu svrhu provodi se i respiratorni trening. Kolika je važnost pravilnog pozicioniranja najbolje je prikazati na primjeru ramenog zgloba. Funkcionalnost ramenog zgloba važna je za održavanje i poboljšanje funkcije cijele ruke. U fazi mlohava kljenuti dolazi do depresije ramena, interne rotacije nadlaktice i addukcije. Nakon određenog vremena povećava se spasticitet i ruka

zaostaje u tom položaju, a to uzrokuje otvrdnuće zglobne čahure kao i drugih vanzglobnih struktura. Spomenuto stanje uzrokuje bol, a to dovodi do razvoja obrambene reakcije pacijenta, koji odbija pomicanje ruke i zadržava je u tom obrambenom položaju. Takvo stanje priječi restituciju funkcije pa je potrebno odraditi velik broj tretmana kako bi se zglob u takvom stanju mobilizira, a sve u svrhu povratka funkcije zahvaćene ruke (7).

Pacijent treba biti što samostalniji, možemo mu zadati da mijenja položaj u krevetu, po mogućnosti da se ustaje i hoda na male udaljenosti i slično. Ovisno o stanju u kojem se pacijent nalazi nakon primarnog liječenja nastavlja se daljnja terapija.

Ukoliko je potrebno pacijent se dalje smješta na odjel za stacionarnu rehabilitaciju, ali prethodno moramo biti sigurni da nema kontraindikacija, kao što su povišena tjelesna temperatura, srčana dekompenzacija, poremećaji svijesti i slično. Dakle daljnja procedura ovisi o rezultatima provedenih indeksa i testova. Nakon moždanog udara popunjava se National Institutes of Health Stroke Scal (NIHSS ), te se sukladno dobivenom rezultatu odlučuje daljnja terapija. Ako je rezultat 0-4 rehabilitacija je ambulantnog karaktera, 5-15 zahtjeva stacionarnu rehabilitaciju, a kad rezultat prelazi 15 tada je prognoza loša i pacijent će biti ovisan o tuđoj pomoći. Također ispunjava se i FIM upitnik (Functional independence measure), koji iznad 80 predstavlja blago onesposobljenje i terapija je ambulantna ili patronažna, dok je 40-80 indicirana stacionarna rehabilitacija, a ispod 40 je teško onesposobljenje i provodi se produžena rehabilitacija (9).

Rehabilitacijski tim je multidisciplinaran, a sastoji se od fizijatra, medicinske sestre, fizioterapeuta, logopeda, neurologa, socijalnog radnika, a sve u svrhu holističkog pristupa usmjerenog k pacijentu. Budući da moždani udar uzrokuje brojne deficite potreban je ozbiljan pristup koji uključuje najnovije metode neurorehabilitacije. Osim što prostor treba biti prilagođen i zdravstveni radnici trebali bi biti specijalizirani za rad s pacijentima nakon moždanog udara. Program rehabilitacije treba biti prilagođen stanju pacijenta, dakle individualnog je pristupa. Ciljevi su kratkoročni i dugoročni, bitni za pacijenta, a preporučeni intenzitet je 45 minuta, više dana u tjednu. Od velike je važnosti psihološka pomoć i po potrebi sudjelovanje psihijatra u interdisciplinarnom timu, kao i edukacija pacijenta i obitelji. Nakon otpusta na kućnu njegu važno je prilagoditi pacijentov dom za aktivnosti svakodnevnog života, a kod težih slučajeva nastavlja se s patronažnom skrbi. Od pomagala mogu se primijeniti ortoze za šaku, koje omogućavaju održavanje pravilnog položaja, a kasnije i podupire aktivaciju u funkcijama šake. Od fizikalnih procedura provodi se

termoterapija, krioterapija, TENS, električna stimulacija, a kada je to moguće provodi se hidrogimnastika.

Od kinezioterapijskih metoda prednost se dalje vježbama neurofiziološkog koncepta koje pobuđuju neuroplastičnost mozga, u prvom redu Bobath terapiji, Vojta terapiji, Proprioceptivnoj neuromuskularnoj facilitaciji (PNF), a od dodatnih metoda primjenjuje se zrcalna terapija i terapija inducirana prisilnim pokretom. U novije vrijeme koristi se i robotska rehabilitacija i telerehabilitacija.

Navedeni koncepti imaju individualno prilagođen program, holistički pristup djelovanja na cijelu motoriku, a ne samo na pojedini pokret ili aktivnost. Osnovu tretmana čini inhibicija abnormalnih obrazaca i facilitacija normalnog pokreta, a potreban je velik broj ponavljanja da bi se pobudila plastičnost mozga.

Korištenjem Bobath koncepta očekuje se smanjenje spastičnosti i održavanje pokretljivosti, razvoj motorne kontrole, a samim tim i smanjenje, odnosno otklon kontraktura, koristeći mobilizacijske, facilitirajuće i inhibicijske tehnike. PNF se koristi za ponovno učenje pokreta i aktivnosti svakodnevnog života, potičući neiskorištene psihofizičke mogućnosti svakog pojedinca. Vrlo zanimljiv je i princip terapije inducirane prisilnim pokretom gdje se pacijentu zdrava ruka „zarobi“ dok je tražena odrada zadataka zahvaćenom rukom. Kako je tema ovog rada zrcalna terapija u nastavku će biti izdvojena i opisana kao metoda neurorehabilitacije.

Osim spomenutih tehnika sve se više koristi i telerehabilitacija, odnosno primjena sučelja s raznim programima za stimulaciju moždanih funkcija. Programi se odabiru u odnosu na stupanj deficita, a od velike su pomoći pacijentu u ostvarenju napretka. Osim navedenih sučelja, uz današnju tehnologiju, napravljen je i korak dalje te se terapija u svrhu oporavka paretičnih ekstremiteta može izvoditi uz primjenu tzv. „virtualne stvarnosti“. U tom slučaju pacijent gleda kako se paretični ekstremitet pomiče, a zadani su mu razni zadatci koje mora ispuniti. Koncept „učenja uz postavljeni zadatak“ u terapiji robotima pomaže u unapređenju aktivnosti svakodnevnog života jer omogućava intenzivnu i funkcionalnu terapiju.

Također se provodi i radna terapija u za to predviđenim dvoranama, koja omogućuje prilagodbu aktivnostima svakodnevnog života, a važna je i rehabilitacija govora u suradnji s logopedom. Vježbe ravnoteže sastavni su dio rehabilitacije pacijenta oboljelih od moždanog udara.

## Plastičnost mozga

U podlozi oporavka neuroloških deficita leži fenomen kojeg nazivamo „plastičnost mozga“ Taj nam fenomen govori kako moždano tkivo posjeduje sposobnost reorganizacije i kako se radi o dinamičnom tkivu koje stvara nove veze, sinapse, a samim time i nove puteve kojima će se kretati živčani impuls ili se aktiviraju drugi putevi kojima će se prenijeti informacija. Sukladno tome funkciju dijela mozga koji je bio zahvaćen patološkim procesom, a time i oštećen preuzimaju kolateralni putevi i informacija o željenoj radnji prenosi se pomoću novonastalih sinapsi na različitom dijelu mozga.

Plastičnost mozga funkcionira na način da se funkcije koje se ne koriste gube, a da se određene funkcije utvrđuju većim brojem ponavljanja. Također napredak jedne funkcije može uzrokovati napredak druge, ukoliko se radi o povezanim radnjama.

Istraživanja pokazuju kako intenzivniji trening gornjih ekstremiteta uzrokuje povećanu aktivaciju prednje cingularne kore i suplementarnih motornih područja, a samim time poboljšana je i oporavak funkcije gornjih ekstremiteta (10).

Dakle provođenjem vježbi usmjerenih na povrat funkcije novim neurorehabilitacijskim tehnikama postiže se aktivacija većeg djela moždanog tkiva te se pokazalo kako nakon provođenja okupacijskog treninga dolazi do aktivacije donjeg parijetalnog režnja, premotorne kore te kontralateralno senzomotorne kore, dok je kod kontrolne skupine zabilježena samo aktivacija donjeg parijetalnog režnja (11). Druga su istraživanja pokazala kako aerobni trening nije pokazao kao metoda koja utječe na kortikalnu reorganizaciju, odnosno neuroplastičnost mozga, već se koristi za jačanje, izdržljivost i poboljšanja kondicije te u svrhu prevencije ponovljenog moždanog udara (12).

### 1.2.5.1. Terapija zrcalom

Terapija zrcalom je vrsta dinamičke biofeedback terapije, kojim se stvara vidna iluzija normalne funkcije u stvarnosti oduzetog ekstremiteta (13). To je neurorehabilitacijska tehnika koja pomaže u ponovnom učenju korištenja zahvaćenih ekstremiteta. Ideja terapije zrcalom je remodulirati mozak izvođenjem niza pokreta zdravim ekstremitetom, koji se reflektiraju u zrcalu. Oni stvaraju vizualnu iluziju, čime se mozak zavarava i čini mu se da je pokret izveden zahvaćenim ekstremitetom. Vježbe se izvode na način da se zahvaćena ruka postavi ispred zrcala, a zdrava s druge strane, dok osoba izvodi vježbe pritom prateći odraz u zrcalu (13).

Brojna su istraživanja koja ukazuje na učinkovitost zrcalne terapije. Tako je u istraživanju usporedbe učinkovitosti zrcalne terapije i klasične kineziterapije dokazano kako zrcalna terapija poboljšava motornu funkciju kod bolesnika s kroničnim moždanim udarom više nego klasična kineziterapija te dovodi do promjena u kortikalnoj reorganizaciji (14).

Provedena su brojna istraživanja na temu oporavka ruke kod pacijenata oboljelih od moždanog udara primjenom zrcalne terapije pa je tako u Journal of Neurorehabilitation objavljen članak koji za zrcalnu terapiju navodi da predstavlja jednostavan i ekonomičan terapijski učinak za ručni zglob i motorni oporavak šake kod pacijenata oboljelih od akutnog i subakutnog moždanog udara (15).

Tehnika je jednostavna za izvođenje, ali zahtjeva koncentraciju i usmjerenost pacijenta na radnju koju izvodi i odraz u zrcalu. Način djelovanja krije se iza aktivacije sustava zrcalnih neurona i drugih zahvaćenih dijelova mozga, koji bi se i inače aktivirali u zdravom neurokemijском procesu, kao i aktivacija dodatnih, kolateralnih puteva zbog koji sukladno teoriji „plastičnosti“ mozga dolazi do restitucije funkcije.

Aktivacija sustav motornih neurona može biti uzrok facilitacije primarne motorne kore na ipsilateralnoj strani u odnosu na leziju. Sistemski pregled članaka vezanih za zrcalni feedback koji je osnova zrcalne terapije, ukazuje kako dugoročna primjena spomenutog procesa rezultira aktivacijom usmjerenom prema ipsilateralnom dijelu u odnosu na leziju kod oboljelih od moždanog udara. Pokazalo se da zrcalni feedback uzrokuje aktivaciju primarne motorne kore i primarne senzomotorne kore, premotorne kore i lateralnog segmenta parijetalnog režnja. Još jedan pokazatelj ukazuje na pozitivan učinak zrcalnog feedbacka, a to

je suzbijanje MU vala, koji se smanjuje preko zahvaćene hemisfere. Također postoje rezultati istraživanja koji govore kako promatranje kretnje također uzrokuje boljitak i ujednačenje moždanih hemisfera. Zrcalni feedback i promatranje kretnji integrirano u dugoročnu rehabilitaciju može imati za posljedicu dodatan neurofiziološki napredak u pacijenata oboljelih od moždanog udara, tome u prilog ide i očitije suzbijanje MU vala, što ukazuje da je aktivnost zrcalnih neurona povećana (16).

Ipak spomenute rezultate treba uzeti s zadržkom zato što pojedina istraživanja nisu povezala aktivaciju sustava motornih neurona s zrcalnim feedback-om.

Još jedno istraživanje koje je provedeno na 26 pacijenata, od kojih je dio bio podvrgnut zrcalnoj terapiji, a dio pripada kontrolnoj skupini je pokazalo kako prva skupina ima bolje rezultate kod funkcionalnih testova. Nakon provedenog jednomjesečne terapije pacijenti iz obje skupine su pokazali značajni napredak u svim mjerenim varijablama. Štoviše pacijenti koji su provodili zrcalnu terapiju pokazuju bolje rezultate u motornom indeksu, FIM-u, te ARAT (Action Research Arm Test) u usporedbi s kontrolnom skupinom (17). U tom testiranju zrcalnu terapiju su provodili 30 minuta prva dva tjedana i sat vremena druga dva tjedna, kao dodatnu tehniku neurorehabilitacije. Od ostalih tehnika odrađena je okupacijska terapija i elektrostimulacija. Ovakve rezultate treba uzeti s zadržkom budući da je mali broj ispitanika i nije bilo mogućnosti za dugoročno praćenje i evaluaciju.

Terapija se provodi na način da se pacijent smjesti u sjedeći položaj, ruke su položene na podlogu dok se između njih nalazi zrcalo. Izvode se kretnje zdravom rukom i za to vrijeme pacijent promatra odraz u zrcalu, što stvara sliku u mozgu kao da se kretnja izvodi i u oduzetoj ruci. Iznimno je važno da se sam pacijent uvjeri u stvorenu iluziju i zbog toga se zdrava ruka ne smije razlikovati izgledom od zahvaćene, odnosno oboljeli ne smije na zdravoj ruci imati oznake koje bi ga podsjećale da u odrazu nije oboljela ruka. Dok se provode vježbe zahvaćena ruka pozicionira se u isti položaj kao i ruka s kojom se odrađuje radnja pa tako dok pacijent izvodi fleksiju šake, zahvaćena ruka je u proniranom položaju na podlozi. Ako se izvode vježbe s rekvizitom, poželjno je da pacijent i u zahvaćenoj ruci ima isti ili sličan rekvizit onome u zdravoj. Broj ponavljanja nije strogo zadan, kao ni tempo izvođenja. Ukoliko se pacijent umori, počne brzo i nekontrolirano ponavljati radnju ili otkloni pogled sa zrcala potrebno je promijeniti vježbu.

Ovakav tip terapije zahtjeva visoku razinu koncentracije pa je nužno tome prilagoditi sve sastavnice, dakle izvodimo jednostavne vježbe, a pacijentu ostavljamo na izbor tempo i broj ponavljanja, ovisno o neurološkom statusu pacijenta.

Smjernice za rehabilitaciju pacijenata nakon moždanog udara navode kako se terapija najčešće provodi po završetku akutnog bolničkog liječenja do 4 mjeseca nakon moždanog udara, kroz 4 do 8 tjedana, 5 dana tjedno, u trajanju od 30 minuta (13).



Slika 2. Oprema za izvođenje zrcalne terapije

## **2. CILJ RADA**

Cilj rad je prikazati slučaj pacijenta koji je preživio teški ishemijski moždani udar u irigacijskom području AMC s zaostalom desnostranom kljenuti udova te iznijeti učinke zrcalne terapije na motorni napredak šake. Rad s pacijentom izvodio se pod nadzorom prvostupnice fizioterapije koja je ujedno i Bobath terapeut te je licencirana za provođenje zrcalne terapije.



### 3. IZVOR PODATAKA I METODE

#### 3.1. ANAMNEZA

Pacijent u dobi od 52 godine, oženjen, otac dvoje djece, po zanimanju vozač kamiona. U dječjoj dobi doživio prometnu nezgodu i prijelom desne noge nakon čega mu je zaostala kraća noga. Liječi se radi povišenog krvnog tlaka. Dugogodišnji je pušač, umjereno konzumira alkoholna pića.

Dana 18.02.2019. doživio je slabost desnih udova uz poremećaj stanja svijesti. Istog dana primljen je u Kliniku za neurologiju Kliničkog bolničkog centra Split. Prema medicinskoj dokumentaciji u vrijeme dolaska u neurološku kliniku imao je devijaciju glave i pogleda u lijevo, smetnje govora po tipu senzomotorne disfazije, potpunu kljenut desnih udova uz pozitivan Babinskijev znak. MSCT mozga ukazao je ishemijski inzult u irigacijskom području lijeve ACM. CT angiografija ukazala je na T okluziju lijeve ACM-ACA uz stagnaciju krvotoka u lijevoj ACI sve do polazišta. Učinjena je mehanička trombektomija zbog T okluzije lijeve ACM-ACA, ali niti iz nekoliko manevra nije se uspjela rekanalizirati lijeva ACM. Kontrolni MSCT mozga napravljen tjedan dana nakon zahvata ukazao je na akutnu/subakutnu ishemijsku leziju u gotovo cijelom irigacijskom području lijeve ACM uz znakove kompresije ipsilateralne postranične komore sa blagim pomakom medijalne strukture na kontralateralnu stranu za cca 3 mm. Kardiološkom obradom isključeno je kardiološko zbivanje kao uzrok moždane ishemije.

Za vrijeme boravka na Klinici za neurologiju započeta je rehabilitacija uz konzultaciju s fizijatrom. Po preporuci neurologa premješten je u Zavod za fizikalnu medicinu i rehabilitaciju s reumatologijom KBC Split, radi nastavka rehabilitacije potom je nakon tjedan dana upućen na stacionarnu rehabilitaciju u Specijalnu bolnicu „Kalos“ Vela Luka, gdje je proveo 4 tjedna rehabilitacije.

Terapija se sastojala od medicinske gimnastike, neuromuskularne reedukacije, vježbi koordinacije i ravnoteže, respiratornog treninga i tretmana logopeda. Prema mišljenju logopeda pacijent je imao motornu afaziju težeg stupnja, disleksiju, agrafiju i diskalkuliju.

Nakon povratka iz SB Kalos na kućnu njegu pacijent je provodio vježbe preko patronažne službe, a privatno je angažirao Bobath terapeuta, koji je ujedno licenciran i za provođenje zrcalne terapije uz čiji nadzor su provedene vježbe zrcalne terapije.

Uoči početka terapije pacijent je pregledan kod fizijatra radi nepokretnosti i još uvijek izražene desnostrane hemiplegije sa izraženom fleksijskom kontrakturom šake i prstiju.

### 3.2. FIZIOTERAPIJSKA PROCJENA

Nakon upoznavanja pacijenta i njegove obitelji napravljena je fizioterapijska procjena.

Pacijent je nepokretan. Samostalno sjedi u kolicima, ali mu je potrebna pomoć prilikom posjedanja. Potrebna mu je pomoć u transferu krevet-kolica. Samostalno se hrani, a u ostalim aktivnostima svakodnevnog života potrebna mu je pomoć druge osobe. Inkontinentan je, opskrbljen pelenama. Prisutna je desnostrana hemiplegija uz povišen tonus mišića po tipu spasticiteta. Desno rame niže položeno, ograničene aktivne i pasivne pokretljivosti u svim smjerovima. Prilikom najmanjeg pokreta javlja se bol u ramenu. Desni lakat u položaju fleksije od 30 st. Pasivno je fleksija moguća do 90 st, a pri pokušaju ispružanja podlaktice javlja bol. Šaka je u položaju palmarne fleksije. Otežano se izvodi supinacija pasivno, desnu ruku moguće fiksirati u proniranom položaju. Otežana je pasivna fleksija natkoljenice i potkoljenice, a stopalo je u položaju plantarne fleksije. Pacijent razumije jednostavnije zahtjeve, a teže se snalazi u zahtjevnijim radnjama. Izgovara jednostavnije riječi, komunicira uz pomoć supruge, prisutna verbalna stereotipija.

Motorno i kognitivno funkcioniranje pacijenta izmjereno je FIM (Functional independence measure) funkcionalnim indeksom. Vrijednost FIM indeksa iznosila je 46 što ukazuje kako je pacijent ovisan o pomoći druge osobe u provođenju ASŽ-a (Prilog 1).

Za procjenu motorike šake napravljen je The Motricity Indeks for Motor Impairment after Stroke (MI) koji daje ukupan zbroj 0, što nam pak pokazuje kako je pokret u potpunosti odsutan bez vidljive kontrakcije mišića. Upitnik je jednostavan za izvođenje, a može zabilježiti i najmanji motorički napredak ( Prilog 2).

### 3.3. Terapija

Osim što pacijent provodio medicinsku gimnastiku preko patronažne službe, preko vikenda je angažiran fizioterapeut kao ispomoć supruzi za razgibavanje i vertikalizaciju. Osim toga provedi se i Bobath terapija u kući. Uz upute i nadzor licencirane fizioterapeutkinje za Bobath i zrcalnu terapiju provodio sam vježbe zrcalne terapije s pacijentom, kako bi se pospješila funkcija plegične desne ruke. Provedeno je 25 tretmana u periodu od 2 mjeseca, trajanje svakog tretmana bilo je oko 30 minuta. Početni položaj pacijenta bio je sjedeći u kolicima. Obje ruke su položene na stol za vježbanje u istom položaju. Zrcalo je postavljeno između desne i lijeve ruke s tim da pacijent usmjerava pogled na lijevu stranu zrcala i ponavljao vježbe lijevom rukom prateći odraz u zrcalu.

Vježbe koje su zadane pacijentu bile su osnovne kretnje, jednostavne za izvođenje, zato što bi svaka zahtjevnija vježba odvrćala pozornost od odraza u zrcalu. Naime radi se o terapiji koja zahtjeva visok stupanj pažnje pa je zbog toga ograničena na vrijeme izvođenja od 30 minuta. Sam pacijent nije imao iskustva s zrcalnom terapijom pa smo nulti tretman posvetili upoznavanjem s značajkama terapije. Na samom početku nije dobro reagirao, nije se mogao usredotočiti na odraz u zrcalu, ali je kasnije sve radnje izvodio na način kako je educiran. Tempo i ritam su ostavljeni pacijentu na odabir, zato što bi svako uplitanje terapeuta narušilo pacijentovu koncentraciju, s tim da je od pacijenta traženo da kontrolirano izvodi kretnje. Broj ponavljanja ovisio je o pacijentovom raspoloženju pa tako određenu kretnju uvijek izvodi više od 10 puta, a kad se primijeti zamor, odstupanje od vježbe ili odmicanje pogleda od odraza u zrcalu pacijentu se zadaje nova vježba koja će ga opet okupirati. Osim zrcala korištena su i druga pomagala, kao što su lopte raznih veličina, valjci, bočice i slično.

#### 3.3.1. VJEŽBE

1. Odizanje dlana od podloge, započinjemo u proniranom položaju, pacijent polako odizemo dlan prateći odraz u zrcalu.
2. Odizanje svakog prsta zasebno, iz proniranog položaja odize se jedan prst pa se spušta na podlogu i zatim se prelazi na drugi prst.

3. Odmicanje prstiju, ruka je dlanom oslonjena na površinu, a pacijent izvodi abdukciju prstiju, kličući po podlozi.
4. Savijanje prstiju – iz proniranog položaja pacijent podvlači prste pod dlan i time vrši fleksiju prstiju, odnosno postavlja ih u hvat.
5. Klizanje po podlozi – pacijent iz srednjeg položaja izvodi ularnu i radijalnu devijaciju.
6. Okretanje dlana – iz proniranog položaja izvodi se supinacija i ponovno se dlan oslanja na podlogu.
7. Doticanja palca vrškom svakog drugog prsta, odnosno izvodi se opozicija.
8. Ekstenzija dlana – iz proniranog položaja pacijent odiže dlan od podloge.

### 3.3.2. VJEŽBE UZ REKVIZITE

1. Odizanje uz loptu u šaci – pacijent drži loptu u šaci u proniranom položaju, oslonjenog na podlogu i iz tog položaja odiže šaku od podloge.
2. Rolanje lopte – pacijent oslanja pronirani dlan na loptu i rola loptu od vrha prstiju do baze dlana, u smjeru naprijed-nazad i lijevo-desno.
3. Grabljenje lopte – pacijent iz položaja oslonjenog dlana na lopti grabi loptu, stišće i opet ispruži prste.
4. Klizanje s loptom po podlozi – pacijent položi ruku na ularnu stranu, držeći loptu u ruci i izvodi fleksiju i ekstenziju.
5. Odizanje lopte pincetnim hvatom.

6. Prevrtnje valjka – pacijent drži valjak u ruci i vrši supinaciju i pronaciju.
7. Odizanje bočice – pacijent odize bočicu od podloge prateći odraz u zrcalu.
8. Premještanje bočice – pacijent uhvati bočicu prenese je na drugi dio pologe, opusti hvat, zatim opet uhvati i prenese natrag.



Slika 3. Provođenje terapija

## 4. REZULTATI

Nakon provedene terapije zabilježen je napredak, manje zanemaruje ruku, bolje je pozicionira, tonus mišića se smanjio i javio se diskretan aktivni pokret prstiju šake. Obzirom da je provodio i Bobath terapiju te logopedski tretman došlo je do blage regresije neurološkog deficita. U priloženoj tablici prikazani su rezultati testova koji su provedeni inicijalno i nakon 25 tretmana provedene terapije. Testovi su indeks motornog napretka nakon moždanog udara, FIM i razina spastičnosti.

Tablica 2. Rezultati inicijalnih i finalnih testova

| Testovi   | Inicijalni rezultati | Finalni rezultati |
|---|----------------------|-------------------|
| FIM   | 46                   | 68                |
| The Motricity Index for Motor Impairment After Stroke | 0                    | 23                |
| Spastičnost   | visoka               | smanjena          |

Provedeni testovi prije početka terapije pokazali su kako pacijent ima potpuni izostanak funkcije zahvaćene ruke, izražen spazam te da je ovisan o tuđoj pomoći. Nakon provedenog ciklusa terapije opće stanje poboljšano, pacijent pokazuje napredak u motornoj funkciji ruke i cjelokupno poboljšanje neurološkog deficita. Samostalno se posjeda na krevetu, potrebna mu je manja pomoć prilikom transfera krevet-kolica, vertikalizira se i napravi par koraka uz pomoć terapeuta. Poboljšana je i kontrola sfinktera. Smetnje govora su još prisutne, ali je komunikacija olakšana i moguća bez pomoći supruge. Došlo je do blagog funkcionalnog napretka ruke. Pacijent djelomično izvodi abdukciju nadlaktice i fleksiju podlaktice rasteretno po podlozi, ali još uvijek nema takvu funkciju šake da bismo mogli reći da izvodi pokret pa tako ni rasteretno po podlozi. Vidljiva je kontrakcija mišića šake te je zabilježen minimalni pokret fleksije šake i prstiju.

## 5. RASPRAVA

Oštećenje funkcije ruke nakon moždanog udara predstavlja jednu od najvećih prepreka za neovisnost osobe i značajno ograničava oboljele u obavljanju svakodnevnih aktivnosti.

Unatoč intenzivnoj neurorehabilitaciji koju je provodio pacijent od drugog dana nastanka moždanog udara, nije došlo do poboljšanja funkcije plegične ruke. Zbog toga se je pokušalo s zrcalom terapijom, koja je bazirana na vizualnoj stimulaciji, s ciljem poboljšanja motoričke funkcije ruke. Mnogobrojna istraživanja su pokazala da ova terapija može izazvati dodatan napredak motoričke funkcije zahvaćene ruke te je dokazana njezina važna uloga u oporavku manualne spretnosti, fine motorike, brzine i raspona pokreta. Rezultati praćenja učinkovitosti zrcalne terapije, koja se je provodila 2 mjeseca, na funkciju ruke pokazali su poboljšanje motoričke funkcije ruke kod prikazanog pacijenta sa zaostalom desnostranom hemiplegijom nakon ishemijskog moždanog udara. Iako se radi o prikazu slučaja može se reći da je terapija zrcalom korisna metoda za poboljšanje motoričkih funkcija gornjeg ekstremiteta nakon moždanog udara. Svakako su potrebna daljnja istraživanja učinkovitosti terapije zrcalom na poboljšanje motoričke funkcije gornjeg ekstremiteta na većem broju ispitanika koja bi mogla predstavljati polazište za uvođenje programa terapije zrcalom u rehabilitaciju motoričkih oštećenja.

## 6. ZAKLJUČCI

Moždani udar je jedan od vodećih uzroka dugotrajne onesposobljenosti. Rehabilitacija osoba s moždanim udarom treba početi odmah tijekom akutnog liječenja i provodi se doživotno. Rehabilitaciju provodi multidisciplinarni tim stručnjaka, na čelu sa specijalistom fizikalne medicine i rehabilitacije. Izuzetno je važna uloga fizioterapeuta u procesu rehabilitacije. Rehabilitacija se temelji na principima neuroplastičnosti i on nje se očekuje poboljšanje funkcionalnosti bolesnika i njihovo kvalitetnije uključivanje u životnu i radnu zajednicu.

Terapija zrcalom bazirana na vizualnoj stimulaciji jednostavna je metoda rehabilitacije koja se može primijeniti u kliničkom i kućnom okruženju. Pokazalo se da uključivanje terapije zrcalom u rehabilitacijski program nakon moždanog udara može izazvati dodatan napredak motoričke funkcije gornjih ekstremiteta.



## 7. LITERATURA

1. Krmpotić-Nemanić J, Marušić A. Anatomija čovjeka\_2.korigirano izdanje\_Zagreb: Medicinska naklada; 2007.
2. Hrvatski zdravstveno-statistički ljetopis [Internet] Zagreb: Hrvatski zavod za javno zdravstvo; 2019 [cited 3.7.2019.] Available from: <https://www.hzjz.hr/hrvatski-zdravstveno-statisticki-ljetopis/hrvatski-zdravstveno-statisticki-ljetopis-za-2018-tablicni-podaci/>
3. Hrvatski zdravstveno-statistički ljetopis [Internet] Zagreb: Hrvatski zavod za javno zdravstvo; 2018 [cited 15.10.2018.] Available from: <https://www.hzjz.hr/hrvatski-zdravstveno-statisticki-ljetopis/hrvatski-zdravstveno-statisticki-ljetopis-za-2017/>
4. Demarin V, Trkanjec Z, Neurologija za stomatologe. Zagreb: Medicinska naklada; 2008.
5. Bašičires V, Demarin V i suradnici, Moždani udar. Zagreb: Medicinska naklada; 2014.
6. Brinar V i suradnici, Neurologija za medicinare. Zagreb: Medicinska naklada; 2009.
7. Majkić M. Klinička kineziterapija: (odabrana poglavlja)\_6. izmijenjeno i dopunjeno izdanje\_Zagreb: Inmedia; 1997.
8. Kischka U, Wade T. D. Rehabilitation After Stroke. In: Adams H.P,jr, editors. Handbook of Cerebrovascular Diseases. New york,: 27-Dec-2016
9. Babić-Naglić Đ i suradnici. Fizikalna i rehabilitacijska medicina, Zagreb: Medicinska naklada; 2013.
10. Hubbard IJ, Carey LM, Budd TW, Levi C, McElduff P, Hudson S et all. A Randomized Controlled Trial of the Effect of Early Upper-Limb Training on Stroke Recovery and Brain Activation. Sage journals\_[Internet]. First Published December 19, 2014. Available from: [https://journals.sagepub.com/doi/full/10.1177/1545968314562647?url\\_ver=Z39.88-2003&rfr\\_id=ori:rid:crossref.org&rfr\\_dat=cr\\_pub%3dpubmed](https://journals.sagepub.com/doi/full/10.1177/1545968314562647?url_ver=Z39.88-2003&rfr_id=ori:rid:crossref.org&rfr_dat=cr_pub%3dpubmed)
11. G.NellesabW.JentzencM.JueptnerdS.MüllercH.C.Dienerab. Arm Training Induced Brain Plasticity in Stroke Studied with Serial Positron Emission Tomography. NeuroImage\_[Internet]. 6, June 2001. Available from: <https://www.sciencedirect.com/science/article/abs/pii/S1053811901907578?via%3Dihub>

12. Murdoch K, Buckley D. J, McDonnell N. M. The Effect of Aerobic Exercise on Neuroplasticity within the Motor Cortex following Stroke. Plos one\_[Internet]. March 28, 2016. Available from:  
<https://journals.plos.org/plosone/article?id=10.1371/journal.pone.0152377>
13. Hrvatsko društvo za fizikalnu i rehabilitacijsku medicine HZL, Smjernice Za rehabilitaciju osoba nakon moždanog udara.Zagreb;2015.
14. Michielsen ME1, Selles RW, van der Geest JN, Eckhardt M, Yavuzer G, Stam HJ, et al. Motor recovery and cortical reorganization after mirror therapy in chronic stroke patients: a phase II randomized controlled trial. Sage journals \_[Internet]. First Published November 4, 2010. Available from:  
[https://journals.sagepub.com/doi/full/10.1177/1545968310385127?url\\_ver=Z39.88-2003&rfr\\_id=ori:rid:crossref.org&rfr\\_dat=cr\\_pub%3dpubmed](https://journals.sagepub.com/doi/full/10.1177/1545968310385127?url_ver=Z39.88-2003&rfr_id=ori:rid:crossref.org&rfr_dat=cr_pub%3dpubmed)
15. Waghavkar S.N and Ganvir S.S. Effectiveness of Mirror Therapy to Improve Hand Functions in Acute and Subacute Stroke Patients. Journal of Neurorehabilitation\_[Internet]. 2015. Available from:  
[https://www.researchgate.net/publication/283685338\\_Effectiveness\\_of\\_Mirror\\_Therapy\\_to\\_Improve\\_Hand\\_Functions\\_in\\_Acute\\_and\\_Subacute\\_Stroke\\_Patients](https://www.researchgate.net/publication/283685338_Effectiveness_of_Mirror_Therapy_to_Improve_Hand_Functions_in_Acute_and_Subacute_Stroke_Patients)
16. J. Q. Zhang J, N. K. Fong K, Welage N, and P. Y. Liu K. The Activation of the Mirror Neuron System during Action Observation and Action Execution with Mirror Visual Feedback in Stroke: A Systematic Review. Neural Plasticity\_[Internet]. 24 April 20 . Available from: <https://www.hindawi.com/journals/np/2018/2321045/>
17. Invernizzi M, Negrini S, Carda S, Lanzotti L, Cisari C, Baricich A. The value of adding mirror therapy for upper limb motor recovery of subacute stroke patients: a randomized controlled trial. Edizion Minevra medica\_[Internet]. 2013 June. Available from:  
<https://www.minervamedica.it/en/journals/europamedicophysica/article.php?cod=R33Y2013N03A0311>
18. Collin C, Wade D. Assessing motor impairment after stroke: a pilot reliability study. Journal of Neurology, Neurosurgery, and Psychiatry\_[Internet]. 1990. Available from:  
<https://www.ncbi.nlm.nih.gov/pmc/articles/PMC488133/pdf/jnmpsy00517-0036.pdf>

## 8. SAŽETCI

Moždani udar je naglo nastali neurološki poremećaj uzrokovan poremećajem cirkulacije u mozgu što dovodi do nedovoljne opskrbe određenih dijelova mozga kisikom i hranjivim tvarima. Zbog nedostatka kisika i hranjivih tvari dolazi do oštećenja i odumiranja živčanih stanica u zahvaćenim dijelovima mozga što se manifestira oštećenjem funkcija kojima ti dijelovi mozga upravljaju. Rehabilitacija je sastavni dio liječenja bolesnika s moždanim udarom. Program rehabilitacije treba provoditi multidisciplinarni tim stručnjaka, rehabilitaciju je potrebno započeti što je to ranije moguće, a u program rehabilitacije treba uključiti i obitelj bolesnika. Terapija zrcalom je neurorehabilitacijska tehnika koja pomaže u ponovnom učenju korištenja zahvaćenih ekstremiteta. Terapija zrcalom je vrlo učinkovita, jednostavna i jeftina metoda za poboljšanje motoričke funkcije gornjih ekstremiteta nakon moždanog udara. Cilj ovog rada bio je utvrditi utjecaj terapije zrcalom na motoričku funkciju plegične ruke. Iako se radi o prikazu slučaja može se reći da je terapija zrcalom korisna metoda za poboljšanje motoričkih funkcija gornjeg ekstremiteta nakon moždanog udara.

Ključne riječi: moždani udar, hemiplegija, zrcalna terapija, prikaz slučaja

## ABSTRACT

Stroke is caused by provision discontinuation of oxygen and glucose in parts of brain, because of blood circulation disturbance. Therefor lack of oxygen and glucose is reason why neurons get damaged, reversibly or irreversibly, and that causes function failure of affected brain part. Rehabilitation is important component of after stroke treatment. It is necessary to start early with rehabilitation and that takes multidisciplinary team with patient in center, and family is also included. Mirror therapy is neurorehabilitation technic that helps with improvement of hand function. It is simple and economic way to hand function restitution.

The goal of this case report was to determent is mirror therapy effect on prosperity of plegic hand function. Although case report doesn't have serious clinical value we can say that mirror therapy can be useful method for motor function improvement of hand after stroke.

Keywords: stroke, hemiplegia, mirror therapy, case report

## 9. ŽIVOTOPIS

Osobni podatci: Romano Župa

29.07.1997. Šibenik, RH

Ulica generala Blage Zadre 16, 21000 Split

romano.zupa@gmail.com

Obrazovanje: Osnova škola Lučac, Split 2004.-2012.

Srednja škola Dental centar Marušić, smjer fizioterapija, Split 2012.-2016.

Sveučilište u Splitu, Sveučilišni odjel zdravstvenih studij, smjer  
fizioterapija, Split 2016.- 2019.

Radno iskustvo: U sklopu srednjoškolskog obrazovanja odradio praksu na Zavodu za fizikalnu medicinu i rehabilitaciju s reumatologijom u Splitu, kao i ljetnu praksu u SB Biokovka, Makarska

Na preddiplomskom studiju fizioterapije praksu smo odrađivali na Zavodu za fizikalnu medicinu i rehabilitaciju s reumatologijom u Splitu

Dodatne vještine: aktivno poznavanje engleskog jezika, služenje računalom (programi paketa Office). Marljivost, dobre komunikacijske vještine, predanost radu.

Interesi: Odrađivanje pripravničkog staža i nastavak obrazovanja, uključujući razne tečajeve za stjecanje novog i nadogradnju postojećeg znanja i fizioterapeutskih vještina

# 10.Prilog 1 i 2

## Prilog 1 : FIM (9)

| FIM instrument  |   |  |                        |  |  |
|---|---|--|------------------------|--|--|
| <b>R<br/>A<br/>Z<br/>I<br/>N<br/>A</b>  | 7. Potpuna samostalnost (izvodi sigurno i na vrijeme)<br>6. Modificirana samostalnost (izvodi uz pomoć pomagala)    |  | Bez pomoći druge osobe |  |  |
|   | <b>MODIFICIRANA OVISNOST</b>  |  | Uz pomoć druge osobe   |  |  |
|   | 5. Nadzor (ispitanik 100%)<br>4. Minimalna asistencija (ispitanik 75+%)<br>3. Umjerena asistencija (ispitanik 50+%) |  |                        |  |  |
|   | <b>POTPUNA OVISNOST</b>   |  |                        |  |  |
| 2. Maksimalna asistencija (ispitanik 25+%)<br>1. Kompetna asistencija (ispitanik < 35%) |   |  |                        |  |  |
| <b>Samozbrinjavanje</b>   |   | <b>PRIJEM</b>  |                        | <b>OTPUST</b>  |  |
| A. hranjenje  |   | <input type="text"/>   |                        | <input type="text"/>   |  |
| B. umivanje, pranje zubi, češljanje   |   | <input type="text"/>   |                        | <input type="text"/>   |  |
| C. kupanje  |   | <input type="text"/>   |                        | <input type="text"/>   |  |
| D. oblačenje – gornji dio tijela  |   | <input type="text"/>   |                        | <input type="text"/>   |  |
| E. oblačenje – donji dio tijela   |   | <input type="text"/>   |                        | <input type="text"/>   |  |
| F. obavljanje nužde   |   | <input type="text"/>   |                        | <input type="text"/>   |  |
| <b>Kontrola sfinktera</b>   |   |  |                        |  |  |
| D. mokrenje   |   | <input type="text"/>   |                        | <input type="text"/>   |  |
| E. stolica  |   | <input type="text"/>   |                        | <input type="text"/>   |  |
| <b>Transfери</b>  |   |  |                        |  |  |
| E. krevet, stolica, invalidska kolica   |   | <input type="text"/>   |                        | <input type="text"/>   |  |
| F. toalet   |   | <input type="text"/>   |                        | <input type="text"/>   |  |
| G. kada, tuš  |   | <input type="text"/>   |                        | <input type="text"/>   |  |
| <b>Mobilnost</b>  |   |  |                        |  |  |
| I. hod/invalidska kolica  |   | <input type="text"/>   |                        | <input type="text"/>   |  |
| J. stepenice  |   | <input type="text"/>   |                        | <input type="text"/>   |  |
|   |   | H. hod<br>I. invalidska kolica<br>O. oboje                                       |                        | H. hod<br>I. invalidska kolica<br>O. oboje                                       |  |
| Ocjena motoričkih funkcija  |   | <input type="text"/>   |                        | <input type="text"/>   |  |
| <b>Komunikacija</b>   |   |  |                        |  |  |
| K. razumijevanje  |   | <input type="text"/>   |                        | <input type="text"/>   |  |
| L. izražavanje  |   | <input type="text"/>   |                        | <input type="text"/>   |  |
|   |   | S. slušna<br>Vi. vizualna<br>O. obje<br>V. verbalna<br>Nv. neverbalna<br>O. obje |                        | S. slušna<br>Vi. vizualna<br>O. obje<br>V. verbalna<br>Nv. neverbalna<br>O. obje |  |
| <b>Socijalna kognicija</b>  |   |  |                        |  |  |
| M. socijalne interakcije  |   | <input type="text"/>   |                        | <input type="text"/>   |  |
| N. rješavanje problema  |   | <input type="text"/>   |                        | <input type="text"/>   |  |
| O. memorija   |   | <input type="text"/>   |                        | <input type="text"/>   |  |
| <b>Ocjena kognitivnih funkcija</b>  |   | <input type="text"/>   |                        | <input type="text"/>   |  |
| <b>UKUPNA OCJENA – FIM</b>  |   | <input type="text"/>   |                        | <input type="text"/>   |  |

Slika 4. Functional independence measure

## Prilog 2 : THE MOTRICITY INDEX FOR MOTOR IMPAIRMENT AFTER STROKE

Koristi se za procjenu motornog napretka kod pacijenata koji su preboljeli moždani udar, jednostavno se izvodi, a može se pratiti napredak ruke i/ili noge. U nastavku je opisan samo dio testa za ruku koji je korišten za praćenje napretka funkcije (18).

Test se sastoji od tri grupe pod testova.

1. Pincetni hvat – pacijent hvata kockicu između palca i kažiprsta, a ocjenjuje se bodovima ovisno o uspješnosti izvođenja:  
19 bodova ukoliko pacijent može uhvatiti kockicu  
22 boda ukoliko pacijent može odignuti kockicu, ali je ne može zadržati u ruci prilikom blažeg povlačenja  
26 bodova ukoliko pacijent može zadržati kockicu, ali manje snažno nego s zdravom rukom
2. Fleksija podlaktice u laktu tako da dlanom dotakne rame  
14 bodova ukoliko uspješno izvede kretnju
3. Abdukcija u ramenu uz fleksiju podlaktice u laktu  
19 bodova ukoliko abducira ruku 90 stupnjeva ili više, ali ne može zadržati prilikom pružanja optora u suprotnom smjeru. Konačan ishod testa zbroj je triju rezultata pridodajući broj jedan.

Tablica 3. Ocjene u The Motricity Indeks for Motor Impairment after Stroke

| Zahtjevnost izvedbe                                      | Ocjena | Bodovi za pincetni hvat | Bodovi za ostale radnje |
|--|--------|-------------------------|-------------------------|
| Nema pokreta   | 0      | 0                       | 0                       |
| Pokret nije izveden, ali je uočljiva mišićna kontrakcija | 1      | 11                      | 9                       |
| Kretnja izvedena u rasteretnom položaju                  | 2      | 19                      | 14                      |
| Antigravitacijska kretnja                                | 3      | 22                      | 19                      |
| Pokret uz otpor  | 4      | 26                      | 25                      |
| Normalna kretnja   | 5      | 33                      | 33                      |