

Antenatalna dijagnostika i rad primalje u trudničkoj ambulanti

Denić, Marija

Undergraduate thesis / Završni rad

2018

Degree Grantor / Ustanova koja je dodijelila akademski / stručni stupanj: **University of Split / Sveučilište u Splitu**

Permanent link / Trajna poveznica: <https://um.nsk.hr/um:nbn:hr:176:131947>

Rights / Prava: [In copyright](#) / [Zaštićeno autorskim pravom.](#)

Download date / Datum preuzimanja: **2024-08-26**

Repository / Repozitorij:



Sveučilišni odjel zdravstvenih studija
SVEUČILIŠTE U SPLITU

[Repository of the University Department for Health Studies, University of Split](#)



UNIVERSITY OF SPLIT



SVEUČILIŠTE U SPLITU

Podružnica

SVEUČILIŠNI ODJEL ZDRAVSTVENIH STUDIJA

PREDDIPLOMSKI SVEUČILIŠNI STUDIJ

PRIMALJSTVO

Marija Denić

**ANTENATALNA DIJAGNOSTIKA I RAD PRIMALJE U
TRUDNIČKOJ AMBULANTI**

Završni rad

Split, 2018.

SVEUČILIŠTE U SPLITU

Podružnica

SVEUČILIŠNI ODJEL ZDRAVSTVENIH STUDIJA

PREDDIPLOMSKI SVEUČILIŠNI STUDIJ

PRIMALJSTVO

Marija Denić

**ANTENATALNA DIJAGNOSTIKA I RAD PRIMALJE U
TRUDNIČKOJ AMBULANTI**

**ANTENATAL DIAGNOSTIC AND THE WORK OF
MIDWIFE IN THE MATERNITY CLINICS**

Završni rad/ Bachelor's Thesis

Mentor:

Doc. dr. sc. Martina Šunj, dr. med.

Split, 2018.

SADRŽAJ

1.	UVOD.....	1
1.1.	Pregledi u trudnoći.....	2
1.1.1.	Prvi pregled	2
1.1.2.	Ponovni pregled.....	3
2.	CILJ RADA.....	4
3.	RASPRAVA.....	5
3.1.	Antenatalna skrb	5
3.2.	Antenatalna dijagnostika.....	6
3.2.1.	Neinvazivna antenatalna dijagnostika	6
3.2.2.	Invazivna antenatalna dijagnostika.....	12
3.3.	Rad primalje u trudničkoj ambulanti	17
4.	ZAKLJUČAK.....	20
5.	SAŽETAK	21
6.	SUMMARY.....	22
7.	LITERATURA	23
8.	ŽIVOTOPIS:.....	24

ZAHVALA

Zahvaljujem svima koji su mi pomogli u izradi ovog rada.

Posebna zahvala dr. med. Martini Šunj na pomoći i stručnom pristupu u realizaciji ovog rada. Hvala mojoj obitelji, prijateljima i kolegama na podršci i razumijevanju.

1. UVOD

Trudnoća je fiziološko stanje ženskog organizma koje odgovara ženinim anatomskim i funkcionalnim osobinama. Trudnoća traje 280 dana, 10 lunarnih mjeseci, 40 tjedana ili 9 kalendarskih mjeseci (1). Tijekom trudnoće događaju se mnoge promjene u ženinom organizmu, a najznačajnije su promijene na spolnim organima. Koža i mišići vulve u trudnoći su jače prokrvljeni i postaju mekši, a sluznica rodnice zbog otežanog venskog povrata ima karakterističnu modro-ljubičastu boju (2).

Sam nastanak novog života uzbudljivo je razdoblje kada je potreban oprez buduće majke kako bi rodila zdravo, doneseno dijete, sposobno za život izvan maternice. Uz psihološke promjene koje se javljaju u trudnoći, javljaju se mnoge anatomske i funkcionalne promjene. Najizrazitije su promjene na spolnim organima. Sve promjene u vrijeme trudnoće sastoje se od bujanja i pojačavanja funkcije organa. Te promjene omogućuju prilagodbu tijela na iznošenje trudnoće, ali i za porođaj.

U trudnoći se krvožilni sustav značajno razlikuje od onog izvan trudnoće. Volumen plazme u trudnoći je povećan za 40 %, ukupna količina eritrocita za 30%, dok se koncentracija hemoglobina smanjuje. Srce je potisnuto prema gore i rotirano prema naprijed. Minutni i udarni volumen srca se povećava za 40%. Disanje je u trudnoći promijenjeno zbog položaja prsnog koša i ošita kojeg maternica potiskuje prema gore, a funkcionalni rezidualni kapacitet pluća je smanjen. Ukupan protok krvi povećava se kroz maternicu i bubrege. U trudnoći dolazi i do promjena na venama zbog utjecaja hormona tako da može doći do proširenja vena i nastanka varikoziteta. Bubrezi su povećani zbog bolje prokrvljenosti, a značajno je proširenje bubrežnih čašica i mokraćovoda koji su zbog trudnoće nešto mlohaviji. Želudac u trudnice je pomaknut prema desno, a maternica potiskuje crijeva prema gore. Peristaltička aktivnost crijeva smanjena je u trudnoći. Ove promjene u trudnoći obilježava privremenost bez štetnih posljedica za žensko zdravlje.

Antenatalna dijagnostika je utvrđivanje zdravstvenog stanja nerođenog djeteta.

Za cilj ima utvrditi abnormalnosti u trudnoći, planirati liječenje u slučaju abnormalnosti, razriješiti genetičke sumnje kod trudnoća u obitelji gdje postoji anamneza određene genetičke bolesti i potvrditi da je riječ o zdravom fetusu (3). Iako sa sobom nosi dozu rizika, antenatalna dijagnostika je veoma korisna. Posebno se to odnosi na rizičnu skupinu koju čine trudnice koje u obitelji imaju nasljedne bolesti, trudnice starije od 35 godina, trudnice koje su imale za vrijeme trudnoće infekcije, trudnice kod kojih su rutinski testovi pokazali problem s plodom.

Postoji cijeli niz prenatalnih testova. Premda daju informaciju o stanju i razvoju djeteta koje rutinski testovi ne mogu pokazati, ipak nije sigurno da će otkriti sve potencijalne probleme. Testovi imaju svoje mane i prednosti, i postoji period u trudnoći kada ih je najbolje obaviti. S obzirom da neke od pretraga koje se koriste imaju invazivni karakter, gdje postoji rizik i za majku i za dijete, konačnu odluku da li će se raditi testovi donose roditelji.

1.1. Pregledi u trudnoći

Klinički pregledi jedni su od ključnih preduvjeta u adekvatnom nadzoru trudnoće. Brojne studije su pokazale čvrstu povezanost između broja pregleda tijekom trudnoće i njezina ishoda.

Većina žena već po izostanku menstruacije jave se na pregled. Prema planu i programu mjera zdravstvene zaštite iz obaveznog zdravstvenog osiguranja, koji su donijeli Hrvatski zavod za zdravstveno osiguranje i Hrvatski zavod za javno zdravstvo, trudnica ima pravo na određeni broj pregleda.

1.1.1. Prvi pregled

Prvi pregled u trudnoći je iznimno važan jer se na osnovu anamnestičkih podataka i kliničkog nalaza može učiniti probir tzv. rizičnih trudnoća koje zahtijevaju intenzivniji nadzor. Takvih je trudnoća oko 15 posto, no iznimno je važno pravovremeno ih prepoznati (2).

Prvi ultrazvučni pregled se najčešće napravi tijekom prvog tromjesečja trudnoće. Tim pregledom može se precizno odrediti trajanje trudnoće, broj plodova, te se jasno može vidjeti radi li se o urednoj ili patološkoj trudnoći. Najvjerodostojnija metoda određivanja trajanja trudnoće, odnosno gestacijske dobi tijekom prvog tromjesečja smatra se duljina tjeme-trtica (CRL- crown-rump-length).

Prvi pregled sastoji se od uzimanja osobne, obiteljske i reproduktivske anamneze. Kod osobne anamneze uzimaju se podatci o bolestima koje je trudnica preboljela ili od njih trenutačno boluje, a mogu utjecati na trudnoću, kao i o lijekovima koje uzima za eventualne kronične bolesti ili trenutačno zdravstveno stanje jer se većina lijekova ne smije uzimati tijekom trudnoće. Također bilježimo i štetne navike u pogledu pušenja, uzimanja alkohola. Obiteljska anamneza je važna jer tu analiziramo podatke o bolestima u užoj i široj obitelji, te se postavljaju pitanja o nasljednim bolestima unutar obitelji. Važne informacije dobijemo i kroz reproduktivsku anamnezu, a to su podatci o prvoj menstruaciji, trajanju menstrualnog ciklusa, broju poroda, broju pobačaja, zadnjoj menstruaciji. Zatim je potrebno izmjeriti tjelesnu težinu, izmjeriti krvni tlak, napraviti laboratorijske pretrage krvi (kompletna krvna slika, krvna grupa i Rh faktor), pregledati mokraću.

Slijedi ginekološki pregled kod kojeg se uzima PAPA test i rade cervikalni brisevi. Ako je trudnoća uredna, slijedeći pregledi planiraju se svakih tri do četiri tjedna, u posljednjim mjesecima trudnoće svakih dva do tri tjedna, a u posljednjim tjednima i svaki tjedan. Nakon što istekne termin poroda, pregledi se obavljaju svaki drugi dan.

1.1.2. Ponovni pregled

Drugi pregled slijedi za tri do četiri tjedna, oko 16. tjedna trudnoće. Na svakom ginekološkom pregledu mjeri se prirast tjelesna težina, krvni tlak trudnice, određuje prisustvo proteina u urinu. Također se obavlja pregled u spekulima i bimanualni pregled.

Obavezni dio pregleda trudnice je slušanje otkucaja djetetovog srca, a nakon 38.tjedna kardiokografija (CTG). Kod zdravih trudnica s neugroženom trudnoćom (80 posto svih trudnoća) pregledi se obavljaju do 28. tjedana u razmacima od mjesec dana, a do 37. tjedana u razmacima od tri tjedna, a zatim jednom tjedno.

2. CILJ RADA

Cilj ovog rada je opisati važnost antenatalne zaštite prije same trudnoće, a osobito u samoj trudnoći. Opisati antenatalnu dijagnostiku u trudnoći i važnost rada primalje u trudničkoj ambulanti.

3. RASPRAVA

Trudnoća i porođaj stoljećima su bili razdoblje neizvjesnog ishoda, trudnoća se nije nadzirala, a skrb o porođaju vodile su samo primalje, većinom slabo ili nikako educirane. Niti jedno drugo razdoblje života nije toliko ispunjeno tjelesnim i emocionalnim promjenama.

Današnje znanstvene spoznaje o razvoju čovjeka neupitno pokazuju da je najkritičnije razdoblje u životu čovjeka za njegovo zdravlje i sklonost bolestima upravo razdoblje prenatalnog života. Događaji u tom razdoblju mogu značajno nepovoljno utjecati na kasniji razvoj. To je jedan od važnih razloga zbog kojeg antenatalna dijagnostika postaje sve važnija.

Sam je nastanak novog života podjednako uzbudljiv kako budućim roditeljima, tako i liječniku koji prati i nadgleda razvitak i rast novog bića sve do njegovog porođaja. Mnogobrojna su pitanja, strahovi i strepnje koji se tijekom ovog istodobno dugog i kratkog perioda iznova stvaraju. Umirujuća je istina da trudnoća nikada nije bila toliko sigurna. Nikada ranije u povijesti porodništva djeca nisu imala toliko izgleda da se rode živa i zdrava.

3.1. Antenatalna skrb

Moderna antenatalna skrb uključuje sprečavanje, prepoznavanje i liječenje svih bolesti i patoloških stanja koja mogu ugroziti trudnoću i uzrokovati bolest ili smrt majke i djeteta u svezi s trudnoćom, porodom i babinjem, ali i obrazovanje trudnice i njezine okoline i socijalnu skrb za obitelj (3).

Važno je biti dovoljno fleksibilan i moći prilagoditi skrb za svaku pojedinu trudnicu, posebno za one koje boluju od neke kronične bolesti, odnosno u raznim sredinama promjena će utjecati o profilu liječnika, medicinskog osoblja, laboratorija, materijalnim izvorima, kulturalnim i etničkim sredinama iz kojih dolaze.

Svrha provođenje mjera antenatalne skrbi jest rano otkrivanje patoloških stanja u trudnoći što znakovito smanjuje mogućnost razvoja komplikacija, odnosno nepovoljnog ishoda trudnoće (pobačaj, prijevremeni porođaj, porođaj niske porođajne težine i dr.).

Cjelokupna svrha antenatalne skrbi je rad sa ženama kako bi se poboljšalo i održalo zdravlje trudnice i fetusa.

Prati se napredak trudnoće kako bi se potvrdila normalnost i kako bi moguća odstupanja bila uočena dovoljno rano za provedbu odgovarajuće skrbi s ciljem dovršetka trudnoće s najboljim mogućim ishodom (2).

Cilj antenatalne skrbi je provođenje preventivnih i kurativnih mjera da bi se osiguralo zdravlje trudnice i da bi trudnoća završila rođenjem donošenog, živoga i zdravog djeteta (1). Osnovne zadaće antenatalne skrbi su čuvanje zdravlja trudnice tijekom cijele trudnoće, stalno praćenje ploda i njegova razvoja, što ranije prepoznavanje nepravilnosti trudnoće radi što brže primjene liječenja. Antenatalnu zaštitu provodi služba organizirane primarne zdravstvene zaštite, dispanzeri za žene sa savjetovalištim za trudnice i djelovanje patronažne službe.

3.2. Antenatalna dijagnostika

Da bi antenatalna zaštita bila potpuna neizostavna je i antenatalna dijagnostika. U antenatalnoj dijagnostici fetalnih anomalija koristi se velik broj metoda koje se mogu podijeliti u dvije grupe: neinvazivne i invazivne.

3.2.1. Neinvazivna antenatalna dijagnostika

Dvostruki i trostruki test (eng. double i triple test)

Dvostruki i trostruki testovi omogućuju usporedbu određenih biokemijskih parametara u krvi trudnice (estriol i free- β hCG kod dvostrukog testa, odnosno estriol, β -hCG i alfa-fetoprotein kod trostrukog testa) i njene starosti sa standardnim krivuljama i na taj način procjenu individualnog rizika za Downov sindrom. Točnost samog testa se procjenjuje na 60 – 70 posto. Test se izvodi uobičajeno između 15.-18. tjedana trudnoće (4).

Osjetljivost trostrukog probira za druge poremećaje broja kromosoma je nešto niža. Negativan trostruki probir nažalost ne daje potpunu garanciju da je dijete zdravo (još uvijek ostaje neotkriven 1 slučaj trisomije od 1.000 rađenih testova).

Kod sumnjivih rezultata testa - ako je individualni rizik javljanja trisomije 1:200 (u nekim zemljama 1:300) preporučuje se genetičko savjetovanje i poduzimaju se invazivne metode prenatalne dijagnostike. Kombinacija testova prvog i drugog tromjesečja (kombinirani probir u 1. tromjesečju + trostruki/četverostruki probir u 2. tromjesečju) čini integrirani ili sekvencijski probir. Kod integriranog probira se rezultat priopćava tek nakon integracije rezultata u 2. tromjesečju. Kod sekvencijskog probira se rezultat testa priopćava trudnici nakon svakog učinjenog testa. Važnost integriranih testova ogleda se u smanjenju učestalosti lažno pozitivnih testova i broja nepotrebno provedenih invazivnih zahvata, pri točnosti testova od oko 95%.

Nifty test

Područje prenatalnog testiranja u potpunosti se promijenilo dolaskom neinvazivnih prenatalnih testova koji se temelje na analizi DNK, a koji su omogućili iznimno precizan način za otkrivanje fetalnih aneuploidija. Test nifty može otkriti najčešće trisomije kromosoma, spol fetusa, aneuploidije spolnih kromosoma i kromosomske delecije, a u usporedbi sa standardnim prenatalnim testovima probira ima značajno veću točnost.

Ovaj neinvazivni test je siguran i jednostavan test prenatalnog probira za Downov sindrom i druge trisomije. Za analizu je potreban uzorak male količine majčine krvi (10ml). Izvan stanična DNK iz majčine krvi zatim se analizira kako bi se otkrilo postoje li kod fetusa kromosomski poremećaji. U slučaju da je prisutan kromosomski poremećaj, bit će otkriven mali višak ili manjak tog kromosoma.

Nakon savjetovanja sa svojim liječnikom, biti će potrebno ispuniti Nifty obrazac odobrenja prije nego što se postupak ispitivanja može započeti. Uzorak krvi će biti obrađen u laboratoriju. Rezultati će stići kod odabranog liječnika nakon 10-14 dana. Osjetljivost i specifičnost testa su preko 90 posto. To znači da test može uspješno identificirati preko 99 posto, što znači da je 99 posto sigurno da fetus ne nosi trisomiju (nizak rizik rezultata) ili 99 posto da je fetus s trisomijom (visok rizik rezultata).

Nifty test se preporuča između 10 i 24 tjedna trudnoće. Koncentracija fetalne DNA u majčinoj perifernoj krvi izravno određuje je li uzorak prikladan za testiranje. Koncentracija fetalne DNA će se povećati proporcionalno rastu fetusa.

U prvom stupnju test je namijenjen trudnicama starijim od 35 godina, trudnicama koje imaju povećan rizika za prisutnost kromosomskih defekata, trudnice koje imaju djecu s kromosomskim nedostacima, i trudnice koje imaju u obitelji pozitivan slučaj kromosomskih oboljenja.

Indikacije za Nifty testiranje su:

1. Trudnica starija od 35 godina
2. UZV nalaz koji ukazuje na povećan rizik
3. Pozitivan nalaz kod neinvazivnih testova probira
4. Umjetna oplodnja ili prijašnji habitualni pobačaji
5. Postojanje kontraindikacija za invazivne metode (placenta praevia, rizik od spontanog pobačaja, HBV infekcija)
6. Prijašnje trudnoće sa trisomijama

Ultrazvučna dijagnostika

Ultrazvuk je dijagnostička metoda temeljena na odašiljanju, registriranju, analizi i prikazu vibroakustičnih valova frekvencije preko 20 000 Hz koji se reflektiraju o unutarnje organe i njihove površine. Uvedena je u svijet ginekologije i porodništva 60-tih godina prošlog stoljeća.

Današnje generacije ultrazvuka tehnički objedinjuju nekoliko načina pregleda. Pregledi u trudnoći mogu se obavljati kroz rođnicu transvaginalnom sondom i transabdominalnom sondom. Bolji uređaji pružaju i mogućnost primjene tehnike obojenog doplera kojim se prvenstveno pregledavaju krvne žile i protok krvi. Posljednja preporuka europske udruge za perinatalnu medicinu podrazumijeva najmanje tri ultrazvuka u trudnoći. Prvi pregled krajem između 10. i 14. tjedna, drugi pregled u razdoblju između 18. i 22. tjedna i treći između 30. i 34. tjedna. (6).

Vizualizacija rane trudnoće omogućena je uvođenjem transvaginalnog ultrazvuka. Potvrda otkucaja djetetovog srca i mjerenje udaljenosti od tjemena do trtice (CRL) potvrda je uredne trudnoće. Kožni nabor na vratu fetusa u 12. tjednu trudnoće >3mm parametar je za postavljanje sumnje na kromosomske abnormalnosti. Mjerenje ovog nabora dio je rutinskog ultrazvučnog pregleda krajem prvog tromjesečja trudnoće.

Glavni zadatak tijekom drugog ultrazvučnog pregleda je detaljna analiza anatomske građe fetusa, odnosno isključenje mogućnosti postojanja prirodnih malformacija. Uz to se svakako ponovno radi i fetalna biometrija, dakle mjerenje točno određenih dijelova tijela. Mjeri se promjer glavice, opseg trbuha i duljina bedrene kosti, na temelju čega se procjenjuje trajanje trudnoće i normalan rast djeteta. Utvrđivanje normalnosti ploda (anomaly scan) je pregled koji podrazumijeva detaljnu evaluaciju ploda i maternice. Pregled se obavlja transabdominalnom sondom oko 20 tjedna trudnoće a promatra se:

- oblik i struktura glavice ploda, lice ploda
- kralježnica u svom uzdužnom i poprečnom presjeku
- trbušni zid
- srce ploda
- želudac
- bubrezi, mokraćni mjehur
- ruke, noge
- sijelo posteljice, količina plodove vode i krvne žile pupkovine

Ova pretraga zahtijeva suvremenu dijagnostičku opremu i iskustvo ispitivača i pruža detaljnu procjenu rasta i razvoja ploda (6).

Kod trećeg ultrazvučnog pregleda već se sa sigurnošću može potvrditi dob trudnoće i isključiti postojanje mogućih malformacija i kromosomskih bolesti. U ovom razdoblju provjerava se da li postoje moguća odstupanja u rastu fetusa zbog činjenice da prema kraju trudnoće funkcija posteljice postupno slabi. Ako se otkriju, ovakvi poremećaji iziskuju bolnički nadzor, učestalije kontrolne preglede.

Kod ovakvih slučajeva koristi se **color i power dopler**, što znači da se mjeri protok krvi i indeksa otpora u krvnim žilama pupkovine i središnjoj krvnoj žili mozga ploda što je pokazatelj biofizičkog stanja ploda i eventualne ugroženosti. Doplerski efekt jedina je neinvazivna ultrazvučna metoda mjerenja protoka krvi i rutinski se koristi u drugom tromjesečju trudnoće.

Kardiotokografija-CTG

Kardiotokografija (CTG) je metoda intenzivnog nadzora fetusa tijekom trudnoće i poroda. Kardiotokograf je aparat s dva monitora (mjere se otkucaji srca djeteta i jačina truda), a na aparat su priključene dvije sonde.

Metoda istovremeno očituje stezanje maternice i otkucaje srca ploda. Stezanja maternice (kontraksije) i otkucaji srca ploda bilježe se pomoću posebnih sondi koje se postavljaju na prednji trbušni zid (kožu na truhu). U uređaju se različiti impulsi pretvaraju u signale, prikazuju na monitoru i bilježe na posebnom pokretnom papiru.

Na osnovu izgleda linija (krivulja), određuje se stanje ploda, kao i njegova eventualna ugroženost tijekom trudnoće ili porođaju. U CTG-u razlikujemo vanjsku ili abdominalnu kardiotokografiju i unutarnju ili intrauterinu kardiotokografiju. Vanjska ili neizravna metoda izvodi se postavljanjem ili učvršćivanjem tuko sonde na fundus uteri. Za vrijeme truda uterus se kontrahira i pomiče prema naprijed. Uterus pritišće na sondu, taj se mehanički pritisak u sondi pretvara u električni potencijal koji se preko aparata prenosi na pisač i bilježi na papir na kojem dobijemo nalaz. Osim truda aparat bilježi i srčanu aktivnost ploda. Unutarnja ili izravna metoda izvodi se tako da se na vodeću čest postavi elektroda koja bilježi otkucaje srca djeteta. Unutarnja metoda je preciznija, ali je njezin karakter invazivan.

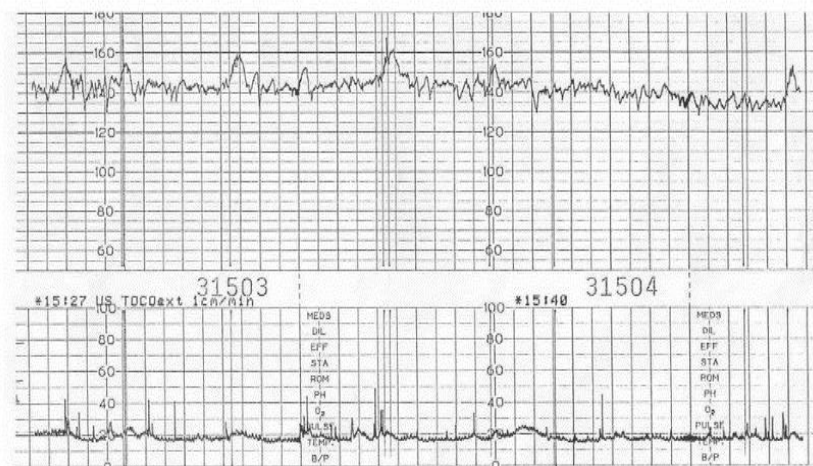
CTG-om se radi procjena postojanja bilo kakve patnje ploda pri kraju trudnoće i pri samom porođaju. Istovremeno praćenje kontrakcija maternice i srčane frekvencije fetusa pruža značajne podatke o stanju ploda u maternici. Primjena ove metode je značajno smanjila komplikacije u porodništvu, ali još uvijek postoji veliki broj lažno pozitivnih nalaza.

Zato stručnjaci preporučuju provjeru nalaza ostalim nalazima i ultrazvučnim pregledom. Tijekom trudnoće, kontrakcije utječu na stanje krvotoka u maternici i posteljici, kao i na opskrbu fetusa kisikom. Kada su cirkulacija krvi i funkcije posteljice uredni, stanje ploda se smatra dobrim i pretpostavke su da porođajne kontrakcije vjerojatno neće ugroziti fetus. Ako cirkulacija krvi i funkcije posteljice nisu pravilni i uredni, može doći do komplikacija i ugrožavanja samog fetusa.

CTG se može primjenjivati od 28. tjedna trudnoće ako za to postoje indikacije a primjena je najčešća poslije 35. tjedna. Osobito je važno praćenje rizičnih trudnoća, kada trudnice imaju povišen krvni tlak, imaju dijagnozu dijabetesa ili ako su Rh-negativne.

U očitavanju kardiotokografskog nalaza uzimamo u obzir temeljnu frekvenciju, varijabilnost temeljne frekvencije (oscilacije) i promjene temeljne srčane frekvencije s obzirom na fetalne pokrete i trudove (7).

A Normal Antenatal CTG



Slika 1. Normalna srčana frekvencija

Izvor: <https://slideplayer.com/>

Amnioskopija

Amnioskopija je pregled pomoću kojeg se promatra izgled plodne vode kako bi se procijenila zrelost fetusa i njegova potencijalna ugroženost. Pregled se sastoji od uvođenja metalnog tubusa kroz rođnicu, sve do plodovih ovoja. Amnioskopski tubus na svom vanjskom dijelu je nešto širi, gdje ima priključak za izvor hladnog svjetla, koje omogućuje promatranje donjeg pola plodovih ovoja i kroz njih plodovu vodu.

Na osnovi izgleda i količine plodove vode procjenjujemo stanje ploda. Sama metoda je bezbolna i kratkotrajna.

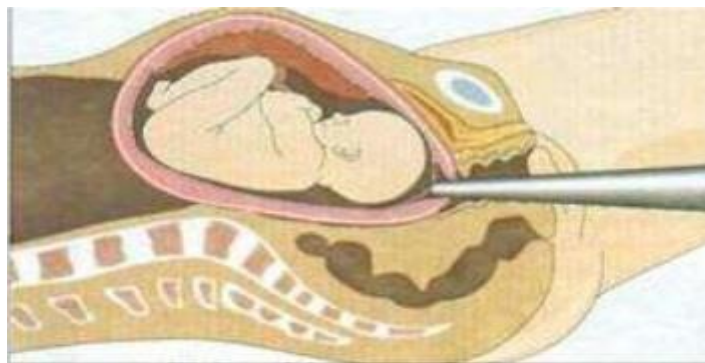
Cilj izvođenja amnioskopije:

1. procjena fetalne zrelosti i gestacijske dobi:

- do 24. tjedna plodova voda je žućkaste boje
- od 24. do 37. tjedna je prozirna s krpicama verniksa
- u 38. tjednu postaje mliječna
- mliječna do termina što je znak zrelosti ploda
- nakon termina postaje bistra, ali bez krpica verniksa

2. Procjena fetalne ugroženosti:

- mekonijska plodna voda je patološki nalaz, znak fetalne ugroženosti (8).



Slika 2. Amnioskopija

Izvor: <https://www.krenizdravo.rtl.hr>

3.2.2. Invazivna antenatalna dijagnostika

Amniocenteza

Amniocenteza je invazivna dijagnostičko-terapeutska metoda prenatalne dijagnostike. U tijeku postupka izvlači se amniomska tekućina upotrebom igle transvaginalnim ili abdominalnim pristupom (9).

Metoda se smatra sigurnom i preciznom zahvaljujući istovremenoj upotrebi ultrazvuka tako da je igla pod stalnim nadzorom.

Amniocenteza omogućuje određivanje broja i izgleda kromosoma, spola djeteta, te za specijalnu dijagnostiku, posebno za određivanje zrelosti djeteta ili količine bilirubina u plodnoj vodi. Za pretrage fetalnih stanica potrebno je od 15-20 ml plodne vode, a kultivacija fetalnih stanica i kariotipizacija traje oko tri tjedna.

Cilj amniocenteze jest dobiti uzorak plodove vode radi provođenja adekvatnih analiza. Naime, plodova voda vrlo je povoljna za analizu fetalnog stanja jer se u njenom sastavu nalazi velik broj različitih fetalnih izlučevina i stanica kao što su fetalni urin, različiti sekreti, odljuštene fetalne stanice kože i donjeg dijela urinarnog trakta. kao i odljuštene stanice amniona.

Odluka o amniocentezi donosi se kada se želi genski analizirati fetus, odnosno dijagnosticirati različiti kromosomski poremećaji koje još nazivamo i kromosopatije. Ovdje se prvenstveno misli na Downov sindrom (trisomija 21. kromosoma), ali i na ostale rijetke poremećaje kao što su Turnerov, Edwardsov, Patau ili Klinefelterov sindrom.

Rijetko se amniocenteza koristi u dijagnostici anemija i infekcija, za određivanje krvne grupe, analize trombocita i dijagnostiku defekata u zatvaranju neuralne cijevi, kao i za provjeru fetalne plućne zrelosti pred kraj trudnoće. Sama amniocenteza u rijetkim slučajevima može predstavljati i metodu liječenja, primjerice kod odstranjenja pretjerane količine plodove vode, odnosno polihidramnija.

Amniocenteza se dijeli na:

1. **vrlo ranu amniocentezu:** izvodi se između navršenog 11. do 15. tjedna trudnoće, radi se o trudnoćama kad je potrebno rano utvrđivanje prenatalne dijagnoze (5).
2. **ranu amniocentezu:** izvodi se najčešće između 16. i 18. tjedna trudnoće za određivanje kariograma, analizu DNK i analizu sekrecije enzima. Nedostaci su rane amniocenteze razmjerno velik rizik spontanog pobačaja (1-2%) te dugačak vremenski razmak od pretrage do konačnog nalaza karotipizacije (3 tjedna) (5).
3. **kasnu amniocentezu:** izvodi se u visokom stupnju trudnoće, kad se očekuje prijevremeni porod radi provjere zrelosti fetalnih pluća ili za određivanje koncentracije bilirubina u težim oblicima Rh-imunizacije (5).

Prije samog zahvata potrebno je odlučiti što napraviti u slučaju pozitivnog nalaza. To je zapravo najveći problem s kojim se parovi susreću.

U principu postoje dvije mogućnosti, ili nastaviti trudnoću i roditi dijete s kromosopatijom ili prekinuti trudnoću u za to predviđenom roku. Za prekid trudnoće mora se za to dobiti dozvola etičkog povjerenstva institucije zadužene za njeno provođenje. Prekid nikako ne treba raditi nakon navršenih 22 tjedana trudnoće. To je ujedno i razlog zbog čega amniocentezu treba svakako napraviti do 18. tjedna, s obzirom da će do nalaza proći još više od 3 tjedna od trenutka punkcije. U slučaju da par zbog svojih osobnih uvjerenja ne planira prekidati trudnoću, i kad se radi o pozitivnom nalazu, tada se savjetuje da se amniocenteza zbog potencijalnih komplikacija niti ne provodi.

Prije zahvata potrebna je psihička priprema roditelja. Potrebno ih je upoznat s rizicima zahvata, s načinom izvođenja zahvata, planiranom postupku ovisno o dobivenom rezultatu, te ih educirati o vremenu potrebnom za dobivanje nalaza (4).

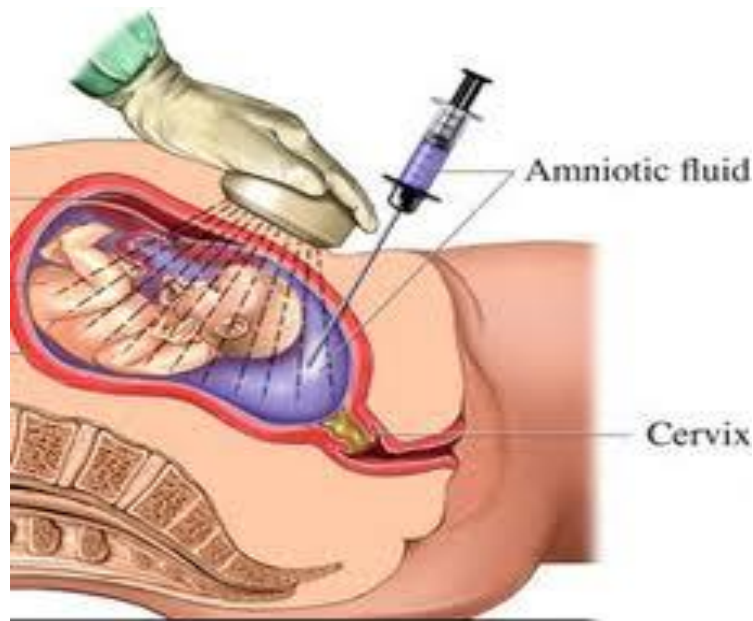
Postupak se izvodi uz upotrebu ultrazvučnog aparata. Pogleda se je li plod živ, kao i broj plodova. Biometrijom se određuje gestacijska dob. Prema lokaciji posteljice, smještaju ploda i veličini džepa plodove vode izabire se mjesto punkcije, kako bi se izbjegla nepreciznost zahvata i neželjeno ozljeđivanje fetusa (2).

Prije zahvata pacijentici se mora isprazniti mokraćni mjehur. Pacijentica se smjesti u ležeći položaj na leđima s razmaknutim nogama. Drugi korak u zahvatu predstavlja dezinfekcija prednje trbušne stijenke, s posebnim naglaskom na planirano mjesto punkcije. Potrebno je dezinficirati široko polje trbušne stijenke, jer se planirano mjesto uslijed fetalnih pokreta vrlo često može i promijeniti. Sama amniocenteza se ne radi pod lokalnom anestezijom jer je zahvat gotovo potpuno bezbolan, a trudnice ga najčešće uspoređuju s vađenjem krvi.

Punkcija se izvodi standardnom, tzv. spinalnom iglom duljine između 8 i 9 centimetara. Pod kontrolom ultrazvuka iglom se u ulazi u slobodni džep plodove vode i aspirira količina od 20 mililitara.

Odmah nakon zahvata ultrazvukom se provjeri stanje fetusa, a šprica s plodovom vodom upakira se na propisani način za transport u citogenetski laboratorij.

Nakon zahvata amniocenteze preporučuje se mirovanje sljedeća 24 sata i (ako je trudnica zaposlena) bolovanje u trajanju od sedam dana.



Slika 3. Amniocenteza

Izvor: <http://trudnicebebe.blogspot.com/p/amniocenteza.html>

Zadatak primalje kod postupka amniocenteze je prevencija infekcije, što znači da se postupak obavlja u strogo aseptičkim uvjetima, a u prevenciji senzibilizacije je da sve Rh- negativne trudnice nakon amniocenteze trebaju dobiti anti D serumom.

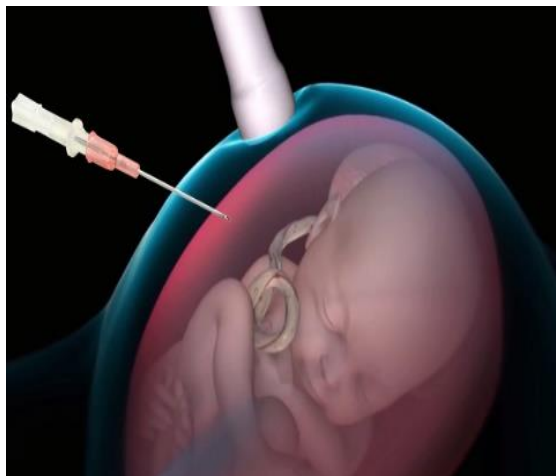Biopsija korionskih resica

Postupak je uzimanja korionskog tkiva kojim je posteljica pričvršćena za zid maternice. Korion je bitan jer iz njegovih stanica nastaje posteljica i premda te stanice nisu dio ploda u pravilu su genetički identične s plodom. Na početku trudnoće, kada se korionsko tkivo počne razvijati, ono je ravnomjerno ispunjeno resicama. To su izrasline u obliku prsta na površini korionskog tkiva. One uranjaju u sluznicu uterusa majke i tako tvore dječji dio placente preko kojeg se vrši razmjena tvari s majkom.

Iz tih resica liječnik može prilikom biopsije korionskih resica uzeti tkivo i tako u sasvim ranom stadiju trudnoće ispitati genetsku strukturu djeteta.

Biopsija korionskih resica je prenatalna pretraga pomoću koje se u najranijem stadiju mogu ispitati kromosomi djeteta. Uzima se iza 11. tjedna gestacije jer u ranijem stadiju može izazvati abnormalnosti fetalnih udova. Liječnik u trbušnu stjenku majke uvodi šuplju iglu i njome uzima nekoliko milimetara korionskog tkiva. Najbolje mjesto

za biopsiju prethodno se nađe ultrazvukom, a i zahvat se kontrolira ultrazvukom (5). Pomoću dobivenih resica u laboratoriju se ispituje kromosomski sastav djeteta. Osim toga pomoću DNA analize može se ciljano tražiti neko nasljedno oboljenje mišića ili metabolizma za koje je u okviru genetskog savjetovanja ustanovljen rizik. Ova pretraga se upotrebljava rijetko i zato se izvodi samo u specijaliziranim centrima.



Slika 4. Biopsija korionskih resica

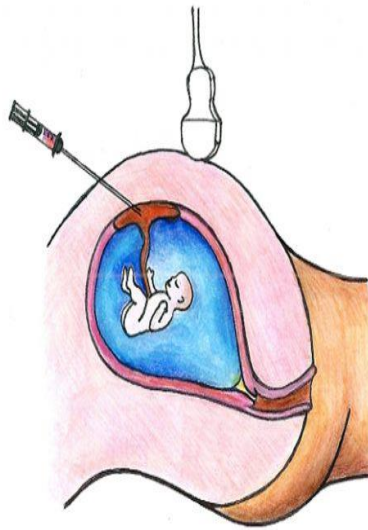
Izvor: <http://www.nifty-test.ba/invazivna-prenatalna-dijagnostika-kromosomopatija/>

Kordocenteza

Kordocenteza predstavlja uzimanje uzorka fetalne krvi perkutanom punkcijom pupčanika. Izvodi se pod kontrolom ultrazvuka nakon 18. tjedna gestacije. Fetalna krv se aspirira u količini od 1-3 ml, zavisno od starosti trudnoće i od analiza koje se planiraju.

Kordocenteza se radi u prvoj polovini trudnoće zbog rane dijagnoze nasljednih i intrauterino stečenih poremećaja, a u posljednjem tromjesečju se krv uzima uglavnom radi procjene fetalnog stanja u određenim patološkim trudnoćama.

Najčešće indikacije su određivanje brzog kariotipa, hemoglobinopatije, koagulopatije, metaboličkih poremećaja, imunološkog defekta, virusne infekcije, toksoplazma, procjene intrauterine asfiksije kod visokorizičnih trudnoća. Komplikacije kod kordocenteze su izuzetno rijetke, najčešće se javlja refleksna fetalna bradikardija (10).



Slika 5. Kordocenteza

Izvor: <http://devetmeseci.net/kordocenteza>

3.3. Rad primalje u trudničkoj ambulanti

Primalja je osoba koja svojim znanjem, stručnošću, spretnošću i dobronamjernošću pomaže ženama u trudnoći, porodu i babinjama. Od samog početka razvoja profesionalnog primaljstva nalazimo podatke o primaljama koje su provodile skrb majke i djeteta i svojim radom pridonijele smanjenju smrtnosti žena i djece, osobito u perinatalnom razdoblju. Primalja kontaktira sa pacijenticama u ginekološkoj ambulanti prije, kroz cijelu trudnoću i na trudničkim tečajevima. Već tijekom trudnoće uspostavlja prijateljski i partnerski odnos s trudnicom. Komunikacija i razumijevanje te podrška i savjetovanje neizostavni su dio tog odnosa. Tijekom trudnoće primalja će razgovarati s trudnicom i savjetovati je.

Primalja mora imati znanje o značenju materinstva, mjerama zaštite trudnice, o njihovim socijalnim i tjelesnim potrebama. Ona sudjeluje pri pregledu i u mnogobrojnim dijagnostičkim metodama.

Samostalno priprema pacijentice za preglede, porod i različite pretrage, vodi normalan porod uz liječnikovu kontrolu. Unatoč obilju profesionalnih zaduženja, primalja ne smije zaboraviti na tople riječi i osmijeh. Od nje se očekuje da pruži sigurnost pacijenticama u trudnoći, uspostavi povjerenje i ohrabruje (1).

Trudnica se najčešće javlja na prvi pregled zbog prvog izostanka menstruacije.

Tijekom prvog pregleda potrebno je:

- uzeti preciznu anamnezu (osobnu, obiteljsku, reproduktivnu)
- izračunati trajanje trudnoće i odrediti termin porođaja
- obaviti ginekološki pregled u spekulima i bimanualnu palpaciju
- uzeti PAPA test kod trudnica koje nemaju nalaz u posljednjih godinu dana
- izmjeriti krvni tlak, tjelesnu visinu i težinu
- provjeriti postojanje proteina u mokraći
- odrediti kompletnu krvnu sliku, krvnu grupu i Rh faktor
- kod trudnica s Rh-negativnom krvnom grupom naprave se testovi senzibilizacije na početku trudnoće, u 6. i 8. mjesecu
- planirati genetičko savjetovanje ako za to postoji indikacija (trudnica starija od 35godina ili opterećena obiteljska anamneza).

Postupci primalje kod ginekoloških pregleda su mnogobrojni. Prvo je potrebno pripremiti ginekološku ambulantu, te pripremiti instrumente, materijal i pribor. Pripremiti pacijenticu psihički i fizički za pregled koji slijede. Informiranje pacijentice treba biti dominantno u procesu pripreme. Najefikasnije su informacije koje sadrže informacije o tome što će pacijentica doživjeti tijekom postupka i detalje o kronološkom tijeku postupka.

Pregled počinje inspekcijom vanjskog spolovila, pri čemu se uočavaju patološke promjene, kao crvenilo, iscjedak, izrasline. Nakon inspekcije slijedi pregled u spekulima, čime ona postaje dostupna inspekciji. Opisuje se iscjedak u rodnici, promjene na vaginalnoj stjenki i vratu maternice. Uredan iscjedak u trudnice je oskudan i bjelkaste boje. Stupanj čistoće vaginalnog razmaza određujemo analizom brisa rodnice pod mikroskopom.

Nakon određivanja stupnja čistoće svakoj se trudnici treba uzeti citološki razmaz po Papanicolaouu. Papa-test je jednostavna i neinvazivna pretraga kojom se uzima bris rodnice, vrata maternice i kanala vrata maternice, a u prvom redu služi za rano otkrivanje karcinoma vrata maternice i promjena koje mu prethode. Slijedeći korak je opisivanje stjenke rodnice i vrata maternice. Sluznica rodnice je blijedo ružičasta, a vrat maternice iste boje, epitelizirano, u žena koje nisu rodile konična, a u onih koje su rodile cilindrična oblika. Nakon pregleda u spekulima slijedi bimanualna palpacija vrata maternice i povećanog trupa maternice. Veličina i oblik trupa maternice ovise o trajanju trudnoće (9).

Pri pregledima u ranoj trudnoći, a i tijekom svih ostalih pregleda u kasnoj trudnoći primalja treba trudnicu uputiti kako promicati i očuvati svoje zdravlje i zdravlje djeteta tijekom trudnoće.

4. ZAKLJUČAK

Antenatalna skrb je skup mjera i postupaka koje se provode u trudnoći s ciljem osiguravanja optimalnih uvjeta za rast i razvoj ploda, porođaja zdravog djeteta i očuvanja zdravlja trudnice. U antenatalnoj zaštiti najveće značenje pripada pružanju stručne pomoći primalje, dobroj komunikaciji s pacijenticom i uzajamnom povjerenju.

Antenatalna dijagnostika može pomoći smirivanju roditelja koji su zabrinuti za zdravlje svog djeteta jer se ta zabrinutost može odraziti na sami tijek trudnoće. Utvrđivanjem nekog genskog oštećenja i priopćavanju situacije roditeljima, dajemo im vremena da prihvate to stanje, te da se pripreme za novonastalu situaciju. U današnjem društvu ne postoji jedinstvena vizija „moralnog življenja“ koja bi bila u stanju ujediniti različite poglede na ovu problematiku.

Iz svega navedenog se vidi da danas na raspolaganju stoji veliki broj različitih metoda antenatalnog probira ali da nijedna od tih metoda nije potpuno pouzdana, te ima velik broj lažno pozitivnih i lažno negativnih rezultata.

Zaključujem da dobro organiziranom antenatalnom zaštitom, suvremenim vođenjem poroda, dobrom post partalnom skrbi mogu postići odlični rezultati jer zajednički cilj liječnicima i primaljama je isti, rođenje zdravog djeteta uz očuvano zdravlje trudnice.

5. SAŽETAK

Antenatalna dijagnostika je utvrđivanje zdravstvenog stanja nerođenog djeteta. Za cilj ima utvrditi abnormalnosti u trudnoći, planirati liječenje u slučaju abnormalnosti, razriješiti genetičke sumnje kod trudnoća u obitelji gdje postoji anamneza određene genetičke bolesti i potvrditi da je riječ o zdravom fetusu.

Uključuje redovite liječničke preglede (bar jedanput mjesečno), pregled ultrazvukom (bar tri tijekom trudnoće), redovito mjerenje tjelesne mase, krvnog tlaka, bjelančevina u mokraći, planiranje prehrane trudnice i zdravstveno prosvjećivanje (6). Otkriva, proučava, sprječava i otklanja uzroke koji mogu ugroziti zdravlje i život majke i djeteta. Rana dijagnoza trudnoće se temelji na anamnezi, kliničkom pregledu, laboratorijskim pretragama i ultrazvučnom pregledu. Pregledi i nadzori napredovanja trudnoće obavljaju se do 28. tjedna u razmacima od mjesec dana, do 37. tjedna u razmacima od tri tjedna, a zatim jednom tjedno. Prvi ultrazvučni pregled u zdravih trudnoća treba učiniti do 12. tjedna trudnoće, drugi UZV pregled od 18. do 22. tjedna trudnoće, a treći od 32. do 34. tjedna trudnoće.

6. SUMMARY

Antenatal diagnosis is concerned with determining the health condition of the unborn child. Main objectives of the prenatal diagnosis are: to establish whether there are abnormalities during pregnancy ; plan the treatment in case of abnormalities; resolve any doubts in cases of families where there is a history of certain genetic diseases and confirm that the fetus in question is a healthy one.

Includes regular medical check-ups (at least once a month), ultrasound (at least three during pregnancy), regular measurement of body weight, blood pressure, protein in the urine, planning nutrition and health education of pregnant women (6). Detects, study, prevent and eliminate the causes that could endanger the health and lives of mothers and children. Early diagnosis of pregnancy is based on history, clinical examination, laboratory tests and ultrasound. Views and controls the progression of pregnancy are performed until 28 weeks at intervals of once a month, to 37 weeks in intervals of every three weeks, then once a week. The first ultrasound in normal pregnancy needs to be done to the 12th week of pregnancy, a second ultrasound examination of 18 to 22 weeks of pregnancy, and the third 32 to 34 weeks of pregnancy.

7. LITERATURA

1. Pecigoš-Kljuković, K. Zdravstvena njega trudnice, roditelje i babinjače; 2-7
2. Stanojević, M. Priručnik za predavače na trudničkim tečajevima, Ministarstvo zdravlja i socijalne skrbi Republike Hrvatske; 13-16
3. Kuvačić I., Kurijak A., Đelmiš J., Porodništvo; 113-114,139-141
4. Steven G. Gabbe, Jennifer R. Niebyl, Joe L. Simpson Obstetrics Normal and problem pregnancies
5. Barić I., Stavljenić Rukavina A. Prenatalna dijagnostika kromosomopatija Medicinska naklada, Zagreb, 2005.
6. Posavec M., Zdravlje prije rođenja
7. Kuvačić I., Banović V. Nadzor nad djetetom u porođaju U: Kuvačić I, Kurjak A, Đelmiš J, i sur. Porodništvo, Medicinska naklada, Zagreb 2009; 194-200
8. Podobnik M., Duić Ž., Ciglar S. Gebauer, Beata Biopsija posteljice: najsigurnija metoda prenatalne dijagnostike, Hrvatski liječnički zbor - Hrvatsko društvo za ginekologiju i opstetriciju, 2007. 132-132
9. Habek, Ginekologija i porodništvo; Anamneza i pregled u porodništvu, Ante Dražančić i Jozo Blajić; 24 -27
10. Boulot P, Lefort G, Bachelard B et al. Cordocentesis versus amniocentesis for rapid fetal karyotyping in cases of late referral of women 1992;20:159-61.

Mrežni izvori:

11. <http://www.niftytest.si/nifty-test/>

8. ŽIVOTOPIS:

OSOBNI PODACI:

Ime i prezime: Marija Denić rođ. Kapitanović
Datum i mjesto rođenja: 13.02.1988. Split
Adresa: Gašpina mlinica 42 Klis
Mobitel: 095/566-1614
E-mail: marakapitanovic1302@gmail.com

OBRAZOVANJE:

2006. Završila Srednju zdravstvenu školu u Splitu, smjer Primaljstvo
2006. Položila državni ispit pri Ministarstvu zdravstva u Zagrebu
2016. Upisala prvu godinu preddiplomskog studija, smjer Primaljstvo

RADNO ISKUSTVO:

Od 2013. u radnom odnosu u KBC Split, Klinika za ženske bolesti i porode

VJEŠTINE:

Rad na računalu, aktivno korištenje raznih računalnih programa
Strani jezici: Engleski: aktivno u govoru i pismu