

# Poremećaji unutar vertebralnog dinamičkog segmenta

---

**Rapić, Barbara**

**Undergraduate thesis / Završni rad**

**2018**

*Degree Grantor / Ustanova koja je dodijelila akademski / stručni stupanj:* **University of Split / Sveučilište u Splitu**

*Permanent link / Trajna poveznica:* <https://um.nsk.hr/um:nbn:hr:176:959858>

*Rights / Prava:* [In copyright](#)/[Zaštićeno autorskim pravom.](#)

*Download date / Datum preuzimanja:* **2024-12-28**



Sveučilišni odjel zdravstvenih studija  
SVEUČILIŠTE U SPLITU

*Repository / Repozitorij:*

[Repository of the University Department for Health Studies, University of Split](#)



UNIVERSITY OF SPLIT



DIGITALNI AKADEMSKI ARHIVI I REPOZITORIJ

SVEUČILIŠTE U SPLITU

Podružnica

SVEUČILIŠNI ODJEL ZDRAVSTVENIH STUDIJA

PREDDIPLOMSKI SVEUČILIŠNI STUDIJ

FIZIOTERAPIJA

**Barbara Rapić**

**POREMEĆAJI UNUTAR VERTEBRALNOG  
DINAMIČKOG SEGMENTA**

**Završni rad**

Split, 2018.

SVEUČILIŠTE U SPLITU

Podružnica

SVEUČILIŠNI ODJEL ZDRAVSTVENIH STUDIJA

PREDDIPLOMSKI SVEUČILIŠNI STUDIJ

FIZIOTERAPIJA

**Barbara Rapić**

**POREMEĆAJI UNUTAR VERTEBRALNOG  
DINAMIČKOG SEGMENTA/ DISORDERS OF  
VERTEBRAL DYNAMIC SEGMENT**

**Završni rad/ Bachelor's Thesis**

Mentor:

**dr.med. Sandra Kuzmičić**

Split, 2018.

# Sadržaj

1 UVOD .....	1
1.1 Anatomija .....	1
1.1.1 Kralježnica u cjelini .....	1
1.1.2 Kralješci.....	3
1.1.3 Trup .....	4
1.1.4 Luk .....	5
1.1.5 Nastavci .....	5
1.1.6 Vertebralni dinamički segment .....	7
1.2 Diskus hernija .....	9
1.2.1 Definicija diskus hernije.....	9
1.2.2 4 stupnja diskus hernije .....	10
1.2.3 Oštećenje diskusa i bol .....	11
1.2.4 Znakovi bolesti.....	13
1.2.5 Faktori rizika za nastanak diskus hernije .....	14
1.3 Trauma .....	15
1.4 Liječenje diskus hernije .....	17
1.4.1 Medikamentozna terapija .....	18
1.4.2 Fizikalna terapija.....	18
1.4.3 Kirurško liječenje .....	24
1.5 Prikaz slučaja .....	26
2 CILJ RADA.....	29
3 ZAKLJUČAK.....	30
4 LITERATURA .....	31
5 SAŽETAK.....	33
SUMMARY .....	34
6 ŽIVOTOPIS.....	35

# 1 UVOD

Prateći razvoj čovjeka, od samih početaka pa sve do danas, možemo uočiti dvije značajne problematike koje kao ishod imaju jednaku posljedicu – sve veće opterećenje na kralježnicu.

Prva je problematika uspravljanje čovjeka i prijelaz iz četveronožnog hoda u dvonožni (bipedalizam). Naravno, uspravljanjem je čovjek dobio značajne prednosti u odnosu na prije i se smatra da je upravo uspravljanje razlog ostalim promjenama koje nastaju na ljudskom tijelu (anatomski izgled kostura čovjeka). Uspravljanjem se čovjeku oslobađaju gornji udovi za doseganje i nošenje hrane, olakšava mu se trčanje te se šteti energija prilikom hodanja. Također se smanjuje zagrijavanje tijela smanjivanjem površine tijela koja je izložena suncu. Iako je mnogo prednosti koje nosi uspravan hod, neminovno je da kralježnica postaje više opterećena pa tako i sklonija ozljedama i poremećajima unutar samih kralježaka.

Dodamo li tomu i drugu problematiku, sedimentarni način života te sve manje gibanja suvremenog čovjeka, lako je shvatiti zašto se incidencija poremećaja unutar kralježnice iz godine u godinu sve više povećava.

Prva je problematika riješena anatomskom prilagodbom kralježnice te biomehaničkim odnosima, dok je sedimentarni način života razlog pojavi poremećaja i nestabilnosti kralježnice.

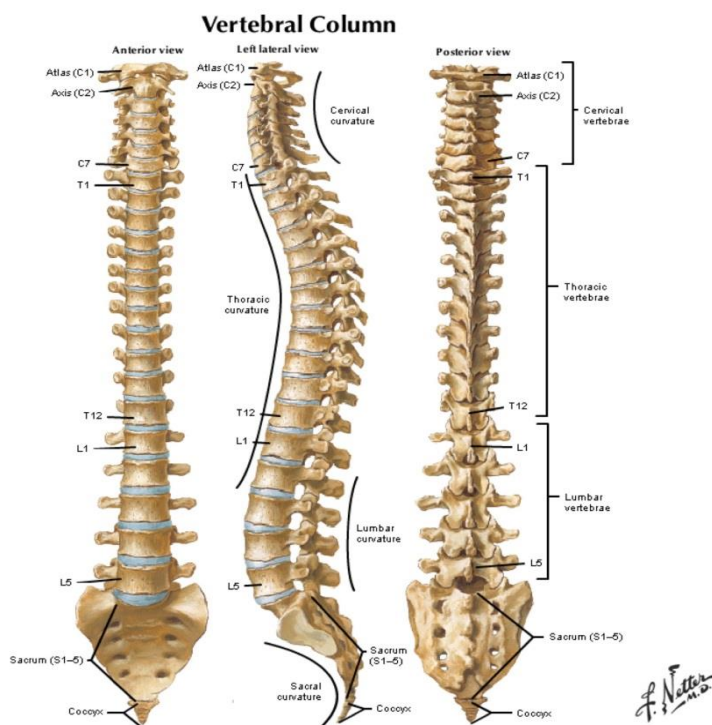
## 1.1 Anatomija

### 1.1.1 Kralježnica u cjelini

Kralježnica (columna vertebralis) zajedno s lubanjom, rebrima i prsnom kosti čini aksijalni skelet. Izgrađuje stražnji dio stijenke prsne i trbušne šupljine, te stražnju stijenku male zdjelice. Čini osovinu ljudskog tijela te kao takva ima više različitih funkcija. Kao prvo daje potporu tijelu odnosno ima presudnu ulogu u održavanju uspravnog stava tijela u odnosu na djelovanje gravitacijske sile te prima, ublažava i raspoređuje nagla tlačna i vlačna opterećenja uzrokovana stalnom kinetikom tijela. Drugo, omogućava mobilnost trupa te kao treće ima ulogu zaštite leđne moždine i pripadajućih živaca koji su smješteni u kralježničkom kanalu. (1)

Kod muškaraca je duga 72-75 cm dok je kod žena duljine 60-65 cm. Kralježnica odraslog čovjeka nije ravna već je u sagitalnoj liniji zakrivljena u obliku dvostrukog slova „S“. Također, u frontalnoj ravnini može imati blagu fiziološku skoliozu u torakalnom dijelu zbog nepotpune simetrije tijela i razvijenije lijeve ili desne strane. Taj oblik kralježnice uvjetovan je uspravnim stavom ljudskog tijela i omogućuje da glava zadrži položaj u prostoru. Zakrivljenost također ima zadaću da razdjeli težinu tijela na manje komponente te spriječi grube sudare kralježaka.(2) Izmjenjuju se zavoji s konkavitom prema naprijed s zavojima s konkavitom prema natrag. U vratnom i u slabinskom dijelu zavoji su konkavni prema natrag ( cervikalna i lumbalna lordoza), a u prsnom i u križnom dijelu zavoji su konkavni prema naprijed (torakalna i sakralna kifoza). (3)

Ovakav se izgled kralježnice dobiva postupno. U dojenčeta je kralježnica u cjelini lordotična i to nazivamo primarna krivina kralježnice. Rastom djeteta pojavljuju se sekundarne krivine kralježnice ( s prednjim konveksitetom). Dijete počinje dizati glavu nakon trećeg mjeseca života i postupno nastaje vratna lordoza, a nakon petog mjeseca života kada dijete počinje sjediti, ustajati se i hodati razvija se i lumbalna lordoza. (4)



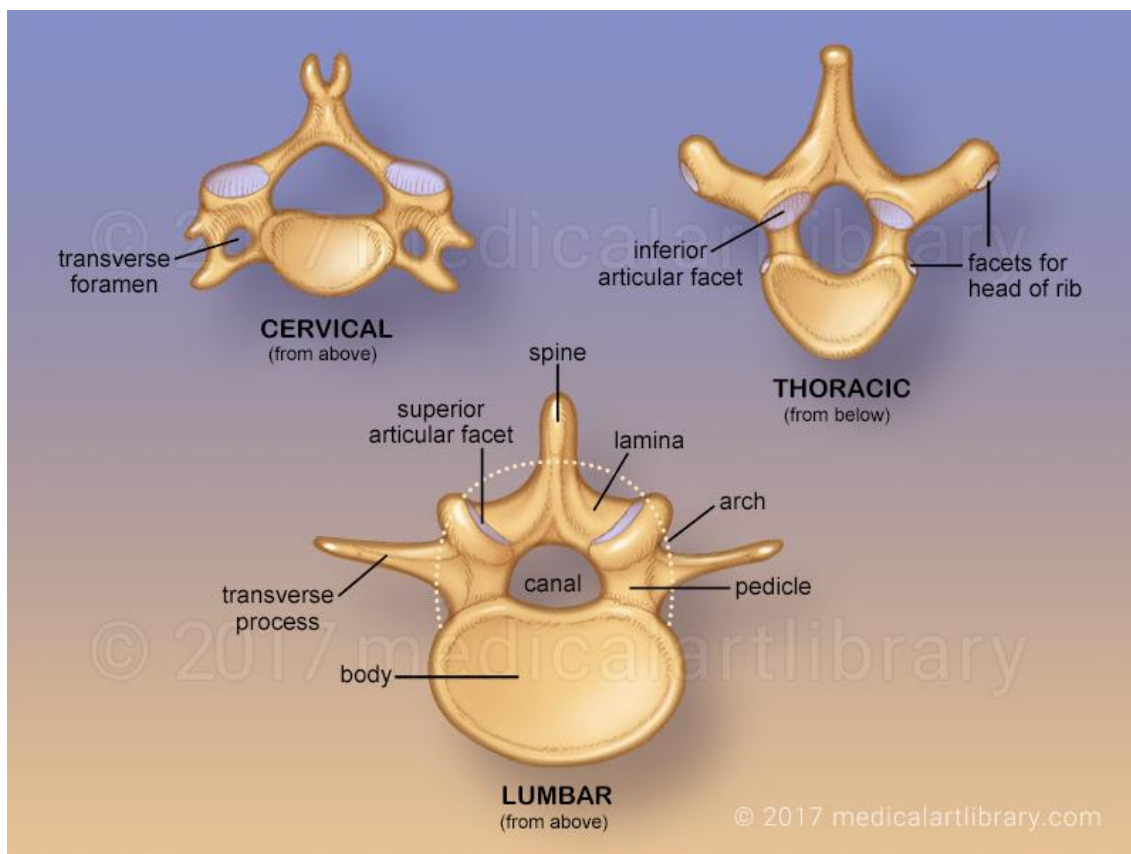
Slika 1.

Prikaz kralježnice u cjelini

## 1.1.2 Kralješci

Kralježnica je građena od 33 ili 34 kralješka koji su međusobno spojeni zglobovima ili su međusobno srasli. Prema topografskom području gdje se nalaze kralješci se dijele na cervikalne (7 kralježaka), torakalne (12 kralježaka), lumbalne (5 kralježaka), sakralne (5 kralježaka) te na kokcigealne (4-5 kralježaka). Prve tri skupine kralježaka nazivaju se pravim kralješcima jer su to samostalni segmenti, a zadnje dvije skupine nazivaju se lažnim kralješcima jer u srasli u cjelovite kosti (5 križnih kralježaka sraslo je u križnu kost, a 4-5 kokcigealnih u trtičnu kost).

S obzirom na mjesto gdje se nalaze te koliku količinu opterećenja prenose svaki kralježak ima specifičan izgled (slika 2). No, unatoč tomu svi kralješci imaju pojedina osnovna, zajednička obilježja. Tim obilježjima pripadaju trup, luk i nastavci kralježaka.(2)

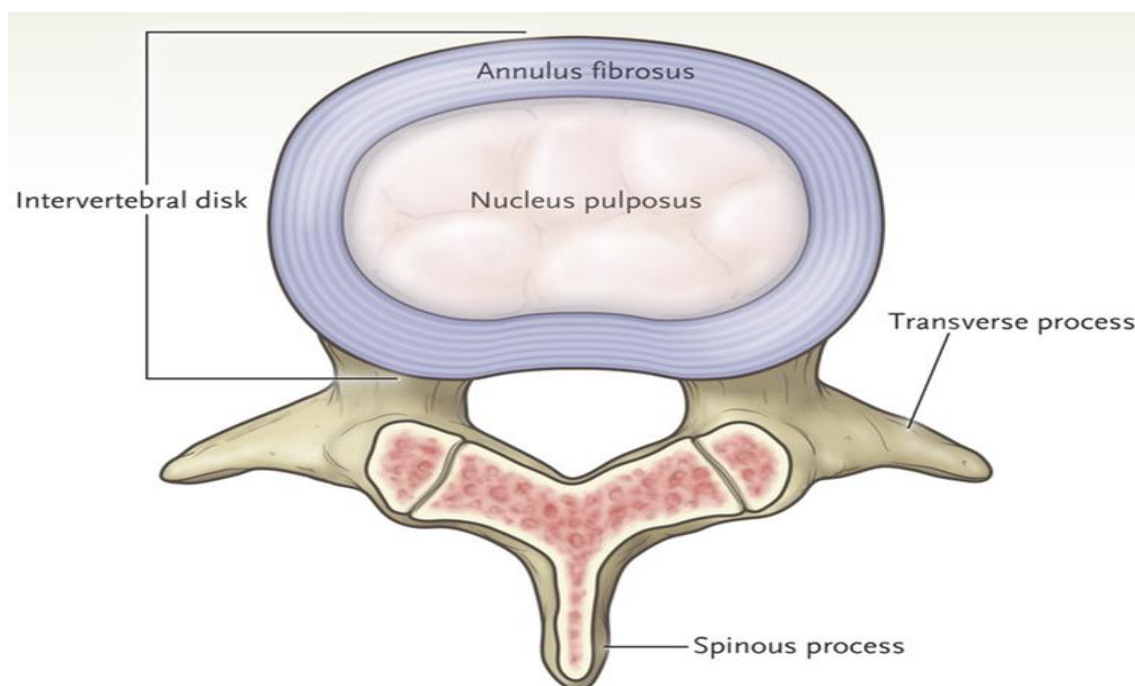


Slika 2.

Prikaz cervikalnog, torakalnog i lumbalnog kralješka

### 1.1.3 Trup

Trup kralješka je masivni središnji dio koji prenosi težinu tijela, a oblik se razlikuje prema mjestu gdje se kralježak nalazi. Na površini se nalazi tanki sloj kompaktne tvari dok je ostatak spongiozna koštana tvar. Trup čine gornja i donja ploha koje se nazivaju završnim ili terminalnim plohami. Terminalne plohe susjednih kralježaka su međusobno spojene vezivno hrskavičnim pločicama odnosno diskusima.



Slika 3.

Prikaz sastavnica intervertebralnog diska

Diskus se sastoji od fibroznog prstena (anulus fibrosus), i mekšeg, vezivnog dijela (nucleus pulposus). Fibrozni je prsten građen od čvrstih snopova vezivnog tkiva koji okružuju pulpoznu jezgru te sadrži snopove grubih kolagenskih vlakana gusto raspoređenih u kružnom i spiralnom obliku hvatajući se za trupove kralježaka. Fibrozni su snopovi brojniji i jači na prednjoj strani i lateralni stranama nego na stražnjem dijelu gdje su rjeđi i tanji. Vlakna koja izgrađuju nukleus pulpozus su kolagenska, a oko njih se nalazi proteinsko-mukopolisaharidni kompleks s još nešto hrskavičnih stanica i fibroblasta. Ovaj kompleks djeluje kao gel i veže vodu, što intervertebralnom diskusu



daje obilježje hidrauličkog sustava. S obzirom da je više od dvije trećine nukleusa pulposusa voda koja je inkompresibilna, on djeluje kao amortizer pritiska i omogućuje održavanje određene udaljenosti između trupova kralježaka. Nažalost, starenjem se smanjuje količina mukopolisaharida pa tako i količina vode što čini jezgru manje elastičnom, vulnerabilnijom te tako podliježe daljnjim promjenama. Samim time pulpozna jezgra slabije raspoređuje tlak kralježnice i slabije ublažuje naprezanje.(1)

#### **1.1.4 Luk**

Luk kralješka jest pločica sploštena od sprijeda prema straga i savijena konkavitom prema naprijed, a pripojena je na stražnoj površini trupa u blizini gornje terminalne plohe pomoću lijevog i desnog korijena luka. Konkavna strana luka, zajedno sa stražnjom površinom trupa kralješka, omeđuje okrugli foramen vertebrale. Tako poredani otvori u nizu uzdužne osi, tvore kralježnični kanal u kojemu se nalazi kralježnična moždina.

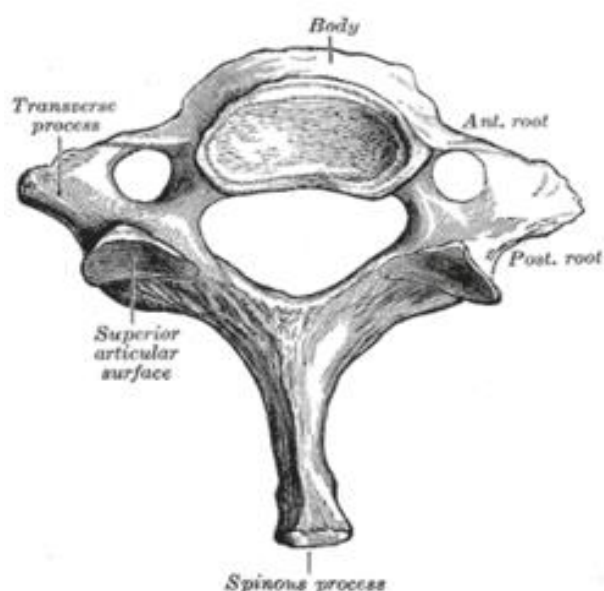
#### **1.1.5 Nastavci**

Nastavci kralježaka nalaze se na luku kralješka. Tri su parna nastavka (gornji i donji zglobni nastavci te poprečni nastavak) i jedan neparni nastavak (trnasti nastavak). Iza korjena luka sa svake strane započinje i proteže se po jedan zglobni nastavak usmjeren kranijalno te jedan zglobni nastavak usmjeren kaudalno. Ovim se zglobnim nastavcima međusobno uzgljobljuju dva susjedna kralješka. Upravo zbog toga ovi zglobni nastavci imaju zglobni plohu te značajke pravih zglobova (zglobnu hrskavicu, zglobnu čahuru te sinovijalnu membranu).

Specifično je da svaka skupina pravih kralježaka ima prepoznatljive elemente koji su isključivo obilježje te skupine. Vratni kralježak nosi manji pritisak težine tijela nego ostali kralješci pa je njegov trup manje masivan. Foramen vertebrale je trokutasta oblika, a trnasti nastavci koji su gotovo u vodoravnoj ravnini na vrhu su rascijepljeni poput lastavičjeg repa. Zbog relativno visokih intravertebralnih diskusa, velikog broja zglobova u odnosu na dužinu tog dijela kralježnice te horizontalno položenih zglobnih površina na poprečnim nastavcima, cervikalna je kralježnica najpokretljiviji dio kralježnice(3). U ovoj se skupini kralježaka posebno ističu prva dva kralješka, atlas i aksis.

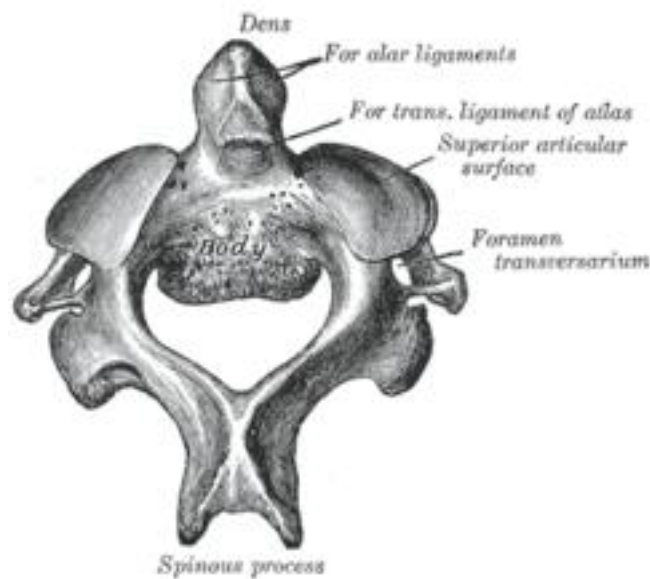
Atlas (slika 4) je prvi vratni kralježak koji nosi lubanju pomoću zglobova kojima je spojen s zatiljnom kosti. Prstenasta je oblika, a specifičan je jer nema trup ni trnasti nastavak. Na njega se nadovezuje aksis, drugi vratni kralježak koji je posebna izgleda.

Aksis (slika 5) karakterizira odontoidni nastavak ili dens koji se projicira prema gore s prednje strane. (4). Između atlasa i aksisa se ne nalazi intervertebralni diskus. Na vratnom dijelu kralježnice, od trećeg do sedmog kralješka, razvijaju se i tzv. Luschkaovi zglobovi nazvani lateralni intervertebralni zglobovi ili unkovertebralni zglobovi. Smješteni su sa svake strane intervertebralnog diska te omogućavaju slobodnije pokrete i osiguravaju veću stabilnost kralježnice. U području unkovertebralnih zglobova mogu se razviti degenerativne promjene s osteofitima koji mogu suziti intervertebralne otvore i uklještititi korjenove moždinskih živaca. (5)



Slika 4.

Atlas – prvi vratni kralježak



Slika 5.

Aksis – drugi vratni kralježak

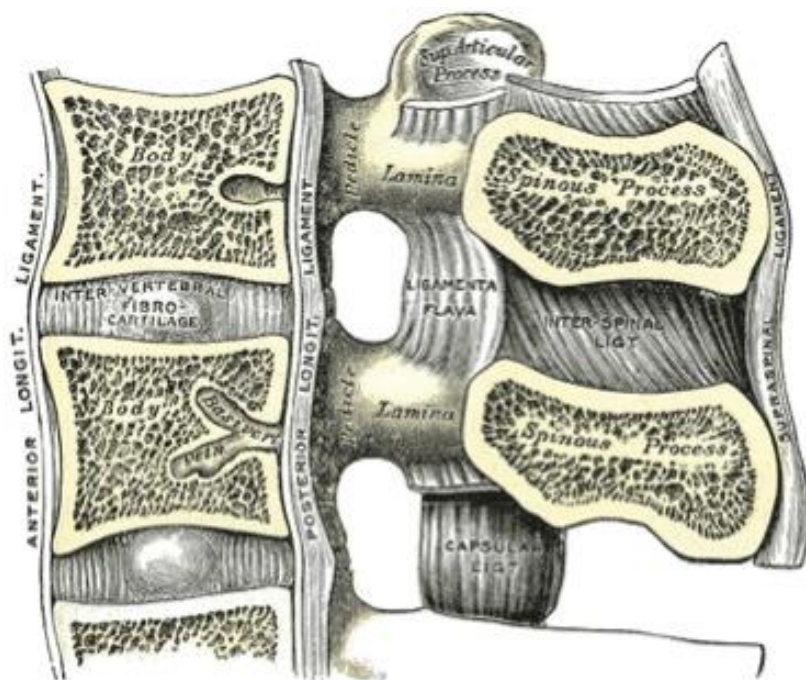
Prsni kralješci na bočnoj strani trupa imaju po dvije zglobne jmice za povezivanje s rebrima. Kod prsnih kralježaka foramen vertebrale je okrugao, a trnasti nastavci su dugački i strmo položeni.

Za razliku od ostalih kralježaka, slabinski kralješci imaju masivne trupove kako bi mogli podnositi teret i silu. Foramen vertebrale trokutasta je oblika, dok su terminalne plohe bubrežaste. Posebnost je petog slabinskog kralješka (promotorij) koji katkad može srasti s prvim križnim kralješkom (asimilacija ili sakralizacija kralješka).

Križni kralješci oko petnaeste godine srastu u križnu kost koja je zavijena prema naprijed. Na lateralnim površinama se nalaze zglobne plohe zavijene poput uške koje artikuliraju s bočnom kosti i tvore sakroilijakalne zglobove preko kojih se prenosi težina tijela na donje udove. U muškaraca je križna kost uža, viša i razvijenija dok je kod žena kraća, šira i manje zavijena. Slučaj u kojemu je prvi križni kralježak odvojen od drugog naziva se lumbalizacija. (6)

### 1.1.6 Vertebralni dinamički segment

Vertebralni dinamički segment predstavlja funkcionalnu (mobilnu) jedinicu kralježnice. Ljudska se kralježnica sastoji od 24 vertebralna dinamička segmenta, a sastavljeni su od dva međusobno čvrsto spojena stupa, prednjeg i stražnjeg stupa.



Slika 6.

#### Prikaz vertebralnog dinamičkog segmenta

Prednji dio vertebralnog dinamičkog segmenta čine dva tijela kralješka koji su u međusobnom kontaktu preko intervertebralnog diskusa. U sredini se nalazi nukleus pulposus koji ima ulogu mehaničkog zgloba i dozvoljava pokrete velike amplitude. Segment je naprijed i natrag pojačan longitudinalnim ligamentima.

Stražnji dio vertebralnog dinamičkog segmenta čine lukovi kralježaka, dva transverzalna nastavka, spinozni nastavak, gornja i donja zglobna površina (fasete). Za stražnji dio vertebralnog dinamičkog segmenta hvataju se mišići i tetive, koji imaju važnu ulogu u pokretljivosti kralježnice.(1) Lukovi kralježaka su spojeni međusobno priljubljenim zglobnim nastavcima koji ograničavaju smjer i opseg pokretljivosti. Tu nailazimo na dva stupa zglobova. Prvi stup čine zglobovi između poprečnih nastavaka, dok su drugi stup veze između šiljastih nastavaka.

Osim toga, vertebralni dinamički segment uključuje i korjenove živaca.

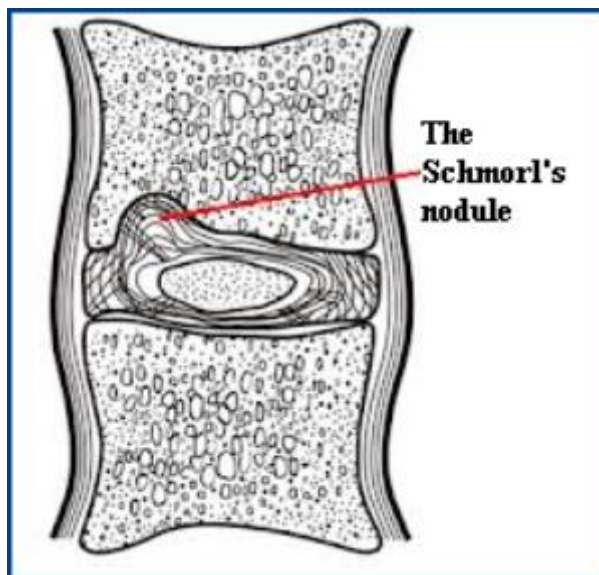
Ovisno o određenim faktorima unutar vertebralnog dinamičkog segmenta, ovisi opseg pokreta. Pokretljivost je tako veća ako je intervertebralni diskus deblji, ako je širina lukova manja, ako su poprečni nastavci kraći, ako su trnasti nastavci horizontalnije postavljeni, ako u pokretu sudjeluje više kralježaka te ako su tijela kralježaka uža i viša. Pokretljivost je manja ako je potporni vezivni aparat neelastičan, zbog mišića antagonista pokreta te pri sudaru nastavaka susjedna dva kralješka.(3)

Vertebralni dinamički segment je glavno mjesto gdje pratimo promjene ili poremećaje koji nastaju na kralježnici. Poremećaji najčešće nastaju zbog degenerativnih promjena, ali i zbog trauma. Same poremećaje ili pak ozljede kralježnice možemo klasificirati u četiri skupine. Kao prvo imamo izolirana iščašenja. Potom izolirate i luksacijske lomove te hernijacije intervertebralnih diskova: lomovi i iščašenja su uglavnom posljedica djelovanja velikih sila, dok hernijacije uglavnom nastaju zbog nestabilnosti i trošenja segmenata i diskova. S obzirom da na pojavnost i progresiju diskus hernije najviše možemo djelovati, u nastavku će biti detaljnije obrađena.

## 1.2 Diskus hernija

### 1.2.1 Definicija diskus hernije

Diskus hernija predstavlja ispučenje ili hernijaciju diskusa prema kanalu leđne moždine i njegov pritisak na okolne strukture, ligamente, živce ili leđnu moždinu. Hernijacija se može dogoditi na više mjesta pa tako razlikujemo dorsomedialnu (straga) prilikom čega je pritisnuta leđna moždina ili njeni živci. Potom, dorsolateralnu (periferno), i lijevo ili desno kada su pritisnuti korijeni živaca koji izlaze iz kralježnice. Poseban oblik hernije je Schmorlova hernija ili Schmorlovi čvorići.



Slika 7.

Prikaz Schmorlove hernije (Schmorlov čvorić)

Ovaj entitet predstavlja hernijaciju nukleusa pulpozusa kroz hrskavično tkivo i terminalnu plohu trupa kralješka. Mogu se pojaviti bilo gdje na kralježnici, ali najčešće se pojavljuju u donjem dijelu. Smatra se da je pojavnost Schmorlove hernije povezana sa razvojem kralježnice tijekom početnih godina života pa se tako susreće već u adolescenciji. Također, specifični poremećaji koji uzrokuju slabljenje završnih dijelova kralješka obično se smatraju faktorima rizika nastanka Schmorlove hernije (Scheuermanova bolest, metaboličke, neoplastične i degenerativne bolesti te traume). Često ne daju nikakve simptome, ali reflektiraju stanje kralježnice.(7)

Diskus hernija može biti lokalizirana bilo gdje na kralježnici, ali zbog dinamičkih sila najčešće su oštećeni diskusi na razinama četvrtog i petog kralješka (L4/L5), te petog slabinskog i prvog sakralnog kralješka(L5/S1). Manja je učestalost diskus hernija u području cervikalnog dijela, a značajno najmanja u području torkalnog dijela kralježnice. Razlog je manjem opterećenju torakalnog dijela te zbog manje pokretljivosti.

### **1.2.2 4 stupnja diskus hernije**

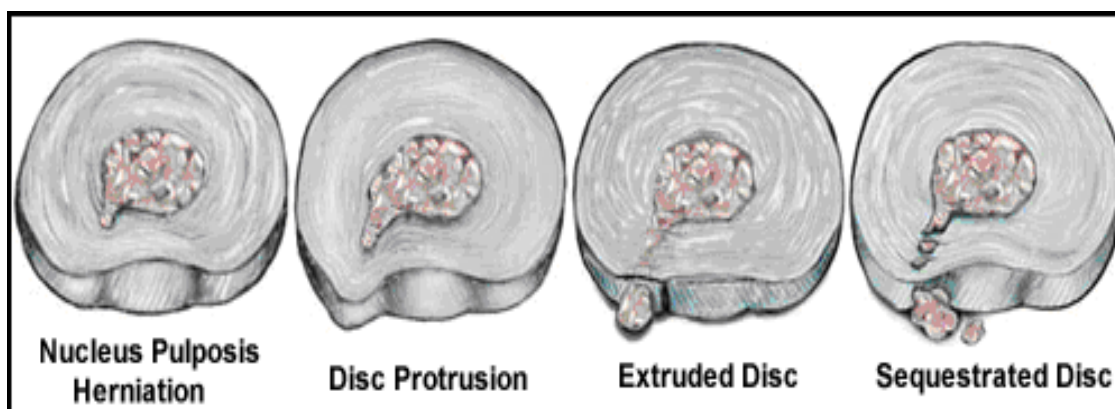
Prvi stupanj diskus henije predstavlja manje ispučenje oslabljenog diskusa u cijelosti na jednom manjem području (bulging), ali bez prekida fibroznog prstena. Kod bolesnika s ovakvim defektom ne moraju postojati značajne tegobe, ali problem je što se zbog propadanja tkiva diska dva susjedna kralješka približavaju te tako dolazi do smanjene pokretljivost.

Drugi stupanj hernije nazivamo protruzija. Protruzija diska predstavlja veće ispučenje mekog centralnog dijela diskusa i djelomični defekt fibroznog prstena. Zajednički pritisak anulusa fibrosusa i nucleusa pulposusa na živčane strukture izaziva bol u kralježnici (vertebralni sindrom) te bol duž pritisnutog živca (vertebrogni sindrom). Za vertebralni sindrom karakteristična je lokalna bol, paravertebralna miškulatura je napeta, a dolazi do oštećenja funkcije te promjene oblika vertebralnog dinamičkog segmenta. Za razliku od vertebralnog, za vertebrogni sindrom karakteristična je prenesena bol, javljaju se motorički ispadi i ispadi osjeta te cirkulatorne smetnje.

Treći stupanj, odnosno prolaps ili ekstruzija označava potpuno probijanje fibroznog prstena i stražnjeg ligamenta. Dolazi do ulaska tkiva nucleusa pulposusa u spinalni kanal ili sa strane u otvore kroz koje prolaze živčani korijeni. Pritisak uzrokuje jaku bol, ali i slabost mišića zbog paralize živaca.

Četvrti stupanj ili sekvestirana diskus hernija, je često odvojena od ostalih. Ovdje je problematika u tome što centralni dio diskusa probije fibrozi prsten, otkine se

(sekvestrira) i uđe u kanal. Zbog djelovanja sile sekvestrirani se dio spušta kroz koštani dio kanala te pritišće više živčanih korijenova.



Slika 8.

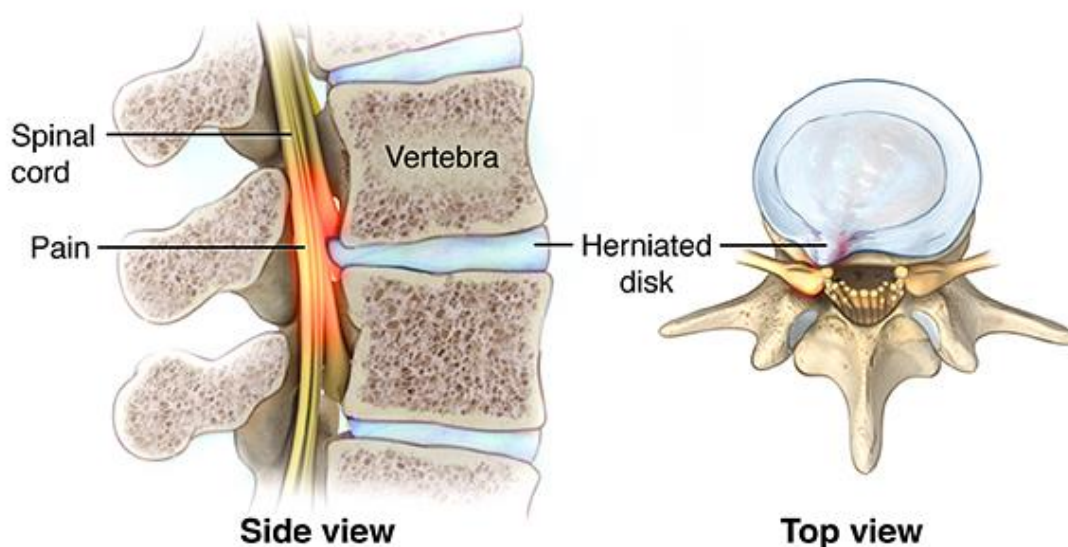
Prikaz stupnjeva diskus hernije

Poseban entitet koji izdvajamo je pojava „tvrdog diska“. Javlja se u starijoj životnoj dobi gdje bolesnici osjećaju stalne tegobe. Rezultat je to dugotrajnih promjena na diskusima, zglobovima i ligamentima koje dovode do okoštavanja i stvaranja koštanih izraštaja što suzava kanal leđne moždine (stenoza kanala leđne moždine). (8)

### 1.2.3 Oštećenje diskusa i bol

S obzirom da sam diskus nema vlastite krvne žile već se hrani preko hrskavičnog sloja na površini svakog kralješka smatra se da je temeljni uzrok degeneracije nedovoljna ishrana zbog manjkave krvne opskrbe. Kako se hrskavica mehaničkim djelovanjem troši vrlo brzo dođe do poremećaja ishrane pa tako i do oštećenja tkiva diskusa. Oštećeni diskus gubi elastična i mehanička svojstva anulusa fibrosusa zbog čega se, kada dođe do povećanja tlaka, deformira ili pukne. Nastaju fisure i rupture fibroznog prstena u koje se utiskuju i dijelovi pulpozne jezgre. Uz to, pulpozna se jezgra ispupči i pritisne okolne strukture. Simptomatika i bol koji nastaju imaju dva uzroka. Prvo, mehanički pritisak izbočenog dijela diska draži živčane završetke koji prenose bol. Drugo, na mjestu pritiska dolazi i do kemijske reakcije te aktivacije tvari (prostagladin E2, tromboksan, fosfolipaza) koji potiču upalu i umnažanje tkiva na lokalnoj razini. Sve to rezultira da na mjestu mehaničkog pritiska nastaje otekline koja djeluje sinergijski s mehaničkim pritiskom pa imamo veću bol. Mehanički pritisak ima veći značaj, ali se prvotna lokalna upala prenosi na živčani korijen i ovojnica. Upravo je zbog toga bolu početku lokalna (nociceptivna), a kasnije se širi (neuropatska). Kada

je živac jače pritisnut nastaju oštećenja provođenja impulsa (pareze i paralize) s posljedičnom slabosti mišića ili poremećaja pražnjenja mjehura i crijeva. Mnogo prije same hernijacije diskusa dolazi do degenerativnih promjena na diskusu koje zahvaćaju i ostale dijelove vertebralnog dinamičkog segmenta. Degenerativne promjene nastaju starenjem te zbog raznih endogenih i egzogenih faktora kao i zbog mikrotraumatskih oštećenja prilikom čega se smanjenju koncentracija kiselih mukopolisaharida. To uzrokuje dehidraciju pulpozne jezgre i početak degenerativnih promjena.



Slika 9.  
Prikaz pritiska diska na korijen živca

Sama bol koju bolesnici osjećaju može imati više uzroka te ovisi i o mjestu oštećenja. S obzirom na to razlikujemo bol uzrokovanu promjenama diskusa (diskogena bol), bol uzrokovanu promjenama na malim zglobovima (fasetni sindrom), bol uzrokovana degenerativnim promjenama sakroilijakalnih zglobova te bol zbog stenoze spinalnog kanala. Najčešće kod istog bolesnika imamo promjene na više razina. Između ostalog bol može biti uzrokovana i istegnućem ili napuknućem mišića i ligamenata nakon traume, mišićnom napetosti nakon prenaprezanja, trombozom ili oštećenjem arterija, prijelomom kralješka (najčešće zbog osteoporoze), karcinomom ili metastazama karcinoma na kralješku, kralježničkoj moždini, čivčanim ovojnicama ili limfnim čvorovima oko kralježnice. (9)



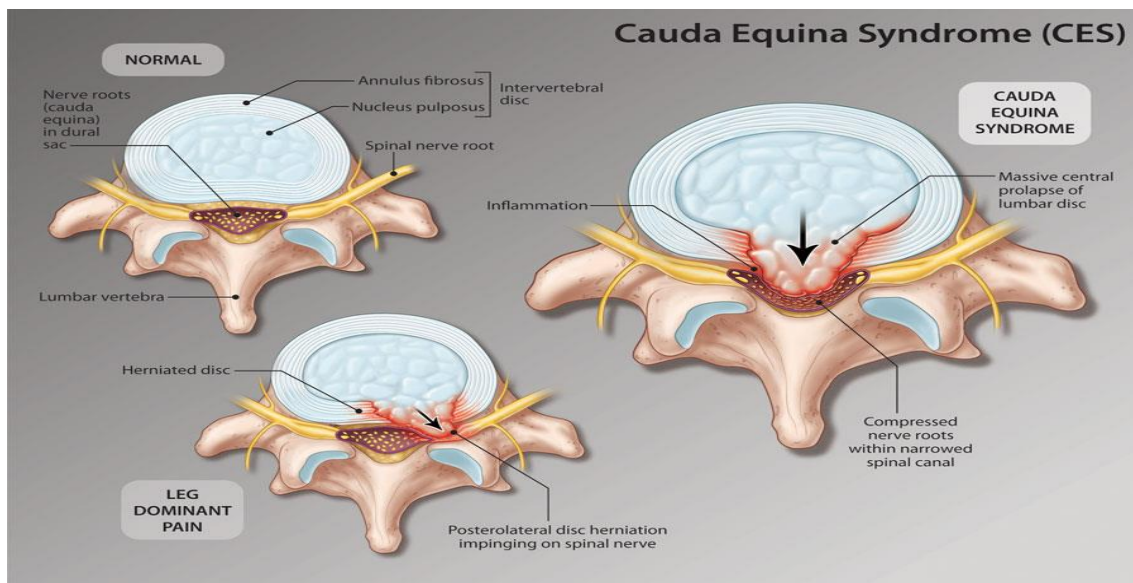
## 1.2.4 Znakovi bolesti

O obzirom da se diskus hernija može pojaviti na bilo kojem mjestu na kralježnici, znakovi ovise upravo o lokalizaciji, odnosno o mjestu i dubini pritiska na okolne strukture u kralježnici. Ukoliko do poremećaja dođe u križima, bol se obično osjeća povremeno, a kasnije se širi prema stražnjici uz minimalne senzacije u nozi. Iz ovog razloga hernija često ostaje neprepoznata. S vremenom se bolest razvija pa dolazi do naglog i potpunog pritiska na živčane korijenove što nazivamo radikulopatija.

Radikulopatija nastaje naglo i češća je u jutarnjim satima kada disk ima najveći intradiskalni tlak. Očituje se i kod određenih pokreta kao što su: naglo dizanje tereta, nagla rotacija tijela, vezivanje cipela. Bol može biti jednostrana ili obostrana, a širi se od kralježnice prema nozi do prstiju. Značajno je da je praćena prisilnim položajem tijela te jakim spazmom mišića koji nastoji osloboditi korijen od pritiska. Ukoliko dođe do većeg naprezanja, kihanja i kašljanja ili duljeg sjedenja ili stajanja te savijanja i rotacija tijela radikulopatija se povećava. Nasuprot tomu, radikulopatija se smanjuje ležanjem u rasterećenom položaju, te ponekad i hodanjem. Simptomatologija koju bolesnici osjećaju (trnci, smanjena osjetljivost na dodir) javlja se zbog pritiska na snop živaca koji tvore pleksus ishiadicus. Ako je pritisak veći, nastaju značajnije komplikacije kao što je slabosti određenih mišićnih skupina pa u takvim situacijama bolesnici ne mogu hodati na peti jer im pada stopalo, ili se ne mogu osloniti na prste.

Diskus hernije se rjeđe pojavljuju na razinama L1-L2 te L3-L4. Ukoliko se pojavi, dolazi do jake boli u križima koja se širi prema trbuhu, preponama te se širi unutrašnjom stranom natkoljenice. Javlja se trnjenje, pečenje, te slabost bedrenih mišića. Isto tako, otežano je hodanje uz stepenice i dizanje iz čučnja.

Jedna od rijetkih komplikacija diskus hernije je i sindrom kaude ekvine. Kauda ekvina nastaje zbog pritiska diskusa na živce koji upravljaju kontrolom sfinktera. Uslijed toga dolazi do poremećaja svjesne kontrole pražnjenja mjehura i crijeva. Osim što se kod pacijenata javlja bol u križima i duž nogu specifični su trnci i neosjetljivost oko čmara i genitalija (gubitak osjeta u obliku „jahački hlača“). Dominantan simptom je bol koja je radikularnog karaktera, unilateralna je ili simetrična, a širi se prema perineju, bedru, nogama, stražnjici ili mokraćnom mjehuru u distribuciji sakralnih živaca.



Slika 10.

Prikaz pritiska živca kod sindroma kaude ekvine

Ukoliko se hernijacija dogodi na razini cervikalnih kralježaka simptomatologija je različita. Najčešće se događa nakon trauma vrata kralježnice prilikom prometnih nesreća (trajna ozljeda vrata) ili kao posljedica kumulativne traume (npr. dugotrajno sjedenje za računalom). Hernijacija diskusa obično se događa na razini petog i šestog cervikalnog kralješka.

### 1.2.5 Faktori rizika za nastanak diskus hernije

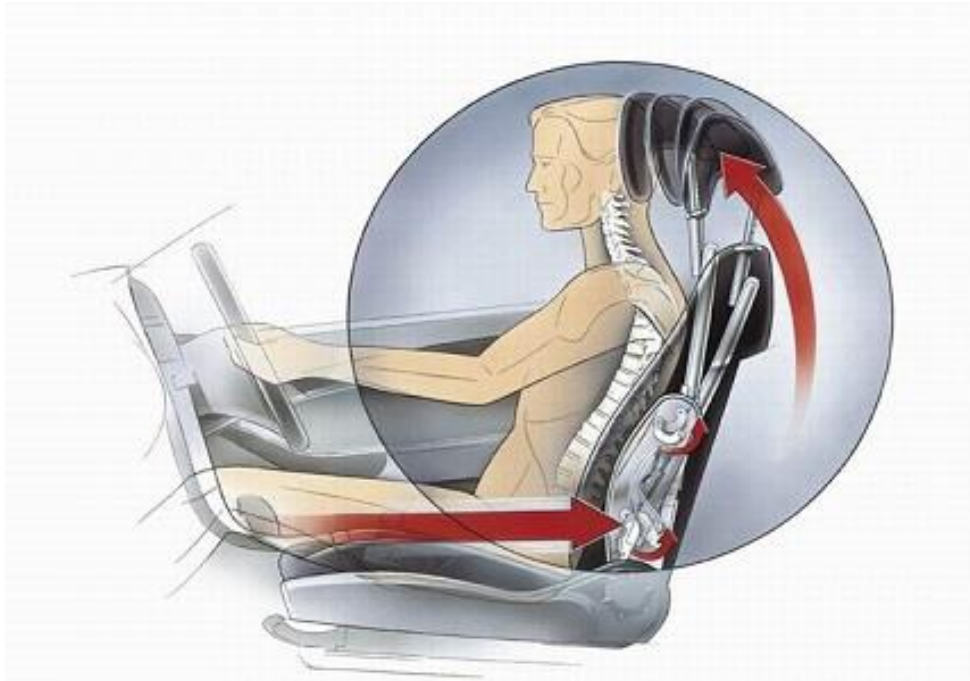
Najvažniji faktor za oštećenje diskusa su mehaničke sile i pritisak koji diskusi pritom trpe. Dok je pritisak na disk jednako raspoređen, unutarnji tlak diska je ravnomjeren te se ne javljaju oštećenja. No, problem nastaje kada je diskus nepravilno opterećen prilikom čega dolazi do pucanja i ispuččenja. Osim mehaničke sile faktori rizika su i godine života (najčešće se javlja kod radno sposobnih aktivnih osoba između 35 i 55 godina), nepravilan stav tijela (smanjuje mogućnost pravilnog opterećenja na diskus, a deformacije kralježnice kao što su kifoza i skolioza te kraća noga i deformacija stopala također predstavljaju rizik za degenerativne blesti diskusa), povećana tjelesna težina (predstavlja dodatno opterećenje za diskus, a tome je priključena i slabost mišića), genetika (predpostavlja se da postoji genska predodređenost za nastanak diskus hernije), okupacije ( ljudi koji se bave fizičkim poslovima u kojima su česti pokreti rotacija, dizanja teških predmeta i guranja), dijabetes (osobe koje boluju od šećerne bolesti ovisne o inzulinu često imaju oštećenu cirkulaciju što otežava normalnu ishranu

diskusa pa tako pospješuje njihovu degeneraciju), pušenje ( određene studije pokazuju kako je učestalost diskus hernija veća kod pušača, a smatra se da je razlog tomu oštećenje krvnih žila zbog čega je otežana ishrana svih tkiva pa tako i diskusa). (10)

### 1.3 Trauma

Osim što vertebralni dinamički segment može biti narušen diskus hernijom, u ozljede dinamičkog segmenta ubrajaju se i izolirala iščašenja, izolirani lomovi te luksacijski lomovi kralježaka. Vodeći je simptom loma kralješka akutna lokalna bol sa širenjem u ruke, prsa, trbuh ili donje okrajine. Samim se fizikalnim pregledom mogu ustanoviti prominencije trnastih nastavaka, palpatorna bolnost, edem, hematom, značajna deformacija kralježnice i lokalni mišićni spazam.(11) Na kralježnicu pri nastanku ozljede najčešće djeluju aksijana kompresija i fleksija, a gotovo do polovice ozljeda kralježnice dolazi pri padu s visine ili na ravnoj plohi. Pri padu na ravnoj plohi na kralježnicu djeluju male sile kompresije i fleksije tako da većinom dolazi do malih kompresivnih prijeloma gornjeg dijela trupa kralješka. Pri padu s visine mogu nastati teški prijelomi ili iščašenja, češće s ozljedom leđne moždine i neurološkim deficitom.

Kontuzije i distorzije su u pravilu najblaže ozljede. Ovdje ubrajamo i trzajnu ozljedu vrata koja je tipična za prometne nesreće. Naziva se „whiplash“ što u prijevodu znači ošiniti bičem čime se zapravo opisuje način na koji ozljeda nastaje: nagli trzaj glave poput trzaja biča. Mehanizam ozljeđivanja je jednostavan i događa se brzo. Odmah prilikom frontalog sudara dvaju automobila ramena putuju naprijed sve dok nisu u položaju ispred glave, a vrat se isteže natrag. Prilikom kočenja automobil se naglo zaustavlja što baca glavu i vrat unatrag, sve dok ne udare u sjedalo. Što je veća brzina vožnje trzajne su ozljede veće. Zbog jačine udara prilikom sudara dolazi do snažne kontrakcije mišića vrata, uganuća vratne kralježnice i oštećenja mekih tkiva (puknuće ligamenata, tetiva, mišića i njihovih ovojnica), ali i do pucanja diskova među kralješcima i oštećenja malih zglobova kralježnice. Popuštanje sveza među kralješcima uzrokuje i veću međusobnu gibljivost, pa se može oštetiti i kralježnična moždina i korijen živca. Zbog ozljede mišića, javljaju se bol i napetost, što traje i nekoliko tjedana. Osim mišića i vratni ligamenti mogu biti istegnuti i ozljeđeni, što umanjuje njihovu ulogu stabilizacije i zaštite zglobova i živaca. Može doći do sporijeg zacjeljivanja i nestabilnosti pri čemu mišići postaju slabiji, živci iritirani, a zglobovi upaljeni i bolni. Simptomi se često javljaju nakon par sati ili dana. Najčešće je to glavobolja, napetost mišića vrata i oko lopatica, bol u vratu i ramenima, vrtoglavica, omaglica, mučnina, zujenje u ušima, trnci, ograničenje opsega pokreta glave. Kao posljedica se često javljaju problemi sa spavanjem, koncentracijom i pamćenjem. Također, zbog oštećenja mekih tkiva javljaju se mikrotraume, stvaraju ožiljci u ligamentima, mišićima, diskovima i razvijaju se degenerativne promjene.(11)



Slika 11.

Prikaz mehanizma ozljede kod trzajne ozljede vrata u sudaru

Nadalje, izolirane ozljede su veoma rijetke, a najčešće ih pronalazimo na intervertebralnom disku, trupu kralješka (nastaje mehanizmom fleksije ili kompresije, a ove je prijelome bitno razlikovati od patoloških prijeloma koji nastaju kod tumora i osteoporoze) te nastavcima (prijelom trnastog nastavka nastaje rjeđe lokalnom ozljedom, a češće kao otrgnuće („Abriss-Fraktur“) pri nagloj kontrakciji mišića ili pak kao fraktura zamora, na sličan način nastaje i prijelom poprečnog nastavka, a funkcionalni su ispadi u oba slučaja neznatni). Kod luksacije se radi o iščašenju jednog ili oba intervertebralna zgloba. Ona gotovo uvijek nastaje mehanizmom fleksije uz rotaciju. Pri luksaciji se funkcija ozlijeđenog segmenta obično ne može povratiti te postoji velika opasnost od kontuzije kralježničke moždine sa simptomima trajne kompresije. U pojedinih je bolesnika moguća spontana repozicija koštanih ulomaka, ali su neurološki ispadi i dalje prisutni. Posebno su opasne ozljede vratne kralježnice. Svojom anatomskom građom vratni je dio kralježnice u prvom redu namijenjen da zaštiti kralježničku moždinu od djelovanja različitih vanjskih sila. Ovo je i najgibljiviji dio kralježnice pa je tako sklonost ozljedi veća. Ozljede se vratne kralježnice dijele u tri temeljne skupine: gornji segment (od atlasa do C3), srednji segment (C3-C5) i donji segment (C5-C7). Klinička slika i dijagnostika ozljeda gornjih dvaju vratnih kralježaka imaju neke specifičnosti. Lezije atlasa obično nastaju izravnim padom na glavu, pri čemu imamo prijenos inicijalne sile preko ruba lubanje na lateralne mase kralješka iz frakturiranje prednjeg i stražnjeg luka. Ovdje se često javlja smrt bolesnika zbog

oštećenja vitalnih centara kralježničke moždine. U slučaju da smrt ne nastupi smjesta, bolesnik se tuži na jake bolove u području stražnje strane vrata i pridržava glavu nastojeći smanjiti njezine kretnje. Lomovi densa aksisa nisu učestali, a od klasičnih simptoma opisuju se neuralgične boli u području okcipitalnog živca koje se šire u oba uha. Ukoliko je lom densa aksisa uzrokovan rotacijskom silom, tada odgovarajuća rotacijska kretanja glavom uopće nije moguća. Opći principi liječenja ozljeda vratne kralježnice su hitna imobilizacija kralježnice u svrhu zaštite kralježničke moždine od daljnjih oštećenja, pažljiva redukcija loma i iščašenja kralježaka, odgovarajuća stabilizacija kralježaka kako bi se spriječile naknadne deformacije i neurološka oštećenja. Kirurška intervencija je indicirana u slučajevima penetrirajuće i velike otvorene rane vratne kralježnice, progresije neuroloških simptoma, potpune lezije (kvadriplegija zahtijeva hitnu laminektomiju), nepotpuna i potpuna lezija kralježničke moždine s prekidom kontinuiteta koštanih elemenata i istjecanjem likvora. Svaki bolesnik kod kojega se sumnja na ozljedu vratne kralježnice mora biti hitno pregledan i liječen od strane tima u kojemu se nalaze traumatolog, neurolog i neurokirurg.(12)

Općenito, što se tiče liječenja ozljeda kompletne kralježnice najbitnije pravilo kojeg se treba pridržavati je da se stabilne ozljede mogu liječiti konzervativno, dok se nestabilne ozljede liječe kirurškom stabilizacijom. Stabilne se ozljede liječe na sljedeći način: mirovanjem u krevetu, primjenom analgetika za smirivanje akutne boli, a potom slijedi mobilizacija uz zaštitu određenog dijela kralježnice odgovarajućom ortozom. Kod nestabilnih ozljeda pristupa se kirurški, a nakon kirurškog liječenja značajna je te potrebna fizikalna terapija i rehabilitacija. U bolesnika koji nemaju neurološki deficit cilj rehabilitacije je ojačati paravertebralne mišiće i vratiti opseg pokreta kralježnice u prvobitno stanje. Sa samom rehabilitacijom bitno je započeti što prije te je potrebno pravilno je usmjeriti i stručno nadzirati. Kod bolesnika koji pak imaju određeni neurološki deficit rehabilitaciju je bitno od prvog dana usmjeriti ka osposobljavanju bolesnika za život i aktivnosti svakodnevnog života s postojećim stanjem.

## **1.4 Liječenje diskus hernije**

Liječenje diskus hernija može biti konzervativno ili operacijsko. Cilj je svakog liječenja smanjiti upalu, bol i spazam te vratiti funkciju oštećenih živčanih korijenova i održati normalnu pokretljivost kralježnice. Općenito govoreći diskus hernija se liječi lijekovima i fizikalnom terapijom te edukacijom bolesnika.

S obzirom na vrijeme nastanka simptoma liječenje možemo podijeliti na akutnu i kroničnu fazu. U akutnoj je fazi naglasak na četiri stavke. Kao prvo, mirovanje. Mirovanje se u pravilu preporuča prvih par dana (2-3), odnosno dok ne dođe do smirenja bolnosti. Uz to, akutna faza podrazumijeva korištenje lijekova, primjenu ortoza i edukaciju. U ovoj je fazi naglasak na izbjegavanju funkcionalnog i statičnog

opterećenja zahvaćenog dijela kralježnice. Kada se akutna faza smiri težište je na fizikalnoj terapiji. Općenito vrijedi da svi bolesnici nakon liječene diskus hernije moraju trajno vježbati i slijediti preventivne mjere zaštite jer postoji opasnost od ponavljanja bolesti.

### **1.4.1 Medikamentozna terapija**

Kada je u pitanje liječenje diskus hernije pomoću lijekova, NSAR su prvi izbor lijekova zbog svog višestrukog učinka: djeluju na smanjenje bolnosti, na smanjenje upalne komponente te na popuštanje mišićnog spazma. Primjenjuju se kod blage do srednje boli. Za liječenje se također koriste i miorelaksansi (smanjenje spazma) te kortikosteroidi. Učinak koji ostvaruju je brz, a bolesnika rješavaju bolnosti i upale što doprinosi manjem oštećenju živaca. Najučinkovitija primjena kortikosteroida je injekcijom u samu kralježnicu, a primjenjuju se i u tabletama.

Pacijentima se radi smanjenja boli daju i analgetici, među kojima se najčešće koristi paracetamol. Uz analgetike se često koriste i opioidi čiji se učinak temelji na smanjenju svjesnosti o boli, smanjenju reakcije na bol te na poboljšanju tolerancije boli. Za smanjenje mišićne napetosti se koriste anksiolitici dok se antidepresivi koriste kod kroničnih diskus hernija.(8)

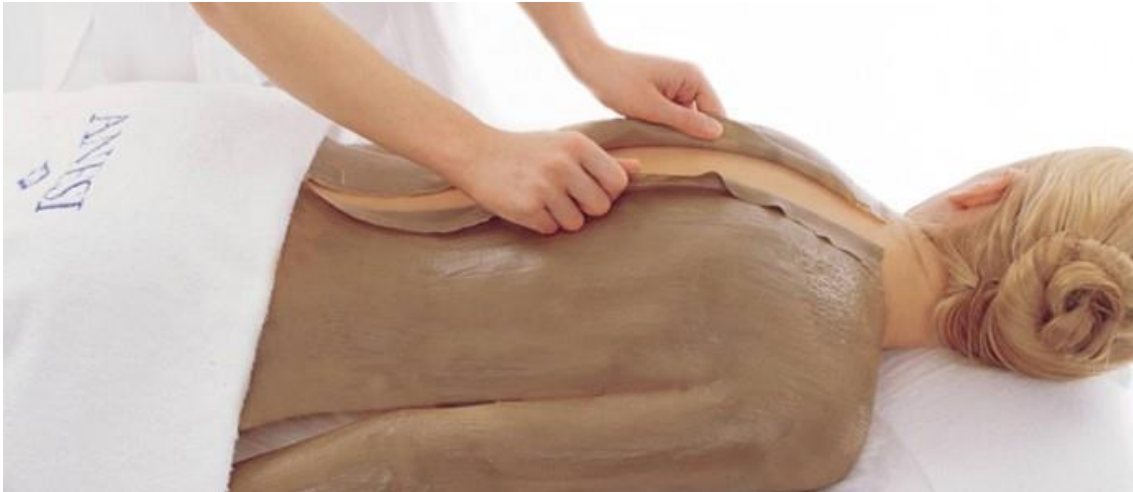### **1.4.2 Fizikalna terapija**

Fizikalna terapija zauzima najznačajnije mjesto u rehabilitaciji bolesnika s diskus hernijom. Kinezioterapija je jedna od najčešćih metoda koja se koristi. Znanstvena je to disciplina i grana fizikalne medicine koja se koristi pokretom u svrhu liječenja, rehabilitacije i prevencije bolesti. Znanstvena istraživanja pokazuju kako je kinezioterapija primjenjiva u manje akutnim i kroničnim stadijima bolesti te da se kod akutne diskus hernije bilo koje razine kinezioterapija ne preporuča. Svrha kinezioterapije je ponovno uspostavljanje gibljivosti vertebralnog dinamičkog segmenta te održavanje ili pak povećanje opsega pokreta. Također, nakon smirivanja akutne boli počinje se s programom vježbi koje su utemeljene na povećanju stabilizacije kralježnice aktivacijom specifičnih leđnih mišića. Ključ stabilnosti leži u koordinaciji motoričke kontrole i postizanju neutralnih položaja zglobova kralježnice. Nakon toga se uključuju vježbe za jačanje vanjskih stabilizatora (mišićnog korzeta) te vježbe za korekciju nepravilnog držanja (postura). Kinezioterapija također ima učinak i na poboljšanje radne sposobnosti kao i na sprečavanje recidiva bolesti. Bitno je naglasiti da svaki tretman mora biti prilagođen individualnom oštećenju, funkcijskim ograničenjima i

nesposbnosti bolesnika. Prema načinu izvođenja vježbe se mogu podijeliti na aktivne i pasivne. Što se tiče pasivnih vježbi bitno je da se primjenjuju dovoljno dugo (3-4 tjedna). Sama terapija je složena jer uključuje primjenjivanje više različitih terapija pa tako uključuje i procedure koje djeluju na upalu, bol, poboljšanje živčane provodljivosti kao i stimulaciju određenih mišićnih skupina.

#### **1.4.2.1 Termoterapija/krioterapija**

I toplina i hladnoća imaju značajan učinak na organizam. Kao prvo, djeluju na metabolizam. Povećanjem temperature metabolizam se ubrzava 13% za svaki 1 stupanj porasta temperature tkiva. Ubrzanje metabolizma korisno je kod kroničnih promjena, potpomaže uklanjanju upalnih produkata te cijeljenju i remodeliranju oštećenih struktura. Suprotno, padom temperature usporavaju se biološki procesi i enzimska aktivnost što je korisno kod svih akutnih stanja, upala i ozljeda. Potom, toplina i hladnoća imaju utjecaj na cirkulaciju kao i na mišić što je značajno kod spazma koji je čest kod pacijenata s oštećenim vertebralnim dinamičkim segmentom. Zagrijavanjem kože nastaje hiperemija, vazodilatacija te edem dok djelovanjem hladnoće dobijamo vazokonstrikciju krvnih žila što je obrambena reakcija kojom se čuva i održava termalna homeostaza. Što se tiče djelovanja na mišić, zagrijavanjem dobijamo relaksaciju mišića, što je posebno bitno kod zaštitnog mišićnog spazma koji je reakcija na lokalnu leziju. Toplina povećava motornu i senzornu provodljivost, što rezultira bržom mišićnom kontrakcijom. Hladnoća također ima spazmolitički učinak, a djeluje i na bol mjenjajući percepciju boli, inhibirajući živčanu podražljivost te usporavajući provođenje impulsa. Od fizikalnih procedura koje se koriste značajne su fango i parafango. Fango je liječenje toplinom primjenom blata. Ljekovito blato jača imunitet, potiče cirkulaciju te povećava pokretljivost. Parafango je također terapija toplinom, ali kroz blato vulkanostg podrijetla i parafina. Obje se terapije koriste lokalno, ali i kao blatne kupke te se koriste u kroničnim stadijima.



Slika 12.

#### Prikaz terapije liječenja ljekovitim blatom

Nasuprot toplini, kriomasaža je tehnika koja se koristi kao procedura površinskog hlađenja. Koristi se u akutnim fazama diskus hernije za smanjenje boli. U metode termoterapije spadaju i ultrazvuk, kratkovalna dijatermija, fototerapija te parafinski oblozi. Ultrazvuk je metoda konverzivne termoterapije u kojoj se ultrazvučne mehaničke vibracije u ljudskom organizmu pretvaraju u toplinu. Osim termalnih ima i biostimulirajuće učinke na regeneraciju vezivnog tkiva te proizvodi akustično mikrostrujanje u stanici i oko nje (ugodan učinak mikromasaže). Kratkovalna dijatermija označuje primjenu viskofrekventne električne struje radi zagrijavanja tkiva prilikom čega je učinak isključivo termalan (nema nikakvog elektrokemijskog ni elektrolitičkog zbivanja). Fototerapija je primjena infracrvenih i ultraljubičastih zraka, a parafinski oblozi su mješavina parafina i mineralnog ulja (u omjeru 6:1). Koriste se kod osoba s ograničenim opsegom pokreta i zakočenim zglobovima. U krioterapiju spadaju krioblozi, kriokupke, kriokinetika, kriokompresijske jedinice i evaporacijski raspršivači. Optimalni učinak ovih metoda se postiže izravnom primjenom hladnog sredstva na kožu.

#### **1.4.2.2 Elektroterapija**

Elektroterapija predstavlja primjenu nisko, srednje i visokofrekventnih struja u terapijske svrhe. Glavni učinak elektroterapije je analgezija koja nastupa zbog inhibicije nociceptora, modulacije prijenosa boli na razini leđne moždine i povećanja razine endorfina u organizmu. Sekundarni i sinergistički učinak elektroterapije na bol se



temelji na promjenama osjetljivosti reagiranja mišićnih vretena, smanjenjem mišićnog spazma, smanjenjem edema ili ishemije, poboljšanjem prokrvljenosti i otplavlivanjem štetnih otpadnih produkata metabolizma. Najčešće struje koje se koriste su TENS za blokiranje bolnih impulsa ili galvanizacija za poboljšanje živčane provodljivosti.

Galvanska je struja istosmjerna električna struja konstantne jakosti, koja se dobiva usmjeravanjem i kondenziranjem iz izmjenične struje. Galvanska struja ima nekoliko fizioloških učinaka: smanjenje boli, vazodilatacija, povećanje podražljivosti i provodljivosti živaca te poboljšanje cirkulacije.

TENS, uz elektrostimulaciju mišića, funkcionalnu električnu stimulaciju (FES) i elektroneurostimulaciju spada u niskofrekventne struje elektrostimulacijske terapije. Električna stimulacija se definira kao postupak kojim se pomoću električnog podražaja stimulira osjetni i motorički živac te poprečno prugasti i glatki mišić. Stimulaciju koristimo kod raznih stupnjeva oduzetosti perifernih živaca, posljedice pritiska nastalog uslijed diskus hernije. Sami je TENS jedna od najčešće primjenjivanih elektroanalgetičkih metoda. Tomu u prilog ide jednostavnost korištenja, neinvazivnost te praktičnost.

### **1.4.2.3 Laser**

Laser je akronim engleskog naziva „Light Amplification by Stimulated Emission of Radiation“ što znači: pojačanje svjetla stimuliranom emisijom zračenja. Laseri koji se primjenjuju u području fizikalne medicine ubrajaju se u skupinu lasera male izlazne snage koji ne oštećuju normalna tkiva i nemaju termičke učinke. Budući da svi laseri imaju biostimulirajuća i bioinhibirajuća djelovanja, bolji naziv za utjecaj lasera bi bio biomodulacija. Osnovna su obilježja laserskog svjetla monokromatičnost (jedna valna dužina), koherentnost (svjetlo se nalazi u istoj fazi u vremenu i prostoru) te kolimiranost (svjetlosne su zrake precizno usmjerene, bez divergencije što omogućava ostanak laserskog svjetla u snopu). Općenito, laserom se poboljšava cijeljenje rana i ulkusa zbog stimulacije fibroblasta, povećava se vlažna čvrstoća laserom liječenih rana, povećava se fagocitoza leukocita i s tim povezan baktericidni učinak, smanju se edem i sinteza prostagladina E2. Što se tiče diskus hernije, laser je značajan jer stimulira remodeliranje kostiju i hrskavice te smanjuje bol redukcijom amplitude akcijskih potencija i usporenjem brzine senzornog provođenja. Uobičajene su tehnike primjene lasera izravni, čvrsti kontakt ili tehnika mrežice (omogućava bolje prodiranje lasera i manji gubitak energije), potom tehnika skeniranja te primjena lasera po bolnim točkama.

#### 1.4.2.4 Hidroterapija

Hidroterapija obuhvaća unutarnju i vanjsku uporabu vode u bilo kojem fizikalnom stanju u svrhu liječenja (najčešće se podrazumijeva imerzijska hidroterapija gdje se cijelo tijelo ili samo dio uranja u vodu). Prema svojstvu vode i udruženih čimbenika, hidroterapijski se postupci dijele na hidrotermičke (kupke, polijevanje, vlažni oblozi), hidrokinetičke (tuševi, vrtložne kupke, podvodna masaža i podvodne vježbe), hidrokemijske (mineralne vode, kemijske tvari umjetno unijete u vodu), hidroelektrične (istosmjerna struja) te sauna. Vodu u medicinske svrhe možemo upotrijebiti zbog njezinih fizikalnih obilježja kao što su sila uzgona, hidrostatski tlak te termičkih svojstava. Učinci koje hidroterapija ima na tijelo su hemodinamski, neuromuskularni te također djeluje na metaboličke promjene i promjene u elastičnosti tkiva. Primjenom hidroterapije uz medicinske vježbe poboljšava se cirkulacija, mišićna snaga, viskoelastičnost zglobova, fleksibilnost i opseg pokreta. Također ima utjecaj i na propriocepciju, koordinaciju, smanjenje boli i mišićnog spazma te na kardiovaskularno i respiratorno kondicioniranje. Za diskus herniju bitno je naglasiti da hidrostatski tlak vode potpomaže učinak stabilizacijske ortoze nestabilnih zglobova te slabih mišića. Od imerzijske hidroterapije koriste se vrtložne kupke (kontinuirano gibanje vode), hubbardov tank (leptirasto oblikovana kada koja veličinom omogućuje uranjanje cijelog tijela i punu abdukciju ruku i nogu u ležećem položaju), terapijski bazen (postizanje terapijskog učinka kombinacijom fizikalnih svojstava vode i terapijskih vježbi), kontrastne kupke (kupke za udove od kojih jedna ima veću, a druga manju temperaturu). Hidroterapija se ne koristi kod pacijenata s opeklinama, krvarenjem, infekcijama, pogoršanjem edema i hiponatrijemije.



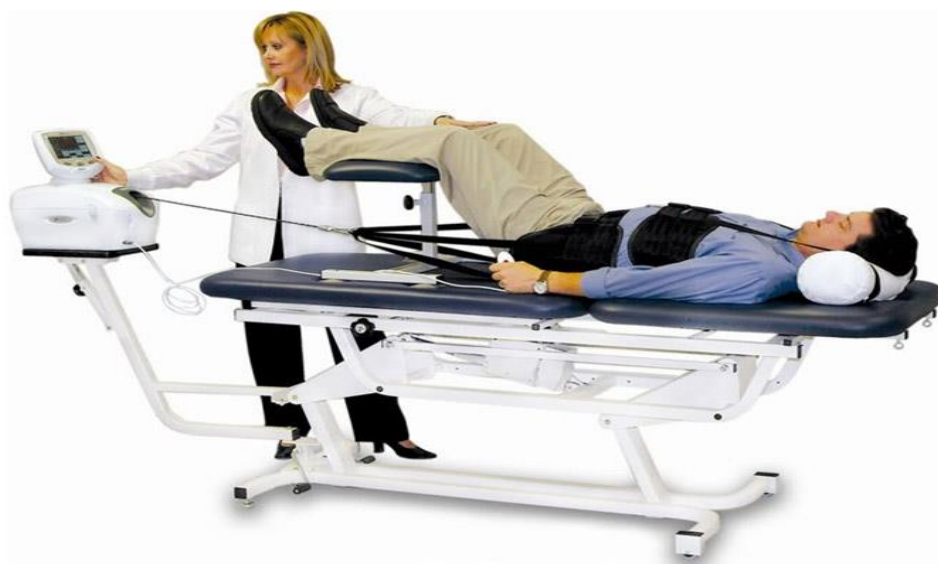Slika 13.

Prikaz hidroterapije u terapijskom bazenu

### 1.4.2.5 Manipulacija i trakcija

Spinalna manipulacija podrazumijeva primjenu sile na mišiće, tetive, ligamente, zglobove i zglobne čahure, kosti, hrskavicu kralježnice i pripadajućih tkiva kojoj je osnovna svrha povratak normalnih anatomskih odnosa i kretnji kralježnice te uklanjanje boli koja nastaje zbog poremećene biomehanike. Manipulaciju možemo definirati i kao pasivno mehaničko liječenje koje na specifični kralježak ili kralježičnu regiju primjenjuje terapeut ili liječnik s primarnom svrhom povratka izgubljene pokretljivosti kralježnice. Ciljevi su manipulacije postizanje optimalne biomehanike tijela, poboljšanje i što bezbolnije kretnje ograničenih segmenata. Manipulacija se temelji na osnovnim postulatima i teorijama: povratak normalne funkcije i simetrije na razini intervertebralnog diska i fasetnih zglobova, mehanički povratak optimalnog mišićnog i miofascijalnog opsega i sklada pokreta, oslobađanje endorfina koji podiže prag boli i smanjuje intenzitet boli te placebo učinak. Indikacije su bilo kakav muskuloskeletni poremećaj koji se očituje somatskom disfunkcijom: akutna i kronična cervikalna, torakalna i lumbalna bol, bol u području rebra, funkcionalna i mehanička križobolja, bulging intervertebralnih diskova, fasetni sindrom.

Trakcija predstavlja istezanje ili povlačenje pojedinih dijelova tijela primjenom mehaničke sile. Primjena se temelji na istezanju određenih anatomskih struktura ili na odvajanju struktura povećavanjem njihove udaljenosti. U fizikalnoj medicini trakcija je ograničena na cervikalnu i lumbalnu kralježnicu radi smanjenja bolova. Pritom su učinci trakcije na paravertebralnu muskulaturu dvojaki: u prvoj fazi istezanja nastupa umor, a potom relaksacija mišića.



Slika 14.

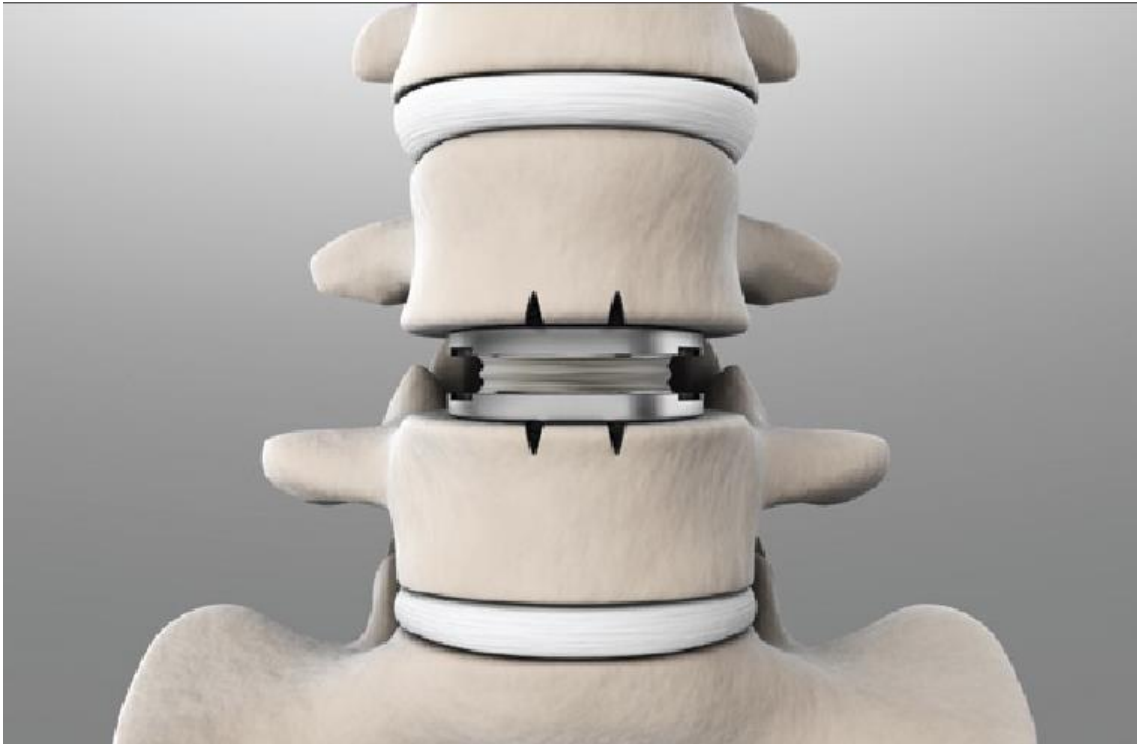Prikaz trakcije pomoću ekstenzomata

Kod cervikalne kralježnice trakcija je korisna u svrhu smanjenja mišićnog spazma, istežanju cervikalne muskulature te ublažavanju bolnosti. Korisna je kada kod diskus hernije dođe do pritiska na korijenove živaca jer se trakcijom proširuju intervertebralni otvori i tako se smanjuje kompresija na korijenove. Indikacije za primjenu trakcije jesu hernija intervertebralnog diska, radikulopatije i spazam paravertebralne muskulature. Razlog zašto se upotrebljava kod navedenih dijagnoza je jer se trakcijom dobiva separacija kralježaka, redukcija veličine hernije te se proširuju intervertebralni otvori i smanjuje mišićni spazam. Najčešće se trakcija vrši pomoću ekstenzomata. (14)

### **1.4.3 Kirurško liječenje**

Kirurškom se liječenju pristupa nakon neuspjelog liječenja fizikalnom terapijom (u trajanju od 4 do 6 mjeseci), u bolesnika s brzim napredovanjem simptoma te kod bolesnika sa sindromom caude equine. Posljednjih se godina sve manje koriste klasične kirurške metode te se daje prednost minimalno invazivim metodama. Prednost minimalo invazivnih metoda je u tome što se rade pod spinalnom anestezijom, operiraju se svi oblici diskus hernija, smanjeno je stvaranje ožiljkastog tkiva, skraćeno je vrijeme boravka u bolnici te je oporavak brži.

U značajnije zahvate na kralježnici ubrajamo procedure anuloplastike i nukleoplastike gdje interveniramo na sam diskus odnosno na njegov vanjski prsten ili pulpoznu jezgru. Nadalje, od operacijskih postupaka koristi se još i laminektomija. To je opsežna operacija koja se koristi u slučajevima sekvestracije diska ili kod stenoze spinalnog kanala. Jedan od novijih načina liječenja poremećaja dinamičkog segmenta kralježnice je umetanje umjetnog diska. Umjetni disk može biti konstruiran kao potpuni umetak ili samo kao proteza nukleusa pulosusa.(13)



Slika 15.

Prikaz umjetnog diska

## 1.5 Prikaz slučaja

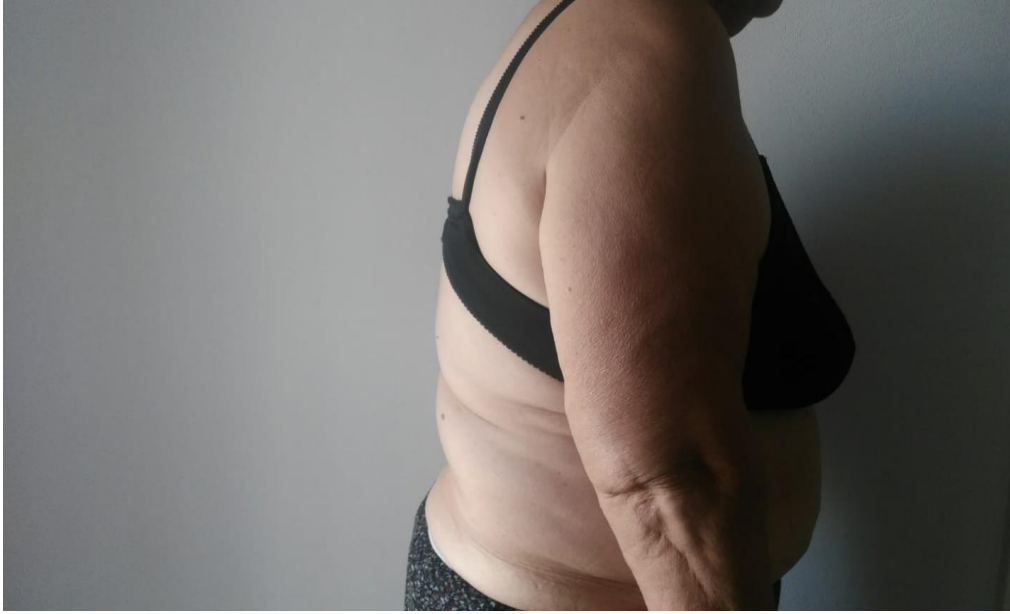Kako bi kontekst problematike poremećaja vertebralnog dinamičkog segmenta bio što razumljiviji u sljedećim će redovima biti izložen klinički slučaj. Za pacijenta je uzeta osoba A.M. rođ. 1950. Prvo će biti prikazani podaci uzeti iz bolesničkih spisa te anamneze.

Pacijentica se na liječenje javlja 2007. godine, nakon što se već par godina žali na bolove u području vratne te lumbalne kralježnice. Tek 2009. godine odlazi na rehabilitaciju zbog vertebralnih i vertebrogenih tegoba nastalih zbog stenoze spinalnog kanala na svim razinama, a posebice na razini L4-L5. Osim stenoze kod pacijentice su prisutne protruzije diska na više razina. Za vrijeme boravka u bolnici te kasnije u toplicama na pacijentici se provodila kinezioterapija, masaža, ultrazvuk, termoterapija te elektroterapija no ni jedna terapija nije pokazivana značajan utjecaj. Tijekom godina se smanjivao funkcijski kapacitet lumbalne kralježnice (kretnje su se bolno reducirale za 1/3 opsega pokreta).

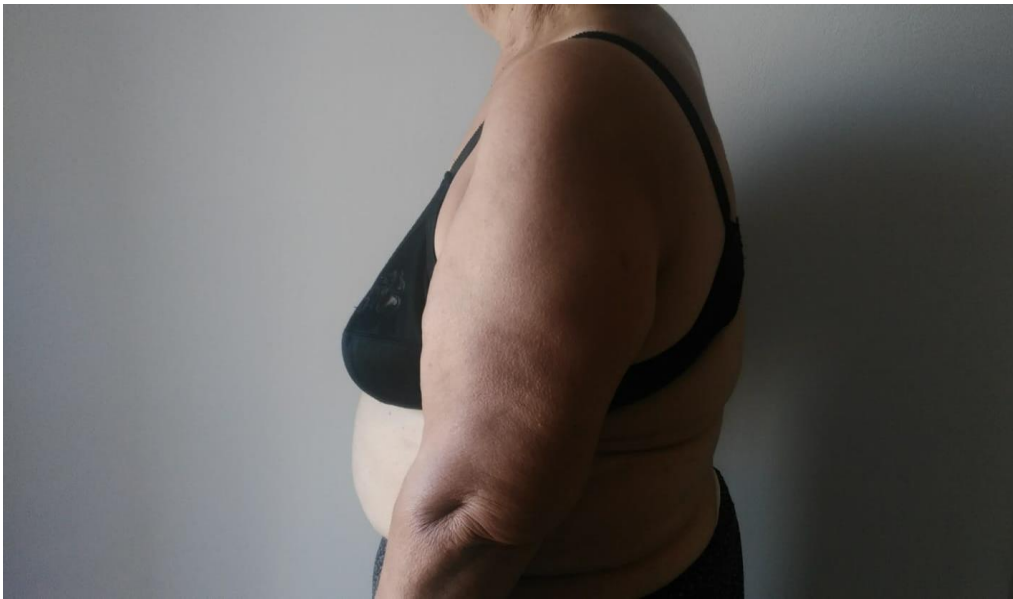
Što se tiče funkcionalnog statusa, pacijentica ima antalglično držanje, primjetna je pojačana torakalna kifoza te je izravnata lumbalna lordoza. Funkcionalni kapacitet cervikalnog vertebralnog segmenta je umanjen za 1/3 pokreta, a funkcionalni kapacitet lumbalnog vertebralnog segmenta za 2/3 opsega pokreta. Pacijentica se žali na hipoestezije i parestezije od L3 do S1 lijevo.

Na izlasku iz bolnice je preporučeno torakalno rasterećenje, pravilno držanje, redukcijska dijeta te fizikalna terapija. No iz trenutne je anamneze vidljivo da su unatoč poduzetim mjerama tegobe još prisutne. Pacijentica navodi kako vježbe nije bilo moguće izvoditi zbog grčeva koji se pojavljuju (2009. pri operaciji oštećen živac). Navodi kako većinu vježbi može vršiti unutar bazena, a samo određene na krevetu. Hodanje na prste i pete je otežano, nestabilna je pri hodu te je sklona padovima. Čučanj ne može izvesti u potpunosti te su oba koljena zadebljana.

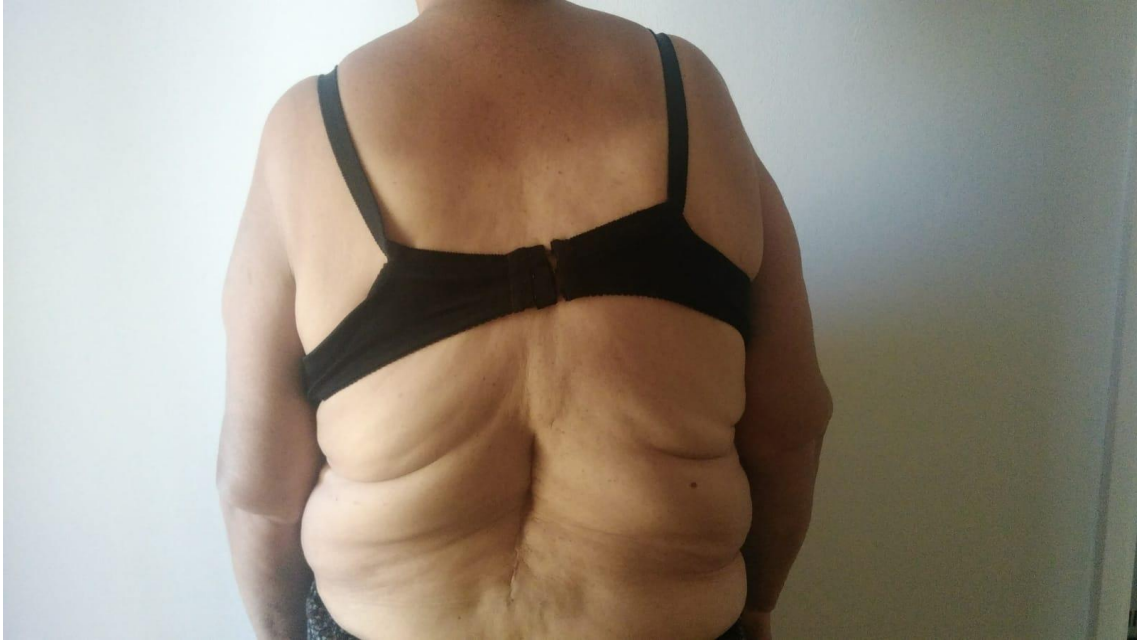Kao najpovoljnija terapija pacijentici se preporučaju lagane vježbe za izvođenje u kućnim uvjetima.



Slika 16.



Slika 17.



Slika18.

Na predhodnim je slikama vidljivo trenutno stanje pacijentice. Kako navodi, zbog bolova i grčeva ne može izvoditi sve vježbe, te obavlja fizičke poslove zbog čega nije vidljivo poboljšanje stanja. Vježbe koje bi trebala izvoditi su većinom usmjerene na stabilizaciju kralježnice te stvaranje jačeg mišićnog korzeta.



## **2 CILJ RADA**

Cilj je ovoga rada prikazati strukturu kralježnice i njenih sastavnih dijelova te koji se sve poremećaji mogu pojaviti unutar vertebralnog dinamičkog segmenta. Posebno će biti obrađena diskus hernija kao jedan od najučestalijih poremećaja te svakako poremećaj koji ostavlja velike posljedice za bolesnika. Između ostalog, prikazat će se načini liječenja odnosno rehabilitacije ovakvih bolesnika s posebnim naglaskom na fizikalne metode liječenja. Metode fizikalne medicine se uspješno primjenjuju u liječenju diskus hernija i poremećaja stabiliteta kralježaka te se smatraju prvim izborom liječenja.

### 3 ZAKLJUČAK

Poremećaji vertebralnog dinamičkog segmenta sve su učestaliji u današnjoj populaciji. S obzirom da u većini slučajeva izazivaju veliku bolnost za bolesnika predstavljaju veliki problem te onesposobljenost. Važnost je u ranom otkrivanju te što ranijem početku rehabilitacije kako bi onesposobljenost bila što manja, a oporavak što brži. Dakako, prevencija se smatra najboljim lijekom. Iako degenerativne promjene koje zahvaćaju intervertebralne diskove ne možemo spriječiti, možemo usporiti nastajanje istih. Postiže se to brigom o vlastitom zdravlju, svakodnevnom vježbom te smanjivanjem opterećenja na kralješke. Ukoliko ipak dođe do oštećenja intervertebralnog diska, zbog velikog napretka u medicini danas je moguće uspješno liječenje. U početku se liječenje započinje lijekovima koji smanjuju upalu i bolnost, te se pristupa medicinskim vježbama. Tu fizikalna medicina ima veliku ulogu jer svojim metodama može uvelike doprinijeti poboljšanju stanja i kvalitete života bolesnika. Ukoliko se ovim metodama ne može postići cilj, odnosno ozdravljenje, liječenju se pristupa kirurški. Sve u svemu, diskus hernija je izlječivo stanje, no ukoliko se ne liječi ili je stupanj oštećenja velik, može dovesti do opasnih posljedica.

## 4 LITERATURA

1. Jajić Ivo. Reumatologija. Zagreb: Medicinska knjiga; 1995.
2. Bajek S, Bobinac D, Jerković R, Malnar D, Marić I. Sustavna anatomija čovjeka. Rijeka: Digital point tiskara d.o.o. Rijeka; 2007.
3. Roje T. Klinička kineziologija s kinezimetrijom. KBC Split, travanj 2016. [Predavanje]
4. Rožanković M. Primjena umjetnoga diska u kirurškom liječenju degenerativne bolesti vratne kralježnice [dissertation]. Zagreb: Medicinski fakultet Sveučilišta u Zagrebu; 2015. 62p
5. Jajić I, Jajić Z. Fizijatrijsko – reumatološka propedeutika. Zagreb: Medicinska naklada; 2004.
6. Ruszkowski I, i suradnici. Ortopedija. Zagreb: Jumena; 1990.
7. Dar G, Masharaw Y, Peleg S, Steinberg N, May H, Medlej B, Peled N, Hershkovitz I. Schmorl's nodes distribution in the human spine and its possible etiology. Eur Spine J. 2010 Apr; 19(4): 670 – 675
8. Urban Tripović V. Diskus hernija kralježnice. Pula: Hrvatska liga protiv reumatizma; 2013.
9. Grazio S, Buljan D, i suradnici. Križobolja. Zagreb: Naklada slap; 2009.
10. Dostupno na - <https://www.medicalnewstoday.com/articles/191979.php>
11. Dostupno na – <http://www.vasezdravlje.com/izdanje/clanak/828/>
12. Hančević J, i suradnici. Lomovi i iščašenja. Jastrebarsko: Naklada slap; 1998.
13. Šoša T, Sutlić Ž, Stanec Z, Tonković I. Kirurgija. Zagreb: Naklada lijevak; 2009.

14. Naglić Đ, i suradnici. Fizikalna i rehabilitacijska medicina. Zagreb: Medicinska naklada; 2013.

## 5 SAŽETAK

S obzirom da sve više prelazimo na sjedilački način života, naša kralježnica se nalazi u neprihvatljivim položajima uslijed čega nastaju razni poremećaji. Sama je kralježnica nosivi stup našeg tijela koji se sastoji od 33 do 34 kralješka koji zajedno čine morfološku jedinicu. Dinamička jedinica kralježnice je vertebralni dinamički segment unutar kojega se događaju svi pokreti, ali i poremećaji. Sami je segment sastavljen od dva dijela, prednjeg i stražnjeg, zbog kojih je pokretljivost moguća. Bitna sastavnica dinamičkog segmenta je intervertebralni diskus, na kojemu se događa najviše promjena. Diskus se sastoji od anulusa fibrosusa i nuklusa pulposusa koji služe kao amortizeri i ravnomjerno raspoređuju silu. Ukoliko sila nije ravnomjerno raspoređena doći će do oštećenja diska te bolnosti u kralježnici. Ovisno o tome koliko se disk ošteti, razlikujemo četiri stupnja diskus hernije. Prvi stupanj ili „bulging“ predstavlja ispučenje oslabljenog diskusa, ali bez oštećenje anulusa fibrosusa. Kod drugog stupnja (protruzija) dolazi do većeg ispučenja i djelomičnog defekta anulusa fibrosusa, dok je kod trećeg stupnja ili ekstruzije vidljivo probijanje prstena. Četvrti stupanj jest sekvestracija dijela diska u kanal. Svaki tip hernijacije može ostaviti trenutne posljedice zbog pritiska na korijenove živaca, ali i trajne posljedice.

Stabilitet vertebralnog segmenta kralježnice može biti narušen i određenim traumama koje nastaju zbog prevelikog djelovanja sile na segment. Najčešće su to aksijalna sila ili sila rotacije. Zbog biomehaničkih odnosa među segmentima najčešće se ozljeđuje cervikalna i lumbalna kralježnica, a zbog manje pokretljivost najmanje se ozljeđa događa u torakalnom dijelu kralježnice. Ukoliko je došlo do nestabilnog prijeloma kralježnice, trauma se liječi operativno dok se u slučaju stabilnog prijeloma kreće s konzervativnim liječenjem.

Poremećaji dinamičkog vertebralnog segmenta su stanja koja su izlječiva i kao metoda izbora za liječenje su metode fizikalne medicine uz kombinaciju s medikamentoznom terapijom. Medikamentozna terapija se koristi zbog upale i bolnosti koja se događa na mjestu kompresije živaca, dok je glavna ideja liječenje i rehabilitacija metodama fizikalne medicine. U to spada elektroterapija, kinezioterapija, termo ili krioterapija, laser te hidroterapija.

## SUMMARY

Given that we are increasingly having sedentary way of life, our spine is placed in unacceptable positions, which cause various disorders. The spine itself is the supporting pillar of our body which consists of 33 to 34 vertebrae, which together form the morphological unit.

Dynamic spinal unit is the vertebral dynamic segment within which all movements, but also disorders, occur. The segment itself is made up of two parts, front and rear, for which mobility is possible. An important component of the dynamic segment is the intervertebral disc, where most changes occur. The disc consists of anulus fibrosus and pulposus cuffs that serve as shock absorbers and evenly distribute force. If the force is uniformly distributed, it will damage the disc and cause the pain in the spine.

Depending on how much the disc is damaged, we distinguish four-stage disc hernias. The first stage or "bulging" is the obstruction of the weak disc, but without the damage of the fibrous anulus. In the second degree (protrusion) there is a greater degree of protuberance and partial fibrous anulus defect, while in the third degree or extrusion there is a visible puncture of the ring.

The fourth step is sequencing the part of the disc into the canal.

Any type of herniation can leave the immediate consequences of pressure on the root nerve, but also the permanent damage. The stability of the vertebral segment of the spine may be disrupted by certain traumas that arise due to excessive force acting on the segment. The axial force or rotation force are the most common. Because of the biomechanical relationship between the segments, the cervical and lumbar spine is most often injured, and due to less mobility the least injury occurs in the thoracic spine. If there is an unstable spinal fracture, the trauma is treated operative while in the case of a stable fracture, it moves with conservative treatment.

Dynamic vertebral segment disorders are conditions that can be cured and as a method of choice for treatment we use methods of physical medicine in combination with medication therapy.

Medication therapy is used for inflammation and pain that occurs at the site of nerve compression, while the main idea is treatment and rehabilitation by the methods of physical medicine. This includes electrotherapy, kinesiotherapy, thermo or cryotherapy, laser and hydrotherapy.

## 6 ŽIVOTOPIS

Ime i prezime: Barbara Rapić

Datum i mjesto rođenja: 08.07.1996, Split

Državljanstvo: Hrvatsko

Adresa stanovanja: Mosećka 12, 21216 Kaštel Stari

Obrazovanje i osposobljavanje

2003.-2011. Osnovna škola Filp Lukas, Kaštel Stari

2011-2015. Opća gimnazija Ivana Lucića, Trogir

2015.-2018. Sveučilišni odjel zdravstvenih studija, Split

Smjer: fizioterapija