

Radiološke metode u dijagnostici i terapiji Subclavian steal sindroma

Lerotić, Lina

Undergraduate thesis / Završni rad

2018

Degree Grantor / Ustanova koja je dodijelila akademski / stručni stupanj: **University of Split / Sveučilište u Splitu**

Permanent link / Trajna poveznica: <https://um.nsk.hr/um:nbn:hr:176:897389>

Rights / Prava: [In copyright](#) / [Zaštićeno autorskim pravom.](#)

Download date / Datum preuzimanja: **2024-07-18**

Repository / Repozitorij:



Sveučilišni odjel zdravstvenih studija
SVEUČILIŠTE U SPLITU

[Repository of the University Department for Health Studies, University of Split](#)



UNIVERSITY OF SPLIT



SVEUČILIŠTE U SPLITU

Podružnica

SVEUČILIŠNI ODJEL ZDRAVSTVENIH STUDIJA

PREDDIPLOMSKI SVEUČILIŠNI STUDIJ

RADIOLOŠKA TEHNOLOGIJA

Lina Lerotić

RADIOLOŠKE METODE U DIJAGNOSTICI I TERAPIJI

„SUBCLAVIAN STEAL SINDROMA“

Završni rad

Split, 2018.

SVEUČILIŠTE U SPLITU

Podružnica

SVEUČILIŠNI ODJEL ZDRAVSTVENIH STUDIJA

PREDDIPLOMSKI SVEUČILIŠNI STUDIJ

RADIOLOŠKA TEHNOLOGIJA

Lina Lerotić

RADIOLOŠKE METODE U DIJAGNOSTICI I TERAPIJI

„SUBCLAVIAN STEAL SINDROMA“

RADIOLOGICAL METHODS IN DIAGNOSIS AND THERAPY

OF „SUBCLAVIAN STEAL SYNDROME“

Završni rad/ Bachelor's Thesis

Mentor:

Doc. dr. sc. Tonći Batinić, dr. med.

Split, 2018.

Sadržaj:

1. Uvod.....	1
1.1. Ključne riječi.....	1
2. Cilj rada	2
3. Rasprava	3
3.1. Definicija „Subclavian steal“ sindroma (SSS)	3
3.2. Anatomija.....	4
3.3. Patofiziologija	5
3.4. Etiologija	5
3.5. Epidemiologija	7
3.6. Prevalencija i prognoza.....	7
3.7. Klasifikacija	8
4. Klinička slika	9
5. Dijagnostika	12
6. Radiološke metode.....	14
6.1. Kompjutorizirana tomografija (CT)	14
6.2. Magnetska rezonancija (MR).....	17
6.3. Ultrazvuk (UZV).....	19
6.4. Angiografija	21
7. Liječenje	23
7.1. Perkutana transluminalna angioplastika (PTA)	25
7.2. Endovaskularno stentiranje	25
7.3. Aterektomija	25
7.4. Kirurški <i>bypass</i> (premosnice)	25
7.4.1. Karotidno-potključne premosnice	26
7.4.2. Transpozicija potključne arterije	26
7.4.3. Aksijalno-aksijalni <i>bypass</i>	26
8. Zaključak	27
9. Sažetak.....	28
10. Summary	29
12. Literatura	30
11. Životopis	31

1. Uvod

Sindrom krađe krvi potključne arterije obilježen je kratkotrajnim napadajima cerebralnih simptoma ishemije koji se javljaju zbog prekomjernog vježbanja ili posla koji obuhvaća rad gornjih ekstremiteta (3). Simptomi su uzrokovani retrogradnim protokom krvi u vertebralnoj arteriji zbog proksimalne stenoze ili okluzije potključne arterije, a značenje „ukrasti” je jer uklanja krv iz cerebralne cirkulacije (3). Tako se krv raspodjeljuje u vertebralne arterije i gornje žile iz karotidnih arterija ili bazilarne arterije. Termin „krađa subklavije” se primjenjuje kad preokretanje normalnog protoka krvi vertebralne arterije uzorkuje vertebro-bazilarnu insuficijenciju i simptome ishemije ruku. Navedeni sindrom se većinom slučajno otkrije ultrazvučnim ili angiografskim pregledima za druge indikacije. Isto tako, može biti potaknut nalazom ispitivanja smanjenog krvnog tlaka. Iako je sindrom krađe krvi potključne arterije većinom asimptomatski, smatra se da je njegova učestalost češća nego što je to dijagnosticirano i prepoznato (4). Prevladava kod muškaraca više nego kod žena i u prosjeku se javlja u 59-oj i 61-oj godini starosti (3). Trajne metode liječenja obuhvaćaju upotrebu karotidno-potključnih premosnica dok novije, manje invazivne opcije uključuju endovaskularnu intervenciju. Najvažnije dijagnostičke metode „subclavian steal“ sindroma su kompjutorizirana tomografija, magnetska rezonancija, ultrazvuk te angiografija.

1.1. Ključne riječi

radiološke metode, potključna arterija, retrogradni protok, CT, MR, UZV, ishemija

2. Cilj rada

U ovom završnom radu, cilj je opisati najvažnije radiološke metode koje koristimo u terapiji sindroma krađe krvi arterije subklavije te njegove karakteristike. Isto tako, istaknut će se anatomija i patofiziologija sindroma kao i prevalencija. Nadalje, česti simptomi i uzroci „krađe subklavije” bit će jasno prezentirani.

Također, detaljno će biti obrađeni načini liječenja te trenutne preporuke o najpouzdanijem pristupu dijagnozi navedenog sindroma na temelju nedavnih nalaza i literature. Svrha ovog rada je objasniti „subclavian steal” fenomen te koje radiološke metode koristimo u dijagnostici istog.

3. Rasprava

3.1. Definicija „Subclavian steal“ sindroma (SSS)

Pojam “krađa subklavije” je fenomen koji se javlja kada stenoza potključne arterije uzorkuje retrogradni protok krvi u vertebralnoj arteriji (5). Prvi koji to prepoznaje je Contorni koji 1960. godine opisuje navedeni retrogradni tijek krvi pomoću angiografije u pacijenata čiji je radijalni puls bio odsutan (4). Izraz „*subclavian steal*” uvodi Fisher 1961. godine (3). Nadalje, Reivich izdaje članak u kojem detaljno opisuje kako zahvaćena arterija subklavija prima krv od vertebro-bazilarne kontralateralne cirkulacije. U početku, jedini test koji se koristio za otkrivanje ovog sindroma bila je angiografija, a tu mogućnost su imali samo bolesnici s visokim stupnjem vjerojatnosti. Ovo testiranje nam daje lažni nalaz da je SSS bio simptomatski što se i dokazuje s pojavom neinvazivnih tehnika. Ultrazvuk se pojavio 1970. godine, a magnetska rezonancijska angiografija (MRA) 1992. godine, kada je identificiran veći broj asimptomatskih bolesnika (4).

Ateroskleroza potključne arterije je česta pojava koja uzrokuje stenozu ili okluziju koje smanjuju tlak u ipsilateralnoj arteriji subklaviji te u arterijama ruke (3). Navedene promjene dovode do ishemije gornjih okrajina ili mozga. Najčešći klinički znak koji upućuje na dijagnozu je razlika veća od 20 do 30 mmHg između dviju ruku (3). Osim ateroskleroze, uzrok može biti arteritis. Većinom su to Takayasu arteritis i arteritis divovskih stanica. Također, javlja se i sindrom kompresije toraksa, kongenitalne anomalije velikih krvnih žila te kirurški zahvati. Klasifikaciju sindroma određujemo prema težini poremećaja hemodinamike kao i prema područjima gdje je krv ukradena. Postoje različiti simptomi koji su izazvani ishemijom kao što su: umor, parastezija, bol, sinkopa, zamućenje vida, ataksija i klaudikacije.

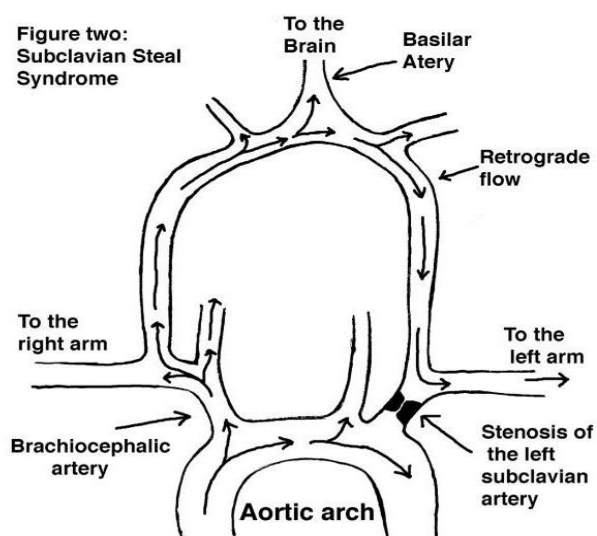
Razlikujemo dvije vrste sindroma krađe: klasični i srčano-potključni (9). U klasičnom, krv protječe od kontralateralne vertebralne arterije do bazilarne arterije kao rezultat nižeg pritiska u distalnoj arteriji subklaviji. Isto tako, krv može teći u retrogradnom smjeru niz ipsilateralnu vertebralnu arteriju te tako uzrokovati štetne neurološke poremećaje. Srčano-potključni sindrom krađe opisan je kod bolesnika koji su prethodili operaciji prenosne koronarne arterije (CABG) pomoću unutarnje mamilarne arterije (IMA). Prevalencija stenoze kod pacijenata koji su kandidati za presađivanje koronarne arterije je 2,5% do 4,5%. Tijekom hemodinamski značajne stenoze arterije subklavije protok IMA se može preokrenuti i “ukrasti” krv iz koronarne cirkulacije tijekom tjelovježbi koje uključuju gornje ekstremitete. Prilikom selektivne kateterizacije usađene koronarne arterije, angiografija će pokazati retrogradni protok

IMA. Bolesnici koji imaju visok stupanj stenozе subklavije trebali bi se liječiti ili kirurški ili perkutano prije CABG-a, dok pacijenti sa simptomatskim potključnim lezijama, kojima je potrebna prenosnica koronarne arterije, zahtijevaju kombinirani pristup revaskularizaciji (9)

3.2. Anatomija

Mozak opskrbljuje opsežan sustav grana dvaju parova žila. Čine ga unutrašnje arterije koje su zaslužne za 80% protoka krvi u mozgu, dok drugih 20% protoka daju vertebralne arterije. Desna i lijeva vertebralna arterija formiraju bazilarnu koja se dijeli u dvije stražnje moždane arterije. Nadalje, one se pridružuju granama u krugu Willisa na bazi mozga koji tvori kompletan krvožilni prsten koji okružuje međumozak. On povezuje unutarnji karotidni i vertebro-bazilarni sustav (3).

Ako se prekine jedna od četiri glavne krvne žile, svrha kruga Willisa je osigurati protok cirkulacije. Okluzija ili stenozа potključne arterije dovode do povećanog tlaka u zahvaćenoj krvnoj žili i do smanjenog tlaka u ipsilateralnoj vertebralnoj arteriji. Također, smanjuje se i protok krvi u mozgu koji rezultira simptomima cerebralne ishemije. Arterijska okluzivna bolest subklavije izvuče krv iz kontralateralne do homolateralne vertebralne arterije zbog odstupanja protoka krvi u ipsilateralnoj vertebralnoj arteriji. Mozgu omogućuje protok krvi bazilarna arterija putem karotidne arterije preko kruga Willisa te tako tvori osnovu sindroma „krađe subklavije”.



Slika 1. Shematski prikaz "subclavian steal" sindroma (Pollard, H.; Rigby, S.; Mortiz, G.; Lau, C. Subclavian steal syndrome, 1998. str.21.)

3.3. Patofiziologija

Sindrom krađe krvi potključne arterije rezultira kada prilikom suženja, kratki put niske rezistencije postaje put visokog otpora (8). Posljedica toga je protok krvi oko stenoze preko lijeve i desne vertebralne arterije i unutarnjih karotidnih arterija koje opskrbljuju mozak. Zbog kolateralnih krvnih žila, krv koja dolazi od mozga do gornjih ekstremiteta se smatra „ukradenom”. Aksijalna arterija većinom opskrbljuje gornji dio. Vertebralno-potključni i karotidno-potključni „sindromi krađe” javljaju se i kod pacijenata koji su podvrgnuti presađivanju koronarne arterije pomoću unutarnje torakalne arterije (ITA). Olakšavajući dovod krvi u srce, distalni kraj ITA preusmjeren je često na lijevu koronarnu arteriju. Ishemija miokarda rezultat je retrogradnog protoka krvi od srca duž ITA (8).

Grane potključne arterije od proksimalnih do distalnih obuhvaćaju unutarnju mamilarnu arteriju ili unutarnju torakalnu arteriju (IMA ili ITA) te vertebralnu i aksijalnu arteriju. Navedene žile su iznimno važne u slučaju ateroklerotskih bolesti jer, na primjer, torakoakromijalna arterija daje anastomoze krvnim žilama vrata i prsiju, a IMA gornjim epigastričnim i interkostalnim arterijama (5). Kako bi se omogućio retrogradni protok krvi vertebralne arterije iz kontralateralnih vertebralnih arterija ili iz prednje cirkulacije mozga, potrebno je spajanje bazilarne i vertebralne arterije te njihova komunikacija s krugom Willisa. Inače, krv prođe iz aorte u potključnu arteriju te nakon toga, jedan dio krvi opskrbljuje mozak preko vertebralne arterije. Međutim, u „sindromu krađe” smanjena količina krvi protječe kroz proksimalnu arteriju subklaviju. Nadalje, krv prolazi oko moždanog arterijskog kruga i spušta se preko vertebralne arterije te opskrbljuje distalnu arteriju subklaviju koja je zadužena za protok krvi kod gornjih ekstremiteta i ramena.

3.4. Etiologija

Temeljni uzrok koji dovodi do „sindroma krađe” je teška stenoza koja je rezultat aterosklerotične bolesti arterije. Razlikujemo nepromjenjive i modificirane čimbenike rizika za razvoj aterosklerotskih plakova (5).

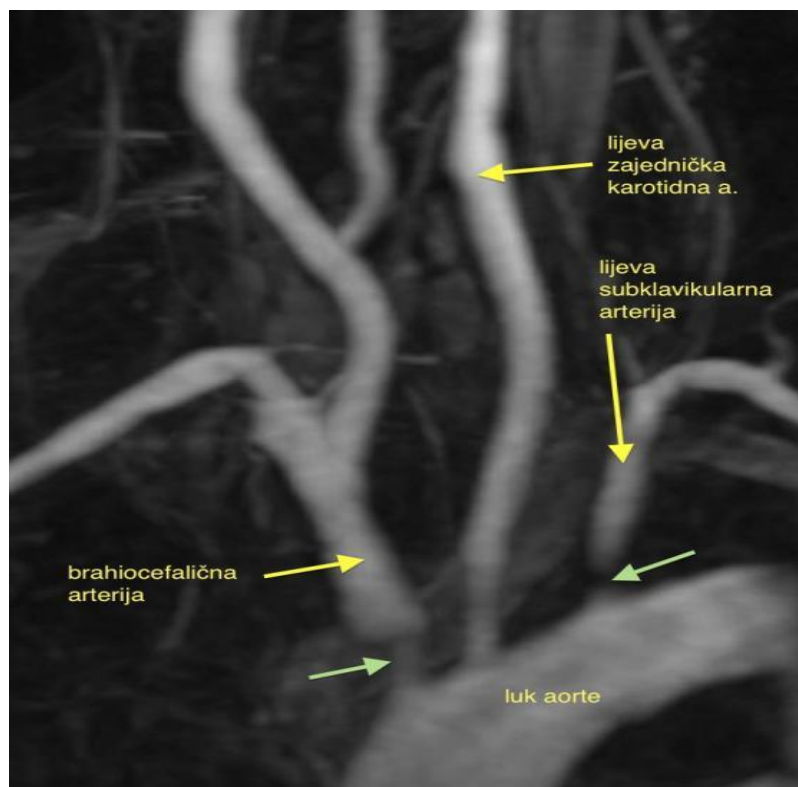
Nepromjenjivi čimbenici rizika uključuju sljedeće:

1. Dob
2. Muški spol
3. Pozitivna obiteljska anamneza

Modificirani čimbenici rizika su:

1. Dijabetes
2. Hipertenzija
3. Pušenje cigareta
4. Hiperkolesterolemija
5. Hiperhomocistinemija
6. Hiperlipidemija

Ostali manje uobičajeni uzroci uključuju disekciju aorte, vanjsku kompresiju na arteriji subklaviji, Takayasu arteritis (Slika 2) ili arteritis velikih stanica, kongenitalne anomalije koje mogu rezultirati izoliranjem i žrtvovanjem proksimalne arterije subklavije u aortalnoj kirurgiji. Primjerice pokrivenost lijeve potključne arterije s prsnim endovaskularnim stent-graftom ili Blalock-Taussigov postupak za teratologiju Fallota (5).



Slika 2. Takayasu arteritis, tip IIa- zahvaćanje aortalnog luka

(Izvor: http://perpetuum-lab.com.hr/wiki/plab_wiki/interna-medicina/takayasuov-arteritis-r337/)

3.5. Epidemiologija

Periferna arterijska bolest zahvaća krvne žile gornjih ekstremiteta rjeđe nego donjih. U usporedbi s Hispancima i kineskim Amerikancima, češće se javlja u afričkih Amerikanaca i bijelaca (10). Bolesnici iznad 50 godina imaju veću vjerojatnost pojave sindroma, najvjerojatnije zbog ateroskleroze koja se javlja u ovoj dobnoj skupini. Veća je sklonost kod muškaraca nego u žena u omjeru 2:1 (7). Lijeva arterija subklavija većinom je zahvaćena aterosklerozom te zbog toga nije čudno da sindrom utječe na nju tri puta češće nego na desnu arteriju subklaviju.

3.6. Prevalencija i prognoza

Većina literature procjenjuje da je prevalencija sindroma krađe krvi potključne arterije između 0,6% do 6% dok je hemodinamski značajna lijeva stenoza arterije subklavije prisutna u približno 2,5% pacijenata koji su podvrgnuti koronarnoj revaskularizaciji (10). Kao što je već spomenuto, ovaj fenomen većinom zahvaća lijevu stranu arterija. Polazište lijeve arterije subklavije ubrzava protok i povećava vjerojatnost pojave ateroskleroze. Također, lijeva arterija subklavija najčešće je zahvaćena u Takayasu arteritisu koji je rijedak uzrok sindroma. Naime, on se većinom javlja kod žena u 30-im godinama (4). Inače, na Dalekom istoku, Takayasu sindrom bio je uzrok sindroma krađe krvi arterije subklavije kod 36% pacijenata, a preostali slučajevi proizlaze iz ateroskleroze. Pacijenti koji imaju benignu prirodu bolesti te asimptomatski protok krvi u vertebralnoj arteriji, ne zahtijevaju posebno liječenje. Nadalje, bolesnici s okluzivnom bolešću proksimalne arterije subklavije moraju potražiti medicinski tretman za simptome klaudikacije ruku izazvane tjelovježbom. Neurološki simptomi obično su prolazni i ne dovode do moždanog udara.

Kod pacijenata čiji se retrogradni vertebralni protok krvi ponovno uspostavi endovaskularnim stentom ili kirurškom revaskularizacijom, prognoza je jako povoljna i dugoročna te nema rizika od moždanog udara (5). Kirurzi su odustali od revaskularizacije transtorakalne arterije subklavije zbog velikog operativnog morbiditeta i smrtnosti u prilog ekstratorakalnoj revaskularizaciji pomoću karotidno-potključne prenosnice čija je operativna smrtnost približna nuli. Rezultati postavljanja stenta ili perkutane angioplastike subklavije jednako su izvrsni. Stopa komplikacija je relativno niska. Nakon uspješnog stentiranja potključne arterije stopa restenoze iznosi 0 do 16% nakon 12 do 48 mjeseci praćenja (5).

3.7. Klasifikacija

Fenomen krađe krvi potključne arterije karakterizira ili područje na kojem je krv ukradena ili ozbiljnost hemodinamskih poremećaja u vertebralnoj arteriji. Navedena područja mogu biti: vertebro-vertebralna, karotidno-bazilarna, vanjska karotidno-bazilarna ili karotidno-potključna (4). Također, zabilježen je jedan rijetki slučaj kada je pacijent imao parcijalni bilateralni sindrom krađe subklavije te opskrbu krvlju kroz obje ruke pomoću kolateralnih krvnih žila.

Svrstajemo ih u tri faze:

1. Stadij I (*pre-subclavian steal*): smanjenje protoka vertebralne arterije
2. Stadij II (*intermittent/partial/latent*): izmjenični protok, protjecanje krvi u dijastoličkoj fazi i retrogradni protok u sistoličkoj fazi
3. Stadij III (*permanent/advanced*): trajni retrogradni vertebralni protok

4. Klinička slika

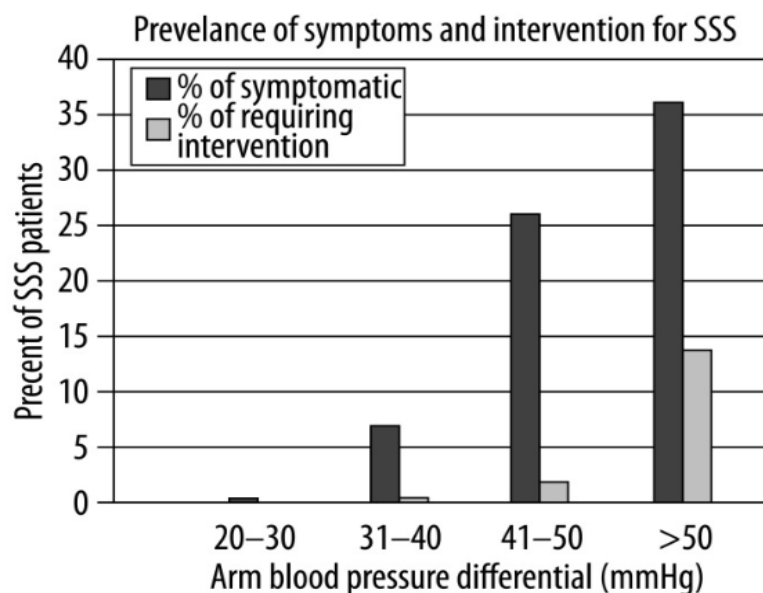
Pacijenti koji pate od ateroskleroze arterije subklavije često nemaju nikakve simptome. To potvrđuju Ehrenfeld i suradnici 1969. godine (3). Hemodinamski preokret u vertebralnoj arteriji rijetko rezultira neurološkim nedostatkom i također može biti potpuno asimptomatski. Retrogradni protok krvi vertebralne arterije ne mora nužno ukazivati na sindrom krađe krvi iz mozga te se isto tako prikazuje tijekom angiografije čak i kada nema prisutne stenoze. Vertebro-bazilarni simptomi su raznoliki i često nejasni. Progresivnim smanjenjem količine protoka krvi koji je dostupan mozgu, smanjuje se učestalost „krađe” krvi. Stoga možemo zaključiti da prisutnost i mjesto ekstrakranijalne vaskularne stenoze određuju simptome retrogradnog protoka u vertebralnoj arteriji. Mnogi čimbenici mogu biti povezani s teškom karotidnom arterijskom bolešću koja može izazivati simptome vertebro-bazilarne insuficijencije (3). Osim toga, Lacey je 1996. godine objasnio da su simptomatske lezije subklavije povezane s istodobnim lezijama kontralateralne vertebralne arterije te jedne ili obje karotide (3).

Istraživanja pokazuju da se normalni protok krvi može obnoviti pomoću otvorene kirurgije ili transluminalne angioplastike, ali ne dovode do olakšanja simptoma. Iako su kolateralni putevi oko ramena dopušteni krugom Willisa, mala je vjerojatnost da je začepljenje krvnih žila (zajedničke karotidne, potključne, brahio-cefalne arterije) odgovorno za simptome cerebralne ishemije. Walker i suradnici otkrili su je prisutnost cerebralne ishemije najbolje određena položajem druge prednje stenoze i da su njeni simptomi pogoršani tjelovježbom gornjih ekstremiteta (3). Pretpostavlja se da je potreban samo jedan glavni protok krvi u intrakranijalnoj cirkulaciji kako bi se spriječila cerebralna ishemija. Međutim, pronaći potpuni Willisov krug prava je rijetkost.

Proksimalna stenoza ili okluzija potključne arterije rijetko uzrokuje simptome ishemije ruku. Obično se to javlja kod radnika koji obavljaju snažan fizički posao s rukama podignutim iznad glave. Cerebralna ishemija se može pojaviti ako je povećana potražnja za kisikom zbog tjelovježbe rukom veća od sposobnosti krvnih žila da osiguraju dovoljan protok krvi. Kombinacija ekstrakranijalne vaskularne stenoze uz nepotpunu intrakranijalnu mrežu može rezultirati smanjenjem protoka krvi u prednjim ili stražnjim moždanim područjima zbog nedostatka prikladnih kolateralnih kanala. Zbog opsežne kolateralne cirkulacije iz vertebralne arterije, simptomi rane cerebralne ishemije rijetko se razvijaju iz proksimalne okluzivne bolesti arterije subklavije (3). Simptomi ruku koji su povezani sa sindromom „krađe krvi” uključuju umor mišića, digitalnu nekrozu i ishemijsku bol u mirovanju. Bolesnici sa simptomima ruku obično imaju anemijsku varijantu koja uzrokuje smanjenu cirkulaciju u gornjim ekstremitetima

što uzrokuje veću razliku u krvnim tlakovima ruku. Na hemodinamski značajnu proksimalnu stenozu lijeve potključne arterije mogu utjecati česti simptomi angine pektoris nakon uspješne koronarne revaskularizacije s lijevim IMA stentom. Slične simptome mogu uzrokovati i aterosklerotične lezije proksimalne vertebralne arterije. Ako se pojave simptomi stražnje cirkulacije s normalnim krvnim tlakom u zahvaćenoj ruci, treba uzeti u obzir okluzivnu bolest vertebralne arterije.

Nedavna istraživanja opisuju linearnu povezanost između povećanja krvnog tlaka ruku i pojave simptoma koji se većinom javljaju u pacijenata s hipertenzijom (4). Potvrđuju upotrebu krvnog tlaka ruku kao prediktora ozbiljnosti sindroma. Dok je samo 1.38% pacijenata s razlikom krvnog tlaka od 20 do 30 mmHg bilo simptomatsko, 38.5% bolesnika ima krvni tlak razlike veće ili jednake od 50 mmHg (Slika 3). Inače, krvni tlak u obje ruke treba biti sličan te kod takvih slučajeva nema prisutnosti proksimalne stenozе ili okluzije potključne arterije. Također, pacijenti koji imaju hemodinamski značajnu stenozu imaju simptome iz stražnje cirkulacije krvi više od bolesnika koji imaju trajni retrogradni protok krvi u vertebralnoj arteriji. Fizičkim pregledom možemo otkriti razliku između krvnih tlakova gornjih ekstremiteta te tako eliminirati lezije arterije subklavije bez upotrebe dupleks ultrazvuka ili angiografije (4).



Slika 3. Prevalencija simptoma i intervencija u bolesnika sa “subclavian steal” sindromom te povećanje krvnog tlaka

(Izvor: <https://www.ncbi.nlm.nih.gov/pmc/articles/PMC3560638/>)

Većina simptoma povezano je s cerebralnom ishemijom. Više od 50% pacijenata pati od vrtoglavice, dok su disartrijska i sinkopa zabilježeni u 12,5% i 18% bolesnika. Nadalje, diplopija može biti monokularna ili binokularna i javlja se u 19% slučajeva. Vestibularna disfunkcija ili nistagmus uključuju osjećaj pokretanja objekata, ataksiju i nemogućnost fokusiranja vida. Srećom, navedeni simptomi ishemije prolazni su i rijetko napreduju. Povezani su s neodgovarajućom kolateralnom cirkulacijom te nastaju zbog smanjene perfuzije mozga. Ishemija gornjih ekstremiteta djeluje tako da uzrokuje slabost, parasteziju ili hladnoću ruke. Jako mali broj pacijenata sa stenozom potključne arterije imaju simptome. Većinom su to bol ili umor ruku nakon tjeleovježbe te klaudikacija ruke. Kao što je već spomenuto, simptomi su usko povezani sa vertebro-bazilarnom cerebralnom ishemijom.

Tjeleovježbom ili poslom koji uključuje gornje ekstremitete na zahvaćenoj strani, pacijent može imati nešto od sljedećeg:

1. Vrtoglavica
2. Gubitak vida
3. Ataksija, nedostatak koordinacije mišića
4. Afazija, gubitak ili poremećaj govora
5. Diplopija ili dvostruko viđenje predmeta
6. Disfagija, otežano gutanje
7. Disartija, poremećaj izgovora
8. Glavobolja
9. Sinkopa, iznenadni pad ili povremeni gubitak svijesti
10. Nistagmus, titranje očiju
11. Klaudikacija ruke i bol
12. Zbunjenost
13. Ukočenost lica ili hemipareza
14. Hladnoća ruke

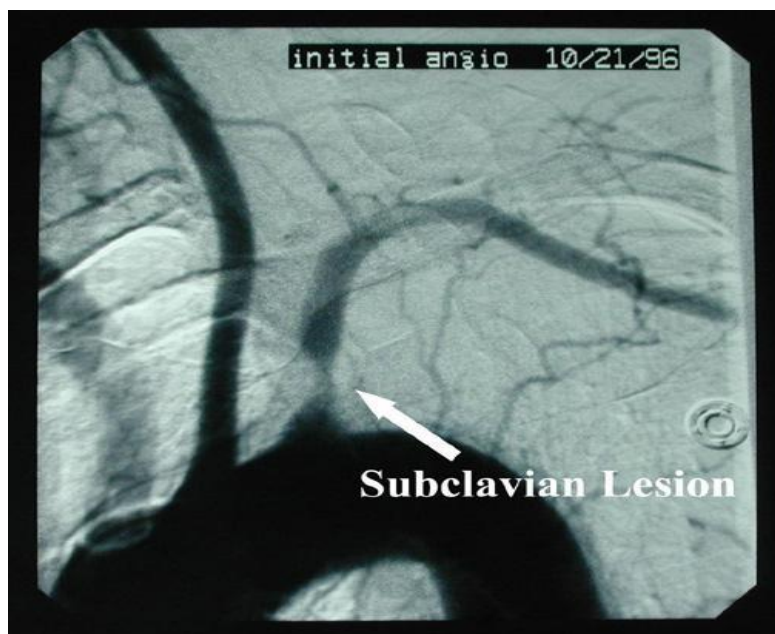
5. Dijagnostika

SSS je vrsta bolesti periferne arterije u kojoj odsutnost protoka krvi u proksimalnoj arteriji subklaviji poništava normalni smjer protoka u vertebralnoj arteriji (5). Kako bi se omogućio protok krvi u zahvaćenoj potključnoj arteriji distalno od stenoze, krv se „uzima” iz bazilarne, karotidne ili kontralateralne vertebralne arterije. Retrogradno protjecanje krvi povezuje se sa simptomima cerebralne ishemije te neurološkim poremećajima. Sindrom krađe krvi arterije subklavije se većinom liječi kirurškim zahvatima.

Kada je sindrom krađe krvi arterije subklavije povezan sa ishemijom ruke ili neurološkim simptomima, važno je da isključimo druge uzroke tih simptoma kako bi mogli postaviti dijagnozu (3). Jako je bitno pregledati povijest bolesti koja nam može pomoći u otkrivanju „krađe subklavije”. Ključno je saznati kako, kada, gdje je započeo problem, koje su glavne pritužbe, koji su čimbenici koji otežavaju, a koji olakšavaju pacijentu i odakle dolazi bol. Sve su to iznimno bitna pitanja pomoću kojih lakše možemo saznati karakteristike sindroma. Prvo što možemo napraviti je izmjeriti tlak, napraviti nekoliko vježbi ruku te tako pokušati reproducirati simptome i nakon toga obaviti pregled ultrazvukom. To su rutinski postupci tijekom većine kliničkih ispitivanja. Osim toga, od velikog je značaja bilateralna procjena zbog mogućnosti povezivanja s vertebro-bazilarnim simptomima (3). Prvi praktičari za procjenu starijih pacijenata koji boluju od „subclavian steal” sindroma su osteopati i kiropraktičari, tako da je bitno uzeti u obzir nalaze istih.

Jedan od najvećih znakova fenomena krađe krvi potključne arterije je razlika veća od 20 mmHg sistoličkog krvnog tlaka između ruku. Također, zahvaćena ruka ima odsutne ili oslabljene ulnarne i radijalne impulse. Pacijenti koji imaju razliku brahijalnog tlaka od 40 do 50 mmHg najčešće imaju simptome arterijske insuficijencije gornjih ekstremiteta, kao na primjer klaudikacija (3). Nadalje, bolesnici koji imaju razliku tlaka od 20 do 40 mmHg zbog retrogradnog protoka krvi u vertebralnoj arteriji većinom imaju cerebralne simptome. Kod sumnje na difuznu vaskularnu bolest, potrebno je mjerenje bilateralnog tlaka ruku, posebice kod bolesnika koji imaju cerebrovaskularne simptome. Za procjenu karotidnih i supraskapularnih zvukova potrebna nam je auskultacija. Kod bolesnika s nalazima gornjih ekstremiteta važno je utvrditi fizičkim pregledom prisutnost ishemije ruke ili vertebro-bazilarnih simptoma koji mogu biti pogoršani testom kompresije i dekompresije nadlaktične arterije (3). Ovo je dijagnostički test koji se često nadzire ultrazvukom. Inducirano se napuhuje rukohvat tlakomjera na najmanje 20 mmHg iznad sistoličkog krvnog tlaka tijekom tri minute.

Većinom kod dekompresije dolazi do naglog povećanja protoka krvi u vertebralnoj arteriji zbog hiperermije. Nakon kliničkog i fizičkog pregleda te isključivanja svih drugih izvora simptoma, ispituju se i neka druga testiranja. Najosjetljiviji i specifični pregled u otkrivanju „subclavian steal” sindroma je Doppler ultrasonografija (4). Osim što je neinvazivan i što se može ponoviti po potrebi bez štetnog djelovanja na pacijenta, veoma je siguran i precizan. Također, omogućuje nam procjenu karotidnih i potključnih arterija te simultano snimanje. Za potvrđivanje retrogradnog protoka krvi u stražnjoj cirkulaciji koristimo transkranijalni Doppler. Nije namijenjen samo procjeni ozbiljnosti hemodinamike vertebralne arterije, već i za otkrivanje drugih aterosklerotskih lezija. Kliničari predlažu da je uz Doppler ultrasonografiju potreban potvrđeni arteriogram. Stavljaju veću važnost na angiografiju u slučaju ovog sindroma te smatraju da je ultrazvuk manje pouzdan zbog nemogućnosti cjelovitog pregleda anatomije zbog ključne kosti i prvog rebra koji nadvisuju arteriju subklaviju. Smatra se da nije svaki retrogradni protok vertebralne arterije, koji se vidi na ultrazvučnim pregledima, pravi prikaz sindroma krađe krvi subklavije zbog snažnog ubrizgavanja velikog bolusa boja u malu arteriju. CT ili MR angiografija potvrdni su testovi za sve sumnje na navedeni sindrom koje nalazimo na ultrazvučnim testovima (4). Ove tehnike nam daju uvid u anatomske značajke stenoze (Slika 4) ili okluzije potključne arterije, kao i bilo koje povezano intrakranijalno ili ekstrakranijalno suženje.



Slika 4. Primjer proksimalne stenoze potključne arterije koja nije pravilna (Bayat, I. Subclavian steal syndrome, 2017. godine)

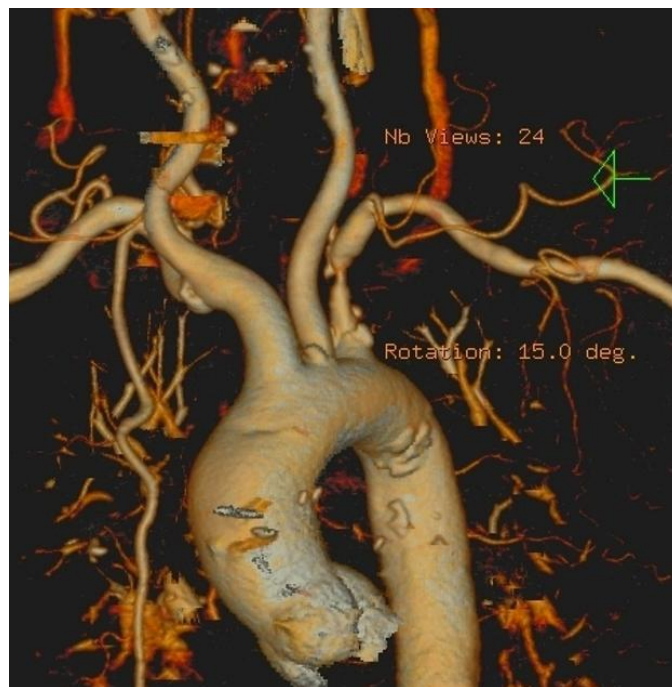
6. Radiološke metode

6.1. Kompjutorizirana tomografija (CT)

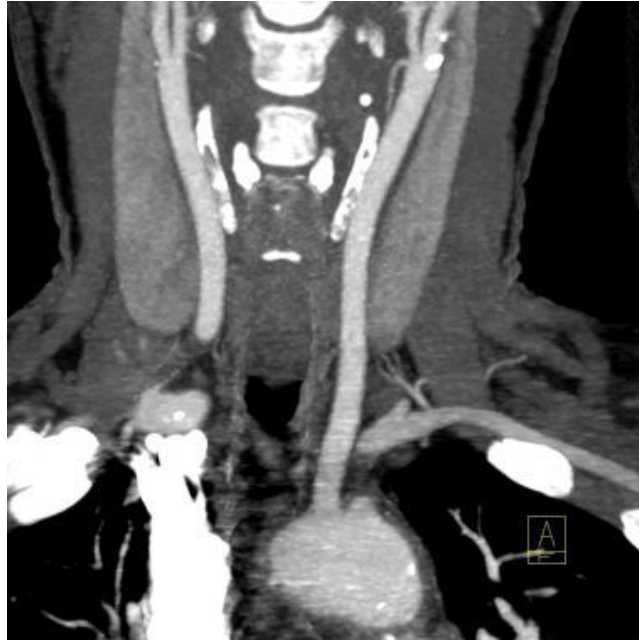„*Computed tomography*” je digitalna slikovna metoda koja se koristi za izradu detaljnih slika unutarnjih organa, kostiju, krvnih žila i mekog tkiva. CT je računalna rekonstrukcija ravnine tijela koja je tomografirana. Ova slikovna radiološka metoda nam omogućuje slojevni prikaz pregledavanog dijela tijela koristeći ionizirajuće zračenje. Tijekom CT skeniranja, slike presjeka se mogu preoblikovati u više ravnina i mogu generirati trodimenzionalne slike vidljive na računalnom monitoru ili tiskane na filmu. Navedena metoda je često najbolja za detekciju različitih vrsta karcinoma jer omogućuju prikaz tumora kao i njegovu veličinu i položaj. Osim toga, pomaže nam za brzo otkrivanje unutarnjih ozljeda i krvarenja u hitnim slučajevima. Kompjutorizirana tomografija je brza, neinvazivna, precizna i bezbolna metoda. U dijagnozi stenotično-okluzivne bolesti sindroma krađe krvi, kontrastno poboljšani multidetektorski CT zamjenjuje konvencionalnu angiografiju pomoću 3D rekonstrukcija (Slika 5). Tehnike kontrastom nam uvelike pomažu procijeniti stupanj stenozе ili okluzije, kao i ulceracije, kalcifikacije i trombozu arterijalne stijenke. Ponekad, ako kalcificirani plak ima gustoću sličnu kontrastu, može otežavati procjenu stupnja dijagnoze. CT je iznimno važna metoda jer lako identificira suženje ili začepljenje arterije subklavije (Slika 6) te iznenadno povećanje vertebralne arterije. Također, možemo uočiti i druge intrakranijalne i ekstrakranijalne cerebralne vaskularne lezije, dok smjer protoka krvi u vertebralnoj arteriji ne možemo odrediti. Osim što nam ova metoda pruža mogućnost detaljnih prikaza, postoje i druge prednosti. U usporedbi s magnetskom rezonancijom, pregled se može izvršiti i kod pacijenata s ugrađenim medicinskim uređajem bilo koje vrste. Isto tako, moguće je i snimanje u realnom vremenu što olakšava minimalno invazivne tehnike, kao na primjer biopsija iglom. Pomoću snimanja navedenom metodom možemo eliminirati potrebu za operacijom. Kod pedijatrijskih bolesnika, roditeljima je dopušteno biti u sobi, uz nošenje zaštitne pregače, što uvelike olakšava rad s djecom. Nakon CT pregleda, pacijenti se mogu odmah vratiti svojim uobičajenim aktivnostima jer X-zrake koje se koriste u tomografiji obično nemaju nuspojave i ne ostaju u tijelu pacijenta nakon snimanja. Postoje i neki rizici navedene radiološke metode, a najvažniji od njih je zračenje. Uvijek postoji mogućnost karcinoma u prekomjernoј izloženosti zračenju, ali korist koju dobijemo od točne i precizne dijagnoze je puno važnija. Zato je kod trudnica CT pregled rizičan i ne preporučava se. Također, javljaju se i alergije na kontrastno sredstvo koje se mogu

spriječiti uporabom antialergijskih lijekova 24 sata prije snimanja. Iako su ozbiljne alergijske reakcije na jod rijetke, odjeli za radiologiju su dobro opremljeni za brzo i učinkovito djelovanje u hitnim slučajevima. Uporaba kontrastnog sredstva se izbjegava u bolesnika s teškim dijabetesom ili teškim oštećenjem bubrega jer može doći do još većih komplikacija.

Princip rada kompjutorizirane tomografije se temelji na atenuaciji ili slabljenju rendgenskih zraka prolaskom kroz snimani dio tijela. Atenuacija se izražava koeficijentom apsorpcije koji ovisi o elektronskoj gustoći tkiva, atomskom broju te energiji rendgenskih zraka. Što je veća gustoća elektrona snimanog tkiva i atomski broj, veći je i koeficijent apsorpcije. Nakon prolaska zraka kroz tkivo, atenuirano zračenje dolazi do detektora. Nadalje, oni ga pretvaraju u električne signale te dolazi do niza projekcija koje nastaju za vrijeme rotacije detektora i rendgenske cijevi. Kasnije se slika objekta rekonstruira složenim matematičkim algoritmima pomoću računala te se prikazuje na monitoru u obliku matrice koja je sastavljena od pixela.



Slika 5. Stenoza visokog stupnja proksimalnog dijela arterije subklavije u 3D rekonstrukciji (Dr. Salam, H. Subclavian steal syndrome)



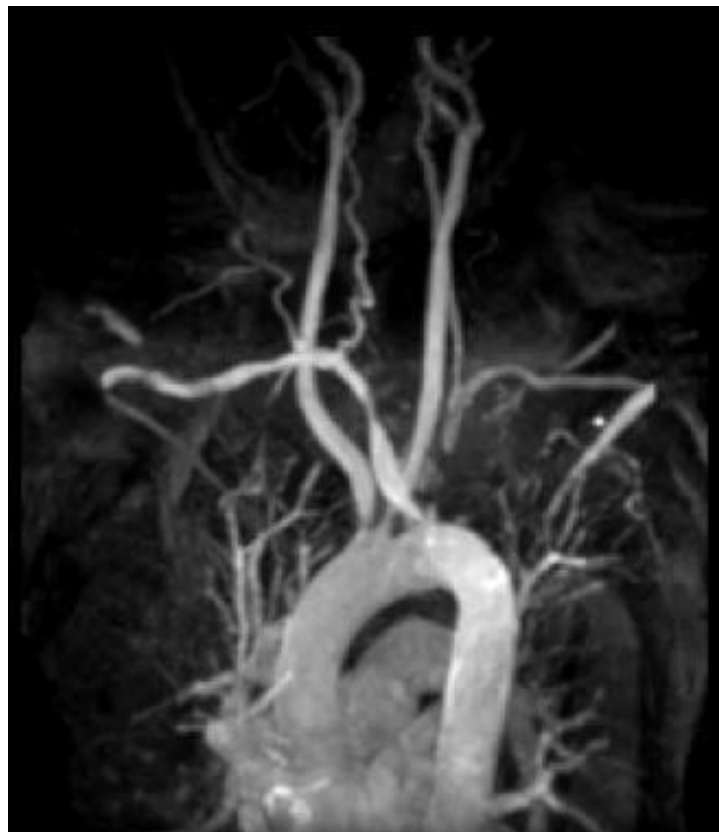Slika 6. Rekonstrukcija prikazuje potpunu okluziju kratkog segmenta proksimalne lijeve arterije subklavije te punjenje distalnog dijela potključne arterije preko lijeve vertebralne arterije. Pacijent je bio asimptomatski. Također, prisutna je mala aterosklerotska promjena na početnom dijelu unutarnje karotidne arterije bez vidljive stenozе (Brophy, D.; Cho J, K. Subclavian steal syndrome Imaging, 2018.)

6.2. Magnetska rezonancija (MR)

Magnetska rezonancija je neinvazivna, sigurna metoda oslikavanja koja ne koristi ionizirajuće zračenje, što je ujedno i najveća prednost MR-a. Omogućuje nam multiplanaran prikaz tijela kao i presjeke ljudskog tijela u tri ravnine, a to su transverzalna, sagitalna i koronarna. Princip rada se temelji na jakom magnetnom polju, pulsevima radiovalova te proizvodnji slojevnih slika organa. Oslikavanje magnetskom rezonancijom se ostvaruje preko emisije i apsorpcije energije radiofrekventnih valova elektromagnetskog spektra. MR je fizikalna pojava predaje energije vodikovim protonima u tijelu kad se energija dostavi u točno određenoj frekvenciji koja je jednaka frekvencijskom rasponu radiovalova. Naime, prije toga se čitavo tijelo i vodikovi protoni izlažu djelovanju osnovnog magnetskog polja. Najčešće korištena jezgra u MR oslikavanju je jezgra atoma vodika koja sadrži jedan proton. Magnetska rezonancija je slikovna metoda koja je vrlo osjetljiva, ali nije visoko specifična. Kako bi povećali dijagnostičku točnost navedene dijagnostike, koristimo kontrastna sredstva. Oni nam omogućuju prikaz razlike između tkiva i patomorfoloških promjena te djeluju tako da mijenjaju relaksacijska vremena u različitim tkivima. Nazivamo ih paramagnetskim kontrastnim sredstvima koji sadrže ione gadolinija. Ioni ubrzavaju relaksaciju protona vodika i uzrokuju povećanje svjetline snimke u T1 tehnici i drugima poput FLAIR, MR angiografije te 3D tehnike. MR angiografija s kontrastom može potvrditi fenomen krađe krvi potključne arterije. Kontrastno sredstvo uvelike pomaže jer mjeri smjer i brzinu protoka krvi u vertebralnoj arteriji. Inače, tehnike MRA ne zahtijevaju jodirani kontrast tako da nema rizika od alergijskih reakcija i nefrotoksičnosti. Gadolinij omogućava precizni prikaz proksimalnih stenoza i okluzija arterije subklavije (Slika 7). Kontrastna sredstva na bazi gadolinija mogu uzrokovati razvoj nefrogene sustavne fibroze (NSF) ili nefrogene fibrozirajuće dermatopatije (NFD). Zabilježen je jedan slučaj kad je pacijent primio kontrast na bazi gadolinija „kako bi se poboljšala snimka MRA, dobio simptome završnog stadija bubrežne bolesti. NSF i NFD uzrokuju crvene ili tamne mrlje na koži, oticanje, svrbež, žute mrlje na očima, jaku bol u kostima i rebrima te slabost mišića. Nisu zabilježene ozbiljne nuspojave izlaganju magnetskim poljima i radiovalovima, ali postoje neka ograničenja. Kontraindikacije se javljaju kod davanja kontrastnog sredstva, a to su trudnoća i kronična dijaliza. Pregled se ne preporučava trudnicama u prvom tromjesečju iz sigurnosnih razloga. Za osobe koje su klaustrofobične i imaju problem sa zatvorenim prostorima potrebno je potražiti uređaje otvorenih konstrukcija. Najveća i najvažnija kontraindikacija za MR su metalni predmeti jer može doći do ozbiljnih ozljeda bolesnika i

osoblja, kao i oštećenja samog uređaja. Zabranjene su tetovaže, naušnice, zubne proteze te *pacemaker*. Mogu izazvati neželjene učinke, opekotine i smetati samom pregledu. Moguće su alergijske reakcije, crvenilo lica, osip, vrtoglavica, glavobolja i mučnina, ali sve navedene nuspojave se javljaju obično unutar nekoliko minuta od apliciranja dok je pacijent još u dijagnostici.

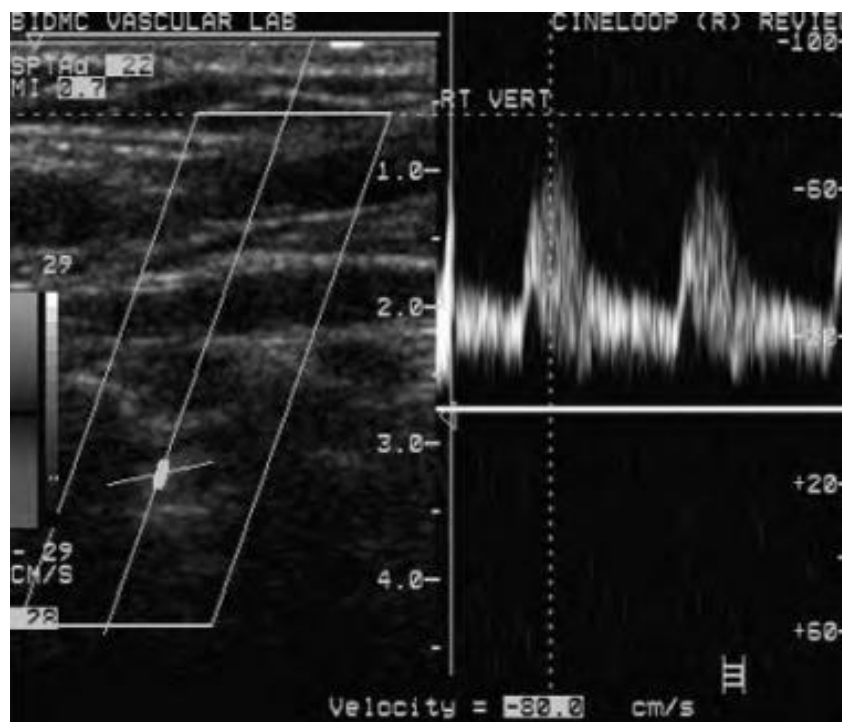
Za razliku od drugih radioloških metoda, MR se sastoji od različitih načina snimanja. Tehnike koje koriste samo spin su SE (*spin-echo*), FSE (*fast spin-echo*), IR (*inversion recovery*), FLAIR (*fluid attenuated inversion recovery*) i STIR (*short tau inversion recovery*) (17). SE je najjednostavniji način snimanja te obuhvaća T1 i T2 snimke. Ostale posebne tehnike su DWI (*diffusion weighted imaging*), MR spektroskopija, funkcionalna magnetska rezonancija i MR angiografija (17).



Slika 7. Primjer MR angiografije s gadolinijem, prikaz okluzije lijeve arterije subklavije (Brophy, D.; Cho J, K. Subclavian steal syndrome Imaging, 2018.)

6.3. Ultrazvuk (UZV)

Dupleks neinvazivna tehnika je medicinski ultrazvuk koja koristi Dopplerove boje kako bi stvorio snimke kretanja tkiva i tjelesnih tekućina (krv) te njihove relativne brzine na sondi. Koristi se za unutarnje strukture tijela kao što su tetive, mišići, zglobovi, krvne žile i unutarnji organi. Cilj navedene metode je pronaći izvor bolesti ili isključiti različite patološke strukture. Ultrazvuk predstavlja zvučne valove s frekvencijama koji su više od onih koje mi čujemo (>20.000 Hz). Snimke se dobivaju na temelju slanja impulsa UZV u tkivo pomoću sonde. Dolazi do odzvanjanja zvuka od tkiva u različitim stupnjevima te tako slika nastaje. Najpoznatiji tip slike je B-mod koji omogućuje prikaz akustičke impedancije dvodimenzionalnog poprečnog presjeka tkiva (19). Ostale vrste slika mogu prikazati protok krvi (Slika 8), prisutnost specifičnih molekula, kretanje tkiva tijekom vremena te anatomiju trodimenzionalnog područja.



Slika 8. Prikaz Doppler ultrazvuka retrogradnog protoka krvi u desnoj vertebralnoj arteriji (Brophy, D.; Cho J, K. Subclavian steal syndrome Imaging, 2018.)

Dopplerov ultrazvuk procjenjuje da li se strukture kreću prema ili od sonde i njegove relativne brzine. Mogu se odrediti brzina i smjer protoka krvi. Doppler u boji mjeri brzinu protoka po ljestvici boja te se dobivene slike većinom kombiniraju u sivim tonovima (B-mod) za prikaz obostranih UZV. Postoji još i dopplerska ehokardiografija za pregled srca. Pomoću ehokardiograma određujemo točnu procjenu smjera protoka i brzine krvi koristeći Dopplerov učinak. Na takav način možemo otkriti poteškoće kardiovaskularnih funkcija te bilo kakvu abnormalnost između lijeve i desne strane srca. Sindrom krađe krvi arterije subklavije najčešće se otkrije slučajnim nalazom prilikom Doppler pretrage karotidnih i vertebralnih arterija te je ovo ujedno i njihov najvažniji test, kao i za potključnu arteriju. Može prikazati retrogradni protok krvi u vertebralnoj arteriji te značajne lezije karotidnih arterija. Inače, zbog anatomskih ograničenja prsnog koša, teško je precizno ocijeniti proksimalnu arteriju subklaviju ultrazvukom. Transkranijalni Doppler pregled (TCD) opisan je prvi put 1982. godine. Navedena tehnika se obavlja sondama niske frekvencije te nam omogućuje točnu identifikaciju pojedinih moždanih žila. Dodatna tehnika ultrazvuka je biplanarni UZV u kojem sonda ima dvije 2D ravnine koje su okomite jedna na drugu i koje omogućuju učinkovitu lokalizaciju i detekciju struktura. Omniplanska sonda se može zaokrenuti za 180 stupnjeva kako bi dobili više slika dok u 3D utrazvuku, spajaju više 2D-a koji su digitalno dodani kako bi se stvorila trodimenzionalna slika objekta (19). Ultrazvuk ima mnogo prednosti u usporedbi s drugim radiološkim metodama. Pruža slike u realnom vremenu, prenosiv je što nam olakšava korištenje za bolničke pacijente, znatno je jeftiniji te ne koristi štetno ionizirajuće zračenje. Također, postoje i neki nedostaci kao potreba za suradnjom pacijenta, poteškoće pri prikazu struktura iza kostiju te ovisnost o tjelesnoj strukturi.

6.4. Angiografija

Konvencionalna angiografija je zlatni standard za dijagnosticiranje sindroma krađe krvi arterije subklavije, ali CTA uvelike napreduje te zamjenjuje ovaj modalitet. Ima velike prednosti kao što je prepoznavanje drugih lezija te visoka osjetljivost i specifičnost. U usporedbi endovaskularnom tehnikom, angiografija je uvijek glavni izbor jer nam omogućava i postavljanje dijagnoze i liječenje u isto vrijeme. Prepoznavanje značajnih lezija u zahvaćenoj karotidnoj arteriji je iznimno bitno, posebice ako su tlakovi značajno smanjeni u usporedbi s kontralateralnom stranom. Kako bi olakšali kirurške ili endovaskularne tehnike, angiografija nam služi kao „mapa”. Isto tako, može definirati problem pokazujući proksimalne okluzivne lezije arterije subklavije koje su povezane s retrogradnim protokom krvi u vertebralnoj arteriji. Iako MRA ima veliku važnost u bolesnika s disfunkcijom bubrega, ima i dosta lažno pozitivnih rezultata te tako precjenjuje stupanj opstrukcije arterija. Koristi jednu od dvije tehnologije snimanja, CTA ili MRA, uz injekciju kontrastnog sredstva koji je potreban za stvaranje prikaza krvnih žila u tijelu. Angiografsku opremu obuhvaća digitalni sustav koji je visoko rezolutni te koristi digitalne „flat panel“ detektore u različitim veličinama. Osim toga, sastoji se još i od hibridnog analogno-digitalnog sustava koji ima elektronsko pojačalo u kombinaciji s video kamerom, PACS te digitalne medije za arhiviranje. Uz CTA i MRA, iznimno je važna tehnika digitalne subtraksijske angiografije (DSA). Temelji se na principu dobivanja slika putem „flat panel“ detektora koji stvaraju digitalnu sliku kako bi bila vidljiva na računalu. Krvne žile nisu posebno istaknute na snimci ako ih ne obradimo (*postprocessing*) zbog toga što ne pokazuju veću apsorpciju rendgenskih zraka od okolnog tkiva. DSA dijelimo na snimanje bez kontrastnog sredstva i snimanje s kontrastnim sredstvom, nakon kojih obavljamo subtrakciju istih. Sve dijagnostičke vaskularne metode se obavljaju u angio sali koja mora imati opremu za monitoriranje i intervenciju, odgovarajući prostor za radiološku opremu te prostor za bolesnikov oporavak kako bi sve bilo idealno.

CT angiografija koristi CT skener koji omogućuje izradu detaljnih snimki krvnih žila i tkiva u različitim dijelovima tijela. Nezaobilazna je injekcija jodnog kontrastnog sredstva prilikom snimanja radi dijagnostike i precizne procjene bolesti krvnih žila, kao što su aneurizme ili stenoze. Intravenozno se u bolusu aplicira vodotopivo niskoosmolarno kontrastno sredstvo kojim se prikazuju arterije. Bolja opacifikacija arterija postiže se višom koncentracijom joda i bržom aplikacijom kontrasta. Nakon skeniranja, koje se provodi u arterijskoj fazi, snimke se obrađuju pomoću posebnog softvera te ih možemo pregledavati u različitim projekcijama i ravninama. Inače, CTA se koristi za ispitivanje krvnih žila i organa u različitim područjima

tijela, kao što su mozak, srce, vrat, abdomen te ekstremiteti. Ova metoda je iznimno važna za postavljanje dijagnoze i procjene mnogih bolesti krvnih žila. Jedna od najvažnijih prednosti CTA metode je mogućnost detekcije sužavanja ili opstrukcije krvnih žila te prikaz preciznih anatomskih detalja, posebno u malim krvnim žilama, za razliku od magnetske rezonancije. U usporedbi s angiografijom uz pomoć katetera, koja često zahtijeva sedaciju ili opću anesteziju, CTA je neinvazivna, jeftinija, brža te ima manje komplikacija. Također, omogućuje nam otkrivanje suženja krvnih žila u srcu, venske bolesti te abnormalnosti srca prije nego što uopće postoje ikakvi simptomi ili kad nisu jasno povezani s bolestima krvnih žila.

7. Liječenje

Novije tehnike uključuju perkutanu transluminalnu angioplastiku (PTA) i perkutanu transluminalnu koronarnu angioplastiku (PTCA). Također, druge metode liječenja su stentiranje i aterektomija. Cilj liječenja je ukidanje cerebralne hipoperfuzije i njezinih povezanih simptoma na način da se obnovi stalni protok krvi u zahvaćenoj vertebralnoj arteriji.

Nakon adekvatnog fizičkog pregleda, potrebni su laboratorijski nalazi koji trebaju uključivati koncentraciju glukoze u krvi. Slikovne tehnike koje koristimo su: dupleks ultrazvuk, CT i CT angiografiju, magnetsku rezonanciju angiografiju, elektrokardiografiju (ECG) te radiografiju prsnog koša. Navedeni sindrom se najčešće dijagnosticira ultrazvučnim Dopplerovim pregledom arterija vrata. Za potvrdu sumnjivih UZV nalaza se koriste CT i MR angiografija jer nije svaki retrogradni protok krvi vertebralne arterije vidljiv na ultrazvučnom pregledu. Neki slučajevi proizlaze iz proksimalne okluzije ili stenozе te nam ove tehnike omogućuju njihov pregled, kao i pregled prisutnosti retrogradnog vertebralnog protoka, intrakranijalne i ekstrakranijalne stenozе te anatomske značajke arterije subklavije.

Pacijenti koji boluju od ateroskleroze te imaju okluzivne plakove u potključnoj arteriji većinom nemaju nikakvih simptoma i zbog toga ne zahtijevaju liječenje. Međutim, ako se pojave simptomi klaudikacije ili poremećaji u vertebralnoj arteriji, važno je poduzeti određene mjere terapije kako bi se smanjio rizik infarkta miokarda, moždanog udara i drugih vaskularnih uzroka smrti. Sindrom krađe krvi ne može u potpunosti izliječiti niti jedna medicinska tehnika. Kod retrogradnog vertebralnog protoka koji rezultira simptomima ishemije, potrebna je kirurška ili intervencijska terapija kako bi se ublažili uzroci i vratio normalan protok krvi pomoću odgovarajućeg perfuzijskog pritiska na zahvaćenu ruku. Angioplastika i stentiranje ne bi trebali biti izbor liječenja okluzije ili stenozе arterije subklavije ako nema prisustva cerebralnih simptoma.

Jako mali broj pacijenata sindroma krađe krvi subklavije zahtijeva bilo kakvu terapijsku intervenciju. U jednom članku, to je bilo samo 1,4% od 7881 bolesnika (*Labropoulos i suradnici, 2010. godine*). Međutim, smatraju da pacijenti sa samo izoliranim simptomima trebaju primati konzervativne tretmane bez obzira koji stupanj sindroma imaju. Takav način uključuje liječenje hipertenzije, hiperlipidemije i šećerne bolesti uz, naravno, prestanak pušenja.

Za asimptomatsku stenozu potključne arterije, koja je povezana s kardiovaskularnim bolestima, preporučuje se medicinski tretman koji obuhvaća beta-blokatore, angiotenzin-konvertirajućeg enzima (ACE) te statin. Kako bi zaobišli stenozu arterije subklavije, služimo

se kirurškim zahvatima pomoću karotidno-potključne premosnice sa saphenskim venskim ili sintetskim graftom, Osim toga, uzimamo u obzir i perkutanu transluminalnu angioplastiku čiji pristup osigurava uspjeh u 90% slučajeva, s petogodišnjim stopama prohodnosti od 85%. Nadalje, novije, popularnije endovaskularne metode primjenjujemo kod pacijenata s visokim rizikom zbog njihovog minimalnog invazivnog pristupa lokalnog anestetika. Kod simptoma koji nisu toliko opasni, preporučuje se konzervativno liječenje.

Kod bolesnika koji imaju izoliran stenotično-okluzivan tip sindroma, uspješno se primjenjuje karotidno-potključna premosnica operacijskim zahvatima. U jednom istraživanju, u kojem izlažu rezultate 51-og karotidno-potključnog *bypass*-a, nakon gotovo osam godina, nije bilo nijedne smrti. Stopa uspjeha niza operacija je većinom oko 98%. Naime, zabilježena je jedna komplikacija trombogeneze nakon 24 mjeseca praćenja. Iako nije bilo smrtnosti, uspješnost operacije je bila potvrđena Dopplerovim ultrazvukom. Također, svi ishemični i vertebro-bazilarni simptomi su nestali. To je još jedna potvrda kako je ova tehnika revaskularizacije niski rizik za simptomatske pacijente koji nemaju značajnu aterosklerozu.

Presadivanje premosnice i endovaskularne tehnike koje uključuju stentiranje i angioplastiku, većinom koristimo za pacijente koji imaju ozbiljne kliničke simptome. Smatra se da uvelike ublažavaju simptome. Kod otvorenih kirurških metoda upotrebljavamo lokalne anestetike te tako smanjujemo rizik od neuspjeha. U provedenom istraživanju u kojem je 93% ispitanika imalo stenozu arterije subklavije, 65% je imalo okluziju. Nakon angioplastike i stentiranja koji su proveli tijekom 10 godina, primarni rezultat je iznosio 98%. Nakon 5 godina, taj broj se smanjio na 82% (De Vries, Wang i suradnici).

Nadalje, Linni i suradnici analizirali su 40 pacijenata koji su bili podvrgnuti perkutanoj transluminalnoj angioplastici (PTA). Također, tu je bilo i 34 bolesnika koji su imali „*subclavian-to-carotid artery transposition*” (SCT). Dok su svi SCT-ovi bili uspješni, PTA nije uspjela u 48% okluzija. Rezultat ovog istraživanja je da perkutanu transluminalnu angioplastiku koristimo za okluzije i stenoze arterija subklavije.

(Osiro, S.; Zurada, A.; Gielecki, J.; Shoja, M.; Tubbs, S.; Loukas, M. A review of subclavian steal syndrome with clinical correlation, 2012.)

7.1. Perkutana transluminalna angioplastika (PTA)

Ova metoda je relativno nova u slučaju sindroma krađe krvi arterije subklavije. Pokazala se dosta uspješnom, posebice kod proširenja stenozе čime se ukidaju vertebro-bazilarni simptomi. Jedna velika prednost je što se korištenje PTA izvodi pod lokalnim anestheticima te je stopa komplikacija manja od 10%. Prije angioplastike, pacijentima se daje intravenozno heparin. Lezije se uvijek prikazuju preko femoralnog ili brahijalnog pristupa čak i ako su začepljene. Pokazalo se da nakon uspješne PTA arterije subklavije postoji kašnjenje vraćanja protoka u zahvaćenu vertebralnu arteriju. Međutim, nakon ovoga važno je provoditi jednostavne i dupleks ultrazvuk preglede svakih 6 mjeseci. Kod bolesnika koji su simptomatski te imaju krvni tlak veći od 20 mmHg treba ponoviti kateterizaciju.

7.2. Endovaskularno stentiranje

Iako su premosnice ili traspozicija zlatni standard u liječenju sindroma, endovaskularni tretman najčešći je pristup intervenciji proksimalnih lezija arterije subklavije te imaju slične rezultate uspjeha koji iznosi od 86 do 100%. Krvarenje u određenim mjestima te embolizacija plaka samo su neke od komplikacija ove metode. Poboljšava perfuzijski pritisak ruke, liječi „sindrom krađe” te smanjuje stopu restenozе i time produljuje stope uspješnog liječenja.

7.3. Aterektomija

Relativno nova metoda koja se javlja s prvim slučajem u 1993. godini. Izvodi se preko femoralnog pristupa pomoću perifernog katetera. Promjer perifernih arterija je veći od koronarnih te zbog toga aterektomija ima nešto manju stopu restenozе. Navedena metoda je poprilično djelotvorna i sigurna u intervenciji sindroma krađe krvi arterije subklavije.

7.4. Kirurški *bypass* (premosnice)

Prije ove metode potrebno je znati da proksimalna zajednička i distalna arterija subklavija mogu sadržavati hemodinamski značajne lezije tako da je važna njihova

vizualizacija tijekom aortografije. Za bilo koju transpoziciju arterije subklavije urezujemo oko 2 cm velik izrez iznad ključne kosti. Na lijevoj strani treba izbjegavati prsni kanal, dok se karotidna arterija prikazuje kroz medijalni aspekt. Nakon što je pacijent primio heparin, kontroliraju se karotidne i potključne arterije. Kako bi se osigurala dostatna duljina arterije koja omogućuje da se anastomoza izvrši, transpozicija arterije subklavije zahtijeva disekciju njenog proksimalnog dijela. Iznimno je bitno praćenje pacijenata u ranoj postoperativnoj fazi, posebice mjerenje krvnih tlakova u obje ruke.

7.4.1. Karotidno-potključne premosnice

Postupak se općenito dobro podnosi te je rizik od smrtnosti oko 0,5 %. Kirurška ekspoziija se lako dobiva na dnu vrata i radi se poprečni rez od 5 do 7 cm paralelno s klavikulom. Većinom se koriste Dacron ili politetrafluoroetilen stentovi veličine 6 do 8 mm.

7.4.2. Transpozicija potključne arterije

Prednost ove metode je to što ne zahtijeva sintetski materijal te isključuje stenoza kao rezultat potencijalnih embolija. Također, poprečni rez se provodi na dnu vrata. Nema značajnih razlika između stopa komplikacija, morbiditeta ili smrtnosti između transpozicije i premosnice arterije subklavije. Mora se paziti da se izbjegne oštećenje prsnog kanala na lijevoj strani jer je potrebna disekcija jako opsežna. Anastomoza se vrši od potključne do karotidne arterije.

7.4.3. Aksijalno-aksijalni *bypass*

Navedena metoda ne zahtijeva potrebu za disekcijom ili stezanjem karotida stoga je vrlo jednostavna. Smrtnost je jako niska i iznosi 0,4%. Također, ovo je alternativni postupak za karotidno-potključnu transpoziciju gdje je sindrom povezan sa bolestima karotidne arterije. U nekim slučajevima, aksilarna arterija može se revaskularizirati pomoću potkožnih graftova koji su često površinski i skloni infekcijama.

8. Zaključak

„Subclavian steal” sindrom se javlja u oko 6% asimptomatskih bolesnika kojima je dijagnosticirana promjena protoka krvi u vertebralnoj arteriji. Iako se smatra iznimno rijetkom i neuobičajenom pojavom, nove tehnike i intervencije pokazuju značajan napredak dijagnostike i liječenja. Međutim, često je povezan s drugim aterosklerotskim bolestima i može rezultirati ozbiljnim rizicima od oštećenja mozga i vaskularnih poremećaja. Zbog toga, jako je bitno razmotriti simptome pacijenta, posebice srčanu anginu i ishemijske napade s niskim stopama protoka krvi. Također, tu su još i sinkopa, vrtoglavica, klaudikacija ruke te vizualni poremećaji i paraliza kod bolesnika s problemom karotidnih arterija. Svi pacijenti s oslabljenim ili smanjenim radijalnim pulsom ili s dvostrukim bilateralnim krvnim tlakom imaju dijagnozu sindroma krađe krvi arterije subklavije. Uvijek je važno objasniti pacijentu njegovu dijagnozu te da bude upoznat sa simptomima i pripadajućim čimbenicima rizika. Odluka o kirurškim intervencijama ne smije biti zasnovana na snimkama snimanja, već na simptomima i kliničkom ispitivanju. Radiološke dijagnostičke metode imaju veliki učinak u terapiji sindroma. Izdvajamo CT, MR, UZV, angiografiju te MRA i CTA. Navedene metode imaju svoje prednosti i mane u dijagnostici fenomena, ali uvelike olakšavaju procjenu rizika i prognozu istog. Zbog visokih stopa uspjeha i manjih rizika, angioplastika i stentiranje su pretežno povlaštena opcija za liječenje SSS. Na temelju svega, i dalje nema detaljnog, kontroliranog i randomiziranog pokusa za usporedbu otvorenih kirurških i endovaskularnih tehnika.

9. Sažetak

Fenomen krađe krvi potključne arterije proizlazi iz okluzije ili stenoze arterije subklavije koje su rezultat ateroskleroze te uzrokuju retrogradni protok krvi u zahvaćenoj vertebralnoj arteriji. Osiguravajući dostatan protok gornjim ekstremitetima, „krađe” krv mozgu iz cerebralne cirkulacije. Postoje dvije vrste navedenog sindroma, a to su koronarno-potključni te klasični. Osim ateroskleroze, javljaju se i drugi uzroci poput kongenitalnih anomalija, Takayasu arteritisa te arteritisa velikih stanica. Razlikujemo nepromjenjive i modificirane čimbenike rizika sindroma. Neki od njih su dijabetes, pušenje, hipertenzija, dob te muški spol. Iako je ova bolest iznimno rijetka te su pacijenti koji boluju od nje većinom asimptomatski, neki ipak razviju simptome te je kod njih sindrom otkriven slučajno. Najčešće su simptomi povezani sa ishemijom ruke, dok su drugi uzrok neuoroloških poremećaja. To mogu biti vrtoglavica, hladnoća, utrnulost, klaudikacija, ataksija, diplopija, nistagmus, zamućenje vida, parastezija, gubitak sluha te napadaji epilepsije. Osnovne simptome poput promjene boje kože ruku te noktiju, smanjenje radijalnog pulsa ili njegovo odsustvo, razlike u brahijalnim sistoličkim tlakovima ruku i šumove potključne i vertebralne arterije možemo uočiti fizikalnim pregledom. Pojava novijih tehnika snimanja utječe na poboljšanje uspješnog postavljanja dijagnoze i prevalencije. Prevalencija sindroma krađe krvi arterije subklavije je između 0,6% do 6%. Kod pacijenata, koji su podvrgnuti revaskularizaciji koronarnih arterija, hemodinamski značajna stenoza lijeve potključne arterije prisutna je u oko 2,5%. Istraživanja pokazuju povezanost između pojave simptoma s povećanjem razlike u krvnom tlaku ruku. Sindrom se najčešće dijagnosticira ultrazvučnom, neinvazivnom Doppler tehnikom, dok nam za potvrdu dijagnoze služe CT i MR angiografija. Najvažnije metode koje koristimo u terapiji sindroma su radiološke metode koje obuhvaćaju kompjutoriziranu tomografiju, magnetsku rezonanciju, angiografiju te ultrazvuk. Njihov doprinos u dijagnostici fenomena je uvelike značajan te svaka od njih može biti izbor zbog svojih značajnih prednosti. Najbolja terapija za početak je uvijek konzervativni tretman, a za ozbiljnije slučajeve rezerviramo kirurški pristup. Perkutana transluminalna angioplastika te stentiranje su pouzdane tehnike čiji je cilj liječenja obnavljanje stalnog i normalnog protoka krvi u vertebralnoj arteriji.

10. Summary

Subclavian steal phenomenon results from occlusion or stenosis of subclass arteries from atherosclerosis and causing retrograde blood flow in the affected vertebral artery. By providing sufficient flow to the upper extremities, it „steals” blood from cerebral circulation. There are two types of this syndrome, which are coronary-subclavian and classical. Except atherosclerosis, we have some other causes such as congenital anomalies, Takayasu’s arteritis and large cell’s arteritis. There is a difference between unchanged and modified risk factors. Some of them are diabetes, smoking, hypertension, age and male sex. Although this disease is extremely rare and patients suffering from it are mostly asymptomatic, there are some people who develop symptoms that are detected by chance. The most common symptoms are associated with ischemia of the arms, while others are the cause of neurological disorders. These can be dizziness, coldness, numbness, claudication, ataxia, diplopia, nystagmus, blurred vision, paraesthesia, hearing loss and seizures of the epilepsy. Basic symptoms such as changes in skin and nails color, radial pulse decrease or its absence, differences in the brachial systolic pressure of the arms and the noise of the subcutaneous and vertebral arteries can be observed by physical examination. The appearance of newer recording techniques affects the improvement of successful diagnosis and prevalence. The prevalence of th subclavian steal syndrome is between 0.6% and 6%. In patients with coronary artery revascularization, hemodynamically significant left subclavian artery stenosis is present in about 2.5%. Studies show a correlation between the occurrence of symptoms with increased blood pressure difference. The syndrome is most commonly diagnosed by ultrasonic, non-invasive Doppler technique, while CT and MR angiography are used for confirmation of diagnosis. The most important methods used in syndrome therapy are radiological methods that include computerized tomography, magnetic resonance imaging, angiography and ultrasound. Their contribution to the phenomenon's diagnosis is greatly significant and each of them can be a choice because of its significant advantages. We always choose conservative treatment for the beginning, but for serious cases we use surgical approach. Percutaneous transluminal angioplasty and stenting are reliable techniques whose purpose is to renew constant and normal blood flow in the vertebral artery.

12. Literatura

Knjiga

- [1] Brkljačić, B. Vaskularni ultrazvuk, Zagreb: Medicinska naklada, 2010.
- [2] Hebrang, A.; Klarić-Čustović, R. Radiologija, Zagreb: Medicinska naklada, 2007.

Članak

- [3] Pollard, H.; Rigby, S.; Mortiz, G.; Lau, C. Subclavian steal syndrome, 1998.
- [4] Osiro, S.; Zurada, A.; Gielecki, J.; Shoja, M.; Tubbs, R.; Loukas, M. A review of subclavian steal syndrome with clinical correlation, Med Sci Monit (2012); 18(5)
- [5] Bayat, I.; Chuen, J. Subclavian Steal Syndrome, 2017.
- [6] Brophy, D.; Cho, K.J. Subclavian Steal Syndrome Imaging, 2018.

Tekstovi i dokumenti objavljeni na Internetu

- [7] Dr. Hartung, M.; Dr. D'Souza, D. <https://radiopaedia.org/articles/subclavian-steal-syndrome>
- [8] https://en.wikipedia.org/wiki/Subclavian_steal_syndrome
- [9] Spittel, P.C. <https://www.uptodate.com/contents/subclavian-steal-syndrome>
- [10] https://www.unboundmedicine.com/5minute/view/5-Minute-Clinical-Consult/116574/all/Subclavian_Steal_Syndrome
- [11] Dr. Newson, L. <https://patient.info/doctor/subclavian-steal-phenomenon>
- [12] <https://fpnotebook.com/CV/Vessel/SbclvnStlSyndrm.htm>
- [13] https://sh.wikipedia.org/wiki/Kompjuterizirana_tomografija
- [14] <https://www.radiologyinfo.org/en/submenu.cfm?pg=ctscan>
- [15] <http://radiologija-hr.blogspot.com/2007/11/ct.html>
- [16] <https://www.radiologyinfo.org/en/info.cfm?pg=angiact#overview>
- [17] https://hr.wikipedia.org/wiki/Magnetska_rezonancija
- [18] https://hr.wikipedia.org/wiki/Radiologija#Kontrastna_sredstva_za_magnetsku_rezonanciju
- [19] https://en.wikipedia.org/wiki/Medical_ultrasound