

Uloga "dual energy" MSCT-a u prikazu abdomena i zdjelice

Baturina, Blanka

Undergraduate thesis / Završni rad

2016

Degree Grantor / Ustanova koja je dodijelila akademski / stručni stupanj: **University of Split / Sveučilište u Splitu**

Permanent link / Trajna poveznica: <https://um.nsk.hr/um:nbn:hr:176:142338>

Rights / Prava: [In copyright](#) / [Zaštićeno autorskim pravom.](#)

Download date / Datum preuzimanja: **2025-01-05**

Repository / Repozitorij:



Sveučilišni odjel zdravstvenih studija
SVEUČILIŠTE U SPLITU

[Repository of the University Department for Health Studies, University of Split](#)



UNIVERSITY OF SPLIT



SVEUČILIŠTE U SPLITU
Podružnica
SVEUČILIŠNI ODJEL ZDRAVSTVENIH STUDIJA
PREDDIPLOMSKI SVEUČILIŠNI STUDIJ
RADIOLOŠKA TEHNOLOGIJA

Blanka Baturina

**ULOGA “DUAL ENERGY” MSCT-A U PRIKAZU
ABDOMENA I ZDJELICE**

Završni rad

Split, 2016.

SVEUČILIŠTE U SPLITU
Podružnica
SVEUČILIŠNI ODJEL ZDRAVSTVENIH STUDIJA
PREDDIPLOMSKI SVEUČILIŠNI STUDIJ
RADIOLOŠKA TEHNOLOGIJA

Blanka Baturina

**ULOGA “DUAL ENERGY” MSCT-A U PRIKAZU
ABDOMENA I ZDJELICE**

**THE ROLE OF DUAL ENERGY MSCT IN
ABDOMINOPELVIC IMAGING**

Završni rad / Bachelor's thesis

Mentor:

doc. dr. sc. Krešimir Dolić

Split, 2016.

SADRŽAJ

1. UVOD	2
2. POVIJESNI RAZVOJ CT UREĐAJA	3
2. 1. Uređaji prve generacije	3
2. 2. Uređaji druge generacije.....	4
2. 3. Uređaji treće generacije	4
2. 4. Uređaji četvrte generacije	5
2. 5. Electron beam CT	5
2. 6. Spiralni CT.....	6
2. 7. Višeslojni CT (MSCT).....	6
2. 8. Dual-Energy CT.....	7
3. DUAL – ENERGY CT	8
3. 1. PRINCIP RADA DUAL ENERGY CT-a	9
3. 2. VRSTE DUAL-ENERGY CT UREĐAJA.....	11
3. 2. 1. Dvoizvorni DECT	11
3. 2. 2. Single Source DECT s brzim izmjenama energija.....	12
3. 2. 3. Dual-Energy CT s višeslojnim detektorom	12
3. 2. 4. Usporedba tri vrste Dual-Energy CT uređaja	13
3. 3. GRAĐA I KARAKTERISTIKE DUAL-SOURCE CT UREĐAJA.....	15
5. KLINIČKA PRIMJENA DUAL – ENERGY CT-A	21
5. 1. Pretraga abdomena i zdjelice.....	22
5. 1. 1. Jetra	22
5. 1. 2. Gušterača.....	23
5. 1. 3. Bubrežni kamenac.....	24
5. 1. 4. Promjene u bubrežnom parenhimu	25
5. 1. 5. Nadbubrežne žlijezde	26
5. 2. Doza zračenja.....	28
6. ZAKLJUČAK	29
7. SAŽETAK	30
8. LITERATURA	32
9. ŽIVOTOPIS	35

1. UVOD

Kompjuterizirana tomografija (CT) (*engl. Computed Tomography*), je digitalna tehnika slikovnog prikaza koja koristi suženi (kolimirani) snop rendgenskoga zračenja usmjeren okomito na uzdužnu os snimanog objekta, što rezultira poprečnim (aksijalnim) presjekom odabranog sloja. Nakon prolaska kroz tijelo, oslabljeno (atenuirano) zračenje mjeri se detektorima nakon čega se slika dobije računalnom rekonstrukcijom. Osjetljivost CT-a u detekciji intenziteta rendgenskih zraka nakon prolaska kroz tijelo pacijenta je glavna karakteristika kompjuterizirane tomografije jer omogućava precizno mjerenje atenuacije rendgenskih zraka prolaskom kroz određeni dio tijela. Atenuacija zračenja izražava se CT brojem ili Hounsfieldovom jedinicom (HU).

Metoda kompjuterizirane tomografije je prva radiološka metoda koja je omogućila uvid u unutrašnjost tijela, tj. strukture tijela koje su superponirane na klasičnim rendgenskim snimkama.

CT se neprestano razvija s ciljem boljeg prikaza anatomije i patologije ljudskoj tijela. Tako se razvio Dual-Energy CT koji ima potencijal da detektira lezije i okarakterizira ih bolje, nego što je moguće konvencionalnim CT uređajem zahvaljujući prikupljanju podatka s dviju različitih energija.

U ovom radu će se obraditi princip rada Dual-Energy CT-a, koje informacije pruža i njegova prednost kod prikaza abdominalnih i zdjelčnih organa.

2. POVIJESNI RAZVOJ CT UREĐAJA

Razvoj CT uređaja odvijao se u nekoliko faza, a svaku generaciju određuje vrsta detektora i način kretanja cijevi i detektora. Već je 1946. godine postojala osnova ideje za kompjuteriziranu tomografiju kada je konstruiran aparat kod kojeg je film bio postavljen nasuprot rendgenske cijevi, između kojih je bio pacijent te se radila paralelna rotacija cijevi i filma od 0° do 230° .

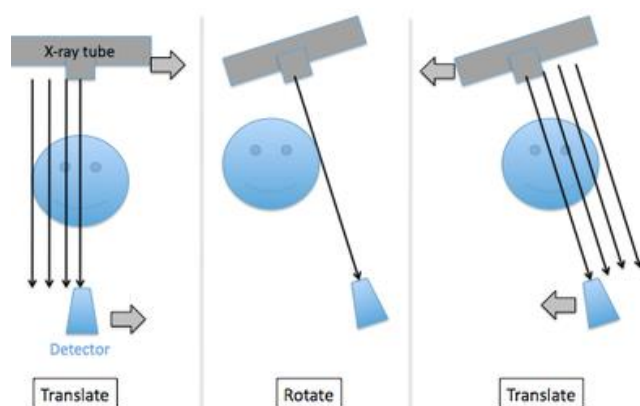
Razvoj CT-a je omogućen razvojem mikroprocesora koji obavljaju veliku količinu obrade podataka.

Hounsfield je zaslužan za prvi upotrebljiv CT uređaja pa se u njegovu čast, količina apsorpcije mjeri u Hounsfieldovim jedinicama (HU).

2. 1. Uređaji prve generacije

Prva generacija CT uređaja (1972. godine) funkcionirala je na principu translacije i rotacije rendgenske cijevi. Rotacija je iznosila 1° . Za ovu generaciju je karakterističan pencil-beam – uski, pravocrtni snop rendgenskih zraka koji je bio usmjeren na samo jedan detektor. Doze zračenja za pacijenta su bile velike jer je vrijeme skeniranja po sloju trajalo 3-5 minuta. Zbog sporog skeniranja i dugog vremena rekonstrukcije upotreba prve generacije CT-a bila je ograničena na neurološke pretrage.

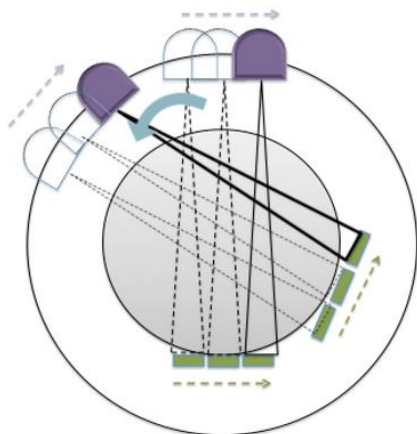
Tijekom idućih desetljeća osnovni model CT uređaja postupno je usavršavan s ciljem da snimke budu što jasnije, odnosno da se poboljša kontrastna i prostorna rezolucija tkiva te da se skрати vrijeme pretrage.



Slika 1. Shematski prikaz uređaja prve generacije; izvor: http://199.116.233.101/index.php/Generations_of_CT_Scanners

2. 2. Uređaji druge generacije

Druga generacija CT uređaja također je koristila translacijski i rotacijski pomak rendgenske cijevi, ali se u ovoj generaciji povećao broj detektora (oko 30 detektora) i promijenio oblik rtg zrake u lepezastu, a rotacija, između svake translacije, iznosi 10° . Rezultat toga je skraćenje ekspozicije i mogućnost snimanja torakalnih i trbušnih organa i smanjenje doze zračenja. Vrijeme skeniranja po sloju je 20 sekundi.

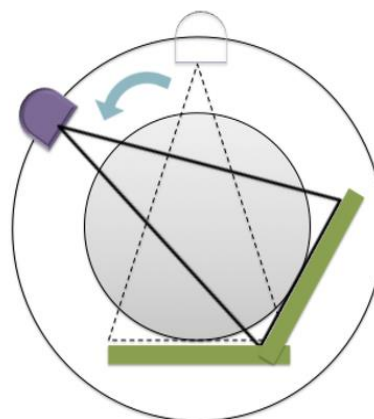


Slika 2. Shematski prikaz uređaja druge generacije; izvor:
http://199.116.233.101/index.php/Generations_of_CT_Scanners

2. 3. Uređaji treće generacije

Za razliku od uređaja prve i druge generacije koji koriste translaciju i rotaciju cijevi za 180° , uređaji treće generacije koriste samo rotaciju. Povećan je broj detektora (600 – 900). Cijev i detektori rotiraju za 360° .

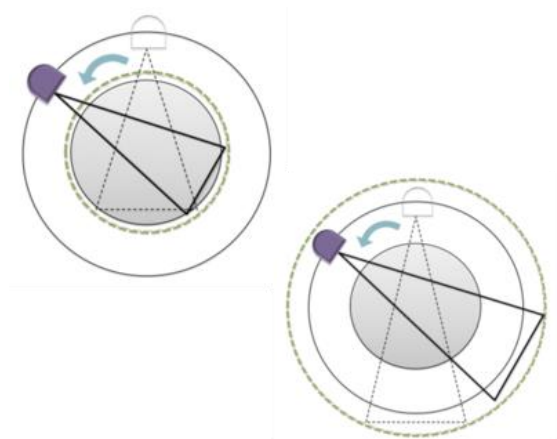
U uređajima treće generacije lepezasti snop RTG zraka još je širi i obuhvaća cijelu širinu tijela pacijenta (50° - 55°). Ovi uređaji imaju kolimatore ispred i iza tijela pacijenta u scrhu kolimacije raspršenog zračenja. Vrijeme snimanja sloja skraćeno je na 1 do 10 sekundi.



Slika 3. Shematski prikaz uređaja treće generacije; izvor:
http://199.116.233.101/index.php/Generations_of_CT_Scanners

2. 4. Uređaji četvrte generacije

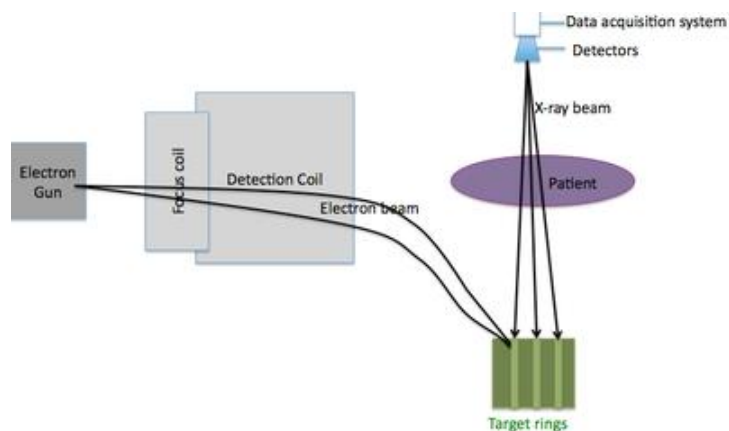
Četvrta generacija CT uređaja dodatno je ubrzala snimanje implementirajući detektore u cjelokupnom krugu 360 stupnjeva što omogućava kontinuiranu rotaciju cijevi oko pacijenta.



Slika 4. Shematski prikaz uređaja četvrte generacije; izvor:
http://199.116.233.101/index.php/Generations_of_CT_Scanners

2. 5. Electron beam CT

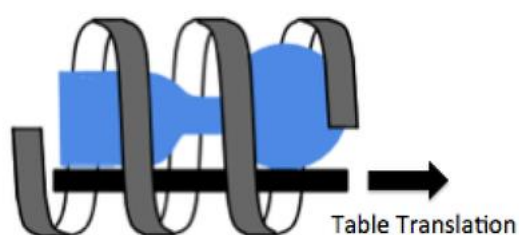
Umjesto rendgenske cijevi, koristio se snop elektrona koji se usmjeravao na anodu pomoću elektromagnetskog polja. Anoda je luk od volframa koji se nalazio ispod pacijenta, dok su se detektori nalazili iznad. Koristio se za kardiološke pretrage jer je vrijeme snimanja sloja bilo 33 ns.



Slika 5. Shematski prikaz uređaja pete generacije; izvor:
http://199.116.233.101/index.php/Generations_of_CT_Scanners

2. 6. Spiralni CT

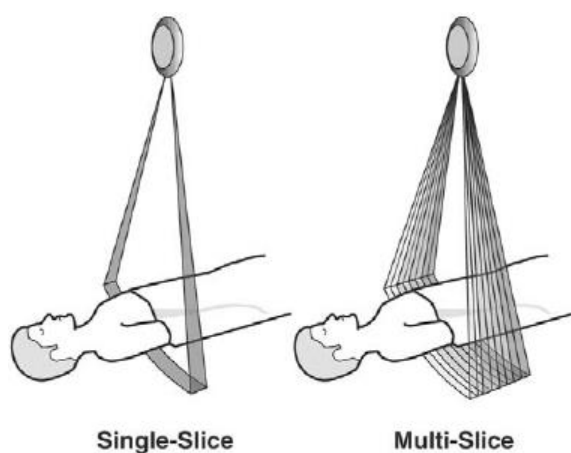
Uvođenjem tehnologije spiralnog CT-a, napuštena je podjela CT uređaja po generacijama. Spiralni CT je vrsta uređaja kod kojeg se vrši kontinuirana rotacija rendgenske cijevi i detektora u jednom smjeru oko snimanog objekta koji se automatski linearno pomiče. Na taj način dijagnostički snop rendgenskih zraka opisuje spiralu oko snimanog objekta te omogućuje pregled velikog anatomskog područja bezpauza između pojedinih slojeva i sve to u vrlo kratkom vremenu.



Slika 6. Shematski prikaz uređaja šeste generacije; izvor: http://199.116.233.101/index.php/Generations_of_CT_Scanners

2. 7. Višeslojni CT (MSCT)

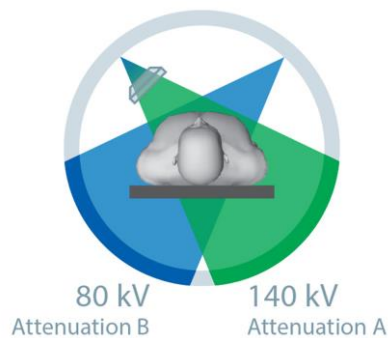
MSCT je CT uređaj koji koristi više redova detektora za generiranje više slojeva po jednoj rotaciji. Razvojem računala, stvorila se mogućnost brže obrade podataka te je bilo moguće povećati broj slojeva koji se istovremeno snimaju. Ovim uređajem se može snimiti čitavo tijelo tijekom jednog zadržavanja daha.



Slika 7. Shematski prikaz MSCT-a; izvor: https://www.researchgate.net/figure/8333271_fig3_Fig-3-Comparison-of-single-slice-and-multislice-CT-scanner-A-single-slice-CT-scanner

2. 8. Dual-Energy CT

Ovo je najnovija metoda prikaza unutrašnjosti tijela koja, za stvaranje slike, koristi visoku i nisku energiju. Kod takvih uređaja danas je, pogotovo u razvijenim zemljama, važna količina zračenja koju pacijent prima prilikom pretrage, odnosno bitno je da eventualna šteta od dijagnostike zračenjem bude što manja, što se može postići samo izuzetnom brzinom uređaja i pregleda.



Slika 8. Shematski prikaz Dual-Source Dual-Energy CT uređaja; izvor: <http://www.healthcare.siemens.com/computed-tomography/technologies-innovations/ct-dual-energy/technical-specifications>

3. DUAL – ENERGY CT

Još se u 1970-ima i 1980-ima pokazalo da dual-energy tehnologija poboljšava prikaz tkiva, međutim, ta je tehnologija bila ograničena zbog buke nastale prilikom korištenja niske kilovoltaze i zbog količine vremena koja je bila potrebna za prikupljanje podataka.

Novije CT tehnologije omogućuju brže prikupljanje podataka. Oni koji su trenutno dostupni na tržištu, razlikuju se po broju rendgenskih cijevi, broju i rasporedu detektora, energiji izvora zračenja i rotaciji rendgenske cijevi i detektora.

Dual-energy CT skeneri nude poboljšanu rezoluciju što je korisno za CT koronarografiju, povećava dotok fotona što može biti korisno kada su u pitanju pretili pacijenti.

Iako kod multidetektorskog CT-a i dual-source CT-a, rotacija gentryja traje isto (0,33 sek), temporalna rezolucija je dvostruko kraća kod dual-source CT-a.

Dual-energy CT nam daje informacije o ponašanju tvari na različitim energijama pri čemu dobijemo više informacija, nego kada tkivo promatramo jednoenergetskim CT-om.

Kod trbuha i zdjelice, dual energy CT se koristi za bolje uočavanje hipervaskularnih lezija u jetri, za razlikovanje hiperatenuacijske ciste od povećanja bubrežne mase ili za okarakterizirati sastav bubrežnih kamenaca; kod nadbubrežnih žlijezda ga koristimo kako bismo okarakterizirali nadbubrežne čvorove, a kod gušterače za razlikovanje normalnog i abnormalnog parenhima.

3. 1. PRINCIP RADA DUAL ENERGY CT-a

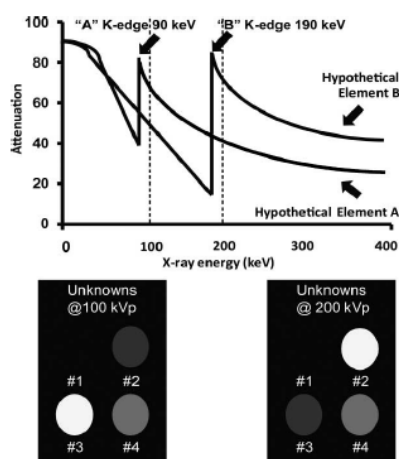
Fotoelektični efekt i Comptonov efekt su glavni načini na koji fotoni ulaze u interakciju s materijom na razinama energije koje se koriste u dijagnostici.

Fotoelektrični efekt je izbacivanje elektrona iz K ljuske (najdublje ljuske) atoma od strane fotona. Elektron iz susjedne ljuske ispunjava prazninu i energija se oslobađa u obliku fotoelektona. Fotoelektrični efekt nastaje kada upadni foton ima dovoljnu energiju da prevlada energiju vezanja elektrona iz K ljuske.

Organske tvari s niskim atomskim brojem su pogođene Comptonovim efektom, dok su one s visokim atomskim brojem pogođene fotoelektičnim efektom.

Fotoelektični efekt je energetski ovisan i vjerojatnost da će doći do efekta se povećava što je energija upadnog fotona bliža energiji vezanja elektrona u K ljusci. Energija vezanja elektrona u K ljusci varira za svaki element, a povećava se kako se atomski broj povećava.

Pojam "K-edge" se odnosi na šiljak pri atenuaciji koja se javlja samo na razinama energije koje su veće od vrijednosti vezanja unutar K ljuske, a javlja se zbog povećane fotoelektrične apsorpcije na ovim razinama energije. Energetska ovisnost o fotoelektričnom efektu i varijabilnost K ruba čine osnovu Dual-energy tehnika.



Da bismo razumijeli načela dual-energy tehnike, zamislimo hipotetske elemente A i B s K rubovima 90 keV i 190 keV. Zatim zamislimo četiri nepoznate tvari, od kojih svaka sadrži nepoznate količine hipotetskih elemenata A i B. Da bismo odredili relativne količine elemenata A i B u svakoj nepoznatoj tvari, sve četiri tvari su snimljene na dvije različite energije: 100 kVp i 200 kVp.

Slika 9. Prikaz atenuacije dviju energija rtg zraka; Izvor: RadioGraphics 2010

Nepoznata tvar #1 ne atenuira x-zrake ni na jednog od dviju energija (100 kVp i 200 kVp) i stoga ne sadrži elemente A i B. Nepoznata tvar #2 ima veće prigušenje na 200 kVp, nego na 100 kVp. To znači da sadrži velike količine elementa B jer je 200 kVp blizu K-rubu elementa B koji iznosi 190 keV. Slično, nepoznata tvar #3 ima veće prigušenje na 100 kVp i sadrži veću količinu elementa A jer je 100 kVp blizu K-rubu elementa A koji iznosi 90 keV. Tvar #4 ima podjednaku atenuaciju na 100 kVp i na 200 kVp što znači da sadrži podjednake količine elementa A i B.

Za razliku od ovog primjera s dva elementa, ljudsko tijelo se sastoji od mnogo različitih elemenata, prvenstveno: ugljik, kisik, vodik, dušik, fosfor i kalcij, koja su raspoređena u više različitih kombinacija. Vodik, ugljik, dušik i kisik imaju slične K-rubove u rasponu od 0.01 do 0.053 keV, kao što je prikazano na slici br. 10. Ove vrijednosti su daleko ispod energija koje se trenutno koriste za većinu dual-energy CT pretraga (najčešće 80 kVp i 140 kVp) i zbog toga ovi elementi nisu pogodni za stvaranje slike na CT-u. K-rubovi kalcija (4.0 keV) i joda (33.2 keV) su veći od K-rubova onih elemenata u mekom tkivu i zato ih međusobno razlikujemo na CT snimci.

K Edges and Atomic Numbers of Physiologic Substances and Contrast Agents		
Substance	K Edge (keV)	Atomic Number (Z)
Hydrogen	0.01	1
Carbon	0.28	6
Nitrogen	0.40	7
Oxygen	0.53	8
Calcium	4.00	20
Iodine	33.20	53
Barium	37.45	56
Gadolinium	50.20	64

Slika 10. Vrijednosti K-ruba nekih elemenata ljudskog tijela; Izvor: RadioGraphics 2010

3. 2. VRSTE DUAL-ENERGY CT UREĐAJA

Postoje tri vrste Dual-energy CT uređaja: dvoizvorni, jednoizvorni dual energy skener s brзом izmjenom visoke i niske energije i jednoizvorni dual-energy CT s dva sloja detektora. Pokazalo se da je najbolji način za postići različite energije na CT-u, koristeći dvije rendgenske cijevi (dsDECT).

3. 2. 1. Dvoizvorni DECT

Kod ovog CT-a, različito smješteni detektori prikupljaju različite podatke od dvije različite rendgenske cijevi. Visokoenergetski skenovi su dobiveni na 120 ili 140 kVp, dok se niskoenergetski istovremeno dobivaju na 80 ili 100 kVp. Primjena dviju cijevi omogućuje filtriranje rendgenskih zraka i podešavanje struje u svakoj cijevi kako bi se optimizirala kvaliteta slike. Dual- Source CT omogućuje neovisnu struju za svaku rendgensku cijev čime se osigurava slična količina fotona na obje energije.

Ovakav CT skener je ograničen vremenom registracije jer se podaci dobiveni visokim, odnosno niskim energijama prikupljaju na naznatno različit način. Jos jedna mana ovakvog uređaja je field of view (FOV), koji je ograničen na 33 cm, što može otežati očitavanje nalaza i onemogućiti prikazivanje cjelovitosti abdominalnih organa kod pretilih osoba.

3. 2. 2. Single Source DECT s brzim izmjenama energija

Ovakav CT skener ima jedan sloj detektora. Princip rada mu se zasniva na jednoj rendgenskoj cijevi koja otpušta dvije različite energije (80 i 140 kVp), ali ih brzo izmjenjuje. Napon se prebaci s 80 kVp na 140 kVp za 250 msec u jednoj projekciji. Vrijeme ekspozicije je podijeljeno tako da se 65 % ukupnog vremena eksponira niskom energijom (80 kVp), a 35 % se eksponira visokom energijom (140 kVp). Prednosti ovog CT-a su dobra registracija podataka dobivenih visokom i niskom energijom, koji se dobivaju gotovo istodobno, i korištenje 50 cm “field of view” za potrebe analize slike.

3. 2. 3. Dual-Energy CT s višeslojnim detektorom

Drugi Single-Source DECT skener ima modificirani detektor koji je sastavljen od dva scintilacijska sloja poredana jedna iznad drugog. Donji sloj bilježi visokoenergetske podatke, dok gornji bilježi niskoenergetske; iz ovih podataka, rekonstruiraju se dvije odvojene serije slika.

Ovaj DECT uređaj još nije dostupan za kliničku praksu.

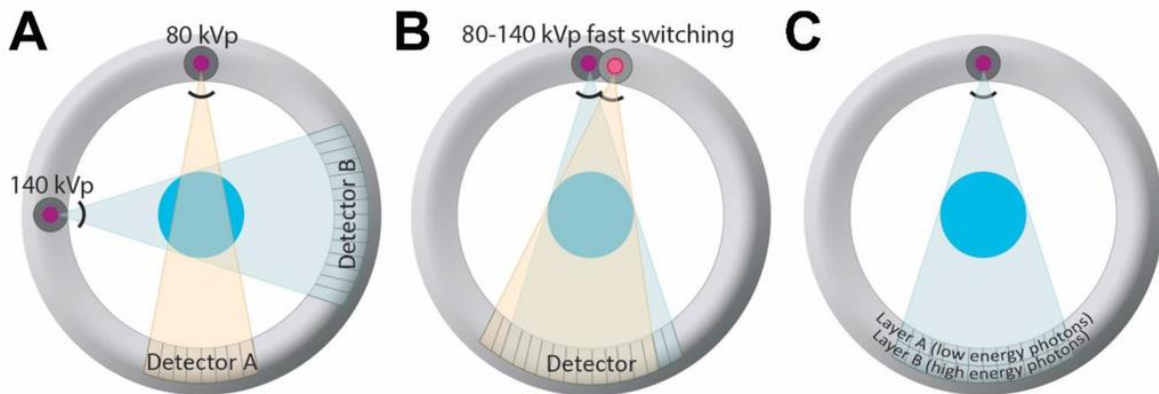
3. 2. 4. Usporedba tri vrste Dual-Energy CT uređaja

Prednosti i nedostaci Dul-Energy uređaja opisani su u Tablici 1.

Tablica 1.

VRSTA SKENERA	HARDVER UREĐAJA	PREDNOSTI	NEDOSTACI
Dual-Source DECT	Dvije rendgenske cijevi Dva detektora	Dobro razdvajanje visokoenergetskih od niskoenergetskih skenova; jednostavnost u optimizaciji doze zračenja i šuma tako što se podešava stuja za svaku cijev; mogućnost mjerenja atenuacije na virtualno beskontrastnim snimkama	Ograničena registracija podataka jer se prikupljaju dva različita skupa podataka; najveći "field of view" iznosi 33 cm; image-domain decomposition ograničava fleksibilnost
DECT s brzim izmjenama energija	Jedna rendgenska cijev Jedan detektor	Dobra registracija podataka; projection-space decomposition, ili način rekonstrukcije slike, je bolje prilagođen za prikaz struktura; dobro mjerenje denziteta joda; 50 cm FOV	Ograničeno razdvajanje visokoenergetskih od niskoenergetskih skenova; šum na slikama dobivenim niskim naponom (jer se struja cijevi ne može podesiti istovremeno kada je napon promijenjen; mjerenje atenuacije u HU nije moguće na virtualno beskontrastnoj snimci
DECT s višeslojnim detektorom	Jedna rendgenska cijev Detektor s dva sloja	Odlična registracija podataka; može se koristiti projection-space decomposition za rekonstrukciju slike	Ograničeno odvajanje energija sa značajnim preklapanjima spektra


Na slici 11. shematski su prikazana tri opisana DECT uređaja.



Slika 11. Shematski prikaz tri vrste DECT uređaja; izvor: <http://www.mdpi.com/2072-6694/7/4/0886/htm>


- A) Dual-Source DECT; dvije rendgenske cijevi s prikladnim detektorima postavljenim pod kutem od 90°. Svaki skup detektora nasuprot određene cijevi prikuplja atenuirane zrake visoke, odnosno niske energije.
- B) Single-Source DECT s brzim izmjenama energija; jedna rendgenska cijev i detektor nasuprot cijevi. Podaci se prikupljaju dva puta za svaku projekciju uz brzu izmjenu na rtg cijevi: jednom pri visokoj energiji, drugi put pri niskoj energiji.
- C) ssDECT s višeslojnim detektorom; jedna rendgenska cijev i posebni detektor nasuprot cijevi; detektor su sastavljeni od dva scintilacijska sloja koji razlikuju visokoenergetske zrake od niskoenergetskih.

Na slici 12., usporedno su prikazani Dual-Source i Single-Source DECT. Vidi se gentry bez oklopa. Na slici a), strelicom su prikazane dvije rendgenske cijevi, a na b) samo jedna.




Slika 12. Usporedno prikazani gentry dsDECT i ssDECT uređaja; izvor: *Radiology*: Volume 271: Number 2—Svibanj 2014

3. 3. GRAĐA I KARAKTERISTIKE DUAL-SOURCE CT UREĐAJA



Slika 13. Usporedba STRATON rendgenske cijevi i konvencionalne rtg cijevi; izvor: https://health.siemens.com/ct_application/s/somatomsessions/index.php/straton-x-ray-tube/

Rendgenska cijev: Dual-Source CT ima dvije rendgenske cijevi koje se razlikuju od standardnih. Za razliku od konvencionalnih cijevi, ovdje se primjenjuje tehnika direktnog hlađenja anode. Cijev je izuzetno jaka i puno manja što olakšava ugradnju dvije takve cijevi potrebne za princip rada Dual-Source CT-a. Kako se anoda direktno hladi, dugotrajni skenovi i pretraga se ne ometaju procesom hlađenja.



Slika 14. Stellar Infinity detektor; izvor: <http://www.healthcare.siemens.com/computed-tomography/dual-source-ct/somatom-drive/technical-specifications>

Stellar Detektor:


Stellar detektor je potpuno integrirani CT detektor. Konvencionalni detektori su građeni od scintilacijskog sloja koji pretvara rendgenske zrake u vidljivu svjetlost, fotodiode koja pretvara vidljivu svjetlost u električnu struju i analogno-digitalni pretvarača koji električnu struju pretvara u binarni kod.

Cilj pretrage CT-om je dobiti što kvalitetniju snimku sa što manjom dozom. Jedna od važnijih karakteristika je prostorna rezolucija koja predstavlja najmanji detalj koji se može prikazati na slici. Veličina tih detalja ovisi

o debljini sloja. Kada bi se poboljšanje prostorne rezolucije pokušalo forsirati na konvencionalnim detektorima, rezultat bi bio povećana buka što je klinički neprihvatljivo. Onda bi smanjenje te buke značilo povećanje doze. Poboljšanje prostorne doze uz očuvanje SNR (signal to noise ratio) nije bilo uspješno do izuma Stellar detektora. Kod Stellar detektora, fotodiode i elektroničke komponente detektora su povezani u specifični integrirani krug što smanjuje put signala, a time i šum slike bez povećanja doze.

Filteri:

Kositreni filteri na obje rendgenske cijevi omogućuju smanjenje doze uz očuvanje kvalitete slike. Filteri optimiziraju spektar rendgenskih zraka tako što filtriraju dio rendgenskih zraka koji se rijetko koristi u stvaranju slike.



Spremnik snage: Velika ulazna snaga se pretvara u dvostruku visoku izlaznu snagu pomoću Power Buffera ili spremnika snage. Pojedinačno napajanje svake rendgenske cijevi zahtijeva više infrastrukture što može ograničavati Dual-Source tehnologiju, a na ovaj način je taj problem riješen.

3. 4. REKONSTRUKCIJA SLIKE

Skup podataka na Dual-Energy CT-u se obrađuje nakon rekonstrukcije niskoenergetskih i visokoenergetskih slika (“image-domain decomposition”) ili prije, nego su slike rekonstruirane iz visokoenergetskih i niskoenergetskih sinograma (“data-domain” ili “projection decomposition”). “Image-domain decomposition” se koristi na Dual-Source DECT-u, dok se “data-domain decomposition” koristi za analizu materijala na DECT-u s brzim izmjenama visokih i niskih energija. “Projection-space decomposition” je poželjan jer je bolje prilagođen za prikaz strukture materije i dopušta predobradu podataka kako bi se smanjili artefakti nastali kao posljedica otvrdnjavanje snopa.

Slike dobivene energijom od 140 kVp DECT-om s brzim izmjenama visokih i niskih energija, odmah se rekonstruiraju na konzoli skenera. Ove slike nisu u potpunosti korigirane i koriste se samo da bi se potvrdilo anatomske podudaranje. One slike dobivene energijom od 80 kVp se ne rekonstruiraju da bi se olakšao tijek rada i da bi se skratilo vrijeme skeniranja. Ako je potrebno, informacije slične informacijama prikupljenim na 80 kVp, se mogu dobiti iz monokromatskih slika nakon obrade.

Korekcije kalibracije se primjenjuju na visokoenergetskim i niskoenergetskim bazama podataka koje su poredane u projekcijskom prostoru i pretvorene u “material-basis pair projections” koji se onda koristi da bi se rekonstruirale dvije glavne vrste slika: a) “material-density” slike koje pružaju specifične informacije o materiji, i b) monokromatske slike koje smanjuju “beam hardening” artefakte.

Stvaranje “material-density” slika se temelji na teoriji strukture materije: atenuacijski koeficijenti bilo koje materije mogu se kompjutorski prikazati kao zbroj atenuacijskih koeficijenata dviju osnovnih materija dok god “k-edge” materije nije unutar procijenjenog raspona energije. Dvije osnovne materije trebaju imati bitno različite mase i koeficijente atenuacije. Obično se uvelike razlikuju u atomskom broju.

Na “material-density” slikama, tvari koje nisu osnovna materija, prikazane su kao kombinacija odabranih osnovnih materija. Tako dobijemo dva kompleta “material-density” slika gdje svaki pokazuje prisutnost, odnosno odsutnost svakog od odabranih

osnovnih materija. Najčešće materije koje se uparuju i postavljaju kao osnovne su a) jod i kalcij ili b) jod i voda.

Kada je jod, koji ima visoki atomski broj, u paru s vodom, s niskim atomskim brojem, dobiju se dva različita kompleta slika: slika denziteta joda i slika denziteta vode.

Lezije koje sadrže jod se svjetlije prikazuju na slici denziteta joda, nego na slici denziteta vode.

Podaci dobiveni DECT-om se mogu iskoristiti da bi se virtualno dobila monokromatska slika. "Monokromatski" se odnosi na rendgenske zrake: monokromatska zraka ima samo jednu energiju, za razliku od stvarnih rendgenskih zraka koje sadrže spektar energija. Za razliku od podataka prikupljenih jednoenergetskim CT uređajem, podaci na DECT-u se mogu obraditi da bi se dobile slike na bilo kojoj energiji fotona.

Monokromatske projekcije, za bilo koju energiju fotona, mogu se dobiti tijekom obrade "material-density" slikovnih podataka na način da se izračuna linearni atenuacijski koeficijent objekta tako da su atenuacijske karakteristike objekta upravo onakve kakve bi bile da je objekt snimljen monokromatskom zrakom određene energije. Upravo zato što su monokromatske slike generirane iz podataka u projekcijskom prostoru, manje su pogođene artefaktima nastalim otvrdnjavanjem rtg zrake i pružaju točnije CT brojeve od slika dobivenih konvencionalnim CT uređajem. Te prednosti mogu poboljšati karakterizaciju renalnih lezija tako da smanjuju pseudoimbiciju (umjetni porast CT brojeva) kod jednostavnih bubrežnih cista i tako smanjuje vjerojatnost da će se ciste zamijeniti za solidnu leziju.

Smanjivanje razine energije fotona sa 140 keV, na 40 keV, povećava atenuaciju joda i dolazi do povećanja šuma na slici. Najbolje su se pokazale slike dobivene na razini energije fotona od 60 – 75 keV zbog optimalnog omjera kontrasta i šuma.

4. USPOREDBA KONVENCIONALNOG I DUAL-ENERGY CT

UREĐAJA

CT je važan uređaj za postavljanje dijagnoze i praćenje razvoja bolesti, ali istraživači diljem svijeta preporučavaju da se pristupi novim metodama koje pružaju više dijagnostičkih informacija kako bi se poboljšala zdravstvena skrb pacijenata.

Princip Dual-energy CT-a se koristi u zračnim lukama gdje skeneri prtljage pokazuju sadrži li nešto npr. vodu ili metal.

Ovi skeneri su osjetljivi na određene materijale, otkrivaju različita svojstva sadržaja prtljage i pomažu identificirati potencijalno opasne predmete. Poput tih skenera u zračnoj luci, Dual-energy CT u kliničkoj praksi može dati informacije o materijalu ili tkivu koje se sastoji od više elemenata, koji ne mogu biti u potpunosti prikazani na klasičnom CT uređaju.

Na klasičnom CT-u, kalcij i jod mogu imati jednak denzitet kada atenuiraju jednu energiju, dok se na Dual-energy CT-u, atenuacija različitih materijala različito prikazuje na dvije energije.

Postupak pretrage konvencionalnim CT uređajem je takav da se prvo napravi nativna snimka, zatim se pacijentu injicira jodno kontrastno sredstvo te se radi drugi sken da se prikaže nakupljanje kontrasta u tkivu. To ne samo da produljuje vrijeme pretrage, već povećava i dozu koju pacijent prima. S druge strane, Dual-energy CT omogućuje da se preskoči taj prvi korak i da se pretraga napravi samo s kontrastnim sredstvom. Nakon prikupljenih podataka, sa snimke se može identificirati jod koji se onda virtualno uklanja da bi se dobio bezkontrastni sken.

Jasnoća slike ima velik utjecaj na postavljanje dijagnoze. Mogućnost da se razlikuje tkivo i sastav materijala, pomaže liječnicima u tom postupku, pogotovo kada artefakti ometaju sliku. Metalni implantati poput proteze koljena ili kuka često stvaraju artefakte na klasičnom CT-u. Najčešće dolazi do otvrdnjavanja rendgenskih zraka koje onda ostavljaju crte i tamne pruge na snimci pa je teško odrediti male lezije. Ipak, takav CT je lako dostupan u svakodnevnoj kliničkoj praksi.

Određene energetske razine su osjetljivije na artefakte od drugih energetske razine. Kombinirajući slike iz dvije različite razine energije, mogu se eliminirati artefakti i bolje se procijeniti dijagnostička informacija.

Upotreba i korisnost DECT-a u svakodnevnoj primjeni se još uvijek istražuje. S obzirom da skupovi podataka prikupljeni DECT-om zauzimaju puno više memorije, nego podaci prikupljeni konvencionalnim CT-om, postavlja se pitanje treba li standardno pohranjivati slike tako da se obrađene šalju u PACS ili rekonstrukcije potpunih skupova podataka slati na različite radne jedinice.

Još jedan nedostatak DECT-a je nemogućnost mjerenja atenuacije u Hounsfieldovim jedinicama na beskontrastnim snimkama dobivenim postprocesingom iz kontrastnih snimki.

Svakako je potrebno još istraživati ovu metodu ispitivanja i poboljšati njene karakteristike. To uključuje smanjenje šuma na virtualno dobivenim beskontrastnim snimkama, gdje je šum veći, nego na nativnoj snimci dobivenoj konvencionalnim CT-om. To može dovesti do lažno negativnih ili lažno pozitivnih rezultata, npr. prikazan bubrežni kamenac zbog nepravilne subtrakcije joda na virtualno dobivenoj beskontrastnoj snimci.

5. KLINIČKA PRIMJENA DUAL – ENERGY CT-A

Montirani pod pravim kutevima jedan prema drugome, cijevi i detektori stvaraju jedan sloj svakih 83 milisekundi, što je dvostruko manje od vremena potrebnog 64-slojnom skeneru. Ovakva brzina oslobađa sustav od artefakata prilikom snimanja srca. Novi skener također nudi prednosti u perifernoj CT angiografiji, snimanju gojaznih osoba, djece i traumatiziranih osoba.

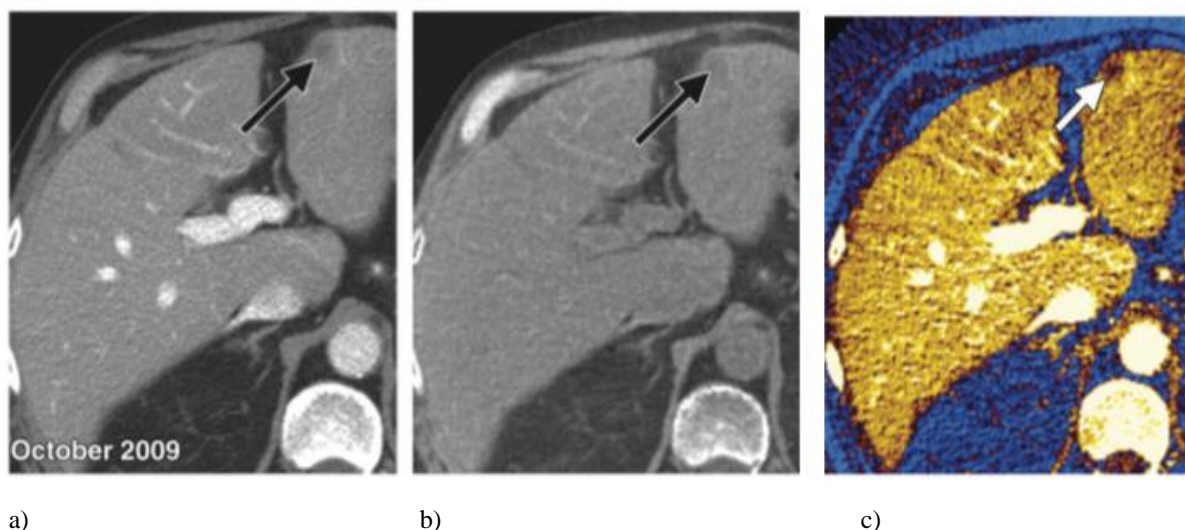
Smanjena doza zračenja pomaže i prilikom pedijatrijskih aplikacija. Obično se snaga smanjuje kod pregleda djece te se neki podaci važni za dijagnozu mogu izgubiti u tom procesu. Dvoizvorni CT nudi mogućnost da doza zračenja ostane niska, a opet da se dobije visoka kvaliteta snimke.

Kod kardiološke primjene, pacijenti se mogu skenirati bez upotrebe beta blokatora. Ovi se lijekovi obično koriste kako bi usporili rad srca tokom CT pregleda te kako bi se smanjili mogući artefakti. No ova praksa može dovesti do toga da se ipak previde neke abnormalnosti u radu srca.

5. 1. Pretraga abdomena i zdjelice

5. 1. 1. Jetra

Slučajne subcentimetarske hipoatenuacijske lezije se često mogu vidjeti na CT snimci jetre. One su općenito premale za karakterizaciju i često se pretpostavlja da su benigne kod asimptomatskih pacijenata. Međutim, kod pacijenata koji prolaze onkološke procjene, čak i ove male lezije mogu biti razlog za zabrinutost. Tada je potrebno napraviti još pretraga dok god se ne postavi točna dijagnoza što povećava trošak i veće je opterećenje za pacijenta. DECT omogućuje razlikovanje malih lezija od cista koristeći “material-density” slike. Kao i na bubregu, jednostavne ciste se prikazuju tamno u odnosu na parenhim na slici denziteta vode, a na slici denziteta joda, ne pokazuju da sadrže jod. Obrnuto, solidne metastaze su izodenzne na slikama denziteta vode, dok pokazuju kontrastnost na slikama denziteta joda.



Slika 15. Prikaz lezije jetre konvencionalnim CT-om i DECT-om; izvor: RadioGraphics2011

- a) Kontrastna snimka na konvencionalnom CT-u. Strelica prikazuje hepatičnu leziju.
- b) Slika denziteta vode: lezija je izodenzna i slabo se ocrta.
- c) Slika denziteta joda: uočava se heterogena distribucija joda unutar lezije što upućuje na solidnu masu.

5. 1. 2. Gušterača

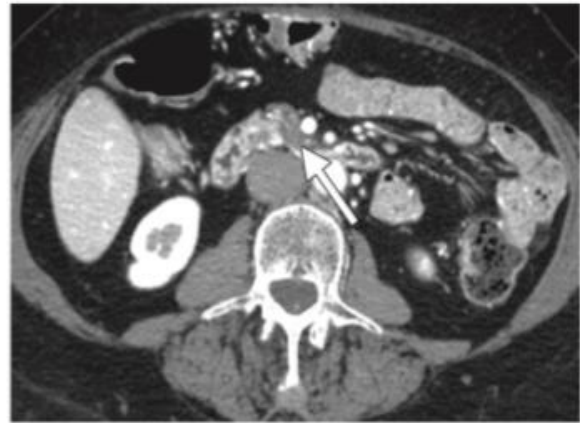Masne promjene koje obuhvaćaju gušteraču, mogu biti difuzne ili fokalne. Ovakva promjena može biti krivo protumačena na konvencionalnom CT-u i zamijenjena za duktalni adenokarcinom gušterače. To zahtijeva dodatnu pretragu magnetskom rezonancijom. Na DECT-u, masna promjena gušterače se ne prikazuje izodenzna, već hipodenzna naspram solidnog parenhima gušterače kada se koristi water material density CT display. Izodenznost bi se očekivala da se radi o solidnom malignom tumoru. DECT može pomoći i za razlikovanje povećanog parenhima gušterače od akutnog krvarenja ili za analizu perfuzije organa kod ozbiljnog akutnog pankreatitisa kada prikazuje koja područja pokazuju smanjenu perfuziju, a koja pokazuju nekrozu.

a) kontrastna snimka dobivena konvencionalnim CT uređajem pokazuje hipodenzno područje na gušterači, označeno strelicom i pokazuje naznake da se radi o adenokarcinomu.

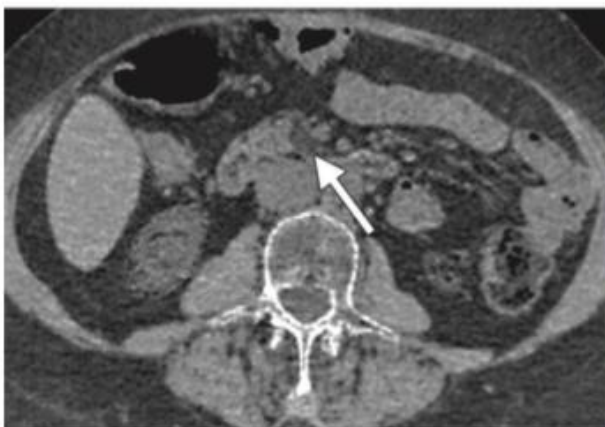
b) na slici denziteta vode, može se uočiti da je lezija hipodenzna u odnosu na ostatak tkiva gušterače te izodenzna u odnosu na mast.

c) slika denziteta joda: prikazuje se blaga apsorpcija kontrasta. Time se isključuje dijagnoza ciste.

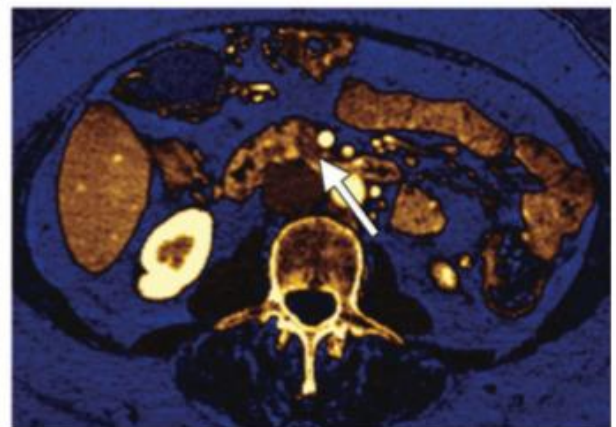
Magnetskom rezonancom utvrđeno je lezija fokalna masna promjena.



a.



b.

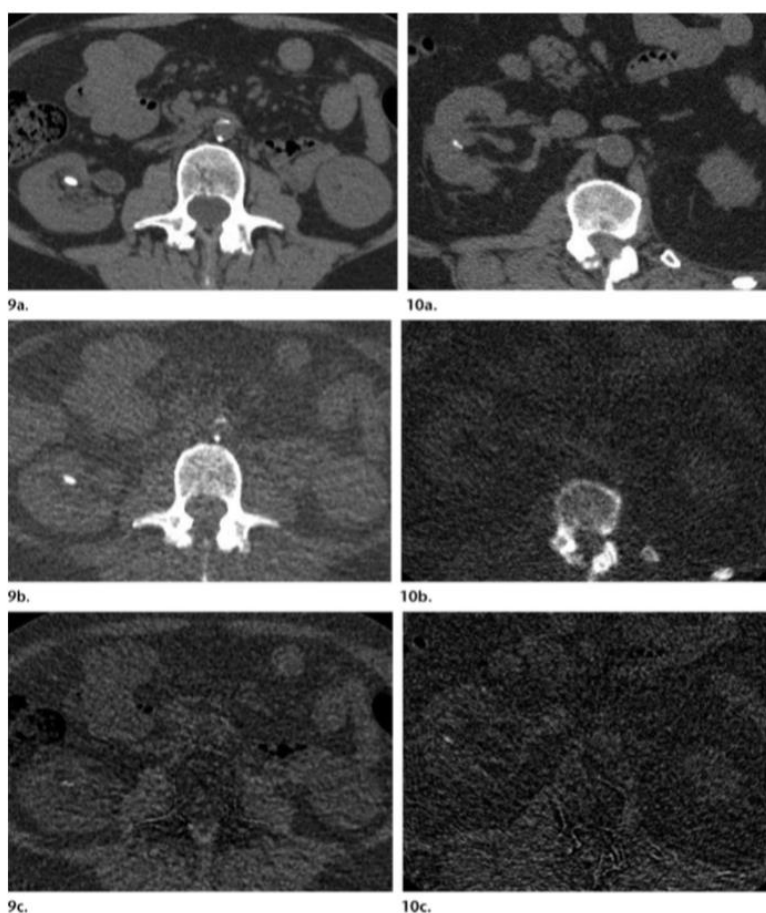


c.

Slika 16.: Promjene na gušterači prikazane na DECT snimci; izvor: RadioGraphics Srpanj-Kolovoz 2011.

5. 1. 3. Bubrežni kamenac

Pokazalo se da se bubrežni kamenac, nastao od mokraćne kiseline, može neinvazivno liječiti dok neki drugi kamenci (kalcij oksalat monohidrat ili cistinski kamenac) zahtijevaju intervencijski posupak. Već su postojali pokušaji ponavljanja in vitro i in vivo rezultata konvencionalnim CT-om, ali je to uspješno izvedeno samo s DECT-om. Nakon što se razlikuju kamenci mokraćne kiseline od onih koji su drugog sastava, određuje se liječenje.



Slika 17. - Kamenac koji sadrži kalcij:

9a) aksijalna monokromatska snimka (75 keV)
9b) kalcij-hidroksiapatit denzitet
9c) denzitet mokraćne kiseline

Prikaz na monokromatskoj snimci (a) ukazuje na postojanje bubrežnog kamenca (1 cm). Isti taj, prikazan na snimci denziteta kalcij-hidroksiapatita (b) je hiperdenzan, dok je na snimci denziteta mokraćne kiseline (c) jedva vidljiv što upućuje na to da je kamen sastavljen od kalcija.

Slika 17.: prikaz bubrežnog kamenca na DECT-u; izvor: RadioGraphics March-April 2012

Slika 17. - Kamenac koji sadrži mokraćnu kiselinu:

10a) aksijalna monokromatska snimka (75 keV)

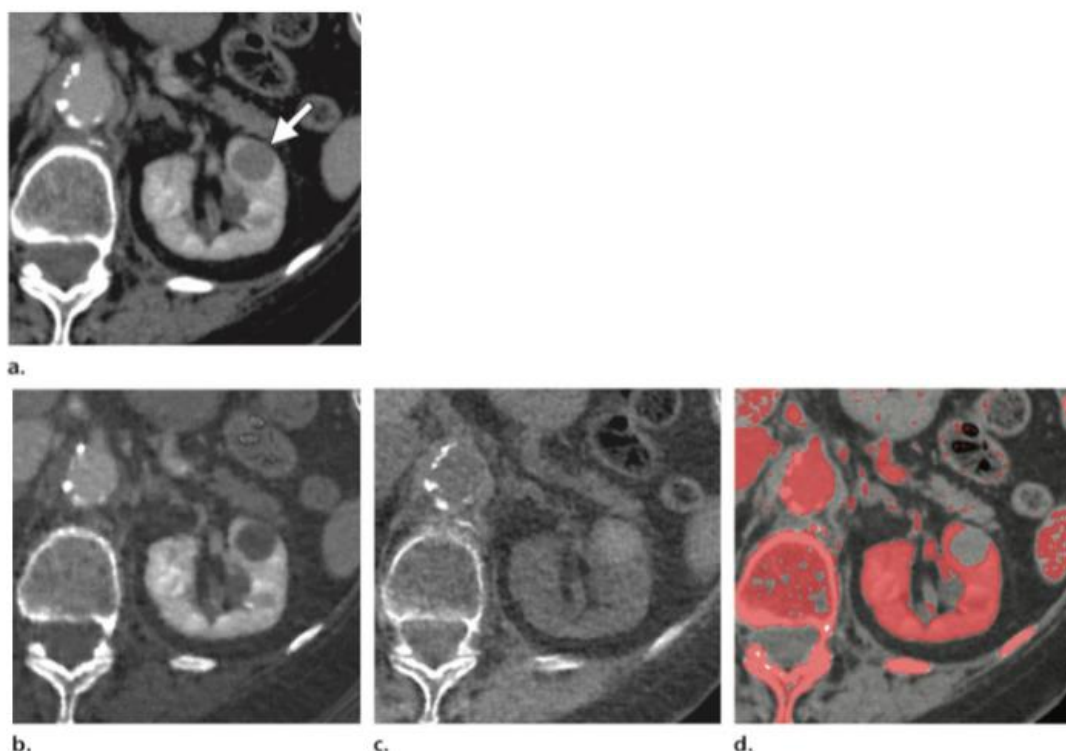
10b) kalcij-hidroksiapatit denzitet

10c) denzitet mokraćne kiseline

Snimka denziteta kalcij-hidroksiapatita (b) pokazuje odsutnost bubrežnog kamenca koji se vidi na monokromatskoj snimci. Na snimci denziteta mokraćne kiseline (c) taj se kamenac ponovo prikazuje što upućuje da mokraćna kiselina prevladava u sastavu kamenca. Ovaj zaključak je kasnije potvrđen testom uzorka urina.

5. 1. 4. Promjene u bubrežnom parenhimu

Jednostavne bubrežne ciste, koje imaju prigušenje slično prigušenju vode, mogu se jednostavno prikazati konvencionalnim CT-om. Međutim, hiperatenuacijske bubrežne ciste i solidne bubrežne mase zahtijevaju skeniranje s protokolom za bubrežne mase što uključuje početnu, bezkontrastnu fazu nakon koje slijedi kontrastna faza pomoću koje se procjenjuju lezije. Upravo faza s kontrastnim sredstvom omogućuje razlikovanje solidnih bubrežnih masa koje zahtijevaju operaciju od benignih cista.



Slika 18.. Snimke bubrežnog parenhima DECT-om; izvor: RadioGraphics, Ožujak- Travanj 2012.

Na slici je prikazana bubrežna cista snimljena istim Dual-energy CT-om, ali prikazana u četiri različita prozora.

a) aksijalna monokromatska (75 keV) snimka s primijenjenim kontrastnim sredstvom: vidi se 1.5 cm homogena lezija (65 HU) na lijevom bubregu.

b) slika denziteta joda (jod prozor??): ista lezija se prikazuje tamno i bezkontrastno. To znači da lezija ne sadrži jod.

c) slika denziteta vode (voda prozor): ista lezija se prikazuje svjetlije, nego okolno bubrežno tkivo. To znači da lezija sadrži vodu i ukazuje na bubrežnu cistu.

d) jod označen bojom: vidi se manjak kontrastnosti (crveni pigment predstavlja jodni kontrast) unutar lezije. Na slici je prikazana bubrežna cista snimljena istim Dual-energy CT-om, ali prikazana u četiri različita prozora.

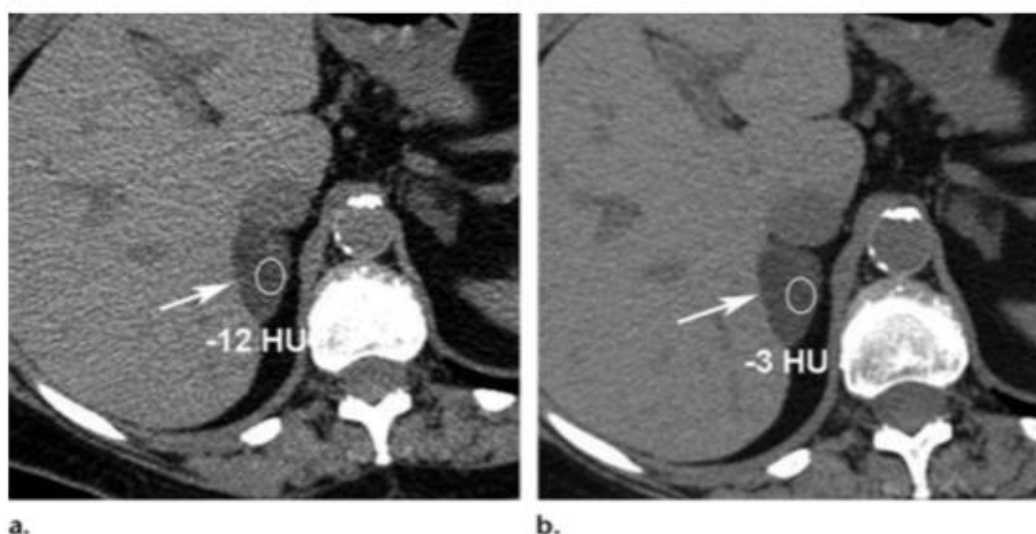5. 1. 5. Nadbubrežne žlijezde

U slučaju nadbubrežnih žlijezda, najčešća patologija je benigni adenom. Za otkrivanje ostalih lezija koje su manje česte, potrebne su brojne pretrage.

Na konvencionalnom CT-u, lezija se može okarakterizirati kao benigna, ako sadrži mast što predstavlja mijelolipom, ako sadrži vodu, što bi značilo da se radi o cisti ili, ako lezija ima manje od +10 HU na beskontrastnoj snimci, što predstavlja adenom.

Pokazalo se da 38 % lezija nadbubrežne žlijezde nisu adekvatno okarakterizirane na prvom CT. Korištenjem Dual-Energy CT-a, moguće je okarakterizirati više lezija kao benigne, nego što je to moguće klasičnim CT uređajem.

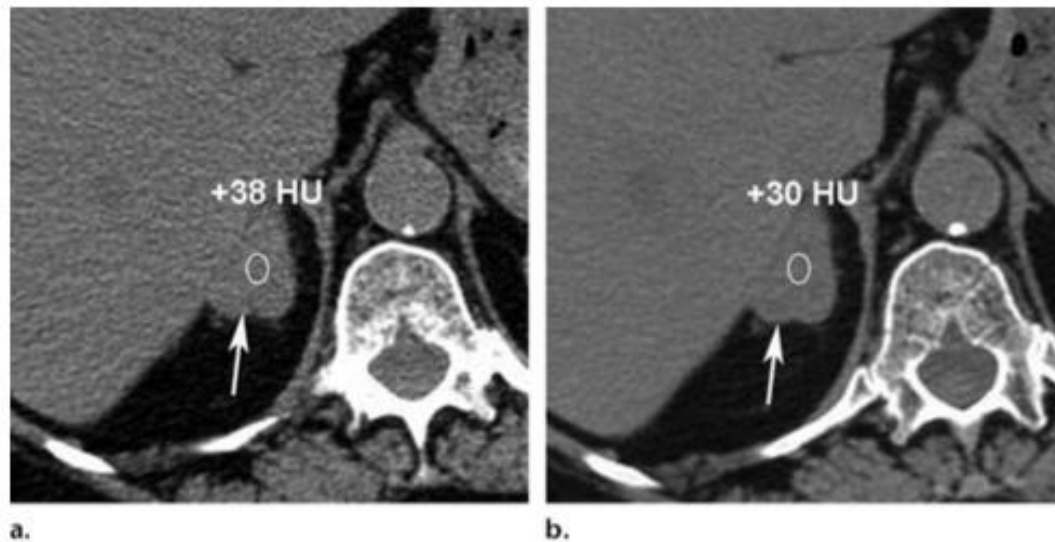
Rezultati studija pokazuju pad vrijednosti atenuacije adenoma nadbubrežne na energiji od 80 kVp u odnosu na vrijednost na energiji od 140 kVp i to u iznosu od oko 10 HU. Takva varijabilnost se pripisuje različitim količinama intracelularnih lipida. Potrebna su dodatna istraživanja da bi se potvrdilo je li ovakva pojava karakterističan znak za adenom.



Slika 19.: Prikaz adenoma nadbubrežne žlijezde na DECT-u; izvor: RadioGraphics Sranj-Kolovoz 2010.

a) aksijalna beskontrastna snimka (80 kVp): atenuacijska vrijednost iznosi -12 HU, dok na **b)**, gdje je energija 140 kVp, atenuacijska vrijednosti iznosi -3 HU. To upućuje na adenom nadbubrežne žlijezde.

Suprotno tome, na slici 20., prikazana je lezija koja na energiji od 80 kVp (**a**) ima veću atenuacijsku vrijednost, nego na energiji od 140 kVp (**b**). Time se isključuje adenom. Kasnije se odredilo da se radi o metastazi nadbubrežne žlijezde.



Slika 20. Prikaz metastaze nadbubrežne žlijezde na DECT-u; izvor: RadioGraphics Srpanj-Kolovoz 2011

5. 2. Doza zračenja

Iako su rezultati početnih studija pokazali da Dual-Energy CT daje veće doze zračenja, nego konvencionalni CT, novije studije su pokazale da Dual-Source Dual-Energy CT pacijenta izlaže dozi zračenja sličnoj kao i jednoenergetski CT. Isto vrijedi i za Dual-Energy CT s brzim izmjenama energija.

Izmjereno je da je doza pacijenata 14 % veća kod pretrage abdomena koja se izvodi DECT-om u odnosu na pretragu abdomena na klasičnom CT-u, ali kako se beskontrastna snimka na DECT-u može dobiti iz kontrastne, nema potrebe da se rade dva uzastopna skena kao što je to potrebno kod pretraga na klasičnom CT-u. To uvelike smanjuje razliku u dozi zračenja između ta dva uređaja i to u korist DECT-a. DECT ima sposobnost da smanji vrijeme potrebno za prikupljanje podataka, a time i količinu doze zračenja.

6. ZAKLJUČAK

Mogućnost da se virtualno dobije beskontrastna snimka i da se mogu prikupiti informacije o sastavu tkiva, prednosti su Dual-Energy CT-a naspram konvencionalnog CT uređaja, dok su mu nedostaci cijena i potreba za velikim kapacitetom memorije.

Primjena DECT-a kao nove metode u prikazu abdomena, proširuje korištenje CT-a i omogućava kvantitativne metode u kliničkoj praksi zahvaljujući principu prikupljanja podataka s dviju različitih energija. Sposobnost prikaza “Material-density” slika, virtualnih beskontrastnih i monokromatskih slika jednim skeniranjem, poboljšava otkrivanje lezija i njihovu karakterizaciju. Brojne su primjene DECT-a u kliničkoj praksi koje su pristupačne zbog alata postprocesinga.

7. SAŽETAK

Dual-Energy CT je nova metoda ispitivanja ljudskog tijela. Karakterizira je primjena dviju razina energija (80 kVp i 140 kVp) što daje kvantitativne informacije o tkivu, odnosno patologiji. Material-density slike pomažu okarakterizirati leziju uz smanjenje doze zračenja za pacijenta jer nema potrebe da se radi nativna snimka, već samo kontrastna. Doza je manja i zbog toga što je potrebno kraće vrijeme za skeniranje. DECT je nadvladao ograničenja vezana za dugo vrijeme akvizicije zbog čega su nastajali artefakti pokreta. Nedavna poboljšanja tehnologije, omogućila su sazrijevanje DECT-a u pouzdan klinički uređaj.

Kod trbuha i zdjelice, dual energy CT se koristi za bolje uočavanje hipervaskularnih lezija u jetri, za razlikovanje hiperatenuacijske ciste od povećanja bubrežne mase ili za okarakterizirati sastav bubrežnih kamenaca; kod nadbubrežnih žlijezda ga koristimo kako bismo okarakterizirali nadbubrežne nodule, a kod gušterače za razlikovanje normalnog i abnormalnog parenhima.

Snimanje na nižim energijama (80 kVp) optimizira uočljivost hipervaskularnih lezija solidnih organa, dok se jodne mape mogu superponirati na morfološke slike kako bi se kontrast bolje prikazao. Napredni postprocesing na DECT-u uključuje sposobnost razlikovanja različitih vrsta bubrežnih kamenaca, kvantifikaciju taloženja željeza u jetri, čak i ako je komplicirano zbog masne jetre.

Iako je dokazano da je DECT pouzdana tehnika snimanja, treba biti oprezan zbog artefakata i nedovoljne pokrivenosti abdominalnog opsega, pogotovo kod pretilih pacijenata. To bi moglo ugroziti interpretaciju slike u manjem broju slučajeva.

Summary

Dual-Energy CT is the new method that helps us to observe human body. DECT provides information about how substances behave at different energies (80 kVp i 140 kVp) and it can be used to provide quantitative information about tissue composition. Material density images may help improve lesion characterization while minimizing the radiation. Datasets obtained with DECT can be used to reconstruct virtual unenhanced images which results in radioation dose reduction. Also, it requires less acquisition time. Recent technology improvements have facilitated the maturation of DECT into a reliable clinical tool.

In the abdomen and pelvis, dual-energy CT may be used in the liver to increase conspicuity of hypervascular lesions; in the kidneys, to distinguish hyperattenuating cysts from enhancing renal masses and to characterize renal stone composition; in the adrenal glands, to characterize adrenal nodules; and in the pancreas, to differentiate between normal and abnormal parenchyma. Imaging at lower energies (80 kVp) optimizes conspicuity of hypervascular lesions in solid organs, and iodine maps can be superimposed on morphologic imaging to show contrast enhancement. Advanced postprocessing DECT applications include the discrimination of various renal stone types and the quantification of hepatic iron deposition, even if complicated by the presence of hepatic steatosis.

Although DECT has been proven to be a reliable technique that is supported by a broad spectrum of articles, caution must be exerted because minor artifacts and limited coverage of the abdominal circumference, depending on the DECT technology used, may be observed, especially in obese patients. This could potentially compromise image interpretation in a minority of cases.

8. LITERATURA

1. Kelcz F, Joseph PM, Hilal SK. Noise considerations in dual energy CT scanning. *Med Phys* 1979;6(5): 418–425.
2. Millner MR, McDavid WD, Waggener RG, Dennis MJ, Payne WH, Sank VJ. Extraction of information from CT scans at different energies. *Med Phys* 1979;6(1):70–71.
3. Chiro GD, Brooks RA, Kessler RM, et al. Tissue signatures with dual-energy computed tomography. *Radiology* 1979;131(2):521–523.
4. Kalender WA, Perman WH, Vetter JR, Klotz E. Evaluation of a prototype dual-energy computed tomographic apparatus. I. Phantom studies. *Med Phys* 1986;13(3):334–339.
5. Coursey CA, Nelson RC, Boll DT, et al. Dual-energy multidetector CT: how does it work, what can it tell us, and when can we use it in abdominopelvic imaging? *RadioGraphics* 2010;30(4):1037–1055.
6. Flohr TG, McCollough CH, Bruder H, et al. First performance evaluation of a dual-source CT (DSCT) system. *Eur Radiol* 2006;16(2):256–268. [Published correction appears in *Eur Radiol* 2006; 16(6):1405.]
7. Johnson TR, Krauss B, Sedlmair M, et al. Material differentiation by dual energy CT: initial experience. *Eur Radiol* 2007;17(6): 1510–1517.
8. Janković S., Eterović D. Fizikalne osnove i klinički aspekti medicinske dijagnostike. *Medicinska naklada Zagreb*. 2002; 99-104.
9. Janković S., Mihanović F. Uvod u radiologiju. Sveučilište u Splitu. 2013.; 76-78
10. Janković S., Mihanović F. i suradnici. Radiološki uređaji i oprema u radiologiji, radioterapiji i nuklearnoj medicini. Sveučilište u Splitu. 2015.; 148.-160.

11. Primak AN, Fletcher JG, Vrtiska TJ, et al. Noninvasive differentiation of uric acid versus non-uric acid kidney stones using dual-energy CT. *Acad Radiol* 2007;14(12):1441–1447.
12. Sephton RG. The potential accuracy of dual-energy computed tomography for the determination of hepatic iron. *Br J Radiol* 1986;59(700):351–353.
13. Yu L, Primak AN, Liu X, McCollough CH. Image quality optimization and evaluation of linearly mixed images in dual-source, dual-energy CT. *Med Phys* 2009;36(3):1019–1024.
14. Riederer SJ, Mistretta CA. Selective iodine imaging using k-edge energies in computerized x-ray tomography. *Med Phys* 1977;4(6):474–481.
15. Marin D, Nelson RC, Samei E, et al. Hypervascular liver tumors: low tube voltage, high tube current multidetector CT during late hepatic arterial phase for detection—initial clinical experience. *Radiology* 2009;251(3):771–779.
16. Dilmanian FA. Computed tomography with monochromatic x rays. *Am J Physiol Imaging* 1992;7 (3–4):175–193.
17. Mongan J, Rathnayake S, Fu Y, et al. In vivo differentiation of complementary contrast media at dual-energy CT. *Radiology* 2012; 265(1):267–272.
18. Patel BN, Thomas JV, Lockhart ME, Berland LL, Morgan DE. Single-source dual-energy spectral multidetector CT of pancreatic adenocarcinoma: optimization of energy level viewing significantly increases lesion contrast. *Clin Radiol* 2013;68(2):148–154.
19. Wang B, Gao Z, Zou Q, Li L. Quantitative diagnosis of fatty liver with dual-energy CT. An experimental study in rabbits. *Acta Radiol* 2003;44(1):92–97.
20. Kim YK, Park BK, Kim CK, Park SY. Adenoma characterization: adrenal protocol with dual-energy CT. *Radiology* 2013;267(1): 155–163.
21. Ho LM, Marin D, Neville AM, et al. Characterization of adrenal nodules with dual-energy CT: can virtual unenhanced attenuation values replace true unenhanced attenuation values? *AJR Am J Roentgenol* 2012; 198(4):840–845.
22. Mileto A, Mazziotti S, Gaeta M, et al. Pancreatic dual-source dual-energy CT: is it time to discard unenhanced imaging? *Clin Radiol* 2012;67(4):334–339.
23. Apel A, Fletcher JG, Fidler JL, et al. Pilot multi-reader study demonstrating

- potential for dose reduction in dual energy hepatic CT using non-linear blending of mixed kV image datasets. *Eur Radiol* 2011;21(3):644–652.
24. Graser A, Becker CR, Staehler M, et al. Single- phase dual-energy CT allows for character- ization of renal masses as benign or malig- nant. *Invest Radiol* 2010;45(7):399–405.
25. <http://radiologijazabolesnike.blogspot.hr/2015/07/kompjuterizirana-tomografija-ct.html>
26. <https://www.scribd.com/doc/121491167/Radiološka-oprema>
27. https://www.google.hr/url?sa=t&rct=j&q=&esrc=s&source=web&cd=1&ved=0ahUKEwjlcqwoebMAhXCaxQKHev6Dj0QFgglMAA&url=http%3A%2F%2Fss-zdravstvena-st.skole.hr%2Fupload%2Fss-zdravstvena-st%2Fimages%2Fstatic3%2F1762%2Fattachment%2FCT_u_radiologiji.pptx&usg=AFQjCNEIMcSYQL3a3GIJGd_xyv346cRG9g&bvm=bv.122448493,d.bGg
28. <http://www.poslovni.hr/domace-kompanije/gotovo-svako-ulaganje-u-hrvatsko-zdravstvo-je-politicko-pitanje-138537>
29. <http://www.healthcare.siemens.com/computed-tomography/dual-source-ct/somatom-drive/technical-specifications>
30. <https://www.youtube.com/watch?v=ZR2dQBLSc4I>
31. <http://hdimr.hr/hr/wp-content/uploads/2013/10/2006-br-1.pdf>

9. ŽIVOTOPIS

OSOBNI PODACI:

Ime i prezime: Blanka Baturina
Datum i mjesto rođenja: 29. ožujka 1995. godine, Split
Adresa: Narodnog preporoda 18, Kaštel Novi
Telefonski broj: 099/ 787 – 3352
E-mail adresa: blanka.baturina@gmail.com

OBRAZOVANJE:

2013. Sveučilišni odjel zdravstvenih studija; Split;
smjer – Radiološka tehnologija
2009. – 2013. Zdravstvena škola Split; smjer – Farmaceutski
tehničar
2001. – 2009. Osnovna škola Bijaći, Kaštel Novi

DODATNA ZNANJA:

- poznavanje engleskog jezika
- poznavanje rada na računalu (MS Office)
- vozačka dozvola: B kategorija