

Razlike u prostornoj rezoluciji kod uređaja koji se koriste za 3D snimanje orofacijalnog područja

Ivančić, Ruža

Undergraduate thesis / Završni rad

2016

Degree Grantor / Ustanova koja je dodijelila akademski / stručni stupanj: **University of Split / Sveučilište u Splitu**

Permanent link / Trajna poveznica: <https://um.nsk.hr/um:nbn:hr:176:050904>

Rights / Prava: [In copyright](#) / [Zaštićeno autorskim pravom.](#)

Download date / Datum preuzimanja: **2024-07-25**

Repository / Repozitorij:



[Repository of the University Department for Health Studies, University of Split](#)



SVEUČILIŠTE U SPLITU

Podružnica

SVEUČILIŠNI ODJEL ZDRAVSTVENIH STUDIJA

PREDDIPLOMSKI SVEUČILIŠNI STUDIJ

RADIOLOŠKE TEHNOLOGIJE

Ruža Ivančić

**Razlike u prostornoj rezoluciji kod uređaja koji se koriste za
3D snimanje orofacijalnog područja**

Završni rad

Split, 2016.

SVEUČILIŠTE U SPLITU

Podružnica

SVEUČILIŠNI ODJEL ZDRAVSTVENIH STUDIJA

PREDDIPLOMSKI SVEUČILIŠNI STUDIJ

RADIOLOŠKE TEHNOLOGIJE

Ruža Ivančić

**Razlike u prostornoj rezoluciji kod uređaja koji se koriste za
3D snimanje orofacijalnog područja**

**Differences in spatial resolution of devices used for 3D
recording orofacial area**

Završni rad

Bachelor's Thesis

Mentor:

Frane Mihanović, mag. med. rad., v. predavač

Split, 2016.

ZAHVALA

Zahvaljujem mentoru, Frani Mihanoviću, mag. med. rad., v. predavač, na pomoći i savjetima prilikom izrade završnoga rada te na pomoći pri usavršavanju profesionalnih vještina proteklih triju godina.

SADRŽAJ

SADRŽAJ	1
1. UVOD	2
2. CILJ RADA	3
3. ANATOMIJA	4
3.1. Gornja čeljust	4
3.2. Donja čeljust	5
3.3. Zubi	6
3.4. Patologija	8
4. PROSTORNA REZOLUCIJA I FAKTORI KOJI UTJEČU NA KVALITETU SLIKE	9
5. UREĐAJ ZA KOMPJUTERIZIRANU TOMOGRAFIJU (CT)	11
5.1. MSCT uređaj	15
6. CBCT UREĐAJ	16
6.1. Vrste CBCT uređaja	18
7. USPOREDBA CT I CBCT UREĐAJA	19
7.1. Usporedba prostorne rezolucije	20
ZAKLJUČAK	21
SAŽETAK	22
ABSTRACT	23
LITERATURA	24
ŽIVOTOPIS	26

1. UVOD

Od sedamdesetih godina dvadesetoga stoljeća, od izuma CT uređaja, nastoje se poboljšati sve njegove karakteristike. Zahvaljujući napretku tehnologije, osobito računala, postignuta su brojna poboljšanja te je kompjuterizirana tomografija dovedena do svoga maksimuma. Brojni su čimbenici na kojima se radilo, od fizičkih do programskih, a na njima se radi i danas.(2) To su primjerice; oblik, veličina, sastav, broj detektora, računalni program, količina, veličina piksela i drugi. Količina i veličina piksela uvjetuju prostornu rezoluciju. CT uređaj treba imati što bolju prostornu rezoluciju kako bi se doktoru olakšalo, ali i omogućilo uočiti patologiju. Uz prostornu rezoluciju (engl. *Spatial Resolution*) u digitalnoj slici postoje i drugi čimbenici koji utječu na kvalitetu slike. Ti čimbenici su kontrastnost i šum. Kontrastnost je najmanja prepoznatljiva razlika u svjetlini između dvaju susjednih piksela, a šum je varijacija u intenzitetu koja ometa detekciju malih razlika u kontrastnosti objekta.

Prostorna rezolucija je sposobnost uređaja da razdvoji dvije točke na objektu koje su jedna do druge. Kvaliteta prostorne rezolucije ovisi o veličini i količini piksela koji su osnovni elementi digitalne slike koja predstavlja dvodimenzionalni niz vrijednosti piksela. Za elemente digitalne slike koristi se termin piksel (engl. *picture element*) te se često upotrebljava i termin bitmap. Ipak, uobičajeno je da termin bitmap označava strukturu podataka u kojoj se čuva digitalna slika. Bit može imati samo dvije vrijednosti (0,1). (5) Digitalna slika može nastati direktno ili digitalizacijom analogne slike. Digitalizacija obuhvaća odmjerenje – mjerenje svjetline na mjestu svakoga piksela i kvantizaciju – dodjeljivanje diskretnih vrijednosti izmjerenim razinama svjetline. Upotreba termina rezolucija odnosi se na prostornu rezoluciju slike. Viša rezolucija uvijek znači i bolja kvaliteta slike. Niz vrijednosti piksela čuva se u dijelu memorije koji se naziva *frame buffer*. Za njega se koristi grafička karta i poželjno je da memorija grafičke karte podržava željenu rezoluciju. (2)

U ovom radu navest ću osnove anatomije, a posebno se usmjeriti na područje glave i vrata. Detaljno ću opisati CT uređaj kao i CBCT uređaj. Također ću navesti što je prostorna rezolucija, kako utječe na kakvoću slike i koji čimbenici utječu na nju. Usporedit ću prostornu rezoluciju dvaju uređaja, CT uređaja – SOMATOM Sensation 16 i CBCT uređaja – ORTHOPHOS XG.

2. CILJ RADA

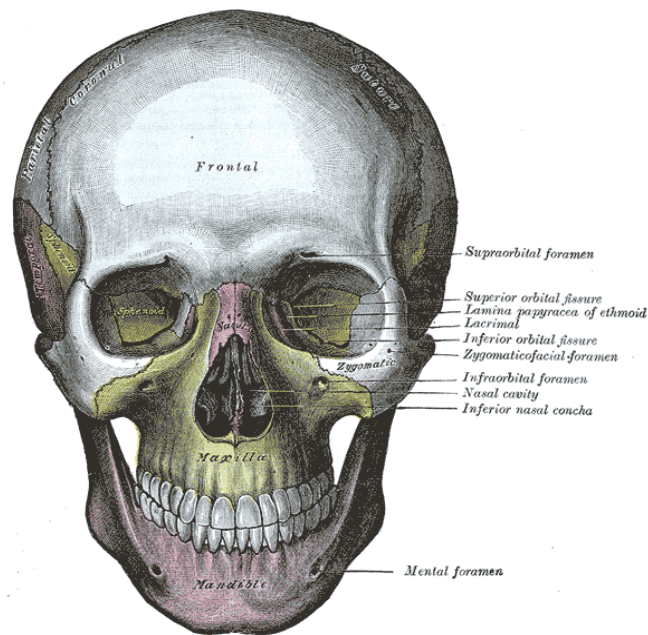
Cilj je ovoga završnoga rada prikazati razlike prostorne rezolucije u uređajima za 3D snimanje orofacijalnoga područja.

Specifični ciljevi su:

1. prikazati što je to prostorna rezolucija i što na nju utječe,
2. prikazati razliku između CT-a i CBCT-a, te razliku u njihovoj prostornoj rezoluciji,
3. prikazati napredak u dijagnostici patoloških promjena orofacijalnoga područja pomoću 3D dijagnostike.

3. ANATOMIJA

Anatomija glave i vrata, kao i ostali dijelovi anatomije karakteristični su zbog svoga oblika, funkcije i položaja. U orofacijalno područje pripada cijela anatomija glave i vrata. Anatomija glave sastoji se od viscerokranija i neurokranija (Slika 1.). Visceralni dio lubanje sastoji se od četiriju neparnih i šest parnih kostiju, ukupno od 16 elemenata. Veoma je važno dobro poznavanje gornje i donje čeljusti zbog superponiranja anatomskih struktura.

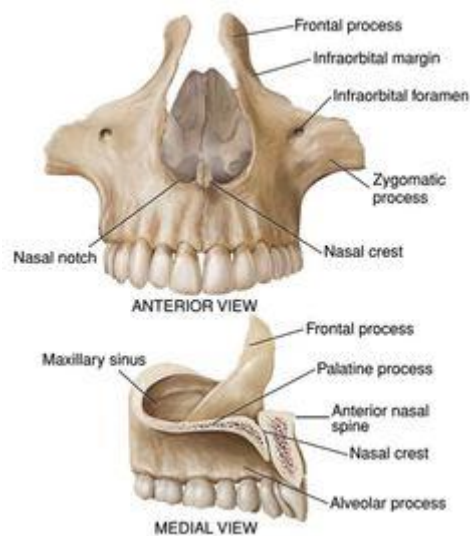


Slika 1. Prikaz anatomije glave (Izvor: Web)

3.1. Gornja čeljust

Gornja čeljust (lat. *maxilla*) se nalazi u gornjem dijelu lica, parna je i predstavlja osnovu skeleta u tom području. Njezin središnji dio leži ispod orbite, ispred *pterygoidnoga* nastavka klinaste kosti, a bočno od nosne šupljine. Ima oblik tetraedra pa se na njemu mogu razlikovati četiri strane. (Slika 2.) Gornja se naziva *facies orbitalis* jer čini dno očne šupljine. Medijana ploha naziva se *facies nasalis* budući da gleda u nosnu šupljinu. Prednja strana je *facies anterior*, a stražnja *facies infratemporalis*. Iz trupa izlaze četiri izdanka. Jedan od njih, *processus frontalis*, usmjeren je prema gore i doseže čeonu kost. Lateralni vrh trupa zadebljan

je u vrlo masivni *processus zygomaticus*. Prema dolje strši *processus alveolaris* u kojemu su usađeni gornji zubi te je savijen ovisno o zubnom luku. Jamice za korijene zuba nazivaju se *alveoli dentales*. Četvrti nastavak je *processus palatinus*, vodoravna ploča koja je usmjerena medijalno i izgrađuje prednji dio koštanoga nepca. Gornja čeljust je pneumatična. U njezinom se trupu nalazi *sinus maxillaris*, obično najveći pneumatični prostor lubanje čija zapremnina individualno varira u širokim granicama (između 2 i 25cm). Redovno zauzima cijeli korpus te također ima oblik tetraedra. Pneumatizacija često prodire i u nastavke maksile pa nastaju *recessus frontalis*, *zygomaticus*, *palatinus* odnosno *alveolaris*. Korijeni stražnjih zuba nerijetko dopiru do samoga dna sinusa i mogu proizvesti izbočenja ili prominencije na njegovoj stjenci. To posebno vrijedi za prvi i drugi kutnjak, ali i za dva susjedna zuba. Razdjelna koštana pločica koja odvaja zubni korijen od šupljine sinusa ponekad je veoma tanka pa se upalni procesi mogu širiti od zuba u sam pneumatični prostor ili obratno. Otvor sinusa u nosnu šupljinu nalazi se u njegovoj medijalnoj stjenci jako visoko te je drenaža nepovoljna. Sadržaj se može prazniti u *cavum nasi* tek kada je sinus ispunjen gotovo do vrha. (1)

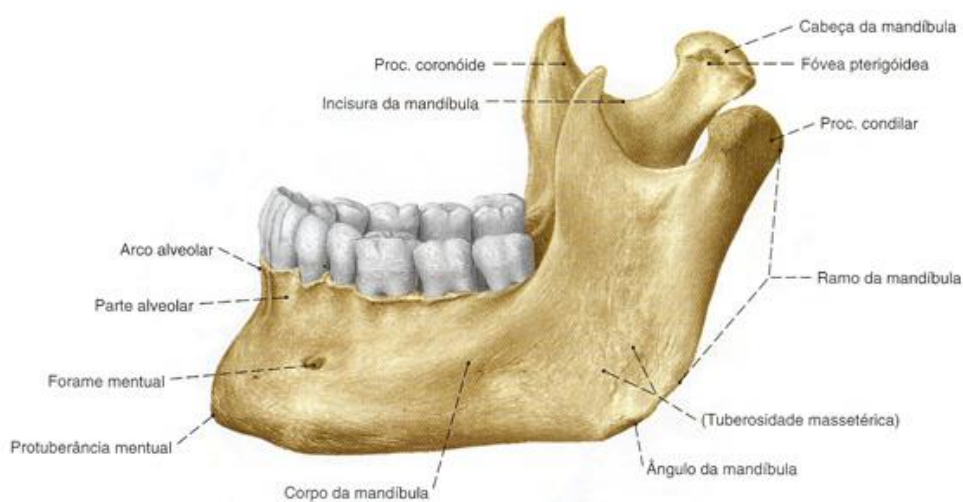


Slika 2. Prikaz maksile (Izvor: Web)

3.2. Donja čeljust

Donja čeljust (lat. *mandibula*) je najveća kost visceralnoga kranija. Ima oblik potkove s konkavitom usmjerenim nazad i krajevima zavijenim prema gore. Spljošten je tako da pokazuje vanjsku i unutarnju stranu. Vodoravni neparni dio predstavlja trup (lat. *corpus*

mandibulae) i u njemu su učvršćeni donji zubi. Naviše usmjereni dijelovi su lijeve i desne čeljusne grane (lat. *ramus mandibulae*). Na gornjem se kraju čeljusna grana dijeli u dva nastavka, a to su prednji nastavak (lat. *processus coronoideus*) i stražnji nastavak (lat. *processus condylaris*). Prvi služi kao hvatište lat. *m. temporalis* koji pripada mišićima za žvakanje, a drugi nosi konveksno zglobno tijelo za zglob sa sljepoočnom kosti. Između obaju nastavaka nalazi se incisura mandibulae. Na unutarnjoj strani čeljusne grane, približno u sredini, leži foramen mandibulae. Tim otvorom počinje canalis mandibulae koji se pruža duž cijeloga korpusa i vodi krvne žile i živac za donje zube. (Slika 3.) (1)

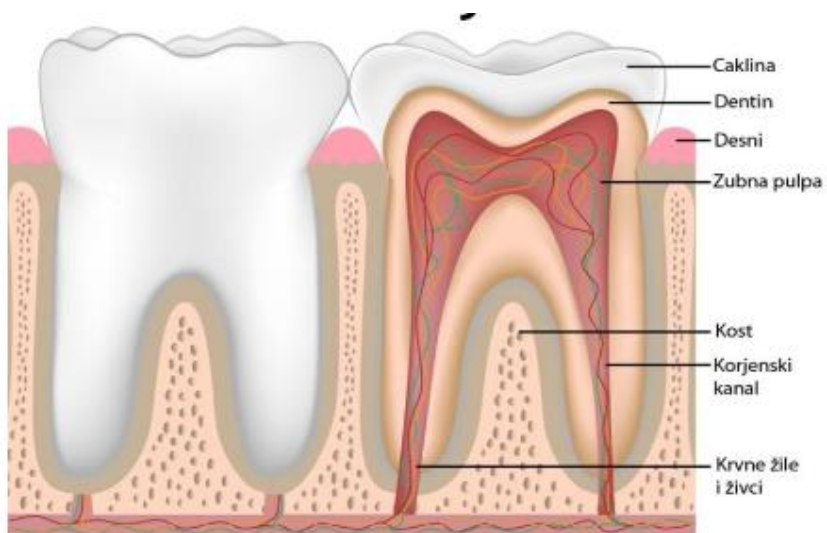


Slika 3. Prikaz mandibule (Izvor: Web)

3.3. Zubi

Čovjek ima 32 zuba. Oni su poredani u dvama nizovima. Polovica ih je usađena u alveolarne nastavke desne i lijeve maxille tvoreći gornji zubni luk (lat. *arcus dentalis superior*), a druga je polovica učvršćena u mandibuli te čini donji zubni luk (lat. *arcus dentale inferior*). Na svakom se zubu razlikuju kruna, vrat i korijen. (Slika 4.) Kruna (lat. *corona dentis*), široki je dio zuba koji slobodno strši u usnu šupljinu. Dugački korijen, radix dentis, usađen je u alveolu i njime se uz pomoć vezivnoga tkiva zub čvrsto drži u čeljusti. Donji kutnjaci imaju dva, a

gornja tri korijena. Dio zuba koji čini prijelaz između korijena i krune naziva se vrat ili collum dentis. To je mjesto gdje završava caklina (koja se nalazi na površini krune), a počinje cement koji prekriva korijen pa se naziva i caklinsko-cementno spojište. (1)



Slika 4. Prikaz građe zuba (Izvor: Web)


3.4. Patologija

Patologija je znanost koja se bavi proučavanjem bolesti, odnosno promjenama na stanicama, tkivima i organima nastalim tijekom bolesti. Najčešće patologije u području maxille, mandibule i zubiju su distrofične i regresivne promjene, karijes (aproximalni karijes) i druge. Za njihovu dijagnostiku najčešće se koristi konvencionalna radiološka dijagnostika.

3 D tehnike nužno su potrebne u dijagnostici neodontogenih tumora, bolestima tempomandibularnog zgloba, u bolestima maksilarnih sinusa, patološkim promjenama parodonta, pri traumatskim promjenama čeljusti i zubi, u dijagnostici prirođenih anomalija, u endodonciji i u implantologiji. (9) 3D dijagnostika koristi se sa ciljem boljega prikaza superponiranih struktura zbog preklapanja anatomskih dijelova. Zahvaljujući napretku tehnologije olakšano je dobivanje prave i točne dijagnoze te je kvaliteta u liječenju istih podignuta na višu razinu. (6) (7)


4. PROSTORNA REZOLUCIJA I FAKTORI KOJI UTJEČU NA KVALITETU SLIKE

Kvaliteta slike može se procijeniti na temelju nekoliko faktora. Prostorna rezolucija, šum, kontrastnost i artefakti glavni su pokazatelji kvalitete slike. Ti parametri međusobno su usko povezani te neki (prostorna rezolucija i šum) imaju i uzročno-posljedični odnos. Prostorna rezolucija ili oštrina odnosi se na sposobnost razlikovanja malih struktura na slici. Kod uređaja za 3D snimanje, prostorna rezolucija ovisi o mnogobrojnim čimbenicima, primjerice o žarišnoj veličini fokusa, veličini detektora, filtra i veličini piksela tj. voksela. Može se opisati pomoću MTF-a (engl. *Modulation Transfer Function*) koja opisuje sposobnost sustava da prenese signal dobivene prostorne frekvencije. (13) Sustavi s boljom prostornom rezolucijom imaju veći MTF. Prostorna rezolucija izražava se u linijskim parovima po milimetru (lp/mm). (12)




Slika 5. Fantom za provjeru prostorne rezolucije (Izvor: Web)

Kontrastnost slike definira se kao mogućnost i sposobnost razlikovanja tkiva različite gustoće. Ovisi o mnogobrojnim čimbenicima, primjerice o dinamičkoj širini detektora, ekspoziciji i dubini bita slike. Također ovisi i o postavkama u programu prozora i centra (engl. *window/Level*).



Slika 6. Prikaz mjerenja kontrastne rezolucije na CAPTHAN fantomu (Izvor: Web)

Šum se odnosi na slučajne varijabilnosti u vrijednostima vokselu slike. Postoje različite vrste šuma. Može biti slučajno uzrokovan tijekom produkcije x-zraka ili tijekom konverzije i transmisije signala detektora. Prostorna rezolucija i šum imaju uzročno-posljedični odnos zbog toga što isti čimbenici utječu na njih. Čimbenici koji utječu na njih su veličina vokselu, rekonstrukcijski filtri i drugi. Šum je veći na MSCT-u nego na CBCT-u.



Slika 7. Prikaz odnosa šuma i kontrasta (Izvor: Web)

Artefakti se mogu opisati kao nešto što je nenormalno na slici, to jest nešto što ne odgovara stvarnom objektu u odnosu na podatke o snimci. (3)

5. UREĐAJ ZA KOMPJUTERIZIRANU TOMOGRAFIJU (CT)

Tomografija je radiološka tehnika za dobivanje rtg snimaka dubokih unutarnjih struktura fokusiranjem na određenu ravninu unutar tijela. Sve strukture ispred ili iza te ravnine bit će izbrisane te se na taj način izbjegava superpozicija tkiva i organa koji se nalaze ispred ili iza dobivenoga sloja. Ovisno o smjeru kretanja rendgenske cijevi razlikujemo linearnu tomografiju – jednostavno kretanje rendgenske cijevi lijevo-desno uz istovremeno kretanje kazete s filmom u suprotnom smjeru i drugi razni pokreti cijevi– kružni, eliptični, policiklički, i drugi pokreti rendgenske cijevi uz istovremene pokrete kazete s filmom u suprotnom smjeru.

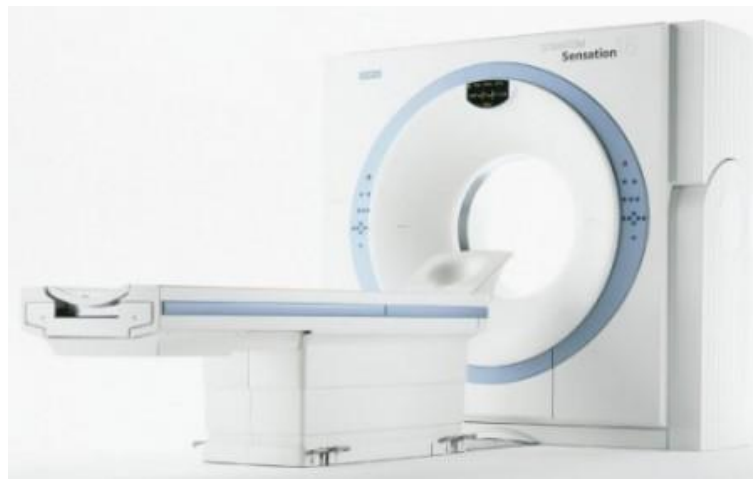(2)

Tijekom 70-ih godina prošloga stoljeća britanski fizičar Godfrey Hounsfield uveo je kompjutoriziranu tomografiju (engl. *Computerized tomography – CT*) kao novu metodu za formiranje snimaka pomoću X-zraka. Taj pronalazak mnogi smatraju najvećim napretkom u radiologiji od otkrića rendgenskih ili X-zraka (1895.). (4) Za to otkriće dr. Hounsfield je zajedno s prof. A.M. Cormackom 1979. godine primio Nobelovu nagradu iz područja medicine. Kompjutorizirana tomografija je slojevno snimanje željenoga područja tijela pri čemu se prije snimanja određuje debljina sloja (uobičajeno između 1 i 10 mm). Tehnički gledano, nakon što rendgenske zrake prođu kroz tijelo bolesnika, one pogađaju detektore i pretvaraju se u scintilacije, a nakon toga se njihova jačina (slabljenje) kvantificira i digitalno određuje. Informacije se poslije prezentiraju u analognom obliku putem takozvanih piksel elemenata. Tijekom sljedećih desetljeća osnovni model CT uređaja postupno je usavršavan s ciljem da snimke budu što jasnije, odnosno da se poboljša kontrastna i prostorna rezolucija tkiva. Bolja rezolucija označava mogućnost da se čestice tkiva razdvoje kao zasebne, na sve manje i manje čestice. Napredak kompjutorske tehnologije to je i omogućio.

Princip rada temelji se na slabljenju ili atenuaciji rendgenskih zraka prolaskom kroz snimani dio tijela, do čega dolazi zbog apsorpcije i rasapa rendgenskih zraka. To slabljenje rtg zraka izražava se tzv. koeficijentom apsorpcije, a on ovisi o atomskom broju i elektronskoj gustoći tkiva te energiji rtg zraka. Što je veći atomski broj i gustoća elektrona snimanoga tkiva, to je veći i koeficijent apsorpcije. Nakon prolaska kroz tkiva različitih organa, oslabljeno zračenje pada na detektore koji ga pretvaraju u električne signale proporcionalne atenuaciji snimanoga objekta. Iz niza takvih projekcija nastalih za vrijeme rotacije rtg cijevi i detektora, složenim matematičkim algoritmima uz pomoć računala, rekonstruira se slika objekta i

prikazuje na ekranu u obliku matrice sastavljene od piksela. Apsorpcijske vrijednosti relativne gustoće struktura na CT-u izražavaju se u Hounsfieldovim jedinicama (HU). (3)

Prve dvije generacije uređaja za kompjutoriziranu tomografiju upotrebljavale su kombinaciju translacije i rotacije rendgenske cijevi. Kod treće generacije, cijev i detektori posloženi u obliku luka putuju sinkronizirano oko bolesnika i pokrivaju čitav volumen tijela. U četvrtoj generaciji stacionarni detektori pokrivaju čitav otvor uređaja (raspoređeni su oko čitave cirkumferencije), a samo cijev rotira oko bolesnika. Uređaji treće generacije ostvaruju bolju kontrolu raspršenoga zračenja i zahtijevaju manje detektorskih elemenata zbog čega su upravo tu tehnologiju preuzeli suvremeni MDCT (multidetektorski) uređaji. Potrebu za ubrzanjem skeniranja pokušavalo se rješavati uređajima s više rendgenskih cijevi, *electronbeam* sustavima na principu magnetske defleksije rendgenskoga snopa, spiralnim i MSCT uređajima (više redova detektora). Samo su spiralni i MSCT uređaji za sada postigli široku kliničku primjenu, no najnovija tehnologija ponovno pokreće istovremeno skeniranje s dvjema rendgenskim cijevima. (4)




Slika 8. prikaz Somatom Sensation 16 (Izvor: 18)

Za kompjutoriziranu tomografiju (CT) karakteristični su aksijalni (transverzalni) presjeci kroz tijelo koji nastaju u ravnini rotacije rendgenske cijevi uz ograničenu mogućnost korištenja nagiba kućišta uređaja, odnosno otklona od transverzalne ravnine. Slike u drugim ravninama moguće je dobiti naknadnom obradom prikupljenih podataka. Za sve tehnike slojevnoga snimanja potrebno je poznavati sljedeće pojmove; polje pregleda (FOV), prostorna, kontrastna i vremenska (temporalna) rezolucija te raspon sive skale. (3) Prostorna rezolucija

odnosi se na razlučivost pojedine dijagnostičke metode za vrlo blisko smještene objekte i može se opisati na sljedeći način. Ako se, primjerice, želi dobiti slika jako male i svijetle točke na tamnoj podlozi, ne dobije se oštra točka već razmazani krug. Dobiveni razmazani krug naziva se funkcija razmazane točke ili PSF (engl. *Point Spread Function*). Indikativna mjera rezolucije je puna širina na polovini maksimuma FWHM (engl. *Full Width at Half Maximum*) funkcije razmazane točke PSF. Kada se dvije točke postavje na udaljenost koliko iznosi FWHM, ili na kraću udaljenost, neće se vidjeti dva odvojena objekta. To znači da najmanja udaljenost na kojoj je moguće vidjeti dvije razdvojene točke je prostorna rezolucija uređaja za dobivanje slike. Uređaj ima bolju prostornu rezoluciju ako može prikazati dvije točke kao odvojene na manjoj udaljenosti. Kada se više ne prikažu kao odvojene, onda se to opisuje kao izgubljena rezolucija. Rezolucija se može opisati kao broj parova linija po jednom milimetru (lp/mm). Kontrastna rezolucija odražava sposobnost razlikovanja intenziteta signala susjednih objekata. Temporalna rezolucija označava mogućnost vremenskoga razlučivanja pojava koje se odvijaju u određenom vremenskom razmaku, a važna je kod organa koji su u pokretu i protoka u krvnim žilama. Nakon što je odabrana orijentacija sloja kroz ljudsko tijelo u odnosu na sve tri ravnine, važno je odabrati tzv. polje gledanja (FOV – engl. *Field of view*), dakle područje iz kojega će se dobivati podatci, odnosno mjeriti neka fizikalna veličina. Na konačnoj slici odabranoga sloja rezultati mjerenja se pretvaraju u svjetlinu sive skale i prikazuju samo područje obuhvaćeno s FOV-om. Odabere li se veći FOV te se naknadno uveća samo onaj detalj na presjeku koji je od dijagnostičkoga interesa, smanjuje se rezolucija slike što je u izravnoj vezi s veličinom piksela.

(3)

Najmanji element slike (piksel) odraz je mjerenja određenoga svojstva tkiva iz jednoga volumnoga elementa (voksela) koji predstavlja isječak objekta (tijela) približnoga oblika četverostrane prizme. (Slika 9.) Idealan se voksel formom približava kocki (tzv. Izotropni voksel). Veličina i oblik vokseli i pikseli uvjetuju prostornu rezoluciju. (14) Siva skala označuje raspon nijansa između crne i bijele boje. Ona odražava razlike između susjednih tkiva u odnosu na mjereno svojstvo. CT je tehnika slojevnoga snimanja koja koristi kolimirani (suženi) rendgenski snop usmjeren okomito na uzdužnu os tijela što rezultira aksijalnim presjekom (presjek u transverzalnoj ravnini) odabrane debljine sloja. Detektori mjere intenzitet oslabljene radijacije nakon prolaska kroz tijelo. Matematička rekonstrukcija slike temelji se na izračunu koeficijenta atenuacije za svaki element slike (piksel) kojem se dodjeljuje jedna nijansa sive skale. Konvencionalni CT uređaji skeniraju volumen od interesa na sekvencijski način tj. sloj po sloj. (3)



Slika 9. Grafički prikaz piksel i voksel (Izvor: Web)

Nakon nekoliko korekcijskih koraka i pretvorbe intenziteta zračenja koje je prošlo određenim slojem ljudskoga tijela u atenuacijske vrijednosti, dobivaju se podatci koje zovemo *row data*. Stvaranje slike započinje odabirom FOV-a jer se samo rendgenske zrake koje prođu kroz njega koriste za konačnu CT sliku. Atenuacijski koeficijent jedne točke na slici (piksel) određuje se kao prosjek atenuacijskih vrijednosti svih rendgenskih zraka koje prođu kroz odgovarajući volumni element (voksel). Takva nefiltrirana povratna projekcija daje neoštru sliku zamućenih rubova objekata. Stoga se ona podvrgava matematičkom filtriranju poznatom kao proces konvolucije. Rekonstrukcijski algoritam koji se još naziva *convolution kernel* određuje tip filtriranja odnosa prostorne rezolucije i šuma (buke), varirajući od mekanoga (blagoga) do oštrog pojačanja rubova. Naime, povećavanjem prostorne razlučivosti raste i količina šuma. Općenito treba odabrati visoko rezolutni (oštri – engl. *sharp*) algoritam za prikaz tkiva s velikim prirodnim kontrastom kod kojih šum neće značajnije degradirati kontrast slike. Slabija definicija rubova (mekani ili engl. *soft* algoritam) odabire se za prikazivanje tkiva s malim prirodnim kontrastom kod kojih je cilj smanjiti šum kako bi se uočila patologija. (3)

CT slika složena je od mozaika kvadratića u rasponu od 256x256 preko 512x512 do 1024x1024 koji predstavljaju piksel. Naime, element slike u pravilu je manji od jednoga milimetra, dok je debljina sloja na uređajima s jednim redom detektora u većini aplikacija veća od 5 milimetara, a samo za manje dijelove tijela mogla bi se približiti veličini piksela. Tek su se novi MDCT uređaji svojom uskom kolimacijom približili kockastom obliku (izotropnosti) vokselu kod skeniranja većih dijelova tijela, što je omogućilo rekonstrukciju slike u bilo kojoj odabranoj ravnini bez gubitka rezolucije (presjek kocke je podjednak bez obzira s koje strane ju promatramo). Prikazom zadanoga FOV-a iskoristi se ukupna količina sirovih podataka za

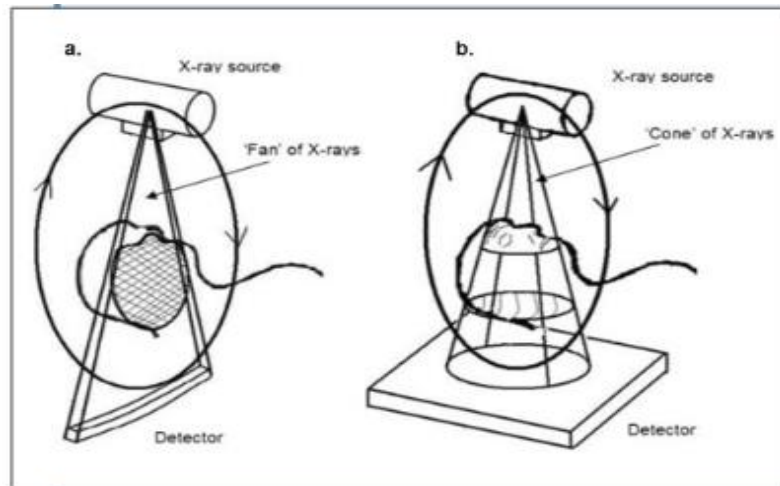
stvaranje slike. Ako se naknadno uvećava slika prikaz na monitoru je fokusiran na dio slike, no pikseli se povećavaju i gubi se oštrina. Stoga je prije početka skeniranja bolje odabrati manji rekonstrukcijski FOV ili matricu veće gustoće ako je od dijagnostičkoga interesa samo manji dio objekta ili ako je objekt uzak. Tijekom rekonstrukcije slike svakom se vokselu pridjeljuje numerička vrijednost koja ovisi o stupnju atenuacije rendgenskih zraka koje taj mali dio tkiva uzrokuje. Da bi se izbjegla ovisnost atenuacijskoga broja o energiji rendgenskoga snopa, CT broj se izražava u relativnom omjeru prema vodi čiji je radiodenzitet konstantan. Jedinica za CT broj je HU (engl. *Hounsfieldunit*) čija je vrijednost za zrak -1000, a za vodu 0, dok gornjega limita skale nema. Raspon CT brojeva ovisi o dubini piksela. Obično se koristi 12 do 16 bitna rezolucija, što znači 2¹² do 2¹⁶ bitova po pikselu. Ljudsko oko može razlikovati ograničeni raspon nijansa sive skale (oko 40 do 100, ovisno o uvjetima gledanja). Stoga, ako se promatra slika koja prikazuje čitav raspon HU, ne mogu se međusobno razlikovati tkiva bliskih HU vrijednosti. Da bi se mogla uočiti manja razlika za određeni objekt promatranja, koristi se prikladni segment sive skale (tzv. prozor ili window koji određuje raspon atenuacijskih koeficijenata unutar sive skale i utječe na kontrast slike), a sredinu skale treba odabrati prema atenuacijskom koeficijentima tkiva koja su od najvećega dijagnostičkoga interesa (tzv. level koji utječe na svjetlinu slike). (3) (2)

5.1. MSCT uređaj

Višeslojna kompjuterska tomografija (engl. *Multislice-Computed-Tomography-MSCT*) ostvarila je detaljan anatomske prikaz presjeka ljudskog tijela uz značajno smanjenje izloženost zračenju, a kompjuterska rekonstrukcija snimanih presjeka u trima dimenzijama omogućila je prostornu analize snimanoga područja. Iako MSCT može dati prikaz svih dijelova ljudskoga tijela, posebno je uspješan u slikovnoj analizi koštanih struktura, a poglavito orbita, paranazalnih sinusa, te srednjega i unutarnjega uha. (MSCT) koristi više redne detektore za generiranje više slojeva po jednoj rotaciji radi višestruke rotacije oko predmeta snimanja linearnoga snopa. (5)

6. CBCT UREĐAJ

Kasnih 90-ih godina 20. stoljeća talijanske i japanske grupe radeći neovisno, razvili su novi tomografski uređaj poznat kao CBCT ili digitalna volumna tomografija. CBCT se razlikuje od MSCT snimanja u tome što je dvodimenzionalni podatak dobiven u pravcu jednoga jedinoga zamaha skenera korištenjem jednostavnoga, direktnoga i stožastoga snopa rtg – zraka. (15)



Slika 10. Prikaz razlike snopa CBCT-a i CT-a, a) CT i b) CBCT (Izvor: Web)

Jedan od najvažnijih aspekata CBCT-a je njegov visoko sofisticiran softver koji omogućuje da se veliki volumen prikupljenih podataka procesira ili rekonstruira u format koji slični onome stvorenom od strane MSCT uređaja. Svi softveri uključuju temeljna poboljšanja povećanja, vizualnih poboljšanja (siva skala i razina kontrasta). Renderiranje površine je također moguće kako bi se stvorila trodimenzionalna snimka. Njegova primarna primjena bila je u angiografiji. 2001. godine američka agencija za hranu i lijekove (FDA) potvrdila je postojanje prvoga CBCT uređaja sa specifičnom dentalnom upotrebom. Princip korištenja CBCT-a bazira se na stožastoj zruci u dvjema dimenzijama i širokom panelu senzora. (7) Rendgenska cijev i senzor locirani su na suprotnim stranama rotirajuće ruke tako da je pacijent koji se snima lociran između, u ležećem ili sjedećem položaju. U kliničkoj praksi više se koriste uređaji kod kojih pacijent sjedi jer zahtijevaju manje mjesta i bolje su prihvaćeni kod pacijenta. Također, daju dobar način za fiksaciju glave i pogodne su kod pacijenata sa smanjenom mogućnošću kretanja. Sigurna i stabilna fiksacija pacijentove glave izuzetno je bitna jer reducira ili eliminira artefakte na dobivenim slikama. (15)

Digitalni senzor registrira veliki broj slika koje se tada sklope u jednu 3D sliku. Zbog značajnih prednosti u odnosu na dosadašnju dvodimenzionalnu radiološku dijagnostiku primjena 3D dijagnostike širi se na gotovo sve grane dentalne medicine. Također, korištenje CBCT tehnologije pruža velike mogućnosti u znanstvenim istraživanjima zbog potpune točnosti i vrlo visoke preciznosti dobivenih podataka. (Slika 11.)



Slika 11. Prikaz CBCT uređaja (Izvor: 18)

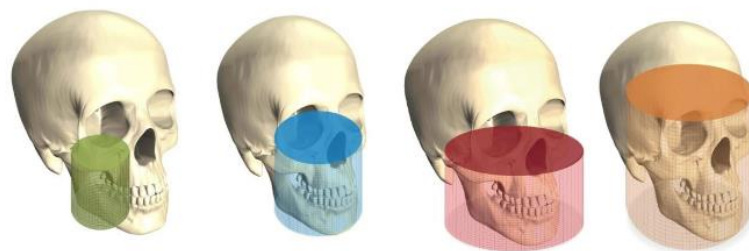
CBCT geometrija također omogućava izradu pojedinih skenova s različitim FOV veličinama na osnovi stožastih rendgenskih zraka. Format podataka korišten za gledanje, spremanje, prijenos i izlaz CBCT slika zove se engl. *Digital Imaging and Communications in Medicine* – DICOM format. Veličina FOV-a ovisi o nekoliko faktora, a to su; veličina i oblik detektora, geometrija projekcije i ravnina rendgenske zrake. Mali FOV smanjuje dozu zračenja jer je emisija ograničena na manju regiju, manji obujam i manje senzitivna tkiva (7). Najmanji pomak pacijenta tijekom snimanja može dati konačnu rekonstruiranu snimku s minimalnom dijagnostičkom informacijom. To može biti problem kod djece, starijih pacijenata i pacijenata s neurološkim smetnjama, primjerice Parkinsonovom bolesti. (8) (15) Trodimenzionalni prikaz omogućuje opis složenosti cjelokupne situacije pa se pacijenta može bolje upoznati s planom terapije, a time ujedno i smanjiti nastanak komplikacija tijekom i nakon operativnoga zahvata. Omogućuje nam prikaz snimaka po slojevima i presjek u trima dimenzijama. Specifično je dizajniran kako bi stvorio neiskrivljenu trodimenzionalnu informaciju orofacijalnoga područja i trodimenzionalnu snimku zuba i njegovih okolnih struktura. Sa svojim stožasto usmjerenim rendgenskim zrakama, CBCT pokriva cijelo željeno

područje te je dovoljna jedna rotacija (koja traje manje od 30 sekundi) da se prikupe podatci za stvaranje trodimenzionalne slike. CBCT uređaj trebao bi biti propisan samo za odabrane i zahtjevne slučajeve u kojima dobivena informacija od konvencionalnih dvodimenzionalnih podataka sprječava točnu procjenu interesnoga zuba. Princip „što manje, ali razumno dostižno“ (ALARA) trebao bi se uvijek uzeti u obzir kada se propisuje CBCT pretraga. (4)

6.1. Vrste CBCT uređaja

Trenutno su u upotrebi tri vrste CT skenera: tradicionalni, helikoidni (volumetrički) i Cone-Beam uređaj kompjutorizirane tomografije. Ti sustavi međusobno se razlikuju u dizajnu detektora, postavkama snimanja pacijenta i parametrima rekonstrukcije podataka. Nekoliko faktora skeniranja i rekonstruiranja, uključujući odabir kuta gledanja snimke (FOV-a) i veličine voxela, broj baznih projekcija (akvizicija) korištenih za rekonstrukciju i dijelovi snimke imaju značajan utjecaj na kvalitetu snimke kod CBCT-a. CBCT sustavi razlikuju se u kvaliteti snimke i mogućnosti da se vizualiziraju anatomske strukture. (7)

Na temelju FOV odabira, CBCT uređaji kategorizirani su prema sljedećem: mali (dentalni) volumen često je korišten za skeniranje nekoliko zuba ili jedne čeljusti, srednji (maksilofacijalni) volumen pokriva obje čeljusti, maksilarni sinus i dio nosa te veliki (kraniofacijalni) volumen pokriva cijelo orofacijalno područje. (Slika 12.) Odabir FOV-a direktno se odnosi na veličinu voksela i utječe na prostornu i kontrastnu rezoluciju. Veći odabir FOV-a daje manju rezoluciju i kontrast u usporedbi s manjim FOV-om, što direktno utječe na vidljivost anatomske strukture s CBCT-om. (16)



Slika 12. Prikaz različitih veličina FOV-a kod CBCT-a (Izvor 7)

7. USPOREDBA CT I CBCT UREĐAJA

Konvencionalni CT uređaji veliki su i skupi i emitiraju velike doze zračenja. Dizajnirani su za snimanje cijeloga tijela i ne smatraju se primjerenim alatom u dijagnosticiranju uobičajenih orofacijalnih patoloških procesa. Trenutni CT uređaji imaju linearno polje s više detektora što omogućuje mnoge presjeke koji se mogu raditi stimulatивно. Rezultira bržim vremenom skeniranja i manjom izloženošću zračenju pacijenta. (10) Prednosti CBCT-a u usporedbi MSCT-om su; niži troškovi, manja veličina uređaja i niže doze zračenja. Procjena kvalitete slike u studijama uglavnom se temelji na subjektivnoj analizi, odnosno vizualizacijom prostornih oznaka. Ranije su se koristili CCD detektori kod CBCT-a, a sad se većinom koriste flat panel detektori koji imaju bolju prostornu rezoluciju nego stariji CCD detektori. (12) Vrijeme skeniranja CBCT-a je od 10 do 40 s, iako je i stvarno izlaganje još manje (od 2 do 5 s), dok je kod MSCT-a vrijeme skeniranja i izlaganje zračenju značajno dulje. Većina CBCT uređaja mnogo je manja od MSCT uređaja, zauzimajući gotovo jednak prostor kao i dentalni panoramski uređaj, a također su i značajno jeftiniji od MSCT uređaja. MSCT i CBCT primjenjuju se u dentalnoj radiografiji. Studijom su uspoređene te dvije 3D metode i njihova prostorna rezolucija te je prikazano koja se od ovih dviju metoda kada treba upotrijebiti. Ta ista istraživanja provodila su se pomoću CAPTHAN fantoma na kojima je mjereno MTF. (11)

7.1. Usporedba prostorne rezolucije

U Tablici 1 uspoređena su dva uređaja; MSCT SOMATOM Sensation 16 i CBCT ORTHOPHOS XG. Za MSCT prostorna rezolucija iznosi 30 lp/mm, a za CBCT 25 lp/mm. Prostorna rezolucija bolja je kod MSCT-a, ali zbog smanjene doze zračenja preporučuje se korištenje CBCT-a. (Tablica 1.)

Tablica 1: Usporedba SOMATOM Sensation 16 i ORTHOPHOS XG uređaja (Izvor: 18)

	SOMATOMSensation 16	ORTHOPHOS XG
Prostorna rezolucija	30 lp/mm	25 lp/mm
Veličina piksela	17 mm	19,5 mm
Doza za pacijenta	Veća	Manja

ZAKLJUČAK

Znanstveni i klinički napredak svih grana medicine u velikoj se mjeri osniva na korištenju i razvoju naprednih tehnoloških sustava. Primjena trodimenzionalne dijagnostike prisutna je u posljednjih 30 godina u gotovo svim granama medicine. Međutim, relativno velika količina zračenja ograničila je primjenu kompjuterizirane tomografije (CT) u dentalnoj medicini na slučajeve krajnje potrebe (dijagnostika tumora). Princip ALARA (as low as reasonably achievable) temeljni je princip u radiološkoj dijagnostici i nije dozvoljavao primjenu trodimenzionalne CT dijagnostike u svakodnevnoj stomatološkoj praksi. Zbog navedenoga razloga pristupilo se pronalasku dijagnostičkoga sredstva koji će objediniti prednosti CT dijagnostike i u isto vrijeme pomoću smanjene doze zračenja primijeniti nove i poboljšati postojeće dijagnostičke postupke te ih učiniti etički prihvatljivim. Primjena CT uređaja na bazi stožaste zrake omogućila je 3D dijagnostiku u dentalnoj medicini i to primarno u orofacijalnoj kirurgiji. Poznavanje treće dimenzije i prostornih odnosa anatomskih struktura u značajnoj mjeri olakšava planiranje kirurških zahvata i čini ih sigurnijim. Pacijent je bolje upoznat s planom terapije, moguća je procjena kvalitete i kvantitete kosti te se smanjuje mogućnost nastanka komplikacija tijekom i nakon operativnoga zahvata.

CBCT ima smanjenu dozu zračenja, visoku razlučivost detalja, točne kvantitativne i kvalitativne vrijednosti, ekonomičnost i jednostavnost u korištenju snimaka. Zračenje je višestruko smanjeno pomoću algoritama obrade podataka sa širokoga digitalnoga panela koji istovremeno prima podatke iz svih smjerova i preračunava točne vrijednosti snimanoga objekta, te pulsnom ekspozicijom. Zbog značajnih prednosti u odnosu na dosadašnju dvodimenzionalnu radiološku dijagnostiku primjena 3D dijagnostike širi se na gotovo sve grane dentalne medicine. Također, korištenje CBCT tehnologije pruža velike mogućnosti u znanstvenim istraživanjima zbog potpune točnosti i vrlo visoke preciznosti dobivenih podataka. MSCT ima bolju prostornu rezoluciju od CBCT-a, ali zato i pacijent dobiva veću dozu zračenja.

Nova je tehnologija dovela do velikog napretka u razvoju CBCT-a i CT-a. Obe navedene 3D metode od velike su dijagnostičke važnosti, ali mora postojati valjana indikacija za njihovu upotrebu. Iako je prostorna rezolucija bolja kod MSCT-a, smatram da je bolje koristiti CBCT uređaj u svakodnevnoj stomatološkoj praksi iz razloga što ima mnogo prednosti nad MSCT-om. To su među ostalim veličina i izgled, niži troškovi i niža doza zračenja pacijenta. U trenucima kada postoji potreba za boljom rezolucijom nego što je to kod CBCT-a onda se može koristiti MSCT.

SAŽETAK

Rezolucija slike važan je faktor za kvalitetu slike. Rezolucija opisuje koliko blizu mogu biti dvije linije prije nego li ih oko vidi kao jednu. Prostorno razlučivanje, specijalna razlučivost ili oštrina opisuju se linijskim parovima po milimetru (lp/mm). Oštrina definira detalje na slici te u digitalnim uređajima ovisi o broju i veličini piksela. Pikel je točka koja označava najmanju jedinicu od koje je slika sastavljena.

U ovom radu napisane su osnove o CT i CBCT uređaju. Detaljno je opisano što je prostorna rezolucija, kako utječe na kakvoću slike i koji čimbenici utječu na nju. Uspoređena su dva uređaja, SOMATOM Sensation 16 i ORTHOPHOS XG.

ABSTRACT

Spatial resolution is an important factor for image quality. Resolution is often described how close can be two lines before you see them as one. Spatial resolution or sharpness is described in line pairs per millimeter (lp / mm). The sharpness of a detail in the picture depends primarily on the number and size of pixels. Pixel is a point that indicates the smallest unit from which the image is composed.

This paper will be given the fundamentals of CT device and of CBCT device. I will describe in detail what spatial resolution is, how it affects on the quality of the picture and other factors that also influence picture quality. SOMATOM Sensation 16 and ORTHOPHOS XG will be compared.

LITERATURA

1. Križan, Z. (1999): Pregled građe glave, vrata i leđa za studente opće medicine i stomatologije. Školska knjiga, Zagreb.
2. Janković, S., Mihanović, F., Punda, A., Radović, D., Barić, A., Hrepić, D. (2015): Radiološki uređaji i oprema u radiologiji, radioterapiji i nuklearnoj medicini. Sveučilište u Splitu, Split.
3. Strugačevac, P. (1999): Teorijska osnova imaging CT tehnike. Klinička bolnica Osijek, Osijek
4. Janković, S., Mihanović, F. (2013): Uvod u radiologiju. Sveučilište u Splitu, Split.
5. Mihanović, F. (2009): Radiografija u konzervaciji i restauraciji, Split (skripta)
6. Janković, S., Miletić, D., Lukenda, D., Braut, A., Čurić, A., Franasović, Đ. (2009): Dentalna radiografija i radiologija. Medicinski fakultet Sveučilišta u Splitu, Split.
7. Lauc, T., 3D diagnostic in orofacial medicine. Medical Sciences. 2012; 38:127-52.
8. Patel, S., Durack, C., Abella, F., Shemash, H., Roig, M., Lemberg, K., Cone beam computed tomography in Endodontics-review. International Endodontic Journal. 2015; 48(1):3-15.
9. Prashant, P., Sushma, P., Clinical utility of dental cone-beam computed tomography: current perspectives. Clin Cosmet Investig Dent. 2014; 6: 29–43
10. Suomalainen, A., Kiljunen, T., Käser, Y., Peltola, J., Kortensniemi, M., Dosimetry and image quality of four dental cone beam computed tomography scanners compared with multislice computed tomography scanners. Dentomaxillofac Radiol. 2009 Sep; 38(6):367-78.
11. Watanabe, H., Honda, E., Tetsumura, A., Kurabayashi, T., A comparative study for spatial resolution and subjective image characteristics of a multi-slice CT and a cone-beam CT for dental use. Eur J Radiol. 2011 Mar;77(3):397-402.
12. Brüllmann, D., Schulze, R., Spatial resolution in CBCT machines for dental/maxillofacial applications—what do we know today? Dentomaxillofac Radiol. 2015 Jan; 44(1): 20140204.
13. Brüllmann, D., d'Hoedt, B., The modulation transfer function and signal-to-noise ratio of different digital filters: a technical approach. Dentomaxillofac Radiol. 2011 May; 40(4): 222–229.

14. Maret, D., Telmon, N., Peters, O., Lepage, B., Treil, J., Inglessè, J., Effect of voxel size on the accuracy of 3D reconstructions with cone beam CT. *Dentomaxillofac Radiol.* 2012 Dec; 41(8): 649–655.
15. Pauwels, R., Araki, K., Siewerdsen, J., Thongvigitmanee, S., Technical aspects of dental CBCT: state of the art. *Dentomaxillofac Radiol.* 2015 Jan; 44(1): 20140224.
16. Hassan B., Metska M., Ozok A., Van der Stelt P., Wesselink P., Comparison of five cone beam computed tomography systems for the detection of vertical root fractures. *J Endod.* 2010; 36(1):126-9.
17. Scarfe WC, Farman AG, Sukovic P. Clinical Applications of Cone-Beam Computed Tomography in Dental Practice. *J Can Dent Assoc.* 2006; 72(1):75-80.
18. Nastavni materijali

ŽIVOTOPIS

Rođena sam 6. kolovoza 1994. godine u Münchenu. U Münchenu sam završila osnovnu školu, a potom upisala Willi-Graf-Gymnasium također u Münchenu. 2009. godine upisala sam srednju školu – Prvu jezičnu gimnaziju u Splitu koju sam uspješno završila 2013. godine. Potom, te iste godine, zahvaljujući uspješno riješenoj državnoj maturi upisala sam studij Radiološke tehnologije u Splitu. Zahvaljujući trogodišnjem studiju te ljetnoj kliničkoj praksi stekla sam brojne kompetencije koje ću zasigurno moći iskoristiti u daljnjem radu.