

MSCT urografija

Kosor, Mia

Undergraduate thesis / Završni rad

2016

Degree Grantor / Ustanova koja je dodijelila akademski / stručni stupanj: **University of Split / Sveučilište u Splitu**

Permanent link / Trajna poveznica: <https://um.nsk.hr/um:nbn:hr:176:572189>

Rights / Prava: [In copyright](#)/[Zaštićeno autorskim pravom.](#)

Download date / Datum preuzimanja: **2025-03-04**



Repository / Repozitorij:

[Repository of the University Department for Health Studies, University of Split](#)



SVEUČILIŠTE U SPLITU
Podružnica
SVEUČILIŠNI ODJEL ZDRAVSTVENIH STUDIJA
PREDDIPLOMSKI SVEUČILIŠNI STUDIJ
RADIOLOŠKA TEHNOLOGIJA

Mia Kosor

MSCT UROGRAFIJA

Završni rad

Split, 2016.

SVEUČILIŠTE U SPLITU
Podružnica
SVEUČILIŠNI ODJEL ZDRAVSTVENIH STUDIJA
PREDDIPLOMSKI SVEUČILIŠNI STUDIJ
RADIOLOŠKA TEHNOLOGIJA

Mia Kosor

**MSCT UROGRAFIJA
MSCT UROGRAPHY**

Završni rad / Bachelor's Thesis

Mentor:

doc. dr. sc. Krešimir Dolić

Split, 2016.

SADRŽAJ

1. UVOD	3
2. ANATOMIJA MOKRAĆNOG SUSTAVA	4
3. POVIJEST	6
4. TIPOVI I GENERACIJE CT UREĐAJA	7
4.1. Prva generacija	7
4.2. Druga generacija	8
4.3. Treća generacija	8
4.4. Četvrta generacija	9
4.5. Peta generacija – electron beam CT	10
4.6. Šesta generacija – spiralni CT	10
4.7. Sedma generacija – multi slice CT	11
5. OSNOVNI KONCEPT MSCT UROGRAFIJE	12
6. PREDNOSTI MSCT UROGRAFIJE	14
7. PRIPREMA PACIJENTA ZA MSCT UROGRAFIJU	16
7.1. Tehnika izvođenja	16
7.1.1. Pozicioniranje pacijenta	16
7.1.2. Primjena kontrastnog sredstva	16
7.1.3. Parametri akvizicije tijekom MSCT urografije	18
7.1.4. Rekonstrukcijski parametri tijekom MSCT urografije	19
7.1.5. Naknadna obrada slike	19
7.1.6. Hibridna tehnika	19
7.1.7. Kompresijska MSCT urografija	20

7.1.8. Hidracija tijekom MSCT urografije	21
7.2. Broj i značaj pojedine faze tijekom MSCT urografije	22
7.3. Pokusne snimke	23
7.4. Dodatni manevri za poboljšanje distenzije mokraćnog sustava	23
8. ZAKLJUČAK	25
9. SAŽETAK	26
10. SUMMARY	27
11. LITERATURA	28
12. ŽIVOTOPIS	33

1. UVOD

Povijest CT – a seže u daleku 1895. godinu kada je Wilhelm Conrad Roentgen otkrio rendgenske zrake. Gotovo sto godina kasnije inženjer Godfrey Hounsfield i matematičar Allan Cormack konstruirali su prvi uređaj za kompjutoriziranu tomografiju.

Prvi CT uređaj bio je konstruiran samo za pregled glave i mozga, zbog dužine trajanja pretrage, no već druga generacija CT uređaja omogućuje pregled cijeloga tijela.

Kompjutorizirana tomografija je radiološka metoda oslikavanja koja koristi ionizirajuće zračenje i daje slojeviti prikaz objekta. Princip rada CT uređaja zasniva se na prolasku rendgenskih zraka kroz snimani objekt i atenuaciji istih te njihovoj detekciji. Na detektorima se atenuirane zrake potom pretvaraju u električne impulse te se složenim matematičkim algoritmima rekonstruiraju u sliku objekta.

Zahvaljujući razvoju tehnologije danas je omogućen prikaz organa sa fiziološkim pokretima, pregled krvnih žila, trodimenzionalni pregled organa, virtualne endoskopske pretrage i još mnoge druge. U kliničkoj praksi postoje 4 važne metode pregleda urotrakta a to su: nativna snimka urotrakta, intravenska urografija, ultrazvučni pregled te MSCT urografija.

Nativna snimka urotrakta se obično izvodi prije intravenske urografije te nam omogućuje informacije o veličini i položaju bubrega te postojanju bubrežnih konkremenata.

Intravenska urografija je radiološka pretraga koja se obavlja uz pomoć kontrastnog sredstva kako bi se što bolje prikazale anatomske strukture mokraćnog sustava. Radi slabije specifičnosti i osjetljivosti nativna snimka urotrakta i intravenska urografija danas se rjeđe upotrebljavaju.

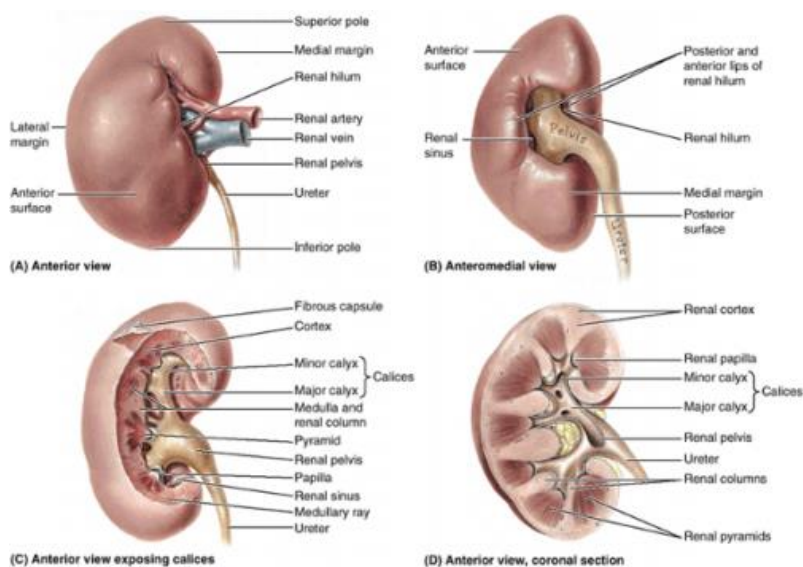
Ultrazvučni pregled je prvi pregled koji je obavlja kod sumnje na bolest urinarnog sustava. Ima veliku dijagnostičku vrijednost i pacijent se prilikom pregleda ne izlaže ionizirajućem zračenju, no uvelike ovisi o iskustvu liječnika i o kvaliteti uređaja.

MSCT urografija je razvijena po uzoru na intravensku urografiju a omogućuje nam informacije o morfologiji i funkciji mokraćnog sustava, što je čini zlatnim standardom današnjice. U ovom radu prikazati ćemo način izvođenja MSCT urografije i njenu važnost u kliničkoj praksi.

2. ANATOMIJA MOKRAĆNOG SUSTAVA

Osnovna uloga mokraćnog sustava je proizvodnja urina, odnosno odstranjivanje otpadnih tvari iz organizma. Organi mokraćnog sustava također sudjeluju u reguliranju volumena i sastava tjelesnih tekućina. Mokraćnom sustavu pripadaju organi koji stvaraju i izlučuju mokraću, a to su: bubreg, mokraćovod, mokraćni mjehur i mokraćna cijev.

Bubreg (**slika 1.**) je retroperitonealni parenhimatozni organ, duljine 10 – 12 cm, širine 5 – 6 cm, debljine 4 cm, težine 120 – 300 g. Na bubregu razlikujemo dvije površine (prednju i stražnju), dva pola (gornji i donji) te dva ruba (konveksni lateralni rub i konkavni medijalni rub). Na medijalnom rubu nalazi se renalni hilus u koji ulaze bubrežna arterija i živci, a izlaze mokraćovod, venske i limfne žile. Bubreg je građen od srži i kore. Srž se sastoji od 10 do 20 piramidalni tvorbi u čijim vrhovima se nalaze otvori sabirnih kanala kroz koje mokraćna otječe u odvodni sustav bubrega. Kora se nalazi periferno od piramida i svaka piramida sa okolnom korom tvori bubrežni režanj. Vrhove piramida okružuju mali vrčevi, mali vrčevi se spajaju u velike vrčeve a oni se otvaraju u bubrežnu zdjelicu iz koje mokraću odvodi mokraćovod.



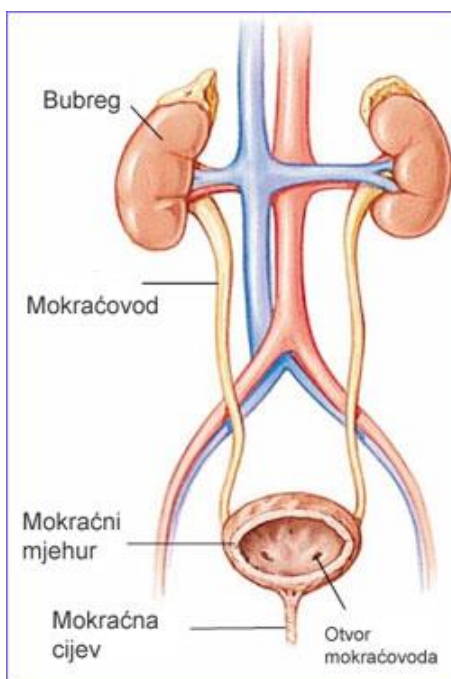
Slika 1. Bubreg (a) Anteriorni pogled. (b) Anteromedijalni pogled. (c) Anteriorni pogled – vrčevi. (d) Anteriorni pogled – koronarni presjek.

(izvor: http://perpetuum-lab.com.hr/wiki/plab_wiki/anatomija-covjeka-enciklopedija/desni-bubreg-r15/)

Mokraćovod (**slika 2.**) je šuplji, retroperitonealni organ koji spaja bubrežnu zdjelicu i mokraćni mjehur, duljine 27 – 30 cm. Razlikujemo dva dijela, dulji dio koji prolazi kroz trbušnu šupljinu i kraći dio koji prolazi kroz zdjelicu. Mokraćovodi se u mokraćni mjehur otvaraju na ušću, a ušća desnog i lijevog mokraćovoda su udaljena 25 – 30 mm. Mokraćovod ima tri suženja koja su od kliničke važnosti. Prvo suženje se nalazi na mjestu gdje se mokraćovod nastavlja na bubrežnu zdjelicu, drugo je na mjestu gdje križa a. ilijaku, a treće se nalazi na mjestu gdje ulazi u mokraćni mjehur.

Mokraćni mjehur se nalazi u maloj zdjelici iza simfize preponskih kostiju. Na njemu se razlikuju dvije površine, prednja i stražnja. Također razlikujemo i tri dijela, donji odnosno stražnji dio (baza), srednji dio (trup) i gornji dio (vrh). U donji dio sa stražnje strane ulaze mokraćovodi, a sa prednje strane izlazi mokraćna cijev.

Mokraćna cijev mokraćnu odvodi iz mokraćnog mjehura i bitno se razlikuje u muškaraca i u žena. U žena mokraćna cijev je kratka (3 – 4 cm). Počinje unutrašnjim otvorom na dnu mokraćnog mjehura a završava vanjskim otvorom u predvorju rodnice. U muškaraca mokraćna cijev je duža (15 – 20 cm), počinje unutrašnjim otvorom na dnu mokraćnog mjehura a završava vanjskim otvorom na glansu penisa. Mokraćna cijev ima 4 dijela, početni dio koji se nalazi između zidova mokraćnog mjehura, dio koji prolazi kroz prostatu, dio koji prolazi kroz urogenitalnu membranu i dio koji se nalazi u vanjskome spolovilu. Također ima i dva zavoja, stražnji ili subpubični i prednji ili prepubični, te tri suženja, vanjsko i unutarnje ušće i suženje na dijelu koji prolazi kroz urogenitalnu membranu.



Slika 2. Mokraćni sustav – bubrezi, mokraćovod, mokraćni mjehur, mokraćna cijev

(izvor: <http://www.d-manoza.com/djelovanje.html>)

3. POVIJEST

Još davne 1917. godine Johann Radon, austrijski matematičar, zaključio je da se svako trodimenzionalno tijelo može rekonstruirati iz velikog broja njegovih projekcija, te tako postavio teoretske matematičke temelje CT – a.

1946. godine u Japanu rađena je pretraga pod nazivom rotacijska radiografija, odnosno rotografija, koja se danas smatra idejnom osnovom za CT. Pretraga se izvodila tako da je pacijent ležao na stolu, rendgenska cijev je bila sa jedne strane a film sa druge strane. Na filmu je bila olovna maska sa prorezom i tijekom rotacije rendgenske cijevi film se rotirao ili pomicao iza proreza, tako da je zračenje uvijek padalo na neosvijetljeni dio filma.

Godfrey N. Hounsfield je 1969. godine u laboratoriju tvrtke EMI konstruirao prvi praktično upotrebljiv uređaj za kompjutoriziranu tomografiju. Godinu kasnije, u ožujku 1970. godine dobio je prvu snimku aksijalnog presjeka glave, prvo na preparatu ljudskog mozga a potom i na glavi svinje. Matematičku osnovu za rekonstrukciju slike iz izmjerenih vrijednosti prolaznog rendgenskog zračenja postavio je 1962. godine Allan MacLeod Cormack. 1979. Hounsfield i Cormack su dobili Nobelovu nagradu za medicinu zbog svojih zasluga i otkrića na polju CT istraživanja.

Prvi klinički pregled glave učinio je dr. James Ambrose 1971. godine, a 1974. godine dr. Robert Ledley konstruirao je prvi CT uređaj za pregled cijelog tijela. Prvi pregled na takvom uređaju napravljen je te iste godine i to na samom Sir Hounsfieldu.

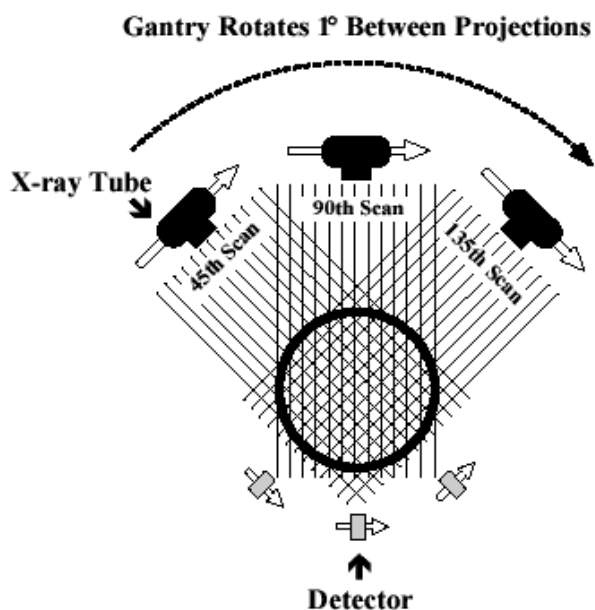
1973. u kliniku Mayo dolazi prvi CT skener, EMI Mark I, za snimanje glave. Samo dvije godine kasnije, 1975. godine, takav isti skener dolazi na Zavod za radiologiju KBC – a Rebro u Zagrebu.

Još uvijek nisu iscrpljene sve mogućnosti CT – a, već se i dalje radi na poboljšanju starih tehnika kao i pronalasku novih.

4. TIPOVI I GENERACIJE CT UREĐAJA

4.1. Prva generacija

Ova generacija CT uređaja radi na principu translacije i rotacije (**slika 3.**). Prilikom snimanja cijev i detektor se pomiču poprečno na objekt pretrage. Nakon napravljene projekcije cijev i detektor se oko objekta zakreću za 1° i cijeli postupak se ponavlja. Rekonstrukcija je moguća tek nakon projekcija učinjenih sa najmanje 180° rotacije. Obilježja ove generacije su također i kolimirani rendgenski snop (engl. pencil beam) te jedan do tri detektora smještena nasuprot rendgenske cijevi. Vrijeme potrebno za snimanje jednog skena bilo je 3 – 5 min, stoga je ovaj uređaj bio ograničen na neurološke pretrage. Predstavnik ove generacije je uređaj EMI Mark I.

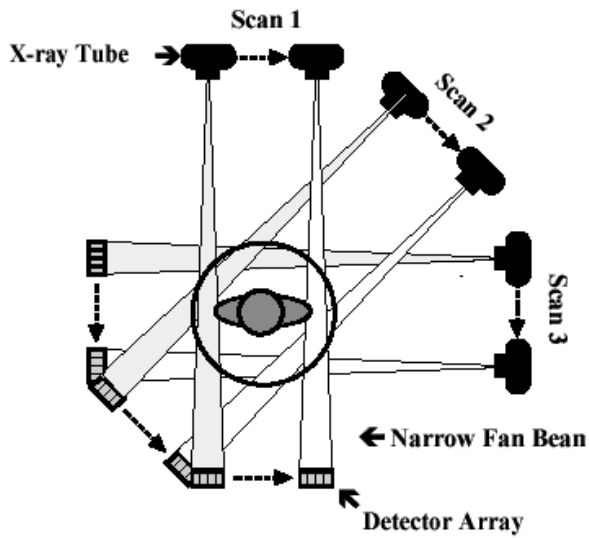


Slika 3. Princip rada prve generacije CT uređaja

(izvor: https://en.wikibooks.org/wiki/Basic_Physics_of_Nuclear_Medicine/X-Ray_CT_in_Nuclear_Medicine)

4.2. Druga generacija

Druga generacija CT uređaja se od prve razlikuje po broju detektora i obliku rendgenskog snopa. Snop je lepezastog oblika (engl. fan beam) a po prolasku kroz snimani objekt prihvaća ga oko 30 detektora. Princip je i kod ove generacije translacijsko – rotacijski (slika 4.) no stupanj rotacije je malo veći ($3^\circ - 10^\circ$). Vrijeme skeniranja je skraćeno na 18 – 20 sec po sloju.

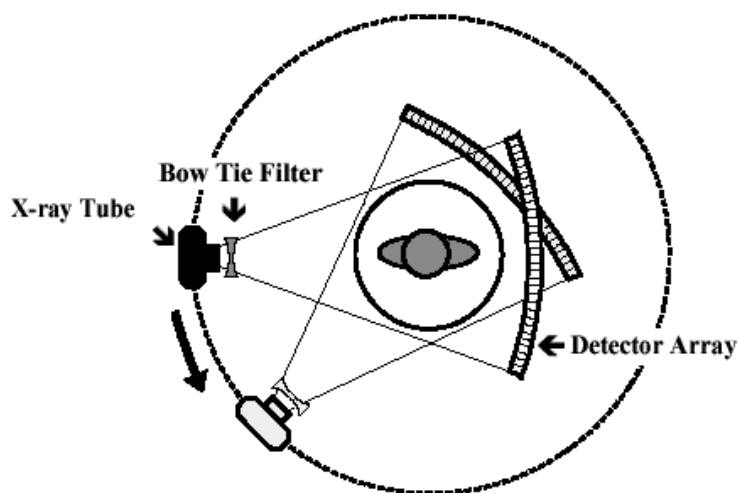


Slika 4. Princip rada druge generacije CT uređaja

(izvor: https://en.wikibooks.org/wiki/Basic_Physics_of_Nuclear_Medicine/X-Ray_CT_in_Nuclear_Medicine)

4.3. Treća generacija

Za uređaje ove generacije svojstveno je to da se objekt u potpunosti nalazi u lepezastom snopu rendgenskog zračenja (slika 5.), stoga nema potrebe za transverzalni kretanjem cijevi i detektora. Detektora ima i do 750 i kreću se zajedno sa rendgenskom cijevi oko objekta, praveći tako i do 1500 projekcija. Rotacije se izvode velikom brzinom, stoga je vrijeme trajanja jednog skena skraćeno na 1 – 10 sec.

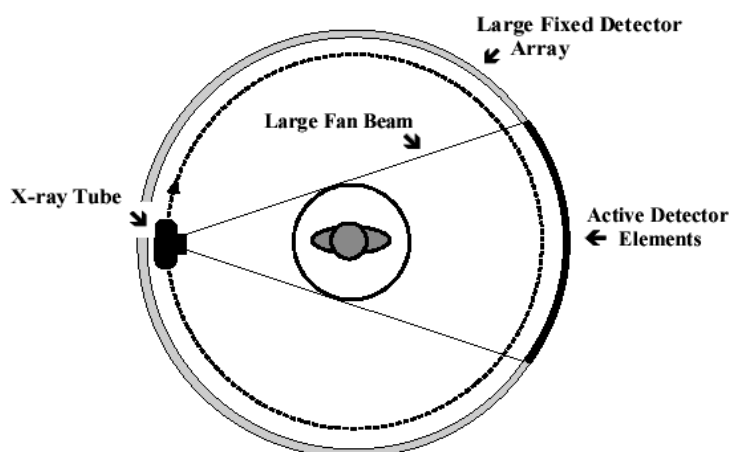


Slika 5. Princip rada treće generacije CT uređaja

(izvor: https://en.wikibooks.org/wiki/Basic_Physics_of_Nuclear_Medicine/X-Ray_CT_in_Nuclear_Medicine)

4.4. Četvrta generacija

U ovoj generaciji pronalazimo fiksne, stacionarne detektore koji tvore puni krug oko objekta, dok cijev kruži za 360° i tako stvara veliki broj projekcija (**slika 6.**). Prednost ove generacije je kratko vrijeme potrebno za dobivanje sloja i to što detektori ne zahtijevaju kalibraciju.

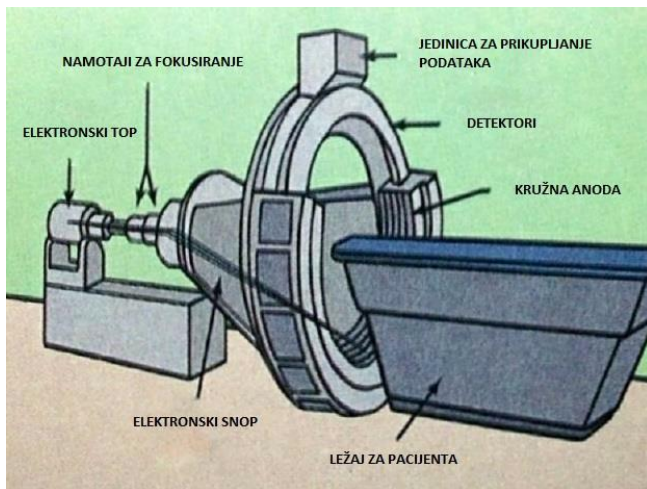


Slika 6. Princip rada četvrte generacije CT uređaja

(izvor: [https://en.wikibooks.org/wiki/Basic_Physics_of_Nuclear Medicine/X-Ray_CT_in Nuclear Medicine](https://en.wikibooks.org/wiki/Basic_Physics_of_Nuclear_Medicine/X-Ray_CT_in_Nuclear_Medicine))

4.5. Peta generacija – electron beam CT

Ova generacija se pojavljuje početkom 80 – ih godina a značajna je po tome što je rendgenska cijev zamijenjena elektronskim akceleratorom. Elektroni se u vakuumu, uz pomoć elektromagnetskog polja, usmjeravaju na anodu koja se rotira oko pacijenta (**slika 7.**). Vrijeme potrebno za snimanje jednog sloja skraćeno je na 33 ns, stoga je ovakav uređaj idealan za snimanje srca, torakalnih struktura, djece i traumatiziranih pacijenata.

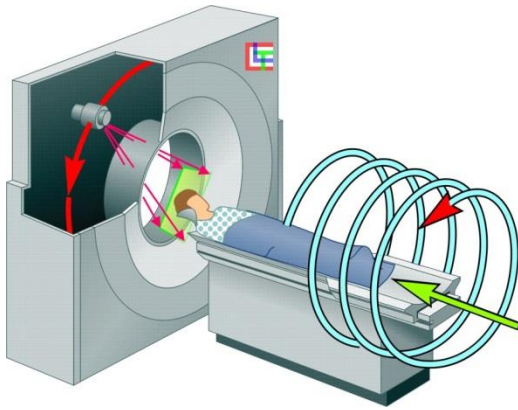


Slika 7. Electron beam CT

(izvor: <http://computedtomographyct.blogspot.hr/>)

4.6. Šesta generacija – spiralni CT

Danas se koriste isključivo spiralni CT uređaji (**slika 8.**) koje odlikuje kontinuirana rotacija rendgenske cijevi i detektora oko snimanog objekta koji se također kontinuirano linearno pomiče za vrijeme snimanja. Ovim načinom snop zračenja oblikuje spiralu oko snimanog objekta te se podaci rekonstruiraju pomoću interpolacije. Interpolacija je metoda konstrukcije novih točaka podataka unutar raspona poznatih točaka podataka. Sve ovo dovodi do kraćeg vremena snimanja. Spiralni CT također ima mogućnost prikaza organa sa fiziološkim pokretima, trodimenzionalnog prikaza, brzog kontrastnog prikaza krvnih žila, virtualnih endoskopskih pretraga, itd., što mu daje prednost nad konvencionalnim CT uređajima.

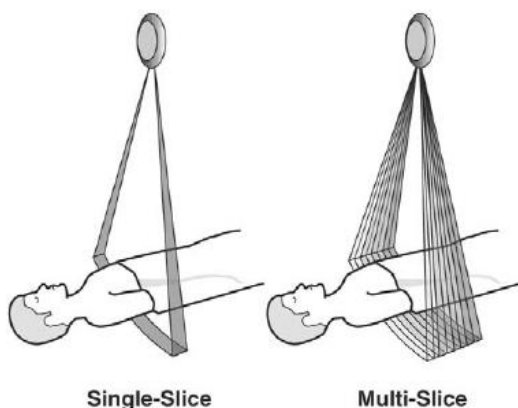


Slika 8. Spiralni CT

(izvor: http://www.lookfordiagnosis.com/mesh_info.php?term=Spiral+Cone-Beam+Computed+Tomography&lang=1)

4.7. Sedma generacija - multi slice CT

Korištenjem više redova detektora za prijem informacija razvila se nova generacija CT uređaja. MSCT uređaji pomoću više redova detektora uspijevaju generirati više slojeva tijekom jedne rotacije (**slika 9.**), što posljedično utječe na vrijeme trajanja pretrage i dozu zračenja koju pacijent primi tijekom pregleda. Također, odlikuju se i dobrom prostornom rezolucijom od 15.5 – 30 lp/mm. Debljina sloja se može mijenjati od 0.5 – 10 mm no poželjno je da slojevi budu debljine do 1 mm jer su kao takvi kvalitetna osnova za 3D rekonstrukciju.



Slika 9. Multi slice CT

(izvor: https://www.researchgate.net/figure/8333271_fig3_Fig-3-Comparison-of-single-slice-and-multislice-CT-scanner-A-single-slice-CT-scanner)

5. OSNOVNI KONCEPT MSCT UROGRAFIJE

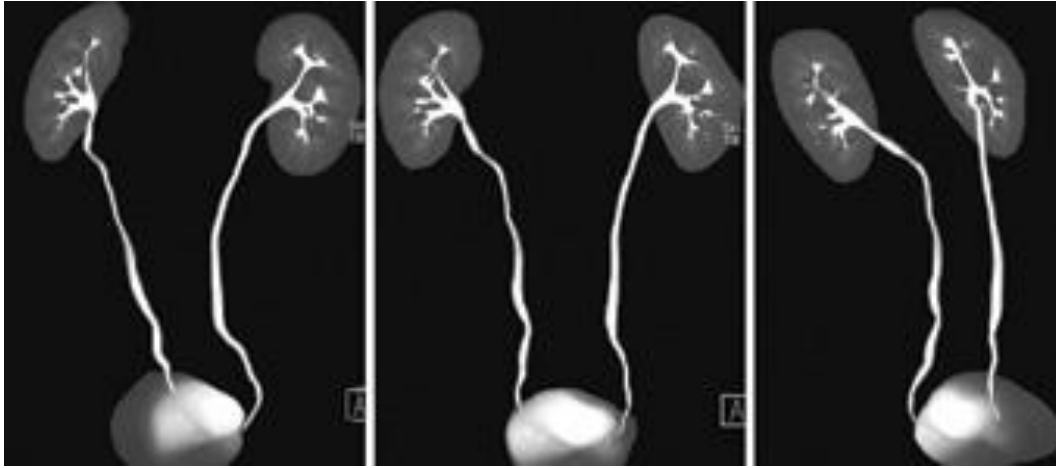
Kako bi razvili protokole za MSCT urografiju, radiolozi su koristili tehnike oslikavanja ekskrecijske (intravenske) urografije. Tipičan protokol MSCT urografije ima 3 faze (**slika 10.**) koje omogućuju procjenu najčešćih uroloških uzroka hematurije – kalcifikata, renalnih masa te tumora. Prva faza je tzv. „renal stone CT“ faza, tj. nativna faza koja služi za otkrivanje kamenaca u mokraćnom sustavu te pomaže u karakterizaciji bubrežnih lezija (kao baza za mjerenje stupnja opacifikacije nakon davanja kontrasta, te karakterizaciju lezija kod kojih je mast sastavni dio) Za otkrivanje i točnu karakterizaciju bubrežnih lezija izvodi se tzv. nefrografska faza oko 100 sekundi nakon davanja kontrasta. Debljina sloja prilikom snimanja bubrega u ovoj fazi je obično 2.5 – 5 mm. Osim navedenog nefrografska faza je bitna i u procjeni anatomije renalnih vena te otkrivanju ishemijskih lezija. Sljedeća faza je pijelografska faza koja započinje 5 – 15 min nakon davanja kontrasta a služi za procjenu suptilnih uroepitelnih abnormalnosti, kao što su uroepitelni tumori, papilarna nekroza, uretralna striktura i upalne promjene te za procjenu nivoa opstrukcije i traumatskih lezija mokraćovoda.

MSCT urografija zbog korištenja napredne tehnologije i vrlo visoke rezolucije slike s mogućnošću naknadnih trodimenzionalnih rekonstrukcija, omogućuje bolju i lakšu interpretaciju nalaza i postavljanje dijagnoze bolesti bubrega, mokraćovoda i mokraćnog mjehura.

Pretraga se radi na indikaciju liječnika ili kod pozitivnih prethodno učinjenih pregleda (npr. ultrazvuka ili laboratorija), a za potrebe daljnje dijagnostičke obrade. Indikacije za izvođenje MSCT urografije su krv u mokraći, nejasni UZV nalaz sa sumnjom na tumor bubrega ili mokraćnog mjehura, stanje iza operacije mokraćnog mjehura ili bubrega, hidronefroza, trauma urotrakta, tumori male zdjelice, bubrežni kamenci ili kamenci u mokraćovodu.

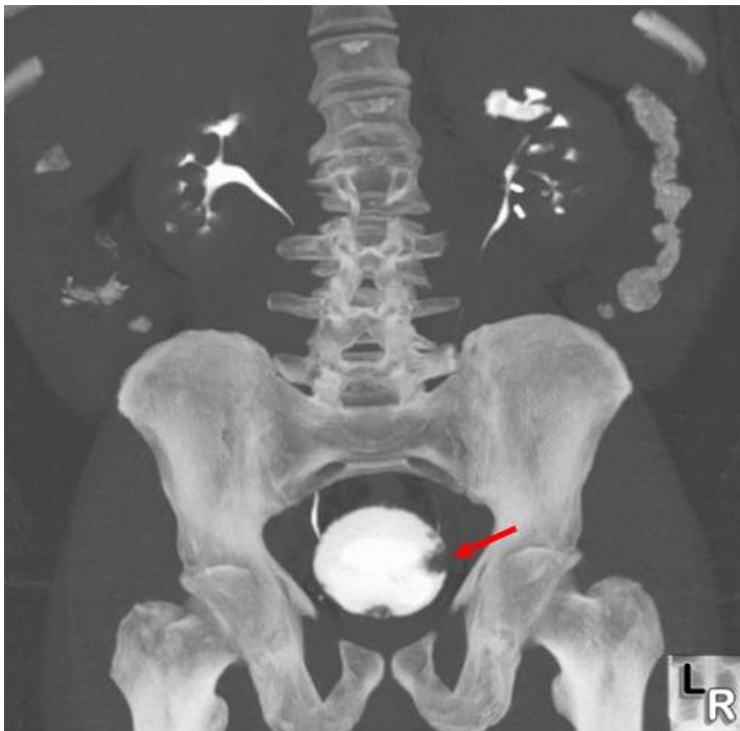Pregled urotrakta višeslojnom CT tehnologijom uključuje pregled bubrega, nadbubrežne žlijezde, mokraćovoda te mokraćnog mjehura (**slika 11.**). Ovom pretragom dobivamo dijagnostičke informacije o morfologiji i funkciji bubrega, postojanju nefro ili urolitijaze, tumorskih lezija, o toku, smještaju i prohodnosti uretera te njihovom utoku u mokraćni mjehur, kao i o kapacitetu, stijenci te eventualnim patološkim promjenama na mokraćnom mjehuru. Tijekom analize urotrakta kod žene se analiziraju maternica i jajnici, a kod

muškaraca prostata. Također se uočavaju grublje patomorfološke promjene u cijelom abdomenu što je osnovna prednost MSCT urografije u odnosu na klasičnu intravensku urografiju.



Slika 10. MSCT urografija – VRT rekonstrukcija, ekskrecijska faza

(izvor: https://www.healthtap.com/user_questions/6829221)

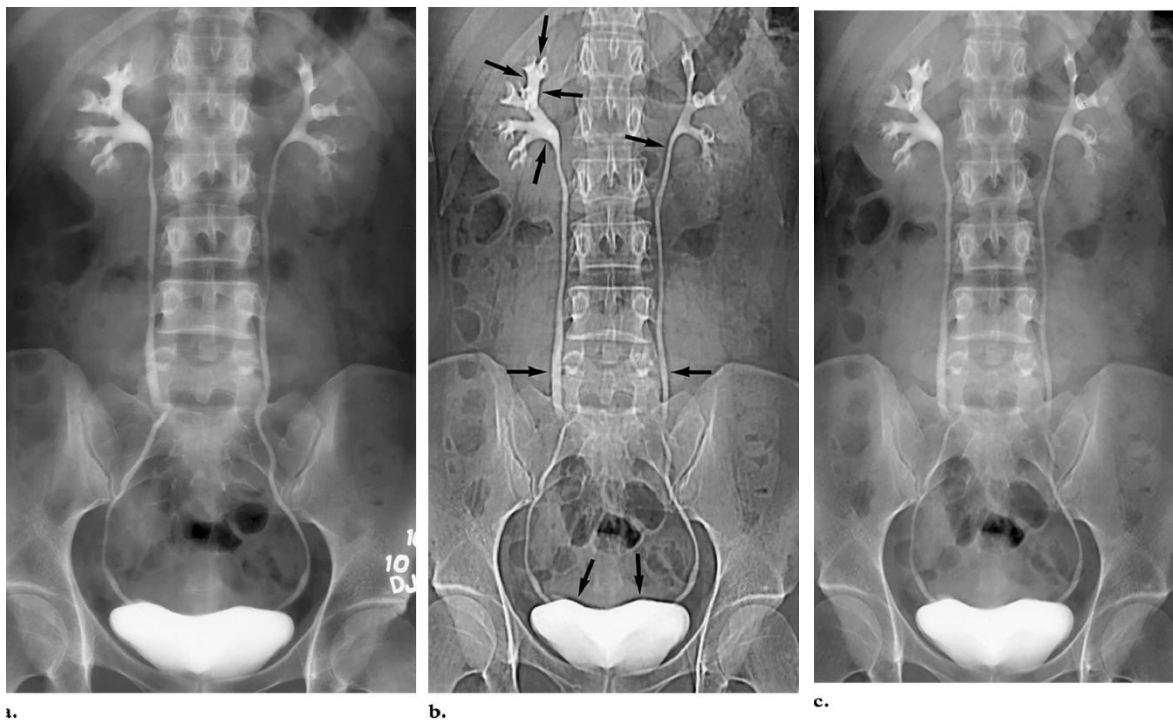


Slika 11. MSCT urografija – ispad u punjenju mokraćnog mjehura

(izvor: <http://learningradiology.com/archives05/COW%20178-Bladder%20cancer/bladdercacorrect.htm>)

6. PREDNOSTI MSCT UROGRAFIJE

Rekonstrukcije frontalne i sagitalne ravnine također olakšavaju temeljit pregled bubrega i urotrakta te uočavanje malignih masa. Prednosti MSCT urografije nad ekskrecijskom urografijom su dobro utemeljene (**slika 12.**). Izvještaji pokazuju kako MSCT u detekciji kalcifikata u urinarnom traktu ima raspon osjetljivosti 98 – 100% te raspon specifičnosti 92 – 100%. Za razliku od ekskrecijske urografije, za evaluaciju kalcifikata u urinarnom traktu, u većini slučajeva, MSCT urografija ne zahtijeva intravensku aplikaciju kontrasta, čime je uklonjen rizik od nefrotoksičnosti povezan sa ekskrecijskom urografijom. MSCT urografija je općeprihvaćena kao zlatni standard u evaluaciji renalnih parenhimalnih masa i kalcifikata u urinarnom traktu. Ima značajno veću osjetljivosti i specifičnosti od ekskrecijske urografije u detekciji uroepitelnih tumora. Preporuka je da se MSCT urografija izvodi kao primarna tehnika u evaluaciji hematurije kao i kod pacijenata sa visokim rizikom od uroloških tumora.



Slika 12. (a) Konvencionalni urogram – pijelografska faza. (b) Snimka CT urografije – strelicom su označene tamne linije koje omeđuju kontrastno sredstvo. (c) Slika b nakon obrade – jednaka je konvencionalnom urogramu.

(izvor:Kawashima A., Vrtiska T. J., LeRoy A. J., Hartman R. P., McCollough C. H., King B. F., Jr., CT Urography, Department of Radiology, Mayo Clinic, Rochester, 2003.)

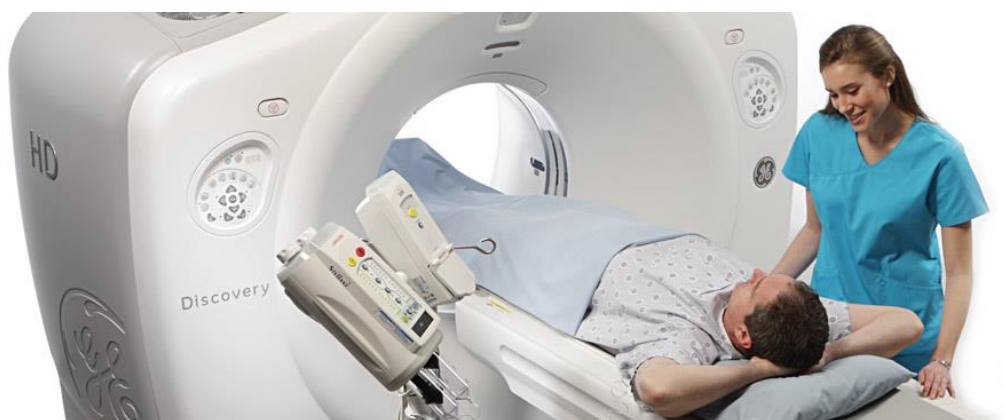7. PRIPREMA PACIJENATA ZA MSCT UROGRAFIJU

7.1. Tehnika izvođenja

MSCT urografija ne zahtijeva nikakvu posebnu pripremu pacijenta u odnosu na ostale kontrastne pretrage. Pasažu crijeva i irigografiju treba izbjeći prije urografije zbog toga što pozitivno kontrastno sredstvo u crijevima interferira s analizom 3D slika. Preporučuje se oralna hidracija pacijenta koja sprječava dehidraciju, potiče diurezu i predstavlja negativno kontrastno sredstvo korisno u analizi probavnog trakta. Ako bolesnik nije u mogućnosti oralno unijeti tekućinu može mu se dati infuzija fiziološke otopine prije i tijekom MSCT urografije.

7.1.1. Pozicioniranje pacijenta

Položaj u supinaciji je standardan tijekom izvođenja MSCT urografije. Pacijent leži na stolu na leđima sa rukama iznad glave (**slika 13.**). Položaj u pronaciji može biti koristan za razlikovanje konkremenata na ureterovezikalnom ušću od konkremenata u mokraćnom mjehuru. Položaj u pronaciji nije se pokazao boljim od položaja u supinaciji za prikaz pojedinih dijelova mokraćnog sustava, a i pacijenti ga teže podnose. Pacijenta se može okrenuti oko osi nekoliko puta prije ekskrecijske faze te se tako može pomoći u sprečavanju taloženja kontrasta u pojedinim dijelovima mokraćnog sustava, što je od velike važnosti za otkrivanje moguće intraluminalne patologije



Slika 13. Pozicioniranje pacijenta

(izvor: <http://radiologijazabolesnike.blogspot.hr/?view=classic>)

7.1.2. Primjena kontrastnog sredstva

Postoje dva osnovna načina davanja kontrastnog sredstva. Jedan je tzv. „single bolus“ protokol tj. davanje kontrastnog sredstva u jednom aktu, nakon kojeg slijede obično dvije faze snimanja, a drugi je tzv. „split bolus“ odnosno tehnika razdijeljenog bolusa, pri čemu se kontrast aplicira u dva navrata.

Nakon drugog bolusa slijedi jedinstvena nefrografskoekskrecijska faza. Količina kontrasta koja se primjenjuje tijekom MSCT urografije prema većini studija iznosi 125 – 150 mL. No količina kontrasta bi trebala biti prilagođena koncentraciji kontrastnog sredstva i masi bolesnika, a treba biti 1,7 – 2,0 mL/kg ako se radi o kontrastu koncentracije 300 mgI/mL odnosno 1,4 – 1,6 mL/kg ako se radi o kontrastu koncentracije 370 mgI/kg. Brzina protoka kontrastnog sredstva je obično 2 – 3 mL/s.

Kod „single bolus“ tehnike nakon aplikacije kontrasta obično slijedi dvofazični ili trifazični protokol MSCT urografije. Kada se naprave native snimke, ubrizgava se 100 – 150 mL jednog kontrastnog sredstva brzinom protoka 2 – 3 mL/s, a venski put se preko automatske štrcaljke ispere sa 20 mL fiziološke otopine. CT snimke napravljene tijekom kortikomedularne diferencijalne faze nisu obavezne te se rade kada je potrebno više informacija o vaskularizaciji i perfuziji tkiva. Moguće ih je snimiti 25 – 35 sekundi nakon ubrizgavanja kontrastnog sredstva. 90 – 110 sekundi nakon davanja kontrasta slijedi nefrografska faza. Treća faza je ekskrecijska faza 240 – 480 sekundi nakon davanja kontrasta, a cilj joj je što bolja opacifikacija distalnog uretera. U novijim protokolima izvodi se i 720 sekundi nakon ubrizgavanja kontrasta. Bubrežni tubuli i ureteri se obično dobro prikazuju 8 minuta nakon ubrizgavanja kontrasta, a mogu se promatrati na snimkama sa ili bez kompresije. Ureteri se bez kompresije dobro vizualiziraju nakon 10 minuta. Iako se opacificirani mjehur najbolje vidi 20 minuta nakon ubrizgavanja kontrasta i poslije mokrenja, ove snimke nisu obavezne i mogu se učiniti u bilo kojoj poziciji. Dodatne urografske snimke uključuju snimke na truhu i kose snimke, a ako je potrebno mogu se uraditi i odgođene snimke. Neobavezne snimke ekskrecijske faze rade se sa slojevima debljine 1.25 – 5 mm, prije ili poslije otpuštanja abdominalne kompresije, ovisno o uputama liječnika. Snimke ekskrecijske faze se obično rade kako bi se razjasnile abnormalnosti ili osigurale dodatne informacije zbog suženja bubrežnih tubula i uretera.

U literaturi postoji nekoliko pristupa za primjenu kontrasta kod „split bolus“ protokola. Prema jednom protokolu bolesniku se aplicira 30 – 50 mL jednog kontrastnog sredstva brzinom

protoka 2 mL/s te se nakon toga venski put ispere sa 20 mL fiziološke otopine. 8 minuta nakon prve aplikacije, aplicira se još 80 - 100 mL kontrastnog sredstva te 20 mL fiziološke otopine. Nefropijelografska faza snima se sa odgodom 100 sekundi od druge aplikacije kontrasta. U jednoj akviziciji bubrežni parenhim je prikazan u nefrografskoj fazi, a odvodni sustav bubrega, ureteri i mokraćni mjehur u pijelografskoj fazi. Prema drugom protokolu bolesniku se prvo aplicira 75-100 mL kontrasta brzinom od 2-3 mL/s, a potom u sekundarnom bolusu 45-50 mL kontrasta jednakom brzinom protoka. Značenje ovih razlika u načinu davanja kontrasta u literaturi nije dovoljno istraženo.

Interval između prvog bolusa i trenutka snimanja pacijenta također se razlikuje od protokola do protokola i obično iznosi 480-1000 sekundi. Interval između drugog bolusa i trenutka snimanja pacijenta je manje promjenjiv i iznosi obično 90-120 sekundi.

Opisan je i triple bolus protokol. Kod ovog protokola se pacijentu apliciraju tri bolusa kontrasta nakon čega slijedi jedinstvena kortikomedularno-nefrografsko-ekskrecijska faza nakon stanke od 510 sekundi. Prvi mali bolus (30 mL, 2 mL/s) služi za opacifikaciju kanalnog sustava i uretera. Nakon 7minuta slijedi drugi bolus (50 mL, 1,5 mL/s) za prikaz bubrežnog parenhima i vena i naposljetku, 20 sekundi kasnije, slijedi treći bolus (65 mL, 3 mL/s) za prikaz renalnih arterija. Ovaj protokol omogućuje, osim procjene parenhima bubrega i urotela, prikaz arterijske cirkulacije što je od izuzetne važnosti kod prijetransplantacijske obrade donora bubrega. Postoji nekoliko radova u kojima je istraživana značaj stanki različite duljine za distenziju i opacifikaciju pojedinih segmenata mokraćnog sustava. Tako se pokazalo da je duža stanke kod „single bolus“ protokola značajna za bolju distenziju i opacifikaciju kanalnog sustava bubrega i proksimalnog uretera, a da se bolji prikaz distalnog uretera postiže stankama 600 – 960 s u „single bolus“ protokolu nakon davanja fiziološke otopine intravenski poslije davanja kontrasta. Opacifikacija ostalih segmenata urotrakta prema ovim radovima nije bila ovisna o dužini stanke.

7.1.3. Parametri akvizicije tijekom MSCT urografije

Tipični parametri akvizicije tijekom izvođenja MSCT urografije su 120 kV, 65 – 200 mAs uz kolimaciju 16 x 1,5 za nativnu i parenhimsku fazu, te 16 x 0,75 mm za ekskrecijsku fazu ako se radi o 16-slojnom uređaju, odnosno uz kolimaciju 64 x 0,5-0,625 mm ako se radi o 64 – slojnom uređaju. Za niskodozne protokole preporučene su niže vrijednosti napona s ciljem poboljšanja odnosa kontrasta i šuma, te samim tim i kvalitete slike.

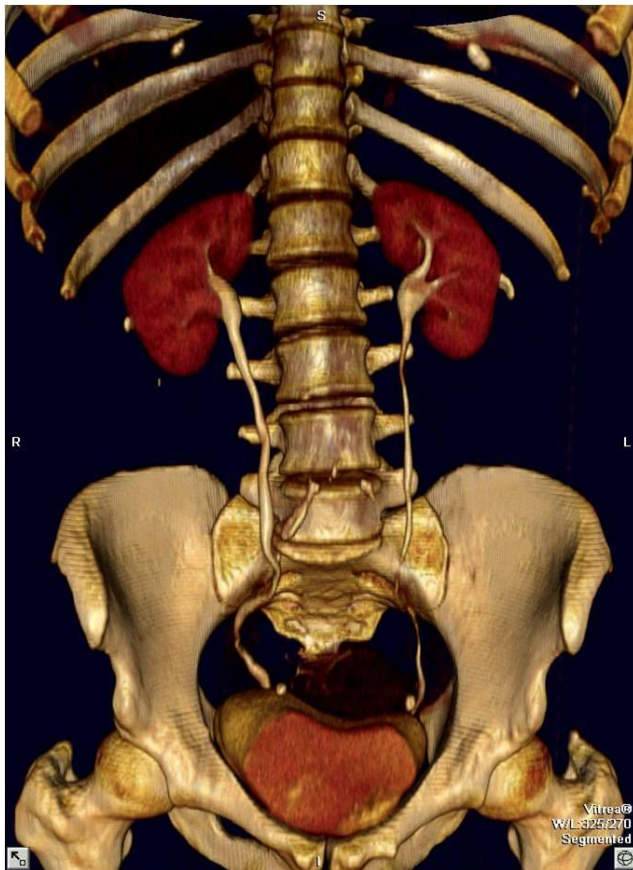
Kod spiralnih MSCT uređaja obično postoji i rotacija cijevi izvan planiranog polja kako bi uređaj bio u mogućnosti rekonstruirati snimke na krajnjim djelovima. Iz tog razloga je eksponirani dio značajno veći od planiranog polja. Ovaj eksponirani dio se povećava s povećanjem kolimacije i pomaka stola. Tako za planirano polje od 200 – 400 mm, eksponirano polje može biti i do 40% veće što povećava efektivnu dozu i do 30%. Ovaj neželjeni efekt moguće je značajno smanjiti odabirom nižih vrijednosti pitcha i tanjih rekonstrukcija.

7.1.4. Rekonstrukcijski parametri tijekom MSCT urografije

Najvažniji rekonstrukcijski parametri su debljina sloja, rekonstrukcijski indeks i rekonstrukcijski kernel. „In plane“ rezolucija je prvenstveno određena rekonstrukcijskim kernelom dok je tzv. „through plane“ rezolucija određena debljinom sloja. Izotropna rezolucija, koja je osobito bitna u ekskrecijskoj fazi se može postići s 0,5 – 0,625 debljinom sloja ali je u većini slučajeva, za dobivanje slika visoke kvalitete dovoljna i gotovo izotropna rezolucija, koja se može postići uz debljinu sloja od 0,75 – 1 mm te rekonstrukcijski indeks od 0,5 – 1 mm. Kod nativne i nefrografske faze gdje rezolucija nije toliko bitna, debljina sloja je obično oko 2 mm čak i kod 16 i 64 slojnih uređaja.

7.1.5. Naknadna obrada slike

Za analizu ekskrecijske faze MSCT urografije većina radiologa koristi tanke aksijalne slojeve te eventualno koronarne multiplanarne rekonstrukcije. Po jednom pregledu to znači analizu oko 700 aksijalnih slojeva što je dugotrajno i naporno. Tijekom obrade MSCT urografije samo u ekskrecijskoj fazi treba pregledati oko 700 – 800 slika za što je potrebno puno vremena, pa se stoga postavilo pitanje da li je moguće jednaku točnost postići analizom koronarnih MPR slika kojih je daleko manje. U istraživanju Cohana i suradnika dokazano je da se jednaka točnost u otkrivanju karcinoma prijelaznog epitela gornjeg urotakta i mokraćnog mjehura može postići analizom samo koronarnih 5mm rekonstrukcija. Naime na koronarnim rekonstrukcijama od 15 karcinoma gornjeg urotakta otkriveno je 13, dok je na aksijalnim slojevima otkriveno 12, a razlika nije bila statistički značajna. Kod karcinoma mokraćnog mjehura, i na aksijalnim slojevima i na koronarnim rekonstrukcijama je otkriveno



11 od 12 karcinoma. Za naknadnu obradu slike (postprocessing) se obično koriste multiplanarne rekonstrukcije, zakrivljene rekonstrukcije te MIP i VRT rekonstrukcije (slika 14.).

Slika 14. MSCT urografija – VRT rekonstrukcija

(izvor: <http://mudraimagingcenterkalol.in/gallery.html>)

7.1.6. Hibridna tehnika

Skupina autora je predložila kombinaciju CT-a bubrega i intravenske urografije. CT pretraga se može izvesti neposredno nakon IVU koristeći pri tom samo kontrast apliciran tijekom IVU ili se može izvesti neposredno prije IVU, što je mnogo češće. Pri tom se na CT-u izvodi nativna faza kojom se otkrivaju bubrežni konkrementi i konkrementi u ureterima. Neposredno nakon davanja kontrasta na CT-u slijedi klasična parenhimska faza. Bolesnik se nakon CT-a premješta u prostor za konvencionalni rendgen radi procjene bubrežnog sabirnog sustava uretera i mokraćnog mjehura. Premještaj pacijenta iz jedne u drugu prostoriju može stvoriti probleme u smislu redosljeda bolesnika i stanke do pojedinih faza, ali može dovesti i do pražnjenja pijelona i bubrežnih čašica bolesnika. Ako se CT pregled izvodi nakon kompletne IVU opacifikacija parenhima bubrega je znatno slabija što može imati posljedično manju točnost u otkrivanju bubrežnih tvorbi. Ako se nativna pretraga urotrakta izvodi na klasičnom rendgenu tijekom IVU treba imati na umu da klasični RTG ima znatno manju

osjetljivost u prikazu konkremenata u urotaktu u odnosu na CT. No ako klasični rendgen slijedi nakon CT-a vrlo često je već prošlo vrijeme za optimalan prikaz sabirnog sustava bubrega i mokraćovoda. Da bi se to izbjeglo u radu skupine autora je predloženo snimanje topograma u ekskrecijskoj fazi kao zamjena za konvencionalne snimke. Ovakve tzv. CTDR (CT digital radiography) snimke imaju gotovo jednaku kontrastnu rezoluciju i dozu zračenja no prostorna rezolucija im je znatno slabija od klasičnih snimaka

7.1.7. Kompresijska MSCT urografija

Kako bi se poboljšao prikaza mokraćnog sustava tijekom IVU koristi se kompresija balonom smještenim u donjem hemiabdomenu, te je ispitana i učinkovitost ovog postupka tijekom MSCT urografije. Ekskrecijska faza se pritom obično snima u dva dijela. Prvi dio, do kriste ilijake snima se tijekom kompresije, a drugi dio od kriste ilijake do simfize snima se nakon otpuštanja kompresije. Drugi autori preporučuju snimanje ekskrecijske faze cijelom dužinom urotakta i to tijekom i nakon popuštanja kompresije. Kompresija tijekom MSCT urografije se ne preporučuje kod bolesnika s kolikama, anamnezom opstrukcije u mokraćnom sustavu, bolesnika kod kojih je rađena radikalna cistektomija, neposredno iza kirurškog zahvata, te kod bolesnika s aneurizmom abdominalne aorte. Što se tiče uspješnosti kompresijske tehnike u prikazu pojedinih dijelova mokraćnog sustava Heneghan i suradnici su opisali statistički značajno bolji prikaz pojedinih segmenata urotakta kod MSCT urografije s kompresijom u odnosu na IVU s kompresijom. U radu Mc Nicholas i suradnika je opisan značajno bolji prikaz srednjeg i distalnog uretera nakon otpuštanja kompresije u odnosu na MSCT urografiju bez kompresije. Međutim, u jednom radu se pokazalo da razlika u stupnju distenzije i opacifikacije nije statistički značajna.

7.1.8. Hidracija tijekom MSCT urografija

Važnost opacifikacije urotakta za otkrivanje eventualne patologije je više puta naglašena. Postoji veći rizik da će se previdjeti male muralne ili intraluminalne lezije ako je stupanj distenzije i opacifikacije lošiji. Hidracije je jedan od postupaka koji je uveden u protokole MSCT urografije u cilju poboljšanja prikaza pojedinih dijelova urotakta. Isprva je

utjecaj hidracije na opacifikaciju urotrakta istraživani kod IVU. Dvije studije su pokazale da je hidracija poboljšala prikaz bubrežnih čašica ali je opisan i neželjeni efekt u smislu razrjeđenja kontrasta u urinu. Međutim, zahvaljujući izvrsnoj kontrastnoj rezoluciji ovaj negativni učinak je eliminiran kod CT-a i MSCT urografije. Još jedna prednost hidracije je daleko je manje tzv. "beam hardening" artefakata, koji znatno otežavaju analizu bubrežnih čašica, u razrijeđenom, kontrastom obojenom urinu. U većini studija se za i.v. hidraciju preporučuje 250 mL 0,9% fiziološke otopine bilo neposredno prije ili neposredno poslije davanja kontrasta. S druge strane za peroralnu hidraciju se preporučuje 750 – 1000 mL vode 20 min prije davanja kontrasta. Nakon prvih radova u kojima je opisan znatno bolji prikaz pojedinih dijelova urotrakta kod bolesnika koji su hidrirani tijekom MSCT urografije slijedilo je više radova koji su imali upravo suprotne rezultate.. Tako se u radu MC Tavish i suradnika, u kojem su autori hidrirali pacijente s 250 mL fiziološke otopine intravenski pokazalo da je u grupi pacijenata koji su hidrirani prije MSCT urografije u odnosu na grupu koja nije hidrirana statistički značajno bolji prikaz distalnog uretera. U istraživanju Inampudi i suradnika pokazalo se da je u skupini bolesnika kojima je aplicirano 250 mL fiziološke otopine intravenski neposredno prije davanja kontrasta postignuta statistički značajno bolja opacifikacija sabirnog sustava bubrega i uretera. U radu Caoili i suradnika je nađen statistički značajno bolji prikaz proksimalnog uretera i bubrežnih čašica tijekom MSCT urografije, dok se uspješnost prikaza srednjeg i distalnog uretera nije razlikovala u odnosu na skupinu koja nije hidrirana. Nakon provedenih istraživanja navedeni autori su uključili hidraciju fiziološkom otopinom u svoje protokole. U nekoliko kasnijih radova (Sudahof i sur., Huang i sur.) nije dokazana korist od intravenske hidracije. U jednoj studiji su autori izveli MSCT urografiju "split bolus" tehnikom s tim da su pacijentima aplicirali 100 mL fiziološke otopine nakon prve faze davanja kontrasta. Ovaj manevar nije poboljšao prikaz pojedinih segmenata urotrakta ali je poboljšao distenziju pijelona, te srednjeg i gornjeg uretera. Također kao negativni efekt se spominje i izrazita heterogenost urina u bubrežnim čašicama što može značajno otežati analizu sitnih lezija. Ograničenjem studije se može smatrati relativno mala količina fiziološke otopine kojom su hidrirani pacijenti. U drugoj studiji u grupi bolesnika koji su hidrirani s 250 mL fiziološke otopine intravenski kompletan prikaz pojedinih segmenata urotrakta je postignut u 40 – 75 % dok je u grupi pacijenata koji nisu hidrirani uspješnost bila čak i viša tj. 45 – 85%. U radu Sudakoff-a i suradnika je uspješnost prikaza pojedinih dijelova mokraćnog sustava u skupini intravenski hidriranih bolesnika bila također manja u odnosu na kontrolnu skupinu. Autori to objašnjavaju time da infuzija fiziološke otopine pojačava peristaltičku aktivnost uretera, a različit stupanj prehidracije pacijenata također može utjecati na konačan rezultat.

7.2. Broj i značaj pojedine faze tijekom MSCT urografije

Broj faza kod izvođenja MSCT urografije obično varira između dvije i četiri. Kod "single bolus" protokola MSCT urografije obično se izvode tri faze: nativna, parenhimska i ekskrecijska. Nativna faza je značajna u otkrivanju urolitijaze, karakterizaciji lezija koje sadržavaju mast (angiomiolipoma) te služi kao temelj za mjerenje stupnja imbibicije kontrastom. Nefrografska faza je važna za otkrivanje tumora i njihove vaskularizacije, razlikovanje solidnih i cističnih lezija, ishemijskih lezija te prikaz anatomije vena. Ekskrecijska faza je ključna za otkrivanje tumora mokraćnog sustava, otkrivanje razine opstrukcije, prikaz anatomije kanalnog sustava bubrega, uretera i mokraćnog mjehura te kod traumatskih i jatrogenih lezija uretera. U većini protokola kortikomedularna faza je izbačena jer u dijagnostičkom smislu doprinosi vrlo malo u odnosu na nefrografsku fazu, a znatno doprinosi dozi zračenja. U protokolima koji zahtijevaju korištenje sredstva za kompresiju, ekskrecijska faza je podijeljena u dvije faze, ranu i kasnu. Rana faza koristi se za prikaz kanalnog sustava bubrega i proksimalnog uretera s kompresijom a kasna faza koristi se za prikaz distalnog uretera i mokraćnog mjehura bez kompresije. Ove dvije ekskrecijske faze se prema tome izvode s različitom stankom od trenutka davanja kontrasta. Broj faza tijekom MSCT urografije trebao bi biti najmanji mogući zbog visoke doze zračenja koju pacijent primi tijekom pregleda. To je jedan od razloga uvođenja "split bolus" protokola kod kojeg nakon nativne faze slijedi jedinstvena parenhimsko-ekskrecijska faza. Daljnji napredak u smislu smanjenja doze zračenja predstavlja uvođenje furosemida u protokol MSCT urografije. Kod ovog protokola postoji mogućnost ukidanja nativne faze jer se u razrijeđenom, kontrastom obojenom urinu mogu uočiti konkrementi zbog toga što velika većina njih ima veću gustoću od samog urina. Ovaj protokol MSCT urografije ima jednaku uspješnost u detekciji kamenaca kao i nativni CT.

7.3. Pokusne snimke

Zna se da između pacijenata postoje velike razlike u dinamici izlučivanja kontrastnog sredstva. Vrlo je važno da u trenutku snimanja ekskrecijske faze stupanj opacifikacije uretera bude što bolji, obzirom na kvalitetu slika i dozu zračenja u slučaju eventualnog ponavljanja ekskrecijske faze, pa je pravilan odabir stanke do trenutka snimanja od izuzetne važnosti. U literaturi se spominju različite stanke koje se kreću od 3 do 15 min i nema preporuke kako kod

pacijenata s asimetričnom ekskrecijom ili opstruktivnom uropatijom postići adekvatnu ekskrecijsku fazu. U radu skupine autora su predložene niskodozne pokusne snimke kroz srednji ureter kako bi bili sigurni da je u oba uretera postignuta adekvatna opacifikacija. Kod "split bolus" protokola pokusne snimke bi se izvodile prije drugog bolusa kontrasta. Vrijeme prve snimke ovisi o tome da li je bolesniku apliciran diuretik. Ako ureter nije opacificiran ili je opacifikacija asimetrična obično slijede dvije ili tri dodatne niskodozne 20 mAs pokusne snimke u intervalima od oko 2 min. Ako postoji opstrukcija interval se produžuje na 4-6 min. U trenutku kad je postignuta simetrična opacifikacija srednjeg uretera slijedi snimanje ekskrecijske faze. Ovim protokolom je postignuta 90% opacifikacija segmenata urotrakta. Tehnika je primjenjiva kod bolesnika s urednom bubrežnom funkcijom i bolesnika s ureterohidronefrozom i asimetričnom ekskrecijom srednjeg i manjeg stupnja dok kod bolesnika s težom opstrukcijom ili smanjenom bubrežnom funkcijom treba tražiti drugi pristup.

7.4. Dodatni manevri za poboljšanje distenzije mokraćnog sustava

Od izuzetne važnosti za otkrivanje eventualne intraluminalne patologije je da svi segmenti urotrakta budu distendirani i opacificirani, stoga je u literaturi opisano nekoliko postupaka za poboljšanje prikaza mokraćnog sustava.

Prvi od njih je bila kompresija abdomena tijekom MSCT urografije te se isprva tvrdilo da poboljšava prikaz kanalnog sustava bubrega i proksimalnog i distalnog uretera nakon popuštanja kompresije, posebno u usporedbi s IVU. U kasnijim radovima se otkrilo da ne postoji razlika prema kontrolnoj skupini s istom stankom do ekskrecijske faze, odnosno da je pozitivan efekt na stupanj opacifikacije uzrokovan dužom stankom.

Slijedeći postupak koji je neko vrijeme bio popularan je intravenska infuzija 250 mL fiziološke otopine neposredno prije davanja kontrasta te je u nekoliko radova opisan bolji prikaz bubrežnog kanalnog sustava i proksimalnog uretera. Drugi autori nisu uspjeli dokazati da ovaj postupak poboljšava prikaz gornjeg urotrakta. Osim toga, nakon intravenske primjene fiziološke otopine, mokraća unutar bubrežnog kanalnog sustava je izrazito heterogenih vrijednosti apsorpcije što može otežati analizu bubrežnih čašica.

Postupak koji je u nekoliko radova opisan kao vrlo uspješan u poboljšanju prikaza pojedinih dijelova urotakta tijekom MR (magnetska rezonanca) ekskrecijske urografije je aplikacija niskih doza diuretika. Kao logičan nastavak slijedilo je nekoliko istraživanja u kojima se istraživao utjecaj diuretika na prikaz pojedinih dijelova urotakta tijekom MSCT urografije. Bolesniku se obično aplicira 0,1 mL/kg furosemda do ukupne doze od 10 mg. Preporučuje se diuretik aplicirati neposredno prije davanja kontrasta, obično jednu minutu, jer diuretik počinje djelovati već nakon prvog prolaza kroz bubrege. Posljedično se povećava protok urina i volumena urina. Uslijed povećanog protoka urina dolazi do homogene opacifikacije urina od čašica do pijeloureteričnog vrata. Povećanje volumena urina ima za posljedicu distenziju urotakta te razrjeđenje kontrasta u sabirnom sustavu bubrega i smanjenje artefakata u čašicama koji nastaju zbog kontrasta visoke gustoće. U radu Kemper i sur. autori su dokazali značajno bolji prikaz srednjeg i distalnog uretera u odnosu na skupinu ispitanika hidriranu intravenski fiziološkom otopinom. U kontrolnoj skupini gustoće mokraće u bubrežnim čašicama su bile otprilike tri puta veće u odnosu na skupinu bolesnika kod koje je primijenjen diuretik. Dakle znatno homogenija endoluminalna distribucija kontrasta je postignuta nakon primjene diuretika. Prema tome, primjena diuretika poboljšava prikaz mokraćnog sustava, a osim toga se u razrijeđenom homogenom urinu mogu uočiti eventualni konkrementi i u ekskrecijskoj fazi, što omogućuje ukidanje native faze te posljedično smanjenje doze zračenja. Vrijednosti gustoće mokraće nakon davanja kontrasta su 200 – 400, niže od većine konkremenata. Kod protokola s furosemidom postotak potpuno prikazanih srednjih i distalnih segmenata uretera je čak 93,6 % odnosno 92,2 %. Dodatna prednost ovog postupka je u tome što se stanika do ekskrecijske faze može smanjiti na svega 250 sekundi. Furosemid je kontraindiciran u bolesnika s alergijom na sulfonamide, kod bolesnika s akutnim glomerulonefritisom, akutnom renalnom insuficijencijom te intoksikacijom digoksinom. Ne preporučuje se kod bolesnika s akutnom opstrukcijom te kod dehidriranih i hipotenzivnih pacijenata kao i kod pacijenata kod kojih je povećan rizik nastanka kontrastom inducirane nefropatije.

8. ZAKLJUČAK

Od rendgenskih zraka, preko CT – a sa jednim detektorom, do današnjeg multislice CT – a, tako je ukratko tekao razvoj kompjutorizirane tomografije, jedne od najperspektivnijih tehnika oslikavanja, od 1895. godine pa sve do danas. Golemi tehnološki napredak omogućio je da postavljanje dijagnoze bude mnogo brže, lakše i točnije.

MSCT je zbog svoje visoke osjetljivosti i specifičnosti u razlučivanju ima veliku ulogu u dijagnostici urinarnog trakta, a MSCT urografija je danas prihvaćena kao zlatni standard.

MSCT urografija ima veliku ulogu u dijagnostici bubrežnih konkremenata, renalnih masa, tumora te ostalih abnormalnosti bubrega, mokraćovoda i mokraćnog mjehura. Velika pomoć pri vizualizaciji je jedno kontrastno sredstvo koje se daje pacijentu intravenski a može se dati u jednom bolusu („single bolus“ protokol) te u dva, odnosno tri bolusa („split bolus“ protokol). U cilju poboljšanja prikaza i distenzije urotrakta također se može koristiti kompresija, intravenska infuzija fiziološke otopine te aplikacija niskih doza diuretika.

Ova pretraga je od iznimne važnosti u dijagnostici urotrakta te se preporuča da se izvodi kao primarna tehnika u evaluaciji hematurije kao i kod pacijenata sa visokim rizikom od uroloških tumora.

9. SAŽETAK

Nakon otkrića rendgenskih zraka istraživanja su se nastavila u tom smjeru te je gotovo sto godina kasnije konstruiran prvi CT uređaj. To je bilo revolucionarno otkriće koje se i danas usavršava kako bi dijagnosticiranje pacijenata bilo što brže, jednostavnije i točnije.

CT se sastoji od više dijelova, a najvažniji su rendgenska cijev i detektori. Tokom godina ti dijelovi su se mijenjali i usavršavali, te smo tako od jednog detektora došli do čak nekoliko stotina njih, poredanih u više redova (MSCT). Rendgenski snop se također mijenjao, od uskog, kolimiranog snopa do lepezastog snopa. Sve te karakteristike obilježile su određene generacije CT uređaja.

CT ima važnu ulogu u oslikavanju mnogih sustava pa tako i urinarnog sustava, a MSCT urografija danas predstavlja zlatni standard. Glavna prednost MSCT urografije nad ekskrecijskom urografijom je njezina osjetljivost i specifičnost u detekciji patologije. Standardni protokol MSCT urografije se odvija najčešće u 3 faze. Prvo se radi nativna snimka, a potom slijede nefrografska i pijelografska faza.

10. SUMMARY

After discovery of x – rays research has continued in that direction and almost 100 years later first CT scanner was constructed. This was a revolutionary discovery that is still improving in order to diagnose patients faster, easier and more accurate.

CT scanner is composed of several parts, and the most important are the x – ray tube and detectors. Over the years those parts were changing and perfecting. At first, there was only one detector and today there is couple hundreds of them, arranged in several rows (MSCT). The x – ray beam also was changing, from a pencil beam to a fan beam. All these characteristics marked certain generations.

CT has an important role in imaging many systems including urinary system, and MSCT urography represents the gold standard. The main advantage of MSCT urography over excretory urography is its sensitivity and specificity. The standard CT urography protocol usually involves three stages. That includes unenhanced CT scan, nephrographic and pyelographic phases.

11. LITERATURA:

1. Bajek S., Bobinac D., Jerković R., Malnar D., Marić I., Sustavna anatomija čovjeka, Rijeka, 2007.
2. Blandino A, Gaeta M, Minutoli F i sur. MR urography of the ureter. *AJR Am J Roentgenol* 2002;179:1307–14.
3. Caoili EM, Cohan RH, Korobkin M i sur. Urinary tract abnormalities: initial experience with multi-detector row CT urography. *Radiology* 2002;222:353–60.
4. Caoili EM, Inampudi P, Cohan RH i sur. Optimization of multi-detector row CT urography: effect of compression, saline administration, and prolongation of acquisition delay. *Radiology* 2005;235:116–23.
5. Chai RY, Jhaveri K, Saini S i sur. Comprehensive evaluation of patients with hematuria on a multislice computed tomography scanner: protocol design and preliminary observations. *Australas Radiol* 2001;45:536–8.
6. Chow LC, Kwan SW, Olcott EW i sur. Split bolus MDCT urography with synchronous nephrographic and excretory phase enhancement. *AJR Am J Roentgenol* 2007;189:314–22.
7. Chow LC, Sommer FG. Multidetector CT urography with abdominal compression and three-dimensional reconstruction. *AJR Am J Roentgenol* 2001;177:849–55.
8. Coakley FV, Yeh BM. Invited commentary. *RadioGraphics* 2003; 23:1455–1456. [commentary on: Joffe SA, Servaes S, Okon S, Horowitz M. Multi-detector row CT urography in the evaluation of hematuria. *RadioGraphics* 2003; 23:1441–1455]
9. Cohan RH, Caoili EM. CT urography techniques. U: Silverman SG, Cohan RH ur. CT urography: an atlas. Philadelphia : Lippincott, Williams & Wilkins; 2006, str. 11–21.
10. Coppenrath E, Meindl T, Herzog P i sur. Dose reduction in multidetector CT of the urinary tract: studies in a phantom model. *Eur Radiol* 2006;16:1982–9

11. Dunbar JS, MacEwan DW, Herbert F. The value of dehydration in intravenous pyelography: an experimental study. *Am J Roentgenol Radium Ther Nucl Med* 1960;84:813-36.
12. El-Diasty T, Mansour O, Farouk A. Diuretic contrast-enhanced magnetic resonance urography versus intravenous urography for depiction of nondilated urinary tracts. *Abdom Imaging* 2003;28:135-45.
13. Girish G, Agarwal SK, Salim F i sur. Single-phase multislice CT urography: initial experience. *Eur Radiol* 2003;13Suppl 1:147
14. Harrow BR, Sloane JA. Compression and nephrographic effects during intravenous urography. *Med Times* 1963;91:1203-11.
15. Heneghan JP, Kim DH, Leder RA i sur. Compression CT urography: a comparison with IVU in the opacification of the collecting system and ureters. *J Comput Assist Tomogr* 2001;25:343-7.
16. <http://www.mayoclinic.org/tests-procedures/ct-urogram/basics/definition/prc-20123966>
17. <http://www.medmuseum.siemens.com/en/stories-from-the-museum/ct-history>
18. http://www.obv.hr/articlefiles/97_218_priprema-pac-za-pretrage.pdf
19. http://perpetuum-lab.com.hr/wiki/plab_wiki/anatomija-covjeka-enciklopedija/desni-bubreg-r15/
20. <http://radiopaedia.org/articles/ct-scanner-evolution>
21. Huang J, Kim YH, Shankar S i sur. Multidetector CT urography: comparison of two different scanning protocols for improved visualization of the urinary tract. *J Comput Assist Tomogr* 2006;30:33-6.
22. Ichikawa T, Erturk SM, Araki T. Multiphasic contrast-enhanced multidetector-row CT of the liver: contrast enhancement theory and practical scan protocol with a combination of fixed injection duration and patients' bodyweight-tailored dose of contrast material *Eur J Radiol* 2006;58:165-76.
23. Inampudi P, Caoili EM, Cohan RH i sur. Effect of compression, saline administration, and prolonging acquisition delay on images obtained during multidetector CT urography (MDCTU). *AJR* 2003;180(S):71.

24. Janković S., Mihanović F., Punda A., Radović D., Barić A., Hrepić D., Radiološki uređaji i oprema u radiologiji, radioterapiji i nuklearnoj medicini, Split, 2015.
25. Kawashima A., Vrtiska T. J., LeRoy A. J., Hartman R. P., McCollough C. H., King B. F., Jr., CT Urography, Department of Radiology, Mayo Clinic, Rochester, 2003.
26. Lang EK, Macchia RJ, Thomas R i sur. Computerized tomography tailored for the assessment of microscopic hematuria. *J Urol* 2002;167:547–54.
27. Lynch HT, Taylor RJ, Lynch JF, et al. Multiple primary cancer, including transitional cell carcinoma of the upper uroepithelial tract in a multigeneration HNPCC family: molecular genetic, diagnostic, and management implications. *Am J Gastroenterol* 2003; 98:664–670.
28. Maher MM, Kalra MK, Rizzo S i sur. Multidetector CT urography in imaging of the urinary tract in patients with hematuria. *Korean J Radiol* 2004;5:1–10 90
29. McNicholas MMJ, Raptopoulos VD, Schwartz RK i sur. Excretory phase CT urography for opacification of the urinary collecting system. *Am J Roentgenol* 1998;170:1261–7.
30. McTavish J. D., Jinzaki M., Zou K. H., Nawfel R. D., Silverman S. G., Multi-Detector Row CT Urography: Comparison of Strategies for Depicting the Normal Urinary Collecting System, Department of Radiology, Division of Abdominal Imaging and Intervention, Brigham and Women's Hospital, Boston, 2002.
31. Morcos SK. CT Urography: technique, indications and limitations. *Curr Opin Urology* 2007;17:56–64.
32. McTavish JD, Jinzaki M, Zou KH i sur. Multi-detector row CT urography: comparison of strategies for depicting the normal urinary collectin system. *Radiology* 2002;225:83–90. 89
33. Nolte-Ernsting C, Cowan NC i sur. Understanding multislice CT urography techniques: many roads lead to Rome. *Eur Radiol* 2006;16:2670–86.
34. .Nolte-Ernsting C, Wildberger JE, Borchers H i sur. Multislice CT urography after diuretic injection: initial results *RoFo* 2001;173:176–80.
35. Noroozian M, md, Cohan MD, Caoili M, Cowan N, Ellis JH. Multislice CT urography: state of the art. *Br J Radiol* 2004;77:74-86.
36. O'Connor O. J., Maher M. M., CT Urography, University College Cork and Cork University Hospital, Wilton, Cork, Ireland, 2009.

37. Perlman ES, Rosenfield AT, Wexler JS i sur. CT urography in the evaluation of urinary tract disease. *J Comput Assist Tomogr* 1996;20:620–6.
38. Sanyal R, Deshmukh A, Sheorain VS i sur. CT urography: a comparison of strategies of upper urinary tract opacification. *Eur Radiol* 2007;17:1262–6.
39. Schumpert T, Coll DM, Papanicolaou N, Smith RC. CT urography in renal donors: to compress or not to compress? *AJR Am J Roentgenol* 2001; 176(suppl):93.
40. Silverman SG, Akbar SA, Morteale KJ i sur. Multidetector-row CT urography: comparison of furosemide and saline as adjuncts to contrast medium for depicting the normal urinary collecting system. *Radiology* 2006;240:749–55.
41. Silverman SG, Lee BY, Seltzer SE, Bloom DA, Corless CL, Adams DF. Small (3 cm) renal masses: correlation of spiral CT features and pathologic findings. *AJR Am J Roentgenol* 1994; 163:597–605.
42. Silverman S. G., Leyendecker J. R., Amis E. S., Jr., What Is the Current Role of CT Urography and MR Urography in the Evaluation of the Urinary Tract?, Department of Radiology, Division of Abdominal Imaging and Intervention, Brigham and Women's Hospital, Boston, 2008.
43. Smith RC, Rosenfield AT, Choe KA, et al. Acute flank pain: comparison of non-contrast-enhanced CT and intravenous urography. *Radiology* 1995; 194:789–794.
44. Sudah M, Vanninen R, Partanen K i sur. MR urography in evaluation of acute flank pain: T2-weighted sequences and gadolinium-enhanced three-dimensional FLASH compared with urography. Fast low-angle shot. *AJR Am J Roentgenol* 2001;176:105– 12.
45. Sudakoff GS, Dunn DP, Hellman RS i sur. Opacification of the genitourinary collecting system during MDCT Urography with enhanced CT digital radiography: nonsaline versus saline bolus. *AJR Am J Roentgenol* 2006;186:122–9. 91
46. Staatz G, Nolte-Ernsting CCA, Adam GB i sur. Feasibility and utility of respiratorygated, gadolinium-enhanced T1-weighted magnetic resonance urography in children. *Invest Radiol* 2000;35:504–12.
47. Strugačevac P., Teorijska osnova imaging CT tehnike, Osijek, 1999.

48. Thiruchelvam N, Mostafid H, Ubhayar G i sur. Planning percutaneous nephrolithotomy using multidetector computed tomography urography, multiplanar reconstruction and threedimensional reformatting. *BJU Int* 2005;95:1280–4.
49. Van der Molen AJ, Cowan NC, Mueller-Lisse UG, Nolte-Emsting CC, Takahashi S, Cohan RH; CT Urography Working Group of the European Society of Urogenital Radiology (ESUR). CT urography: definition, indications and techniques—a guideline for clinical practice. *Eur Radiol* 2008; 18:4–17
50. Van Der Molen A, Cowan N, Mueller Lisse UG i sur. CT urography: definition, indications and techniques. A guideline for clinical practice. *Eur Radiol* 2008;18:4-17
51. Van der Molen AJ, Geleijns J. Overranging in multislice CT: quantification and relative contribution to dose: a comparison of four 16-slice CT scanners. *Radiology* 2007;247:208–16.
52. Verswijvel GA, Oyen RH, Van Poppel HP i sur. Magnetic resonance imaging in the assessment of urologic disease: an all-in-one approach. *Eur Radiol* 2000;10:1614–9.

12. ŽIVOTOPIS

OSOBNI PODACI:

Ime i prezime: Mia Kosor
Datum i mjesto rođenja: 22. prosinca 1994., Šibenik
Adresa: Kosori 14, Trbounje, 22320 Drniš
Telefonski broj: 099/ 840 – 6769
E – mail adresa: mia.kosor5@gmail.com

OBRAZOVANJE:

2013. – 2016. Sveučilišni odjel zdravstvenih studija, Split, smjer – Radiološka tehnologija
2009. – 2013. Opća gimnazija, Drniš
2001. – 2009. Osnovna škola Antuna Mihanovića Petropoljskog, Drniš

VJEŠTINE I SPOSOBNOSTI:

- poznavanje engleskog jezika
- poznavanje rada na računalu (MS Office)
- izrazita komunikativnost
- odgovornost