

MR dojke

Ban, Barbara

Undergraduate thesis / Završni rad

2014

Degree Grantor / Ustanova koja je dodijelila akademski / stručni stupanj: **University of Split / Sveučilište u Splitu**

Permanent link / Trajna poveznica: <https://um.nsk.hr/um:nbn:hr:176:469636>

Rights / Prava: [In copyright](#)/[Zaštićeno autorskim pravom.](#)

Download date / Datum preuzimanja: **2024-07-25**



Sveučilišni odjel zdravstvenih studija
SVEUČILIŠTE U SPLITU

Repository / Repozitorij:

[Repository of the University Department for Health Studies, University of Split](#)



UNIVERSITY OF SPLIT



SVEUČILIŠTE U SPLITU
SVEUČILIŠNI ODJEL ZDRAVSTVENIH STUDIJA
PREDDIPLOMSKI SVEUČILIŠNI STUDIJ
RADIOLOŠKA TEHNOLOGIJA

Barbara Ban

MAGNETNA REZONANCA DOJKE

Završni rad

Mentor:

doc. dr. sc. Tade Tadić

Split, 2014.

Sadržaj

1. UVOD	2
2. ANATOMIJA DOJKE	3
2.1. Deskriptivna anatomija dojke	3
2.2. Terminalna duktalno lobularna jedinica – TDLU.....	7
3. FIZIKALNA NAČELA MAGNETNE REZONANCE	8
3.1. Fizikalne osnove nastanka signala u MR	12
3.2. Relaksacija u tkivima, nestanak transverzalne magnetizacije i obnavljanje longitudinalne magnetizacije	13
3.3. Kontrast slike i intenzitet signala.....	15
4. KARCINOM DOJKE	17
5. INDIKACIJE ZA MR PREGLED DOJKI	18
6. KONTRAINDIKACIJE	21
7. TEHNIČKI ZAHTJEVI ZA IZVEDBU MR-A DOJKE	22
7.1. MR zavojnica za dojku	23
8. PRIPREMA I POZICIONIRANJE PACIJENTICE	24
9. MR SEKVENCE	25
10. MR KOD ŽENA S IMPLANTATIMA DOJKE	26
11. BIOPSIJA DOJKE POD KONTROLOM MR-A (MR biopsija dojke)	27
12. USPOREDBA MR-A I MAMOGRAFIJE (PREDNOSTI I NEDOSTACI)	28
13. MR DOJKE KAO METODA PROBIRA ZA KARCINOM DOJKE	30
14. ZAKLJUČAK	33
15. SAŽETAK	34
16. SUMMARY	35
17. LITERATURA	36
18. ŽIVOTOPIS	37

1. UVOD

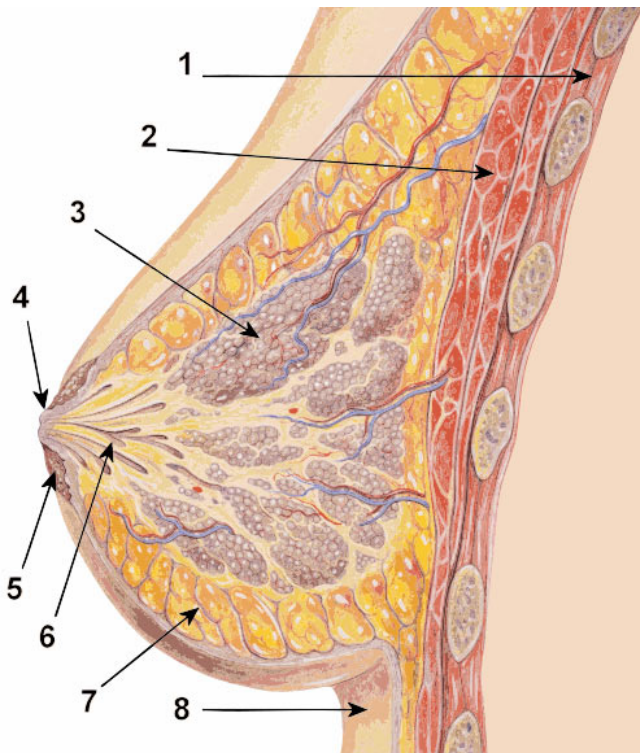
Magnetna rezonanca dojke je metoda koja se u kombinaciji s mamografijom i ultrazvukom danas rutinski primjenjuje u slikovnoj dijagnostici bolesti dojke. Iznimno visoka osjetljivost MR-a za prikaz patoloških promjena u dojci doseže 100%-tnu vrijednost u dijagnostici invazivnih karcinoma dojke, a ostvarena je u posljednjih nekoliko godina zahvaljujući ubrzanom razvoju suvremenih tehnologija i MR sekvencama poboljšane prostorne i vremenske rezolucije uz smanjenu debljinu snimanog sloja. Ostvarena je i bolja kontrastnost MR pregleda zbog primjene posebnog intravenskog kontrastnoga sredstva na bazi gadolinijskih kelata. Na taj način stvoreni su preduvjeti za optimalni pregled dojki koji osim intravenskog kontrastnog sredstva i kvalitetnih MR sekvenci podrazumijeva i obveznu primjenu posebnih zavojnica prilagođenih pregledu dojki.

U dijagnostičkom algoritmu pregleda dojki, MR uvijek slijedi nakon pregleda ultrazvukom i mamografijom. Razlog je ipak ne toliko superiorna specifičnost MR-a u dijagnostici malignih promjena koja se kreće u širokom rasponu, od 37 do 97%. Trenutno su u tijeku brojna istraživanja s ciljem povećanja specifičnosti MR-a u dijagnostici kako invazivnih, tako i neinvazivnih karcinoma te lezija visokog rizika.

2. ANATOMIJA DOJKE

2.1. Deskriptivna anatomija dojke

Dojku kao anatomsku cjelinu čini: koža, žljezdano tkivo, vezivno tkivo, masno tkivo, superficijalna fascija i bradavica dojke (slika 1).



slika 1 – anatomija dojke: 1-prsni koš; 2-mišićno tkivo; 3-mliječne žlijezde; 4-bradavica; 5-areola; 6-mliječni kanalići; 7-masno tkivo; 8-koža (izvor: <http://dojenje.roditelj.org/2010/12/20/zacepljenje-mlecnog-kanala/>)

Koža

Kožni omotač obuhvaća sve nabrojene bitne tkivne strukture dojke. Ima različite debljine na različitim mjestima. Koža je najdeblja u submamarnoj brazdi i na vanjskim dijelovima dojke, a najtanja u gornjim i središnjim dijelovima. U području areola koža je tanja i srasla je fibrozim tračcima za žlijezdu bez masnog sloja. Treba naglasiti i varijabilnost debljine kože od žene do žene. Tako jedne imaju deblju kožu s debljim dermisom dok je kod drugih

naglašen tanji dermalni sloj koji se obično vezuje s tankim Cooperovim ligamentima pa je suspenzorna uloga tih elemenata kompromitirana.

Bradavica

Promjer areolarne regije iznosi od 35 do 50 mm. Stupanj pigmentiranosti uvjetovan je prisutnošću pigmenta melanina, varijabilan je i izraženiji u trudnoći. Na površini areole su tzv. Morgagnijeva tjelešca odnosno žlijezde znojnice, a u sredini je bradavica, varijabilnih oblika i veličina. ¹

Žljezdano tkivo

Za dojku je karakterističan nejednoliki raspored žljezdanoga tkiva prema segmentima. Tako je gornji lateralni kvadrant dojke bogatiji žljezdanim parenhimom od svih ostalih dijelova. Najčešća lokalizacija tumora upravo je u tom kvadrantu. Ekskretorne strukture uglavnom su locirane u središnjim dijelovima dojke dok su žljezdane strukture raspoređene više periferno. Režnjevi i režnjići odvojeni su vezivnim pregradama. Kada se promatra histološka struktura žljezdanoga tkiva, vidi se da je osnovna histološka jedinica acinus. Viša strukturalna jedinica jest lobul, izgrađen od više acinusa (grozd). Lobul obuhvaća alveolarne duktuse koji se dreniraju u intralobularne kanaliće. Skupina ovakvih lobularnih jedinica u konačnici oblikuje mamarni lobus. Svaki režanj u dojci ima vlastiti ekskretorni kanalić (ductus lactiferus) koji se konfluentno usmjerava prema bradavici, a prije završetka pravi proširenje ili tzv. sinus lactiferus.

Vezivno tkivo

S prednje strane dojka ima snopiće vezivnoga tkiva koji se gotovo okomito protežu kao Cooperovi ligamenti dojke kroz masni sloj prema površini kože. Invazija zloćudnog procesa često zahvaća Cooperove ligamente što dovodi do fenomena poznatog pod nazivom „peau d'orange“ ili „kora naranče“, što je vrlo siguran pokazatelj uznapredovanoga procesa. Odnos kože s Cooperovim ligamentima na jednoj strani i žljezdanog i masnog tkiva na drugoj strani,

¹ Fajdić J. i suradnici, Suvremena dijagnostika bolesti dojke, Zagreb: Medicinska naklada, 2001.

ima izravan utjecaj na modalitete kirurškog liječenja raka dojke. Tako su mršave žene s manje masnog tkiva pogodnije za pojedine kirurške zahvate jer imaju jasniju granicu između masnoga i žljezdanoga sloja dok je u pretilih žena tu granicu teže povući. Na bazi dojke nalazi se vezivno tkivo koje prelazi u tzv. Volkmanovu superficijalnu fasciju.

Superficijalna fascija

Kada se govori o ovom anatomskom detalju, treba istaknuti dva mišljenja koja određuju njegovu poziciju i građu. Jedni autori smatraju da je superficijalna fascija podijeljena u dva sloja, prednji ili preglandularni i stražnji ili retroglandularni sloj, koji duboki dio žlijezde dijeli od mišićne ravnine. Drugi smatraju da je superficijalna fascija pozicionirana iza mamarne žlijezde gdje omogućuje odvajanje od prednje plohe velikog prsnog mišića.²

Masno tkivo

Raspodjela i količina masnoga tkiva u dojka ovisi o dobi i općem ili fiziološkom stanju. Debljina potkožnog masnog tkiva u dojci varira i smanjuje se od perifernih segmenata dojke prema središnjim dijelovima gdje je očit nedostatak masnog jastučića dok je straga masno tkivo prisutno u znatno tanjem sloju. Inače je masno tkivo obilnije u prednjem sloju dojke gdje čini potkožnu masnu ovojnica, odnosno na periferiji ili straga gdje čini stražnji retroglandularni spoj. Na stvaranje masnih naslaga utječe tjelesni rast te odnos visine i težine u mladih djevojaka za vrijeme puberteta.

Limfna mreža dojke

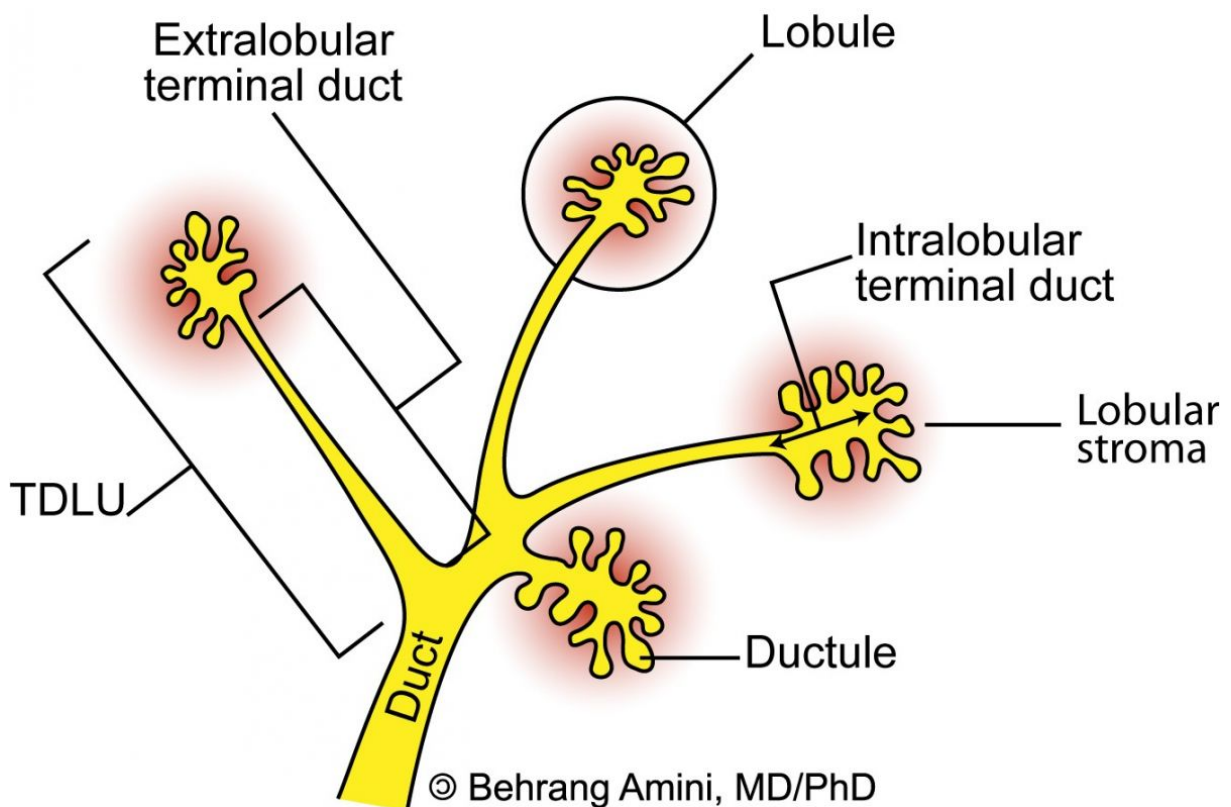
Površinski i duboki limfni sustav međusobno su isprepleteni, a ni jedan segment dojke nema posebnu drenažu. Limfna drenaža dojke doseže regionalne limfne čvorove uglavnom iz dvaju smjerova: lateralni smjer označuje pravac širenja limfe iz stjenke gornjeg dijela prsnoga koša, jednog dijela stjenke gornjeg dijela abdomena te iz suprotne dojke u vanjske mamarne, a poslije u regionalne aksilarne limfne čvorove. Medijalni smjer je onaj pravac širenja limfe kojim se ona ulijeva u medioponirane, retrosternalne i torakalne limfne čvorove. U

² Fajdić J.; Džepina I., Kirurgija dojke, Zagreb: Školska knjiga, 2006.

supklavikularne limfne čvorove limfa se drenira jednim akcesornim, manje važnim putem. Maligne se stanice mogu širiti još i interkostalnim i kutanim limfnim žilama. Za *staging* i prognozu osnovne bolesti ipak je najvažnija skupina aksilarnih limfnih čvorova koja je ujedno i najbrojnija (30 – 40). U tom se smjeru drenira najveći dio limfe (oko 75%), kao i limfa gornjih udova te dijela torakalne i abdominalne stijenke. Ova najbrojnija skupina limfnih čvorova povezana je i sa supskapularnim i cervikalnim limfnim čvorovima.

2.2. Terminalna duktalno lobularna jedinica – TDLU

Osnovna funkcionalna jedinica dojke je terminalna duktalno lobularna jedinica – TDLU koja je temelj mikroanatomije dojke. Ima veliku važnost jer je najčešće mjesto patoloških događanja, osobito malignih promjena. TDLU se sastoji od intralobularnog i ekstralobularnog dijela ductusa i od lobulusa (slika 2). Lobulus je sastavljen od intralobularnog terminalnog ductusa, ductulusa, acinusa, kao i intralobularnog stromalnog veziva. Zid ductusa i ductulusa se sastoji od epitela, mioepitela i bazalne membrane. Oko ductusa je rahla fibroelastična stroma slično kao i u lobulusu koje se razlikuju od manje elastične i kompaktne interlobularne vezivne strome.³



slika 2 – terminalno duktalna lobularna jedinica

(izvor: <http://roentgenrayreader.blogspot.com/2010/08/terminal-ductal-lobular-unit.html>)

³ http://www.unios.hr/molekularna/dokumenti/storage/zavrzeni_doktorati/sanda.sitic.pdf

3. FIZIKALNA NAČELA MAGNETNE REZONANCE

Pojavu magnetne rezonance (MR) otkrila su 1946. godine neovisno dvojica fizičara – Felix Bloch (Stanford) te Edward Mills Purcell (Harvard). Za to veliko otkriće dobili su Nobelovu nagradu 1952. godine.

U magnetnoj rezonanci koriste se elektromagnetski valovi vrlo niske energije u području radiovalova (20 – 100 MHz). Izlaganje ovakvim elektromagnetskim valovima dovodi do minimalnog odlaganja energije u tkivu koje snimamo (lokalni porast temperature tkiva).

Prema snazi magnetnog polja koje razvija, MR uređaji često se okvirno dijele na uređaje:

- Niske snage 0,1 T – 0,3 T
- Srednje snage 0,5 T – 1 T
- Visoke snage 1,5 T – 4 T

Prema načinu konstrukcije i tehničkim karakteristikama dijele se na:

- Permanentne
- Rezistivne
- Supravodljive.

Permanentni magneti su prirodni magneti koji za stvaranje magnetnog polja koriste svoje prirodno magnetno svojstvo te nije potrebna energija za održavanje tog polja. Ovi su magneti velike težine, a njihova je snaga ograničena do 0,3 T. Prednost permanentnih magneta je u manjoj cijeni održavanja i relativno jednostavnoj mogućnosti konstrukcije otvorenih sustava. Njihova izvedba omogućuje korištenje pri operativnim zahvatima pod izravnom kontrolom slike pa se često nazivaju i intervencijski MR uređaji.

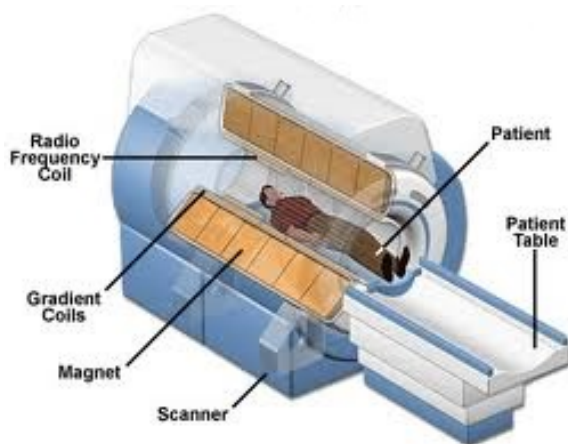
Rezistivni magneti se danas vrlo rijetko rabe i više imaju povijesno značenje jer su ih gotovo u potpunosti istisnuli supravodljivi uređaji. Sastoje se od zavojnica kroz koje teče jaka električna struja stvarajući magnetno polje. Održavanje konstantnog i homogenog polja je jako otežano zbog kolebljivosti temperature i tijekom električne struje. Prednost ovih uređaja je bila manja težina uz postizanje magnetnih polja veće snage.

Supravodljivi magneti načinjeni su od zavojnica proizvedenih od legura (najčešće niobij/titan) kroz koje teče jaka električna struja s potpunim odsustvom otpora. Tijekom struje bez otpora

omogućava sredstvo za hlađenje u kojem se nalaze zavojnice elektromagneta. Kao rashladno sredstvo se koristi helij koji održava temperaturu od $-269,4\text{ }^{\circ}\text{C}$ (blizu apsolutne nule). Ovakvi magneti postižu magnetna polja velike snage od 0,5 T do 14 T. U dijagnostičke svrhe najčešće se koriste uređaji između 0,2 T i 2 T. Nedostatak supravodljivih magneta je vrlo visoka cijena takvih uređaja, kao i skupo održavanje zbog znatne potrošnje tekućeg helija.

Svaki MR uređaj sastoji se od nekoliko podsustava (slika 3):

1. Magnet
2. Gradijentne zavojnice i gradijentna pojačala
3. Radiofrekventne zavojnice i radiofrekventna pojačala
4. Oklop
5. Računalni i elektronički sustav



slika 3 – MR uređaj (izvor: <http://www.antireuma.com/XXI-vijek/2-cent1MSBT.htm>)

MR uređaj smješten je u posebno izgrađenoj prostoriji (Faradejev kavez koji je zaštita od vanjskih utjecaja). Osnovni dio uređaja za magnetnu rezonancu je magnetski tunel, tzv. *bore* (engl. *bore tube* = šupljina, provrt) magneta. Oko tunela su gusto namotani cilindrični supravodljivi navoji kroz koje teče vrlo jaka električna struja koja stvara homogeno magnetsko polje unutar tunela. Magnetsko polje je najjače i najhomogenije u središnjem dijelu zavojnice. Unutrašnji promjer magnetskog tunela mora biti dovoljno velik da u njega

stane ljudsko tijelo (50 – 80 cm), a dužina tunela je 1 – 2 m. U sklopu tunela je smješten magnet, kriostat, gradijenti i radiofrekventna zavojnica za tijelo.

Gradijenti su zavojnice smještene u tunelu magneta linearno u tri ravnine (x, y, z). Gradijentne zavojnice i gradijentna pojačala oblikuju vremenski izmjenjiva gradijentna magnetna polja unutar tunela (dodatna magnetska polja) koja su nužna za izbor ravnine snimanja, debljine sloja te za prostorno lociranje izvora signala unutar sloja.

Osim snažnog magnetnog polja unutar tunela, javljaju se i rubna polja u obliku magnetnih silnica oko magneta koja se poništavaju oklopima. Oklop može biti pasivni i aktivni. Pasivni se sastoji od niza čeličnih blokova, teži 10 – 20 tona te poskupljuje troškove. Aktivni oklop čini dodatna zavojnica izvan primarne koja proizvodi magnetno polje koje djelomično poništava polje izvan tunela magneta. Danas se koristi uglavnom aktivni oklop.

Radiofrekventni (RF) sustav se sastoji od RF pojačala, pretpojačala i zavojnica. RF pojačalo emitira dovoljno jak signal na točno određenoj frekvenciji koja ovisi o snazi magnetnog polja. Signal se emitira na točno izabranom sloju. RF zavojnice emitiraju RF puls i primaju signal iz snimanog dijela tijela i oblikuje se prema dijelu tijela koji se snima (za glavu, vrat, kralježnicu, koljeno, rame, dojke...) čime se postiže bolji prijem malih količina signala. Što je zavojnica bliža snimanom dijelu tijela postiže se bolji odnos signal-šum SNR (engl. *Signal-to-Noise Ratio*) o čemu izravno ovisi kvaliteta slikovnog prikaza. Nakon prijema u RF zavojnici signal se provodi do RF pretpojačala, zatim na daljnju obradu u digitalno-analogni pretvarač (D/A konverter).

RF zavojnice mogu biti:

- aktivne
- pasivne

Aktivne zavojnice emitiraju RF puls i detektiraju signal iz snimanog dijela tijela. Takve su zavojnice za glavu, koljeno i tijelo.

Pasivne zavojnice samo detektiraju signal, a kao emiter služi zavojnica za tijelo. Takve su zavojnice za kralježnicu, rame, dojke, ručni zglob i fleksibilne zavojnice.

Računalni sustav obično se sastoji od jednog snažnog računala (posebni numerički brzi procesor) i jedne ili više radnih stanica za obradu i pohranjivanje slike. Operativni sustav

računala ima ulogu kontrole svih pojedinih komponenti sustava i stvaranje parametara koji određuju vrstu dobivene slike, a koje jednim imenom nazivamo pulsni slijed (engl. *pulse sequence*).

3.1. Fizikalne osnove nastanka signala u MR

Svaka atomska jezgra koja sadrži neparan broj nukleona (protoni i neutroni) ima vlastiti magnetni moment i slabo magnetno polje koje može poslužiti kao izvor signala. U dijagnostičkoj su primjeni uglavnom jezgre vodika H^+ zbog vrlo široke raširenosti vodika u tijelu i visokog giromagnetnog indeksa jezgre vodika. Kad se jezgra H^+ izloži snažnom magnetnom polju, usmjeravaju se prije nasumce orijentirane jezgre. Pri tome jezgra H^+ sukladno zakonima kvantne fizike može zauzeti dva osnovna stanja, paralelno ili antiparalelno sa smjerom vanjskog magnetnog polja. Paralelno stanje je stanje niže energije i uvijek postoji mali suvišak protona u paralelnom smjeru, ovisi o snazi vanjskog magnetnog polja i temperaturi. Taj je efekt u fizici poznat kao magnetna osjetljivost tkiva. Vektorska suma svih pojedinačnih magnetnih momenata jezgri vodika daje neto tkivnu magnetizaciju (longitudinalni magnetizacijski vektor). Manipulacija tim tkivnim magnetnim vektorom u jakom vanjskom magnetnom polju dovodi do nastanka signala koji je temelj nastanka snimke u magnetnoj rezonanci. Na magnetni vektor djeluje torzijska sila glavnog magnetnog polja te dovodi do rotacijskog gibanja vektora oko smjera polja. To rotacijsko gibanje naziva se precesija. Spomenuta rotacija događa se na precesijskoj frekvenciji. Nakon primjene elektromagnetnog vala na rezonantnoj frekvenciji dolazi do rezonancije protona koja čini prijelaz protona iz stanja niže u stanje više energije uz apsorpciju kvanta energije te do uspostave tzv. fazne koherencije (faziranje) među protonskim spinovima. Fazna koherencija je sinkrono gibanje gotovo svih protona. Zbog rezonancije i faziranja protona, vektor neto tkivne magnetizacije otklanja se od smjera glavnoga magnetnog polja te je sada okomit na njega čime nastaje transverzalna magnetizacija. Rotirajući transverzalni magnetni vektor inducira struju u okomito postavljenoj zavojnici koja je zapravo MR signal. Tako dobiveni signal se iz analognog oblika pomoću A/D pretvarača prevodi u digitalni oblik i podvrgava složenoj obradi tzv. Fourierovoj transformaciji kako bi se dobila snimka.⁴

⁴ Strugačevac P., Teorijska osnova MRI tehnike, Klinička bolnica Osijek, 2009.

3.2. Relaksacija u tkivima, nestanak transverzalne magnetizacije i obnavljanje longitudinalne magnetizacije

Gašenjem radiofrekventnog polja transverzalni magnetni vektor i dalje precesira oko glavnog magnetnog polja na Larmorovoj frekvenciji. Taj precesirajući vektor može se registrirati preko induciranog napona u okomito postavljenoj zavojnici. Slabljenje signala ovisi ekponencijalno o vremenskoj konstanti T2, a „povratak“ longitudinalne magnetizacije ovisi o T1. Sva tkiva se međusobno razlikuju po brzini nestanka transverzalne magnetizacije i brzini povratka longitudinalne magnetizacije te se to svojstvo iskorištava kao izvor kontrasta.

Izvori razlike intenziteta signala (kontrasta) različitih tkiva pri MR snimanju su višestruki:

- protonska gustoća (broj jezgri H⁺ po jediničnom volumenu, vokselu)
- T1 relaksacijsko vrijeme
- T2 relaksacijsko vrijeme
- Neki fiziološki parametri (protok krvi, pO₂...).

T1 relaksacija – nakon gašenja RF polja prestaje stimulirani prijelaz protona iz stanja niže u stanje više energije. Nakon toga dolazi do oslobađanja energije pobuđenih protona, koji tu energiju predaju svom okruženju. Efikasnost ili brzina predavanja energije ovisi o brzini gibanja molekula (translacija, vibracija, rotacija) u sustavu. Ta brzina je manja što je molekula veća te je time veća brzina oslobađanja energije. U prostoru u kojemu se nalazi čista voda ta je brzina relativno velika pa je efikasnost predavanja energije niska (dugo T1 vrijeme). U prostoru gdje je više molekula masti ili velikih proteina, brzine su manje pa će se energija predavati vrlo brzo (kratko T1 vrijeme). T1 vrijeme jest vremenska konstanta koja određuje T1 relaksaciju. Nakon vremenskog perioda T1, longitudinalna komponenta magnetizacije doseže 63% svoje vrijednosti u ravnoteži.

T2 relaksacija – nestanak transverzalne komponente vektora magnetizacije povezan je s gubitkom fazne koherencije (sinkrona rotacija protona). Sve što lokalno mijenja snagu magnetnog polja, mijenja i precesijsku frekvenciju pa prema tome i razbija faznu koherenciju. Proces nazvan T2 relaksacija označuje gubitak fazne koherencije, a samim time i transverzalne komponente magnetnog vektora. T2 vrijeme jest vremenska konstanta koja određuje T2 relaksaciju. Nakon vremenskog perioda T2, transverzalna magnetizacija smanjena je za 63%.

TR vrijeme (engl. *repetition time, TR*) – vrijeme između ponavljanja uzastopnih elektromagnetskih valova rezonantne frekvencije (RF pobudnih valova) naziva se vrijeme ponavljanja. TR vrijeme može biti izabrano, od minimalnih 30 ms pa sve do nekoliko sekundi. U načelu, što je dulje TR vrijeme, bit će omogućena potpunija T1 relaksacija.

Vrijeme odjeka (engl. *echo time, TE*) – vrijeme koje protekne od sredine RF pobudnog pulsa pa do trenutka maksimalnog odjeka naziva se vrijeme odjeka.⁵

⁵ Pavić L.; Radoš M.; Mali medicinski leksikon magnetne rezonancije, Zagreb: Školska knjiga, 2005.

3.3. Kontrast slike i intenzitet signala

Razlika intenziteta signala u MR slici između dva ili više različitih tkiva ovisi o brojnim intrinzičnim i ekstrinzičnim parametrima. Već spomenuti intrinzični parametri ili parametri tkiva jesu: protonska gustoća, T1 i T2 relaksacijsko vrijeme, protok krvi itd.

Ekstrinzični parametri određuju se tijekom snimanja. U literaturi se najčešće opisuju kraticama poput: *time to repeat* – TR; *time to echo* – TE; *inversion time* – TI; *flip angle* – FA; *slice*, broj ekscitacija – NEX, polje pregleda – FOV...

Kakav će biti intenzitet signala pojedinog tkiva odredit će svojstva tkiva i izabrane vrijednosti spomenutih parametara. Samo poznavanje učinka promjene pojedinih parametara i poznavanje patohistoloških procesa u pojedinim bolestima omogućuju smisleno tumačenje MR slika.

Većina kontrasta u MR slikama potječe iz razlike u relaksacijskim vremenima T1 i T2 te iz razlike u protonskoj gustoći pojedinih tkiva. Uz blažu aproksimaciju i mogućnost pogreške u nekim specifičnim primjerima, općenito vrijedi da je za dobivanje snimke, u kojoj je glavni izvor kontrasta T1 relaksacija tkiva, potrebno primijeniti relativno kratko TE vrijeme koje minimizira učinak T2 diferencijacije tkiva, dok TR vrijeme treba biti u razini T1 konstante oba tkiva. Za dobivanje T2 mjerene snimke potrebno je koristiti relativno dugo TE vrijeme (omogućuje diferencijaciju na osnovi T2 relaksacije) i dugo TR vrijeme (minimizira učinak T1 relaksacije). Za dobivanje PD mjerene snimke potrebno je upotrijebiti kratko TE vrijeme i dugo TR vrijeme čime preostaje samo gustoća protona kao izvor razlike jakosti signala iz pojedinih komponenata tkiva.

Danas je u rutinskoj dijagnostičkoj upotrebi velik broj sekvenci. Osnovna podjela koja omogućuje razumijevanje osnovnih postavki i olakšava snalaženje u nazivlju je sljedeća:

1. Spin echo, SE sequence
 - Single echo SE
 - Multiecho SE
 - Echo train (FSE, TSE i sl.)
 - Inversion recovery SE (STIR, FLAIR, itd.)
2. Gradient echo, GRE sequence
 - Spoiled GRE

- Refocused GRE
- Kombinacija SE i GRE
- 3. Echo planar imaging, EPI sequence
 - DWI
 - PI
 - BOLD

Primjenom svake od tih sekvenci, osim EPI sekvenci, mogu se dobiti karakteristične slike poznate od početka primjene MR uređaja. To su:

1. T1 mjerena slika (engl. *T1 weighted image*)
2. T2 mjerena slika (engl. *T2 weighted image*)
3. PD mjerena slika (engl. *Proton Density weighted image*).

EPI sekvence se u načelu rabe u pretragama u kojima nije važna prostorna već vremenska rezolucija. Takve se sekvence nazivaju funkcionalnim sekvencama ili sekvencama koje daju informacije o funkciji promatranog organa odnosno tkiva, a postavljaju vrlo visoke zahtjeve MR aparaturi te se danas kvaliteta MR uređaja zapravo ocjenjuje na osnovi upravo tih sekvenci i mogućnosti njihova izvođenja.⁶

⁶ Pavić L.; Radoš M.; Mali medicinski leksikon magnetne rezonancije, Zagreb: Školska knjiga, 2005.

4. KARCINOM DOJKE

Etiologija karcinoma dojke nije do kraja razjašnjena. Najčešće se bolest pojavljuje sporadično iako sigurno postoji genetska predispozicija za njen razvoj. U malom broju slučajeva je pojavnost bolesti direktno povezana s ekspresijom dva gena, BRCA 1 i BRCA 2 geni (engl. *Breast Cancer 1* i *Breast Cancer 2*) geni. Kod žena nosioca tih gena oboljelost od karcinoma dojke je visokih 80%. Osim genetske predispozicije poznati su i drugi čimbenici rizika: ženski spol, starija dob, pozitivna obiteljska anamneza, duža izloženost estrogenima (žene koje nisu rađale i starije prvorotkinje), žene s produženom menstrualnom aktivnošću te uzimanje hormonalnih pripravaka.

Kod žena koje su već preboljele karcinom dojke – invazivni karcinom dojke i/ili duktalni karcinom in situ (DCIS) kao i one kojima su dokazane patološke prekancerozne promjene u dojkama – lezije tipa atipične duktalne hiperplazije (ADH) ili lobularnog karcinoma in situ (LCIS) također imaju povećani rizik za razvoj novog karcinoma.

Povećani je rizik i za žene koje su prethodno izložene visokim dozama iradijacije (najčešće kao radioterapija druge maligne bolesti) u području prsišta. Također postoje naznake povezanosti karcinoma dojke s pretilošću, određenim prehranbenim navikama, pušenjem i konzumiranjem alkohola.

Kako bi nalazi mamograma bili ujednačeni i kako bi se olakšala komunikacija između stručnjaka specijalista u praksu je uvedeno standardizirano očitavanje i kategoriziranje mamografskih nalaza. Najčešće korištena kategorizacija u tu svrhu je BIRADS donesena od strane *American College of Radiology* 1992. godine. Prema BIRADS klasifikaciji nalazi mamografskih pregleda klasificiraju se u 7 kategorija. 2003. godine BIRADS klasifikacija po prvi je put uključena kod pregleda dojki magnetskom rezonancom i temelji se na detektiranju i analizi područja nakupljanja kontrasta na dinamičnim postkontrastnim sekvencama.

Osjetljivost magnetske rezonance za otkrivanje lezija u dojkama je izrazito visoka 93 – 100%, no kako i mnoge benigne lezije pa i neka fiziološka stanja također pokazuju preuzimanje kontrasta uz nespecifične karakteristike, specifičnost magnetske rezonance za maligne promjene je dosta niža, 37 – 97%.

5. INDIKACIJE ZA MR PREGLED DOJKI

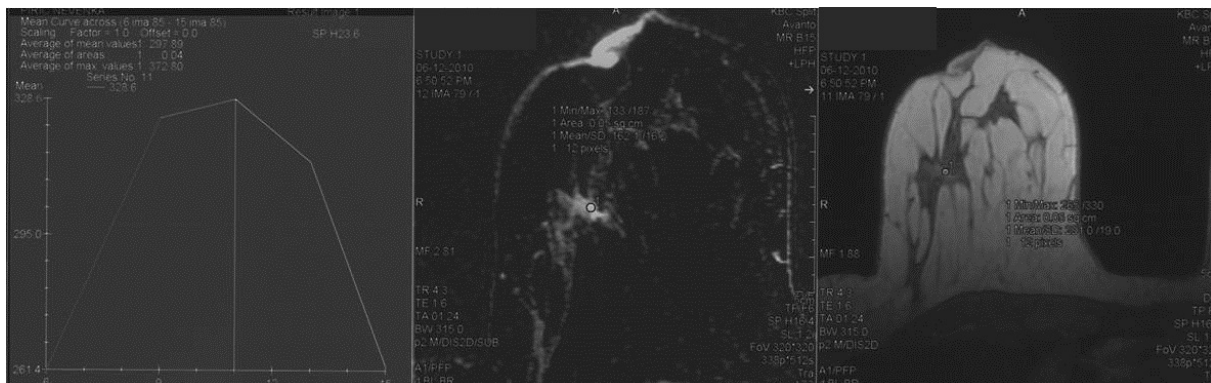Nejasni slučajevi kod konvencionalnih dijagnostičkih metoda

Senzitivnost MR-a kod dijagnostike dojke je najveća u usporedbi s ostalim dijagnostičkim metodama. U slučaju da je nakon konvencionalnih dijagnostičkih metoda nalaz nejasan, MR može dati konačnu dijagnostičku procjenu. Negativan MR dojki isključuje malignost, no kod mikrokalifikata to ipak nije moguće.

Nakon operativnog zahvata zbog malignosti, MR pomaže u diferenciranju ožiljnog tkiva od recidiva bolesti. To je od posebne koristi kod mamografski denznih dojki.

Preoperativna procjena

Tumori dojke mogu biti solitarni i jasno prikazani mamografijom i ultrazvukom, ali i dimenzijski netočno procijenjeni osobito kada se radi o tumorima većim od 2 cm. Tumorska veličina invazivnih karcinoma na MR-u uglavnom odgovara veličini patološkog supstrata. DCIS lezije se magnetnom rezonancom često pokazuju većima nego što zapravo jesu. Neodgovarajuća procjena tumorske veličine može rezultirati pozitivnim resekcijskim marginama ili ranom recidivu. Nekoliko studija je pokazalo da se kirurški zahvat mijenja kod 20 – 30% pacijentica kod kojih je učinjen preoperativni MR dojki. Promjene su bile najveće kod pacijentica s tumorom većim od 4 cm, lobularnim karcinomom i denznim dojkama. Preoperativni MR se preporučuje kod svih pacijentica s histološki dokazanim karcinomom, posebno kod denznih dojki te invazivnog lobularnog karcinoma (slika 4).



slika 4 – invazivni duktalni karcinom: dinamička krivulja, subtrakcijska i T1 non-fat snimka (izvor: KBC Split, Zavod za radiologiju)

Evaluacija terapijskog odgovora kod neoadjuvantne terapije

MR je superioran kod evaluacije terapijskog odgovora neoadjuvantne kemoterapije u usporedbi s kliničkim pregledom, mamografijom, ultrazvukom te predstavlja metodu izbora. Kod neoadjuvantne kemoterapije, prvi se MR pregled treba učiniti prije početka terapije dok se drugi pregled radi u tijeku terapije, a koristan je za procjenu učinka. Treći pregled se obavlja po završetku terapije zbog procjene rezidualne bolesti.

Studije su pokazale da dimenzije dobivene MR pregledom nakon terapije najbolje odgovaraju patološkom nalazu. Ipak ne mogu se otkriti mali rezidualni fokusi te je resekcija tumorskog ležišta neophodna.

Nepoznati primarni tumor

Kod nepoznatog primarnog tumora detektiraju se metastaze, ali se ne lokalizira njegovo sjelo. Metastaze su najčešće prisutne u aksilarnim i supraklavikularnim limfnim čvorovima, kostima, jetri, mozgu ili plućima. Kod čak 50% slučajeva s urednim mamografskim nalazom, MR dokaže tumorsku leziju. Kod metastatskih aksilarnih limfnih čvorova taj se postotak penje do 75 – 85% slučajeva.⁷

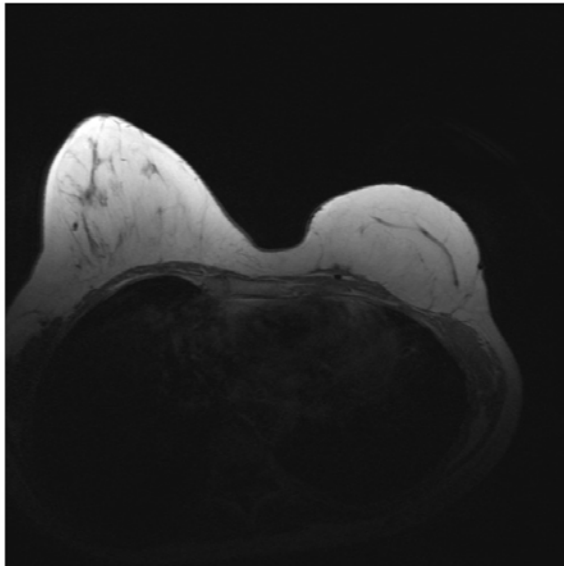
⁷ http://195.222.58.123/images/publikacije/posebna_izdanja/OMN/30_osebna_izdanja_CXLII_41_full.pdf

Procjena postoperativne dojke

Indikacije za MR dojke nakon operativnog zahvata su:

1. evaluacija rezidualne bolesti nakon pozitivnih tumorskih margina
2. evaluacija kod sumnje na recidiv
3. probir kod pacijentica gdje je učinjen poštedni kirurški zahvat

Postoperativna MR snimka na slici 5 prikazuje rekonstrukciju dojke mišićnim tkivom nakon odstranjenja zbog malignosti.



slika 5 – rekonstrukcija mišićem lijeve dojke, postoperativna procjena (izvor: KBC Split, Zavod za radiologiju)

Procjena implantata

MR se koristi u evaluaciji implantata bilo da se radi o augmentaciji ili rekonstrukciji nakon kirurškog zahvata zbog karcinoma te je najpreciznija metoda u procjeni integriteta implantata. Osjetljivost za rupturu je između 80 i 90%, specifičnost 90% dok je osjetljivost mamografije otprilike samo 25%.

6. KONTRAINDIKACIJE

Trudnoću ili mogućnost trudnoće potrebno je prijaviti liječniku. Dosad nije bilo negativnih učinaka na trudnice ili fetus. Međutim, iz razloga što će fetus biti izložen snažnom magnetskom polju, trudnicama se ne preporuča obavljanje MR pregleda u prvom trimestru trudnoće osim ako je pregled nužan i njegova je korist važnija od moguće štete. Posebnu pozornost treba obratiti na feromagnetske metalne predmete u blizini magnetskog polja. Oni predstavljaju opasnost za bolesnika, osoblje, ali i sam MR uređaj jer se pod utjecajem magnetskog polja takvi predmeti ponašaju kao projektili. Iz tog se da zaključiti da osobe s raznim protezama, umjetnim srčanim zaliscima, pacemakerima te stranim metalnim tijelima ne smiju biti podvrgnute MR pregledu.

Dakle, apsolutnu kontraindikaciju predstavljaju pacemakeri i metalna strana tijela u oku ili mozgu, kao i metalne klipse na operiranim intrakranijalnim krvnim žilama. Koštane endoproteze ne mogu se pomaknuti iz mjesta, ali čine velike artefakte na MR slici i one predstavljaju relativnu kontraindikaciju. Primjerice, možemo učiniti dobar MR pregled mozga bolesniku s umjetnim kukom, dok će snimke pregleda zdjelice imati dosta artefakata.

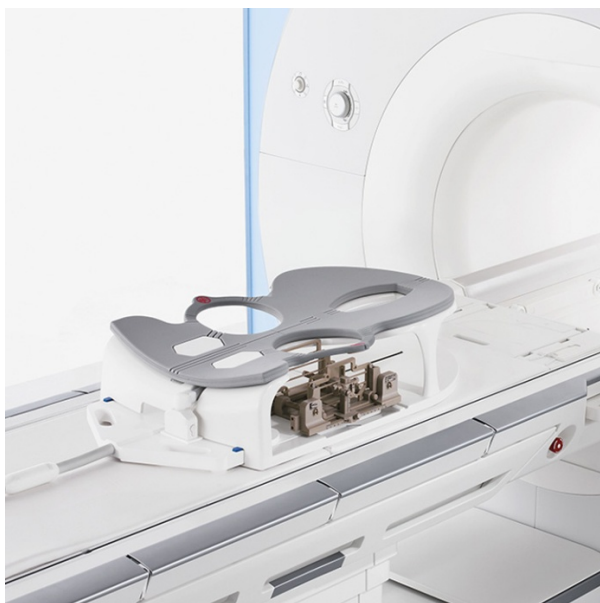7. TEHNIČKI ZAHTJEVI ZA IZVEDBU MR-A DOJKE

Magnetna rezonanca kao metoda oslikavanja koristi dosta složenu tehniku s mnogo parametara kao što su odabir kontrasta, omjer signal – šum, rezolucija, polje pregleda (FOV, engl. *field of view*) i vrijeme snimanja. Minimalni zahtjevi za primjereni pregled dojki magnetnom rezonancom su jačina magnetnog polja od 1 – 3 T (najčešće 1,5 T), bilateralne zavojnice za dojku, imobilizacija dojki zbog artefakata pomicanja te odgovarajuća kontrastna i prostorna rezolucija. Korištene sekvence su T1W, T2W, TSE ili IR sekvence. Debljina sloja je obično 4 mm ili manje. FOV je 300 – 350 mm, matriks najmanje 256x256 (bolje 512x512).

MR dojki zahtijeva i aplikaciju paramagnetnog kontrastnog sredstva. Ranije studije su pokazale da MR bez kontrastnog sredstva nema dijagnostičke vrijednosti. Koristi se kontrastno sredstvo koje sadrži gadolinij, a primjenjuje se intravenozno (0,1 mL/kg tjelesne težine za dvodimenzionalnu tehniku odnosno 0,1 – 0,2 mL/kg za trodimenzionalnu tehniku). Nakon kontrasta se aplicira najmanje 10 mL fiziološke otopine. Dinamičko ispitivanje zahtijeva najmanje tri mjerenja, jedno prije i dva poslije aplikacije kontrasta. Prvo postkontrastno mjerenje je približno nakon dvije minute da se prikaže maksimalni prihvata kontrasta, a drugo je u kasnoj fazi.

7.1. MR zavojnica za dojku

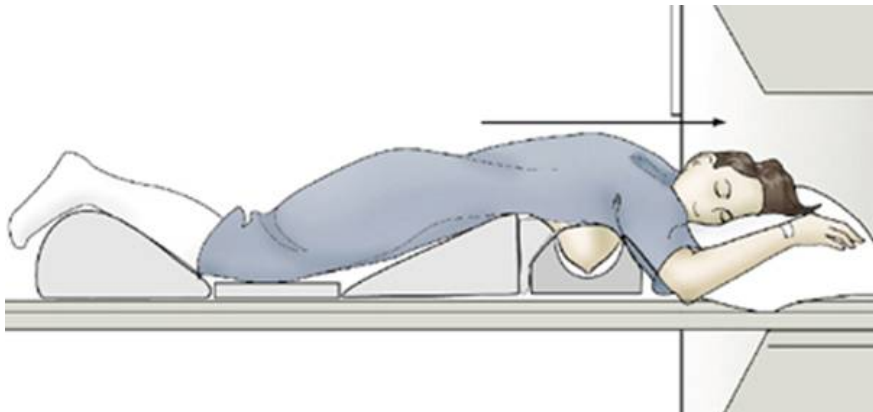
Pozicioniranje dojke je relativno lako izvedivo s upotrebom otvorenih zavojnica (slika 6). Zatvorene zavojnice otežavaju pravilno namještanje jer se od pacijentice očekuje da sama pozicionira dojku u potreban položaj. S otvorenom zavojnicom radiološki tehnolog može povući dojku unutar zavojnice te na taj način osigurava da je dojka centrirana i smanjuje moguće artefakte zavojnice. Kompresija i imobilizacija dojke također mogu biti opcija na određenim zavojnicama čime se i pomicanja znatno smanjuju.



slika 6 – zavojnica za dojku (izvor: <https://www.healthcare.siemens.com/magnetic-resonance-imaging/>)

8. PRIPREMA I POZICIONIRANJE PACIJENTICE

Kako je MR dojke sve više u kliničkoj uporabi, dosljednost izvedbe postaje sve važnija. Pažljivo pozicioniranje zajedno s korištenjem posebnih zavojnica za dojke pridonosi boljoj izvedbi pretrage. Zbog relativno dugog trajanja, vrlo je važno omogućiti pacijentici ugodan položaj prije početka pretrage. Pretraga se izvodi ležeći u pronacijskom položaju, a obje dojke slobodno vise u bilateralnim otvorima zavojnice (slika 7). Položaj pronacije smanjuje respiratorna pomicanja. Za ugodniji položaj, obje se ruke mogu postaviti iznad glave što je ipak ovisno individualno, ali je jedna ruka obavezno postavljena u tom položaju zbog dostupnosti intravenskog puta za aplikaciju kontrastnog sredstva. Pozicioniranje treba svakako provjeriti i namjestiti dojke da u potpunosti slobodno vise što je više moguće u otvoru zavojnice tako da su bradavice usmjerene ravno prema dolje. Nepravilan namještaj dojke rezultira slabijim signalom, lošom kvalitetom slike i anatomskom distorzijom koja otežava interpretaciju snimke.



slika 7 – položaj pacijentice za MR pregled

(izvor: http://www.mrprotocols.com/oldsite/MRI/Chest/breast_mass_mri.htm)

MR dojke koji se izvodi za evaluaciju karcinoma koristi primjenu kontrastnog sredstva. Nekontrastne pretrage nisu osjetljive za karcinome i ne smatraju se dijagnostički vrijednima. Kontrastna sredstva koja se koriste su na bazi gadolinija i niske su molekularne mase. Gadolinij skraćuje T1 mjereno vrijeme i njegova akumulacija u tkivu znak je promjena vaskularne gustoće ili permeabilnosti koja indicira karcinom. Kontrast se primjenjuje preko trajnog katetera kao bolus injekcija ili infuzija. Prihvat kontrastnog sredstva ovisi o menstrualnom ciklusu žene. Optimalno vrijeme pregleda je između 5. i 12. dana ciklusa.

9. MR SEKVENCE

Standardni MR dojke započinje s nekontrastnom T1 ili T2 sekvencom. Kod T2 sekvence lezije koje sadrže dosta vode ili edematozne promjene imaju veći intenzitet signala. U najvećem broju slučajeva karcinom ne daje veći intenzitet, stoga ova sekvenca nije korisna u diferenciranju benignih od malignih lezija. Najčešće korištena sekvenca je T1W dinamična kontrastna sekvenca. T1W 3D ili 2D sekvenca se izvodi prije davanja kontrasta, a zatim što je brže moguće, unutar par minuta nakon intravenozne bolus aplikacije kontrasta.

3D sekvenca omogućuje jači T1 kontrast i tanje slojeve, dok 2D sekvenca ima manje artefakata pomicanja. Obje sekvence se mogu izvoditi sa i bez supresije masti. Najčešće korištene ravnine slojeva su transverzalna i koronarna.

Maksimalni prihvata kontrastnog sredstva kod karcinoma dojke javlja se unutar dvije minute nakon aplikacije. Dobro vaskularizirani tumor dojke pokazuje brži prihvata kontrasta od okolnog tkiva. Tumori mogu dati i nizak intenzitet signala (fenomen brzog ispiranja „*wash out*“) i do 2-3 minute nakon aplikacije kontrastnog sredstva dok okolno tkivo može i dalje zadržavati kontrast.

MR dojke treba omogućiti detekciju lezije od 5 mm, stoga veličina vokseli ne smije prelaziti 2,5 mm u nijednom pravcu. Morfološka procjena također se može izvoditi na kontrastnoj slici sa supresijom masti. Ipak, signal ostatnog masnog tkiva (hiperintenzivan u T1 mjerenom vremenu) otežava interpretaciju slike pa se preporučuje suptrakcija. Suptrakcijom se suprimira signal masnog tkiva koje se gotovo ne imbibira kontrastom. Kada se izvodi suptrakcija, supresija masti nije potrebna te se čak i ne preporučuje.⁸

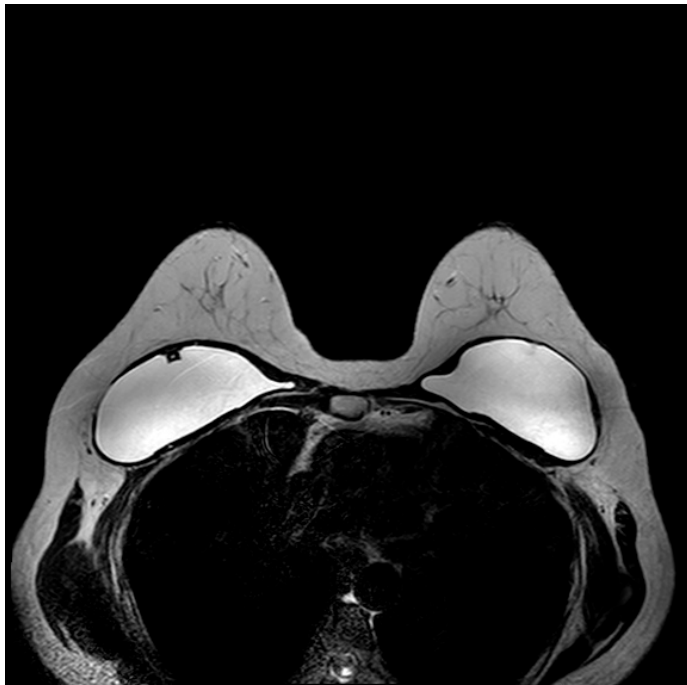⁸ http://195.222.58.123/images/publikacije/posebna_izdanja/OMN/30_posebna_izdanja_CXLII_41_full.pdf

10. MR KOD ŽENA S IMPLANTATIMA DOJKE

MR ima visoku osjetljivost u dijagnozi intrakapsularnih i ekstrakapsularnih ruptura silikonskih implantata. Najbolje se izvodi pomoću posebnih zavojnica u tehnici visoke rezolucije. Artefakti respiratornog pomicanja smanjuju se položajem pronacije i faznim gradijentom u superoinferiornom smjeru radije nego u anteroposteriornom.

Koriste se različite sekvence za evaluaciju integriteta implantata. Fast spin echo (FSE) T2 mjerena slika u visokoj rezoluciji je brza i precizna sekvenca za detekciju ruptura implantata s osjetljivošću od 95% do 98%. Neke su sekvence posebno napravljene da se silikonski gel prikazuje svjetlije, ali smanjuju prostornu rezoluciju.

Preporučljivo je koristiti lokalizacijsku sekvencu i najmanje tri dodatne sekvence. Visokorezolutne T2 aksijalne i sagitalne sekvence, u kojima je silikon svjetao i voda svjetlija, pružaju izvrsnu evaluaciju unutrašnje strukture implantata; svaka od tih sekvenci traje prosječno 3 do 4 minute po dojci. Aksijalna IR (*inversion recovery*) sekvenca sa saturacijom vode je sekvenca za prikaz silikona koji se prikazuje svjetlije dok su voda i mast tamni.⁹



slika 8 – MR slika implantata dojki (izvor: KBC Split, Zavod za radiologiju)

⁹ Morris E.; Liberman L., Breast MRI: diagnosis and intervention, New York: Springer, 2005

11. BIOPSIJA DOJKE POD KONTROLOM MR-A (MR biopsija dojke)

MR biopsija dojke je metoda koja koristi kompjutorsku tehnologiju za prikaz uvođenja igle u abnormalnu anatomske strukturu prikazanu na MR-u. Abnormalnost se obično ne može palpirati na samopregledu ili kliničkom pregledu dojke i neće se prikazati na mamogramu ili sonogramu.

Ovo je jednostavna i sigurna procedura koju izvode liječnici specijalisti radiologije. Zahtjeva kratko vrijeme oporavka i ne ostavlja značajne ožiljke na dojci.

Iako je MR biopsija dojke minimalno invazivna metoda, postoji rizik od krvarenja uvijek kad je koža penetrirana. Iz tog razloga, ako žena uzima preparate acetilsalicilne kiseline (Aspirin), savjetuje se da prestane s uzimanjem sedam dana prije procedure. U slučaju bilo kakvih već poznatih problema s krvarenjima ili terapije antikoagulansima, obavezno je prijaviti liječniku.

MR biopsije rade se u velikim centrima za dijagnostiku bolesti dojke. Međutim, iznimno su skupe zbog potrebe posebne opreme i igli koje su kompatibilne s magnetskim poljem te iz tih razloga još uvijek nisu široko dostupne.

12. USPOREDBA MR-A I MAMOGRAFIJE (PREDNOSTI I NEDOSTACI)

Mamografija ima veliku ulogu u probiru i dijagnozi raka dojke. To je metoda koja koristi rendgensko zračenje za evaluaciju tkiva dojke i detekciju karcinoma, a teži što većem minimiziranju apsorbirane doze zračenja. MR signal se temelji na drugačijem fizikalnom principu od mamografije i reflektira gustoću protona vode u tkivu i njihovu magnetsku interakciju s molekulama iz okoline. Parametre MR tehnike moguće je podesiti da mijenjaju T1 i T2 relaksacijska vremena što omogućuje manipuliranje kontrastom. MR dojke izvodi se koristeći T1 mjerenu sliku osjetljivu na akumulaciju kontrastnog sredstva koje povećava jakost signala.

Zbog različitih fizikalnih osobina mamografije i MR-a, možemo reći da su ove dvije metode komplementarne. Kod mamografije, rendgenske zrake prolaze kroz debljinu dojke u dva ortogonalna smjera (kranio – kaudalni i kosi lateralno – medijalni) čime se izbjegava preklapanje struktura. Mamografija je relativno brza i jeftina metoda koja je postigla veliki napredak desetljećima iskustva te uvođenjem standarda za kvalitetu mamografije. Dvije osnovne prednosti MR-a su trodimenzionalni prikaz i jak kontrast mekog tkiva što omogućuje prikaz detalja. Za detekciju karcinoma vrlo je važna primjena kontrastnog sredstva. Ipak, MR nije dovoljna osjetljiva za mikrokalcifikate koji mogu biti rani nagovještaj bolesti dojke, a mogu se jasno prikazati na mamogramu. S druge strane, mamografija nije dobar indikator kod pojačane mikrovaskulature povezane s tumorskom angiogenezom. Stoga se jasno da zaključiti da se ove dvije metode dijagnosticiranja bolesti dojke međusobno nadopunjuju.

Tablica 1 – prednosti i nedostaci magnetne rezonance

PREDNOSTI	NEDOSTACI
Neinvazivna metoda bez ionizirajućeg zračenja	Prisustvo implantata ili drugih metalnih predmeta predstavlja kontraindikaciju za pregled
Potvrđena vrijednost u detekciji i stupnjevanju bolesti dojke te posebno visoka osjetljivost za tumore	Za visokokvalitetne slike pacijent mora biti sasvim miran
Otkrivanje abnormalnosti koje bi se superponirale s kostima kod drugih metoda	Duže trajanje pregleda pogoduje češćim artefaktima pomicanja
MR kontrastno sredstvo izaziva alergijske reakcije mnogo rjeđe nego ionska kontrastna sredstva	Nekad je nemoguće MR-om razlikovati tumorsko tkivo od edema (tekućine)
Bolji prikaz denznog tkiva dojke kod mladih žena te prikaz silikonskih implantata	Relativno skupa pretraga koja još uvijek nije svugdje dostupna

13. MR DOJKE KAO METODA PROBIRA ZA KARCINOM DOJKE

Magnetska rezonanca u sklopu probira asimptomatskih žena trenutno je opravdana samo kod žena s visokim rizikom za karcinom dojke (20 – 25% i više), žena nosioca genetskih mutacija BRCA 1 i BRCA 2 gena, žena koje su tijekom drugog i trećeg životnog desetljeća bile podvrgnute terapijskoj iradijaciji i žena s rijetkim, urođenim sindromima kod kojih postoji povezanost s razvojem multiplih karcinoma različitih sijela.

Zašto MR?

MR je u širokoj upotrebi od 1990-ih godina za evaluaciju ruptura implantata. Nakon uvođenja kontrastnog sredstva gadolinija, primjetilo se da MR prikazuje tumore u denznim dojkama i otda se koristi kao nadopuna suspektnih mamografskih nalaza. Tek su zadnjih nekoliko godina istraživanja sugerirala da se MR koristi kao metoda izbora za dijagnosticiranje tumora. Ipak, još nije utvrđeno da se detekcijom tumora putem MR-a dobivaju najznačajniji rezultati svakog probira – povećana stopa preživljenja.

Važnost MR-a se najbolje očituje kroz studije koje uključuju žene s visokim rizikom za razvoj bolesti. U studiji objavljenoj u časopisu New England Journal of Medicine, 2004. godine, nizozemski kliničari pratili su 1900 žena s rizikom za razvoj karcinoma dojke većim od 15% uslijed genetske mutacije ili pozitivne obiteljske anamneze. Tijekom tri godine, ispitanice su imale po jedan MR i mamografski pregled godišnje te klinički pregled svakih šest mjeseci. Mamografijom je detektirano 18 karcinoma, ali propuštena su 22 koja su se prikazala MR pregledom. MR-om su detektirana 32 karcinoma, a nezamijećeno ih je samo osam koji su vidljivi na mamogramu.

Talijanska studija objavljena u časopisu Radiology u ožujku 2007. godine pokazala je slične rezultate za komparabilnu skupinu visokorizičnih žena. U njihovom istraživanju sudjelovalo je 278 ispitanica koje su podvrgnute godišnjim kliničkim pregledima, mamografiji, MR pregledu i ultrazvuku. U dvije godine pronađeno je 18 karcinoma; 17 je dijagnosticirano putem MR-a, uključujući šest koji su propušteni svim ostalim metodama.

Istraživanja provedena u šest američkih medicinskih centara, a objavljena u časopisu Radiology u kolovozu 2007. godine uspoređivala su MR, ultrazvuk i mamografiju kod 171

ispitanice s 25 godina i više čiji je životni rizik za razvoj karcinoma dojke vrlo visok (20% ili više). Obavljeno je 16 biopsija i dijagnosticirano šest karcinoma; svih šest detektirano je MR pregledom, mamografijom samo dva, a ultrazvukom tek jedan karcinom. Kod denznih dojki samo su na MR-u vidljiva četiri karcinoma.

Tablica 2 – trenutne smjernice za metode probira karcinoma dojke

ORGANIZACIJA	SMJERNICE
Američko društvo za karcinom	<ul style="list-style-type: none"> - Godišnji mamografski pregled za žene starije od 40 godina - Klinički pregledi dojke svake dvije do tri godine za žene između 20 – 40 godina, a svake godine za starije od 40 - Godišnji MR pregled za žene sa životnim rizikom 20% i više (žene s rizikom 15 – 20% trebale bi se posavjetovati s liječnikom o prednostima i rizicima godišnjih pretraga)
Nacionalna institucija za karcinom	<ul style="list-style-type: none"> - Mamografija svake ili svake druge godine za žene starije od 40 - Klinički pregled svake ili svake druge godine
U.S. Preventive Services Task Force	<ul style="list-style-type: none"> - Mamografija s ili bez kliničkog pregleda svake ili svake druge godine za žene starije od 40 godina

Zašto se MR ne koristi za sve žene?

S obzirom na izvrsnu sposobnost detekcije tumora propuštenih na mamogramima, MR se čini kao logičan izbor metode probira. Ipak, nijedna je nacionalno priznata savjetodavna organizacija ne preporuča za žene s prosječnim rizikom. Ima više važnih razloga za to:

- Može biti stresno. Procedura zahtjeva znatno ulaganje vremena i hrabrosti. Tijekom vremena provedenog u MR uređaju, neke žene osjećaju klaustrofobiju iako su veličina magnetskog tunela i buka postali podnošljiviji nego što su prije bili.
- Mamografija se poboljšava s vremenom. Visokokvalitetna mamografija može se vidjeti svugdje, bilo u glavnim medicinskim centrima ili portabilnim vozilima.

Također je i digitalna mamografija uglavnom postala raspoloživa. Pruža prednosti digitalnih slika jer dobivene radiograme sprema direktno u kompjutor. Povećanjem slike, mijenjanjem i manipuliranjem kontrasta slike, radiolog je u mogućnosti uočiti malu, ali bitnu promjenu koja se na film-folijskom sustavu mogla previdjeti.

- Doza zračenja kod mamografije je vrlo niska. Tek je 1:1000000 šansa da će uzrokovati zračenjem – inducirani karcinom, a rizik se smanjuje sa starosti. Žene koje imaju godišnje mamografije tijekom 40-ih godina života povećavaju rizik za nastanak karcinoma dojke za oko 1% u 50. godini, ali redovan screening nakon toga neće dalje povećavati rizik.
- MR ima svoje nedostatke i ograničenu dostupnost. Visokokvalitetan MR dojke je i dalje nedostupan u mnogim dijelovima svijeta. Također, MR pregled ne mogu obaviti žene koje imaju pacemakere ili implantirane kardioverter – defibrilatore. Sposobnost MR-a za detekciju malih kalcifikata ranih preinvazivnih karcinoma (duktalni karcinom in situ, DCIS) je ograničena.
- Pretraga je dosta skupa i u većini zemalja osiguranje je ne plaća. Jedan MR pregled ima cijenu kao više desetaka mamografija. Osiguranje ne podmiruje troškove jer kod žena s prosječnim rizikom za razvoj karcinoma nema dovoljno dokaza da će spasiti dovoljno života da se troškovi opravdaju.

Visokorizična skupina žena (*podaci od strane Američkog društva za karcinom)

U visokorizičnu skupinu žena kod kojih je MR dojke opravdan kao metoda probira spadaju sljedeći slučajevi:

- Poznati genetički rizik utvrđen pozitivnim testom na mutacije BRCA 1 ili BRCA 2 gena ili drugi utvrđeni genski rizici i obiteljski pozitivni testovi majke, sestre ili kćeri
- Životni rizik 20 – 25% za razvoj karcinoma dojke
- Primljena terapijska radijacijska doza u području prsišta između 10. i 30. godine. Redoviti screening je posebno važan za oboljele od Hodgkingove bolesti koje imaju rizik 50% za razvoj karcinoma dojke.
- Li-Fraumeni familijarni sindrom ili bilo koji drugi genetski poremećaj koji povećava sumnju na karcinom dojke izazvan mutacijom gena koja potiče tumorski rast ili uzrokuje kromosomska oštećenja.

14. ZAKLJUČAK

Posljednih 20-ak godina karcinom dojke popeo se na 1. mjesto malignih tumora kod žena. Uzrok može biti pronađen u promijenjenim životnim navikama (većoj izloženosti stresu, konzumiranju drukčije vrste hrane te izloženosti različitim drugim štetnim kemijskim agensima, oralnim kontraceptivima, zračenju i slično). Neke osobe zbog genetskog naslijeđa imaju veći rizik za nastanak raka dojke, posebno one koje su pozitivne na BRCA 1 i BRCA 2 gene.

Budući da je riječ o bolesti koja je postala veliki i prečesti javnozdravstveni problem, moderna medicina je razvila sofisticirane dijagnostičke mogućnosti i protokole za njezino rano otkrivanje. Napredak suvremene tehnologije uvelike je pridonio i napretku i razvoju magnetne rezonance kao metode oslikavanja dojki. Zbog svoje visoke osjetljivosti, MR postaje neophodna metoda izbora kod dokazanih malignih oboljenja. Razvijanjem bržih i boljih MR sekvenci omogućen je i bolji kontrast što je vrlo važno kod dojke kao mekotkivne strukture. Rak dojke bit će otkriven u vrlo velikom broju slučajeva, ali MR ipak nije previše specifična metoda. Stoga su ostale metode (ultrazvuk, mamografija) još uvijek važne i smatraju se komplementarnima s MR-om.

15. SAŽETAK

U radu je opisana magnetna rezonanca kao vrlo važna metoda oslikavanja dojki, prvenstveno zbog visoke osjetljivosti za prikaz patoloških promjena i izvanrednog kontrasta mekotkivnih struktura dojke (masno, žljezdano, fibrozno tkivo i tumorske tvorbe). Još se uvijek koristi kao komplementarna metoda ultrazvučnom pregledu i mamografiji, no sve veći napredak moderne medicine omogućio je rutinsku primjenu MR-a, ali ostavlja i prostora za daljnja istraživanja i razvoj.

Standardni MR pregled dojki uključuje T1 sekvencu, prije i nakon primjene intravenskog kontrastnog sredstva s upotrebom sekvence supresije masti. Sekvence nakon primjene kontrastnog sredstva su ponavljajuće što rezultira dinamičkim postkontrastnim snimanjem u svrhu procjene dinamike preuzimanja i ispiranja kontrastnog sredstva iz lezije. Prije dinamičkih T1 serija obavezno se učine T2 sekvence (bez i sa supresijom masti) kako bi se analizirale karakteristike MR lezija kao što su krv, mast i tekući sadržaj te eventualne strukture koje uvjetuju artefakte (markeri, odnosno klipse postavljene tijekom biopsijskih procedura). Sve promjene u dojci, prije i nakon primjene kontrastnog sredstva, analiziraju se u MR aksijalnoj ravnini te u trodimenzionalnim rekonstrukcijama.

Nedvojbeni vrijednost MR-a je otkrivanje multiplih žarišta malignih procesa koja su neprepoznata na konvencionalnim dijagnostičkim pretragama. Upravo je nakon uvođenja MR-a u dijagnostički algoritam pregleda dojki otkriveno da su često maligni procesi multifokalni i multicentrični.

Postoje još brojne nedoumice o ulozi MR-a u dijagnostici drugih bolesti dojke (duktalni karcinom in situ, lobularni karcinom in situ, atipična duktalna hiperplazija, atipična lobularna hiperplazija) koja su predmet trenutnih istraživanja, a očekuje se i novo reizdanje BI-RADS atlasa koje će sadržavati detaljnije informacije o kategorizaciji MR lezija.

16. SUMMARY

This paper describes the magnetic resonance imaging as a very important method of breast imaging, primarily due to high sensitivity of displaying the pathological changes and sharp contrasts of soft tissue of the breast (fat, glandular, fibrous tissue and tumor formation). It is still being used as a complementary method of ultrasound and mammography, but increasing advances of modern medicine have enabled the routine use of MRI, leaving the area for further research and development.

Standard MR breast examination includes a T1 sequence, before and after the intravenous administration of the contrast medium with the use of fat suppression sequences. Sequences are repeating with application of contrast tools resulting in dynamic postcontrast imaging in order to assess the dynamics of downloading and rinsing contrast agent from the lesions. T2 sequences (with and without fat suppression) have to be done before dynamic T1 series in order to analyze the characteristics of MRI lesions such as blood, fat and liquid content and any structures that affect the artifacts (markers or clips placed during the biopsy procedure). Any changes in the breast, before and after administration of contrast medium, are analyzed in the MR axial plane and in three-dimensional reconstructions.

The undoubted value of MRI is to detect multiple focal points of malignant processes that are undetected on conventional diagnostic tests. It was after the introduction of MRI in the diagnostic algorithm breast examination that malignant processes were revealed to be often multifocal and multicentric.

There are still many uncertainties about the role of MRI in the diagnosis of other breast diseases (ductal carcinoma in situ, lobular carcinoma in situ, atypical ductal hyperplasia and atypical lobular hyperplasia) that are subject of current research, while new reissue of BI-RADS atlas that will contain detailed information about the categorization of MRI lesions is expected.

17. LITERATURA

- 1) Fajdić J. i suradnici, Suvremena dijagnostika bolesti dojke, Medicinska naklada Zagreb, 2001
- 2) Fajdić J.; Džepina I., Kirurgija dojke, Školska knjiga Zagreb, 2006
- 3) http://www.unios.hr/molekularna/dokumenti/storage/zavrzeni_doktorati/sanda.sitic.pdf
- 4) Strugačevac P., Teorijska osnova MRI tehnike, Klinička bolnica Osijek, 2009
- 5) Pavić L.; Radoš M.; Mali medicinski leksikon magnetne rezonancije, Školska knjiga Zagreb, 2005
- 6) http://195.222.58.123/images/publikacije/posebna_izdanja/OMN/30_osebna_izdanja_CXLII_41_full.pdf
- 7) Morris E.; Liberman L., Breast MRI: diagnosis and intervention, Springer New York, 2005
- 8) Mann M. R.; Kuhl C. K.; Kinkel K.; Boetes C., Breast MRI: guidelines from the European Society of Breast Imaging, Eur Radiol. Jul 2008; 18(7): 1307–1318.
- 9) <http://www.radiologyinfo.org/en/pdf/breastmr.pdf>
- 10) <https://www.med.unc.edu/radiology/breastimaging/services/mri>
- 11) <http://www.health.harvard.edu/newsweek/MRIs-emerging-role-in-breast-cancer-screening.htm>
- 12) http://medlib.mef.hr/1474/1/Huzjan-Korunic_R_disertacija_rep_1474.pdf
- 13) <http://www.zzjzpgz.hr/nzl/31/aparati.htm>

18. ŽIVOTOPIS

OSOBNI PODACI

Ime i prezime: Barbara Ban

Datum i mjesto rođenja: 18.06.1991., Zadar, Hrvatska

Adresa: Antuna Barca 11B, 23000 Zadar

Telefon: 091/890-9574

E-mail: bban6@hotmail.com

OBRAZOVANJE

2011. – 2014. Sveučilišni odjel zdravstvenih studija Split, smjer radiološka tehnologija

2006. – 2010. Medicinska škola Ante Kuzmanića, Zadar, smjer farmaceutski tehničar

1998. – 2006. Osnovna škola Šime Budinića, Zadar

VJEŠTINE

Strani jezici: Engleski (aktivno u govoru i pismu)

Rad na računalu: Aktivno i svakodnevno korištenje MS Office paketa i interneta

Vozačka dozvola: B kategorija