

Dijagnostički pristup akutnom infarktu mozga

Likić, Monika

Undergraduate thesis / Završni rad

2014

Degree Grantor / Ustanova koja je dodijelila akademski / stručni stupanj: **University of Split / Sveučilište u Splitu**

Permanent link / Trajna poveznica: <https://um.nsk.hr/um:nbn:hr:176:763779>

Rights / Prava: [In copyright](#)/[Zaštićeno autorskim pravom.](#)

Download date / Datum preuzimanja: **2024-07-17**



Sveučilišni odjel zdravstvenih studija
SVEUČILIŠTE U SPLITU

Repository / Repozitorij:

[Repository of the University Department for Health Studies, University of Split](#)



zir.nsk.hr



UNIVERSITY OF SPLIT



DIGITALNI AKADEMSKI ARHIVI I REPOZITORIJI

SVEUČILIŠTE U SPLITU
Podružnica
SVEUČILIŠNI ODJEL ZDRAVSTEVNIH STUDIJA
PREDDIPLOMSKI SVEUČILIŠNI STUDIJ
RADIOLOŠKA TEHNOLOGIJA

Monika Likić

**DIJAGNOSTIČKI PRISTUP AKUTNOM
INFARKTU MOZGA**

Završni rad

Mentor: dr.sc.Sanja Lovrić-Kojundžić

Split, 2014. godina

SADRŽAJ

| | |
|--|----|
| 1. UVOD..... | 1 |
| 2. CILJ RADA..... | 2 |
| 3. EPIDEMIOLOGIJA..... | 3 |
| 3.1 UZROCI..... | 4 |
| 4. KLASIFIKACIJA..... | 5 |
| 4.1. KLASIFIKACIJA PREMA VRSTI..... | 5 |
| 4.1.1. Ishemijski infarkt mozga..... | 5 |
| 4.1.2. Hemoragijski infarkt mozga..... | 6 |
| 4.2. KLASIFIKACIJA PREMA VELIČINI..... | 8 |
| 5. DIJAGNOSTIČKI PRISTUP..... | 9 |
| 5.1. ANAMNEZA..... | 9 |
| 5.2. NEUROLOŠKI PREGLED..... | 10 |
| 5.3. NEURORADIOLOŠKE METODE..... | 12 |
| 5.3.1. Kompjuterizirana tomografija (CT)..... | 12 |
| 5.3.2. Perfuzijski CT..... | 17 |
| 5.3.3. CT-angiografija..... | 20 |
| 5.3.4. Digitalna subtrakcijska angiografija (DSA)..... | 22 |
| 5.3.5. Magnetna rezonancija (MR)..... | 25 |
| 5.3.6. Perfuzijski MR..... | 30 |
| 6. ZAKLJUČCI..... | 32 |
| 7. LITERATURA..... | 33 |
| 8. SAŽETAK..... | 34 |
| 9. SUMMARY..... | 35 |
| 10. ŽIVOTOPIS..... | 36 |

1.UVOD

Akutni infarkt mozga (moždani udar, cerebrovaskularni inzult - CVI) je nagli gubitak moždane funkcije nastao zbog poremećaja dotoka krvi u mozak. Može nastati zbog ishemije (nedostatak protoka krvi) ili zbog krvarenja. Nagli nastanak disfunkcije određenog područja mozga često uzrokuje nemogućnost pomicanja jednog ili više udova na kontralateralnoj strani, nemogućnost razumijevanja govora i same sposobnosti govora, gubitak vida na jednoj strani vidnog polja.

Pojava akutnog infarkta mozga zahtijeva hitnu medicinsku intervenciju jer može rezultirati trajnim neurološkim deficitom, raznim komplikacijama, pa i smrću.

2. CILJ RADA

Cilj ovoga rada je opisati radiološke metode koje se koriste u dijagnostici akutnog infarkta mozga. Pojasniti ćemo etiologiju i patogenezu akutnog infarkta mozga, kao i njegovu podjelu, te tijek i način izvođenja radioloških pretraga.

3. EPIDEMIOLOGIJA

Moždani udar jedan je od najvećih javnozdravstvenih i socijalno-ekonomskih problema u Hrvatskoj i u svijetu zbog visoke stope mortaliteta i invaliditeta. U većini zemalja razvijenog svijeta nalazi se na trećem mjestu prema stopi mortaliteta, a na prvom je mjestu kao uzrok invaliditeta. Prema statističkim podacima iz 2012. godine moždani udar je Republici Hrvatskoj na drugom mjestu kao najčešći uzrok smrti.

Trećina bolesnika nakon preboljenog akutnog infarkta mozga trajno je radno onesposobljena i ovisna o tuđoj pomoći, trećina ih se oporavi do potpune samostalnosti za rad sa samo lakšim posljedicama, dok ih trećina odmah umre. Ishod ovisi o tome koji dio mozga je zahvaćen, opsežnosti oštećenja te o općem stanju bolesnika. Važnu ulogu u oporavku bolesnika ima kvalitetan medicinski tim, brzina zbrinjavanja bolesnika, te njega i pomoć obitelji i prijatelja.

Čimbenici rizika za nastanak moždanog udara su: starija životna dob (dvije trećine slučajeva moždanog udara nastaju u osoba starijih od 65 godina), genetska podloga, hipertenzija, ranije preboljeli moždani udar, dijabetes, hiperkolesterolemija, fibrilacija atrijska i nezdrave životne navike (pušenje, stres). Muškarci imaju 25 % veću vjerojatnost da dožive moždani udar od žena. No kako žene prosječno žive dulje, a bolest zahvaća stariju dob tako 60 % smrti od moždanog udara otpada na ženski spol.

3.1. UZROCI

Akutni infarkt mozga može biti uzrokovan: trombozom, embolijom, sistemskom hipoperfuzijom, venskom trombozom, intracerebralnim krvarenjem te nepoznatim uzrocima - kriptogeni moždani udar.

Arteriosklerotske promjene krvnih žila mozga su najčešći uzrok nastanka moždanog udara, a manifestiraju se stvaranjem steroidnih i hijalinih naslaga na intimi koji dovode do stenoze ili okluzije krvne žile. Ovaj patološki proces koji konačno dovodi začepljenja arterije je postupan, pa je i početak simptoma relativno spor.

Akutni infarkt mozga uvjetovan trombozom nastaje kada se u krvnoj žili oko aterosklerotskog plaka formira ugrušak (tromb) koji dovodi do ishemije. Ukoliko se dio aterosklerotskog nestabilnog plaka ili tromba otkine, može dovesti do embolijskog moždanog udara. Osim tromba, sadržaj embolusa mogu biti i lipidi, zrak, stanice raka ili bakterije. Kod embolijskog moždanog udara simptomi su jače izraženi i imaju nagli početak.

Sistemska hipoperfuzija označava smanjenje protoka krvi u cijelom organizmu što je najčešće posljedica srčane dekompezacije. Hipoksemija (niska razina kisika u krvi) pridonosi nastanku hipoperfuzije zbog čega sva područja mozga mogu biti zahvaćena oslabljenim protokom što dovodi do oštećenja mozga koje uzrokuje moždani udar.

Moždani udar uzrokovan venskom trombozom nastaje uslijed lokalnog povećanja venskog tlaka koji nadilazi tlak u samim arterijama.

Intracerebralno krvarenje javlja se najčešće u malim arterijama i arteriolama koje opskrbljuju mozak, a može nastati zbog: povišenog krvnog tlaka, vaskularnih malformacija središnjeg živčanog sustav, cerebralne amiloidne angiopatije, traume, poremećaja koagulacije, konzumacije droge, itd.

Tihi moždani udar je klinički sindrom koji najčešće ostaje neprepoznat jer ne uzrokuje nikakve vanjske simptome. Kako pacijenti nisu ni svjesni da su ga pretrpjeli, često ga se ne dijagnosticira na vrijeme. Tihi moždani udar uzrokuje oštećenja na mozgu, može imati za posljedicu razvoj infarkta mozga, a dugoročno demenciju. Bolesnici samim time spadaju u skupinu povećanog rizika za razvoj tranzitorne ishemijske atake ili velikog moždanog udara (do 4 puta u odnosu na opću populaciju). Može ga se utvrditi neuroradiološkim pretragama (CT, MR) ili postmortalno obdukcijom, a najčešći uzrok mu je mikroangiopatija.

4. KLASIFIKACIJA

4.1. KLASIFIKACIJA PREMA VRSTI

Akutni infarkt mozga se može klasificirati u dvije osnovne kategorije: ishemijski i hemoragijski.

4.1.1. Ishemijski infarkt mozga

U 85 % slučajeva moždanog udara, riječ je o ishemijskom moždanom udaru. Ishemija mozga može biti globalna, odnosno protok može biti smanjen u svim dijelovima mozga, ili lokalizirana pa zahvatiti samo pojedina područja mozga (npr. teritorijalni infarkt). Ishemija je dinamički proces koji se obzirom na stupanj i proširenost mijenja u patoanatomskom i radiološkom smislu. Konačni ishod nastale ishemije, odnosno infarkta mozga ovisi o osjetljivosti pojedinih moždanih stanica na ishemiju, o vremenu trajanja, stupnju zahvaćenosti i raspodjeli protoka, te kolateralnoj cirkulaciji. Stanice koje su najosjetljivije na ishemiju su neuroni korteksa, a najmanje osjetljive su stanice endotela krvnih žila.

Prema mehanizmu nastanka ishemijski moždani udar može biti:

- 1) Primarno trombotski moždani udar: uzrokovan aterosklerotskim plakom koji posljedično dovodi do stenoze ili okluzije krvne žile. Ovisno o karakteristikama formiranog tromba može biti nestabilan te egzulcerirati i uzrokovati emboliju.
- 2) Embolijski moždani udar koji je najčešći kod ljudi koji imaju fibrilaciju atriya. Trombotske naslage unutar lijevog atriya mogu se odvojiti i kao embolus krvnom strujom doći u mozak.
- 3) Hemodinamski infarkt- infarkt graničnim područjima opskrbnih teritorija velikih krvnih žila mozga.

Ishemijski infarkt mozga uzrokuje ireverzibilna oštećenja svih tipova stanica. Prva promjena je nastanak edema koji traje prva dva tjedna, a granice edema prema zdravom tkivu nisu jasno očitane. Nakon toga slijedi faza resorpcije (2 do 4 tjedna) uslijed čega obično dolazi do nekroze parenhima mozga. Nakon toga slijedi stadij demarkacije infarciranog područja (1 mjesec do nekoliko mjeseci). Ovakav razvoj ishemije se može pratiti odgovarajućim promjenama gustoće na presjecima kroz mozak tijekom kompjuterizirane tomografije, odnosno promjenama intenziteta signala magnetske rezonancije mozga.

Prema stupnju kliničke manifestacije razlikujemo 3 skupine cerebrovaskularnih bolesti uzrokovanih ishemijom, a to su:

- 1) moždani tranzitorni ishemijski napadaj (TIA)
- 2) inzult u razvoju
- 3) dovršeni inzult

Tranzitorni ishemijski napadaj je kratkotrajni reverzibilni neurološki deficit uzrokovan ishemijom, sličan je moždanom udaru, ali mnogo blaži. Napadaj je znak da mozak ne dobiva dovoljno kisika, a karakterizira ga najčešće vrtoglavica, dvoslike, oduzetost jedne strane lica ili tijela te poremećaj govora. Simptomi se u načelu povlače unutar 24 sata bez terapije i bez kliničkih posljedica.

Inzult u razvoju je nedovoljno definiran klinički entitet: pacijent osjeća kao da se neurološki simptomi postepeno pojačavaju u određenom vremenskom razdoblju (npr. hemipareza prijeđe u hemiplegiju za 6-24 sata)

Dovršeni inzult je oblik inzulta koji se naglo razvije, najčešće se radi o moždanim embolijama. Nema daljnje ishemije ili gubitka funkcionalne aktivnosti.

4.1.2. Hemoragijski infarkt mozga

Hemoragijski infarkt mozga pojavljuje se u 15 % slučajeva, no iako obuhvaća manji postotak, njegova prognoza je znatno lošija (60 do 90 % smrtnost) od ishemijskog. Uzrok nastanka je ruptura krvne žile s krvarenjem u moždani parenhim (intracerebralni hematoma) i likvorske prostore (subarahnoidalna hemoragija i intraventrikularna hemoragija). Nastaje kada dođe do reperfuzije i uspostavljanja protoka u slabije prokrvljenom parenhimu u kojem je oštećen endotel malih krvnih žila uz čestu pojavu fibronoidne nekroze, uslijed čega dolazi do perivaskularnog krvarenja, odnosno hemoragijskog infarkta.

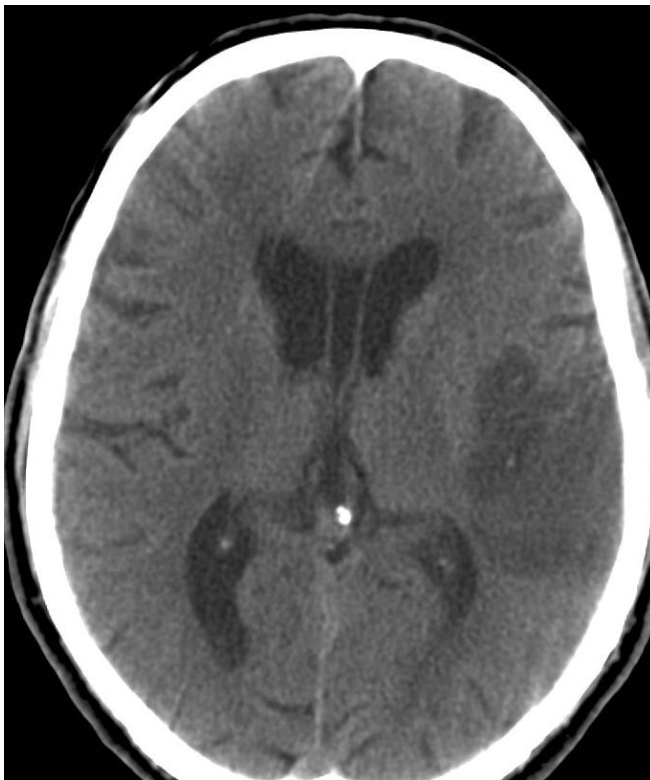Krvarenje je najčešće lokalizirano na tzv. tipičnim mjestima u središnjim regijama velikog mozga, iako se rjeđe može zahvatiti atipična područja poput malog mozga ili prodrijeti u komore (ventrikularno krvarenje). Klinička slika ovisi o lokalizaciji krvarenja. Najčešće se prezentira naglo nastalom jakom glavoboljom, neurološkim deficitom i promijenjenom svijesti. Cerebelarnu hemoragiju prati poremećaj ravnoteže, mučnina i povraćanje. Masovno krvarenje povisuje intrakranijalni tlak, te su kontraindicirani lijekovi koji uzrokuju dodatnu vazodilataciju.

4.2. KLASIFIKACIJA PREMA VELIČINI

Akutni infarkt mozga možemo još klasificirati i prema veličini zahvaćenog područja, ovisno o tome da li je nastao kao posljedica okluzije manje ili veće krvne žile ili kao posljedica o embolije pa razlikujemo: teritorijalne, lakunarne i watershed infarkte.

Teritorijalni infarkt nastaje kao posljedica makroangiopatije, odnosno bolesti velikih krvnih žila te zahvaća korteks i subkortikalno područje.

Zajednička karakteristika teritorijalnih infarkata je tromboembolijska etiologija i poštivanje granice vaskularnih teritorija što je vrlo važno za diferencijalnu dijagnozu od sličnih lezija mozga. Najčešći su infarkti u opskrbnom području srednje moždane arterije (*arteria cerebri media* – ACM) koji čine 75 do 80% svih infarkta (**slika 1**).



Slika 1. MSCT mozga bez kontrasta, aksijalni presjek - demarkirani infarkt u teritorij lijeve ACM

Infarkti u opskrbnom području prednje (*arteria cerebri anterior* – ACA) i stražnje moždane arterije (*arteria cerebri posterior* – ACP) su mnogo rjeđi. (KBC Split)

Lakunarni infarkti zahvaćaju male krvne žile – mikroangiopatije (najčešće perforantne arterije) i čine 15 do 20% svih slučajeva moždanog infarkta. Lakunarni infarkti su mali (često multipli), duboki moždani infarkt smješten u bazalnim ganglijima ili u talamusu, a rjeđe u prednjem dijelu mozga s time da ne prelaze središnju liniju ponsa. Male perforantne arterije se u neuroprikazu CT-om i MR-om očituju kao male ovalne lezije s karakteristikama likvora.

Watershed infarkt se definira kao ishemija ili prekid protoka krvi koji je lokaliziran na graničnim zonama između teritorija dva vaskularna područja. Watershed infarkti čine oko 10% svih ishemijskih infarkta.

5. DIJAGNOSTIČKI PRISTUP

Za postavljanje dijagnoze akutnog infarkta mozga najprije se obavlja fizikalni pregled koji uključuje uzimanje anamneze i heteroanamneze, uzimanje nurološkog statusa, te laboratorijska analiza krvi. Zatim se pacijent upućuje na neuroradiološki pregled kako bi se evaluirao infarkt mozga, odnosno diferencirala vrsta i vremensko trajanje infarkta mozga.

5.1. ANAMNEZA

Anamnezom dobivamo uvid u početak i razvoj simptoma. Ukoliko pacijent nije sposoban sam dati određene informacije, onda to čini neko od njegove obitelji ili osobe u pratnji pacijenta (heteroanamneza).

Posebna pažnja se posvećuje utvrđivanju procjene, da li je pacijent kandidat za fibrinolitičku terapiju. Neki od pokazatelja koji isključuju mogućnost primjene fibrinolitičke terapije su: tegobe nastale noću, afazičnost, mentalna retardacija ili dementnost jer se iz navedenih razloga ne može pouzdano odrediti vremenski trenutak nastanka infarkta.

5.2. NEUROLOŠKI PREGLED

Slijedeći korak u dijagnostičkom postupku podrazumijeva kompletan neurološki pregled koji uključuje ocjenu prema NIH skali moždanog udara. (National Institutes of Health Stroke Scale - NIHSS). Inicijalna NIHSS ima prognostičku važnost: oko 60 -70 % bolesnika sa početnim zbrojem NIHSS bodova manjim od 10 imat će zadovoljavajući oporavak nakon godinu dana. No, samo 4- 6% njih će imati takav ishod ukoliko je zbroj bodova veći od 20. NIHSS može pomoći i u otkrivanju bolesnika koji su u velikom riziku od moždanog krvarenja.

Tablica 1. klasificiranje moždanog udara pomoću NIHSS

| | | |
|----|-----------------------------------|--|
| 1a | Svijest (budnost) | (0) Pri normalnoj svijesti, odmah odgovara na podražaje (1) vrtoglavica, pomoću niske stimulacije odgovara na podražaje (2) pospanost, sopor, potrebna je jaka ili bolna stimulacija za postizanje pokreta (3) koma, reagira autonomnim refleksima ili ne reagira uopće, bez refleksa |
| 1b | orijentacija | Pitanje o mjesecu i godini (0) oba pitanja odgovori točno (1) odgovori točno na jedno pitanje (2) ne odgovori točno ni na jedno pitanje |
| 1c | Slušanje i izvršavanje naredjenja | Otvori oči, stisni ruku (0) oba naredjenja izvršena (1) jedno naredjenje izvršeno (2) nijedno naredjenje nije izvršeno |
| 2 | Pogled | Slijedi prst: (0) normalan (1) djelomična slabost (2) devijacija pogleda |
| 3 | Vidno polje | (0) bez ispada (1) djelomična hemianopsija (2) potpuna hemianopsija (3) bilateralna hemianopsija |
| 4 | Pareze facijalisa | (0) bez ispada (1) minimalna slabost |

| | | |
|----|------------------------------|---|
| | | (2) pareza (3) paraliza |
| | Motorna snaga u lijevoj ruci | (0) bez ispada (1) podrhtava (2) tone (3) ne savladava gravitaciju (4) potpuna paraliza |
| 6 | Motorna snaga u desnoj ruci | (0) bez ispada (1) podrhtava (2) tone (3) ne savladava gravitaciju (4) potpuna paraliza |
| 7 | Motorna snaga u lijevoj nozi | (1) podrhtava (2) tone (3) ne savladava gravitaciju (4) potpuna paraliza |
| 8 | Motorna snaga u desnoj nozi | (1) podrhtava (2) tone (3) ne savladava gravitaciju (4) potpuna paraliza |
| 9 | Ataksija (ekstremiteti) | (0) odsutna (1) prisutna u jednom (2) prisutna u oba |
| 10 | senzibilitet | (0) očuvan (1) snižen (2) ugašen |
| 11 | zanemarivanje | (0) nije izraženo (1) djelomično izraženo (2) potpuno izraženo |
| 12 | dizartriya | (0) normalna artikulacija (1) otežana (2) gotovo nerazumljiva |
| 13 | govor | (0) bez afazije (1) djelomična afazija (2) teška afazija (3) potpuna afazija |

5.3. NEURORADIOLOŠKE METODE

Pitanja koja se nameću kod postavljanja dijagnoze akutnog infarkta mozga su:

- 1) Radi li se o ishemiji, hemoragiji ili o nekom drugom uzroku nastanka moždanog udara
- 2) Postoji li okluzija neke krvne žile
- 3) Kolika je veličina i zahvaćenost područja uzrokovanog infarktom
- 4) Postoji li penumbra i kolika je njena veličina

CT i MR su glavne slikovne dijagnostičke metode koje se primjenjuju kod sumnje na akutni infarkt mozga. Omogućuju razlikovanje vrste infarkta kao i diferenciranje od tumora koji se klinički također može prezentirati u obliku infarkta. Ovim metodama se također prikazuju moguće komplikacije infarkta koje naknadno mogu dovesti do pogoršanja općeg stanja bolesnika ili čak do smrtnog ishoda. Važno je znati da se nalaz CT-a i MR-a u infarktu razlikuje i mijenja tijekom vremena.

Primjenom CT-a i MR-a dobivamo uvid u gotovo sve morfološke karakteristike parenhima i ovojnice mozga.

5.3.1. KOMPJUTERIZIRANA TOMOGRAFIJA (CT)

Kompjuterizirana tomografija je prva radiološka metoda koja je omogućila uvid u unutrašnjost tijela, tj. strukture tijela koje su superponirane na klasičnim rendgenskim snimkama. Predstavlja računalnu rekonstrukciju poprečnog (aksijalnog) tomografskog sloja pomoću mnogostrukog mjerenja apsorpcijskih vrijednosti rtg zraka izraženih u Hounsfieldovim jedinicama.

Osnovni dijelovi CT uređaja su: kućište (*gantry*), pokretni stol za pacijenta, upravljačka konzola i konzola za analizu. Uz uređaj obavezna je i automatska štrcaljka za primjenu intravenskog kontrastnog sredstva koje omogućuje ocjenu prokrvljenosti parenhimnih organa i patoloških promjena, kao i prikaz krvnih žila (CT angiografija).

Prije pretrage potrebno je pacijentu objasniti sam proces pretrage i važnost mirovanja i suradnje kako bi se dobio što kvalitetniji prikaz. Bitno je ukloniti krupni nakit, zubnu protezu i bilo kakav drugi metal koji može stvarati artefakte i remeti kvalitetu CT snimke.

Apsolutnih kontraindikacija nema, a relativna kontraindikacija može biti trudnoća, no ukoliko se radi o vitalnoj ugroženosti pacijentice, pretraga se radi uz pismeni pristanak samog pacijentice ili nekoga od članova obitelji.

U timu sudjeluju: inženjer medicinske radiologije koji obavlja proces pretrage, liječnik specijalist radiologije koji očitava nalaz i medicinska sestra koja asistira po potrebi. Inženjer medicinske radiologije postavlja pacijenta u položaj supinacije (ležeći na leđima), tako da je mediosagitalna ravnina okomita na podlogu, a interpupilarna vodoravna. Postavlja visinu stola i centrira središnju zraku tako da ulazi okomito na korijen nosa pacijenta. Pacijent se postavlja glavom prema kućištu i snimanje se odvija kaudokranijalno.

Pacijent ostaje sam u zoni zračenja, dok inženjer odlazi u prostoriju gdje se nalazi upravljačka konzola. Standardno snimanje neurokranija obuhvaća snimanje od kranocerebralnog prijelaza do verteksa, traje 25 sekundi, uz napon od 120 kV i 350 mA, debljina sloja je 4 mm iz čega proizlaze rekonstrukcije od po 0,75 mm (primarna rekonstrukcija). Za nativni CT koristimo program "BASSE-SEQ", linija skena mora biti okomita na okcipitalni dio gornjeg sagitalnog sinusa.

Rendgenska cijev i detektori koji se nalaze u gentriju, kruže oko pacijenta, rtg zrake prolaze kroz odabrano područje mozga pacijenta iz raznih kutova. Nakon prolaska slabe, te ih bilježe detektori zračenja, a tako dobivene vrijednosti apsorpcije obrađuju se kompjuterski. Konačno, vrijednost apsorpcije rendgenskih zraka u tankim tranzverzalnim slojevima prikazuju se slikovno na TV ekranu primjenom sive skale. Inženjer iz tranzverzalnih slojeva, po potrebi može rekonstruirati sliku u trodimenzionalni oblik i dobiti presjeke u ostale dvije ravnine: sagitalnoj i koronarnoj.

Također se može izmjeriti i vrijednost Hounsfieldovih (HU) jedinica koje su pokazatelj hiper- i hipodenznog područja. HU ili CT broj je nestandardizirana dogovorna jedinica za gustoću tkiva koja se mjeri CT uređajem, definirana je kao koeficijent apsorpcije rendgenskog zračenja. Područje veće gustoće i većih CT brojeva na sivoj skali se prikazuje bijelo, a ona niže gustoće sa nižim CT brojevima, prikazuje se tamnije. Hounsfieldove vrijednosti za mozak iznose 30-40 HU.

Za oslikavanje mozga koristi se uski raspon sive skale da bi se naglasila razlika između sive i bijele tvari, a sredina skale se podesi otprilike između njihovih vrijednosti (tipičan W/L za mozak je oko 90/30 HU).

U ocjeni kvalitete slike osnovni elementi procjene su kontrastna i prostorna rezolucija, koje su u direktnoj zavisnosti o dozi zračenja, te prostorna ujednačenost, odnosno točnost u cijelom polju mjerenja.

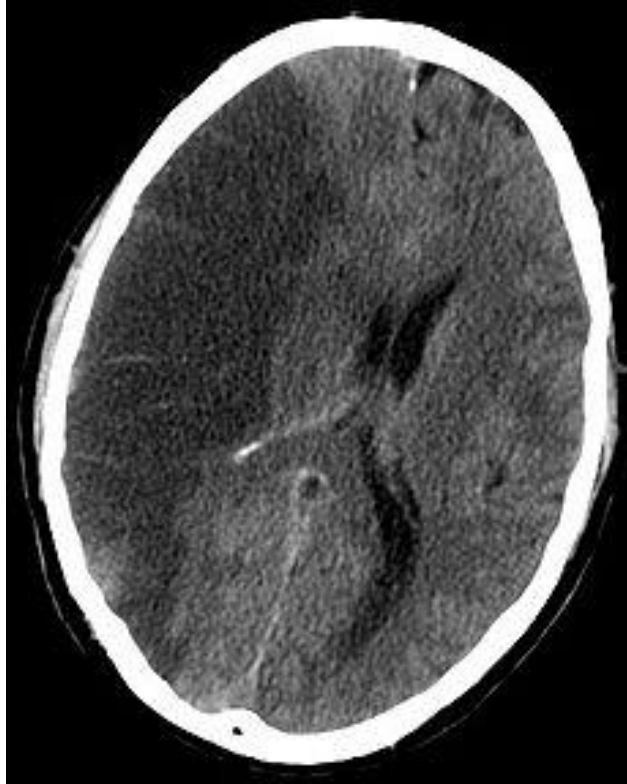
Na dobivenoj CT slici presjeka mogu se vršiti i druga različita mjerenja kao što su: mjerenje duljine, kutova i prosječnih CT brojeva unutar regije interesa. Postoji i mogućnost određivanja volumena nekog patološkog procesa iz više presjeka. Svrha postprocessinga je da omogući dodatne informacije, unaprijedi analizu slike i samim time dovede bliže dijagnozi. Nakon završetka pretrage, sve CT slike dobivene na skeneru se prebacuju na monitor ispred radiologa gdje on počinje sa čitanjem nalaza, a inženjer ih printa na radiografski film ili pohranjuje na MOD, CD, te unosi u digitalnu arhivu. CT je inicijalna dijagnostička metoda kod akutnog infarkta mozga jer jasno diferencira ishemični infarkt od hemoragičnog infarkta što ima bitan utjecaj na primjenu terapije. Ishemijski infarkt u kroničnoj fazi se prikazuje kao hipointenzivno područje, apsorpcijskih vrijednosti ispod 20 H.J. (**slika 2**), dok se hemoragijski infarkt vidi kao hiperintenzivno, svijetlo područje koje gustoćom odgovara krvi (**slika 3**). Osim toga, CT-om se pouzdano otkriva neki drugi, već postojeći proces na mozgu koji se manifestirao akutno (npr. krvarenje u tumoru).

Hemoragijski infarkt se najčešće viđa u opskrbnom području stražnje moždane arterije, hiperdenzitet postepeno prelazi u hipodenzitet kako se krv resorbira. Zbog toga se proširenost hemoragijskog infarkta teško potvrđuje CT-om, no moguće je pratiti njegove razvojne faze. Također je CT-om ponekad teško razlikovati infarkt od nekih tumora poput astrocitoma jer se oba prikazuju u vidu hipodenznih lezija.

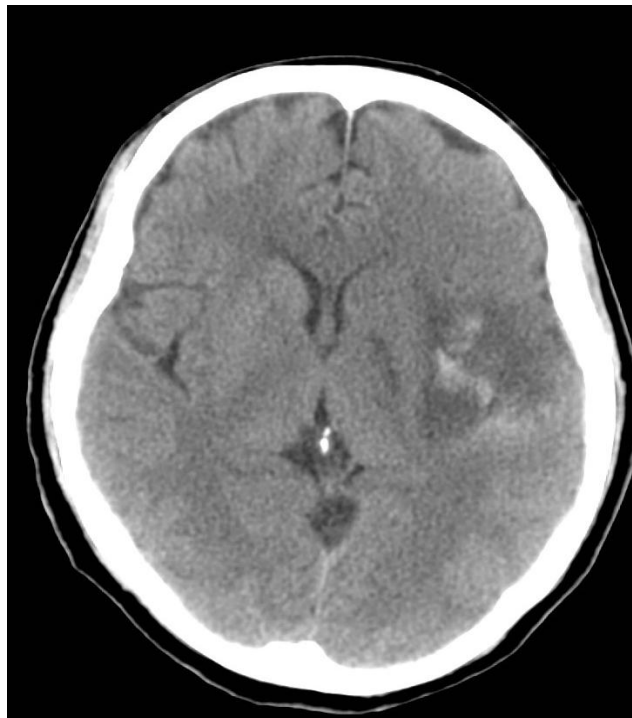CT slika akutnog infarkta kolerira s obzirom na vremensko trajanje od nastanka početnih simptoma. Prema tome, nalaz učinjen od 1 do 6 sati nakon pojave prvih simptoma infarkta, navodi se da može biti negativan u čak 60 % slučajeva, dok je 24 sata nakon pojave simptoma, nalaz CT-a pozitivan u gotovo 100 % slučajeva i prikazuje se kao segmentalna hipodenzna zona koja zahvaća sivu i bijelu moždanu tvar ili kao nejasno i neoštro ograničena hipodenzna lezija koja ne prelazi granice vaskularnih teritorija.

Rani znakovi akutnog infarkta u CT slici uključuju: hiperdenzni izgled srednje moždane arterije (*arteria cerebri media* - ACM) koji je prisutan u 25-50 % slučajeva, *insular ribbon sign* – gubitak jasne granice sive bijele tvari u području inzule, te brisanje sulkusa uzduž korteksa, mogući kompresivni efekt, hipodenzne promjene korteksa, hipodenzni bazalni gangliji.

Pojam *fogging*-efekta opisuje učinak apliciranog kontrastnog sredstva na infarcirano područje tijekom drugog ili trećeg tjedna koje pokazuje relativni porast gustoće i demarkaciju hipodenznog područja s giralnom imbibicijom. U kasnijim fazama infarkta ovaj efekt nestaje i nikako se ne smije zamijeniti sa nalazom imbibicije u tumoru.



Slika 2. MSCT mozga bez kontrasta, aksijalni presjek, kronična faza ishemijskog infarkta u irigacijskom području desne ACM; preuzeto iz http://hr.wikipedia.org/wiki/Mo%C5%BEdani_udar



Slika 3. MSCT mozga bez kontrasta, aksijalni presjek, hemoragijski infarkt mozga (KBC Split)

Inhibicija infarkta je različita i ovisi o razvojnim fazama infarkta, te se ne pojavljuje kod kroničnog infarkta u stadiju demarkacije. Kod kroničnog infarkta se u prikazu uočava oštro ograničeno, nepravilno područje s koeficijentima apsorpcije i signalima intenziteta likvora). U ovom stadiju se često vidi i izvlačenje moždane komore na stranu infarkta, koja je najčešće šire, nepravilnije ependimalne granice. Često su uz to prisutni i znakovi segmentalne atrofije parenhima.

5.3.1.1. Prednosti kompjutorizirane tomografije su:

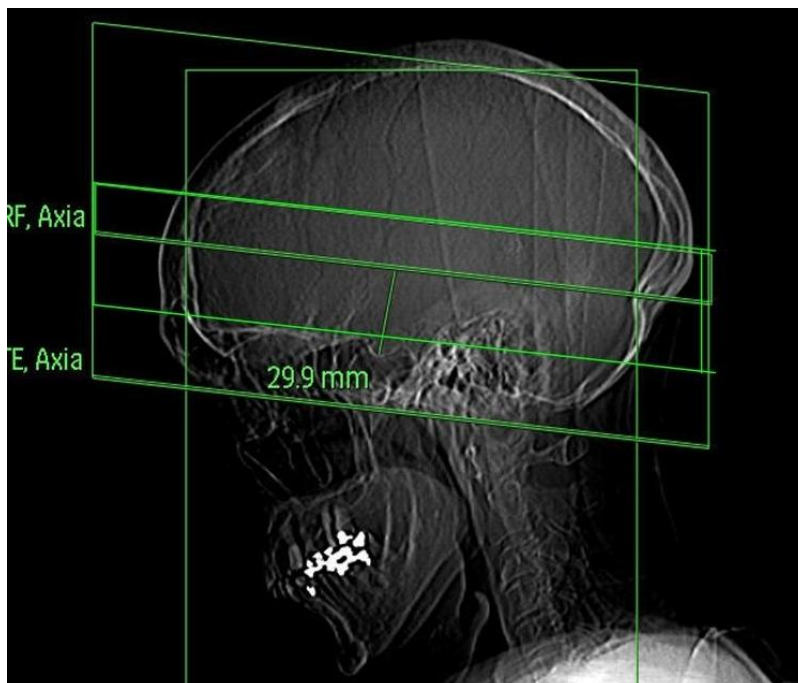
- 1) kratko vrijeme pregleda što ga čini zlatnim standardom i najvažnijom dijagnostičkom metodom kod pacijenata sa akutnim infarktom mozga
- 2) osjetljivost pri otkrivanju kalcifikacija i akutnih krvarenja, te odlična vizualizacija anatomskih koštanih struktura baze lubanje
- 3) moguć je pregled i kod pacijenata koji imaju metalna strana tijela
- 4) omogućava selekciju bolesnika za različite urgentne terapijske procedure (primjena fibrinolitičke terapije)

5.3.1.2. Nedostaci kompjutorizirane tomografije su:

- 1) velike doze zračenja
- 2) manja osjetljivost na lezije malog mozga, moždanog stabla i temporalnih režnjeva zbog artefakata koštanih struktura
- 3) nemogućnost određivanja veličine penumbre
- 4) nemogućnost otkrivanja uzroka ishemije
- 5) nemogućnost određivanja veličine infarciranog područja
- 6) moguće alergijske reakcije na kontrastna sredstva

5.3.2. PERFUZIJSKI CT

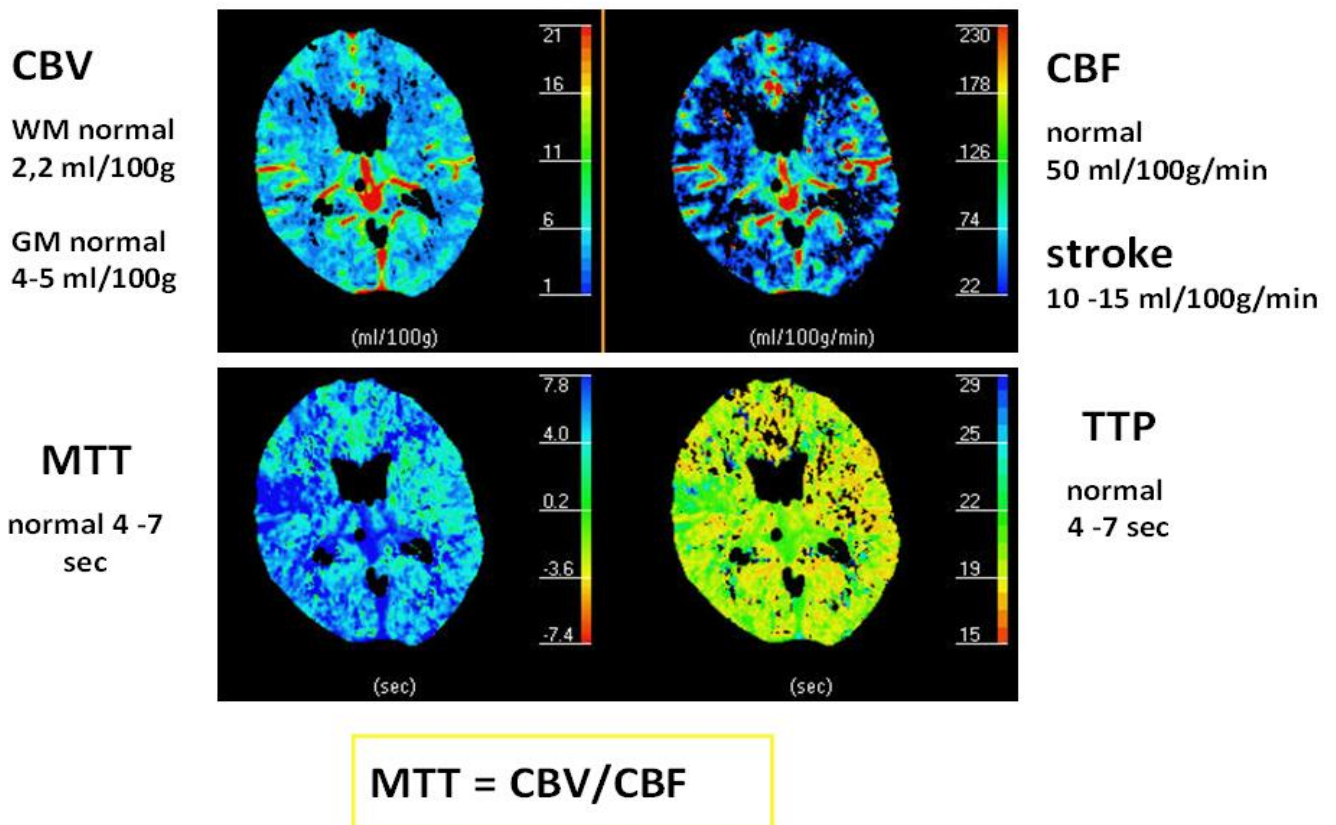
CT perfuzija je dinamička dijagnostička metoda kojom se uočava, snima i kvantificira prolazak krvi (hemodinamika) kroz dijelove mozga uz pomoć pristupačnih softverskih programa. Koristi se unutar 6 sati od nastanka simptoma ako postoji osnovana sumnja za postojanje akutnog infarkta mozga, te ako se nativnim CT nalazom ne vizualizira infarkt. Nakon napravljenog nativnog CT-a, uspostavlja se venski put uvođenjem braunile u kubitalnu venu od 16 ili 18 G radi većeg protoka. Za pretragu je potrebna primjena niskog ili izoosmolarnog kontrastnog sredstva visoke koncentracije joda (300-400 ml), koje se zagrijava na optimalnu temperaturu radi smanjenja viskoznosti. Pretraga se izvodi u 2 akta, odabiru se 2 optimalna segmenta mozga za skeniranje: područje bazalnih ganglija i područje krova lateralnih komora (**slika 4**). Ukupna količina kontrasta koja se daje je 80 ml za oba područja skeniranja koje traje 5-6 sekundi. Brzina injiciranja (*flow*) kojom se daje kontrast je 8 ml/sec, a debljina sloja je 12 mm. Snimanje je na jednom mjestu bez pomaka stola i snima se 40 slojeva u 40 sekundi (*scan time*). Aksijalna ravnina pacijenta je paralelna sa ravninom sloja snimanja.



Slika 4. Perfuzijski CT protokol skeniranja mozga u 2 akta: područje bazalnih ganglija i lateralnih moždanih komora.

Perfuzijskim CT-om se mogu mjeriti sljedeći parametri (**slika 5**):

- *cerebral blood volume* (CBV) je volumen krvi koji dolazi u mozak i u sivoj tvari iznosi oko 4-5 ml/100g
- *cerebral blood flow* (CBF) je protok krvi u mozgu i u sivoj tvari i normalno iznosi 50-60 ml/100g/min
- *mean transit time* (MTT) je srednje vrijeme protoka krvi kroz mozak, tj. vrijeme potrebno da krv dođe u neko područje i izađe iz njega
- *time to peak* (TPP) je srednje vrijeme potrebno da kontrast u parenhimu dosegne svoju maksimalnu vrijednost



Slika 5. Parametri perfuzijskog CT-a (KBC Split)

Iz dobivenih sirovih informacija komercijalni računalni programi izračunavaju protoke kroz moždani parenhim. Uloga radiologa je da odredi zonu interesa (ROI) i usporedi informacije s kontralateralnom stranom. Dobivene informacije mogu biti u brojkama ili u skali različitih boja.

Rade se posebne rekonstrukcije kako bi se vidjelo koliko je područje parenhima zahvaćeno nepovratno ishemijom tj. kolika je jezgra infarkta (*core of infarct*), a koliko je reverzibilno oštećeno i može se spasiti davanjem trombolize. Tromboliza je postupak uspostavljanja protoka i samim time, smanjivanja oštećenja, odnosno smanjenja smrti moždanog tkiva.

Tromboliza se može davati intravenski (prva tri sata) i intraarterijski (prvih 6 sati, u slučaju okluzije velikog područja). Problemi trombolize su: mogućnost intracerebralnog krvarenja i povećanje postotka komplikacija kasnijim započinjanjem njene primjene. Trombolizom se spašava područje penumbre od trajnog oštećenja, no ukoliko penumbra ne postoji, tromboliza se ne primjenjuje jer je opasna zbog mogućnosti nastanka intracerebralnog krvarenja. Penumbra je područje djelomično očuvanog protoka uz postojanje minimalne energetske aktivnosti neurona. O protoku krvi (perfuziji) ovisi hoće li penumbra prijeći u infarcirano područje ili se oporaviti. Penumbra ovisi o dotoku krvi ovisno koliko su održani autoregulacijski mehanizmi.

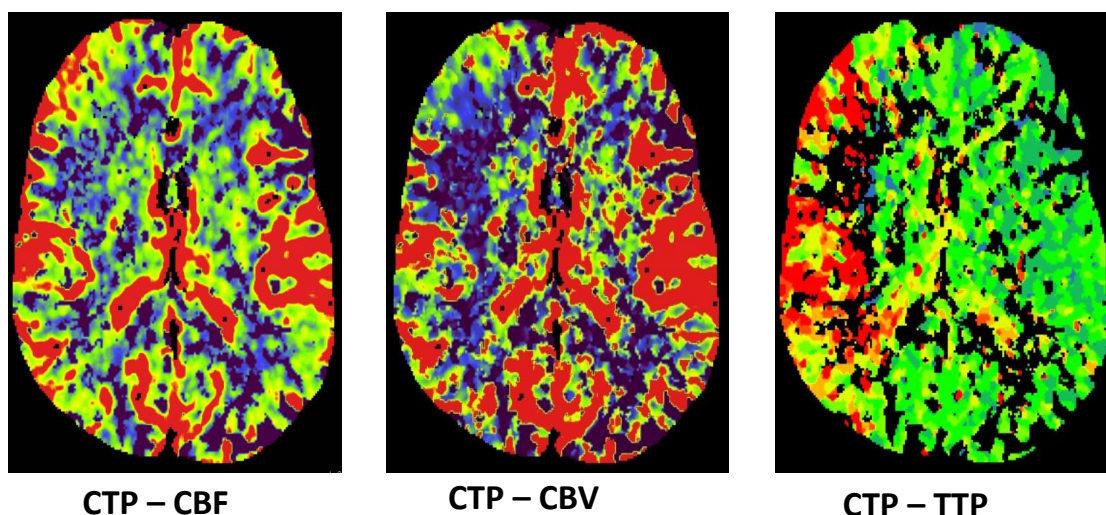
Na MIP prikazu sa histogramom određuje se referentna krvna žila i koncentracija kontrastnog sredstva u njoj.

Na TTP-u se vidi vrijeme maksimalne imbibicije kontrastnog sredstva u mozgu u jednom sloju, razlika između lijeve i desne strane, odnosno na kojoj strani je smanjena imbibicija zbog ishemije. Ako je u području penumbre protok iznad kritične granice (20-40 ml/100mg/min) i ako se u određenom vremenu uspostavi normalan protok, stanice se mogu oporaviti. Ako je protok krvi u jezgri ispod kritične minimalne granice (15-10 ml/100mg/min), odmah nastupa stanična smrt.

Kod akutnog moždanog infarkta, u nalazu perfuzijskog CT-a se vidi sniženje moždanog krvnog protoka (CBF) i moždanog krvnog volumena (CBV), a srednje vrijeme prolaska (MTT) ili vršno vrijeme su (TTP) produljeni (**slika 6**).

Ako je vrijednost CBF-a od 15-20 ml/100g/min, radi se o jako izraženoj hipoperfuziji, a ako je protok od 20-30 ml/100g/min, radi se o blažoj hipoperfuziji. U takvim slučajevima su dobri izgledi za očuvanje tkiva i uspješnu reperfuziju.

Ako se u bolesnika planira trombolitička terapija, u sasvim akutnoj fazi infarkta, obavezno je nakon dokazanog postojanja penumbre perfuzijskim CT-om, učiniti CT-angiografiju kao slijedeći korak dok se pacijent još nalazi na stolu uređaja.



Slika 6. Prikaz penumbre i jezgre infarkta pomoću parametra perfuzijskog CT-a (KBC Split)

5.3.3. CT - ANGIOGRAFIJA

CT - angiografija je minimalno invazivna dijagnostička metoda prilikom koje se uz rendgensko zračenje i primjenu kontrastnog sredstva, dobiva kontrastni prikaz krvnih žila nakon čega se računalnim programom mogu prikazati promjene na trodimenzionalnim slikama (slika 7). Glavna prednost CT- angiografije pred MR-angiografijom je velika prostorna rezolucija koja omogućuje prikaz krvnih žila malog promjera poput koronarnih arterija. Nedostatak pretrage je korištenje dosta velikih doza zračenja kojim je izložen pacijent, koja je višestruko veća nego kod konvencionalnog radiološkog snimanja. Također je moguća pojava alergijskih reakcija na kontrastno sredstvo, a postoji i rizik za nastanak postintervencijskih komplikacija poput: lokalnog hematoma na mjestu uboda, otok ekstremiteta, periferna tromboza, infekcija, pucanja krve žile, itd.

CT angiografija se primjenjuje na suvremenim višeslojnim, multidetektorskim (MSCT) uređajima. Koristi se kod hemoragijskog moždanog infarkta radi dokazivanja uzroka nastanka. Prije početka same pretrage, obavezno je uspostavljanje venskog puta kroz koji se aplicira kontrastno sredstvo automatskim injektorom. Kod primjene jodnih kontrastnih sredstava, potrebno je imati podatke o bubrežnoj funkciji pacijenta, te o ranijim reakcijama na kontrastna sredstva. Prvo se radi AP topogram, skenira se cijela glava sve do referentne krvne

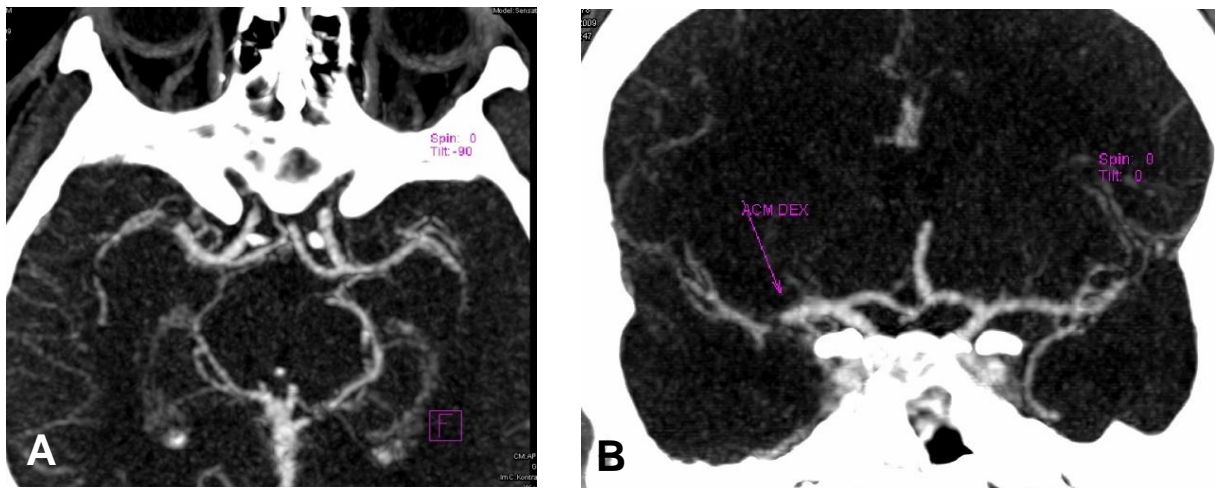
žile - luka aorte. Nakon primjene kontrasta, postizanjem željene koncentracije u krvnoj žili, počinje skeniranje od kranio-cerebralnog prijelaza do verteksa.

CT angiografijom se može dijagnosticirati okluzija svih velikih intrakranijalnih arterija s visokom stopom osjetljivosti i specifičnosti. Također, pruža važne informacije o stanju moždane cirkulacije što je važno prije započinjanja endovaskularnog liječenja.

Cilj CT-angiografije je utvrditi anatomiju u stupanj opstrukcije lumena arterije. Informacije dobivene CT - angiografijom uključuju i određivanje lokalizacije i veličine opstrukcije, kao i procjenu kvalitete protoka krvi.

CT - angiografija ima tri osnovna cilja:

- utvrđivanje prirode bolesti krvnih žila kada prethodno učinjenim neinvazivnim metodama, dijagnoza nije jasno utvrđena
- utvrđivanje najpogodnijeg i potencijalno najuspješnijeg načina liječenja
- praćenje efekata liječenja na pojavu restenoze, tromboze i progresiju ili regresiju ateroskleroze.



Slika 7. CT-angiografija - MIP rekonstrukcija, prikaz okluzije desne ACM (PPt prezentacija, KBC Split)

5.3.4. DIGITALNA SUBTRAKCIJSKA ANGIOGRAFIJA (DSA)

DSA je invazivna dijagnostička metoda kojom se pomoću kontrastnog sredstva i računalne tehnologije prikazuju srce i krvne žile: arterije i vene.

To je metoda koja pojačava kontrastnost između kostiju i kontrasta u krvnim žilama. Metoda kojom se digitalno jedna slika oduzima (subtrahira) od druge (**slika 8**).

Odabire se arterija (vena) koja će se punktirati, te se mjesto punkcije sterilno priprema. Aplikira se lokalni anestetik (Lidokain 10 ml) u potkožno tkivo s obje strane krvne žile.

DSA najčešće koristi Seldingerove tehniku koja se izvodi:

1. pod kutom od 45° se punkтира odabrana žila iglom za punkciju
2. u iglu se ubaci žica vodilja i uvede dublje u žilu
3. izvadi se igla, a žica vodilja se ostavi u krvnoj žili
4. preko žice vodilje, slijedi postavljanje katetera
5. izvadi se žica vodilja, a kateter ostaje u krvnoj žili

Mjesto punkcije je najčešće femoralna arterija, a može još biti: aksilarna, brahijalna, radijalna, poplitealna, karotidna arterija.

Angiodvorana se sastoji od nekoliko prostorija koje imaju jasno odvojene funkcije i moraju biti unaprijed isplanirane da bi se rad mogao nesmetano odvijati: prostor za pripremu pacijenta, angio sala, prostor s generatorom, radna konzola, prostor za konzultacije, prljavi materijal, skladište materijala. Generator mora kontinuirano dovoditi struju u rtg cijev koja će zato moći stvarati ekspozicije jednakog intenziteta što se postiže trofaznim pulsним generatorima.

Snimanje i fluoroskopija uređajem za DSA se izvodi pomoću nožnih komandi smještenim uz angiografski stol. Generator je visokonaponski i služi za ubrzanje elektrona koji bombardiraju anodu (40 - 120 kV). Za DSA se koriste visokofrekventni generatori snage 100 kW, napona 20 - 125 kV, a kapaciteta od 1000 mA. U angio dvorani rtg cijev je građena tako da je: anoda povećana, pod kutom u odnosu na katodu, a kut se unekih cijevi može i mijenjati. Anoda rotira na ležaju od tekućeg metala. Brzina rotacije od 7 500 do 15 000 rpm (okretaja u minuti). Rtg cijevi imaju dva ili tri fokusa, a najmanji fokus je 0,3 mm i koristi se za prosvjetljavanje, što bitno smanjuje dozu zračenja.

Kolimatori moraju biti različitih oblika i s mogućnošću brzog pomicanja ovisno o potrebama snimanja. C luk je oblik konfiguracije rtg cijevi i uređaja za stvaranje slike, čija građa omogućuje pristup svim dijelovima tijela bolesnika.

Tzv. plivajući stol se mora pomicati: lijevo - desno, kranijalnokaudalno, spuštati i podizati u visinu, postavljati pod određenim kutom.

Zadaci i vještine inženjera radiologije potrebne za uspješan rad u angio dvorani su: priprema prostora za angiografski pregled, priprema uređaja, priprema pacijenta, aktivno asistiranje pri pregledu, postprocesuiranje snimki, vođenje dokumentacije i pohrana dobivenih snimki.

Pretraga se odvija tako da se snimaju krvne žile jedne polovice mozga, pa onda druge. Snima se standardno AP, zatim dvije kose snimke po kutom od 30 stupnjeva i jedna laterolateralna snimka pod kutom od 90 stupnjeva.

Specifičnosti DSA aparature su:

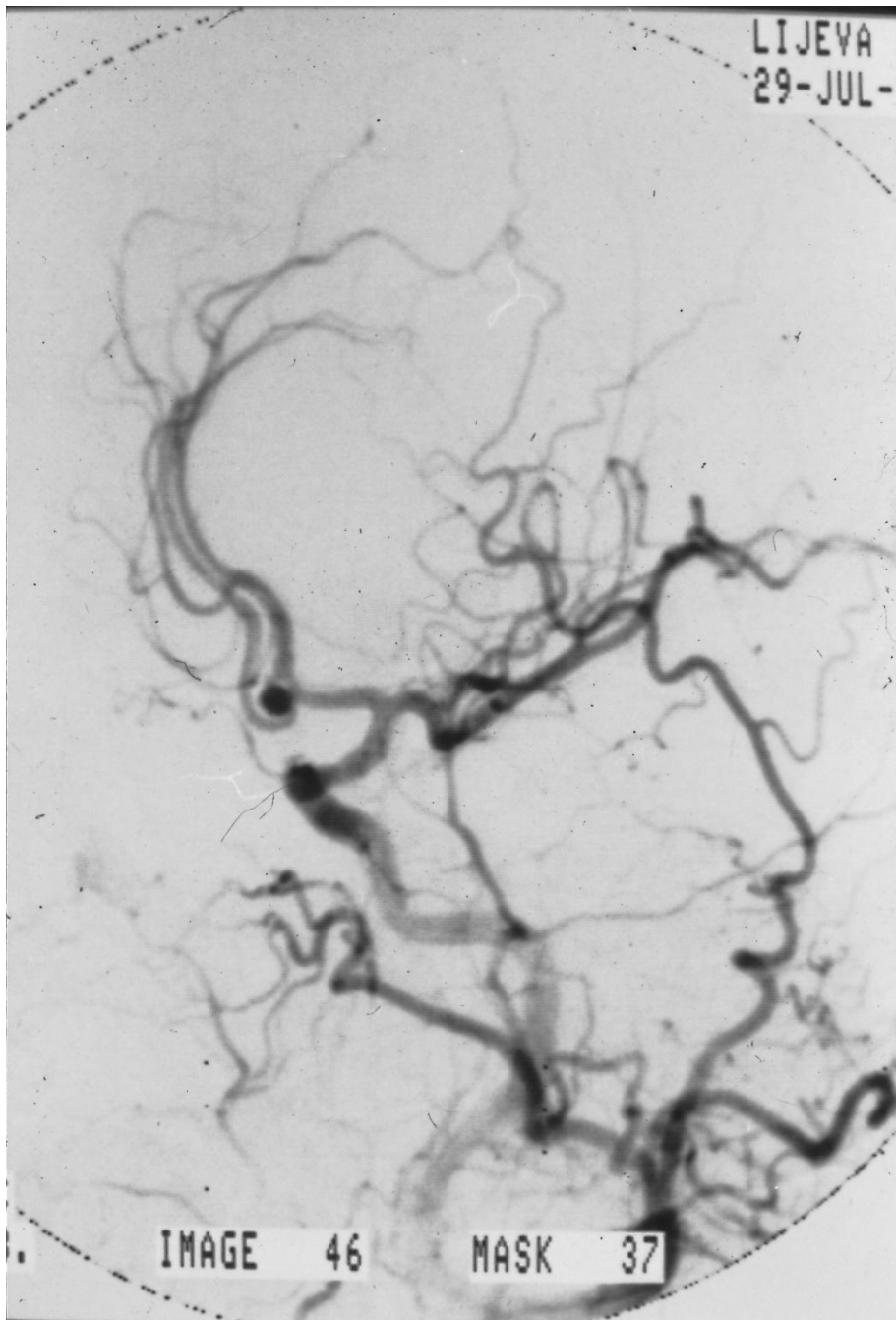
- u istom aparatu se nalazi sustav za dijaskopiju i snimanje,
- često je dugotrajna i zahtjevna pretraga,
- snima se velik broj snimaka u kratkom vremenu,
- potrebno je mirovanje pacijenta da se ne bi destabiliziralo područje punkcije,
- osoblje mora imati mogućnost rada s više strana stola,
- mora postojati složen sustav softvera za analizu i kvantifikaciju snimaka
- mora postojati sustav za arhiviranje snimaka.

Kroz krvne žile krv prolazi velikom brzinom, da bi se na snimkama “ulovio” prolaz kontrasta potrebna je velika serija slika u kratkom vremenskom razdoblju (50 - 200/30s).

Cerebralna angiografija daje uvid o lokalizaciji i opsegu procesa, te dinamike protoka krvi.

Iako ima veliku dijagnostičku vrijednost, pretraga mora biti strogo indicirana s obzirom na mogućnost pojave komplikacija koje mogu nastati kod kateterizacije krvne žile, primjene kontrastnog sredstva ili kod anestezije. Apsolutnih kontraindikacija za izvođenje cerebralnih angiografija nema.

Ako je pacijent s ishemijskim infarktom mozga nastalim kao posljedica okluzivne bolesti unutrašnje karotidne arterije kandidat za kirurški zahvat ili angioplastiku, DSA treba uslijediti nakon pregleda CT-om ili MR-om, te nakon prethodno napravljenog pozitivnog nalaza dopler ultrazvukom.



Slika 8. DSA - digitalna subtraksijska angiografija intrakranijalnih krvnih žila (KBC Split)

5.3.5. MAGNETNA REZONANCIJA (MR)

Magnetna rezonancija (MR) je multiplanarna slikovna metoda kojom se dobivaju tomografski presjeci ljudskog tijela u visokoj rezoluciji. Dobivaju se presjeci u tri ravnine: transverzalna, sagitalna i koronarna. MR se temelji na principima nuklearne magnetne rezonancije, spektroskopske tehnike koja se koristi za dobivanje mikroskopskih podataka o kemijskim i fizičkim svojstvima molekula. Magnetna rezonancija je fizikalna pojava predaje energije vodikovim protonima u tijelu kada se ona dostavi u točno određenoj frekvenciji koja odgovara frekvencijskom rasponu radio-valova. Prethodno se čitavo tijelo izlaže djelovanju homogenog osnovnog magnetskog polja, pa tako i vodikovi protoni u tijelu.

Princip rada MRI je korištenje jakog magnetnog polja i pulseva radiovalova. Oslikavanje magnetnom rezonancijom se ostvaruje preko apsorpcije i emisije energije radiofrekventnih valova (RF) elektromagnetskog spektra. Proizvodi slojevne slike organa ili dijelova tijela. Metoda je bezbolna, neinvazivna i bez ionizirajućeg zračenja. MR signal nastaje djelovanjem radiovalova na atomsku jezgru. Radiovalovi su također elektromagnetski valovi, ali vrlo niske energije. Najčešće korištena jezgra u oslikavanju magnetnom rezonancijom je jezgra atoma vodika koja sadrži jedan pozitivno nabijeni, neparni proton (atomski broj joj je jedan). Atom vodika lako otpušta elektrone i postaje proton H^+ koji ima magnetski spin (vrtnja oko vlastite osi) i predstavlja maleni magnet. Magnet svake vodikove jezgre ima svoj sjeverni i južni pol, polovi su jednake magnetske jakosti. Osovina sjever-jug svake jezgre predstavlja magnetski moment. Da bi se magnetizirali, ioni vodika se moraju "umiriti" što se postiže dovođenjem jakog magnetnog polja izvana. Jakost magnetskog polja koja se koristi u medicinske i znanstvene svrhe iznosi 0,3-7 tesla (T).

MR uređaj je smješten u posebnoj prostoriji koja je zaštićena od vanjskih utjecaja i naziva se Faradejev kavez. Osnovni dio uređaja za magnetnu rezonanciju je magnetski tunel (*bore*). Oko *borea* su gusto namotani cilindrični supravodljivi navoji kroz koje protječe jaka električna struja stvarajući homogeno magnetsko polje unutar tunela. Promjer tunela mora biti 50-80 cm velik i 1-2 m dug, tako da u njega stane ljudsko tijelo. U sklopu *borea* se nalazi: magnet, kriostat, gradijenti i RF zavojnica za tijelo.

Osim *borea* u prostoriji se još nalazi i pomični stol za pacijenta, druge RF zavojnice i automatska brizgalica za aplikaciju paramagnetskog kontrastnog sredstva. U posebnoj prostoriji su smješteni RF pojačalo i pretpojačalo, gradijentna pojačala, kompresor kriostata i razni upravljačko-kontrolni sustavi.

U prostoriji radiološkog tehnologa je smještena radna konzola, HOST kompjuter, upravljački sklop automatske brizgalice kontrastnog sredstva, kontrolni uređaji i mjerači vitalnih funkcija, procesor filma, uređaj za audio i video kontrolu pacijenta. U posebnoj prostoriji su specijalisti radiolozi koji čitaju nalaze i tu se nalazi radna stanica sa paketom programskih aplikacija za naknadnu obradu dobivenih podataka.

MR kao dijagnostička metoda ima mogućnost razlikovanja vrlo malih promjena u tkivima unutar organa ili organskih sustava. Prikaz tkiva ovisi o više međusobno povezanih čimbenika: karakteristike tkiva (intrinzični parametar) i vrste primijenjene pulsne sekvence (ekstrinzični parametar). Za razliku od CT-a gdje na kontrast slike utječe samo gustoća tkiva, u MR na kontrast slike utječu: T1, T2 relaksacijsko vrijeme i protonska gustoća (PD).

Pregled je relativno dug (20-40 min), potrebno je potpuno mirovanje pacijenta. Pregledu treba pristupiti vrlo pažljivo. Pacijent treba ispuniti upitnik kojim daje suglasnost za izvođenje pretrage (**slika 9**).

UCLA Health System

MRN: _____
Patient Name: _____
(Please Label)

MRI SAFETY SCREENING QUESTIONNAIRE – OUTPATIENTS

Sex: _____ Age: _____ Height: _____ Weight: _____

The following items may be harmful to you during your MR scan or may interfere with the MR examination. Please provide a "yes" or "no" answer for every item.

| YES | NO | |
|--------------------------|--------------------------|---|
| <input type="checkbox"/> | <input type="checkbox"/> | Cardiac pacemaker or implanted cardioverter defibrillator/ICD |
| <input type="checkbox"/> | <input type="checkbox"/> | Internal electrodes or wires (pacing wires, DBS or VNS wires) |
| <input type="checkbox"/> | <input type="checkbox"/> | Artificial heart valve, coil, filter and/or stent (Gianturco coil, IVC filter) |
| <input type="checkbox"/> | <input type="checkbox"/> | Aneurysm clip(s) |
| <input type="checkbox"/> | <input type="checkbox"/> | Neurostimulator-TENS Unit, Biostimulator, bone growth stimulator, DBS, VNS |
| <input type="checkbox"/> | <input type="checkbox"/> | Implanted drug pump (e.g., insulin, chemotherapy, pain medicine) |
| <input type="checkbox"/> | <input type="checkbox"/> | IV access port (Port-a-Cath, Broviac, PICC line, Swan-Gantz, ThermoDilution) |
| <input type="checkbox"/> | <input type="checkbox"/> | Implanted post surgical hardware (pins, rods, screws, plates, wires) |
| <input type="checkbox"/> | <input type="checkbox"/> | Artificial joint and/or limb |
| <input type="checkbox"/> | <input type="checkbox"/> | Artificial eye and/or eyelid spring |
| <input type="checkbox"/> | <input type="checkbox"/> | Eye injury from a metal object (metal shavings, metal slivers) |
| <input type="checkbox"/> | <input type="checkbox"/> | Ear (Cochlear) implant, middle ear implant |
| <input type="checkbox"/> | <input type="checkbox"/> | Hearing aid(s) |
| <input type="checkbox"/> | <input type="checkbox"/> | False teeth/dentures, metallic removable dental work, braces, retainers |
| <input type="checkbox"/> | <input type="checkbox"/> | Any type of implant held in place by a magnet |
| <input type="checkbox"/> | <input type="checkbox"/> | Injured by a metal object (shrapnel, bullet, BB) and required medical attention |
| <input type="checkbox"/> | <input type="checkbox"/> | Medication patch (nitroglycerine, nicotine, contraceptive, estrogen) |
| <input type="checkbox"/> | <input type="checkbox"/> | Shunt or Sophy adjustable and programmable pressure valve |
| <input type="checkbox"/> | <input type="checkbox"/> | Spinal fixation device, spinal fusion and/or halo vest, spinal cord stimulator |
| <input type="checkbox"/> | <input type="checkbox"/> | Surgical clips, staples or surgical mesh |
| <input type="checkbox"/> | <input type="checkbox"/> | Tissue expander (breast) |
| <input type="checkbox"/> | <input type="checkbox"/> | Penile implant |
| <input type="checkbox"/> | <input type="checkbox"/> | Pessary, IUD, Diaphragm |
| <input type="checkbox"/> | <input type="checkbox"/> | Radiation seeds (cancer treatment) |
| <input type="checkbox"/> | <input type="checkbox"/> | Body piercing, tattoo or permanent makeup |
| <input type="checkbox"/> | <input type="checkbox"/> | Wig, hair implants |

Do you have a history of:

| YES | NO | YES | NO | |
|--------------------------|--------------------------|--------------------------|--------------------------|---|
| <input type="checkbox"/> | <input type="checkbox"/> | <input type="checkbox"/> | <input type="checkbox"/> | Kidney disease |
| <input type="checkbox"/> | <input type="checkbox"/> | <input type="checkbox"/> | <input type="checkbox"/> | Diabetes |
| <input type="checkbox"/> | <input type="checkbox"/> | <input type="checkbox"/> | <input type="checkbox"/> | High blood pressure |
| <input type="checkbox"/> | <input type="checkbox"/> | <input type="checkbox"/> | <input type="checkbox"/> | Congestive heart failure |
| <input type="checkbox"/> | <input type="checkbox"/> | <input type="checkbox"/> | <input type="checkbox"/> | Liver disease |
| | | <input type="checkbox"/> | <input type="checkbox"/> | Claustrophobia |
| | | <input type="checkbox"/> | <input type="checkbox"/> | Drug allergy, Type _____ |
| | | <input type="checkbox"/> | <input type="checkbox"/> | Latex Allergy |
| | | <input type="checkbox"/> | <input type="checkbox"/> | Allergic reaction to MRI contrast (Gadolinium based, Feridex) |

Are you on dialysis? YES NO If YES, Hemodialysis or Peridialysis? (circle one)

Do you use non-steroidal anti-inflammatory drugs on a daily basis? YES NO

UCLA Form #10958 Rev. (08/10) Page 1 of 2

Slika 9. Upitnik namijenjen pacijentu kojim daje suglasnost za izvođenje pretrage; preuzeto sa <http://www.docstoc.com/docs/83055278/MRI-SAFETY-SCREENING-QUESTIONNAIRE---OUTPATIENTS>

Bitno je da pacijent nema u tijelu nikakvih metalnih stranih tijela kao što su: srčani pacemaker, umjetni srčani zalistak, kirurške pločice, zubnu ili protezu za uho, stent ili implantant. Ukoliko pacijent ima neku vrstu implantanta, potrebna je pisana potvrda liječnika-operatera o vrsti i tipu implatanta i njegovoj kompatibilnosti sa snagom uređaja na kojem se planira pregled. Ako se sumnja na postojanje metalnog stranog tijela, potrebno je učiniti klasičnu rendgensku snimku u dva smjera da bi se potvrdilo ili isključilo postojanje stranog tijela. Pacijentu treba objasniti način izvođenja pretrage i upozoriti ga na popratne efekte (buka, zagrijavanje, periferna živčana stimulacija) kako bi se smanjio osjećaj neugode i straha.

Potrebno je točno unijeti podatke o težini pacijenta da bi se izračunala količina apsorbirane energije. Dobro je da pacijenti dođu bez šminke jer neki sastojci kozmetičkih preparata mogu dovesti do lokalnog zagrijavanja. Do danas nisu poznati štetni utjecaji magnetskog polja na ljudski organizam, no ne preporuča se obavljati MR pregled u prva četiri mjeseca trudnoće, iznimka su vitalne indikacije. Potrebna je pažnja i strpljenje, te dobra komunikacija s pacijentom kao i njegova suradnja radi što kvalitetnijeg dobivanja prikaza.

Bolesnika se na pomični stol postavlja u ležeći položaj na leđima i njegova središnja ravnina tijela treba biti okomita na ravninu stola, dok su ruke ispružene uz tijelo. Glava je zatiljkom naslonjena na poseban nastavak za glavu tako da je medijana ravnina glave okomita na ravninu postolja za glavu, glava prva ulazi u magnetski tunel. Koristi se zavojnica za snimanje glave (head coli). Da bi mu se pružio što ugodniji položaj koriste se razni anatomske jastuci, vakuumske jastuci, vrećice s pijeskom i pričvrstne trake. Inženjer na magnetskoj ploči tunela upali laser koji služi za precizno centriranje. Bolesnika se uvlači u tunel pomoću tipke "bed movement" do pozicije kada se križić svjetlosnog vizira (laser) centrira na korijen nosa. Pritiskom na tipku "set position", pacijent se uvlači u tunel tako da područje interesa snimanja bude u magnetskom izocentru.

Na monitoru radne konzole, inženjer upisuje osnovne podatke o pacijentu (ime, prezime, matični broj, datum i godinu rođenja, tjelesnu težinu), te izabire program "head" za snimanje mozga.

MR je osjetljivija dijagnostička metoda u otkrivanju akutnog infarkta mozga od CT-a, bitno je izraženija kontrastnost pojedinih struktura, te mogućnost prikaza u svim željenim ravninama bez naknadne rekonstrukcije. Jasnije se razlikuje granično područje sive i bijele tvari mozga i neke druge morfološke karakteristike bitne za procjenu stanja i vrste patološkog procesa. MR-om se također ranije otkriva hemoragijska tranzicija unutar ishemije.

U standardnim MR-sekvencijama, akutni ishemijski infarkt se očituje kao izointenzivna lezija u T1 mjernom vremenu, hiperintenzivna u T2 mjernom vremenu i FLAIR-sekvenciji. DWI sekvencija je najosjetljivija u akutnoj ishemiji i već nakon nekoliko minuta, nalaz je pozitivan.

Stroke-protokol treba primijeniti kod sumnje na akutnu ishemiju, on uključuje pregled u T1 mjernom vremenu, sekvenciji MPGR i DWI, ADC mapu i MR perfuziju koji se radi odmah nakon primjene kontrastnog sredstva. U tom protokolu se radi još i MR angiografija kako bi se prikazalo praćenje hemodinamike brzine i volumena protoka pojedinom krvnom žilom gdje se dobiva krivulja prema kojoj se određuje ishemija.

Kod subakutnog infarkta, signali su još uvijek povišeni u T2 mjernom vremenu i FLAIR-sekvenciji uz hipointenzivni signal u T1 mjernom vremenu. Intenzitet signala u DWI-sekvenciji se postepeno snižava dok se u ADC-mapi povisuje sve dok se u jednom trenutku intenziteti signala ne izjednače. Karakteristična je još i kortikalna giralna inhibicija na površini korteksa. Kod hemoragijske tranzicije se često u sagitalnom presjeku vidi hiperintenzivan signal u T1 mjernom vremenu. Na kraju subakutne faze, dolazi do demarkacije infarktne lezije i potpunog gubitka kompresivnog učinka.

Kod hemoragijskog infarkta vidi se hiperintenzivni signal u T1 mjernom vremenu, a MPGR-sekvencija prikazuje hipointenzivni signal. U T2 mjernom vremenu mjesta krvarenja, ovisno o starosti krvarenja, pokazuju hipointenzivni ili hiperintenzivni signal.

5.3.5.1. Prednosti magnetne rezonancije su:

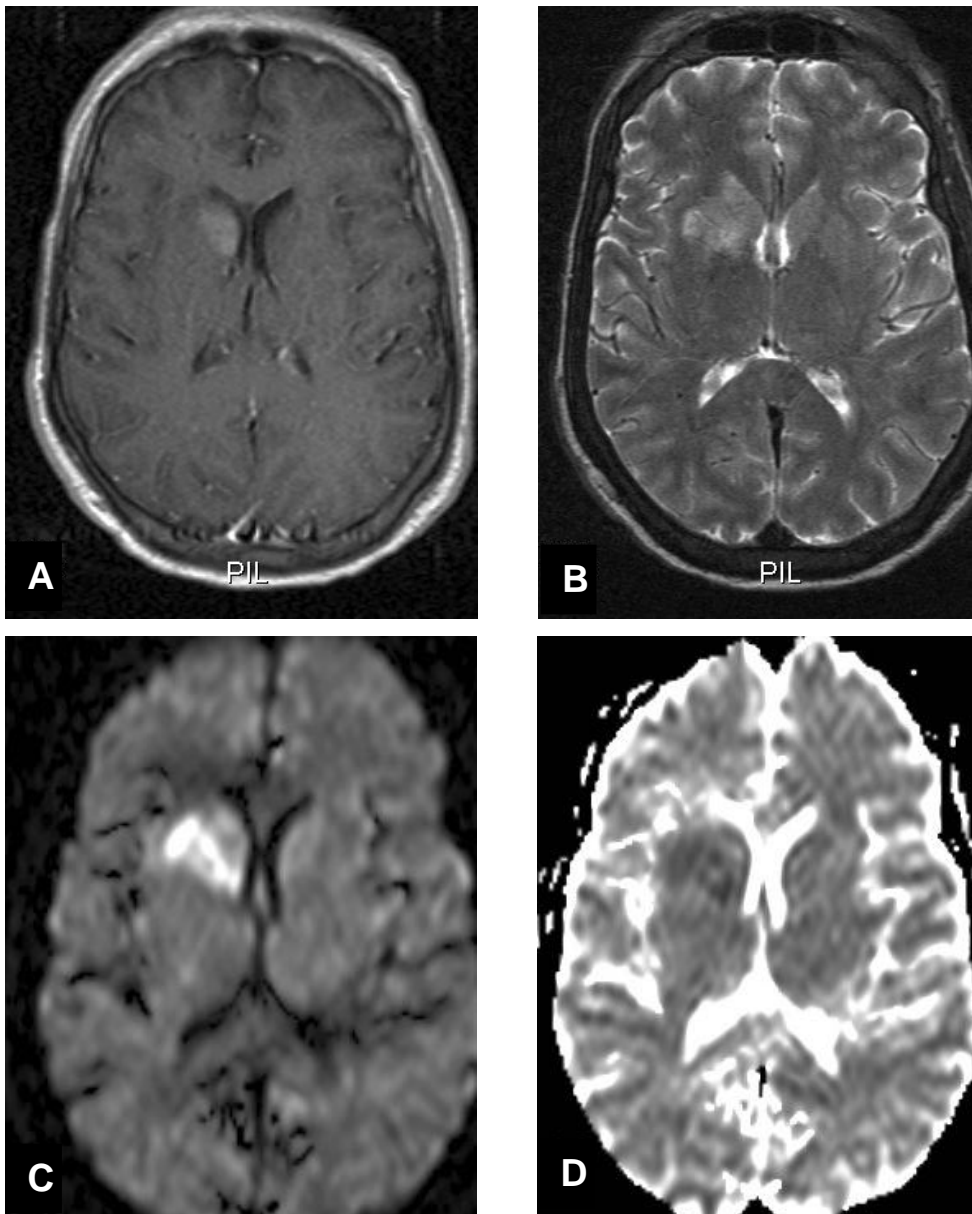
- najvažnija prednost je ta što nema ionizirajućeg zračenja
- ishemijska lezija moždanog tkiva se ranije vidi na MR-u nego na CT pregledu moždanog tkiva
- lakunarni infarkti stražnje lubanjske jame, a naročito moždanog debla se bolje vide MR-om nego CT-om

5.3.5.1 Nedostatci magnetne rezonancije su:

- osobe sa pace-makerom ili metalnim magnetskim stranim tijelima se ne mogu snimati ovom metodom
- skoro 10% bolesnika zbog klaustrofobije nije u stanju izdržati snimanje
- dugo trajanje pretrage
- visoka cijena pretrage

Kontrolni CT i MR se preporučuju kod:

- primjene antikoagulacijske terapije gdje se kontrolnim CT-om isključuje mogućnost hemoragijske tranzicije unutar primarne ishemije
- ukoliko početna dijagnoza postavljena CT pregledom nije bila sasvim sigurna, a nije bilo moguće napraviti MR pregled
- ako je CT nalaz negativan a i dalje postoje klinički znakovi moždanog infarkta.



Slika 10. MR mozga, aksijalni presjeci prikaz subakutnog infarkta mozga standardnim sekvencijama: (A) -T1 mjereno vrijeme s kontrastom, (B) - T2 mjereno vrijeme, (C) - DWI sekvencija, (D) - ADC mapa, (KBC Split)

5.3.6. PERFUZIJSKI MR

MR perfuzija je radiološka dijagnostička metoda koja služi za praćenje prokrvljenosti određenog organa. Primjenjuje se za procjenu moždane funkcije, putem procjene broja funkcionalnih ili metaboličkih parametara. Metoda je neinvazivna i koristi različita hemodinamička mjerenja kao što je cerebralni volumen krvi, cerebralni protok krvi i vrijeme prolaza krvi. Potencijalne primjene uključuju i ispitivanje tkiva kod rizika nakon akutnog moždanog udara, neinvazivna procjena tumora histološki, procjena neurodegenerativna stanja kao što su Alzheimerova bolest, te procjenu djelovanja lijekova koji se koriste za liječenje navedenih stanja.

MR perfuzija se koristi na dva načina: tehnikom praćenja bolusa kontrastnog sredstva i primjenom ASL (arterial spin labelling) tehnikom.

ASL tehnika ne zahtijeva korištenje kontrastnog sredstva, nego se dobivaju apsolutne vrijednosti indeksa koji karakteriziraju perfuziju. Metoda funkcionira na način da koristi magnetno selektirane protone iz krvi kao endogeni obilježivač. ASL tehnika omogućava da se magnetno "izaberu" arterije koje opskrbljuju određeni dio mozga, te da se praćenje perfuzije ograniči samo na taj dio.

U normalnom, zdravom mozgu, u kome je moždana barijera između moždanog tkiva i vaskularnog sustava očuvana, kontrast ostaje lokaliziran unutar krvnih žila. Moždana vaskulatura zauzima mali postotak od ukupnog volumena mozga, tako da se stvara razlika u osjetljivosti koja dovodi do gubitka MR signala u okolnom tkivu. Smanjene signala u svakom od voxela u datom presjeku predstavlja se vremenskom krivuljom iz koje se matematičkom obradom dobivaju parametri koji opisuju perfuziju u datom tkivu: rCBV (relativni cerebralni volumen), rCBF (relativni cerebralni protok) i srednje vrijeme prolaza (MTT). Na osnovu dobivenih vrijednosti rCBV, rCBF i MTT generiraju se mape njihove distribucije tako da se svakom voxelu u presjeku, pridružuje odgovarajuća vrijednost navedenih indeksa.

Perfuzija predstavlja volumen krvi koja se u određenoj jedinici vremena, preda kapilarnom sistemu nekog tkiva, obračunata na 100 g tkiva.

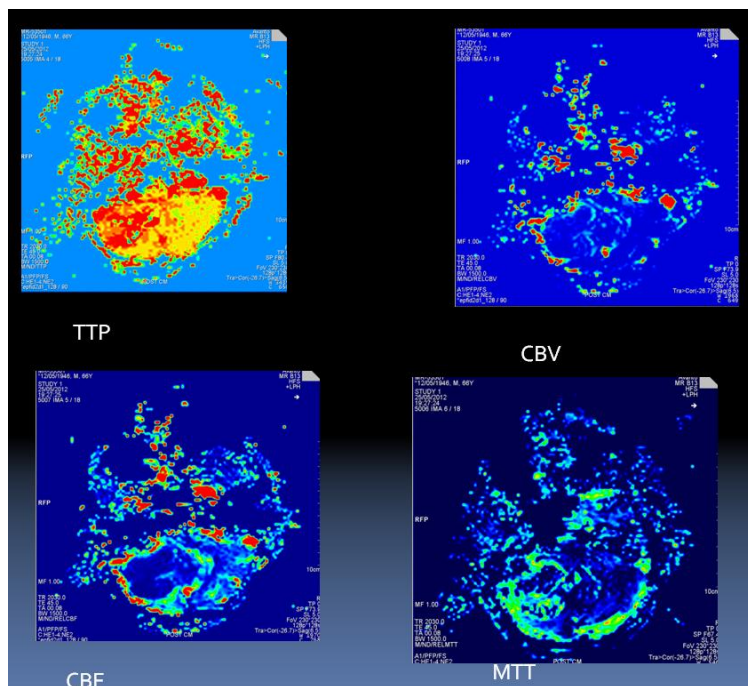
Tehnika perfuzijskog MR-a sastoji se u administraciji paramagnetskog kontrastnog sredstva (gadolinij) brzinom od 5 ml/s, koristeći automatsku štrcaljku, čemu prethodi snimanje deset snimaka kako bi se definirala bazna linija i pratila vremenska evolucija signala u svakom voxelu.

Pri tome je važno postići dobru temporalnu rezoluciju, pa se koriste "brze" sekvence: GRE-EPI (gradijent eho planarno oslikavanje), SE-EPI (odgovarajuća varijanta sa korištenjem spin eho-a) i FSE (brzi spin eho). Perfuzijski MR treba učiniti odmah nakon aplikacije kontrastnog sredstva, prethodno se napravi aksijalni presjek u FLAIR-sekvenciji, te u T1 mjernom vremenu nakon primjene kontrasta radi utvrđivanja mogućnosti postojanja drugih procesa. Dobivenim nalazom se procjenjuje veličina abnormalnog signala u aksijalnom presjeku perfuzije, te se uspoređuje sa nalazom visokog signala u DWI-sekvenciji. Ukoliko postoji nesrazmjer u navedene dvije sekvencije na način da je površina u perfuzijskom presjeku veća, tada je dokazano postojanje penumbre i pacijent sa takvim nalazom je kandidat za trombolitičku terapiju.

Osnovna primjena MR perfuzije je u dijagnostici akutnog infarkta mozga i tumora.

Poremećaji u mikrovaskularnoj perfuziji kod akutnog infarkta mozga, ovise o mjestu okluzije i o kolateralnoj cirkulaciji. Glavna značajka perfuzijskog MR-a je ta što pokazuje neposrednu sliku efekata u prvih 3-6 sati od nastanka infarkta.

MR perfuzija je korisna ne samo u procjeni moždanog udara, nego i u procjeni rizika za nastanak moždanog udara. U normalnim okolnostima, mozak ima autoregulacijski mehanizam za održavanje odgovarajuće moždane oksigenacije, koja omogućuje normalan protok krvi. Ovaj mehanizam može biti otežan kod bolesnika sa hemodinamski značajnom stenozom karotidne arterije koja predstavlja visoki rizik za nastanak moždanog udara.



Slika 11. Akutna ishemija mozga prikazana MR perfuzijom; preuzeto sa www.uimr.ba/slajdovi/2013/MR%20PERFUZIJA%20MOZGA.pps

6. ZAKLJUČCI

- 1.) Pri sumnji na postojanje akutnog infarkta mozga, prvi korak je napraviti klinički pregled kako bi se utvrdilo postoje li znaci infarkta, vrijeme njihovog nastanka, te ukazuju li ti simptomi na ishemični ili hemoragijski moždani infarkt.
- 2.) CT (kompjuterizirana tomografija) je inicijalna metoda kod sumnje na akutni infarkt mozga kojom se razlučuje radi li se o ishemičnom ili hemoragijskom moždanom infarktu.
- 3.) MR (magnetska rezonancija) je metoda koja se koristi ukoliko postoji osnovana sumnja za postojanje akutnog infarkta mozga, no CT nalazom nije potvrđena. MR metoda je osjetljivija i daje bolji prikaz akutnog moždanog infarkta, no zbog navedenih mana, ne koristi se kao prva metoda izbora.
- 4.) Perfuzijski CT se koristi unutar 6 sati od pojave simptoma moždanog udara, ukoliko je ranije učinjen nativni CT pregled rezultirao negativnim nalazom.
- 5.) CT-angiografija je minimalno invazivna metoda koja se koristi ukoliko je ranijim CT pregledom utvrđeno postojanje hemoragijskog moždanog infarkta, kako bi se dokazao uzrok nastanka.
- 6.) DSA (digitalna substrakcijska angiografija) je metoda koja se koristi nakon učinjenog CT ili MR pregleda kojim je potvrđeno postojanje akutnog moždanog infarkta. Pretragom dobivamo uvid o lokalizaciji i opsegu procesa, te također imamo mogućnost obaviti intervencijski zahvat. S obzirom da je metoda invazivna, mora biti strogo indicirana radi mogućnosti pojave komplikacija.
- 7.) Perfuzijski MR je metoda koja se koristi nakon prethodno učinjenog nativnog MR pregleda kojim je potvrđeno postojanje akutnog moždanog infarkta. Koristi se za procjenu moždane funkcije pomoću hemodinamičkih mjerenja unutar 3-6 sati od nastanka simptoma, a također je korisna metoda i u procjeni rizika za nastanak akutnog infarkta mozga.

7. LITERATURA

- 1.) Janković S., Bešenski N., Buča A., Klinička neuroradiologija mozga, Medicinska naklada, Zagreb, 2011.
- 2.) Hebrang A., Klarić-Čustović R., Radiologija, Medicinska naklada, Zagreb, 2007.
- 3.) Janković S., Eterović D., Fizikalne osnove i klinički aspekti medicinske dijagnostike, Medicinska naklada, Zagreb, 2002.
- 4.) Scarabino T., Salvolini U., Jinkins R., Emergency neuroradiology, Italy, 2006.
- 5.) Kornienko V.N., Pronin I.N., Diagnostic neuroradiology, Burdenko Neurosurgical Institute Dept. of Neuroradiology, Moscow, Russia
- 6.) file:///C:/Users/Monika/Downloads/064_067.pdf
- 7.) <http://neuron.mefst.hr/docs/katedre/neurologija/medicina/Cerebrovaskularne%20bolesti.pdf>
- 8.) http://en.wikipedia.org/wiki/Watershed_stroke
- 9.) <http://www.neurologie-wittlich.de/seiten/doku/NIHSS.pdf>
- 10.) <http://www.neuroradiologija.com/public/documents/OdabraneTeme/New%20techniques%20in%20MR%20neuroradiology.pdf>
- 11.) <http://www.ajronline.org/doi/full/10.2214/ajr.175.1.1750207>

8. SAŽETAK

Moždani udar je vodeći uzrok mortaliteta i invalidnosti u većini zapadnjačkih zemalja. Ponekad je teško klinički dijagnosticirati moždani udar tako da uloga neurooslikavanja sve više raste. Općenito, dvije osnovne vrste moždanog udara su ishemijski i hemoragijski infarkt.

Glavni cilj oslikavanja pacijenta s akutnim moždanim udraom je isključivanje krvarenja, otkrivanje tkiva koje se potencijalno može spasiti (ishemijska penumbra), difrenciranje nepovratno oštećenog tkiva te identificiranje stenozе ili okluzije glavnih ekstra ili intrakranijalnih arterija.

Neuroradiološke metode koje nam omogućavaju da identificiramo pacijente s akutnim infarktom, otkrijemo etiologiju, pratimo učinke terapije i komplikacije uključuju: Kompjuteriziranu tomografiju (CT), perfuzijski CT, Ct angiografiju, magnetnu rezonanciju, perfuzijski MR , MR angiografiju i digitalnu subtrakcijsku angiografiju (DSA).

9. SUMMARY

Stroke is one of the leading causes of mortality and disability in the most Western countries. The clinical diagnosis of acute stroke may be difficult and thus the role of neuroimaging continues to increase. Two basic types of stroke are ischemic and hemorrhagic infarction.

The main goal of imaging in a patient with acute stroke is to exclude hemorrhage, to assess potentially salvageable tissue (ischemic penumbra) , differentiate irreversibly damaged tissue (core of infarct) and to identify stenosis or occlusion of major extra- and intracranial arteries. Neuroimaging methods that allow us for identification of patients with acute infarctions, determination of etiology and follow-up of therapy and its complications include computed tomography (CT), CT perfusion, CT angiography, magnetic resonance imaging, MR perfusion, MR angiography and digital subtraction angiography (DSA)

10. ŽIVOTOPIS

OSOBNI PODACI

Ime: Monika
Prezime: Likić
Datum rođenja: 30.ožujka 1992.g
Mjesto rođenja: Makarska, Hrvatska
Adresa: Rogač 55, Baška Voda
Telefon: 021/620-816
Mobitel: 099/6763 500
E-mail: mo.likic@gmail.com

OBRAZOVANJE

2007-2011- Zdravstvena škola Split, smjer Medicinska sestra-Medicinski tehničar

2011-2014- Sveučilišni odjel zdravstvenih studija Split, preddiplomski studij Radiološke tehnologije

RADNO ISKUSTVO

Stručna praksa u bolnici tijekom školovanja u KBC Split, te stručna praksa za radiološkog tehnologa u KBC Split.

NAGRADE I PRIZNANJA

2. mjesto na Natjecanju mladih Crvenog križa za pružanje Prve pomoći

