

Zastupljenost različitih vrsta spontanih intracerebralnih hematoma dijagnosticiranih kompjuteriziranom tomografijom

Vuletić, Vide

Undergraduate thesis / Završni rad

2014

Degree Grantor / Ustanova koja je dodijelila akademski / stručni stupanj: **University of Split / Sveučilište u Splitu**

Permanent link / Trajna poveznica: <https://um.nsk.hr/um:nbn:hr:176:235338>

Rights / Prava: [In copyright](#) / [Zaštićeno autorskim pravom.](#)

Download date / Datum preuzimanja: **2025-01-14**



Sveučilišni odjel zdravstvenih studija
SVEUČILIŠTE U SPLITU

Repository / Repozitorij:

[Repository of the University Department for Health Studies, University of Split](#)



UNIVERSITY OF SPLIT



SVEUČILIŠTE U SPLITU

Podružnica

SVEUČILIŠNI ODJEL ZDRAVSTVENIH STUDIJA

PREDDIPLOMSKI SVEUČILIŠNI STUDIJ

RADIOLOŠKA TEHNOLOGIJA

Vide Vuletić

**ZASTUPLJENOST RAZLIČITIH VRSTA
INTRACEREBRALNIH HEMATOMA DIJAGNOSTICIRANIH
KOMPJUTERIZIRANOM TOMOGRAFIJOM**

Završni rad

Split, 2014. godina

Zahvaljujem svojoj mentorici dr. sc. Sanji Lovirć Kojundžić na pruženoj pomoći i savjetima pri izradi ovog diplomskog rada.

SADRŽAJ

1. UVOD.....	1
2. CILJ RADA.....	3
3. EPIDEMIOLOGIJA.....	4
3.1. Faktori rizika.....	4
3.1.1. Varijabilni.....	4
3.1.2. Nevarijabilni.....	5
4. PATOGENEZA.....	6
5. KLINIČKA MANIFESTACIJA.....	7
6. RADIOLOŠKA DIJAGNOSTIKA ICH.....	8
7. METODE RADA.....	11
7.1. Princip rada CT uređaja.....	11
7.1.1. Princip dobivanja slike na CT uređaju.....	12
7.1.2. Planiranje pretrage.....	14
7.1.3. Pozicioniranje pacijenta za hitni CT glave.....	15
7.1.4. Prednosti i nedostaci CT uređaja.....	16
8. ODDREĐIVANJE TIJEKA INTRACEREBRALNE HEMORAGIJE NEURORADIOLOŠKIM METODAMA OSLIKAVANJA.....	17
8.1. Lokalizacija i zastupljenost pojedinih intracerebralnih hematoma.....	19
8.2. CT karakteristike i klasifikacija ICH.....	20
8.2.1. Veličina hematoma.....	22
9. RASPRAVA.....	25
10. ZAKLJUČAK.....	28
11. SAŽETAK.....	29
12. SUMMARY.....	30
13. LITERATURA.....	31
14. ŽIVOTOPIS.....	32

1. UVOD

Intracerebralni hematom (cerebralna hemoragija, cerebralni hematom, ICH) je vrsta intrakranijalne hemoragije (krvarenja) koja nastaje unutar moždanog parenhima. Može nastupiti spontano uslijed hipertenzije ili hemoragičnog moždanog udara te biti uzrokovan traumom mozga. Netraumatska intracerebralna hemoragija je oblik intraaksijalnog spontanog krvarenja koja čini 10-15 % svih slučajeva moždanog udara, te ima veću stopu smrtnosti nego ishemijski moždani udar ili subarahnoidalna hemoragija.

Glavni i najčešći uzroci nastanka spontanih intracerebralnih hematoma su hipertenzija i amiloidna angiopatija, dok manje česte uzroke čine: koagulopatija, vaskularne anomalije, hemoraška transformacija ishemijskog moždanog infarkta, trauma ,određeni tumori, uživanje alkohola i nekih vrsta opijata, a ponekad se ne uspije utvrditi točan uzrok (**tablica 1.**)

Kompjuterizirana tomografija je metoda izbora u dijagnosticiranju akutnih spontanih intracerebralnih hematoma, a CT angiografiju je potrebno obaviti u svih pacijenata sa spontanim intracerebralnim hematomima osim kod starijih pacijenata u kojih je hipertenzija dovela do hemoragije u talamusu, putamenu ili malom mozgu.

Tablica 1. Uzroci intracerebralnih hematoma

Primarni	Sekundarni
Kronična hipertenzija	Trauma
Cerebralna amiloidna angiopatija	Ruptura aneurizme
	Vaskularne malformacije
	Tumori (primarni i metastatski)
	Koagulopatija
	Opijati i alkohol
	Hemoragična konverzija cerebralnog infarkta
	Vaskulitis
	Trudnoća (venoska tromboza)
	Ostalo/nepoznato

2. CILJ RADA

Cilj ovog rada je opisati radiološke metode koje se koriste u dijagnostici intrakranijalnih hematoma. Također, upoznat ćemo se s radiološkim karakteristikama i najčešćim lokalizacijama intracerebralnog hematoma.

3. EPIDEMIOLOGIJA

Svjetska zdravstvena organizacija (WHO – World Health Organisation) procjenjuje da 15 milijuna ljudi diljem svijeta godišnje oboli od moždanog udara. U prosjeku jedna trećina od njih umre, druga trećina ostane onesposobljena zbog posljedica moždanog udara, a zadnja trećina preživi s dobrim ishodom.

Glavni faktor koji doprinosi moždanome udaru je visoki krvni tlak, te se procjenjuje da 12.7 milijuna pacijenata pati od hipertenzije. Incidencija je veća kod ljudi starije životne dobi.

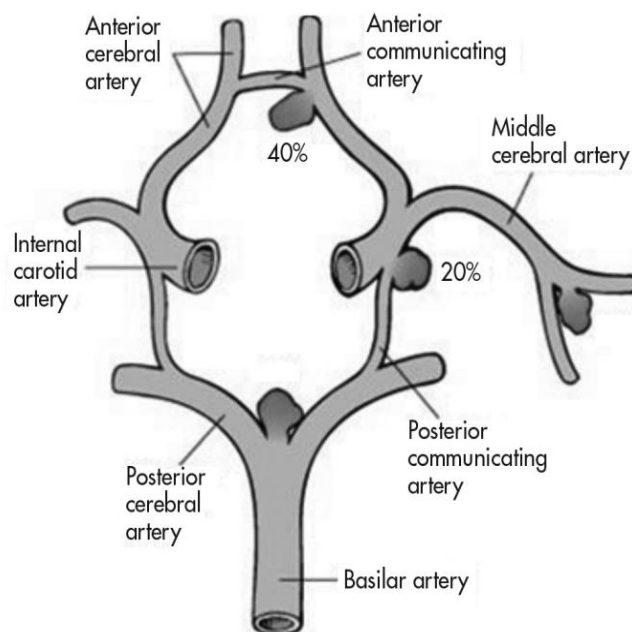
Općenito, prema WHO klasifikaciji, sva intrakranijalna krvarenja se mogu podijeliti na intracerebralna, subarahnoidalna, subduralna i intraventrikularna. Neki autori predlažu dodatnu podijelu kranijalnih supratentorijalnih krvarenja na lateralna (izvan kapsule interne), lobarna, medijalna (medijalno od kapsule interne) i miješana; dok se subtentorijalna krvarenja mogu podijeliti na intracerebelarna krvarenja te krvarenja u moždano deblo (koja čine oko 12% svih krvarenja). Nadalje, sama krvarenja unutar moždanih ovojnica se mogu podijeliti na subarahnoidalna, subduralna i epiduralna.

3.1 FAKTORI RIZIKA

3.1.1. Varijabilni

Varijabilni faktori rizika za intracerebralne hematome su hipertenzija, antikoagulantna terapija, trombolitička terapija, visoki unos alkohola, prethodno preboljeli moždani udar i ovisnost o opijatima (posebno kokain).

Ipak, najčešći uzrok intracerebralnih hematoma je hipertenzija, točnije 60% svih akutnih intracerebralnih hematoma je uzrokovano naglim povišenjem tlaka. Povrh toga, dvije trećine pacijenata s dijagnosticiranim intracerebralnim hematomom su u nekom trenutku patili od hipertenzije, a intracerebralni hematom uzrokovan hipertenzijom nastaje tako što sitna aneurizma rupturira te uzrokuje intrakranijalno krvarenje (**slika 1**).



Slika 1. Najčešće lokalizacije cerebralnih aneurizmi –područje spoja prednje komunikantne arterije i prednje cerebralna arterije

Proces nastajanja i formacije aneurizme nije još uvijek sasvim dovoljno razjašnjen kao ni razlog zbog kojeg rupturiraju. Međutim, jasno je dokumentirano da hipertenzija i pušenje donose veći rizik i jedni su od glavnih uzroka rupturiranja cerebralne aneurizme, budući da oboje uzrokuju strukturalne defekte i endovaskularne promjene.

3.1.2. Nevarijabilni

Nevarijabilni ili nepromjenjivi faktori rizika su oni čimbenici koji neovisno povećavaju vjerojatnost hemoragičnog moždanog udara, a uključuju stariju životnu dob, cerebralna amiloidoza, koagulopatija, vaskulitis, arteriovenske malformacije i intrakranijalne neoplazme.

4. PATOGENEZA

Nastanak intracerebralnog hematoma se sastoji od tri faze: (1) početna hemoragija, (2) ekspanzija hematoma, te (3) peri-hematovski edem. Početno krvarenje i stvaranje hematoma je uzrokovano rupturom manje ili veće cerebralne arterije uzrokovano nizom navedenih faktora rizika. Daljna progresija hematoma i njegov utjecaj na okolni moždani parenhim ponajprije ovisi o posljednje dvije faze nastajanja intracerebralnog hematoma. Ekspanzija hematoma, koja uglavnom nastupa par sati nakon incijalne hemoragije, pridonosi povećanju intrakranijalnog tlaka koji posljedično kompromitira integritet lokalnog tkiva narušavajući krvno-moždanu barijeru. Nadalje, opstrukcija venskog protoka inducira oslobađanje tromboplastina rezultira lokalnom koagulopatijom. Kod trećine pacijenata ekspanzija hematoma se usko povezuje sa dijagnosticiranom hiperglikemijom, hipertenzijom i antikoagulacijom.

Početna količina inicijalnog krvarenja i brzina ekspanzije hematoma su važne varijable u prognoziranju neurološkog pogoršanja pacijenata. Ovisno o veličini, odnosno volumenu samoga hematoma može se prilično dobro prognozirati daljnji ishod pacijenta. Primjerice, hematom koji je veći od 60 ml ima značajno višu stopu mortaliteta od hematoma koji je manji od 30 ml. Nakon ekspanzije, oko hematoma se formira perifokalni edem koji uzrokuje daljnju kompresiju podležeg moždanog parenhima, te ovisno o svojoj veličini, može uzrokovati nastanak hernijacije moždanog parenhima. Pri tome najčešće nastaje subfalcina hernijacija, a rjeđe ostali tipovi hernijacija (transtentorijska, transalarna).

Intracerebralni hematom i prisutni edem mogu također uzrokovati daljnje oštećenje moždanog tkiva i pogoršati nastali moždani deficit.

5. KLINIČKA MANIFESTACIJA

Brzo prepoznavanje i dijagnosticiranje intracerebralnog hematoma je vrlo važno jer tijekom prvih par sati nagla klinička progresija može dovesti do neurološkog deficita i kardio-pulmonalne insuficijencije.

Klasična klinička slika intracerebralnog hematoma uključuje neurološke deficite koju se mogu očitovati unutar nekoliko minuta ili sati, udruženo s jakom glavoboljom, vrtoglavicom, slabošću, povraćanjem, poremećajem svijesti i visokim krvnim tlakom. Kod simptoma intracerebralnog hematoma, također se pokazuje i takozvana Cushingova trijada : hipertenzija, bradikardija i nepravilna respiracija.

Moždani udar često može biti zamjenjen ostalim neurološkim stanjima koja oponašaju udar u svojoj kliničkoj manifestaciji. Najupečatljiviji su epileptički napadaj, sinkopa i sepsa.

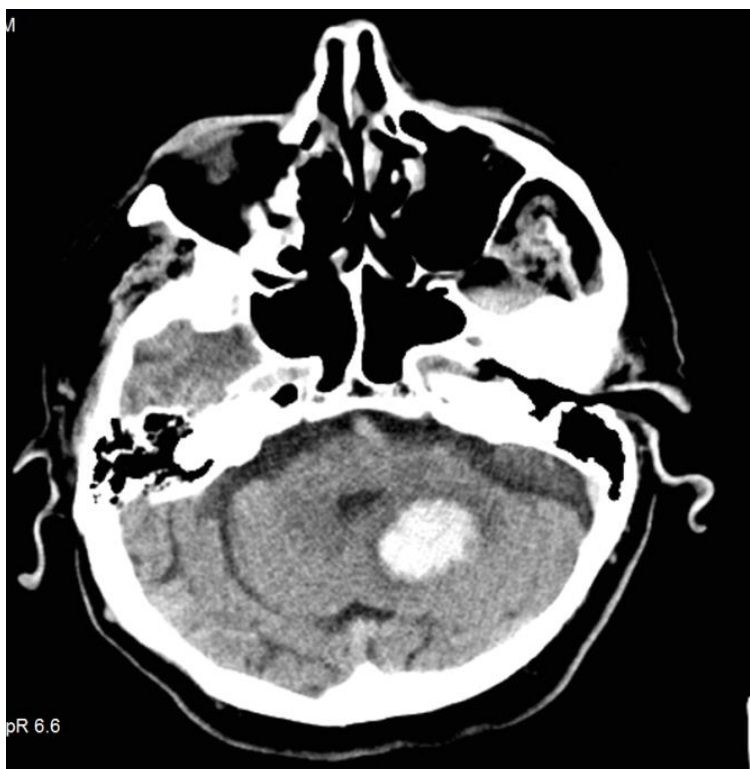
Nadalje, intracerebralni hematom nekad može biti jako teško dijagnosticirati jer simptomi poput kome, ukočenosti vrata, slabosti, povraćanja i glavobolje su tipično prisutni kod ishemijskog udara, ali uglavnom odsutni kod intracerebralnog hematoma.

Najčešći simptomi hemoragičnog i ishemijskog moždanog udara su akutno stanje, mlohavost udova , nepravilnost govora i faciopareza.

6. RADIOLOŠKA DIJAGNOSTIKA INTRACEREBRALNOG HEMATOMA

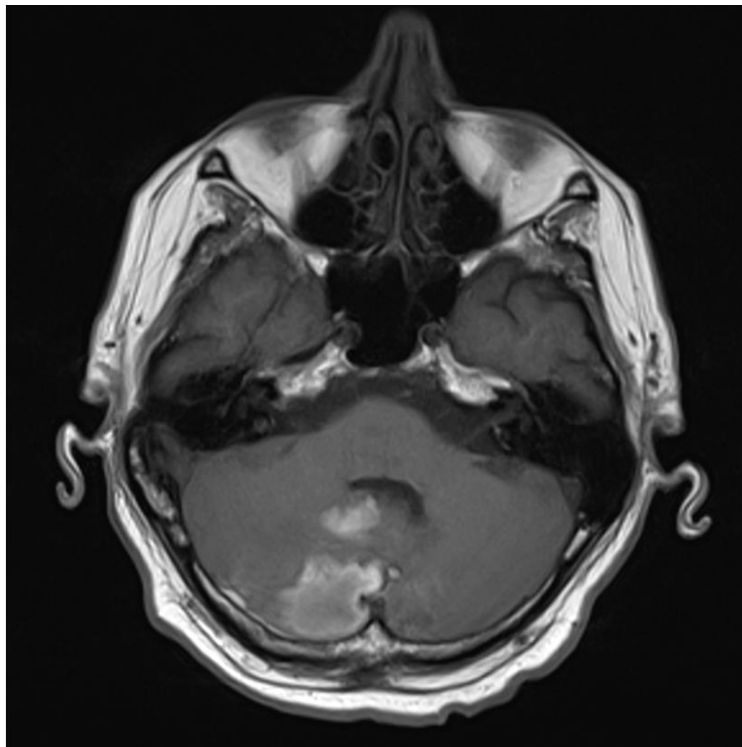
Primarna namjena radiološke dijagnostike je utvrditi razliku i odrediti da li se radi o intracerebralnom hematomu ili ishemijskom moždanom udaru, te odbaciti mogućnosti postojanja dodatnih drugih oblika neuroloških deficita. Glavne dijagnostičke mogućnosti u određivanju ove patologije uključuju kompjuteriziranu tomografiju te magnetnu rezonanciju.

Kako su intracerebralni hematomi uglavnom akutna stanja, nekontrastna (nativna) kompjuterizirana tomografija je metoda izbora zbog brzine izvođenja pretrage (**slika 2**). Također, kompjuterizirana tomografija je preporučena metoda izbora i kod pacijenata koji imaju neku od kontraindikacija za magnetnu rezonanciju, točnije, ako imaju strana metalna tijela u glavi (gelere, metalne klipse, kohlearne implatate) ili drugdje u tijelu.



Slika 2. CT mozga – aksijalni presjeci ICH smješten u lijevoj hemisferi cerebelluma bez pomaka mediosagitalnih struktura (KBC Split)

Magnetna rezonancija se danas najčešće koristi kao nastavak dijagnostičkog algoritma (**slika 3**), nakon inicijalno učinjene kompjuterizirane tomografije kojom se identificira hematom, a može se identificirati prisustvo arteriovenskih malformacija, amiloidnih angiopatije te neoplazmi.



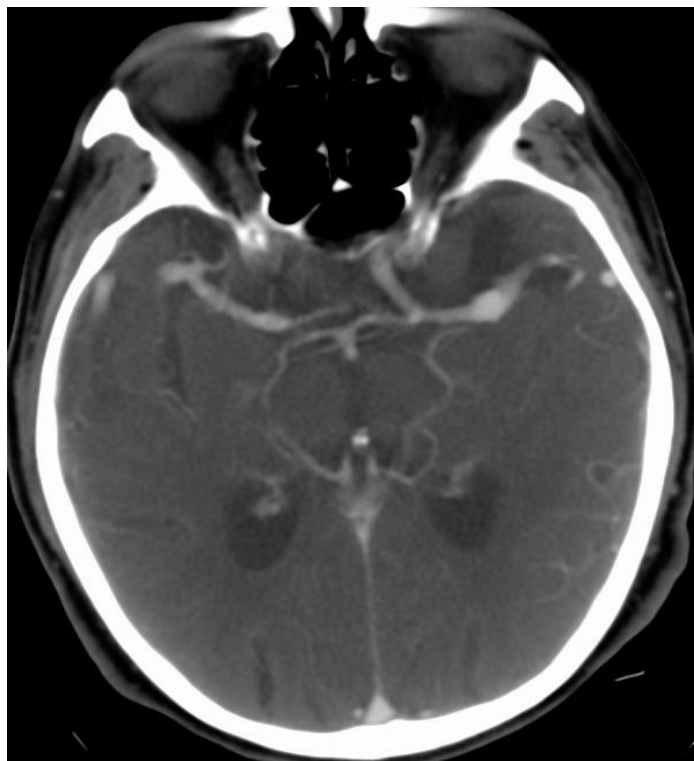
Slika 3. MR mozga - aksijalni presjek, FLAIR sekvencija, cereberalno desno smješteni hematom mozga (KBC Split)

Smatra se da kompjuterizirana tomografija ima gotovo 100%-tnu osjetljivost pri prikazivanju i detektiranju akutnih hemoragija. Povrh toga, može točno anatomski prikazati lokaciju hematoma, te ekspanziju i postojanost edema.

Kompjuterizirana tomografija je superiorna metoda izbora pri prikazivanju širenja krvarenje u ventrikularne prostore, dok magnetna rezonancija bolje prikazuje strukturalne lezije, perifokalni edem i hernijacije.

CT angiografija nam omogućava daljnju evaluaciju hematoma, odnosno utvrđivanju etiologije samoga hematoma te predviđanju ekspanzije hematoma kod pacijenata s intracerebralnom hemoragijom (**slika 4**). Bez CT angiografije bilo bi teško točno detektirati krvožilne promjene

koju su mogle izazvati hemoragiju, kao što je krvarenje iz cerebralne aneurizme ili arteriovenske malformacije.



Slika 4. CT angiografija- pokazuje aneurizmu u području arterije cerebri medije (KBC Split)

7. METODE RADA

7.1 Princip rada CT uređaja

CT je kompjuterska rekonstrukcija tomografirane ravnine tijela. Princip rada CT uređaja temelji se na slabljenju ili atenuaciji rendgenskih zraka prilikom njihovog prolaska kroz snimani dio tijela pacijenta. Pri tome se dešavaju fizikalni procesi apsorpcije i rasapa rendgenskih zraka koji uzrokuju njihovo slabljenje što se izražava tzv. koeficijentom apsorpcije (atenuacije) rendgenskih zraka, a izražava s Haunsfieldovim jedinicama (H.J.) prema fizičaru, nobelovcu Sir Godfreyu Honsfieldu. Koeficijent apsorpcije rendgenskih zraka ili CT-broj ovisi o atomskom broju i elektronskoj gustoći tkiva, te energiji rendgenskih zraka (**tablica 2**). Što je veći atomski broj i gustoća elektrona snimanog tkiva, to je veći koeficijent apsorpcije. Prema tome, kako su kosti uglavnom građene od kalcijevih atoma visokog atomskog broja, tako imaju i visok koeficijent apsorpcije za razliku od pluća koja su građena od alveola ispunjene zrakom, odnosno plinovima s niskim atomskim brojem.

Nakon prolaska kroz tkiva različitih organa, oslabljeno zračenje pada na detektore koji ga pretvaraju u električne signale proporcionalne atenuaciji snimanog objekta. Iz niza takvih projekcija nastalih za vrijeme rotacije rtg cijevi i detektora, složenim matematičkim algoritmima uz pomoć računala rekonstruira se slika objekta i prikazuje na ekranu u obliku matrice sastavljene od pixela.

Tablica 2. Vrijednosti H.J. za različita tkiva

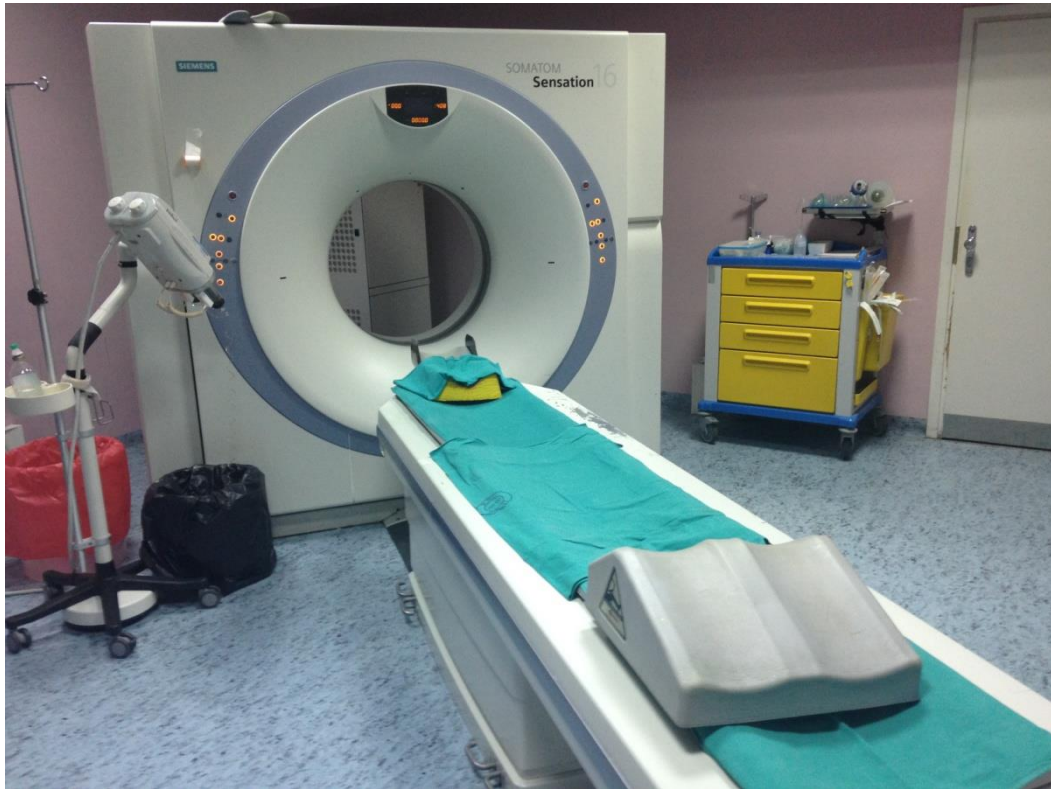tkivo	CT-broj (H.J)
kost	+ 1000
jetra	40-60
krv	40
bijela tvar	20-30
siva tvar	37-45
mišić	10-40
voda	0
likvor	15
mast	-50-100
zrak	-1000

7.1.1 Princip dobivanja slike na CT uređaju

Princip nastajanja CT slike se sastoji u detektiranju rendgenskih zraka koje su prošle kroz određeni dio tijela pacijenta i pri tome bile manje ili više apsorbirane te pretvaranju tog zračenja u električni (analogni) signal čiji je intenzitet proporcionalan intenzitetu detektiranih rendgenskih zraka. U daljnjem tijeku obrade podataka računalo stvaranju digitalnu sliku (signal) na osnovu podataka o prosječnom intenzitetu električnih signala te je pretvara u optičku sliku na ekranu monitora.

Homogeni snop rendgenskih zraka prolazi kroz tijelo pacijenta, koje se nalazi između rendgenske cijevi i detektora. Pri tome rendgenske zrake postaju manje ili više apsorbirane što ovisi o promjeru i gustoći anatomskih struktura kroz koje su prošli. Tako promjenjen, odnosno inhomogen snop rendgenskih zraka pada na detektore i izaziva njihovu scintilaciju. Ovaj svjetlosni signal se mjeri fotokatodom te pojačava fotomultiplerom i

predpojačalom, detektira visokopulsnim analizatorom i u scintilacijskom kompjuteru pretvara u računalni podatak.



Slika 5. MSCT uređaj, KBC Split

Dobiveni podaci se u analogno –digitalnom konverteru pretvaraju u brojčane vrijednosti koeficijenta atenuacije za svaki pojedini pixel (najmanji dio slike za koji je izračunat koeficijent atenuacije) i pohranjuju na magnetne diskove kao „sirovi podaci“ ili „*raw data*“.

Dobiveni podaci se u digitalno – analognom konverteru pretvaraju u vizualnu sliku na ekranu monitora, gdje svakoj vrijednosti koeficijenta atenuacije odgovara određena nijansa sive skale.

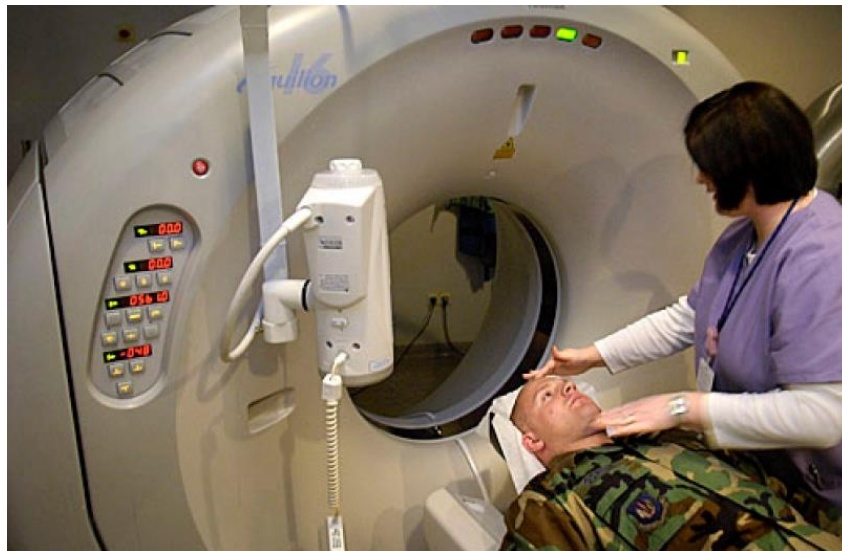7.1.2 Planiranje pretrage

Planiranje pretrage se obično čini prema protokolima koji su prilagođeni snimanom dijelu tijela i konkretnim zahtjevima pretrage. Najčešće se bira jedan iz seta standardnih protokola koji se može modificirati prema pacijentu (debeli ili mršavi bolesnici, bolesnici s oštećenom renalnom funkcijom ili s lošim pristupom venskom putu). Standardni protokoli uključuju informaciju o pripremi bolesnika, načinu prikupljanja podataka i rekonstrukcijskoj tehnici, uključujući 3D postprocesing i snimanje na film.

CT pretraga mozga započinje izradom lateralnog topograma kojim je potrebno obuhvatiti čitavu glavu uključujući bazu lubanje i vrh tjemena. Zatim se planira raspon skeniranja između tih točaka te zakretanje kućišta usporedno s orbitomeatalnom linijom. Naime, spojnica lateralnog ruba orbite i vanjskog slušnog otvora određuje položaj baze lubanje koju treba prikazati prvim skenom. Slijede presjeci prema kranijalno debljine 5,7 ili 10 mm na CT skenerima s jednim redom detektora, dok se kod MSCT uređaja deblji sloj dobiva rekonstrukcijom tankih koji su zadani konstrukcijom detektora. Bez obzira na vrstu uređaja, CT mozga se radi sekvencionalnim načinom koji daje kvalitetniju sliku presjeka od sloja dobivenog spiralnom tehnikom, a to je moguće jer je mozak mirni objekt kojem ne smetaju respiracijski pokreti. Kod jednorednih detektora skenira se sloj po sloj kod čega pomak stola odgovara debljini presjeka, bez razmaka ili međusobnog preklapanja slojeva.

7.1.3 Pozicioniranje pacijenta za hitni CT glave

Pozicioniranje uključuje postavljanje bolesnika u udoban položaj, simetrično u odnosu na podlogu uz postavljanje adekvatne zaštite od zračenja. Pacijent je u supinaciji, glava u neutralnom položaju postavljena u poseban nosač i fiksirana platnenom trakom kako bi se izbjeglo kretanje tijekom CT pretrage, dok je respiracija usporena i bez gutanja. Podlošci se postavljaju pod koljena ili potkoljenice da bi bolesniku bilo udobno, što će smanjiti eventualne artefakte pokreta. Da bi se izbjegli artefakti, ruke treba odmaknuti iz područja skeniranja; najbolje je postaviti ih uz tijelo, ako je moguće. Svi metalni objekti se također trebaju odstraniti iz polja skeniranja.



Slika 6. Pravilno pozicioniranje pacijenta za CT glave
(<http://www.stripes.com>)

7.1.4. Prednosti i nedostaci CT-a

Među glavne prednosti CT uređaja spadaju njegova brzina i anatomska točnost. Naime, kod modernijih MSCT uređaja moguće je u samo par sekundi snimiti željeni dio tijela te uz daljnu pomoć liječnika radiologa utvrditi dijagnozu, što uvelike pomaže u hitnim stanjima gdje je letalni ishod vrlo vjerojatno moguć, ako se pravovremeno ne utvrdi dijagnoza te patološko stanje pacijenta.

CT uređaj, osim brzog snimanja, omogućuje i 3D rekonstrukcije koje uvelike pomažu pri točnoj lokalizaciji patologije te sve svi ti podaci mogu digitalno pohraniti.

Pretraga je neinvazivna i bezbolna, osim kod postupka iniciranja kontrasta u vene kako bi se određeni organi bolje prikazali te sama pretraga imala bolju dijagnostičku vrijednost.

Kao glavni nedostatak CT uređaja je velika doza zračenja koju pacijent primi tijekom pretrage te mogućnost izazivanja klaustrofobije (kod starijih CT uređaja; novi imaju kućište koje je otvoreno s prednje i stražnje strane).

U ostale nedostatke spada i mogućnost alergijske reakcije na kontrastna sredstva koja sadrže jod. Kod nekih pacijenata može doći i do oštećenja bubrežne funkcije. Ukoliko se kontrastno sredstvo primjenjuje kod dojilja, preporučljivo je da one još najmanje 24 sata nakon snimanja ne doje.

8. ODREĐIVANJE TIJEKA INTRACREBRALNE HEMORAGIJE NEURORADIOLOŠKIM METODAMA OSLIKAVANJA

Glavni zadatak neuroradiološkog oslikavanja je detekcija krvarenja. Smještaj krvarenja u anatomskom smislu je također vrlo važan. Krvarenja u subarahnoidalnom prostoru se vrlo brzo resorbiraju (unutar 1-2 tjedna), i obično ne ostavljaju bitnije tragove na kontrolnim CT pretragama.

Resorpcija intracerebralnog krvarenja obično traje puno dulje i ponekad se mogu otkriti rezidue i nakon nekoliko mjeseci od incijalnog krvarenja. Krv izvan krvne žile se obično ralijeva u okolno tkivo i postupno resorbira. Ovaj proces se sastoji od nekoliko stadija koji se reflektiraju kao promjene denziteta na CT snimkama, odnosno promjene intenziteta u MRI sekvencijama. Poznavanje dinamike ovih promjena na CT-u, a posebno na MR-u, je vrlo važno u određivanju starosti hematoma, odnosno moždanog udara (**tablica 3**).

Prema vremenskoj podjeli hematomi mogu biti:

- hiperakutni (prva 4 sata)
- akutni (do 3 dana)
- subakutni rani (3-7 dana)
- subakutni rani (7 dana – 1 mjesec)
- kronični (više od 1 mjesec)

Tablica 3. Neurooslikavanje intracerebralnog hematoma (preuzeto iz knjige Klinička neuroradiologija mozga)

Hiperakutni hematom (unutar prva 24 sata)	
T1 mjereno vrijeme	izointenzivni/hipointenzivni signal
T2 mjereno vrijeme	hiperintenzivni signal
DWI/ADC mapa	hipointenzivan/heterogeni signal
Akutni hematom (od 1 do 3 dana)	
T1 mjereno vrijeme	izointenzivni/hipointenzivni signal
T2 mjereno vrijeme	hipointenzivni signal
DWI/ADC mapa	hipointenzivan/heterogeni signal
Subakutni rani hematom (od 3 do 7 dana)	
T1 mjereno vrijeme	hiperintenzivni signal
T2 mjereno vrijeme	hipointenzivni signal
DWI/ADC mapa	hipointenzivan/heterogeni signal
Kasni subakutni (od tjedan dana do nekoliko tjedana)	
T1 mjereno vrijeme	hiperintenzivni signal
T2 mjereno vrijeme	hiperintenzivni signal
DWI/ADC mapa	hiperintenzivan/heterogeni signal
Kronični hematom	
T1 mjereno vrijeme	hiperintenzivni signal
T2 mjereno vrijeme	hiperintenzivni signal s hipointenzivnim rubom
DWI/ADC mapa	hiperintenzivan/heterogeni signal

8.1. Lokalizacija i zastupljenost pojedinih intracerebralnih hematoma

Arterijska hipertenzija je najčešći netraumatski uzrok intracerebralnog hematoma u odraslih, a najčešće u dobi od 60-80 godina. Najčešća lokalizacija su bazalni gangliji. Degenerativne promjene sitnih intracerebralnih arterija s formiranjem mikroaneurizmi su glavna patofiziološka promjena u patogenezi hipertenzivnog krvarenja. Ove promjene se najčešće zbivaju na sitnim perforantnim arterijama bazalnih ganglija, malog mozga i moždanog debla čija mikroruptura dovodi do formiranja hematoma. I upravo to objašnjava najčešću lokalizaciju u dubljim strukturama mozga. S druge strane, krvarenje u dubljim subkortikalnim strukturama je najčešće povezano s prodorom krvi u ventrikularni sustav što u parvilo ima lošiju prognozu za pacijenta.

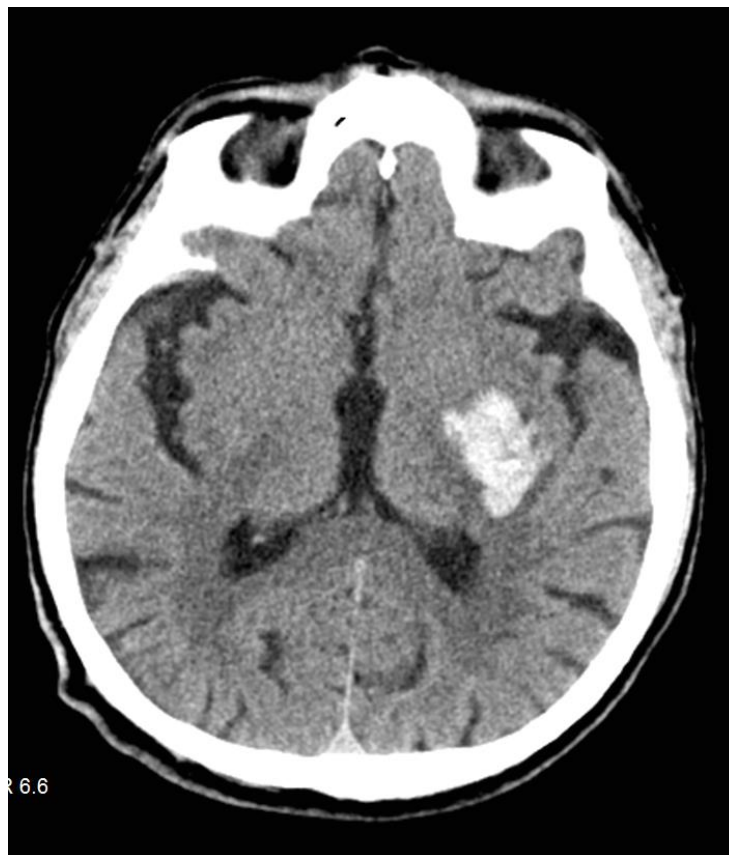
Tablica 4. Lokalizacija i prevalencija pojedinih hipertenzivnih krvarenja

Lokalizacija	Prevalencija (%)
bazalni gangliji	60-70
talamus	10-20
moždano deblo	5-10
cerebelum	2-5
cerebelarne hemisfere	1

8.2 CT karakteristike i klasifikacija ICH

Na temelju neuroslikavanja kompjuteriziranom tomografijom, supratentorijalni intracerebralni hematomi se mogu topografski u odnosu na površinu mozga podjeliti u dvije osnovne skupine: duboki i kortikosubkortikalni (**tablica 5**). Suprotno od duboko smještenih ICH, kortikosubkortikalni hematomi su smješteni na površini parenhima mozga.

Skupini duboko smještenih ICH pripadaju striatokapsularni hematomi - bazalni gangliji (**slika 5**), lobarni hematomi (parijetalni, okcipitalni te frontalni) i intravetrikularno krvarenje.



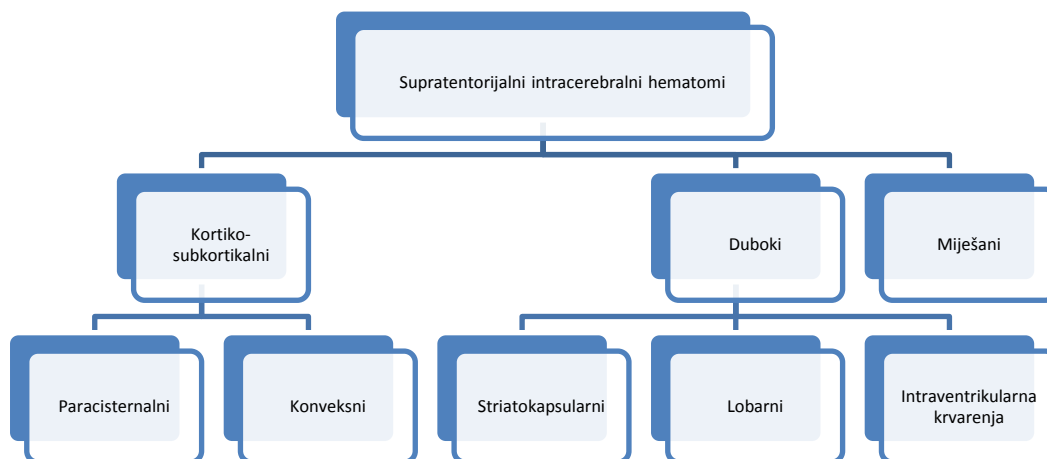
Slika 5. CT mozga, aksijalni presjek – krvarenje u području bazalnih ganglija lijevo (KBC Split)

Kortikosubkortikalni hematomi se nadalje mogu podijeliti na paracisternalne i hematome konveksiteta. Paracisternalna lokalizacija hematoma se odnosi na krvarenja koja su u području paracerebralnih arahnoidalnih cisterna što je karakteristično za aneurizmatska krvarenja bazalne cisterne, interhemisferične fisure i Silvijevu fisuru. Hematomi na konveksitetu mogu biti frontalni, parijetalni, temporalno posteriorni i okcipitalni.

Temporalno anteriori (paracisternalni) su hematomi koji su smješteni uz Silvijevu fisuru i javljaju se uvijek sa subarahnoidalnom hemoragijom unutar Silvijeve fisure.

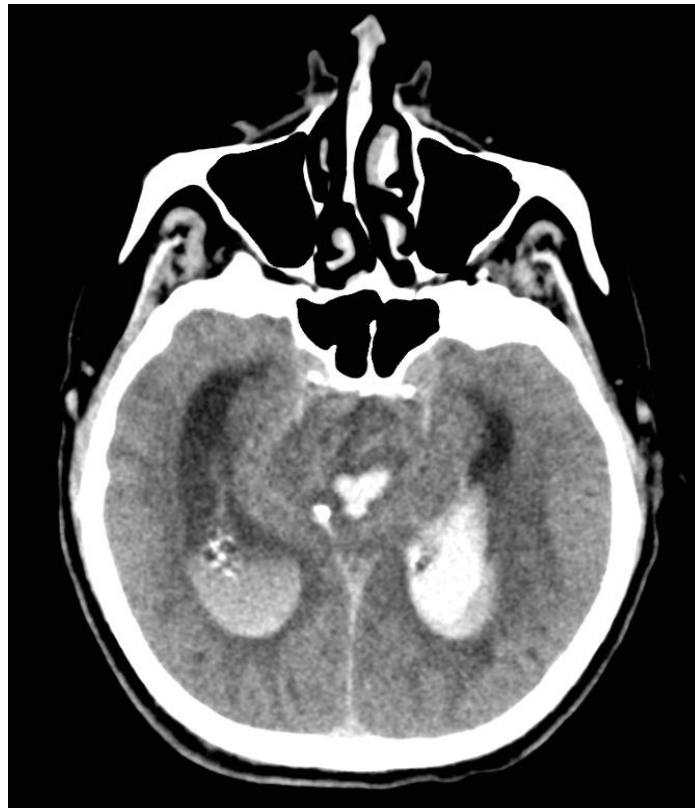U skupinu mješovitih intracerebralnih hematoma pripadaju sva ona krvarenja koja se istodobno nalaze u dubokom i kortikosubkortikalnom području.

Tablica 5. Klasifikacija supratentorijalnih intrakranijalnih hematoma

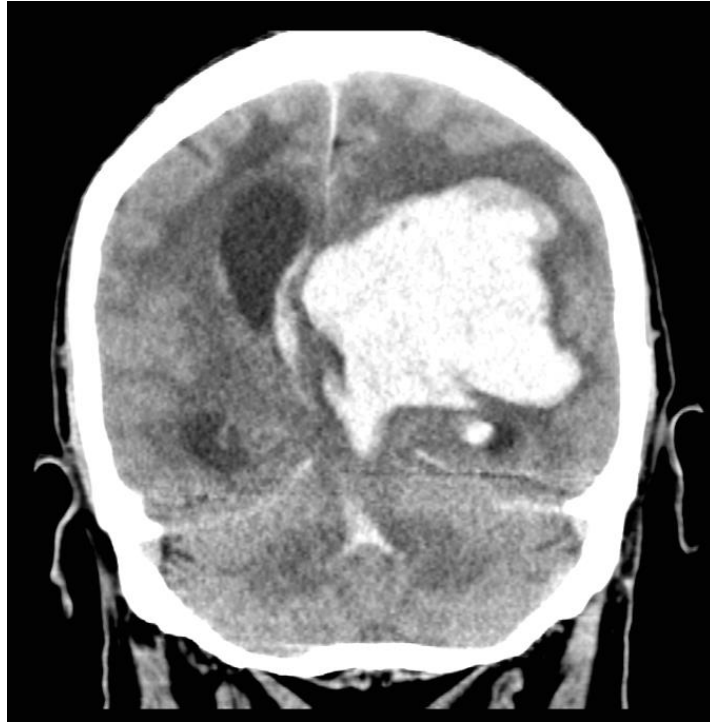

8.2.1. Veličina hematoma

Brojnim studijama je dokazano da klinički i radiološki pokazatelji koreliraju sa mortalitetom pacijenata sa intracerebralnim hematomima. Radiološki pokazatelji se odnose na veličinu hematoma ili volumen hematoma, pristutnost hidorcefalusa, širenje krvarenja u komore (**slika 6**) te pomak medio sagitalnih struktura (**slika7**) .



Slika 6. CT mozga – aksijalni presjeci pokazuju propagaciju ICH u treću i obje lateralne komore (KBC Split)



Slika 7. CT mozga – koronarna rekonstrukcija pokazuje opsežni ICH lijevo sa pomakom mediosagitalnih struktura na kontra lateralnu stranu (KBC Split)

Klinički pokazatelji uključuju stupanj svijesti, godine, hiperglikemiju, tlak itd. Postoji bodovna ljestvica koja uključuje 6 različitih nezavisnih varijabli koje su povezane s lošom prognozom a mogu se međusobno zbrojiti na način da zajedno iznose od 0 do 6 bodova. Ovi kriteriji uključuju godine (mlađi ili stariji od 60 godina), parezu udova (blažu ili ozbiljnu), stupanj svijesti (koma ili stupor), kompresivni efekt (s mediosagitalnim pomakom ili bez), veličina hematoma (veliki ili mali) te intraventricularno krvarenje (pristustvo ili odsutnost). Zbrajanjem bodova koji mogu biti 0 ili 1 za svaku varijablu može se dobiti maksimalan broj bodova 6 koji znači najgoru prognozu.

Tablica 6: Scoring sistem za ICH kriterije

ICH KRITERIJI	SCORE
DOB	
Mlađi od 60 godina	0
Stariji od 60 godina	1
PAREZA UDOVA	
Nikakva do umjerena	0
Ozbiljna	1
STUPANJ SVIJEŠTI	
Stupor	0
Koma	1
KOMPRESIVNI EFEKT	
S mediosagitalnim pomakom	1
Bez mediosagitalnog pomaka	0
VELIČINA HEMATOMA	
Veliki	1
Mali ili srednji	0
INTRAVENTRIKULARNO KRVARENJE	
Prisutno	1
Odsutno	0

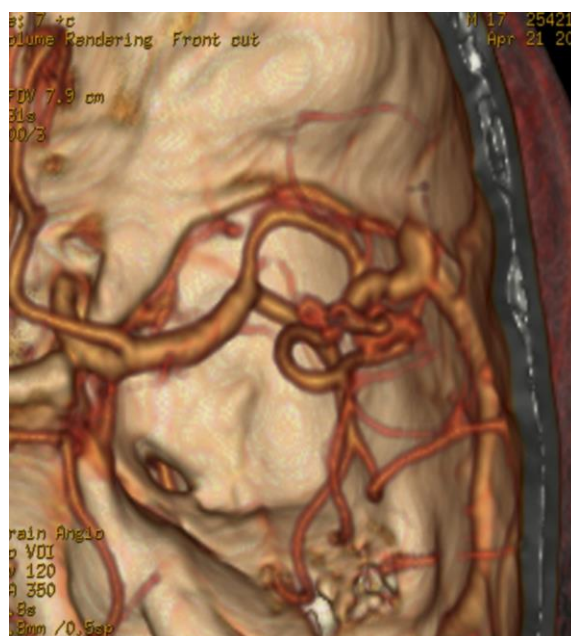
Postoje studije koje su nastojale objektivizirati veličinu hemotoma računanjem volumena hematoma na presjecima CT pretrage. Ovim računanjem se može odrediti prognoza pacijenata s obzirom na volumen hematoma. Intracerebralni hematomi se mogu prema volumenu podijeliti u tri skupine (od 0-29 ml, od 30-60 ml i od 60 i više ml). Veličina hematoma je u obrnutoj korelaciji sa preživljenjem što znači da hematomi veći od 60 ml imaju najmanji stupanj preživljenja (85%).

9. RASPRAVA

Osnovni cilj radiološke dijagnostike je diferenciranje ishemijskih od hemoragijskih lezija kao i drugih mogućih patoloških prirojnih srednjeg živčanog sustava. Kompjuterizirana tomografija je metoda izbora, dok se magnetna rezonancija koristi uglavnom kao metoda za praćenje ili preciznije dijagnosticiranje lokalizacije pojedinih vrsta hematoma.

Kompjuterizirana tomografija koja je bolja u ocijenjivanju propagacije intracerebralnih hematoma u ventrikulski sustav, dok je MR metoda koja bolje procjenjuje edem i hernijaciju. U hitnim stanjima dovoljno je napraviti nativnu kompjuteriziranu tomografiju bez aplikacije kontrastnog sredstva, što se smatra da je skoro sto posto osjetljivo za detektiranje značajnih akutnih krvarenja. Također može dobro odrediti položaj i širenje hematoma kao i prisutnost perifokalnog edema.

Magnetna rezonancija se uglavnom koristi nakon CT pretrage za procjenjivanje mogućih uzroka hematoma poput arteriovenske malformacije, amiloidne angiopatije ili neoplastičnog procesa mozga. CT angiografija omogućava dijagnosticiranje aneurizmi ili vaskularne malformacije.



Slika 9. CT angiografija - VRT rekonstrukcija pokazuje aneurizmu u području arterije cerebri medije lijevo (KBC Split)

Najvažniju ulogu u akutnim stajima u neuroradiologiji ima dobra organizacija radiološke dijagnostike, popostavljanje pacijenta u ispravan položaj, pri čemu pacijent mora biti miran kako bi se sam pregled mogao učiniti na adekvatan način. Ponekad je potrebo pacijenta dodatno sedirati intramuskularnim inekcijama benzodiazepina ili sličnim pripravcima.

U slučaju da je pacijent životno ugrožen ponekad je u sam proces radiološke dijagnostike uključena i anesteziološka služba pri čemu pacijent mora biti kardiorespiratorno stabilan.

Određivanje metode izbora također ovisi i o inicijalnom stanju pacijenta i mogućoj etiologiji intracerebralnog hematoma. Jedno od glavnih pitanja koje se postavlja nakon dijagnosticiranog akutnog hematoma je dali je potrebna daljna radiološka evaluacija u smislu CT angiografije i kakva je daljni tretman pacijenta kako bi se onemogućilo re krvarenje ili širenje hematoma u ostala područja mozga. U tom slučaju potrebno je uključiti i neurokirurge i neurointervencijske radiologe.

Općenito, hipertenzivni spontani se mogu nalaziti u supratentorijalnom i infratentorijalnom području, a preko 60 % se nalazi u području bazalnih ganglija i centrosilvično. Također, najčešće infratentorijalne lokacije su pons i cerebellum.

Prema iznešenoj klasifikaciji, intracerebralni hematomi se dijele na hematomne konveksiteta i hematomne dublje smještenih struktura. Utvrđeno je da su hematomi koji su smješteni u dubljim strukturama dvostruko češći od hematoma na konveksitetu i češće se javljaju u mlađih ljudi. S druge strane kortikosubkortikalna lokalizacija intracerebralnog hematoma se češće javlja u starijih ljudi i vezana je za promjene u krvnim žilama poput amiloidne angiopatije.

Ponekad je masivne intraparenhimske hemoragije teško svrstati u pojedinu skupinu tako da je stvorena posebna kategorija tzv. miješanih hematoma koji imaju krvarenja lokalizirana i u kortikosubkortikalnom području i dubokim strukturama mozga. U tom slučaju, kliničar bi trebao odrediti koje je inicijalno mjesto krvarenja.

Ponekad se kod hematoma neuspje cerebralnom angiografijom dokazati postojanje krvožilne anomalije (aneurizme AV malformacije). Najčešće zahvaćaju kortikosubkortikalna područja i vezana su uz neoplastične promjene središnjeg živčanog sustava. U takvim slučajevima CT pretragom se dijagnosticira akutno krvarenje koje u svom inicijalnom stadiju ne omogućava otkrivanje same neoplastične lezije. U toj ranoj fazi čak i magnetna rezonancija može dati

lažno negativan nalaz. Tada je potrebno radiološko praćenje u smislu monitoriranja resorpcije intracerebralnog hematoma kroz određeni vremenski period.

Kako bi se detaljnije evaluirala etiologia intracerebralnog hematoma, postoje opće smjernice u smislu indikacija za angiografsku evaluaciju pacijenata: duboko smješteni intracerebralni hematomi su najčešće karakteristika mlađe populacije i često nisu udruženi s arterijskom hipertenzijom te se vrlo često propagiraju u intraventrikularno područje pa je nužna daljna angiografska evaluacija kako bi se najčešće pronašla arteriovenska malformacija.

U slučaju intracerebralnih hematoma lokaliziranih u području konveksiteta kod mlađe populacije, potrebno je načiniti angiografsku evaluaciju također zbog moguće anomalije krvnih žila. Također kod tzv. mješanih intracerebralnih hematoma nužna je angiografska evaluacija kako bi se točno odredila propagacija hematoma i dominantna lokalizacija.

10. ZAKLJUČAK

Nužno je razviti dijagnostičke i terapijske smjernice kako bi se smanjio morbiditet i mortalitet uvjetovan intracerebralnim hematomima, posebno kod mlađe i srednje populacije. Topografska evaluacija spontanih hematoma je važna jer je često udružena sa specifičnim angiografskim nalazom.

Uvažavanje radiološkog nalaza kao i kliničkih karakteristika svakog pojedinog pacijenta pomaže u identificiranju visokorizičnih pacijenta sa intracerebralnim hematomom kojemu je potrebno i specifično liječenje kako bi se prevenirao letalni ishod.

11. SAŽETAK

Intracerebralni hematomi (ICH) je vrsta intrakranijalne hemoragije (krvarenja) koja nastaje unutar moždanog parenhima. Može nastupiti spontano uslijed hipertenzije ili hemoragičnog moždanog udara te biti uzrokovan traumom mozga. Glavni i najčešći uzroci nastanka spontanih intracerebralnih hematoma su hipertenzija i amiloidna angiopatija. Kompjuterizirana tomografija je metoda izbora u dijagnosticiranju akutnih spontanih intracerebralnih hematoma. CT je kompjuterska rekonstrukcija tomografirane ravnine tijela. Princip rada temelji se na slabljenju ili atenuaciji rendgenskih zraka prolaskom kroz snimani dio tijela. Na temelju neuroslikavanja kompjuteriziranom tomografijom, supratentorijalni intracerebralni hematomi se mogu topografski u odnosu na površinu mozga podjeliti u dvije skupine: duboki i kortikosubkortikalni. Utvrđeno je da su hematomi koji su smješteni u dubljim strukturama dvostruko češći od hematoma na konveksitetu i češće se javljaju u mlađih ljudi. S druge strane, kortikosubkortikalna lokalizacija intracerebralnog hematoma se češće javlja u starijih ljudi i vezana je za promjene u krvnim žilama poput amiloidne angiopatije

12. SUMMARY

Intracerebral hematoma (ICH) is a type of intracranial hemorrhage (bleeding) that occurs within the brain parenchyma. It can occur spontaneously due to hypertension or hemorrhagic stroke and be caused by brain trauma. The main and most common causes of spontaneous intracerebral hematoma are hypertension and amyloid angiopathy. Computed tomography is the method of choice in the diagnosis of acute spontaneous intracerebral hematoma. CT is a computerized reconstruction tomographic plane of the body. The principle of operation is based on the weakening or attenuation of X-rays passing through the recorded part of the body. Based on neuroimaging computed tomography, supratentorial intracerebral hematomas can be topographically (with respect to the surface of the brain) divided into two groups: deep and cortico-subcortical. It was found that the hematomas, which are located in the deeper structures more often than hematoma on convexity and are more common in younger people. On the other hand, cortic-subcortical localization of intracerebral hematomas are more common in older people and are associated with changes in the blood vessels, such as amyloid angiopathy.

13. LITERATURA

1. Halley C, Ifergane G, Kordysh E, Herishnau Y. Spontaneous supratentorial intracerebral hemorrhage. *J Neurol* 2002; 249:1704-1709.
2. Bogucki J, Dqbrowski P, Walasek N, Glowacki M, Czernicki Z. A new CT based classification of spontaneous supratentorial intracerebral haematomas. *Neurologia i Neurochirurgia Polska* 2009; 43; 3:236-244.
3. Magistris F, Bazak S, Martin J. Intracerebral hemorrhage : Patophysiology, diagnosis and managment. *MUMJ* 2013.
4. Broderick J, Brott T, Duldner J, Tomsick T, Huster G. Volume of intracranial hemorrhage. *MHS* 1993.
5. Zhan R, Tong Y, Shen J, Lang E, Preul C, Hemplemann R, i sur. Study of clinical features of amyloid angiopathy hemorrhage and hypertensie intracerebral hemorrhage. *J Zhejiang Univ SCI* 2004; 1262-1269.
6. Shokouhi G, Farhoudi M, Afrough A, Hamdi A. Prediction of spontaneous intracerebral hemorrhages outcome. *Medwell Journals* 2009; 1815-8846.
7. Salihović D, Smajlović Dž, Ibrahimagić O. Does the volume and localization of intracerebral hematoma affect short-term prognosis of patients with intracerebral hemorrhage. *ISRN Neuroscience* 2013; Article ID 327968
8. Kornienko V, Pronin I. *Diagnostic neuroradiology*. Springer 2009.
9. <http://www.nejm.org/doi/full/10.1056/nejm200105103441907>
10. http://www.medscape.com/viewarticle/463995_1
11. <http://www.ncbi.nlm.nih.gov/pubmed/21207348>

14. ŽIVOTOPIS

Zovem se Vide Vuletić i rođen sam u Splitu 13. lipnja 1992. godine. Pohađao sam Osnovnu školu Blatine-Škrabe u Splitu te potom 1. Klasičnu gimnaziju u Splitu. Tijekom pohađanja osnovne i srednje škole pohađao sam privatnu školu stranih jezika Jantar. Nakon završetka srednje škole upisujem preddiplomski studij Radiološke tehnologije pri Odjelu zdravstvenih studija u Sveučilištu u Splitu.