

Radiološka dijagnostika akutnog abdomena

Vujić, Ante

Undergraduate thesis / Završni rad

2014

Degree Grantor / Ustanova koja je dodijelila akademski / stručni stupanj: **University of Split / Sveučilište u Splitu**

Permanent link / Trajna poveznica: <https://um.nsk.hr/um:nbn:hr:176:250498>

Rights / Prava: [In copyright](#)/[Zaštićeno autorskim pravom.](#)

Download date / Datum preuzimanja: **2024-07-13**



Sveučilišni odjel zdravstvenih studija
SVEUČILIŠTE U SPLITU

Repository / Repozitorij:

[Repository of the University Department for Health Studies, University of Split](#)



UNIVERSITY OF SPLIT



SVEUČILIŠTE U SPLITU
SVEUČILIŠNI ODJEL ZDRAVSTVENIH STUDIJA
PREDDIPLOMSKI SVEUČILIŠNI STUDIJ
RADIOLOŠKA TEHNOLOGIJA

Ante Vujić

Radiološka dijagnostika akutnog abdomena

Završni rad

Mentor:

Doc. dr. sc. Maja Marinović Guić

Split, 2014.

SADRŽAJ

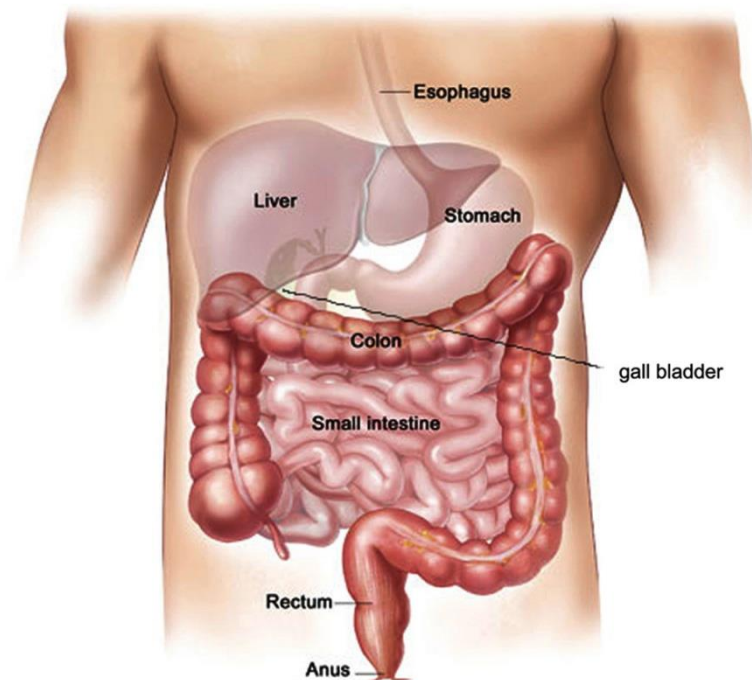
1. UVOD.....	2
2. ANATOMIJA ABDOMENA.....	3
2.1 Metoda devet regija.....	4
2.2. Metoda kvadranata.....	5
3. AKUTNI ABDOMEN.....	6
3.1 Najčešće bolesti akutnog abdomena.....	7
4. DIJAGNOSTIKA AKUTNOG ABDOEMNA.....	9
4.1. Fizikalni pregled i laboratorijske pretrage.....	10
4.2. Ultrazvuk.....	11
4.2.1. Princip rada ultrazvuka.....	11
4.2.2. Svojstva ultrazvučnih valova.....	13
4.2.3. Način prikazivanja signala.....	14
4.2.4. Sonogrami akutnog abdomena.....	15
4.3. Klasične rendgenske snimke.....	16
4.3.1. Princip rada rendgenske cijevi.....	16
4.3.2. Nativni abdomen.....	19
4.3.3. Nativni urotrakt.....	21
4.3.4. Radiografske snimke nativnog abdomena.....	22
4.4. Kompjuterizirana tomografija.....	24
4.4.1. Hitna kompjuerizirana tomografija akutnog abdomena.....	25
4.4.2. Slike kompjuerizirane tomografije akutnog abdomena.....	26
4.5. Magnetna rezonancija.....	28
4.5.1. Slike magnetne rezonancije akutnog abdomena.....	30
5. ZAKLJUČAK.....	31
6. SAŽETAK.....	32
7. SUMMARY.....	33
8. LITERATURA.....	34
9. ŽIVOTOPIS.....	35

1. UVOD

Akutni abdomen je kliničko stanje jake abdominalne boli. Ovisno o etiologiji, bol abdomena je različita. Najčešće je izazvana ozljedom ili bolešću trbušnih organa poput upale crvuljke, ileusa, hernije, perforacije ili kamenaca. Trbušna stijenska je napeta, puls ubrzan, te pacijent može osjećati mučninu te povraćati. Pri akutnom apendicitisu jaka bol će se javljati u području donjeg dijela abdomena, kamenci će stvarati poteškoće pri probavljanju hrane (žučni kamenac) ili pri mokrenju (bubrežni kamenac), ileus će izazvati bol gornjeg dijela abdomena, te će se pacijent žaliti na nadutost i opstipaciju. Nakon što liječnik pregleda pacijenta, ovisno o simptomima u bolnici će pacijent obaviti pretrage kojima će se eventualno potvrditi sumnja na bolest pacijenta. Prva pretraga je abdominalni ultrazvuk, pa zatim klasični rendgen, kompjuterizirana tomografija (CT) i magnetna rezonancija (MR).

2. ANATOMIJA ABDOMENA

Ljudsko tijelo je podijeljeno na glavu, trup i udove. Trup se sastoji od prsnog koša i abdomena. Abdomen je dio tijela, ograničen dijafragmom s gornje strane koja ga odvaja od prsnog koša te malom zdjelicom s donje strane tijela (slika 1). S prednje strane abdomen je zaštićen dvostrukom membranoznom ovojnicom – peritoneumom te sa stražnje strane kralježnicom. U abdominalnoj šupljini od organa se nalaze: dio jednjaka, želudac, jetra, gušterača, žučni mjehur, slezena, bubrezi te tanko i debelo crijevo (1).



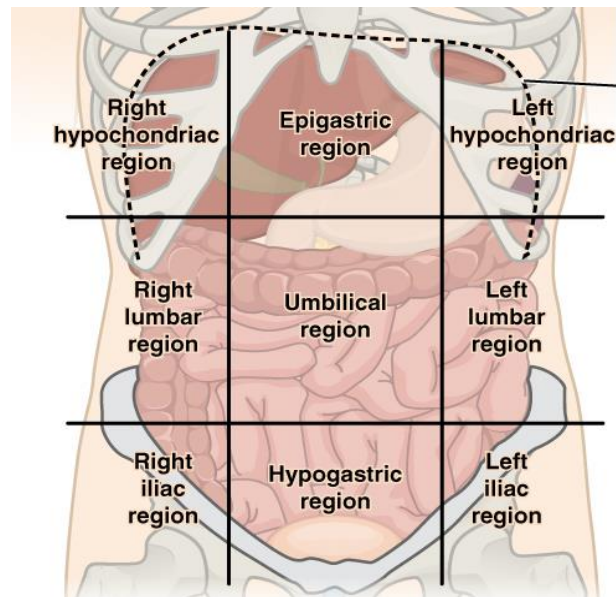
Slika 1. Abdomen

(izvor: <http://www.endoskop.com/how-to-find-out-human-anatomy-fast/human-anatomy-diagram-organs/>)

Zbog lakšeg dijagnosticiranja i pregledavanja pacijenata razvile su se dvije metode lokalizacije – metoda devet regija te metoda kvadranta.

2.1. Metoda devet regija

Pri korištenju metode devet regija, abdomen je podijeljen tako da gornju horizontalnu liniju tvori donji rub donjih rebara, a donju horizontalnu liniju tvore razine ilijačnih krista. Dvije vertikalne linije su paralelne s mediosagitalnom ravninom, a malo su medijalnije od bradavica (slika 2).



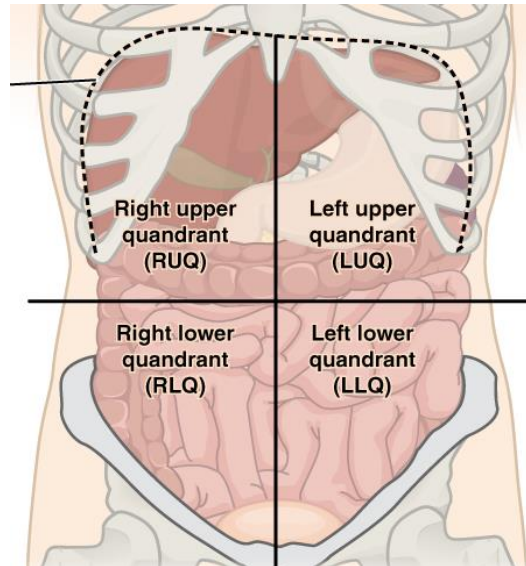
Slika 2. Podjela abdomena na devet regija
(izvor: http://en.wikipedia.org/wiki/Anatomical_terminology)

Najčešće bolesti u specifičnim regijama:

- Desna hipohondralna regija – upale žučnog mjehura
- Epigastrij – peptični ulkus, perforacije, pankreatitis
- Lijeva hipohondralna regija – gastroenteritis, opstrukcije crijeva
- Desna lumbalna regija – ureteralne kolike, pijelonefritis
- Umbilikalna regija – gastroenteritis, opstrukcije crijeva
- Lijeva lumbalna regija – ureteralne kolike, pijelonefritis
- Desna ilijačna regija – apendicitis, opstrukcije cekuma, ovarijske ciste, Crohnov terminalni ileitis
- Hipogastrična regija – cistitis, torzija testisa, retencija urina
- Lijeva ilijačna regija – divertikulitis, konstipacije, ovarijske ciste

2.2. Metoda kvadranata

Abdomen je podijeljen na četiri kvadranta tako da je mediosagitalna linija ujedno i vertikalna linija, a horizontalna linija je po sredini abdomena (slika 3).



Slika 3. Podjela abdomena na kvadrante
(izvor: http://en.wikipedia.org/wiki/Anatomical_terminology)

Najčešće bolesti:

- Desnog gornjeg kvadranta – kolecistitis, hepatitis, pankreatitis, peptični ulkus, crijevne opstrukcije, enteritis, apendicitis
- Lijevog gornjeg kvadranta – gastritis, ruptura slezene, enteritis, perikarditis, divertikulitis (lijeva fleksura), opstrukcije crijeva
- Desni donji kvadrant – apendicitis, divertikulitisi (cekalni, Meckelov), hernia, torzija ovarija, ruptura ovarijskih cista, pijelonefritis
- Lijevi donji kvadrant – divertikulitis, opstrukcije crijeva, enteritis, kolitis, hernia, torzija ovarija, ruptura ovarijskih cista, pijelonefritis (2)

3. AKUTNI ABDOMEN

Akutni abdomen je kliničko stanje jake abdominalne boli, izazvan bolešću ili traumom koji progresijom dovodi do smrtonosnih komplikacija. Od ključne je važnosti što prije i što bolje dijagnosticirati bolest da bi se što prije liječila. Najčešći klinički znakovi akutnog abdomena su jaka bol, povraćanje, loše stanje bolesnika te zategnutosti trbušnih mišića – mišićni defans. Uzroci akutnog abdomena mogu se podijeliti u pet velikih skupina:

1. upalni uzroci
2. traumatski uzroci
3. neoplastični uzroci
4. vaskularni uzroci
5. mehanički uzroci

1. Upalni – mogu biti uzrokovani bakterijski ili kemijski. Najčešće bolesti izazvane bakterijama su akutni apendicitis te divertikulitis. Kemijski izazvane bolesti su najčešće perforacije peptičkog ulkusa.
2. Traumatski – izazvani vanjskim čimbenicima kao što su ubodne i prostrijelne rane. Najčešća ozljeda je ruptura slezene
3. Neoplastični – tumori debelog i tankog crijeva
4. Vaskularni – mezenterične opstrukcije krvožilnog sustava izazvane arterijskim trombozama i embolijama
5. Mehanički – opstruktivne bolesti nastale stranim tijelom koje blokira normalan rad organa. Neoplazme poput karcinoma crijeva i zatvorene kile su najčešći uzroci mehaničkih opstrukcija (3)

3.1. Najčešće bolesti akutnog abdomena

1. **Peritonitis** – Upala potrbušnice (tanke membranozne ovojnice koja prekriva abdominalne organe) najčešće je izazvana bakterijama i gljivicama, a može biti uzrokovana i rupturama organa. Simptomi peritonitisa su: nadraženost ili bol abdomena, nadutost, vrućica, mučnina, povraćanje, proljev, žeđ, oligurija, umor. Ako se odmah ne liječi može doći do komplikacija poput bakterijemije i sepse (4).
2. **Apendicitis** – Upala crvuljka popraćena jakom boli, kod većine ljudi u donjem desnom dijelu abdomena, dok u trudnica bol potječe iz gornjeg dijela abdomena zbog trudnoće. Simptomi apendicitisa su: jaka bol u donjem desnom dijelu abdomena koja se pojačava šetanjem, kašljanjem ili sličnim pokretima abdomena, gubitak apetita, mučnina, nadutost. Liječi se kirurški, a u slučaju da se ništa ne poduzme, može doći do rupture apendiksa koja može uzrokovati dodatne komplikacije (5).
3. **Ileus** – Opstrukcija crijeva koja može biti mehanička ili paralitička. Mehanička opstrukcija je uzrokovana stranim tijelom (hernije, tumori, volvulusi), a paralitička opstrukcija nedostatkom kontrakcije crijeva zbog smanjenih podražaja. Simptomi ileusa su: grčevi, povraćanje, mučnina, nadutost, konstipacija. Volvulus je uvrtnje crijeva. Volvulus cekuma je češći u mlađih ljudi, a sigmoidni volvulus u starijih. Cekalni volvulus zahvaća cekum i dio uzlaznog kolona što se može vidjeti u gornjem lijevom kvadrantu. Sigmoidni volvulus se razvija zbog slabljenja mezenteričnog tkiva u dijelu sigmoidnog kolona, vidljivog u gornjem desnom kvadrantu (6).
4. **Kolecistitis** – Upala žučnog mjehura, najčešće uzrokovana žučnim kamencem. Simptomi kolecititisa su: izrazita bol u gornjem desnom kvadrantu abdomena, mučnina, vrućica, nadutost. Simptomi se najčešće javljaju nakon objeda zbog nemogućnosti ispuštanja žučnih sokova. Liječi se bolnički, ali ako se ne liječi na vrijeme može doći do rupture žučnog mjehura ili razvoja tumora. U takvim slučajevima liječi se kirurški (7).
5. **Peptički ulkus** – Čir želuca i dvanaesnika uzrokovan jakom kiselinom, najčešće želučanom, koja nagriza sluznicu te stvara otvorene rane koje krvare. Simptomi peptičkog ulkusa su: bol, povraćanje krvi, tamna krv u stolici i mučnina. Najvažniji

faktori za nastanak ulkusa su pušenje i alkohol. Komplikacije nastaju ako se ne liječi što može dovesti do infekcije i odumiranja tkiva. (8)

6. **Akutni pankreatitis** – Upala gušterače tj. prerana aktivacija enzima gušterače uzrokovana: alkoholizmom, žučnim kamencem, pušenjem, infekcijom, hipertrigliceridemijom ili karcinomom. Simptomi pankreatitisa su: bol u gornjem dijelu abdomena koja se širi posteriorno, pojačana bol nakon obroka, mučnina, povraćanje. Liječi se kirurški. Komplikacije nastaju nemogućnošću liječenja ili kasnim liječenjem poput infekcije, dijabetesa, zatajenja bubrega i kroničnog pankreatitisa (9).
7. **Hepatitis** – Upala jetre, infektivna upala uzrokovana virusom hepatitisa C (HCV). Upala se najčešće odvija bez simptoma što otežava dijagnosticiranje. Tijekom 12 tjedana nakon ulaska virusa u krvotok mogu se primjetiti simptomi upale: žutica, taman urin, bijela stolica, mučnina, bol ispod desnih rebra (gornji desni kvadrant) (10).
8. **Abdominalna hernija** – Trbušna kila, najčešće uzrokovana podizanjem teških predmeta. Nastaje zbog toga što dio crijeva ili omentum prođu kroz oslabljeni dio trbušne stijenke. Simptomi trbušne kile su: otekline u području stidne kosti, bol pri pregibima i kašljanju, slabost u preponama (11).
9. **Pijelonefritis** – Upala bubrega koja najčešće započinje od mokraćovoda ili mokraćnog mjehura pa napreduje prema bubrezima. Simptomi pijelonefritisa su: vrućica, bol, hematuria, česta mokrenja. Pijelonefritis zahtijeva brzu medicinsku njegu zbog mogućih komplikacija koje mogu trajno oštetiti bubrege ili izazvati sepsu (12).

4. DIJAGNOSTICIRANJE AKUTNOG ABDOMENA

Algoritam pretraga kod akutnog abdomena:

- 4.1. Fizikalni pregled i laboratorijske pretrage
- 4.2. Ultrazvuk
- 4.3. Konvencionalne rendgenske snimke abdomena
- 4.4. Kompjuterizirana tomografija
- 4.5. Magnetna rezonancija

4.1. Fizikalni pregled i laboratorijske pretrage

Pregled se vrši tako da pacijent ukloni odjeću s područja interesa te legne na leđa na stol za pregled. Palpacijom se započinje pregled od donjeg desnog kvadranta, palpirajući nježno, ali dovoljno snažno da se mogu osjetiti unutarnji ograni. Palpacijom se mogu isključiti ili potvrditi sumnje na određene bolesti (npr. kod apendicitisa palpacijom ćemo napipati krutost trbušne stijenke u desnom donjem kvadrantu te će pacijent „braniti“ bolno mjesto). Na kraju se palpiraju bubrezi te se pregledavaju područja ingvinalne i femoralne kile. Nakon palpacije, perkusijom se osluškuje konzistentnost unutrašnjosti abdomena. Nakon pregleda uzimaju se bolesnikovi uzorci stolice i urina. Pacijenta se šalje na ultrazvuk ili klasični rendgen ovisno o procjeni pacijentove bolesti (13).

4.2. Ultrazvuk

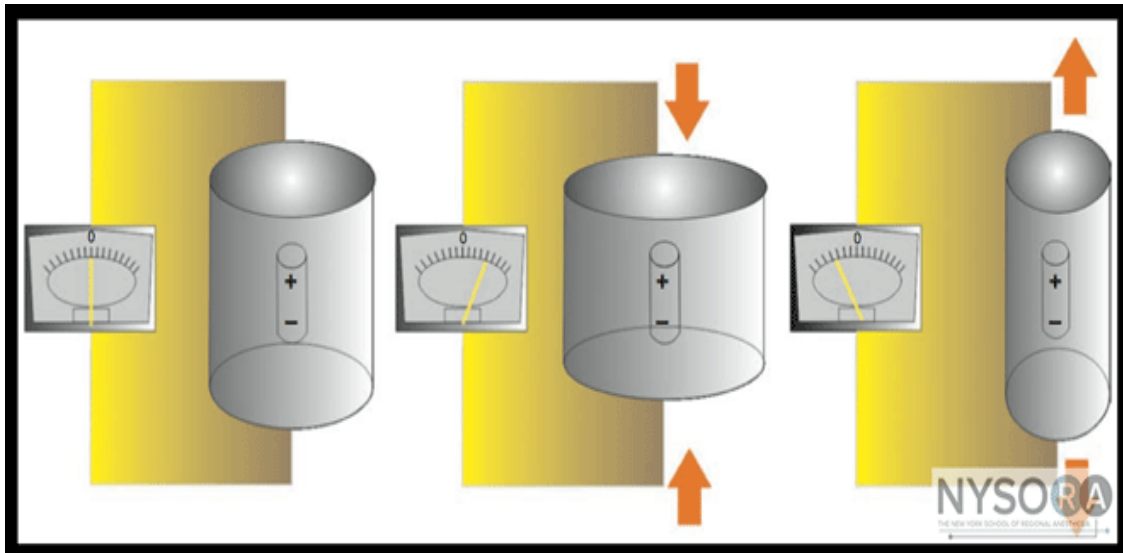
Ultrazvučni val je mehanički val, sastavljen od niza kompresija i ekspanzija medija kroz koji prolazi. Frekvencija zvuka se mjeri u hercima (Hz); broju titraja u sekundi. Medicinski ultrazvuk koristi frekvencije valova od 2,5 MHz do 20 MHz. Zvuk se u svakom mediju širi konstantnom brzinom (tablica 1) (14).

Tablica 1. Brzina zvučnih valova u različitim medijima

Medij	Brzina zvuka
Kisik pri 20°C	317 m/s
Zrak pri - 20°C	319 m/s
Zrak pri 20°C	343 m/s
Voda	1440 m/s
Željezo	5000 m/s
Pluto	500 m/s

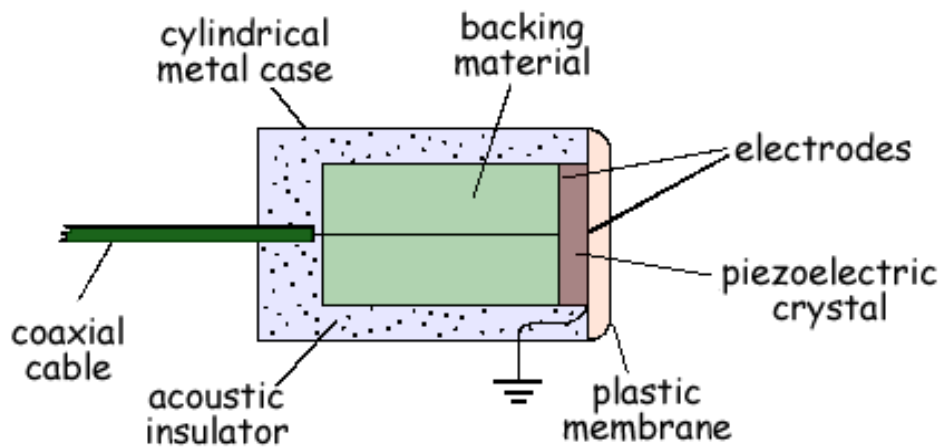
4.2.1. Princip rada ultrazvuka

Ultrazvučni val se stvara pomoću ultrazvučnog generatora, koji koristi princip inverznog piezoelektričnog efekta. Piezoelektrični efekt je osobina nekih kristala da se pod pritiskom električki polariziraju, tj. da se pod pritiskom jedna strana kristala nabije pozitivnim nabojem, a druga negativnim. Inverzni piezoelektrični efekt je kad se kristal električki polarizira, pa se uslijed tog podražaja kristal deformira (slika 4). Svojstvo kristala da proizvodi piezoelektrični i obrnuti piezoelektrični efekt, omogućuje nam da jedna sonda bude pošiljalatelj i primatelj ultrazvučnih valova.



Slika 4. Shematski prikaz piezoelektričnog efekta
 (izvor: <http://www.nysora.com/mobile/regional-anesthesia/foundations-of-us-guided-nerve-blocks-techniques/3084-ultrasound-physics.html>)

U ultrazvučnoj dijagnostici piezoelektrični kristal, koji stvara ultrazvučne valove, nalazi se unutar posebno oblikovane sonde, koja proizvodi i prihvaća ultrazvučne valove. Ultrazvučna sonda se sastoji od: metalnog kućišta, zvučnog izolatora, elektroda, piezoelektričnog kristala i prigušivača (slika 5), (14).

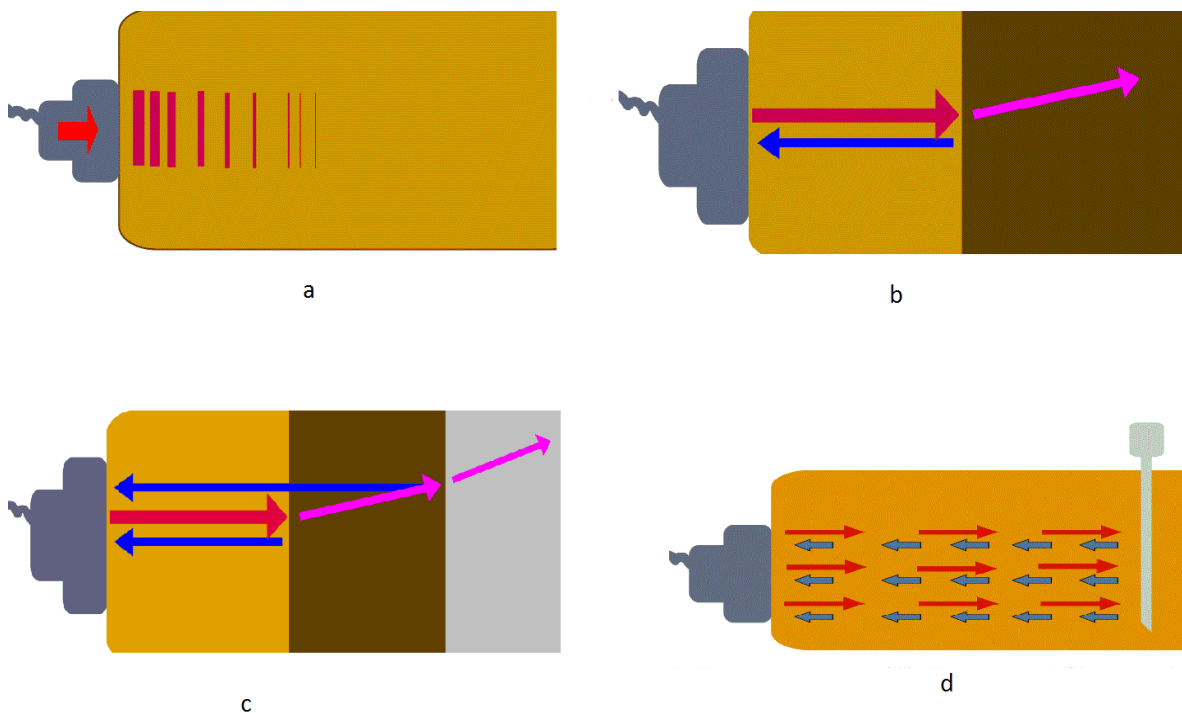


Slika 5. Shematski prikaz ultrazvučne sonde
 (izvor: <http://www.cyberphysics.co.uk/Q&A/KS5/medical/ultrasound/questions.html>)

Postoje tri različita oblika sonde: sektorski oblik, linearni oblik i konveksni oblik. Sektorske sonde koriste se pri prikazu malih organa, linearne sonde se koriste pri prikazu površinskih organa, a konveksne sonde pri prikazu dubinskih dijelova tijela.

4.2.2. Svojstva ultrazvučnih valova

Tri su svojstva ultrazvučnog vala kad se širi tijelom: atenuacija, refrakcija i refleksija. Atenuacija je sposobnost tijela da apsorbira dio energije ultrazvučnog vala, te ga pritom slabi. Refrakcija i refleksija ovise o akustičnoj impedanci tkiva. Akustična impedanca je sposobnost tkiva da provodi zvuk. Ona ovisi o gustoći tkiva i brzini ultrazvučnog vala koji prolazi kroz to tkivo. Refrakcija se događa kad prvo i drugo tkivo imaju sličnu akustičnu impedancu, što uzrokuje skretanje vala. Refleksija se događa kad je akustična impedancija prvog tkiva manja od akustične impedancije drugog tkiva. Znači, ultrazvučni val se odbija nazad prema sondi. Spekularna refleksija je potpuno reflektiranje vala zbog udara u veliki i glatki objekt (slika 6).



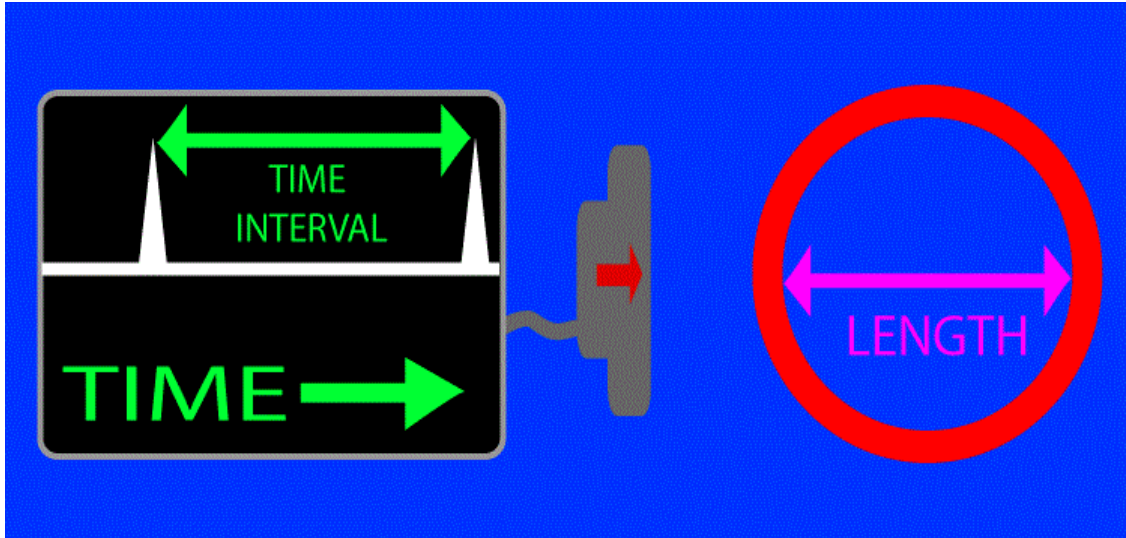
Slika 6. Svojstva ultrazvučnih valova:

a) atenuacija; b) refrakcija; c) refleksija; d) spekularna refleksija

(izvor: http://www.howequipmentworks.com/physics/medical_imaging/ultrasound_imaging/ultrasound.html)

4.2.3. Načini prikazivanja signala

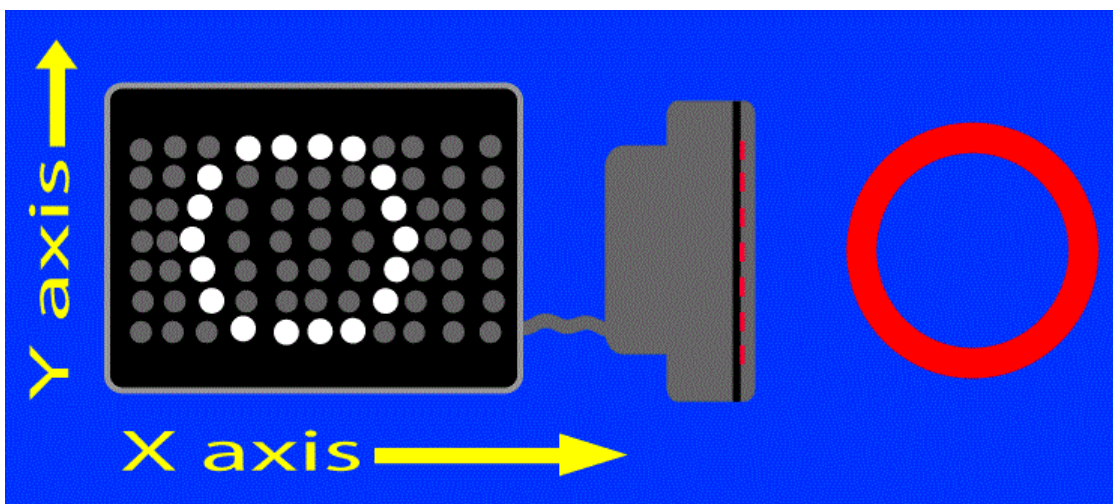
A – mode (engl. *amplitude modulation*) je jednodimenzionalni prikaz ultrazvučnih valova na ekranu u obliku šiljaka (slika 7).



Slika 7. Shematski prikaz: A – mode

(izvor: http://www.howequipmentworks.com/physics/medical_imaging/ultrasound_imaging/ultrasound.html)

B – mode (engl. *brightness modulation*) je dvodimenzionalni prikaz ultrazvučnih valova u obliku točaka na ekranu. Svjetlina točke je proporcionalna amplitudi odbijenog vala (slika 8).



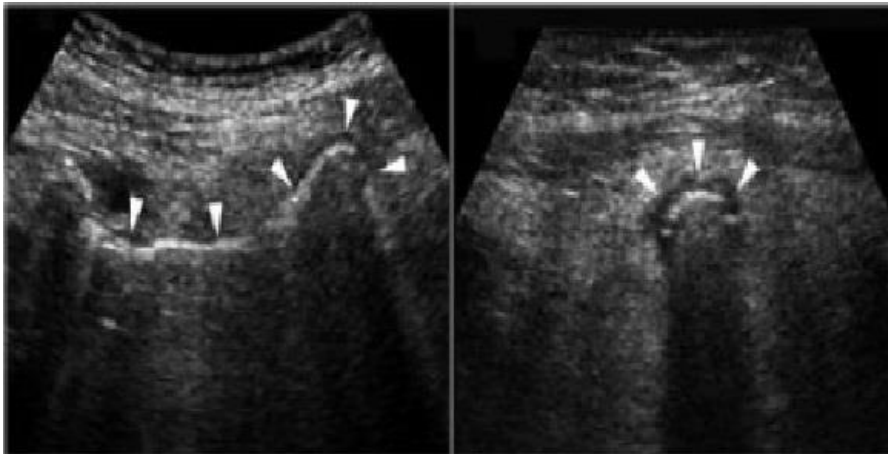
Slika 8. Shematski prikaz: B – mode

(izvor: http://www.howequipmentworks.com/physics/medical_imaging/ultrasound_imaging/ultrasound.html)

M – mode (engl. *motion modulation*) je prikaz struktura koje su u pokretu. U M – modu se može mjeriti protok krvi koristeći Dopplerov efekt, te se mogu bojom kodirati Dopplerovi pomaci što nam prikazuje Color Doppler (15).

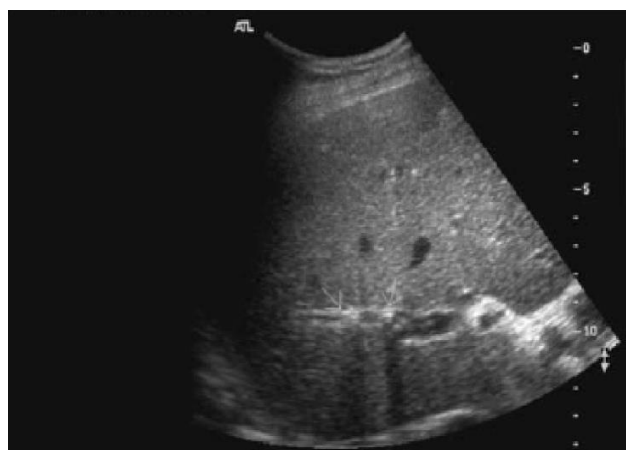
4.2.4. Sonogrami akutnog abdomena

4.2.4.1. Apendicitis – sonda u donjem desnom kvadrantu abdomena (slika 9) (1)



Slika 9. Apendicitis - longitudinalna ravnina (lijevo); transverzalna ravnina (desno)
(izvor: <http://www.radiologyassistant.nl/en/p4613dde72e42c/acute-abdomen-role-of-ultrasound.html>)

4.2.4.2. Kamenac u duktus koledokusu – sonda u gornjem desnom kvadrantu abdomena (slika 10) (1)

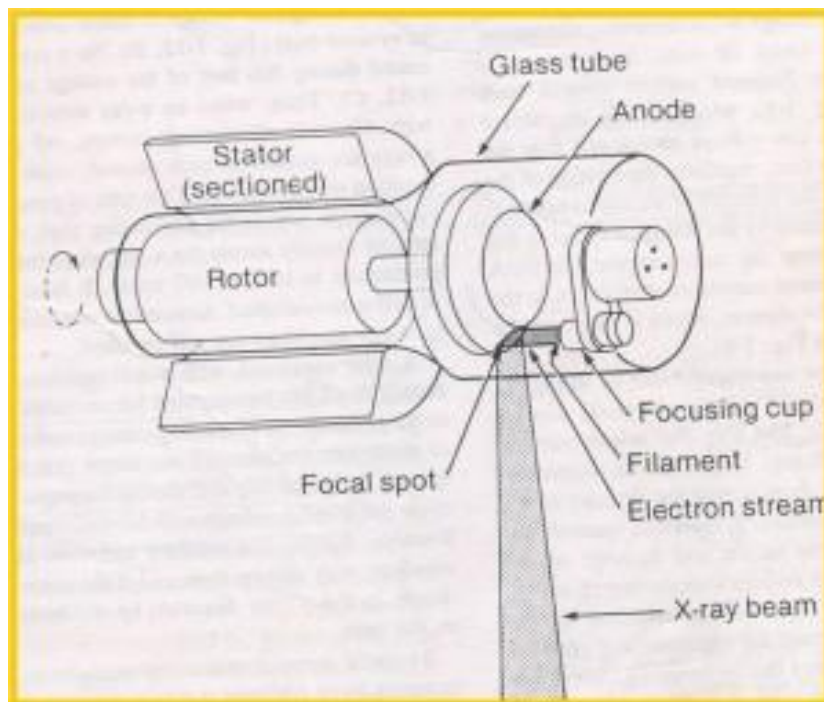


Slika 10. Kamenac u duktus koledokusuu
(izvor: J.Christian Fox; Clinical emergency radiology)

4.3. Konvencionalne rendgenske snimke abdomena

4.3.1. Princip rada rendgenske cijevi

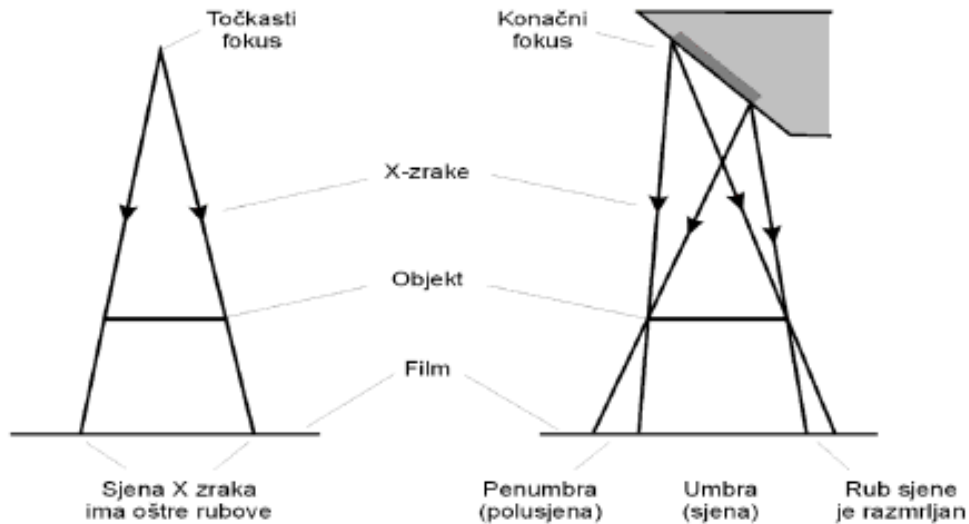
Rendgenske (X) zrake su elektromagnetski valovi valne duljine $10^{-6} - 10^{-10}$. Proizvode se u rendgenskoj cijevi. Rendgenska cijev je staklena vakuumska cijev umetnuta u metalni omotač, u kojoj se nalaze posebno oblikovane katode, spojene na niskonaponske kabele i anoda, spojena na rotor, pod visokim naponom. (slika 11). Kad uključimo rendgensku cijev, katoda se zagrijava te se zbog velike temperature elektroni atoma izdvajaju iz elektronskog omotača. Razlika između napona anode i katode ubrzava elektrone koji su se izdvojili iz elektronskog omotača, te udaraju u rotirajuću anodu, koja je smještena pod kutom od 71° prema katodi da bi se smanjilo optičko žarište. U trenutku udara elektrona u anodu, 99% energije se pretvori u toplinu, a svega 1% u x zrake. (16)



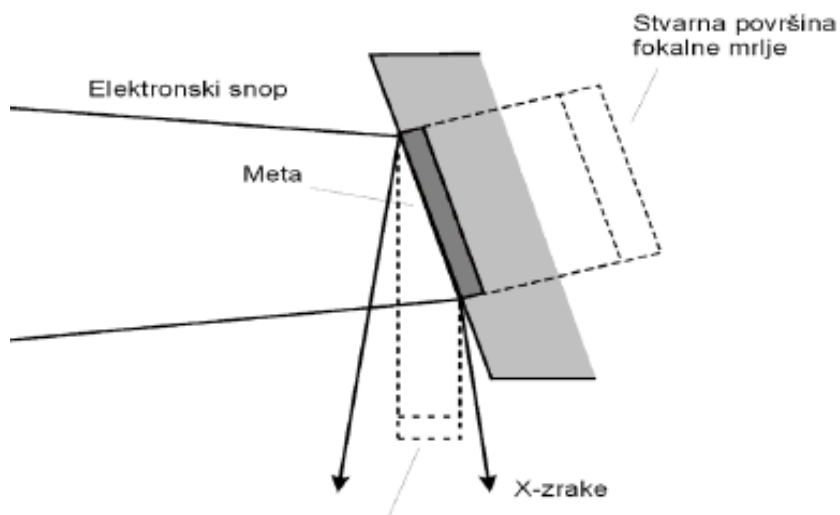
Slika 11. Shematski prikaz rendgenske cijevi

(izvor: <http://www.intelligentdental.com/2012/01/12/xray-production-part-2/>)

Zbog činjenice da izvor x zraka nije točka, već mala četvrtasta površina, dolazi do pojave polusjene na radiogramu (slika 13). Polusjena (penumbra) se povećava s povećanjem izvora x zraka i povećanjem udaljenosti snimanog objekta od filma (slika 12), (12).

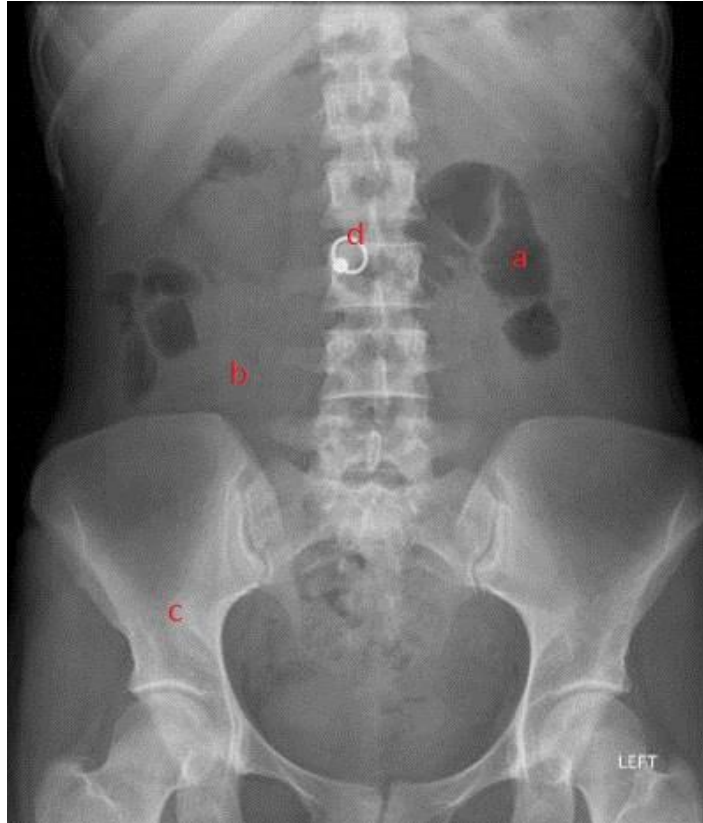


Slika 12. Sjena i polusjena



Slika 13. Stvarni i optički fokus

Zbog pojave polusjene radiogrami nisu oštro ograničeni, nego imaju blago zamućene rubove. Na radiogramu se mogu vidjeti sjene intenziteta: zraka, mekih česti, kostiju i metala. Tamna područja na radiogramu se nazivaju transparencije (zrak), (slika 14).



Slika 14. Sjene intenziteta: zraka (a), mekih česti (b), kostiju (c) i metala (d)
(izvor: http://www.nle.nottingham.ac.uk/websites/abdominal_radiology/densities.html)

Na klasičnim stojećim snimkama mogu se također vidjeti i deseto, jedanaesto i dvanaesto rebro kao i odgovarajući kralješci, lumbosakralna kralješnica, zdjelica s kukovima, nakupine slobodnog zraka ispod ošita, te nakupine zraka u debelom i tankom crijevu kao i opstrukcije, dilatacije vijuga crijeva i razine tekućina. Sjene jetre i slezene se vide s lijeve i desne strane ispod zadnjih rebrenih lukova (17).

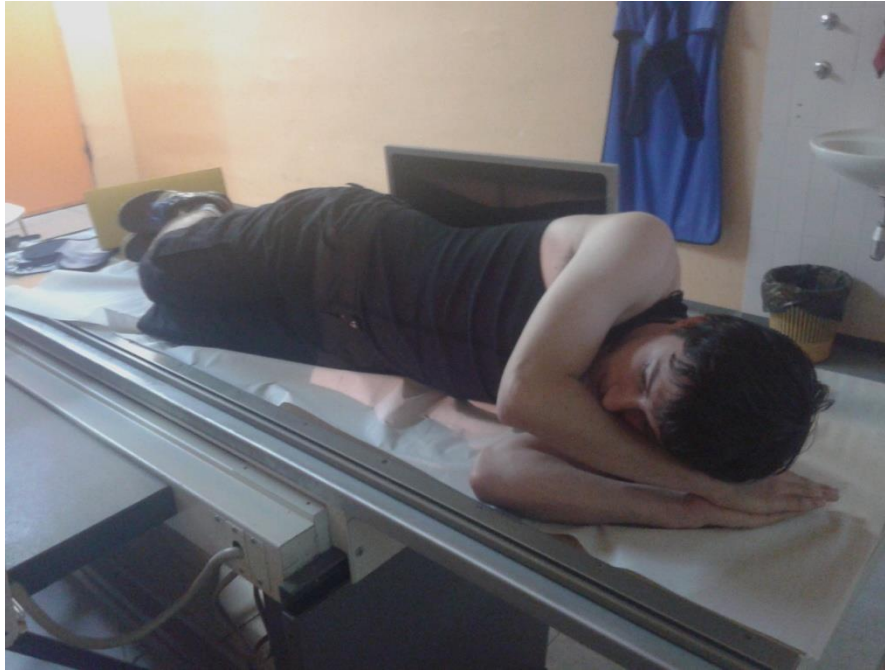4.3.2. Nativni abdomen

Najčešće rendgenske snimke abdomena su snimke bubrega, uretera i mokraćnog mjehura. Snimka nativnog abdomena snima se stojeći prislonjen leđima uz stativ. Noge se razmaknu, a ramena naslone na stativ da ne bi došlo do zakretanja tijela u neku stranu. Pacijent zadrži dah prilikom snimanja da na snimci ne bi bilo zamućenja (slika 15).

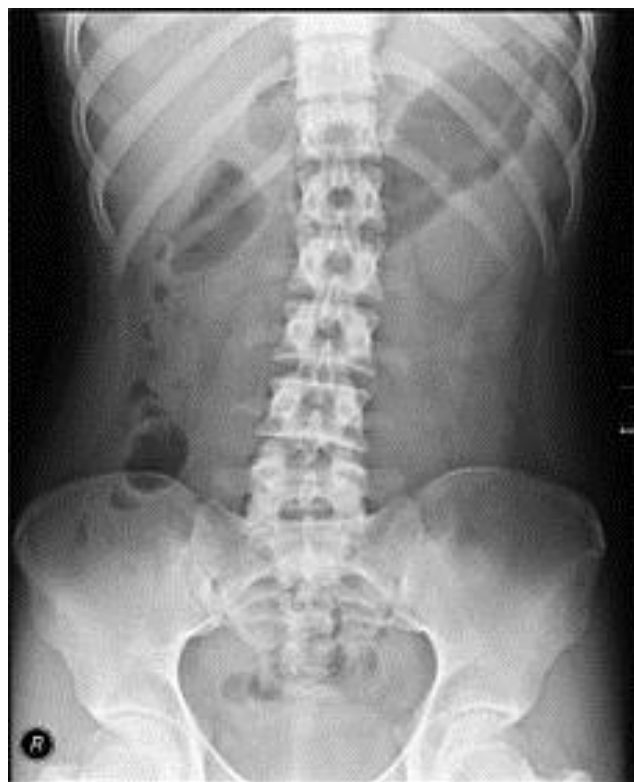Druga snimka nativnog abdomena je ležeći na lijevom boku. Pacijent legne na radiografski stol te se okrene na lijevi bok, rukama spojenim i položenim ispod glave, dok su noge savijene u koljenima (slika 16). Ova snimka se izvodi da bi se vidjele razine tekućina i kretanje slobodnog zraka u abdomenu (18).



Slika 15. AP projekcija nativnog abdomena



Slika 16. Snimka AP nativnog abdomena u lijevom dekubitus položaju

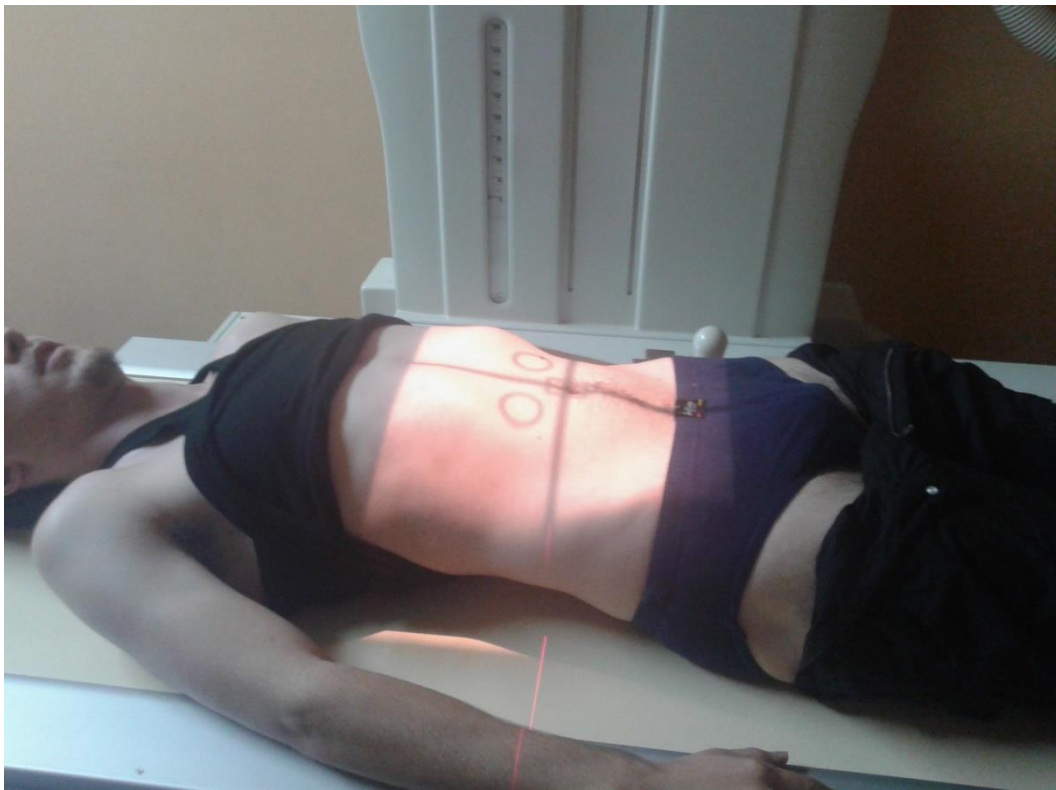


Slika 17. Rendgenska snimka nativnog abdomena
(izvor: http://en.wikipedia.org/wiki/Abdominal_x-ray)

Na radiogramu nativnog abdomena trebaju se prikazati: dijafragma s minimalno zadnja dva rebra, kralježnica u centru filma, jetra, slezena, oba bubrega, te debelo i tanko crijevo.

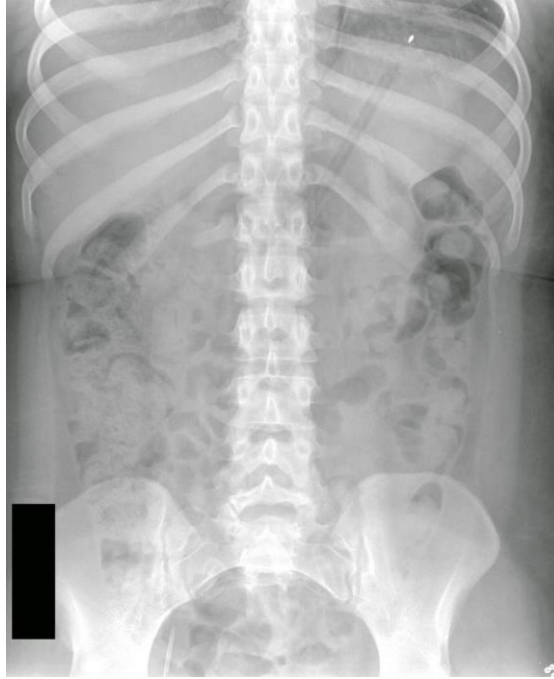
4.3.3. Nativni urotrakt

Osim snimaka nativnog abdomena, posebno se rade snimke nativnog urotrakta. Pacijent dolazi na pretragu prethodno upoznat s pretragom. Pacijent leđima legne na stol za snimanje, ruke su malo odmaknute od tijela. Noge ispružene, pete odmaknute, a prsti spojeni. Mediosagitalna linija tijela okomita je na radiografski stol. Centralna zraka je okomita i ulazi na sjecištu mediosagitalne ravnine i zamišljene linije krista (slika 18), (19).



Slika 18. AP projekcija nativnog urotrakta

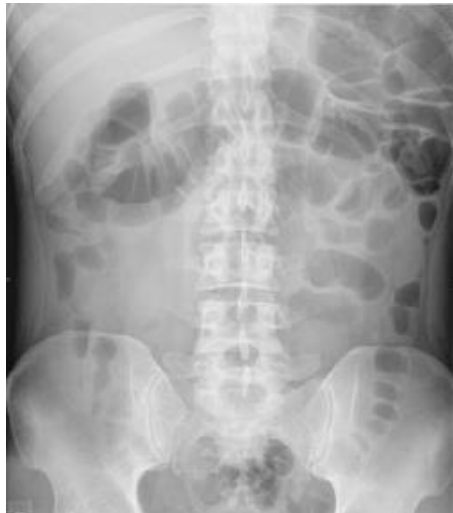Na nativnoj snimci urotrakta možemo vidjeti: rebra, kralježnicu, zdjeličnu kost, femure te sjene jetre, bubrega i mokraćnog mjehura.



Slika 19. Radiogram nati vnog urotrakta
(izvor: <http://clinicalcases.org/2003/03/foreign-body-ingestion-i-swallowed-pen.html>)

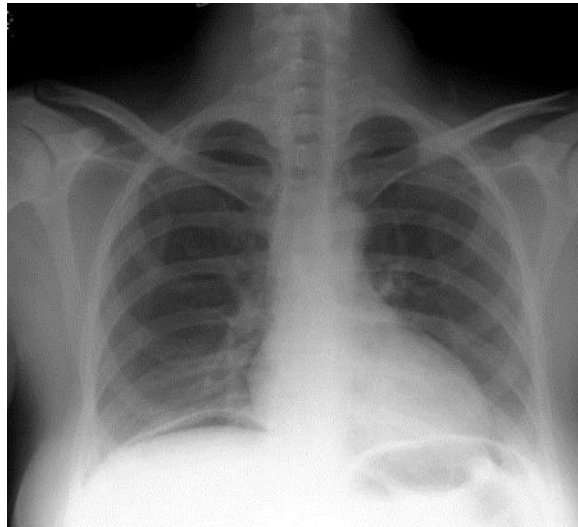
4.3.4. Radiografske snimke akutnog abdomena

4.3.4.1. Ileus – ležeći na leđima na radiografskom stolu. Centralna zraka je okomita i ulazi na spojnici mediosagitalne ravnine i spojnice krista (slika 20), (1).



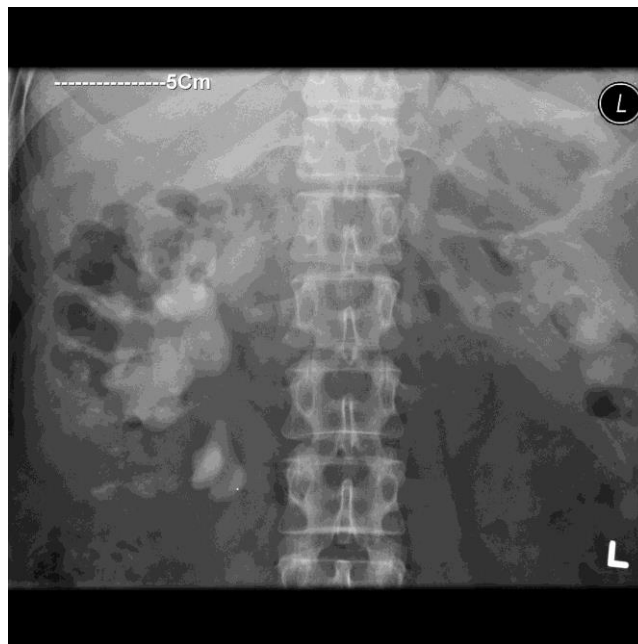
Slika 20. Ileus
(izvor: J.Christian Fox; Clinical emergency radiology)

4.3.4.2. Perforirani peptički ulkus – stojeći naslonjen leđima na vertikalni stativ. Centralna zraka je okomita i ulazi na ksifoidnom nastavku prsne kosti (slika 21), (1).



Slika 21. Perforirani peptički ulkus-slobodan zrak pod kupolama ošita
(izvor: <http://acutemed.co.uk/x-ray-details.php?id=70&rotate=0&flip=&image=&brig=0&cont=14#image2>)

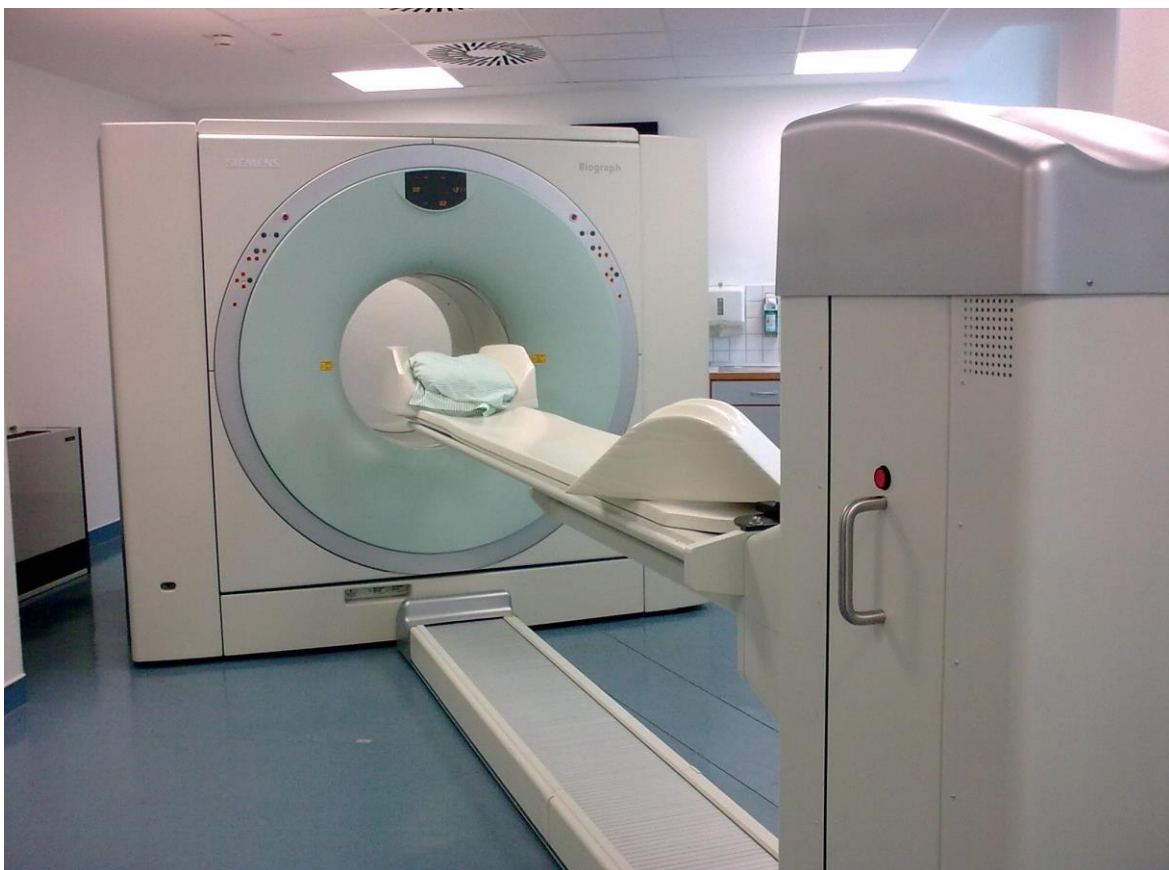4.3.4.3. Pijelonefritis – ležeći na leđima na radiografskom stolu. Centralna zraka je okomita i ulazi na sjecište mediosagitalne ravnine i donjeg ruba zadnjeg rebra (slika 22), (1).



Slika 22. Pijelonefritis
(izvor: <http://radiopaedia.org/images/482732>)

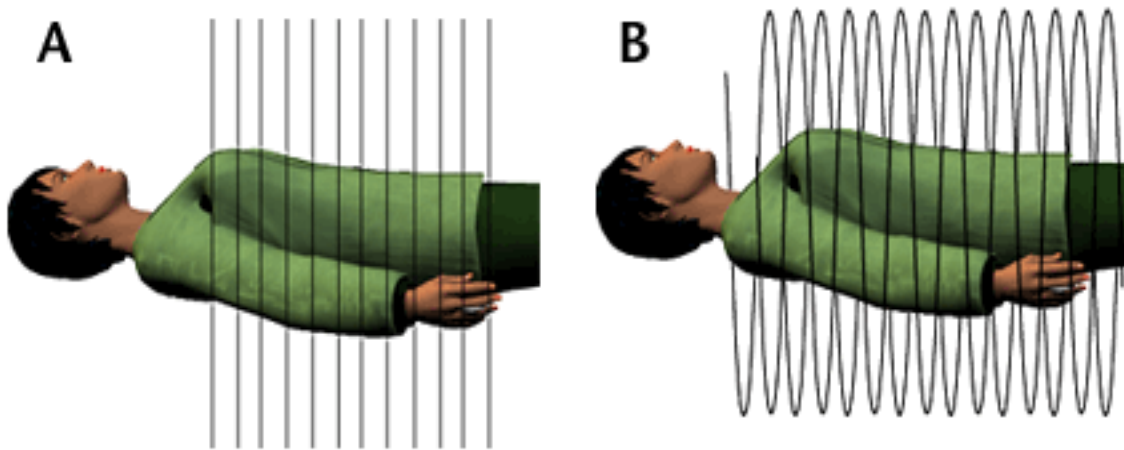
4.4. Kompjuterizirana tomografija

Uređaj za kompjuteriziranu tomografiju (CT) se sastoji od: kućišta, rendgenske cijevi, detektora, kolimatora, upravljačke konzole, stola za pacijenta. Kućište (*gentry*) ima izgled kvadrata s otvorom u sredini, promjera oko 70 cm. Kućište ima mogućnost nagiba da bi se mogle snimati strukture koje su pod nagibima bez dodatnih pomicanja pacijenta. Unutar kućišta smještena je rendgenska cijev na *slip ringu*, što omogućuje konstantne rotacije cijevi. Nasuprot rendgenske cijevi smješteni su detektori, koji skupljaju atenuirane x zrake. Detektori energiju x zraka pretvaraju u električnu energiju. Iza detektora nalazi se DAS (engl. *data acquisition system*), sistem za prikupljanje podataka. DAS prikupljene podatke šalje prema upravljačkoj konzoli (kompjuter). Kompjuter ima *software* koji omogućava rekonstrukciju „sirovih podataka“ u sliku (slika 23), (20).



Slika 23. CT uređaj
(izvor: <http://en.wikipedia.org/wiki/PET-CT>)

CT uređaj rotacijom cijevi oko pacijenta prikuplja atenuirane x zrake. Konvencionalni CT uređaj radi na principu poprečnih presjeka kroz tijelo pacijenta, tj. nakon svake rotacije cijevi, stol na kojem je pacijent, pomiče se za određeni broj mm. (slika 24A). Spiralni CT rotira rendgensku cijev te ujedno i pokreće stol konstantnom brzinom, te prikuplja podatke iz volumena tkiva (slika 24 B), (21)



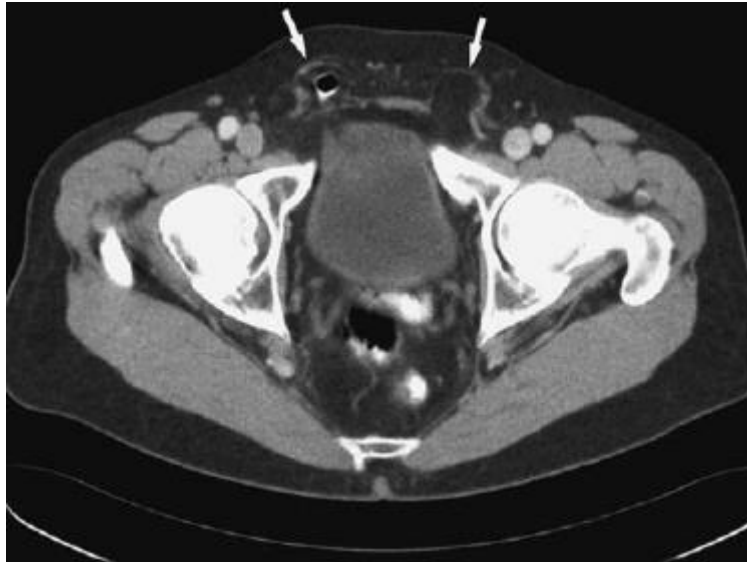Slika 24. Shematski prikaz načina rada konvencionalnog (A) i spiralnog (B) CT-a
(izvor: <http://imaging.cancer.gov/patientsandproviders/cancerimaging/ctscans>)

4.4.1. Hitna kompjuterizirana tomograija akutnog abdomena

Pacijent se pripremi za CT, upozna se s redoslijedom pretraga, te se provjeri da li je alergičan na kontrast. Pacijent legne leđima na stol za snimanje, tako da glava bude bliže CT uređaju a noge udaljenije, te stavi ruke iznad glave i sluša daljnje upute. Prvi sken se napravi nativno, bez kontrasta. Nakon prvog skeniranja, pacijentu se postavlja kanila te se intravenski aplicira kontrastno sredstvo (zagrijano na tjelesnu temperaturu) te se provjerava da li ima ikakvih neželjenih posljedica. Aplicira se 100 ml kontrastnog sredstva, brzinom protoka 2 – 3 ml/sec, te se nakon kontrastnog sredstva destiliranom vodom ispere kanila. Zadržka je oko 70 sec, zbog brzine distribucije kontrasta kroz ljudsko tijelo. Nakon drugog skeniranja, pacijenta se može ostaviti u dijagnostici da bi se eventualno napravili i skenovi uretera i mokraćnog mjehura, što nalaže zadržku od 5 – 10 min nakon apliciranja kontrastnog sredstva (22).

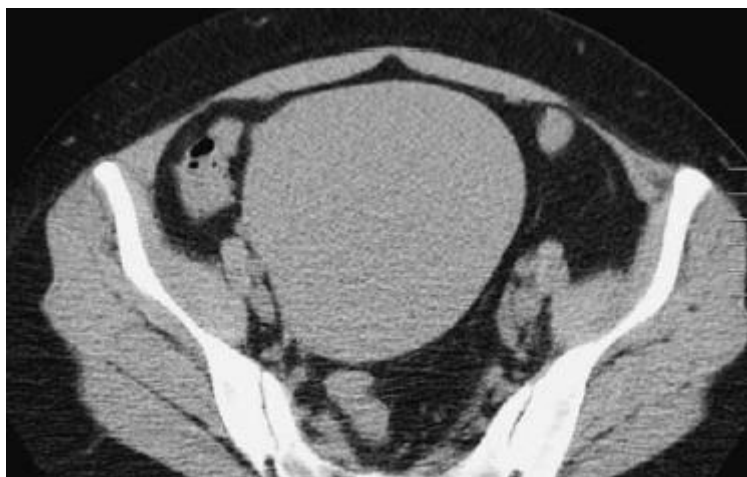4.4.1. Slike kompjuterizirane tomografije akutnog abdomena

4.4.1.1. Bilateralna ingvinalna hernija (slika 25) (1)



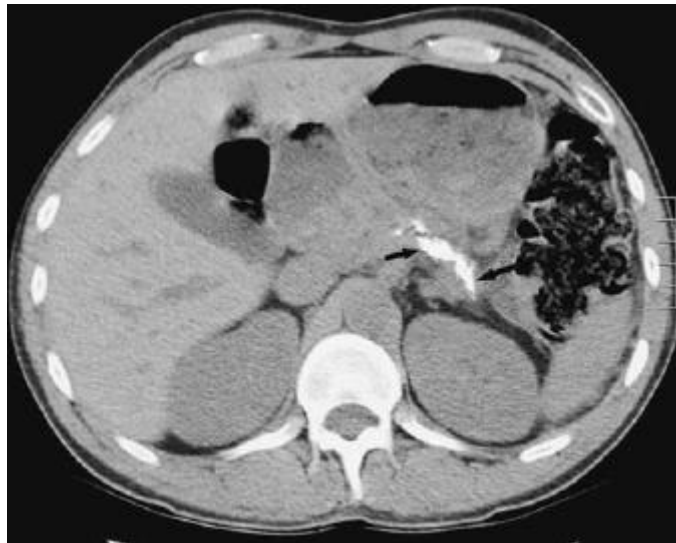Slika 25. Bilateralna ingvinalna hernija
(izvor: J.Christian Fox; Clinical emergency radiology)

4.4.1.2. Cista ovarija (slika 26) (1)



Slika 26. Cista desnog ovarija
(izvor: J.Christian Fox; Clinical emergency radiology)

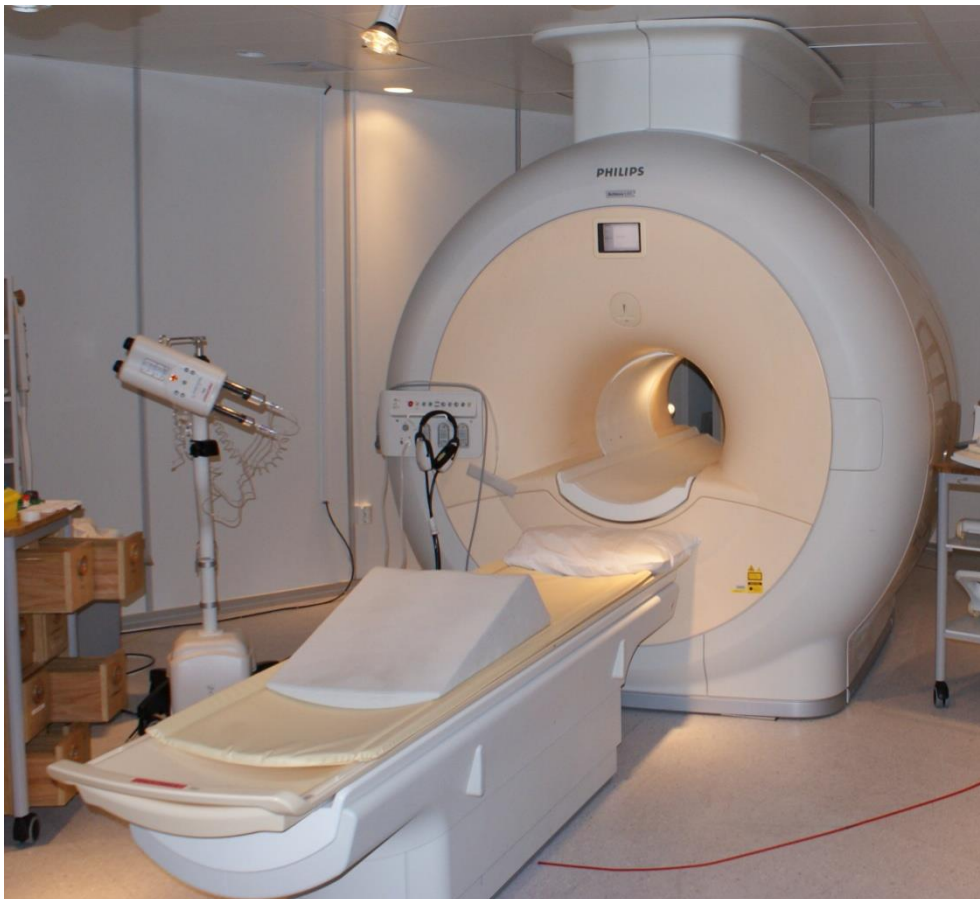4.4.1.3. Pankreatitis (slika 27) (1)



Slika 27. Kronični pankreatitis
(izvor: J.Christian Fox; Clinical emergency radiology)

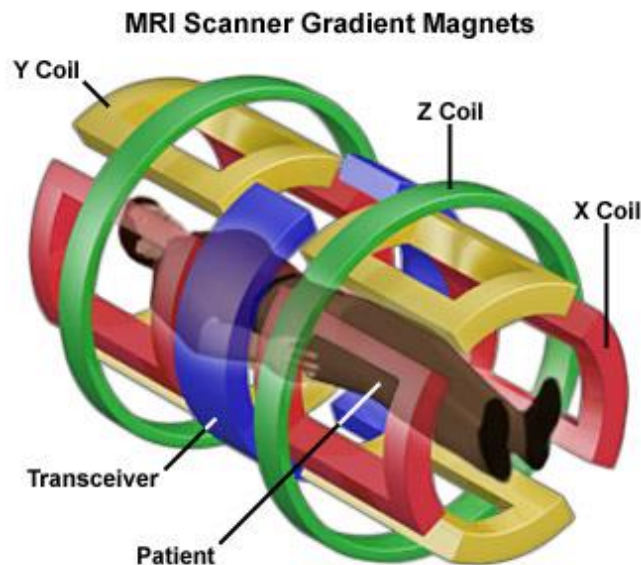
4.5. Magnetna rezonancija

Magnetna rezonancija (MR) je fizikalna pojava predaje energije vodikovim protonima u tijelu pri određenoj frekvenciji. Magnetna rezonancija koristi atome s neparnim brojem elektrona u elektronskom omotaču. Koristi se jako magnetno polje i radiofrekventne zavojnice. MR uređaj mora biti smješten u posebnoj prostoriji (Faradejev kavez) da bi zaštitili magnetsko polje od vanjskih utjecaja. MR uređaj se sastoji od: magnetskog tunela, radiofrekventnih zavojnica, gradijentnih zavojnica, radiofrekventnog pojačala i računala za obradu podataka. Glavni dio MR uređaja je magnetski tunel (engl. *bore*). Oko njega su gusto namotani supravodljivi navoji. Promjer *bore*-a je oko 80 cm, a dužina oko 2 m (treba biti dovoljno velik da unutra stane ljudsko tijelo) (slika 28), (1).



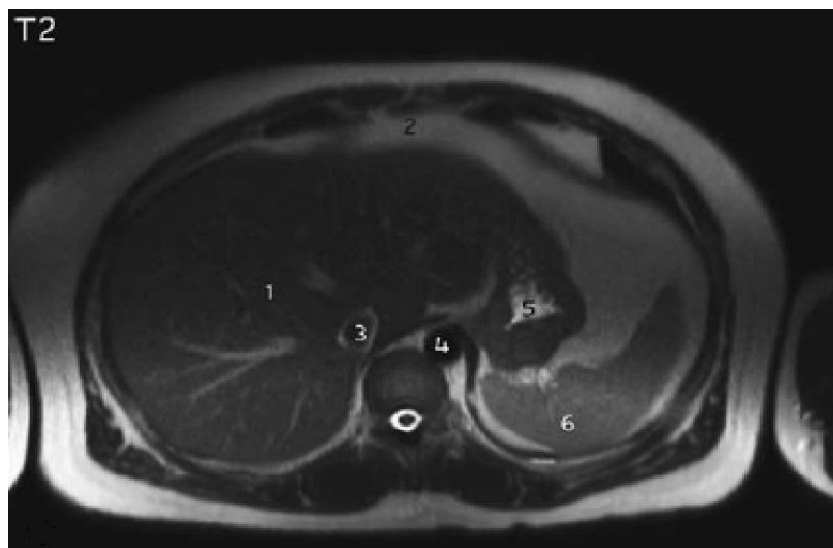
Slika 28. MR uređaj
(izvor: http://en.wikipedia.org/wiki/Magnetic_resonance_imaging)

Gradijentne zavojnice smještene su u *bore*-u magneta u tri ravnine: x, y i z. Njima odabiremo ravninu snimanja, debljine sloja te lociramo izvore signala unutar sloja. (slika 29).



Slika 29. Gradijentne zavojnice
(izvor: http://www.medwow.com/articles/wp-content/uploads/2011/05/mri_magnets.jpg)

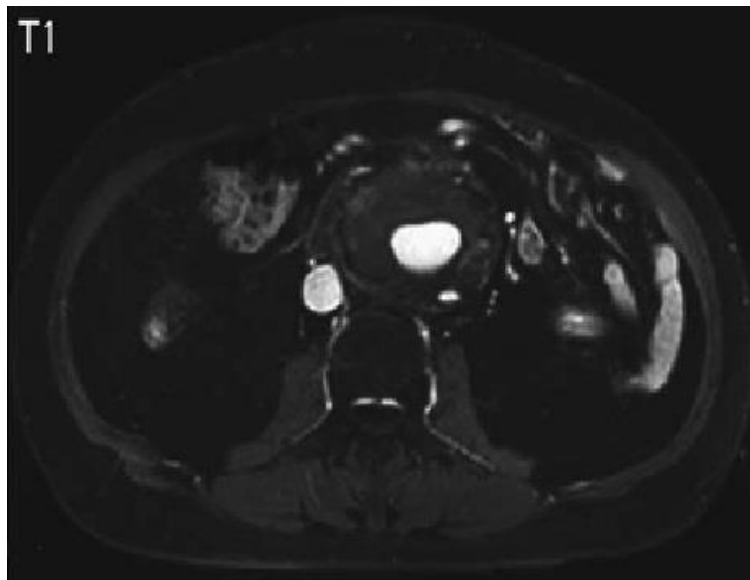
Radiofrekventni sustav se sastoji od zavojnice, pojačala i predpojačala. Radiofrekventno pojačalo emitira signal prema radiofrekventnoj zavojnici koja emitira radiofrekventni puls i prima signal iz snimanog dijela tijela. Radiofrekventno predpojačalo zatim pojačava signal i šalje ga prema analogno – digitalnom pretvaraču (slika 30), (1).



Slika 30. MR snimka normalnog abdomena:
1 - jetra, 2 - jednjak, 3 - donja šuplja vena, 4 - aorta, 5 - želudac, 6 – slezena
(izvor: J.Christian Fox; Clinical emergency radiology)

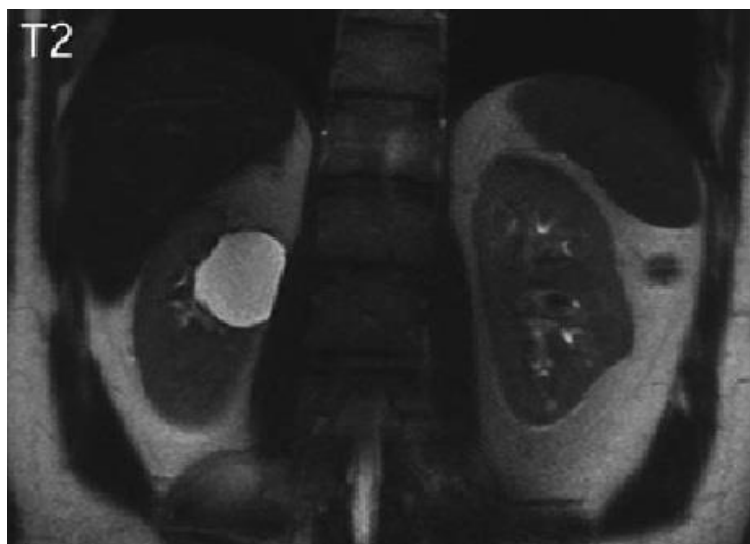
4.5.1. Slike magnetne rezonancije akutnog abdomena

4.5.1.1. Aneurizma aorte – T1 mjereno vrijeme, aksijalni presjek (slika 31) (1)



Slika 31. Aneurizma aorte-aksijalni presjek, T1 mjereno vrijeme
(izvor: J.Christian Fox; Clinical emergency radiology)

4.5.1.2. Cista na bubregu – T2 mjereno vrijeme, sagitalni presjek (slika 32) (1)



Slika 32. Cista na bubregu – koronalni presjek, T2 mjereno vrijeme
(izvor: J.Christian Fox; Clinical emergency radiology)

5. ZAKLJUČAK

Stanje akutnog abdomena može uzrokovati posljedice ozbiljne po život ako se ne liječi odmah, zbog toga je od ključne važnosti brza i ispravna dijagnoza za vrstu bolesti. Klinički pregled i laboratorijski nalazi nam pružaju informacije o diferencijalnoj dijagnozi, a radiološkim dijagnostičkim metodama potvrđujemo ili isključujemo neku od bolesti. Inicijalna dijagnostička metoda pri akutnom abdomenu je ultrazvuk, zbog brzine pregleda, te izbjegavanja ionizirajućeg zračenja. Klasična radiografija pruža nam informacije o bolestima koje ne možemo vidjeti ultrazvukom, poput ileusa. Kompjuteriziranom tomografijom preciznije diferenciramo vrstu bolesti, a posebno je osjetljiva i specifična u hitnim stanjima (poput mogućnosti apliciranja kontrasta pomoću kojeg uočavamo eventualne perforacije i rupture organa). Magnetnom rezonancijom možemo dijagnosticirati aneurizme i ciste koje se eventualno ne diferenciraju ostalim dijagnostičkim metodama.

6. SAŽETAK

Akutni abdomen je kliničko stanje jake abdominalne boli, izazvano traumama ili oboljenjima. Ukoliko to stanje ne liječimo odmah, može doći do komplikacija pogubnih po život. Dijagnostika akutnog abdomena ima algoritam pretraga, po kojima se vrše pregledi pacijenata. Prvo i osnovno je obaviti klinički pregled, koji ustanovljava je li uopće riječ o akutnom abdomenu. Nakon pregleda i laboratorijskih pretraga, slijedi ultrazvučni pregled te konvencionalne radiološke metode, ovisno o sumnji na pojedinu bolest. Ultrazvuk ima prednost nad klasičnim rendgenom zbog toga što nema ionizirajućeg zračenja i bolje se analiziraju organi poput gušterače, jetre i slezene. Nakon ultrazvuka i klasičnog rendgena, pacijent se može pregledati CT-om ili MR-om kako bolest bolje diferencirala, a trodimenzionalni prikaz omogućava prostornu vizualizaciju moguće opstrukcije.

7. SUMMARY

Acute abdomen is a condition of severe abdominal pain caused by trauma or disease. Unless treated promptly, it can lead to fatal complications. Like any diagnostics, acute abdomen diagnostics has an algorithm of examinations. First and foremost is an physical examination which determines is it a case of acute abdomen or not. After reviewing the patient and performing laboratory tests patient is reffered for an ultrasound or x – ray imagining, depending on suspicion of a particular disease. Ultrasound imagining has the advantage over conventional radiographs because there is no ionizing radiation, and it provides better visualization of organs such as panceras, liver and spleen. After the ultrasound or x – ray imagining, the patient can be sent to a CT or MRI scan to better determine the parameters of the disease and spatially visualize of possible obstructions.

8. LITERATURA

1. J. Christian Fox; Clinical emergency radiology, Cambridge University Press 2008
2. A. Hardy, B. Butler, M. Crandall; The Evaluation of the Acute Abdomen
3. Bernard I. Comroe, M.D. Non-surgical causes of acute abdominal pain
4. <http://www.mayoclinic.org/diseases-conditions/peritonitis/basics/definition/con-20032165>
5. <http://www.mayoclinic.org/diseases-conditions/appendicitis/basics/definition/con-20023582>
6. <http://www.mayoclinic.org/diseases-conditions/intestinal-obstruction/basics/treatment/con-20027567>
7. <http://www.mayoclinic.org/diseases-conditions/cholecystitis/basics/definition/con-20034277>
8. <http://www.mayoclinic.org/diseases-conditions/peptic-ulcer/basics/definition/con-20028643>
9. <http://www.mayoclinic.org/diseases-conditions/pancreatitis/basics/definition/con-20028421>
10. <http://www.mayoclinic.org/diseases-conditions/hepatitis-c/expert-answers/acute-hepatitis-c-infection/faq-20097138>
11. <http://www.mayoclinic.org/diseases-conditions/inguinal-hernia/basics/definition/con-20021456>
12. <http://www.mayoclinic.org/diseases-conditions/peritonitis/basics/definition/con-20032165>
13. <http://www.patient.co.uk/doctor/acute-abdomen>
14. http://www.howequipmentworks.com/physics/medical_imaging/ultrasound_imaging/ultrasound.html
15. <http://www.nysora.com/mobile/regional-anesthesia/foundations-of-us-guided-nerve-blocks-techniques/3084-ultrasound-physics.html>
16. <http://en.wikipedia.org/wiki/X-ray>
17. http://en.wikipedia.org/wiki/Abdominal_x-ray
18. http://radiologymasterclass.co.uk/tutorials/abdo/abdomen_x-ray/anatomy_introduction.html
19. http://www.oalib.com/paper/2267472#.VBMc3pR_sqgk
20. <http://imaging.cancer.gov/patientsandproviders/cancerimaging/ctscans>

9. ŽIVOTOPIS

Osobni podatci :

Ime i prezime: Ante Vujić

Datum i mjesto rođenja: 26. veljače 1993.

Državljanstvo : Hrvatsko

Adresa: Vujići 12, Kijevo

Telefon : 022/ 681-171

Mobilni telefon: 091/ 255 43 11

E-mail: theante666@hotmail.com

Obrazovanje i osposobljavanje :

1998. – 2006. Osnovna škola Milan Begović, Vrlika

2006. – 2010. Zdravstvena škola Šibenik – Farmaceutski tehničar

2011. – 2014. Sveučilišni odjel zdravstvenih studija Split – Radiološka tehnologija

Strani jezici: Engleski (aktivno u govoru i pismu)

Rad na računalu: Aktivno i svakodnevno korištenje MS Office paketa i interneta