

Prikaz učestalosti i uspješnosti rehabilitacije prirođenog oštećenja pleksusa brahijalisa u KBC Split u razdoblju od 2011. do 2016. godine

Matulović, Marija

Undergraduate thesis / Završni rad

2016

Degree Grantor / Ustanova koja je dodijelila akademski / stručni stupanj: **University of Split / Sveučilište u Splitu**

Permanent link / Trajna poveznica: <https://um.nsk.hr/um:nbn:hr:176:346912>

Rights / Prava: [In copyright](#) / [Zaštićeno autorskim pravom.](#)

Download date / Datum preuzimanja: **2024-08-30**



Sveučilišni odjel zdravstvenih studija
SVEUČILIŠTE U SPLITU

Repository / Repozitorij:

[Repository of the University Department for Health Studies, University of Split](#)



UNIVERSITY OF SPLIT



DIGITALNI AKADEMSKI ARHIVI I REPOZITORIJ

SVEUČILIŠTE U SPLITU

Podružnica

SVEUČILIŠNI ODJEL ZDRAVSTVENIH STUDIJA

PREDDIPLOMSKI SVEUČILIŠNI STUDIJ

FIZIOTERAPIJA

Marija Matulović

**PRIKAZ UČESTALOSTI I USPJEŠNOSTI REHABILITACIJE
PRIROĐENOG OŠTEĆENJA PLEKSUSA BRAHIJALISA U KBC SPLIT U
RAZDOBLJU OD 2011. DO 2016. GODINE**

Završni rad

AK. GODINA 2015/2016

Mentor:

Doc.dr.sc. Radenka Kuzmanić- Šamija

Split, 2016

Želim se zahvaliti svojoj mentorici doc.dr.sc. Radenki Kuzmanić- Šamija što je pristala biti moja mentorica pri izradi završnog rada te na tome što mi je omogućila doći do podataka koje sam koristila u izradi istog.

Također se želim zahvaliti i fizioterapeutkinji, licenciranom Bobath terapeutu Martei Konsa što mi je dopustila da prisustvujem terapiji dvoje dječaka i objasnila sve što me zanimalo u vezi njih.

SADRŽAJ

1	UVOD	5
1.1	ANATOMIJA	5
1.2	OŠTEĆENJE PERIFERNIH ŽIVACA	7
1.3	ETIOLOGIJA (UZROCI LEZIJA)	14
1.4	TIPOVI LEZIJE	15
1.5	KLINIČKA SLIKA	15
1.5.1	SINDROM GORNJEG TORAKALNOG OTVORA	16
1.6	DIJAGNOZA	17
2	CILJ RADA	19
3	IZVORI PODATAKA I METODE	20
3.1	LIJEČENJE	20
3.1.1	Fizioterapijska procjena	20
3.1.2	Habilitacija i fizikalna terapija	30
3.1.3	Kinezioterapija	32
3.1.4	Fizioterapijski kocepti	34
3.1.5	Kinesiotaping	38
3.1.6	Hidroterapija	39
3.1.7	Termoterapija	39

3.1.8	Elektroterapija.....	40
3.1.9	Radna terapija	42
4	REZULTATI	44
5	RASPRAVA	49
6	ZAKLJUČAK.....	50
7	SUMMARY	51
8	ŽIVOTOPIS	52
9	LITERATURA.....	53

1 UVOD

1.1 ANATOMIJA

Pleksus brahijalis (*plexus brachialis*) je splet živaca koji inervira gornji ud.

Započinje u vratu i širi se prema aksili. Nastaje spajanjem prednjih ogranaka zadnja četiri cervikalna (C5-C8) i prvog torakalnog (Th1) spinalnog živca.

➤ U inferiornom dijelu vrata korijenovi se ujedinjaju i stvaraju tri debla (*truncusa*):

- Gornji, *Truncus superior* → C5 - C6
- Srednji, *Truncus medius* → C7
- Donji, *Truncus inferior* → C8 - Th1

Iz dijela brahijalnog spleta koji se naziva supraklavikularnim polaze ogranci koji inerviraju mišiće vrata, ramena i prsnog koša.

➤ Iz prednjih korijenova *nn. cervicalium* polaze slijedeći živci:

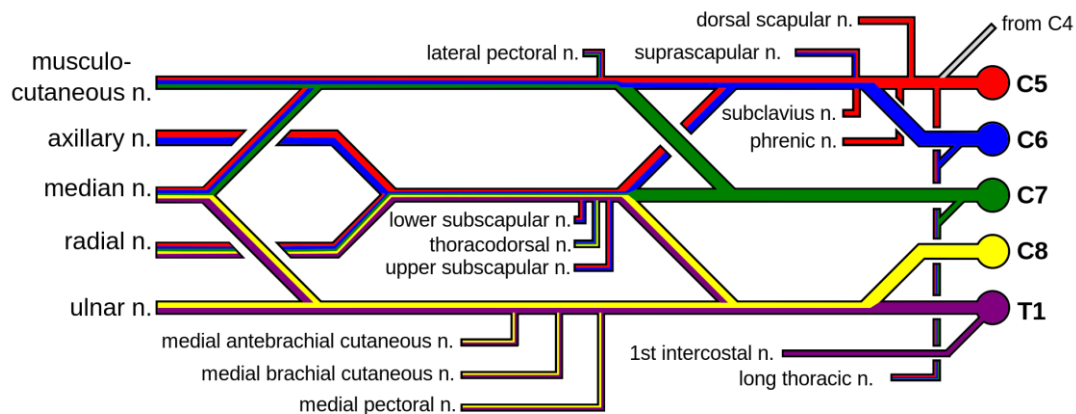
- *Nervus dorsalis scapulae* - *M. Levator scapulae*, *M. Rhomboideus*
- *Nervus thoracicus longus* – *M. serratus anterior*
- *Nervus thoracodorsalis* – *M. Latissimus dorsi*

➤ Iz *truncusa plexusa brachialis* polaze:

- *Nervus subclavius* – *M. subclavius*
- *Nervus suprascapularis* – *M. supraspinatus*, *M. infraspinatus*
- *Nervus Subscapularis* – *M. subscapularis*, *M. teres major*
- *Nervus pectoralis medialis* – *M. pectoralis minor*, *M. pectoralis major*
- *Nervus pectoralis lateralis* – *M. pectoralis major*

Svako od tri nastala debla grana se na prednji dio i stražnji dio kada pleksus prolazi kroz cervikoaksilarni kanal posteriorno od ključne kosti. Pa postoji prednji i stražnji dio gornjeg, srednjeg i donjeg debla, to jest ukupno 6 dijelova. Prednji dio inervira fleksore gornjeg uda, dok stražnji dio inervira ekstenzore. Tih šest dijelova se spaja u 3 snopa.

- Stražnji dijelovi spajaju se u stražnji snop (*fasciculus posterior*) odakle polaze:
 - *Nervus axillaris*
 - *Nervus radialis*
- Anteriorni dijelovi (C5-C7) se udružuju u lateralni snop (*fasciculus lateralis*) odakle polaze:
 - *Radix lateralis nervus medianus*
 - *Nervus musculocutaneus*
- Donji anteriorni dio (C8-Th1) čini medijalni snop (*fasciculus medialis*) odakle polaze:
 - *Nervus ulnaris*
 - *Nervus cutaneus brachii medialis*
 - *Nervus cutaneus antebrachii medialis*
 - *Radix medialis nervus mediani*



Slika 1. Plexus brachialis (Preuzeto s: Wikimedia. Godina 2009. Strother M)

1.2 OŠTEĆENJE PERIFERNIH ŽIVACA

Oštećenje pleksusa brahijalisa spada u oštećenja perifernih živaca.

Oštećenja perifernih živaca najčešće nastaju u kombinaciji sa ozljedama tkiva u čijoj blizini živac prolazi, poput mišića, kostiju te zglobova. Ukoliko nastane kompresija, djelomični ili potpuni prekid živca doći će do djelomičnog ili potpunog ispada motorne, osjetne ili trofičke funkcije inerviranog područja.

Oštećenje živaca s obzirom na patoanatomski nalaz dijelimo na:

1. **NEUROPRAKSIJA** se sastoji od privremene nemogućnosti provođenja impulsa; ne dolazi do oštećenja aksona.
2. **AKSONOTMEZA** je nemogućnost provođenja impulsa jer je došlo do prekida kontinuiteta aksona; nije došlo do oštećenja ovojnice.
3. **NEUROTMEZA** je potpuni prekid kontinuiteta aksona te dolazi do oštećenja ovojnice pa dolazi do nemogućnosti provođenja impulsa.

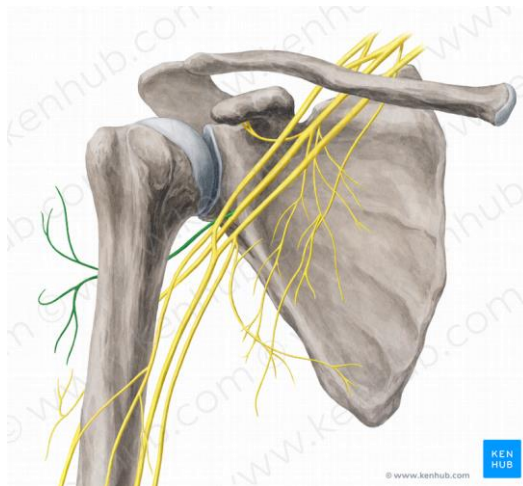
Također, ozljede možemo podijeliti na:

1. **OTVORENE:** dolazi do prekida ili defekta perifernog tkiva
2. **ZATVORENE:** dolazi do istezanja ili kompresije živca

Oštećenja mogu nastati direktnim ili indirektnim djevanjem sile. Najčešće se tu radi o ozljedama živca oštrim predmetom ili na mjestu frakture. Živac može biti zahvaćen prilikom operacije pa mišići izgube svoju funkciju i atrofiraju. Sve to dovodi do kontrakture zglobova.

Ozljede n. axillarisa

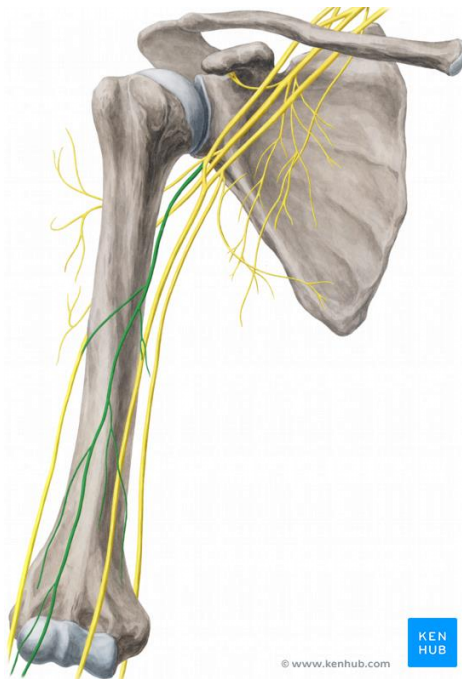
N. axillaris nastaje iz korijenova C5-C6 i C7. Osjetno inervira kožu vanjske strane nadlaktice iznad srednjeg dijela m. deltoideusa. Kako motorički inervira m. deltoideus i m. teres minor oštećenja n. axillarisa uzrokuju nemogućnost abdukcije i antefleksije ramena. Najčešće je ozlijeđen kod prijeloma kirurškog vrata humerusa, iščašenja ramena ili kompresije živaca zbog upotrebe podpazušnih štaka.



Slika 2. Nervus axillaris (Preuzeto s: Kenhub.)

Ozljede n. musculocutaneusa

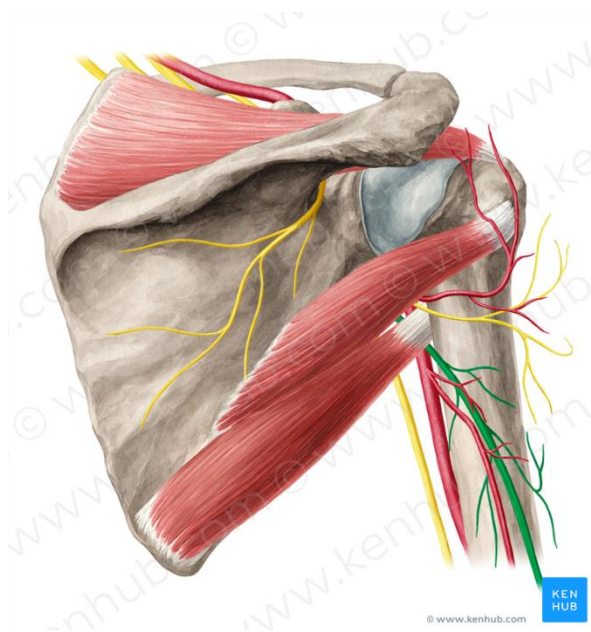
N. musculocutaneus nastaje iz korjenova C5-C6. Osjetno inervira prednju i lateralnu stranu nadlaktice, te radijalno područje podlaktice. Lezije n. musculocutaneusa dovode do oštećenja fleksije i supinacije podlaktice jer motorički inervira m. biceps brachii i m. brachialis. Klinički se nalazi slabost ovih mišića (hipotrofija), smanjen obim pokreta, te ugašen tetivni refleks m. biceps brachii. Najčešći uzroci lezije jesu trauma i luksacija ramenoga zgloba.



Slika 3. Nervus musculocutaneus (Preuzeto s: Kenhub)

Ozljeda n. radialisa

Ozljede n. radialisa najčešće su od svih ozljeda perifernih živaca. N. radialis nastaje iz korjenova C5-Th1. U lakatnoj jami dijeli se na dvije grane: površinsku i dubinsku.



Slika 4. Nervus radialis (Preuzeto s: Kenhub.)

Ozljeda n. medianusa

N. medianus nastaje iz korjenova C6-Th1. Najdeblji je živac ručnog spleta. Motorički inervira: m. flexor carpi radialis, mm. pronator teres et quadratus, m. flexor digitorum superficialis, mm. flexor pollicis longus et brevis, m. abduktor pollicis brevis, m. opponens pollicis, mm. lumbricales I. i II.

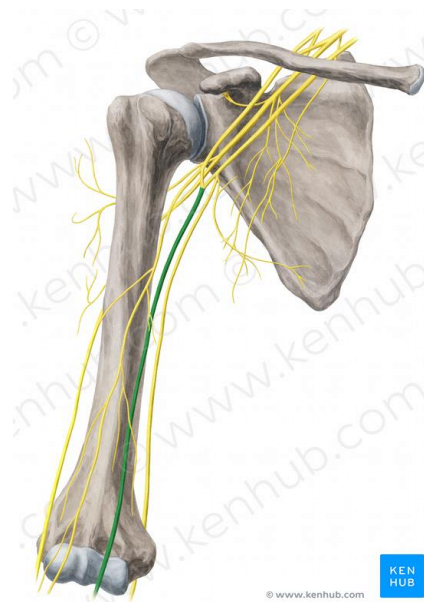
Osjetno inervira brojne mišiće, kožu prednje strane podlaktice te djelomično kožu prstiju (dlansku stranu I. prsta do radijalne polovice IV. prsta), dorzalnu stranu II. i III. prsta te radijalnu polovicu IV. prsta.

- Kada dođe do ozljeda u aksilarnoj jami nastaje gornje oštećenje živca radijalisa:
 - “viseća šaka”- kljenut svih ekstenzora ruke
 - Zbog pareze tricepsa nemoguća je ekstenzija podlaktice
 - Oslabljen ili odsutan refleks tricepsa
- Srednje oštećenje radijalisa nastaje oštećenjem posteromedijalnog dijela nadlaktice:
 - Ekstenzija u laktu je moguća ili neznatno oslabljena jer je triceps većim dijelom pošteđen
 - Flektirani prsti
 - Oslabljena dorzalna fleksija, otežana supinacija u ekstenziranom laktu
 - Oslabljen refleks brahioradijalisa
- Donje oštećenje radijalisa:
 - Oštećenje ekstenzora prstiju i abduktora palca

- Šaka ne visi
- Atrofija ekstenzora prstiju
- Nema osjetnih ispada

Oštećenje n. medianusa u distalnom dijelu podlaktice uzrokuje kljenut svih mišića šake koje živac inervira. Manifestira se nemogućnošću držanja boce ili čaše jer je hvatanje palcem nemoguće te nastaje tzv. majmunska šaka. Oštećenje u nadlaktici ili u lakatnom zglobu (proksimalnom dijelu) uzrokuje slabost pronacije podlaktice i fleksije šake, a pri pokušaju fleksije prstiju flektiraju se samo IV. i mali prst, djelomično srednji prst, a kažiprst i palac ostaju nepokretni i nastaje tzv. šaka propovjednika.

N. medianus može biti oštećen zbog suprakondilarnog prijeloma humerusa, ozljedom lakatnog zgloba, podlaktice, ručnog zgloba, paravenskim unosom lijeka u lakatnoj jami, a jedan od najčešćih uzroka je sindrom karpalnog kanala.

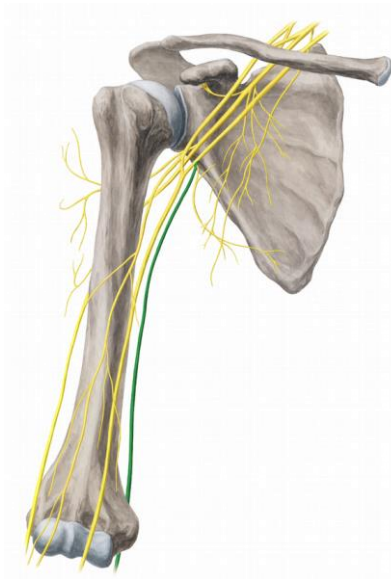


Slika 5. Nervus medianus (Preuzeto s Kenhub)

Ozljede n. ulnarisa

N. ulnaris nastaje iz korjenova C8-Th1. Motorički inervira m. flexor digiti profundus, m. abductor et opponens digiti V., m. lumbricales (III. i IV.), mm. interossei, m. adductor pollicis, m. flexor carpi ulnaris. Osjetna inervacija: volarni i ulnarni dio šake. Kompresiju živaca uzrokuju prijelomi u laktu, nastaje gubitak osjeta u IV. te V. prstu.

Oštećenjem u distalnom dijelu (ispod lakatnog zgloba, tzv. Fromentov znak) nastaje atrofija malih mišića šake što dovodi do tipičnog izgleda šake (tzv. pandžasta šaka). Osim kompresije živca zbog prijeloma lakta, živac može biti oštećen i pritiskom na lakat zbog dugotrajnog ležanja, ili može biti oštećen pri artrozi lakatnog zgloba.



Slika 6. Nervus ulnaris (Preuzeto s: Kenhub)

1.3 ETIOLOGIJA (UZROCI LEZIJA)

Oštećenja plexusa brahijalisa mogu nastati:

- Prenatalno (položaj fetusa, pupkovina omotana oko ruke)
- Perinatalno (tijek poroda glavni je uzrok oštećenja)
- Postnatalno (infekcije, kompresije, edemi)

Faktori rizika su: velika porođajna težina (> 4500g), položaj na zadak, dijabetes, produženo drugo porođajno doba, porođaj uz pomoć pomagala (vakuum ekstrakcija), snažna trakcija glave prema dolje tijekom porođaja, dijete rođeno s porođajnom lezijom brahijalnog plexusa u prethodnoj trudnoći, intrauterini tortikolis i distocija ramena. Ozljede brahijalnog plexusa javljaju pri porođaju na zadak, kod primjene pretjerane trakcije na oba ramena za oslobađanje glave.

Porođajna lezija brahijalnog plexusa nije prirođena već stečena jer se događa upravo za vrijeme porođaja. Incidencija je oko 0.5 slučajeva na 1000 rođene djece. Najčešće se događa u djece kod kojih je porođaj zatkom. Zadak i trup se rađaju prvi, zatim ruke pa glava. U toj situaciji može doći do istezanja lateralne strane vrata, odnosno korijenova brahijalnog plexusa potezanjem za ruku djeteta.

1.4 TIPOVI LEZIJE

Prema visini oštećenja, to jest zavisno o tome koji su korjenovi živaca oštećeni opisana su:

- Erb - Duchenne, gornja paraliza (C5-C6)
- Srednji tip (C7)
- Klumpke Dejerinen, donja paraliza (C8-Th1)
- Erb - Duchenne-Klumpkeova (potpuna) kljenut

1.5 KLINIČKA SLIKA

Erb - Duchennova paraliza nastaje oštećenjem petog- šestog cervikalnog korijena. Nastaje paraliza deltoideusa, bicepsa, brahioradijalisa, a ponekad i supraspinatusa, infraspinatusa te romboidnog mišića. Također može zahvatiti i korijen C7 pa se to zove prošireni tip I. Tada su zahvaćeni i m. triceps i ekstenzori ručnog zgloba i prstiju. Tipična klinička slika podrazumijeva tzv. „konobarski položaj ruke“, odnosno ruka mlohavo visi u adukciji i unutrašnjoj rotaciji nadlaktice, podlaktica je ekstendirana te u pronaciji, šaka je flektirana. Kretnje šakom i prstima su očuvane. Dok su odsutni refleksi bicepsa i brahioradijalisa. Nastaje atrofija paretičnih mišića.

Dejerine - Klumpkeova paraliza nastaje oštećenjem C8 i Th1. Oštećenji su mišići inervirani ulnarnim živcem i medijanusom. Pa tako dolazi do:

- Paralize malih mišića šake
- Paralize fleksora prstiju
- Osjetnih ispada u ulnarnom dijelu šake i podlaktice

Karakterizirana je nemogućnošću fleksije šake te prstiju uz slabost lumbrikalnih i interosealnih mišića. Stisak je otežan. Pa je tako šaka u položaju dorzalne fleksije. Kako se razvija atrofija mišića nastaje kandžasta šaka. Nerijetko se javljaju edemi, trofičke promjene i Hornerov sindrom.

Miješana kljenut je oštećenje cijelog brahijalnog plexusa. Nastaje kljenut i atrofija mišića cijelog gornjeg ekstremiteta te mišića ramenog obruča. Prisutan je Hornerov sindrom.

- Osjetni i motorički ispadi u inervacijskom području više korijena
- Oštećenje plexusa (trauma, luksacija, degenerativne promjene vratne kralježnice)
- Prisutnost vratnog rebra (sindrom skalenususa) ili kompresivni čimbenik u području gornjeg torakalnog otvora

1.5.1 SINDROM GORNJEG TORAKALNOG OTVORA

Kroz otvor (aperture thoracis superior) na gornjem, dijelu prsnog koša prolaze živčani spletovi te krvne žile, oni mogu biti komprimirani.

Sindrom prednjeg skalenskog mišića

Plexus brahialis prolazi kroz otvor koji se nalazi između prednjeg i srednjeg skalenskog mišića te prvog rebra. Tu prolazi također aa. subclavia. Ovaj otvor može biti sužen pa su strukture komprimirane što ovisi o debljini mišića i anomalijama njegovog hvatišta. Manifestira se bolovima u prsima, šakama te podlaktici, rjeđe u nadlaktici.

Klinička slika je slična kliničkoj slici vratnog rebra koji također može uzorokovat kompresiju brahijalnog plexusa te arterije i vene subklavije. Najčešće je komprimiran n. ulnaris (C8-Th1). Očituje se bolovima i parestezijom ulnarnog dijela šake - hipotenari, 4. i 5. prst. Javljaju se i simptomi kompresije potključne arterije. Ruka postaje hladna i cijanotična, a rame se spušta distalno. Oslabljen je puls a. radialis. Bol se također pojačava kod okretanja vrata na zdravu stranu, zabacujući je prema natrag i pri dubokom udahu.

Kostoklavikularni sindrom

Kod ovog sindroma krvne žile i plexus su komprimirani između ključne kosti i prvog rebra. Događa se kad rame ide distalno i prema natrag, tako se testom povlačenja ruke prema dolje i natrag izazivaju smetnje.

1.6 DIJAGNOZA

Do brze i točne dijagnoze važna je analiza tegoba bolesti. Jedna od najvažnijih stavki kod postavljanja dijagnoze je anamneza. Razlikujemo heteroanamnezu te autoanamnezu. Kako govorimo o maloj djeci heteroanamneza je u ovom slučaju obavezna. Počinjemo s osnovnim podacima o bolesniku, kratak opis tegoba te obiteljska anamneza. U osobnu anamnezu uključujemo patologiju trudnoće majke, poroda i perinatalnog doba. U ovom slučaju je bitan izostanak motoričkog razvoja djeteta. Kliničkim pregledom postavljamo dijagnozu na temelju položaja ruke koja je zahvaćena. Ispitujemo položaj tijela novorođenčeta. U položaju na leđima ekstremiteti djeteta su u semifleksiji, ako nije prisutna patologija. Glava je u srednjem položaju kako ne bi utjecala na pokretanje udova. Promatra se simetrija tijela, tonus mišića kod pasivnog pokreta i u mirovanju te neonatalni refleksi i budnost djeteta, to jest njegova aktivnost pokretanja vrata i ekstremiteta. Dijagnoza se potvrđuje

elektromiografijom, kojom se određuje električna aktivnost mišića te elektroneurografijom, kojom određujemo električnu aktivnost perifernih živaca. Koristimo i radiološke pretrage kako bi isključili prijelome.

2 CILJ RADA

Cilj rada bio je prikazati učestalost i uspješnost rehabilitacije djece s prirođenim oštećenje brahijalnog pleksusa u KBC Split od 2011. do 2016. godine.

U radu će se prikazati metode fizikalne terapije pomoću kojih pristupamo djeci te edukaciju roditelja o bolesti djeteta, liječenju i oporavku u onolikoj mjeri koliko je to moguće.

3 IZVORI PODATAKA I METODE

U radu će biti prikazana dva slučaja oštećenja brahijalnog pleksusa te usporedbe s obzirom na faktore rizika; uključujući tjelesnu masu djeteta, gestacijsku dob, apgar test i položaj pri porodu.

3.1 LIJEČENJE

3.1.1 Fizioterapijska procjena

Procjena služi prepoznavanju uzroka disfunkcije, provedbi cjelovitog subjektivnog pregleda, provedbi potpunog i odgovarajućeg objektivnog pregleda te evaluaciji subjektivnih i objektivnih nalaza i izradi terapijskog plana (SOAP format). Obuhvaća manualni mišićni test, pregled posture te mjere opsega pokreta.

Manualni mišićni test je metoda mjerenja mišićne snage pojedinog mišića ili mišićne skupine. Baziran na učinkovitoj izvedbi pokreta u odnosu na silu gravitacije i na pruženi manualni otpor terapeuta na taj pokret.

TABLICA 1. Manualni mišićni test (MMT)

OCJENA	SNAGA MIŠIĆA	
5	100%	Kontrakcijom mišića moguće je savladati pun obim pokreta uz maksimalni otpor koji terapeut pruža manualno.
4	75%	Kontrakcijom mišića moguće je savladati pun obim pokreta uz lagani otpor terapeuta.
3	50%	Kontrakcijom mišića moguće je savladati pun obim pokreta.
2	25%	Sposobnost mišića da svlada da pun obim pokreta u zglobu kada je isključen utjecaj sile teže (suspenzija, voda, kosina).
1	10%	Mišićna kontrakcija u tragovima, moguće palpacije.
0	0%	Nema mišićne aktivnosti.

Prije je bilo uobičajeno da svako sljedeće mjerenje vrši jedan terapeut, međutim, pokazalo se da više ispitivača daje objektivniji rezultat jer se na temelju njihovih mjerenja dobiva nekakva srednja vrijednost.



Slika 7. Izvođenje manualnog mišićnog test (Preuzeto iz: Klinička kineziometrija. 3. izdanje. Majkić M)

Procjena pravilnog držanja tijela

Metode za ocjenjivanje pravilnog držanja tijela su inspekcija, mjerenje i usporedba simetričnih dijelova tijela. Pacijenta promatramo sa strane, otraga i sprijeda.

➤ Kod bočnog pregleda:

- Resica uha u liniji acromiona - spina iliaca anterior superior; tijelo dijeli na prednju i stražnju stranu
- Kralježnica ima fiziološku zakrivljenost
- Ramena moraju biti u središnjoj liniji
- Trbušni zid i grudni koš također su u u istoj liniji
- Zdjelica je pod kutem od 60 stupnjeva, koljena simetrična te lagano flektirana

➤ Pregledom sa stražnje strane:

- Glava je u sredini, a ramena u istoj visini, miškulatura je simetrično razvijena
- U istoj visini moraju biti i lopatice, medijalni rubovi u istom položaju u odnosu na kralježnicu, a gornji rubovi jednako udaljeni od kralježnice, gledamo priljubljenost kralježnice
- Ruke i bočni dio tijela formiraju Lorenzov trokut , oni moraju biti simetrični
- Dužina donjih ekstremiteta
- Visina spine iliace anterior superior
- Simetričnost glutealnih nabora

➤ Pregled sa prednje strane:

- Srednji položaj glave u odnosu na ramena; zabilježiti rotacije te pomake glave
- Simetrična čeljust, spojene usne
- Nos u medijalnoj ravnini
- Vrat simetričan, kao i m. trapezius
- Dominatno rame može biti malo niže, iako bi točke ramena trebale biti u ravnini
- Grudni koš simetričan
- Simetričan Lorenzov trokut
- Visina spine iliace anterior superior
- Simetrična koljena, patela prema naprijed
- Medijalni, lateralni maleolarni nastavci u ravnini

Kod djece položaj tijela procjenjujemo praćenjem djeteta to jest njegovog normalnog motoričkog razvoja i neuromišićne aktivnosti u posturalnim položajima koji odgovaraju dobi djeteta.

Antropometrijska mjerenja

Antropometrija je metoda antropologije kojom se vrše mjerenja ljudskog tijela, njegovih dijelova i funkcionalnih sposobnosti.

Tijekom života mijenjaju se tjelesne dimenzije, i njihov međusobni odnos.

Novorođenče ima relativno veliku glavu, kratke udove i dugački trup koji čini oko 70% njegove ukupne dužine. Razvojem organizma do odrasle dobi i tijekom nje to se mijenja i dolazi do drugačijih odnosa tjelesnih dimenzija. Tako u odrasla čovjeka trup zauzima samo 50% cjelokupne dužine (visine). Na razvoj organizma utječe kako genetika, tako i okolina.

Provodimo mjerenje opsega i longitudinalnosti ekstremiteta

TABLICA 2. Mjere opsega ruke

Akromion – pazušna jama
Opseg nadlaktice 10cm ispod akromiona
Opseg nadlaktice 10cm iznad akromiona
Opseg lakta preko lakatne jame i olekranona
Opseg podlaktice ispod olekranona
Preko stiloidnog nastavka radijusa i ulne
Preko glavica metakarpalnih kostiju

TABLICA 3. Mjere longitudinalnosti ekstremiteta

Vrh akromiona – olecranon
Olecranon – stiloidni nastavak radijusa
Stiloidni nastavak radijusa – glavica treće metakarpalne kosti
Sredina MCP zgloba – sredina PIP zgoba
Sredina PIP zgloba – sredina DIP zgloba
Sredina DIP zgloba – vrh prsta

Procjena opsega pokreta u zglobu

Pokreti u zglobu dijele se na aktivne i pasivne; one koje pacijent izvodi snagom susjednih mišića zgloba te one koje su rezultat djelovanja neke vanjske sile (terapeut).

Pokretljivost može biti smanjena (kontraktura; fleksijska, ekstenzijska), normalna i povećana. Ankiloza je stanje kod koje nema nikakve pokretljivosti u zglobu.

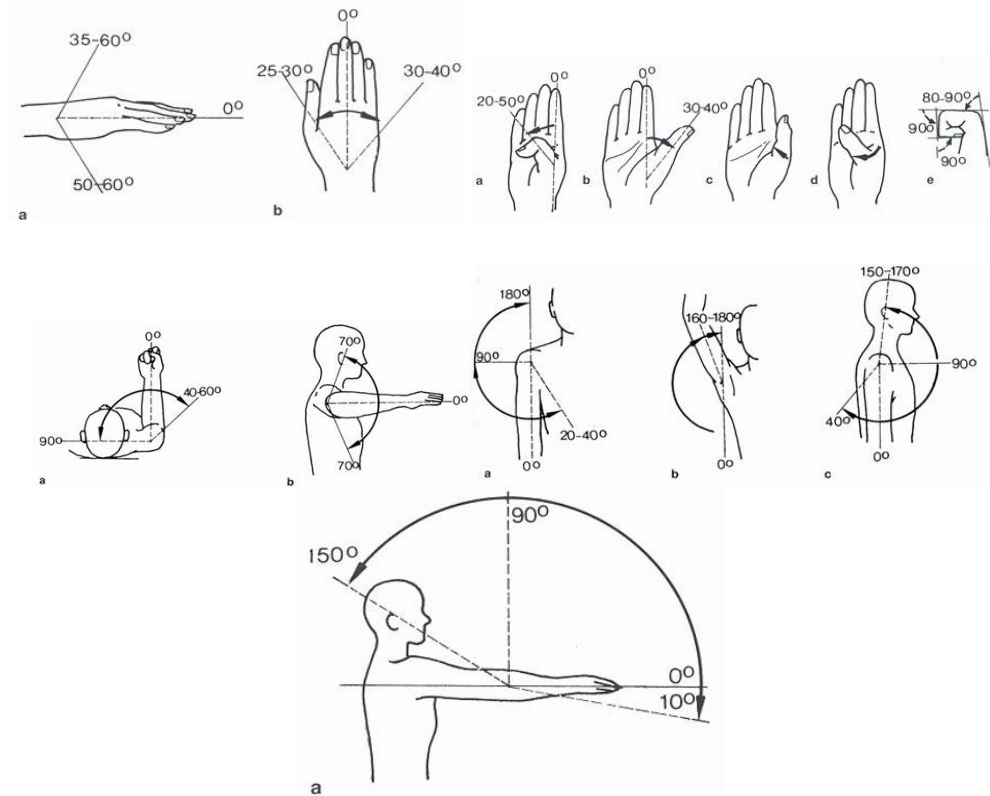
Povećana gibljivost je preko fizioloških granice i nalazimo je kod nekog oboljenja te trauma gdje dolazi do pucanja zglobnih struktura.

Mjerenje se vrši kutomjerom i označava se u stupnjevima.

3 osnovna položaja zgloba su :

- Fiziološki položaj zgloba
- Funkcionalni položaj zgloba

- Početni ili nulti položaj zgloba



Sl. 8. Fiziološki opseg pokret

- U ramenom zglobu aktivno nisu izvedivi pokreti abdukcije, elevacije, vanjske rotacije i antefleksije, pasivno u određenoj mjeri.
- U lakatanom zglobu aktivno nisu izvedivi pokreti fleksije i supinacije, ali pasivno jesu, međutim u manjem opsegu pokreta.
- U zglobovima prstiju u punom opsegu pokreta izvedive su kretnje abdukcije, adukcije, fleksije i ekstenzije.
- U palcu su u punom opsegu pokreta moguće kretnje abdukcije, adukcije, fleksije, ekstenzije, opozicije i repozicije.

Procjena tetivnih refleksa

Ispitivanje refleksa je najobjektivniji dio neurološkog ispitivanja, mogu biti prvi znak poremećaja neuroloških funkcija. U kliničkoj praksi miotatske reflekse izazivamo kratkim udarcem refleksnog batića po tetivi mišića kojeg ispitujemo. Udarac izaziva refleksno kraćenje mišića. Mišići trebaju biti refleksirani, a na temelju kontrakcije mišića ispitujemo jačinu refleksnog odgovora. Simetričnost slabijih to jest povećanih refleksa nije patološki znak, patologija je asimetričnost refleksa.

TABLICA 4. Ispitivanje tetivnih refleksa

<p>Refleks brahiradialisa (C5 – C6)</p> <p>- fleksija i supinacija podlaktice</p>	<p>- Ruka je flektirana u laktu pod pravim kutem, u položaju između supinacije i pronacije</p> <p>- ispitivač udara po tetivi koja je u donjoj trećini radijusa ili po stiloidnom nastavku radiusa</p>
<p>Refleks bicepsa nadlaktice (C6 – C7)</p> <p>-fleksija i supinacija u laktu</p>	<p>- ruka je u položaju između fleksije i ekstenzije, blago pronirana</p> <p>- palac se stavi u antekubitalnu jamu iznad tetive bicepsa i čekićem udari po palcu</p>
<p>Refleks tricepsa nadlaktice (C6 – C7)</p> <p>-ekstenzija u laktu</p>	<p>- ruka flektirana u laktu</p> <p>- čekićem udaramo po tetivi tricepsa iznad olekranona</p>
<p>Fleksorni refleks prstiju (C6 – Th1)</p> <p>- fleksija prstiju i distalne falange palca</p>	<p>-šaka je u položaju supinacije s blago flektiranim prstima</p> <p>- ispitivač postavlja svoj kažiprst i srednji prst na volarnu stranu prstiju udara lagano po svojim prstima</p>

3.1.2 Habilitacija i fizikalna terapija

Kako govorimo o djeci, koristit ćemo riječ habilitacija.

Habilitacija se dijeli na 5 faza; sukladno s djetetovim neuromotoričkim razvojem:

1. prva faza - prva dva tjedna starosti
2. druga faza - dva tjedna do četiri mjeseca starosti
3. treća faza - četiri mjeseca do šest mjeseci starosti
4. četvrta faza - šest mjeseci starosti do prve godine
5. peta faza - prva godina do četvrte godine starosti

Prva faza habilitacija

Cilj je roditelje naučiti o handlingu i poziciranju djeteta. Treba održavati pravilan položaj lopatice na toraksu i ekstremiteta u središnjoj liniji na prsima.

Kod oblačenja najprije se oblači ruka koja se zahvaćena, zatim zdrava ruka, dok je kod svlačenja postupak obrnut. Prilikom kupanja roditelj jednom rukom stabilizira rame i lopaticu, a drugom kupa dijete.

Druga faza habilitacije

Cilj je povećanje opsega pokreta, mišićne jakosti, očuvanje duljine mišića, normalizacija osjeta, facilitacija kontrole glave i reakcije uspravljanja.

Vježbe u ranoj fazi potiču normalne obrasce pokreta i ujedno sprječavaju kompenzacijske.

Uključuje se i tretman senzoričke integracije i tu se taktilni, vizualni i propioceptivni podražaji koriste za poboljšanje motoričkih aktivnosti.

Treća faza habilitacije

Ciljevi su povećanje ili očuvanje opsega pokreta, prevencija kontraktura i deformiteta zglobova, povećanje snage mišića, facilitacija motoričkih vještina.

Naglasak je na uključivanju zahvaćene ruke.

Četvrta faza habilitacije

Ciljevi u četvrtoj fazi rehabilitacije su povećanje ili očuvanje opsega pokreta u zglobu, prevencija kontraktura zglobova i deformiteta, povećanje mišićne snage, povećanje svjesnosti osjeta, facilitacija sjedenja, puzanja, stajanja i hodanja. Dijete razvija mišićnu snagu te koordinaciju i sve više aktivno upotrebljava zahvaćenu ruku.

Peta faza habilitacije

Ciljevi u posljednjoj fazi rehabilitacije su razvoj fine motorike i poticanje bimanualnih aktivnosti kroz igru, uz održavanje stabilnosti zgloba i opsega pokreta ramenog obruča. Fina motorika šake facilitira se kroz aktivnosti svakodnevnog života.

Liječenje se dijeli na rano i kasno. Za cilj ima spriječiti kontrakture i deformitete zglobova. Krute imobilizacije izbjegavamo, a ruku postavljamo u abdukciju ramena od 90 stupnjeva, fleksiju i vanjsku rotaciju od 45°, lakat u položaj fleksije od 80°, a ručni zglob u srednji položaj. Ovakav položaj preporuča se najmanje 3 mjeseca uz obavezno vježbanje svih gornjih ekstremiteta. Poželjna je i elektrostimulacija mišića koji su oštećeni.

U neki slučajevima dolazi do napretka unutar dva tjedna, međutim obično se događa od 18-og mjeseca od poroda pa do 4. godine života.

Od operacijskog liječenja najčešće se radi korekcijska osteotomija humerusa i smanjenje unutarnje rotacije (derotacija humerusa). Smanjena funkcija mišića ramena, pokušava se popraviti transpozicijom mišića. Krvava repozicija hitna je indikacija u slučaju stražnje luksacije glenohumeralnog zgloba te iščašenja glavice radijusa. Rijetko dođe do tog da se radi artrodeza lakta i ručnog zgloba.

3.1.3 Kinezioterapija

Kinezioterapija je dio fizikalne medicine i ona kao što sama riječ govori iskorištava pokret u svrhu liječenja i prevencije bolesti. Osnovni ciljevi su uspostavljanje, održavanje i očuvanje opsega pokreta, povećanje i održavanje snage mišića, poboljšanje koordinacije, poboljšanje posture, korekcije deformiteta ili prevencija istih te poboljšanje funkcije drugih organskih sustava.

Pasivne vježbe izvodimo ukoliko je MMT 1 ili 0 i tu terapeut treba paziti na normalni opseg pokreta kod djeteta kako nebi došlo do ozljeda. Cilj je održavanje fiziološke duljine mišića, opsega pokreta, poboljšanje prehrane zglobnih struktura te održavanje propriocepcije. Kontrakture možemo spriječiti ukoliko dođe do aktivnog pokreta u zglobu jer pasivnim postavljamo zglob u najbolji položaj za stimulaciju aktivnog pokreta. Kada se pojave znakovi oporavka odmah prelazimo na aktivno potpomognute i aktivne vježbe sa ili bez otpora. Istovremeno treba pratiti promjene na cijelom tijelu te tijelo uključiti u vježbu, a posebno zdravu ruku kako ne bi došlo do asimetričnosti i zapostavljenosti.

Suradljivost isključujemo jer moramo uzeti u obzir da su to djeca i da nisu svjesna svoje okoline. Potrebno je često provoditi evaluaciju i prelaziti na aktivno potpomognute te zatim na aktivno samostalne vježbe.

Vježbe opsega pokreta

Od iznimne je važnosti da terapeut točno poznaje vrijednost i opasnost korištenja vježbi opsega pokreta te da ostane unutar okvira opsega i tolerancije bolesnika kako nebi došlo do nekih dodatnih trauma.

Vježbe istezanja

Koristimo ih za dobivanje fleksibilnosti. Dijelimo ih na statičke, balističke i proprioceptivnu neuromuskularnu facilitaciju (PNF).



Slika 9. Vježbe istezanja (Preuzeto s: MomsTeam, The trusted Source for Sports Parents)

3.1.4 Fizioterapijski koncepti

Bobath koncept

Najintenzivniji period rasta i razvoja djeteta gdje se odvijaju njegove najveće promjene u životu je njegova prva godina. Ono se razvija psihički, fizički i mentalno. Taj razvoj moramo pratiti kako bi na vrijeme prepoznali i liječili nepravilnosti, ukoliko one postoje.

Kod neurorizične djece započinjemo sa neurorazvojnoum habilitacijom. To jest usmjeravamo dijete na pravilan razvoj. Pristup djetetu je individualan, a neizostavan dio habilitacije su roditelji; oni daju informacije o ponašanju djeteta u svakodnevnim aktivnostima te o poteškoćama koje prepoznaju.

Kod oštećenja brahijalnog pleksusa Bobath terapiju koristimo za normalizaciju mišićnog tonusa koji je u ovom slučaju snižen. Primarna je fizioterapijska procjena pomoću koje dobivamo uvid u stanje djeteta, stanje tonusa mišića, razvoj s obzirom na dob, snalaženje u aktivnostima svakodnevnog života te postojanje kompenzacijskih aktivnosti.

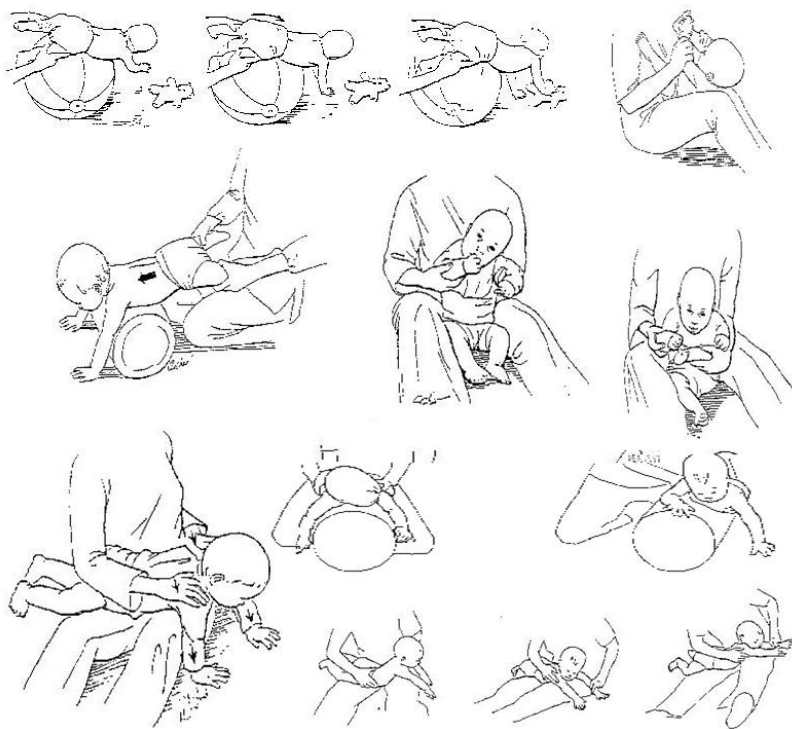
Brži pristup liječenju znači bolji rezultati. Cilj Bobath terapije kod osoba s oštećenjem brahijalnog pleksusa je sprječavanje daljnjeg razvoja oštećenja.

Osnovni elementi tehnike su:

- normalizacija mišićnog tonusa
- inhibicija abnormalnih refleksnih aktivnosti
- poticanje na stvaranje normalnih, svjesnih i automatskih pokreta
- razvoj najvažnijih obrazaca pokreta
- učenje svakodnevnih vještina i samozbrinjavanja



Slika 10. Bobath terapija (Preuzeto s: Pinterest)



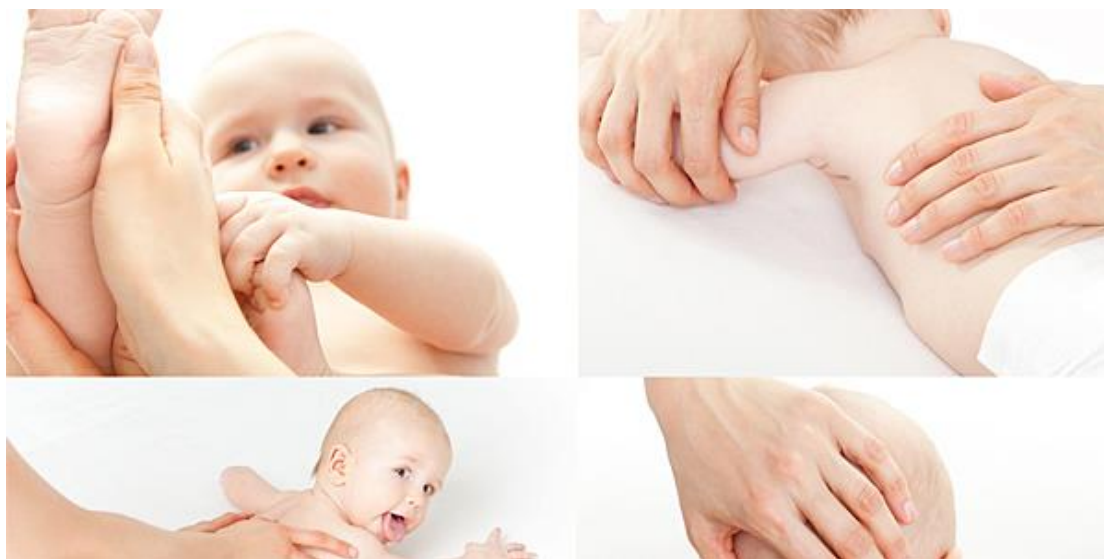Slika 11. Bobath terapija (Preuzeto s: Membrane.com)

Vojta koncept

Rana dijagnostika se temelji na procjeni spontane motorike, položajnim reakcijama te procjeni primitivnih refleksi. Nastoji višestruko aktivirati mozak na „urođene, pohranjene uzorke kretanja“. Zdrava djeca u 1. godini života moraju svladati prirodne uzorke kretanja: od hvatanja preko okretanja i puzanja do slobodnog hoda. Vojta terapeut primjenjuje ciljane pritiske na određene točke tijela pacijenta u tri osnovna položaja: potrbušnom, ležeći na leđima i bočnom položaju. kroz primjenu refleksne lokomocije ravnoteža tijela pri pokretanju, uspravljanje tijela protiv sile gravitacije te ciljano hvatanje i pokretanje ekstremiteta će opet biti upotrebljivi.

Uz držanje tijela i pokretanje, Vojta terapija utječe i na vegetativne funkcije (disanje, krvni pritisak, funkciju crijeva i mokraćnog mjehura, ritam spavanja i budnosti), na senzibilitet lica i područja usta (gutanje, pokretanje očiju, govor). Primjenjuje se već u novorođenačkoj dobi. U terapiju se uključuje potpora i edukacija roditelja da bi se terapija mogla provoditi i kod kuće. Terapijski uspjeh ovisi o intenzitetu vježbanja, točnosti i frekvenciji.

Stanja novorođenčeta prilikom kojih ne bi trebalo provoditi terapiju po Vojti su svi cirkulacijski poremećaji, sklonost krvarenju, povišena tjelesna temperatura, stridor, upalna oboljenja, kraći period nakon cijepjenja (5 – 7 dana), pojava stereotipija, učestalija frekvencija epileptičkih napadaja.



Slika 12. Vojta terapija (Preuzeto s: Eins Plus Physio. Vojta Therapie)

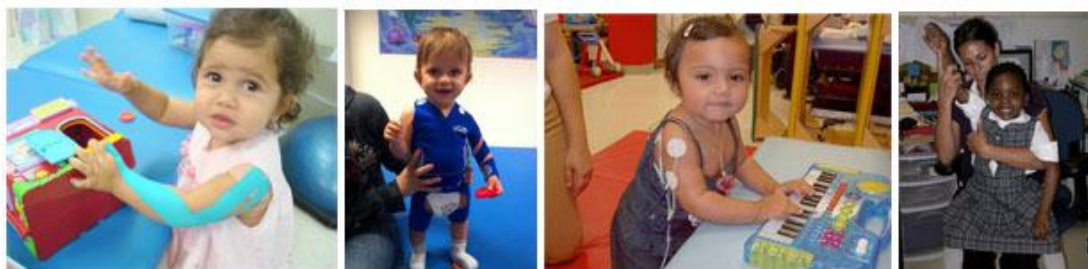3.1.5 Kinesiotaping

Učinci su:

1. Ispravljanje mišićne funkcije. Poboljšava ili smanjuje mišićnu napetost (ovisno o primijenjenoj tehnici). Kroz ovu tehniku djelujemo na pravilne odnose mišica, ili na primjer potičemo bolju kontrolu pokreta.
2. Smanjivanje boli tako što traka potiče podražaj mehanoreceptora na koži.
3. Podupiranje funkcije zglobova ujedno i utjecaj na mišićni tonus čime korigiramo asimetrije i nejednakosti pa nastaje ravnoteža u mišićnim grupama.

Kontraindikacije za primjenu metode kinesiotapinga

- otvorene rane
- nezacijeljeni ožiljci
- neurodermitisi i psorijaza



Slika 13. Vrste terapije (Preuzeto s: Hand Therapy NYC, Physical rehabilitation of shoulder, elbow, wrist and hand)

3.1.6 Hidroterapija

Hidroterapija ima učinka u kombinaciji s termoterapijom i krioterapijom na smanjenje bolova. U vodi je također lakše, zbog uzgona, izvođenje pokreta i muskulaturi koja je teže denervirana. Povećana je pokretljivost zbog smanjenja pritiska na zglobove, smanjenja boli i manje aktivnosti mišića. Rad mišića možemo povećati izvođenjem kontinuiranih pokreta, promjenom smjera pokreta ili promjenom brzine jer to zahtjeva njihov veći napor. Kod djece se koriste i rukavice jer su neplivači što također zahtjeva povećan rad mišića. Temperatura vode je niža jer to pogoduje neurološkim bolesnicima. Poboljšava se relaksacija mišića. Plivanjem se angažiraju velike grupe mišića (mišići ramenog obruča, leđa i trupa) se stječe simetričnost, povećava tonus mišića i snaga.

3.1.7 Termoterapija

Primjena topline u svrhu liječenja. Izvori mogu biti kemijski, mehanički i elektromagnetski. Neposredni efekt zagrijavanja je smanjenje mišićne snage koja se kroz nekoliko sati povećava te ostaje iznad vrijednosti neko vrijeme s obzirom na vrijednost prije tretmana.

3.1.8 Elektroterapija

Električna stimulacija

Električna stimulacija je fizikalno – terapijski postupak kojim se pomoću električnog podražaja izaziva kontrakcija podraženog mišića. Električni impuls izaziva kontrakciju jaču od voljne te zaobilazi središnji živčani sustav. Kod oštećenja brahijalnog plexusa stimulira se denervirani mišić radi održavanja trofike mišića.

Biofeedback

EMG biofeedback ili biološka povratna sprega jest voljna i svrsishodna kontrola neke funkcije organizma. Terapijski cilj se postiže svjesnim praćenjem izvođenja neke radnje. Elektronski signal upozorava bolesnika je li radnja izvršena pravilno i kakav je napredak. Mogu se kontrolirati autonomne te motoričke funkcije. Uređaj omogućuje slikovni i vizualni prikaz mišićne kontrakcije. Površinske elektrode registriraju aktivnost mišića pri kontrakciji. Što je ona jača, signali su intenzivniji.

Stanje mišića mnogo utječe na oporavak živca. Ozljeda perifernog živca, u ovom slučaju točnije brahijalnog plexusa, dovodi do ometanja neurološke, motoričke, trofičke i osjetne funkcije. Motorički se manifestira slabošću ili oduzetošću mišića. U terapiju je uključeno cijelo tijelo. Svaki mišić uspoređujemo s kontralateralnom stranom, promatramo i bilježimo kontrakcije, zamor te trik pokrete.

Ozljedom živca bolesnik pogrešno lokalizira predmete ili može dolazi do odstupstva osjeta za dodir.

Kombiniran za izometričkim vježbama ubrzava povećanje snage mišića i kontrolu pokreta. Kod pareze brahijalnog plexusa relaksira spastične mišiće i uspostavlja voljnu kontrakciju na mišićima koji su djelomično oduzeti.

Cilj terapije je podsjećanje refleksnih i svjesnih živčanih puteva na funkcionalan pokret. U kombinaciji sa funkcionalnom ekektrostimulacijom postiže se poboljšanje facilitacije ozljeđenog mišića i postiže se značajan napredak.

Također, ne smijemo zanemariti motivaciju bolesnika. Kako je to dijete u ovom slučaju, to mora biti prikazano na način koje je djetetu razumljivo i zanimljivo, koristeći razna auditivna i vizualna pomagala.

3.1.9 Radna terapija

Radna terapija je namijenjena djeci čije su sposobnosti obavljanja aktivnosti svakodnevnog života ugrožene ili oštećene razvojem, fizičkom ozljedom, bolešću ili emocionalno-socijalnom okolinom. Drugim riječima, cilj RT-a je poticanje i razvijanje djetetovih funkcionalnih sposobnosti na svim područjima života. Dijete se tijekom rasta i razvoja mora neprestano prilagođavati okolini i njenim zahtjevima. Sve je to određeno djetetovim sazrijevanjem i promjenom okoline, pa je cilj prilagodbe zadovoljiti potrebe djeteta, ali i očekivanja okoline.

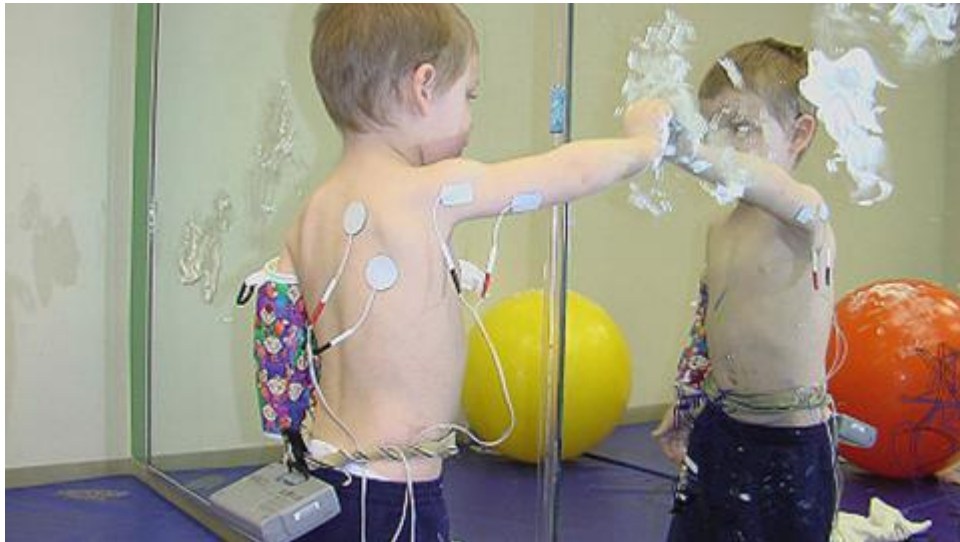Proces RT-a počinje s radno-terapijskom procjenom, ona se sastoji od dvije faze: prikupljanja općih podataka o djetetu i specifične radno-terapijske procjene. Procjena uključuje: mišljenje roditelja ili njegovatelja o primarnom problemu i potrebama djeteta i promatranje izvođenja aktivnosti (najbolje u njegovom poznatom svakodnevnom okruženju). Promatraju se djetetove senzomotoričke funkcije (reakcije na taktilne, propioceptivne, vestibularne, vizualne i auditorne podražaje, opseg kretanja, koordinacija, bilateralna integracija, ravnoteža, tonus, izdržljivost i snaga mišića), kognitivne funkcije (pamćenje, pozornost, organiziranje igre, rješavanje problema, planiranje aktivnosti, ponašanje, vidna, slušna i prostorna percepcija, shema prostora, shema tijela, snalaženje u prostoru) i socijalno-emocionalne sposobnosti.

RT olakšava razvoj i pomaže pri usvajanju aktivnosti primjerenih dobi i okolini.

Biomehanički pristup temelji se na načelima terapijskih vježbi, uspostavljanja i održavanja pokretljivosti zglobova, mišićne snage, koordinacije i izdržljivosti.

Bihevioralni pristup je postavljanje ciljeva uz primjenu nagrade i uklanjanje nagrađivanja, u razdoblju kad naučeni oblik ponašanja postane sastavnica svakodnevnog življenja djeteta.

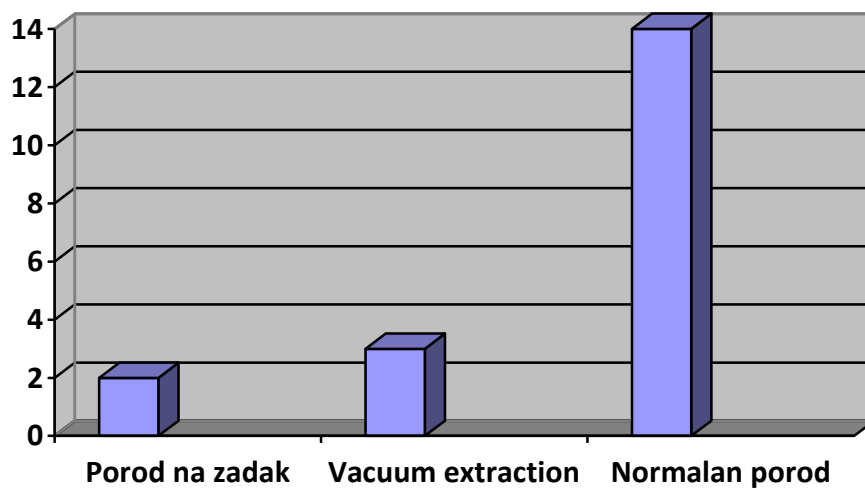
Terapija igrom temeljena je na klasičnim teorijama (ponavljanje povijesti razvoja, trening prirođenih instikata) i suvremenim (kognitivnim, psihodinamičkim i sociokulturnim). To je djetetova glavna aktivnost kao oblik ponašanja i kao potreba bez koje razvoj nije moguć.



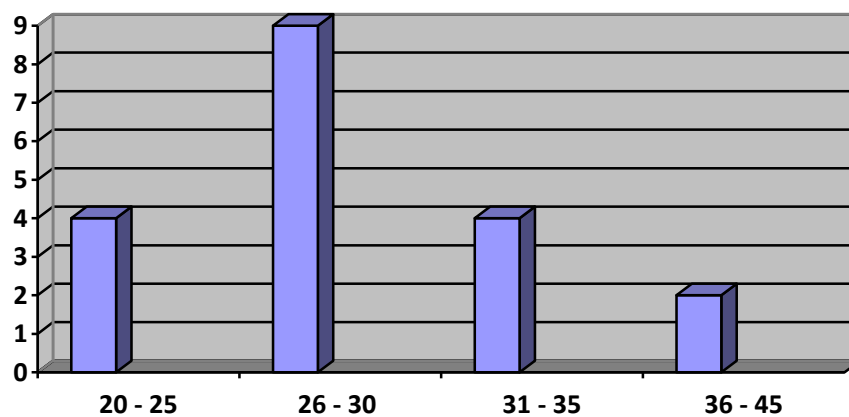
Slika 14. Radna terapija (Preuzeto s: University of Michigan health system, Brachial plexus and peripheral nerve program)

4 REZULTATI

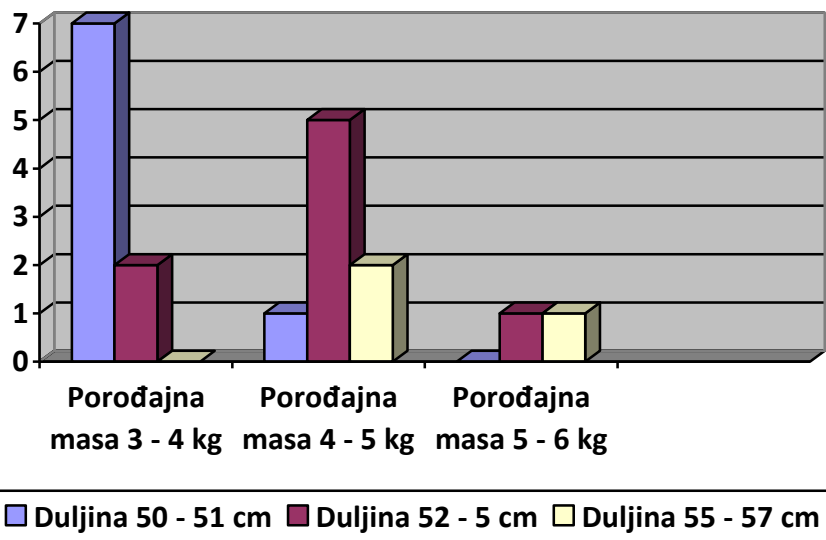
U slijedećim grafovima su navedeni postoci te odnosi faktora rizika i poznatih podataka o djeci s porođajnom parezom brahijalnog pleksusa i njihovih majki, rođenih u razdoblju od 2011. do 2016. godine u KBC Split.



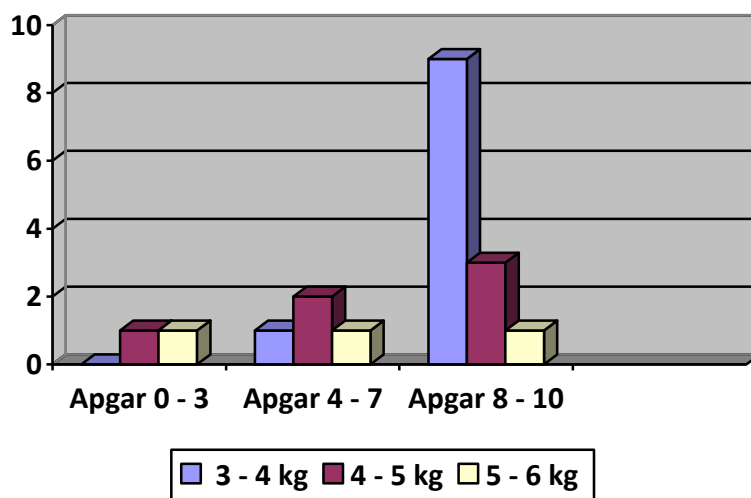
GRAF 1 Broj rođene djece s oštećenjem pleksusa na određen način poroda u razdoblju od 2011. do 2016. Godine



GRAF 2 Broj rođene djece s obzirom na dob majke



GRAF 3 Duljina djeteta pri rođenju u odnosu na njegovu porođajnu masu



GRAF 4 Apgar index s obzirom na porođajnu masu djece s parezom brahijalnog pleksusa u razdoblju od 2011. do 2016. godine

Navodim primjer dvoje djece rođenih s parezom pleksusa brahijalisa koja pokazuju kako unatoč vremenski istom početku terapije te jednakim pristupom liječenja tijekom bolesti i krajni ishod nije isti.

Za primjer dajem dva dječaka, jednog jednog u dobi od 8 mjeseci, a drugog od 11 mjeseci; nazovimo ih Petar i Ante. Oba dječaka počela su vježbati u životnoj dobi od 2 mjeseca, a razina oštećenja im je relativno bila jednaka.

Petar stariji dječak koji ima 11 mjeseci i vježba duže je u lošijoj situaciji nego mlađi dječak, Ante.

Fizioterapijska procjena:

Ante je dječak u dobi od 8 mjeseci, urednog socijalnog kontakta, veseo, zainteresiran za igračke i igra se prilagođeno dobi. Njegova porođajna masa je 3710 g, a duljina 51 cm. Trudnoća je bila prolongirana, trudovi iza 42. tjedna gestacije izazivaju se lijekovima. Zbog slabih trudova porod se završava vakuum ekstrakcijom. Nigdje u otpusnom pismu nije pisalo da dječak Ante ima parezu pleksusa brahijalisa (zahvaćena lijeva strana)

- Blago hipotoničan
- U puzanju Ante se oslanja na oba dlana
- Dominatna je desna ruka, ali uz pomoć vježbe sve više se služi lijevom rukom pa mu se tako i prilagođava terapij
- Lijeva lopatica nije slabija u odnosu na desnu, međutim malo je asimetrična; rub odmaknut prema lijevo
- Zbog loše inervacije nedostatak snage u ruci, točnije kontrole i kašnjenje fine motorike
- Brzo gubi snagu

- Nedostatak ekstenzije u laktu
- U pužećem položaju može se osloniti na desnu ruku, ali ne i na lijevu što ga dosta frustrira pa počinje odmah plakati
- U sjedećem položaju lagana asimetrija prema lijevo
- Unutarnja rotacija kuka
- Posjeda se preko obje strane, ali lakše preko lijevog boka

Petar, stariji dječak u dobi od 11mjeseci, porođajne mase 4100 g i dužine 52 cm, zainteresiran je za igru prilagođenu svojoj dobi. Izrazito loše koristi lijevu ruku.

Fizioterapijska procjena:

- Pektoralni mišići su skraćeni
- Primarno se koristi desnom rukom, lijevom se koristi izrazito loše
- Izostaje vanjska rotacija ramena
- Izostaje ekstenzija šake pa dječak puzi na dorzalnoj strani i oštećuje kožu
- Izostaje ekstenzija i opozicija palca zbog kontraktura
- Kažiprst ima funkciju fine motorike
- Do pola aktivna adukcija ruke
- Spajanje lopatica je pasivno
- Posjeda se preko desne strane
- Ustaje se preko lijeve strane
- U sjedenju je podignuto lijevo rame

- Asimetrija torako-lubalnog dijela kralježnice, na lijevo
- Ravnoteža nije uspostavljena
- Pri šetanju lijevo stopalo ide prema vani

Oba dječaka pokušavaju kompenzacijom tijela nadoknaditi ruku koju nisu u mogućnosti potpuno koristiti pa se tako treba vježbati cijelo tijelo, da bi se uspostavila pravilna ravnoteža.

Dječaci najmanje jednom tjedno idu na Boobath terapiju, Vojta terapiju te radnu terapiju.

5 RASPRAVA

U 70% djece rođene s oštećenjem brahijalnog pleksusa prognoza je dobra. Prema podacima iz literature oštećenje kod djece najčešće je traumatske prirode, pritisak na fundus maternice ili ekstrakcija vakuomom pa i velika porođajna masa. U petogodišnjem razdoblju najveći broj oštećenja (73,68%) je nastao kod normalnog poroda, dok je tek manjim brojem djece s oštećenjem rođen na zadak (10,5%) ili ekstrakcijom vakuomom (15,79%). Rezultati dobiveni u istraživanju se ne slažu s podacima iz literature. Najveći broj majki čija djeca imaju oštećenje pleksusa je između 26 i 30 godina. Tom podatku i doprinosi sama činjenica da i najveći broj žena rađa u tim godinama. Ne smijemo isključiti mogućnost da za nekoliko godina taj postotak neće biti veći i kod majki starije životne dobi jer se sve više pomiče granica rađanja.

Masa i dužina djeteta pri rođenju upravo su proporcionalne pa tako veća porođajna masa odgovara i većoj dužini što se slaže i s našim istraživanjem.

Osim tjelesne dužine i porođajne mase je proporcionalan uspoređivali smo Apgar index. Najlošiji Apgar index imala su djeca veće porođajne mase, iznad 4 kg, što upućuje na činjenicu da makrosomni plod uzrok je prolongiranog i otežanog poroda s većom mogućnošću oštećenja pleksusa brahijalisa.

Temeljem opservacije i praćenjem djece s parezom pleksusa brahijalisa potvrdili smo da dijete s većom porođajnom masom, iznad 4000g, je imalo težu kliničku sliku i usprkos na vrijeme započetoj rehabilitaciji sam oporavak je znatno lošiji.

6 ZAKLJUČAK

Pleksus brahijalis splet je živac koji inervira gornji ud. Njegovo oštećenje spada u oštećenja perifernih živaca. Može nastati prenatalno, perinatalno i postnatalno.

Ukoliko primjetimo asimetriju ruke ili izostanak motorike po djetetovom rođenju iznimno je bitno obaviti klinički pregled i postaviti dijagnozu. Dijagnozu potvrđujemo elektromiografijom, elektroneurografijom i radiološkim pretragama.

Sa liječenjem je potrebno započeti što prije kako bi do maksimuma iskoristili djetetov potencijal i olakšali kasniji pristup. Za početak je važna procjena položaja tijela, tetivnih refleksa, opsega pokreta u zglobu te antropometrijska mjerenja koja se vrše od strane terapeuta.

Imamo 5 faza rehabilitacije tj. habilitacije djeteta koja obuhvaćaju razdoblje od djetetova rođenja pa do četvrte godine starosti. To je najvažnije razdoblje i u njemu se odrađuje najveći dio djetetovog liječenja. U liječenju je primarna kinezioterapija, fizioterapijski koncepti, radna terapija i ostale procedure fizioterapijskog liječenja.

U KBC Split broj djece rođenih sa parezom pleksus brahijalisa od 2011. godine smanjio se. U petogodišnjem razdoblju bilo je 19 zabilježenih slučajeva, dok u prethodnom 25.

Možemo zaključiti da napretkom medicine i većom odgovornošću liječnika sve je manji broj djece s prirođenim to jest pri rođenju stečenim oštećenjem brahijalnog pleksusa. Pristup oštećenju koji danas koristimo rezultat je brojnih istraživanja i promatranja kroz dugi niz godina.

7 SUMMARY

The brachial plexus (plexus brachialis) is a somatic nerve plexus. The plexus is responsible for the motor innervation of all of the muscles of the upper extremity, with the exception of the trapezius and levator scapulae. Some brachial plexus injuries are minor and will completely recover in several weeks. Other injuries are severe enough and could cause some permanent disability in the arm. These nerves can be damaged by stretching, pressure or cutting. Injury may occur prenatal, perinatal and postnatal. If the lack of motor skills after the child's birth is notable, is necessary to make a clinical examination and diagnose.

Treatment should begin as soon as possible for the highest possible utilization of the child's potential.

There are five phase of rehabilitation, which cover the period from birth to the age of four. This period is the most important part of child's treatment. Kinesiotherapy is the first choice of treatment including physiotherapy concepts, occupational therapy and other procedures physiotherapy.

In Clinical hospital Split from 2011. the number of cases has decreased. There were 19 cases in five years.

We can conclude that the progress of medicine and greater accountability of doctors reduce the number of children with congenital damage of brachial plexus.

8 ŽIVOTOPIS

Marija Matulović , rođena u Dubrovniku, Hrvatska, 16.05. 1995.

Ul. 54. br. 2., 20271 Blato, Hrvatska.

Osnovna škola:

OŠ Blato, Blato

Trajanje obrazovanja: 2001.- 2009.

Srednja stručna sprema:

SŠ Blato, Blato

Smjer: opća gimnazija

Trajanje obrazovanja: 2009.- 2013.

Maturirala u lipnju 2013.

Visoka stručna sprema:

Sveučilište u Splitu, Odjel zdravstvenih studija / Fizioterapija

Tema završnog rada: Prikaz učestalosti i uspješnosti rehabilitacije prirođenog oštećenja pleksusa brahijalisa u KBC Split u razdoblju od 2011. do 2016. godine.

Mentor: Radenka Kuzmanić - Šamija

9 LITERATURA

1. Mikšić D. Uvod u ergonomiju. Zagreb : Sveučilište, Fakultet strojarstva i brodogradnje , 1997.
2. Rota Čepnja A., Jukica M., Vlak T. Rehabilitacija djece s prirođenim oštećenjem pleksusa brahijalisa. Paediatr Croat. 2012; 56 (Supl 1): 232-239
3. Krmpotić-Nemanić J., Marušić A. Anatomija čovjeka. Zagreb : Medicinska naklada, 2004.
4. Piljić A. Primjena Vojta procesa kod neurorazvojnog koncepta u terapiji neurorizične djece. Stručno informativnin časopis hrvatskog zbora fizioterapeuta. 2003. ; 12 (1-2) : 27-31
5. Magličić M. Fizioterapijski pristup kod djece s porođajnom lezijom brahijalnog pleksusa. Stručno informativnin časopis hrvatskog zbora fizioterapeuta . 2003. ; 12 (1-2) : 27-31

Dostupno na: http://www.hzf.hr/fizioinfo_casopis/fizio_info1_2011_12.pdf

6. Popović Miočinović LJ., Šimunović D. Radna terapija u rehabilitaciji djece Pediatra Croatica Vol. 48, No 3, srpanj - rujana 2004.

Dostupno na: <http://www.paedcro.com/hr/268-268>