

# Ozljede u predjelu stopala

---

**Dilber, Ivan**

**Undergraduate thesis / Završni rad**

**2019**

*Degree Grantor / Ustanova koja je dodijelila akademski / stručni stupanj:* **University of Split / Sveučilište u Splitu**

*Permanent link / Trajna poveznica:* <https://um.nsk.hr/um:nbn:hr:176:376518>

*Rights / Prava:* [In copyright](#)/[Zaštićeno autorskim pravom.](#)

*Download date / Datum preuzimanja:* **2025-01-12**



Sveučilišni odjel zdravstvenih studija  
SVEUČILIŠTE U SPLITU

*Repository / Repozitorij:*

[Repository of the University Department for Health Studies, University of Split](#)



UNIVERSITY OF SPLIT



SVEUČILIŠTE U SPLITU

Podružnica

SVEUČILIŠNI ODJEL ZDRAVSTVENIH STUDIJA

PREDDIPLOMSKI SVEUČILIŠNI STUDIJ

FIZIOTERAPIJA

**Ivan Dilber**

**OZLJEDE U PREDJELU STOPALA**

**Završni rad**

Split, 2019. godina

SVEUČILIŠTE U SPLITU

Podružnica

SVEUČILIŠNI ODJEL ZDRAVSTVENIH STUDIJA

PREDDIPLOMSKI SVEUČILIŠNI STUDIJ

FIZIOTERAPIJA

**Ivan Dilber**

**OZLJEDE U PREDJELU STOPALA**

**FOOT INJURIES**

**Završni rad/ Bachelor's Thesis**

**Mentor:**

**Doc. dr. sc. Fabijan Čukelj, dr. med.**

Split, 2019. godina

## **ZAHVALA**

Zahvaljujem svojoj obitelji na strpljenju i podršci svih ovih godina, svojim prijateljima i kolegama koji su cijelo vrijeme bili uz mene. Posebno se zahvaljujem svome mentoru doc. dr. sc. Fabijanu Čukelju, dr. med. na pomoći i potpori pri izradi ovog rada.

# SADRŽAJ

<b>1. UVOD</b> .....	4
<b>2. ANATOMIJA</b> .....	5
2.1. Funkcionalna anatomija stopala .....	5
2.2. Statički stabilizatori stopala.....	7
2.3. Dinamički stabilizatori stopala .....	8
<b>3. CILJ RADA</b> .....	10
<b>4. NAJUČESTALIJE OZLJEDE U PREDJELU STOPALA</b> .....	11
4.1. Uganuće gornjeg nožnog zgloba .....	11
4.2. Ahilova tendinoza.....	14
4.3. Plantarni fascitis .....	15
4.4. Ozljede Lisfrancovog zgloba.....	16
<b>5. NAJUČESTALIJE METODE LIJEČENJA</b> .....	18
<b>6. RASPRAVA</b> .....	23
<b>7. ZAKLJUČAK</b> .....	25
<b>8. SAŽETAK</b> .....	26
<b>9. SUMMARY</b> .....	27
<b>10. LITERATURA</b> .....	28
<b>11. ŽIVOTOPIS</b> .....	30

## 1. UVOD

Ozljede stopala sve su učestalije i složenije, posebno u visokorazvijenim zemljama (1). Općenito, oko četiri posto svih ozljeda čine ozljede stopala (1). Najčešće zahvaćaju mlađu i radno sposobnu populaciju pa je zbog toga vrlo važno i njihovo socio-ekonomsko značenje (1). Zbog složene građe stopala, oštećenjem mekih tkiva, ligamenata, zglobova i kostiju dolazi do oštećenja same funkcije stopala te posljedično tome manjeg ili većeg stupnja invaliditeta (1). Kod liječenja takvih oblika ozljeda vrlo je važno uspostaviti kompleksne statičke odnose te vraćanje funkcije stopala (1).

Ozljede stopala možemo podijeliti na ozljede mekih tkiva, ozljede kostiju i ligamenata, iščašenja i složene ozljede (1). Ukoliko ne dođe do izlječenja, javljaju se kronični bolovi u predjelu stopala koji otežavaju normalan hod, stvaraju smetnje bilo u mirovanju ili prilikom aktivnosti te mogu dovesti do pojave određenih deformacija (1).

Ozljede mekih tkiva karakterizira oteklina koja dovodi do smetnji u arterijskoj i venskoj cirkulaciji (1). Mogu nastati bule, nekroza kože te neizravno oštećenje tkiva, živčanih te koštano-ligamentarnih struktura (1,2). Prijelomi kostiju stopala čine šestinu prijeloma kostiju donjeg uda. Prijelomi mogu biti izolirani i višestruki, otvoreni i zatvoreni (1,2). Složene ozljede stopala predstavljaju ozljede pri čemu stradaju sve ili gotovo sve strukture stopala (1,2). To je najčešće teško nagnječenje izazvano prijenosom sile jake kinetičke energije (1).

Klinička slika ozljeda stopala ovisi o vrsti i jačini djelovanja sile na stopalo (1). Karakterizirana je boli, ograničenom pokretljivošću, oteklinom dijela ili cijelog stopala, deformacijom ekstremiteta, poremećajem cirkulacije i osjeta (1,2).

## 2. ANATOMIJA

### 2.1. Funkcionalna anatomija stopala

Stopalo čini jedinstvenu cjelinu te tvori završni dio donjega uda. Uloga stopala može se podijeliti na statičku i dinamičku. Statički promatrano, ono mora biti dovoljno čvrsto da nosi težinu tijela, dok se dinamički mora prilagoditi podlozi, ublažiti udarce o podlogu i tako omogućiti hodanje, trčanje i skakanje. Zbog posebnih i zahtjevnih zadaća koje stopalo obavlja, građeno je na poseban način (3).

Koštanu osnovu stopala čini 26 kosti. To su tarzalne i metatarzalne kosti te članci prstiju stopala. Zbog svoje zadaće, prijenosa opterećenja tijela na podlogu, kosti stopala su krupnije u odnosu na kosti šake. Kostur stopala može se podijeliti na korijen stopala ili kostur nožja (*ossa tarsi*), kostur donožja (*ossa metatarsi*), i prste (*ossa digitorum pedis*). Korijen stopala (*tarsus*) sačinjava sedam kosti postavljenih u proksimalnu i distalnu skupinu. U proksimalnoj skupini nalaze se gležanjska kost (talus), petna kost (*calcaneus*) i čunasta kost (*os naviculare*). Distalnu skupinu čine tri klinaste kosti (*ossa cuneiformia*) i kockasta kost (*os cuboideum*). Na korijenu stopala također razlikujemo medijalni i lateralni niz kostiju. Medijalni niz kostiju tvore gležanjska, čunasta i tri klinaste kosti, na koji se nastavljaju prva, druga i treća kost donožja sa odgovarajućim prstima. Lateralni niz kostiju tvore petna i kockasta kost s četvrtom i petom kosti donožja i pripadajućim prstima. Promatrano iz kuta fizike i mehanike, raspored kostiju stopala tvori dvostruku polugu s dvije uzdužne osovine važnih za funkciju stopala u punom opsegu (3, 4).

Kosti donožja, *ossa metatarsalia* I-V, duguljaste su kosti koje su smještene jedna do druge i između sebe omeđuju četiri prostora. Prva kost donožja je najduža i najmasivnija dok se ostale postepeno smanjuju. Kosti donožja funkcionalno odgovaraju kostima zapešća ruke, ali su građom prilagođene prijenosu tjelesne težine pa su zbog toga deblje u svom proksimalnom dijelu. Kosti donožja imaju tri dijela: bazu (*basis ossis metatarsi*), trup (*corpus ossis metatarsi*) i glavu (*caput ossis metatarsi*). Baza je zadebljana i nosi zglobnu plohu za spoj s kostima nožja. Prva, druga i treća kost se zglabaju s klinastim kostima, a četvrta i peta s kockastom kosti. Trup kostiju donožja je

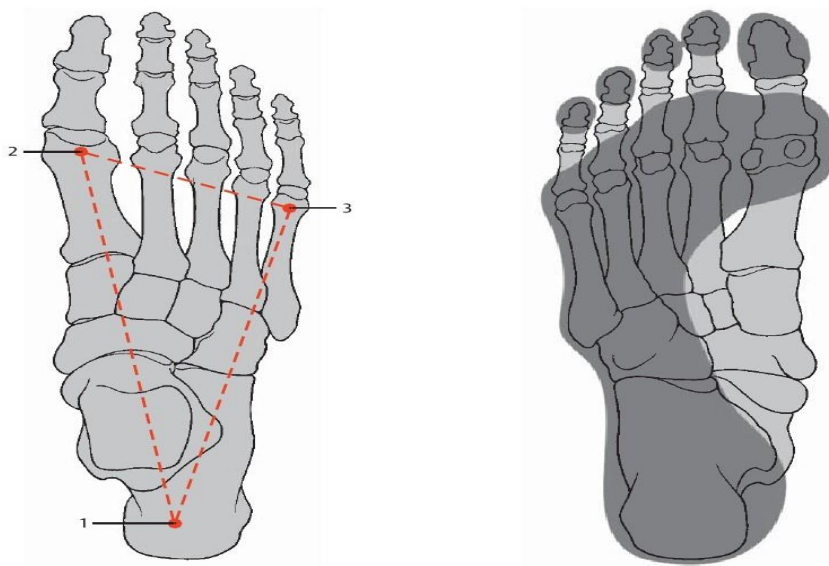
okrugao i tanak, a glava ima oblik kugle i nosi zglobnu plohu za bliži kraj članka prsta (3, 4).

Kosti prstiju stopala, *ossa digitorum pedis*, izgrađena su člancima (*phalanges*). Palac ima dva članka, dok ostali prsti imaju po tri. Svaki se članak sastoji od baze (*basis phalangis*), trupa (*cospus phalangis*) i glave (*caput phalangis*). Proksimalni članak (*phalanx proximalis*) na bazi ima zglobnu plohu za glavu odgovarajuće kosti donožja. Na glavi ima zglobnu plohu (*trochlea phalangis*) za zglob sa srednjim člankom. Srednji članak (*phalanx media*) na bazi ima zglobnu plohu za proksimalni članak, a na glavi zglobnu plohu za distalni članak. Distalni članak (*phalanx distalis*) je nepravilna oblika i na petom prstu može srasti sa srednjim člankom. Na bazi ima zglobnu plohu za zglob sa srednjim člankom (3, 4).

Zglobove stopala (*articulationes pedis*) možemo podijeliti na zglobove koji stopalo spajaju sa potkoljenicom i ostale zglobove stopala. Zglobovi koji povezuju potkoljenicu sa stopalom su gornji nožni zglob (*articulatio talocruralis*) i donji nožni zglob (*articulatio subtalaris*). U ostale zglobove stopala spadaju zglob između petne, gležanjske i čunaste kosti (*art. talocalcaneonavicularis*), zglob između petne i kockaste kosti (*art. calcaneocuboidea*), zglob između čunaste kosti i klinastih kostiju (*art. cuneonavicularis*), zglobovi između klinastih kostiju (*art. intercuneiformes*), zglobovi između prednje skupine korijena stopala i kostiju donožja (*art. tarsometatarsales*), zglobovi između baza druge do pete kosti donožja (*art. intermetatarsales*), zglobovi između kostiju donožja i članaka prstiju (*art. metatarsophalangeae*) i zglobovi među člancima prstiju stopala (*art. interphalangeae pedis*) (3, 4).

Stopalo se opire o podlogu u trima uporišnim točkama. Stražnja se uporišna točka nalazi na tuberu petne kosti, a dvije prednje uporišne točke čine glave prve i pete metatarzalne kosti. Između uporišnih točaka nalazi se stopalni svod koji oblikuju dva uzdužna stopalna luka: medijalni i lateralni, te poprečni stopalni luk u području glavica metatarzalnih kostiju. Lukovi su stopalnog svoda nesimetrični pa se stopalo pri stajanju upire o tlo glavama prve i pete metatarzalne kosti te lateralnim rubom stopala i, naposljetku, tuberom petne kosti, a unutarnji je rub stopala uzdignut iznad tla (5).





**Slika 1.** Uporišne točke kostura stopala prikazane na nacrtnom kosturu stopala s gornje strane

Izvor: <https://fizioterria.com/2011/11/15/anatomija-gleznja/>

## 2.2. Statički stabilizatori stopala

Skupina sveza koje povezuju kosti potkoljenice s kostima korijena stopala obuhvaća *lig. collaterale mediale*, dok se *lig. collaterale laterale* sastoji od *lig. talofibulare anterius*, *lig. talofibulare posterius*, *lig. calcaneofibulare anterius*, *lig. tibiofibulare anterius* i *lig. tibiofibulare posterius* (6).

Skupinu sveza koje spajaju gležanjsku kost s ostalim kostima korijena stopala čine *lig. talonaviculare*, *lig. talocalcaneum interosseum*, *lig. talocalcaneum laterale i mediale* te *lig. talocalcaneum posterius* (6).

Ostale sveze hrpta stopala, *ligamenta tarsi dorsalia* obuhvaćaju dva dijela *lig. bifurcatum*, te *ligg. intercuneiformia dorsalia*, *lig. cuneocuboideum dorsale*, *lig. cuboideonaviculare dorsale*, *ligg. cuneonavicularia dorsalia* i *ligg. calcaneocuboidea dorsalia* (6).

*Ligamenta tarsi plantaria* spajaju pojedine kosti stopala na plantarnoj strani (6).

Sveze između korijena stopala i zastopalja dijele se na *ligg. tarsometatarsea dorsalia et plantaria* i na *ligg. cuneometatarsea interossea* (6).

Sveze između kostiju zastopalja obuhvaćaju *ligg. metatarsea interossea dorsalia et plantaria* i nalaze se u okolini baza metatarzalnih kostiju (6).

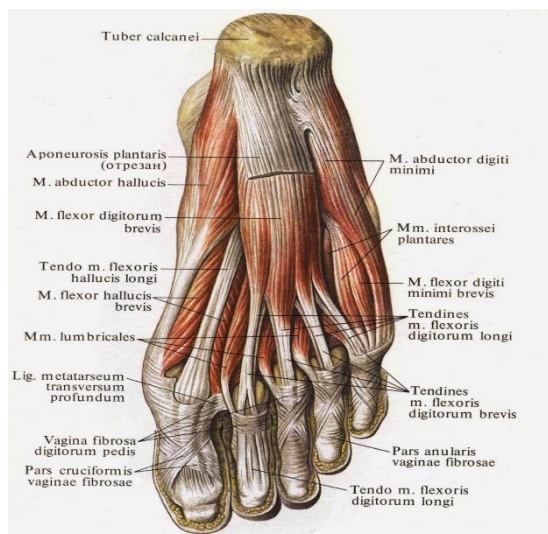
### 2.3. Dinamički stabilizatori stopala

Mišićje stopala sastoji se od 20 kratkih mišića koji kostur stopala dijele na *dorsum pedis* i *planta pedis*. *Dorsum pedis* sastoji se od dva mišića: *m. extensor digitorum brevis* i *m. extensor hallucis brevis*. *Planta pedis* dijeli se na medijalnu, srednju i lateralnu skupinu mišića (5).

Medijalna skupina obuhvaća tri mišića, i to: *m. abductor hallucis*, koji u tetivi ima sezamsku košćicu, *m. adductor hallucis*, koji ima dvije glave- kosu i poprečnu, u zajedničku tetivu kojih su uloženi sezamska košćica te kratki pregibač palca, *m. flexor hallucis brevis* (5).

Lateralna skupina ima tri mišića, i to: *m. abductor digiti minimi*, *m. flexor digiti minimi brevis*, *m. opponens digiti minimi*, koji povlači mali prst prema palcu i tabanu (5).

Srednja skupina obuhvaća nekoliko mišića. Kratki pregibač prstiju, *m. flexor digitorum brevis*, počinje s petne kvrge i dijeli se na četiri tetive za prste (osim palca), koje završavaju na srednjim člancima prstiju. Četverokutni tabanski mišić, *m. quadratus plantae*, pomaže u pregibanju svih zglobova prstiju. Crvoliki mišići, *mm. lumbricales* završavaju u dorzalnoj aponeurozi. Međukoštanih mišića, *mm. interossei*, ima četiri na dorzalnoj strani, a tri na plantarnoj strani, te prste primiču ili razmiču prema drugome prstu (5).



**Slika 2.** Mišići stopala

Izvor: [https://hr.iliveok.com/health/misici-stopala\\_110329i16011.html](https://hr.iliveok.com/health/misici-stopala_110329i16011.html)

Zajedničko djelovanje sveza te potkoljeničnih i stopalnih mišića održava svod i lukove stopala. Pritom najveću važnost imaju *m. tibialis posterior* i *m. peroneus longus* koji se na plantarnoj strani stopala vežu tako da oblikuju uporište poput stremena što podržava uzdužni luk stopala (5).

### **3. CILJ RADA**

Cilj ovog rada je prikazati koja je najučestalija ozljeda stopala iz pregledne literature te koja je najučestalija metoda liječenja najučestalije ozljede stopala po preglednoj literaturi.

## 4. NAJUČESTALIJE OZLJEDE U PREDJELU STOPALA

Ozljede stopala su jedne od najčešćih ozljeda kod sportaša i drugih fizički aktivnih osoba i čine 16% svih sportskih ozljeda (7). Prema jednom istraživanju od 218 ozljeda stopala njih 96 (44%) uključivalo je gornji nožni zglob (*articulatio talocruralis*) (7). Ozljede u grupnim sportovima činile su više od polovice ozljeda stopala, s najvećom učestalošću u nogometu (14%) i američkom nogometu (20%) (8). Ozljede središnjeg dijela stopala činile su 33% svih ozljeda (8). Stres frakture kostiju (15%) i tendinopatije (9%) činile su otprilike jednu četvrtinu svih ozljeda stopala (7). Žene su značajno češće zadobivale stres frakture kosti (23%) u usporedbi sa muškarcima (10%) (8). Kod osoba koje se bave trčanjem ozljede u području stopala čine 31% svih ozljeda (9).

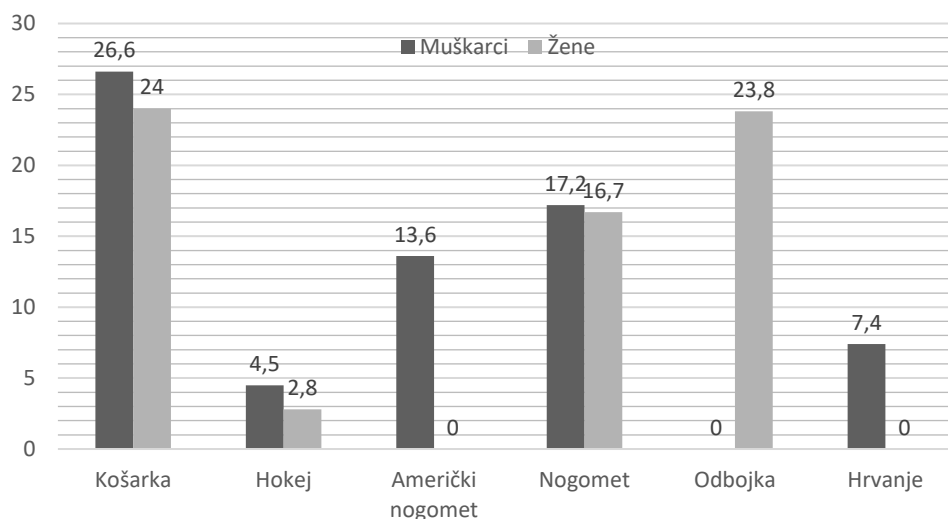
Prema dosadašnjim istraživanjima nađeno je da se u Sjedinjenim Američkim Državama 3 milijuna ljudi godišnje javlja liječnicima hitnog prijema zbog traume stopala (11). Ove ozljede mogu biti klinički značajan izvor morbiditeta i dugotrajne invalidnosti u vrhunskih sportaša, kao i u općoj populaciji. Stoga su liječenje i rehabilitacija ovih ozljeda ključni za povratak sportaša na puno sudjelovanje u punoj funkciji.

Prema dosadašnjim istraživanjima nađeno je da su uganuće gornjeg nožnog zgloba, Ahilova tendinoza, plantarni fascitis i ozljede Lisfrancovog zgloba najučestalije ozljede u osoba koje se bave sportom (7).

### 4.1. Uganuće gornjeg nožnog zgloba

Akutno uganuće gornjeg nožnog zgloba je uobičajena ozljeda u trkača, osobito u onih koji trče na neravnom terenu (7). Jedna je studija pokazala da je gotovo jedna trećina ženskih i jedna četvrtina muških trkača srednjoškolske dobi doživjela uganuće gornjeg nožnog zgloba (8). Neke studije pokazuju da uganuća gornjeg nožnog zgloba čine 80% svih ozljeda u nogometaša (10). Prema gruboj procjeni ozljeda gornjeg nožnog zgloba se javlja u jedne osobe na 10 000 dnevno (12). Većina ozljeda gornjeg nožnog zgloba uključuje oštećenje lateralnih ligamenata i čini 80% svih ozljeda gornjeg nožnog zgloba (12). U Velikoj Britaniji se u prosjeku 5 000 ljudi dnevno javlja liječniku zbog ozljeda gornjeg nožnog zgloba, dok je u Sjedinjenim Američkim Državama taj broj još veći i iznosi 23 000 ljudi (12).

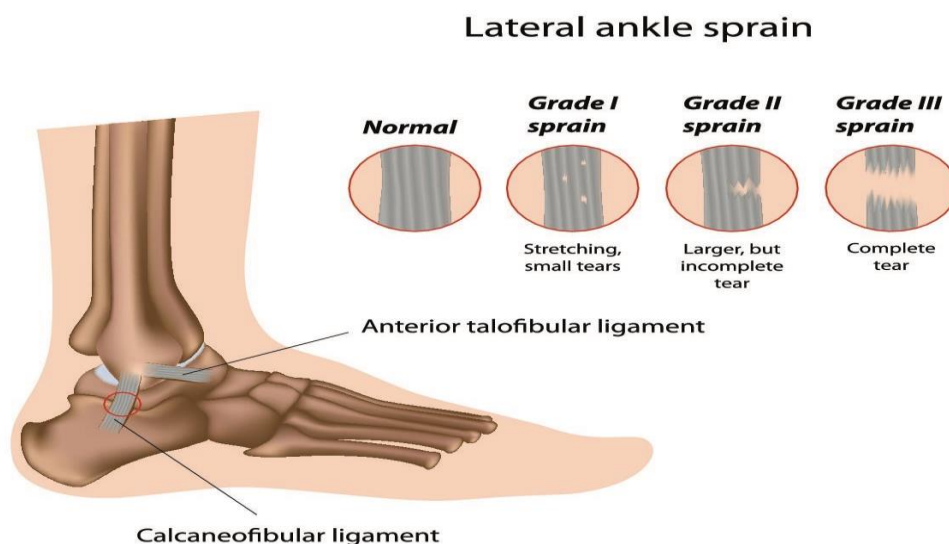
U studiji koja je skupila podatke o 27 000 ozljeda gornjeg nožnog zgloba na američkom fakultetu kroz 16 godina, pokazalo se da se na godišnjoj razini prijavi 1700 ozljeda (8). Ozljede gornjeg nožnog zgloba predstavljaju četvrtinu svih ozljeda u muškoj (26,6%) i ženskoj (24,0%) košarci te ženskoj odbojci (23,8%) (8). Najveća učestalost ovih ozljeda je u muškoj košarci prema rezultatima ovog istraživanja (8).



**Slika 3.** Prikaz epidemiologije uganuća gornjeg nožnog zgloba u muškaraca i žena u pojedinim sportovima

Najučestaliji mehanizam nastanka ozljede je inverzija stopala uz napomenu da je gornji nožni zglob u tom trenutku najčešće u položaju plantarne fleksije (9). Integritet ligamenata gornjeg nožnog zgloba osigurava mehaničku stabilnost zgloba, a funkcionalnu stabilnost održava propriocepcija gornjeg nožnog zgloba koju osiguravaju mišići, tetive, ligamenti i kapsularna inervacija (9). Nakon inverzne traume, najčešće su ozljede prednjeg talofibularnog ligamenta (lat. *lig. talofibulare anterius*), nakon čega slijedi ozljeda kalkaneofibularnog ligamenta (lat. *lig. calcaneofibulare*) (9,11,12). Stražnji talofibularni ligament obično je neozlijeđen, osim ako nije došlo do grube dislokacije gornjeg nožnog zgloba (9).

Kod lateralnih uganuća gornjeg nožnog zgloba klinička slika i rehabilitacija određeni su stupnjem rastrganosti ligamenata. Kod blagog uganuća talofibularni ligamenti su istegnuti, ali ne i raskinuti (9,12). Gornji nožni zglob je blago bolan na pritisak, a javlja se bolnost pri aktivnim i pasivnim pokretima gornjeg nožnog zgloba (9,12). Bez obzira na benigniju narav, blagi stupanj povećava rizik za ponovnu ozljedu (9). Drugi stupanj ozljede karakterizira puknuće prednje talofibularne sveze te djelomično puknuće kalkaneofibularne sveze (9,12). Hodanje je bolno i otežano, javlja se oteklina i hematoma na gornjem nožnom zglobu (9). Treći stupanj ozljede karakterizira potpuno puknuće prednje talofibularne sveze i kalkaneofibularne sveze, a katkad je prisutno i djelomično puknuće stražnje talofibularne sveze kao i zglobne čahure (9,12). Dolazi do oticanja i potkožnog krvarenja, a zglob nestabilan i ne može podnositi teret (9,12).



**Slika 4.** Lateralno uganuće gornjeg nožnog zgloba

Izvor: <https://www.holisticbodyworks.com.au/ankle-sprain/>

Medijalne i sindesmotske ozljede gornjeg nožnog zgloba su znatno rjeđe, ali češće rezultiraju ozbiljnijim ozljedama (9). Medijalna uganuća gornjeg nožnog zgloba nastaju mehanizmom prekomjerne everzije i dorzifleksije što uzrokuje ozljedu deltoidnog ligamenta, ali su rijetke i javljaju se u 5% slučajeva svih uganuća gornjeg nožnog zgloba

(9,12). Klinička slika uganuća medijalnog dijela gornjeg nožnog zgloba prezentira se oteklinom i diskoloracijom te nemogućnosti oslanjanja na ozlijeđeno stopalo (9,10). Istegnuće sindesmoze javlja se u 15% slučajeva prekidom interosealnog, odnosno sindesmotičnog, ligamenta koji stabilizira donji tibiofibularni zglob (9,10). Ozljeda nastaje mehanizmom prekomjerne vanjske rotacijske ili prisilne dorzifleksije (9,10). Ova ozljeda se može pojaviti izolirano ili u kombinaciji s medijalnim ili lateralnim uganućima zgloba (13). Pacijenti se prezentiraju sa izrazitom osjetljivošću prednjeg dijela distalnog tibiofibularnog zgloba, a oteklina je rijetko prisutna (13).

## 4.2 Ahilova tendinoza

Ahilova tetiva je završni dio troglavog mišića potkoljenice (*m. triceps surae*) i hvata se na donju polovicu stražnje strane petne kosti (lat. *calcaneus*) (5). To je naj snažnija tetiva u čovječjem tijelu, duga je pet do šest centimetara, a debela pet do šest milimetara (5). Ahilova tetiva nema ovojnica već je oblaže tanka opna koju nazivamo peritenonij (5). Inercijska vlakna Ahilove tetive su u kontinuitetu s plantarnom aponeurozom (5). Ova muskulotendinska skupina služi kao primarni plantarni fleksor stopala i gornjeg nožnog zgloba (5). Ahilova tetiva je uobičajeno mjesto boli u trkača i druga je najčešća mišićno-koštana ozljeda, nakon medijalnog tibijalnog stres sindroma, s učestalošću od 9,1% do 10,9% (9). Susreće se i u drugih sportaša kojima su trčanje i skokovi osnovne komponente sportske aktivnosti, npr. u košarkaša, rukometaša, nogometaša, tenisača i drugih (9).

Naziv tendinoza je novijeg datuma jer su istraživanja uzroka nastanka oštećenja koštano zglobnog sustava, tzv. sindroma prenaprezanja (engl. *Overuse Injuries*) pokazala kako se u tetivi ne odvija upala kako se ranije predmnijevalo (13).

Tendinoza Ahilove tetive može se pojaviti na različitim mjestima: na hvatištu za petnu kost, kada je obično uzrokovana izbočenjem petne kosti (tzv. Haglundova bolest), potom na prijelazu tetive u mišić (tzv. miotendinoza), te na samoj tetivi, 2 do 6 cm distalno od hvatišta za petnu kost, (tzv. tendinoza), što je ujedno i najčešća lokalizacija (13).



Nastanak tendinoze Ahilove tetive dovodi se u vezu s djelovanjem sila na Ahilovu tetivu tijekom hoda i/ili trčanja, koje je zbog utjecaja nekih predisponirajućih čimbenika povećano (9). Od čimbenika koji su vezani za sportaša valja spomenuti anatomska odstupanja stopala, prekomjernu pronaciju stopala tijekom hoda i/ili trčanja, nerazmjer između snage i fleksibilnosti mišića koji tvore Ahilovu tetivu, stariju životnu dob (13). Najvažnijim čimbenikom rizika smatra se slabija opskrba krvlju srednje trećine tetive (13). Od vanjskih čimbenika koji povećavaju mogućnost nastanka tendinoze Ahilove tetive, valja istaknuti neprikladnu podlogu za trčanje (npr. asfalt), česte promjene podloge, nagle promjene u trajanju i/ili učestalosti treninga, te najvažniji i najčešći - neprikladnu i istrošenu sportsku obuću (9).

### **4.3. Plantarni fasciitis**

Plantarni fasciitis je termin koji se obično koristi za opisivanje bolnosti donjeg dijela petne kosti (13). Plantarna fascija je aponeuroza, smještena ispod kože tabana, a proteže cijelom dužinom stopala (5). Polazi sa izbočine petne kosti (lat. *calcaneus*) te se u području u glava metatarzalnih kostiju (lat. *ossa metatarsalia*) dijeli na pet izdanaka koji pokrivaju tetive mišića pregibača prstiju, a koji se naposljetku hvataju za početne članke prstiju (5). Plantarna aponeuroza pomaže u održavanju stabilnosti stopala, osigurava i podupire uzdužni luk (5,13).

Ranije se smatralo da je u pozadini ove ozljede upalni proces, međutim prema novijim istraživanjima dokazano je da je riječ o degenerativnom procesu, a ubraja se u skupinu oštećenja poznatih kao sindromi prenaprezanja (engl. *Overuse Injuries*) (13). Također je nađeno da je petni trn (lat. *calcar calcanei*) posljedica plantarnog fascitisa, a ne uzrok kako se ranije smatralo (13).

Uzroci nastanka ovog oštećenja mogu se podijeliti na unutarnje i vanjske (13). Vanjski uzroci su oni na koje čovjek može utjecati, a najvažniji uzrok je istrošena obuća koja dovodi do pretjerane pronacije stopala tijekom hodanja i/ili trčanja (13). Od drugih vanjskih uzroka valja naglasiti i greške u treningu, u prvom redu naglu promjenu u intenzitetu, trajanju ili učestalosti treninga ili pak trčanje po neravnom terenu, zatim hodanje, trčanje i stajanje duže vremenske periode (13). Prema dosadašnjim

istraživanjima uočena je veća učestalost plantarnog fascitisa u osoba kojima je indeks tjelesne mase veći od trideset te se pretilost smatra jednim od predisponirajućih čimbenika za razvoj plantarnog fascitisa (12). Od unutarnjih uzroka nastanka plantarnog fasciitisa najvažnija je produžena i/ili pretjerana pronacija stopala koja dovodi do toga da najveći dio mehaničkog opterećenja preuzima plantarna fascija i to upravo njeno polazište na petnoj kosti (12,13). Nefleksibilno spuštено stopalo, udubljeno stopalo (lat. *pes cavus*) te valgusni položaj pete najčešći su uzroci pretjerane pronacije stopala (12). Osim toga, i pretjerana napetost Ahilove tetive dovodi do prekomjernog naprezanja plantarne fascije i razvoja plantarnog fascitisa (13).

U općoj se populaciji plantarni fascitis obično pojavljuje između četrdesete i šezdesete godine života i to podjednako u muškaraca i žena (9). Samo se u 15% slučajeva javlja obostrano. Plantarni se fasciitis najčešće nalazi u trkača dugoprugaša u kojih čini 10% svih ozljeda, no nalazimo ga u svih sportaša koji tijekom svoje sportske aktivnosti trče i skaču (9).

Osnovni simptom kod ovih oštećenja jest bol na polazištu plantarne fascije na petnoj kosti (9). Bol može širiti i unutrašnjom stranom stopala (9). Karakteristična je pojava vrlo snažne jutarnje boli u peti prilikom ustajanja iz kreveta, a koja se smanjuje sa blagom aktivnosti (9).

#### **4.4. Ozljede Lisfrancovog zgloba**

Oštećenja tarzometatarzalnih zglobova su drugi najčešći uzorak ozljeda stopala u američkom nogometu, nakon metatarzofalangealnih ozljeda, a čine 4% ozljeda na godišnjoj razini (14). Ova ozljeda najčešća je u linijskih napadača i čini 29,2% ozljeda. Najčešće su ozlijeđene koštane i ligamentne strukture oko prvog i drugog tarzometatarzalnog zgloba, ili kompleksa Lisfranc zgloba, zbog ograničene statičke i dinamičke stabilnosti ovog područja (14).

Lisfrancova ozljeda nije česta u općoj populaciji. Predstavlja 0.2% svih fraktura, sa incidencijom od 1 na 55,000 osoba u Sjedinjenim Američkim Državama (14). Muškarci su dva do četiri puta skloniji ovim ozljedama, a ozljede se najčešće događaju u tridesetim godinama života (14). Jedna od najvećih preglednih studija, gdje je uključeno

76 ljudi sa Lisfrancovim ozljedama, pronašla je da su višestruke traume uzrok 58% ozljeda, dok ozljede u automobilskim nesrećama čine dvije trećine tih ozljeda (14). 40% ovih ozljeda nije prepoznato od strane medicinskog osoblja, a u 20% je pogrešno dijagnosticirano (12,14).

Ozljede Lisfrancovog zgloba, također poznatog kao tarzometatarzalni kompleks, mogu uključivati baze metatarzalnih kostiju i zglobove koje tvore sa četirima distalnim tarzalnim kostima te Lisfrancov ligament (14). Većina ozljeda je uzrokovana prekomjernom plantarnom fleksijom i abdukcijom s pripadajućom uzdužnom silom primijenjenom na prednji dio stopala (14). Kod sportaša, pogrešna dijagnoza ili liječenje mogu produžiti povratak aktivnom bavljenju sportom, a može dovesti i do posttraumatskog artritisa i kronične boli koja ograničava aktivnost i kvalitetu života u budućnosti (12, 14).

Lisfrancove frakture, odnosno dislokacije, nastaju ako su slomljene kosti u srednjem dijelu stopala ili ako su pokidani ligamenti koji podupiru srednji dio stopala (10, 13,14). Direktno ozljede obično nastaju kao posljedica udara, kao što je udarac teškim predmetom po srednjem dijelu stopala, prelazak kamiona ili automobila preko stopala, ili pad na nogu sa velike visine (10,13). U američkom nogometu ove ozljede se najčešće događaju kada osoba zadobije udarac a stopalo se nalazi u položaju plantarne fleksije (10,13).

Važno je na vrijeme posumnjati na ozljedu Lisfrancovog kompleksa jer su rana dijagnoza i pravovremeno liječenje važni za brz povratak svakodnevnim aktivnostima, osobito u sportaša. Bol se javlja pri oslanjanju na ozlijeđeno stopalo, a prisutni su i različiti stupnjevi otekline zgloba (14). Bol u središnjem dijelu stopala pri silasku niz stepenice važan je dijagnostički znak (14). Plantarna ekhimoza se smatra patognomoničnom za Lisfrancove ozljede (14).

## 5. NAJUČESTALIJE METODE LIJEČENJA

Incidencija uganuća gornjeg nožnog zgloba je visoka što predstavlja značajan rizik za profesionalne sportaše kao i za osobe koje se rekreativno bave sportom. Uz uganuće gornjeg nožnog zgloba je povezano je sa značajnim društveno-ekonomskim troškovima, svake godine više od dva milijuna ovih ozljeda se liječi u hitnim odjelima u Sjedinjenim Američkim Državama i Velikoj Britaniji (8, 15). U prosjeku 70% akutno preboljelih ozljeda rezultira postojanim rezidualnim simptomima kao i većim rizikom od recidivirajućih ozljeda (15). Jedna od težih komplikacija ove ozljede je i kronična nestabilnost gornjeg nožnog zgloba, karakterizirana trajnim simptomima u koje se ubrajaju nestabilnost zgloba kao i ponavljajuća uganuća, slabost i ponavljajuća bol tijekom aktivnosti (15). S obzirom na prethodno navedene razloge postoji brojna literatura koja obrađuje najbolje načine rehabilitacije ove ozljede u svrhu što bolje kontrole navedenih komplikacija.

Metoda rehabilitacije ozljeda gornjeg nožnog zgloba uvelike ovisi o težini ozljede, kao i stupnju ozlijeđenosti ligamenata koji podupiru gornji nožni zglob. Kako je ranije spomenuto lateralna uganuća su učestalija, ali su medijalna i sindesmotska oštećenja znatno teža (9,12). Po težini ligamentne ozljede se dijele u tri stupnja. Ozljede trećeg stupnja su najteže i najčešće zahtijevaju kiruršku intervenciju (15, 16).

Kod lateralnih uganuća gornjeg nožnog zgloba iznimno je važno postići povratak punog raspona pokreta, snage i neuromuskularne koordinacije tijekom rehabilitacije (12, 15). Rehabilitacija treba dovesti do oporavka u smislu mogućnosti izvođenja aktivne i pasivne dorzifleksije i plantarne fleksije u ovom zglobu (15). Tijekom ranih faza rehabilitacije stoga treba uvesti vježbe istezanja noge uz pomoć ručnika (15).

Početno liječenje medijalnih i sindesmotskih uganuća uključuje imobilizaciju (15). Tijekom akutne faze saniranje otekline i smanjenje boli su od primarne važnosti u rehabilitaciji (15). Trajanje imobilizacije će varirati među pacijentima i ovisi o težini uganuća (15,16). Nakon što se osoba može oslanjati na nogu prelazi se drugi dio liječenja koji je isti kao i kod lateralnih ozljeda (15,16).

U akutnoj fazi ozljede je važna krioterapija jer su brojna istraživanja pokazala da dovodi do analgetskog učinka i povoljnog učinka na razvoj edema i upalu (15). Većina

istraživanja upućuje na važnost korištenja protokola liječenja PRICE (zaštita, odmor, led, kompresija, elevacija) (15). Određena istraživanja preporučuju umjesto ranije navedenog korištenje smjernica za liječenje koje se sastoji od ICE (imobilizacija, kompresija i elevacija) tijekom prvog tjedna, nakon čega slijedi zaštita ligamenata bandažom ili ortozom tijekom 6 tjedana (15).

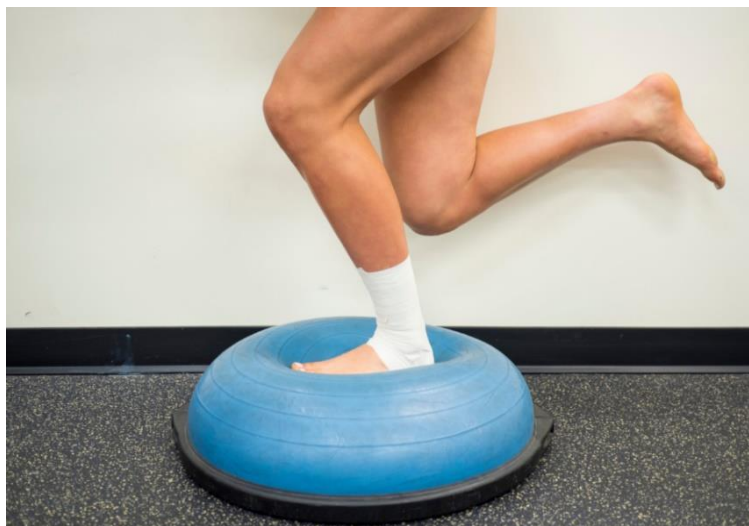Ranije se rehabilitacija akutnih ozljeda gornjeg nožnog zgloba fokusirala na kiruršku intervenciju i dugotrajnu imobilizaciju zgloba (15). U današnje vrijeme se osnovom liječenja smatra funkcionalno liječenje, koje podrazumijeva ranu imobilizaciju u kraćem razdoblju i rani početak rehabilitacije (15,16). Brojna istraživanja ističu važnost funkcionalnog liječenja, kao preferencijalne metode liječenja u slučaju potpune rupture lateralnih ligamenata (16). Funkcionalno liječenje dovodi do bržeg povratka sportskim aktivnostima, ali nakon ove rehabilitacije češće dolazi do razvoja kronične nestabilnosti zgloba u usporedbi s kirurškim i konzervativnim liječenjem (16). Vrhunskim sportašima preporuča se operativno liječenje uz funkcionalno postoperativno liječenje (15,16).

U funkcionalnom liječenju ozljeda prvog i drugog stupnja postavlja se longeta koja se nakon 72 sata nosi samo tijekom noći (15). Nakon tog vremena se zglob tijekom dana zaštićuje ortozom koja omogućuje kretnje dorzifleksije i plantarne fleksije, ali ne i inverzije (15). Najbolje rezultate daje nošenje ortoze ispunjene zrakom ili gelom (15). Tijekom inicijalne etape liječenja ozljeđenika valja uputiti da provodi vježbe za održavanje pokretljivosti zgloba, a od velike je važnosti i potreba za što ranijim započinjanjem opterećivanja ozlijeđene noge i to isprva uz pomoć podlaktičnih štaka (15,16). Nakon dva tjedna od ozljede nužna je intenzivna fizioterapija koja ima za cilj istežanje i jačanje muskulature te povećanje i održavanje opsega pokreta (15,17). Savjetuju se proprioceptivne vježbe na balansnim platformama i uz pomoć kineziterapijskih pomagala: lopte i elastične trake (17). U ozljeda trećeg stupnja liječenje se provodi kirurškom rekonstrukcijom ligamenata i imobilizacijom u trajanju 3-4 tjedna (15). Funkcionalno liječenje ozljeda trećeg stupnja podrazumijeva zaštitu zgloba kompresivnim zavojem ili ortozom koja ograničava pokrete 2-3 tjedna i puno opterećenje noge nakon 6-8 tjedana (15).

Prema rezultatima dosadašnjih istraživanja, funkcionalno liječenje je najučinkovitije kod akutnih ozljeda uganuća gornjeg nožnog zgloba (15). Tijekom

funkcionalne terapije najučestalija je upotreba kompresivnih zavoja u svrhu zaštite gležnja, međutim novija istraživanja upućuju da bi upotreba ortoza mogla biti prikladniji način zaštite zgloba (16). Postoje i neki dokazi da ortoze mogu ometati izvođenje nekih elemenata sportskih izvedba, a kompresivni zavoji s druge strane trebaju biti vješto postavljeni, popuštaju sa određenom aktivnosti i mogu iritirati kožu (16).

Drugi važan aspekt funkcionalnog liječenja su vježbe proprioceptije. Proprioceptija je sposobnost tijela da prenese informaciju o položaju nekog dijela tijela, analizira tu informaciju te svjesno ili nesvjesno odgovori na stimulaciju odgovarajućim pokretom (17). Trening proprioceptije najčešće se izvodi uz pomoć trenažnih pomagala kojima je glavni cilj narušavanje ravnotežnog položaja (17). Na taj način osoba koja pokušava svladati zadatke mora aktivirati sve sustave koji su zaduženi za unapređenje ravnoteže, koordinacije, posturalne stabilnosti a najčešće i one za razvoj snage (17). Primjeri ovih vježbi uključuju stajanje na balans dasci, hvatanje lopte dok osoba stoji na jednoj nozi ili održavanje ravnoteže dok osoba ima zatvorene oči (17). Istraživanja pokazuju da je rizik od ponovne ozljede udvostručen u prvoj godini nakon ozljede, a da je narušena proprioceptija predisponirajući čimbenik za razvoj recidivirajućih ozljeda (17). Proprioceptivni trening stoga ima za cilj poboljšati sposobnost proprioceptijskog sustava kako bi se spriječile primarne i sekundarne ozljede gležnja (17). Prema preglednoj literaturi programi za vježbanje, koji uključuju kombinaciju proprioceptivnog treninga, jačanja muskulature, trening eksplozivnosti i neuromišićnog treninga, smanjuju učestalost primarnih i sekundarnih ozljeda gornjeg nožnog zgloba (17).



**Slika 5.** Trening propriocepcije

Izvor: <https://www.fisiosport.ch/servizi/propriocezione>

Gubitak proprioceptivnog osjeta povezan je kako sa primarnim tako i sa recidivirajućim ozljedama ligamenata gornjeg nožnog zgloba (17). Rezultati brojnih istraživanja pokazuju da proprioceptivni trening ima preventivni učinak na pojavu ozljeda gornjeg nožnog zgloba (17). Analize su pokazale da su proprioceptivni programi treninga učinkoviti kao oblik sekundarne prevencije, odnosno u svrhu smanjenja učestalosti recidivirajućih ozljeda gornjeg nožnog zgloba (17). Smatra se da ovaj trening ima rehabilitacijski učinak na proprioceptore i aferentne puteve (15,17). Studije još uvijek nisu pokazale povoljan učinak proprioceptivnog treninga na primarnu prevenciju ovih ozljeda (17). Međutim, važno je naglasiti važnost ovoga treninga u osoba koje su već imale ovu ozljedu jer dovodi do značajnog smanjenja recidiva ozljede (17). Proprioceptivni trening može poboljšati vrijeme reakcije peronealnog mišića, kinestetski i posturalni deficit koji zaostaju nakon ozljede (17). Proprioceptivne vježbe mogu smanjiti subjektivnu nestabilnost i poboljšati ishode rehabilitacije kada se koriste kao dio funkcionalnog programa rehabilitacije (15,16,17).

Kirurško zbrinjavanje akutnih puknuća lateralnih ligamenata postiže puno bolje rezultate od funkcionalnog programa rehabilitacije (15). Kirurški tretman je superiorniji jer dovodi do boljeg oporavka funkcionalne aktivnosti, stabilnosti zgloba i manjeg broja recidivirajućih ozljeda (16). Bez obzira na visoku učinkovitost ovaj način liječenja može

dovesti do većeg rizika od komplikacija kao što su gubitak osjeta, infekcija, nekroza ili distrofija (15,16). Stoga je kirurško liječenje rezervirano za ozljede trećeg stupnja, dok se u ozljedama prvog i drugog stupnja prednost daje funkcionalnoj rehabilitaciji (15). Većina studija je suglasna da prvo treba dati prednost konzervativnom liječenju, a kirurški tretman treba uzeti u obzir u pacijenata koji imaju kronične simptome i na individualnoj razini procijeniti koju metodu liječenja koristiti (15,16).



## 6. RASPRAVA

Ozljede u predjelu stopala javljaju se s visokom učestalosti, osobito u sportaša. Prema preglednim studijama u zadnjih deset godina najučestalije ozljede u predjelu stopala čine uganuća gornjeg nožnog zgloba. Značaj ovih ozljeda nije samo u visokoj incidenciji, one dovode do značajnih disabiliteta u sportaša. Rehabilitacija ovih ozljeda je dugotrajna, a za vrijeme ozljede treba se obustaviti sportska aktivnost što u profesionalnih sportaša predstavlja veliki problem. Više od 40% uganuća gornjeg nožnog zgloba u trkača prelazi u kronični problem, pa je pravilna rehabilitacija nužna za smanjenje rizika od recidivirajućih ozljeda. Prema najnovijoj literaturi smatra se da funkcionalni program liječenja u najvećem broju slučajeva dovodi do pozitivnog ishoda te smanjuje učestalost recidivirajućih ozljeda gornjeg nožnog zgloba.

Stopalo je dio tijela koji je najviše u dodiru sa podlogom tijekom sportskih aktivnosti, stoga nije iznenađujuće da su ozljede stopala jedne od najučestalijih ozljeda u sportskoj medicini. Najviše ozljeda stopala zadobivaju sportaši koje se bave trkačkim i skakačkim disciplinama. Većina pregledne literature usmjerava se na istraživanje incidencije i prevalencije ovih ozljeda u specifičnim sportskim domenama. Trenutno nema dovoljno literature koja govori o općoj incidenciji ozljeda stopala, stoga je jako teško zaključiti jesu li uganuća stopala uistinu najučestalija ozljeda stopala u sportaša jer se istraživanja ne mogu primijeniti na sve sportove.

Funkcionalne metode liječenja su prema dosadašnjoj literaturi najpogodniji način liječenja akutnih uganuća gornjeg nožnog zgloba, i imaju veliku učinkovitost u prevenciji nastanka sekundarnih ozljeda. Prema većini istraživanja korištenje ortoza u prvoj fazi liječenja superiornije je u odnosu na korištenje kompresivnih zavoja. Ne postoje studije koje bi pokazale učinkovitost rutinske primjene ortoza, u svakodnevnim aktivnostima sportaša, u svrhu prevencije ozljeda. Smatra se da postoje rizični čimbenici koji uvelike utječu na incidenciju specifičnih ozljeda stopala u sportaša, te se sindromi prenaprezanja, koji se u velikoj učestalosti pojavljuju u sportaša, smatraju jednim od ozljeda koje bi se trebalo prevenirati obzirom da sprječavaju sportaše, kratkoročno ili dugoročno, da sudjeluju u sportskim aktivnostima. Međutim čak se i akutne ozljede stopala mogu prevenirati. Stoga se predlaže da se studije fokusiraju na provjeravanje i adresiranje ovih

ozljeda u svrhu stvaranja rehabilitacijskog programa ili korištenja potpornih pomagala za stopalo, koji bi prevenirali primarne ozljede stopala.

Postoji veliki broj preglednih istraživanja koji izdvajaju najbolje smjernice u liječenju ozljeda stopala. Međutim, tako veliki broj preglednih radova stvara poteškoće u pronalaženju najboljih smjernica zbog prevelikog broja ponuđenih podataka. Dodatni problem stvara vjerojatnost da se pregledna istraživanja razlikuju u kvaliteti i opsegu određenih smjernica liječenja u ciljnim ozljedama. Postoji velika potreba za usporedbom dosadašnjih istraživanja u svrhu pronalaženja najboljeg dokazanog liječenja akutnih distorzija gležnja.

S obzirom na dosad navedeno smatram da postoji velika potreba za utvrđivanjem opće epidemiologije ozljeda stopala. Veliki broj dosadašnjih istraživanja odnosi se na američke sportove, a istraživanja u Europi je jako malo, pa je stoga teško primijeniti incidenciju ovih ozljeda jer su specifični sportovi, kao npr. američki nogomet, jako rijetko zastupljeni na našim prostorima.

Pregledne studije kombiniraju načine liječenja akutnih ozljeda gornjeg nožnog zgloba i kroničnih nestabilnosti gornjeg nožnog zgloba. Nema dovoljno studija koje su specifično usmjerene na liječenje jednih ili drugih. Uganuća gornjeg nožnog zgloba mogu biti lateralna, medijalna i sindesmotska. Ne postoji dovoljan broj preglednih studija koje proučavaju rehabilitaciju pojedine ozljede, a s obzirom na različit mehanizam nastanka ovih ozljeda trebao bi postojati i najbolji specifičan način liječenja.

## **7. ZAKLJUČAK**

Utvrđeno je da su ozljede stopala jedne od najučestalijih ozljeda u sportaša. Uganuće gornjeg nožnog zgloba predstavlja najučestaliju ozljedu stopala po preglednoj literaturi. Ozljede lateralnih ligamenata gornjeg nožnog zgloba čine 80% uganuća gornjeg nožnog zgloba, dok su medijalne i sindesmotske ozljede rjeđe (20%).

Funkcionalne metode rehabilitacije danas se smatraju najboljim načinom liječenja akutnih ozljeda gornjeg nožnog zgloba prvog i drugog stupnja. Kirurško zbrinjavanje je potrebno samo u ozljeda trećeg stupnja.

## 8. SAŽETAK

Cilj ovog rada bio je pronaći koja je najučestalija ozljeda stopala po preglednoj literaturi i utvrditi koji je najučestaliji mehanizam liječenja najučestalije ozljede.

Ozljede gornjeg nožnog zgloba jedne su od najučestalijih ozljeda u sportaša i čine 16% svih sportskih ozljeda. Prema dosadašnjim istraživanjima nađeno je da su uganuće gornjeg nožnog zgloba, Ahilova tendinoza, plantarni fascitis i ozljede Lisfrancovog zgloba najučestalije ozljede u osoba koje se bave sportom. Studije pokazuju da uganuće gornjeg nožnog zgloba čini 80% svih ozljeda u nogometaša. Prema gruboj procjeni uganuće gornjeg nožnog zgloba javlja se u jednog na 10 000 ljudi na dnevnoj razini. Većina ozljeda gornjeg nožnog zgloba uključuje oštećenje lateralnih ligamenata i čini 80% svih ozljeda gornjeg nožnog zgloba.

Funkcionalna rehabilitacija je najučestalija metoda liječenja jer se smatra da se ovim načinom liječenja smanjuje rizik od recidivirajućih ozljeda, koje su jedna od značajnijih komplikacija. Kirurško liječenje je indicirano samo u ozljeda trećeg stupnja jer dovodi do većeg broja komplikacija bez obzira na veću učinkovitost.

## **9. SUMMARY**

The aim of this paper was to find the most common foot injury from meta-analysis and to find what is the best treatment management for this injury.

Ankle injuries are one of the most common injuries in sports and account for 16% of all injuries. According to research, it was found that ankle sprain, Achilles tendinopathy, plantar fasciitis and Lisfranc injuries are the most common ones. Ankle sprain accounts for 80% of all injuries in soccer. One of the studies showed that there is an incidence of 1 ankle sprain on 10 000 people on a daily basis. 80% of all ankle sprain injuries are the injuries to lateral ligament complex.

Functional rehabilitation is the most common treatment method for acute ankle injuries, because it is considered to decrease the risk of recurrent injuries. Surgical intervention is indicated in third grade injuries due to many complications that may arise, even though it is considered to be more effective than functional treatment.

## 10. LITERATURA

1. Šoša T. Kirurgija. Zagreb: Naklada Ljevak, 2007.
2. Bica D, Sprouse RA, Armen J. Diagnosis and management of common foot fractures. *Am. Fam. Physician*, vol93, no. 3, pp. 183-191, 2016.
3. Krmpotić-Nemanić J, Marušić A. Anatomija čovjeka, 2., Korigi. Zagreb: Medicinska naklada Zagreb, 2007.
4. Fanghaenel J, Vinter I. Waldeyerova anatomija čovjeka, 1. izdanje. Golden Marketing - Tehnička knjiga, 2009.
5. Keros P, Pećina M, Ivančić-Košuta M. Temelji anatomije čovjeka. Zagreb: Naprijed 1999.
6. Platzer W. Sustav organa za pokretanje. Zagreb: Medicinska naklada, 2003.
7. Strudwick, K., McPhee, M., Bell, A., Martin-Khan, M. and Russell, T. (2017). Review article: Best practice management of common ankle and foot injuries in the emergency department (part 2 of the musculoskeletal injuries rapid review series). *Emergency Medicine Australasia*, 30(2), pp.152-180.
8. Hunt K, Hurwit D, Robell K, Gatewood C, Botser I, Matheson G. Incidence and Epidemiology of Foot and Ankle Injuries in Elite Collegiate Athletes. *The American Journal of Sports Medicine*. 2016;45(2):426-433.
9. Tenforde, A., Yin, A. and Hunt, K. (2016). Foot and Ankle Injuries in Runners. *Physical Medicine and Rehabilitation Clinics of North America*, 27(1), pp.121-137.
10. Nery, C., Raduan, F. and Baumfeld, D. (2016). Foot and Ankle Injuries in Professional Soccer Players. *Foot and Ankle Clinics*, 21(2), pp.391-403.
11. Laird R. Acute Forefoot and Midfoot Injuries. *Clinics in Podiatric Medicine and Surgery*.2015;32(2):231-238.
12. Reissig, J., Bitterman, A. and Lee, S. (2017). Common Foot and Ankle Injuries: What Not to Miss and How Best to Manage. *The Journal of the American Osteopathic Association*, 117(2), p.98.

13. Gallant J, Pierrynowski M. A Theoretical Perspective on Running-Related Injuries. *Journal of the American Podiatric Medical Association*. 2014;104(2):211-220.
14. Seybold, J. and Coetzee, J. (2015). Lisfranc Injuries. *Clinics in Sports Medicine*, 34(4), pp.705-723.
15. Doherty C, Bleakley C, Delahunt E, Holden S. Treatment and prevention of acute and recurrent ankle sprain: an overview of systematic reviews with meta-analysis. *British Journal of Sports Medicine*. 2016;51(2):113-125.
16. Kemler E, van de Port I, Backx F, van Dijk C. A Systematic Review on the Treatment of Acute Ankle Sprain. *Sports Medicine*. 2011;41(3):185-197.
17. Schiftan G, Ross L, Hahne A. The effectiveness of proprioceptive training in preventing ankle sprains in sporting populations: A systematic review and meta-analysis. *Journal of Science and Medicine in Sport*. 2015;18(3):238-244.

## **11. ŽIVOTOPIS**

Rođen sam 15. studenog 1997. godine u Livnu. Osnovnu školu „fra Mijo Čujić“ završio sam 2012. godine u mjestu Bukovica, općina Tomislavgrad. Iste godine upisujem Gimnaziju Marka Marulića u Tomislavgradu. Godine 2016. upisujem preddiplomski sveučilišni studij fizioterapije pri Sveučilišnom odjelu zdravstvenih studija u Splitu. Tijekom studija obavljao sam ljetnu praksu u KBC Split.