

Stanični blokovi u citodijagnostici

Miljuš, Ena

Undergraduate thesis / Završni rad

2019

Degree Grantor / Ustanova koja je dodijelila akademski / stručni stupanj: **University of Split / Sveučilište u Splitu**

Permanent link / Trajna poveznica: <https://um.nsk.hr/um:nbn:hr:176:735000>

Rights / Prava: [In copyright](#)/[Zaštićeno autorskim pravom.](#)

Download date / Datum preuzimanja: **2025-02-04**



Sveučilišni odjel zdravstvenih studija
SVEUČILIŠTE U SPLITU

Repository / Repozitorij:

[Repository of the University Department for Health Studies, University of Split](#)



UNIVERSITY OF SPLIT



SVEUČILIŠTE U SPLITU

Podružnica

SVEUČILIŠNI ODJEL ZDRAVSTVENIH STUDIJA

PREDDIPLOMSKI SVEUČILIŠNI STUDIJ

MEDICINSKO LABORATORIJSKA DIJAGNOSTIKA

Ena Miljuš

STANIČNI BLOKOVI U CITODIJAGNOSTICI

Završni rad

Split, 2019. godine

SVEUČILIŠTE U SPLITU

Podružnica

SVEUČILIŠNI ODJEL ZDRAVSTVENIH STUDIJA

PREDDIPLOMSKI SVEUČILIŠNI STUDIJ

MEDICINSKO LABORATORIJSKA DIJAGNOSTIKA

Ena Miljuš

STANIČNI BLOKOVI U CITODIJAGNOSTICI

CELL BLOCKS IN CYTOLOGICAL DIAGNOSIS

Završni rad

Bachelor's Thesis

Mentor:

Doc. dr. sc. Dinka Šundov

Split, 2019. godine

SADRŽAJ

1. UVOD.....	1
1.1. Citodijagnostika.....	1
1.2. Tumorski markeri.....	1
1.3. Stanični blok.....	2
1.3.1. Vrste citoloških uzoraka za izradu staničnog bloka.....	3
1.3.2. Uloga u imunocitokemijskoj i molekularnoj analizi.....	3
1.3.3. Metode izrade staničnih blokova.....	7
1.3.3.1. Tehnika sedimentacije.....	8
1.3.3.2. Tehnika ispiranja igle fiziološkom otopinom.....	8
1.3.3.3. Tehnika tkivnog ugruška (TCC).....	8
1.3.3.4. Plazma trombin metoda.....	9
1.3.3.5. Cellient™ automatizirana metoda.....	9
1.3.3.6. Shandon™ metoda.....	10
1.3.3.7. Kolodijaska vrećica.....	10
1.3.3.8. Metoda struganja stanica s citoloških razmaza.....	10
1.3.3.9. Izrada staničnih blokova iz ostataka uzoraka tekućinske citologije (LBC).....	11
1.3.3.10. Brza ultrazvučna tehnika.....	11
1.3.3.11. Agar metoda.....	11
2. CILJ RADA.....	12
3. ISPITANICI I METODE ISTRAŽIVANJA.....	13
3.1. Ispitanici.....	13
3.2. Metode.....	13
3.2.1. Postupak izrade staničnog bloka.....	14
3.2.2. Imunocitokemijska analiza.....	18
3.3. Statistička analiza.....	18
4. REZULTATI.....	19
5. RASPRAVA.....	25
6. ZAKLJUČAK.....	29
7. LITERATURA.....	30

8. SAŽETAK.....	33
9. SUMMARY.....	35
10. ŽIVOTOPIS.....	37

POPIS SKRAĆENICA

ALK	<i>eng.</i> Anaplastic Lymphoma Kinase
CEA	Karcinoembrionalni antigen (<i>eng.</i> Carcinoembryonic Antigen)
CK	citokeratin
CUP	<i>eng.</i> Cancer of Unknown Primary
EGFR	<i>eng.</i> Epidermal Growth Factor Receptor
EMA	<i>eng.</i> Epithelial Membrane Antigen
FNA	<i>eng.</i> Fine Needle Aspiration
HCG	<i>eng.</i> Human Chorionic Gonadotropin
Her2/neu	receptor tirozin-protein kinaza erbB-2
HPV	<i>eng.</i> Human Papilloma Virus
HSIL	<i>eng.</i> High grade Squamous Intraepithelial Lesion
KRAS	<i>eng.</i> Kirsten Rat Sarcoma Viral Oncogene
LBC	<i>eng.</i> Liquid Based Cytology
LCA	<i>eng.</i> Leukocyte Common Antigen
PCR	lančana reakcija polimeraze (<i>eng.</i> Ploymerase Chain Reaction)
PD-L1	<i>eng.</i> Programmed Cell Death Ligand 1
PLAP	<i>eng.</i> Placental Alkaline Phosphatase
PSA	<i>eng.</i> Prostate-Specific Antigen
ROS	<i>eng.</i> Reactive Oxygen Species
TTF-1	<i>eng.</i> Thyroid Transcription Factor
VCE	Vaginalni Cervikalni Endocervikalni uzorak
WT-1	<i>eng.</i> Wilms Tumor 1

1. UVOD

1.1. Citodijagnostika

Citodijagnostika je metoda utvrđivanja dijagnoze na temelju mikroskopskog pregleda i morfološkog prepoznavanja stanica, iz tjelesnih tekućina ili uzoraka punktata tkiva. Ima veliko značenje u suvremenoj medicini, a nezamjenjiva je u detekciji i ranoj dijagnozi premalighnih i malignih bolesti. Citolog/citopatolog na temelju izgleda stanica, njihovog rasporeda i odnosa, donosi dijagnozu i prepoznaje patološke procese u stanicama (1).

Maligna transformacija može nastati u različitim tkivima (primarno sjelo tumora), a maligne stanice se mogu proširiti (metastazirati) u udaljene djelove organizma. Ponekad se, uz bolest koja se primarno dijagnosticira kao metastatska, dodatnim dijagnostičkim metodama ne može otkriti primarno sjelo tumora pa takve tumore nazivamo malignim tumorima nepoznatog primarnog sjela (eng. Cancer of unknown primary, CUP). Citološka analiza morfolgije malignih stanica ponekad može uputiti na moguće primarno sjelo tumora, a dodatnim analizama koje uključuju fizikalni pregled, slikovnu dijagnostiku, morfološku dijagnostiku te ostale dodatne metode, potrebno je utvrditi moguće primarno sjelo radi odabira onkološkog liječenja (2).

1.2. Tumorski markeri

Tumorski markeri mjerljivi su biokemijski pokazatelji maligniteta. To su tvari, najčešće proteini, koje se nalaze u krvi i u normalnim stanjima, ali u pristunosti tumora njihova razina značajno raste. Mogu se naći u krvi, urinu, stolici, tumorskom tkivu ili tjelesnim tekućinama onkoloških bolesnika. Zbog slabe specifičnosti, mali broj tumorskih markera se koristi u probiru zdrave populacije. Primjer markera koji se koristi za probir je PSA (prostata specifični antigen), koji

se koristi u dijagnozi karcinoma prostate. Određivanje tumorskih markera može biti od velike pomoći pri postavljanju primarne dijagnoze. Neki tumorski markeri daju informaciju koliko je pojedini tumor agresivan te imaju ulogu u prognozi bolesti. Povećanje vrijednosti tumorskog markera može ukazivati na lokalno širenje i metastaziranje karcinoma pa je najvažnija uloga markera u praćenju efikasnosti terapije i kontroli povrata bolesti (recidiva tumora). Opća svojstva idealnog tumorskog markera uključuju specifičnu proizvodnju u premalignom ili malignom tkivu u ranoj fazi bolesti, detektibilnu razinu kod svih bolesnika sa specifičnim malignitetom, ekspresiju na način specifičan za primarno sjelo tumora, dokaz prisutnosti u tjelesnim tekućinama dobivenim neinvazivnom metodom, razine kvantitativno povezane s volumenom tumora, biološkim ponašanjem ili progresijom bolesti, relativno kratki poluživot koji odražava vremenske promjene u opterećenju tumora i odgovoru na terapiju te postojanje standardiziranog, ponovljivog i validiranog, objektivnog i kvantitativnog testa (3,4,5).

1.3. Stanični blok

Stanični blok predstavlja sediment tekućeg uzorka ili uzorak tkiva dobiven punkcijom tankom iglom koji se uklapa u parafinski blok te boja metodom po hemalaun-eozinu (H-E). Metoda izrade i analize staničnih blokova prvi put je izvedena prije nešto više od stoljeća i jedna je od najstarijih citoloških metoda. Široku prihvaćenost, kao sredstvo za dijagnostiku malignih stanica, dobila je tek sredinom prošloga stoljeća. Stanični blokovi rutinski se koriste najčešće kao dodatak standardnim citološkim razmazima, a mogu biti važni i za mikroskopsku analizu citoloških uzoraka jer oponašaju histologiju tkiva. Najveća prednost im je očuvanje arhitekture i strukture tkiva te mogućnost bojenja i imunohistokemijske analize na više dostupnih rezova uzorka. Stanični blokovi koriste se i za molekularne tehnike, kao što su lančana reakcija polimerazom (PCR) i „in situ“ hibridizacija, a pogodni su i za takozvano “next generation” sekvencioniranje. U

današnjem vremenu biobanaka, stanični blokovi od najveće su važnosti za pohranu citoloških uzoraka. Oni se mogu arhivirati za buduće dijagnostičke i istraživačke svrhe, a istovremeno omogućuju očuvanje izvornih citoloških razmaza. Danas se koriste različite metode i tehnike za izradu staničnih blokova (6,7,8).

1.3.1. Vrste citoloških uzoraka za izradu staničnog bloka

Stanični blok pogodan je za uklapanje različitih vrsta citoloških uzoraka. Uzorci eksfolijativne, abrazivne i aspiracijske citologije mogu se uklopiti u stanični blok. Eksfolijativni uzorci (uzorci spontano odljuštenih stanica) su vaginalni brisevi, iskašljaj, iscjedak iz dojke, likvor, urin te izljevi u tjelesne šupljine. Abrazivni uzorci su uzorci dobiveni četkicom ili struganjem, najčešće iz gastrointestinalnog, respiratornog i mokraćnog trakta, te ostalih promjena na tijelu (kožne lezije i slično). Uzorci aspiracijske citologije (FNA – “Fine Needle Aspiration”) najčešći su uzorci u citološkom laboratoriju. Aspirati su svi uzorci koje liječnik uzima punkcijom pomoću tanke igle kao što su uzorci punktata štitnjače, limfnih čvorova, pluća, dojke, jetre, itd. (6).

1.3.2. Uloga u imunocitokemijskoj i molekularnoj analizi

Vrijednost staničnih blokova leži u dostupnosti dijagnostičkog materijala za daljnje morfološko ispitivanje, imunocitokemiju i molekularnu analizu, u svrhu boljeg diferenciranja tumora. Metoda imunocitokemije, kojom se putem specifičnih markera (protutijela) vizualiziraju stanice te određuje njihovo porijeklo, prognoza bolesti ili odgovor na terapiju, povećala je osjetljivost i specifičnost citološke dijagnostike. Imunocitokemija na citološkom uzorku ima veliki potencijal, prepoznat od Nadji-ja i sur. 80-tih godina XX. stoljeća. Uspjeh metode ovisi o multiplim faktorima kao što su očuvanje antigena na malignim stanicama, specifičnost primarnog protutijela i osjetljivost detekcijskog sustava. Problemi s

oskudnom celularnosti u različitim citološkim uzorcima, visokom razinom pozadinskog nespecifičnog bojanja te lažno pozitivne i lažno negativne reakcije ograničili su primjenu ove metode na citološkim uzorcima. Ukoliko je dostupan citološki materijal bogate celularnosti, formalin-fiksirani parafinski miniblok ili stanični blok bolji je materijal za dodatnu analizu jer je fiksacija i daljnje procesuiranje uzorka identično procesuiranju tkiva, a omogućava upotrebu pozitivne i negativne kontrole koji su važni u interpretaciji imunocitokemijskog bojanja (9).

Stanični blokovi omogućuju višestruke rezove uzorka za primjenu više protutijela, usporedivi su s kirurškim biopsijama te mogu biti pogodni i za morfološku interpretaciju. Racionalna primjena te odgovarajuća trijaža tkiva uz odabir ključnih protutijela veoma je bitna da bi se pacijenta sačuvalo od ponavljanja pretraga i bespotrebnog dodatnog uzorkovanja. Različite metode izrade staničnog bloka imaju različit utjecaj na celularnost i adekvatnost istog. Stanični blok fiksiran u formalinu najpogodniji je za imunocitokemijske analize, dok blokovi fiksirani u alkoholu nisu dobri za imunocitokemijske analize jer uzrokuju gubitke potencijalnog epitopa antigena i induciraju otapanje hemoglobina, što dovodi do lažno negativnih rezultata. Većina biomarkera potrebnih za ciljanu terapiju kod različitih tumora zahtijevaju svježe tkivo, citološki materijal ili stanični blok za molekularno testiranje. Svježe tkivo u većini slučajeva nije dostupno, pa bi se od citološkog materijala rutinski trebao pripremiti i stanični blok. Stanični blok je najbolji uzorak za molekularnu analizu jer je omjer tumorskih i drugih stanica obično visok, ali samo kod uzoraka aspiracijske citologije (punktata), jer eksfolijativni i abrazivni uzorci sadrže značajnu količinu drugih stanica, a prije analize potrebno je na uzorku obilježiti područja s najvećim udjelom malignih stanica. (6,7).

Protutijela koja se koriste u dijagnostici su molekule imunoglobulina koje proizvode B-limfociti. Građena su od para lakih lanaca (kappa ili lambda) i para teških lanaca (gamma, alpha, mu, delta, epsilon) spojenih disulfidnim vezama. Vezuju se za specifičan dio antigena nazvan epitop. Danas se prednost daje

monoklonalnim protutijelima zbog specifičnog vezanja za samo jedan epitop. Protutijela koje koristimo kao tumorske markere mogu se grupirati u dijagnostičke, prognostičke i prediktivne markere (9).

Dijagnostički markeri su:

1. Epitelni markeri (citokeratini kao što su CK7, CK20, epitelijalni membranski antigen-EMA, karcinoembrionalni antigen-CEA te ostali markeri kao što su Ca19-9, Ca125...)
2. Mezenhimalni markeri (vimentin, mišićni proteini kao što je Desmin, vaskularni markeri...)
3. Limfatični markeri (Leukocyte common antigen-LCA, B i T stanični markeri)
4. Neuralni i neuroendokrini markeri (neurofilamenti, neuron specifična enolaza-NSE, chromogranin, synaptophysin, Calcitonin...)
5. Glijalni markeri
6. Melanomski markeri (S100, Melan A...)
7. Markeri zametnih stanica (PLAP, HCG...)
8. Markeri tumora malih plavih stanica
9. Tumor specifični markeri (mamaglobin te estrogeni i progesteronski receptori za dojku, thyroid transcription factor-TTF 1 i p40 za karcinome pluća, calretinin i Wtms tumor 1-WT1 za mezoteliome, hepatocytes paraffin monoclonal antibody-HepPar za hepatocelularni karcinom jetre...) (9).

Prognostički i prediktivni markeri uključuju proliferacijske markere kao što je Ki-67, steroidne receptore, proto-onkogene, tumor supresor gene (Her2/neu, ALK, PD-L1, p53 tumor supresor gen...), kojima procjenjujemo prognozu bolesti i mogući odgovor tumora na specifično onkološko liječenje (9).

U tekućim uzorcima (pleuralni, perikardijalni izljevi i ascites), za diferencijaciju reaktivnih skupina mezotelnih stanica od adenokarcinoma i mezotelioma imunocitokemijska analiza je neophodna. Stanični blok uz citološki sediment omogućava promatranje arhitekture stanica i morfološku interpretaciju, a dodatnim

rezovima i diferencijalnu dijagnozu metastatskih malignih tumora koji se nerijetko primarno dijagnosticiraju kao maligni izljev (6).

Stanični blok uz standardne citološke uzorke važan je i u klasificiranju karcinoma pluća. Blokovi se kombiniraju sa imunocitokemijom analizom te su prikladni za EGFR (*eng.* Epidermal Growth Factor Receptor) i KRAS (*eng.* Kirsten Rat Sarcoma Viral Oncogene) molekularno testiranje, te za ALK (*eng.* Anaplastic Lymphoma Kinase) , PD-L1 (*eng.* Programmed Cell Death Ligand 1), ROS (*eng.* Reactive Oxygen Species) imunocitokemijsku analizu, ukoliko u bloku ima dovoljan broj stanica. EGFR je protein koji se nalazi na površini stanica i receptor je za humani epidermalni čimbenik rasta te uzrokuje dijeljenje stanica. Nalazi se u vrlo visokim vrijednostima na površini različitih tumorskih stanica koje se zbog toga prekomjerno dijele. KRAS je gen koji kontrolira proliferaciju stanica, a mutirani KRAS gen omogućava kontinuirano dijeljenje malignih stanica. ALK (anaplastična limfom kinaza) je enzim koji je u ljudi kodiran ALK genom, koji može biti onkogen ukoliko je mutiran, fuziran s drugim genom ili stvara dodatne kopije gena (6).

Stanični blok može se koristiti i za procjenu hormonskih receptora i analize Her-2/neu kod bolesnika s metastatskim karcinomom dojke. Her-2/neu je protein uključen u normalan rast stanica, te je povišen kod mnogih vrsta karcinoma. Za dijagnostiku karcinoma dojke ne preporuča se fiksacija staničnog bloka u alkoholu jer utječe na antigenost hormonskih receptora. Problem kod korištenja metode staničnog bloka u dijagnostici karcinoma dojke je velika heterogenost tumora (6).

Zbog niske celularnosti vrijednost staničnih blokova u dijagnostici lezija štitnjače je minimalna, a “zlatni standard” za spektar lezija štitnjače su izravni citološki razmazi u kombinaciji sa tekućinskom citologijom (6).

Stanični blokovi ginekoloških uzoraka su obično oskudnije celularnosti nego neginekološki. Stoga se za dijagnostiku ginekoloških novotvorina uglavnom koristi tekućinska citologija (*eng.* Liquid Based Cytology, LBC) ili klasični Papa test, test koji sadržava vaginalni, cervikalni i endocervikalni obrisak (VCE). U cervikalnoj citologiji, prisutnost tumorske nekroze u staničnom bloku korisna je za

razlikovanje skvamozne intraepitelne lezije visokog stupnja (*eng.* High grade intraepithelial lesion, HSIL) od karcinoma skvamoznih stanica. Imunocitokemijskom analizom na staničnom bloku možemo dokazati prisustvo p16INK4a, pomoćnog markera infekcije humanim papilloma virusom, a primjenom metode dvostrukog bojenja s p16/Ki67 na Papa testu (VCE razmazu) trijažiraju se žene koje imaju poremećaj u kontroli staničnog ciklusa kao posljedicu integracije humanog papiloma virusa (HPV) u genom stanice te veći rizik od progresije bolesti (6,10).

1.3.3. Metode izrade staničnih blokova

U citodijagnostičkoj praksi postoji više od 10 različitih metoda za izradu staničnih blokova, a razlikuju se po načinu ispiranja, fiksacije i transporta uzorka. Svaka metoda ima svoje prednosti i mane, a metoda izbora uvijek ovisi o dostupnoj opremi i uzorku. Najranije otkrivena metoda bila je jednostavna tehnika sedimentacije, ali veliki nedostatak te metode je nedovoljna celularnost. Uvođenjem dodatnog koraka centrifugiranja, to svojstvo je znatno poboljšano. Danas osnovni koraci pripreme staničnog bloka uključuju fiksaciju, centrifugiranje i prijenos stanične mase za ugradnju u medij. Najviše korišten fiksativ, formalin, pogoduje morfološkom pregledu i imunohistokemiji, ali kod molekularnih analiza interferira s količinom DNA. Alkoholna fiksacija naprotiv, često rezultira lažno negativnim rezultatima u imunohistokemijskim analizama. Metanol se koristi za fiksaciju kod automatske Cellient metode izrade staničnih blokova. NAFS (Nathan alcohol formalin substitute) je fiksativ koji u omjeru 9:1 povezuje 100% -tni etanol i 40% -tnu otopinu formaldehida. NAFS daje dobre citološke detalje uz manju toksičnost od alkohola. Fiksacija u mikrovalnoj pećnici može znatno smanjiti vrijeme obrade, ali je zasada nedovoljno istražen njen utjecaj na kvalitetu blokova. Najzahtjevnija komponenta je kvalitetan i cjelovit prijenos uzorka bez gubitka materijala. Razlike između tehnika izrade najviše utječu na imunocitokemijske i molekularne analize, a morfologija i celularnost ovise više o samom uzorku (6).

1.3.3.1. Tehnika sedimentacije

Jednostavne tehnike sedimentacije, kao što je prije navedeno, nailaze na problem nedovoljne celularnosti. Sve druge tehnike kao obvezan korak u izradi imaju centrifugiranje. Iako se ova tehnika više ne koristi, moguće bi bilo korištenje jedino u slučaju izlučevina bogatih stanicama. Uzorak se filtrira kroz papirni filter u lijevku. Nakon fiksiranja, materijal se uklapa u parafinski blok zajedno s omotačem od filter papira. Do adhezije stanica najčešće dolazi spontano, a u slučaju male celularnosti koriste se adjuvansi (agar, trombin ili albumin iz jaja) (8).

1.3.3.2. Tehnika ispiranja igle fiziološkom otopinom

Često korištena tehnika za izradu staničnog bloka je ispiranje aspiracijske igle s 20-30 mililitara fiziološke otopine. Potrebno je odmah centrifugirati uzorak. Supernatant se odlije i odabere se jedan od fiksativa te se potom uzorak uklapa u parafinski blok. Također, aspiracijska igla se može isprati direktno u 10 mililitara formalina ili paraformaldehida. Mana ove tehnike je razrjeđenje uzorka, što može znatno utjecati na celularnost (6,8).

1.3.3.3. Tehnika tkivnog ugruška (TCC)

Za povećanje celularnosti u blokovima, koristi se metoda stvaranja tkivnog ugruška bez ispiranja aspiracijske igle fiziološkom otopinom. Mješavina stanica i krvi koagulira u lumenu aspiracijske igle do stvaranja ugruška. Ugrušak se izvuče iz igle, stavi na filter papir i suši na zraku. Nakon sušenja, prenosi se u spremnik i uklapa u medij (6).

1.3.3.4. Plazma trombin metoda

Ovo je najpopularnija tehnika za izradu staničnih blokova, jednostavna je, jeftina te lako dostupna. Stanični blok se priprema iz sedimenta centrifugirane suspenzije dodatkom plazme i trombina da bi se stvorio ugrušak. Nakon centrifugiranja, odlije se supernat i dodaju se 4 kapi plazme po mililitru uzorka i 4 kapi trombina. Nakon miješanja trebao bi se stvoriti ugrušak, koji će se staviti u kazetu te potom u medij za fiksaciju. Glavni nedostatak ove tehnike je što čak i zanemariva količina DNA nađena u plazmi može utjecati na rezultate molekularne analize i kontaminirati uzorak (7).

1.3.3.5. Cellient™ automatizirana metoda

Ovo je prva potpuno automatizirana tehnika izrade staničnih blokova. Koristi vakumsku filtraciju za koncentriranje stanica. Ova metoda pokazuje bolje hvatanje abnormalnih stanica u usporedbi s jednostavnim metodama sedimentacije i agar metode. Posebno je vrijedna za male količine hipocelularnih uzoraka koje je teško ručno obraditi i uklopiti, kao što su na primjer uzorci punktata dojke i štitnjače. Cellient™ automatski odvaja male fragmente tkiva iz uzorka i brzo ih uklapa u parafin za histološko sekcioniranje u manje od sat vremena. Zbog fiksacije uzoraka metanolom, mogući su lažno negativni rezultati imunohistokemijskih analiza. U slučaju potrebe za IHC pretragama, moguće je i fiksiranje formalinom. Najveća prednost ove tehnike je brzina i minimalna varijabilnost ovisno o tehničaru, ali i poboljšana celularnost uzorka. Zbog nemogućnosti izrade više staničnih blokova u isto vrijeme, ovaj sustav ne bi mogao zadovoljiti potrebe velikih laboratorija (8,11).

1.3.3.6. Shandon™ metoda

Ovo je ručna tehnika izrade staničnog bloka uz gotovi komplet reagensa i kazeta koji se ne koristi klasičnim metodama fiksacije. Stanice se koncentriraju u posebnoj termocentrifugi i tretiraju reagensima. Kazeta se potom stavlja u neutralnu otopinu formalina i rutinski obrađuje kao sve druge tehnike izrade staničnog bloka. Ova tehnika pokazuje dobre morfološke karakteristike, ali mana je velika cijena ovih kompleta (12).

1.3.3.7. Kolodijska vrećica

Kolodij je nitrocelulozni materijal koji se koristi za izradu blokova od krhkog tkiva u citološkim laboratorijima. Kolodijska vrećica obavija epruvetu prije dodavanja uzorka i bez njegova razrjeđivanja sakuplja sve stanice. Učinkovito kontrolira celularnost i veličinu staničnog bloka. Glavne mane su složenost pripreme i skladištenja kolodija te tehnička zahtjevnost uspješnog uklanjanja vrećice iz epruvete (6).

1.3.3.8. Metoda struganja stanica s citoloških razmaza

Ova metoda koristi tehniku struganja za uklanjanje već fiksiranog i obojanog materijala sa stakalca. Razvijena je najviše da bi „spasila“ debele fragmente tkiva nejasne morfologije i omogućila imunocitokemijsko testiranje. Dokazana je dijagnostička primjena ove metode u lezijama dojke, štitnjače i doštitne žlijezde. Fragmenti tkiva mogu biti izravno uklopljeni u parafin ili pomoću nekih adheziva kao što su plazma trombin ili agar. Loše strane ove metode su gubitak tj. uništenje citološkog razmaza i moguća pojava artefakata (7).

1.3.3.9. Izrada staničnih blokova iz ostataka uzoraka tekućinske citologije (LBC)

LBC (*eng.* Liquid based cytology) se uglavnom koristi kod ginekoloških i ne-ginekoloških uzoraka eksfolijativne citologije, a u porastu je korištenje i za aspiracijske uzorke. Ostatni materijal može se uklopiti u stanični blok jednostavno uz pomoć centrifuge, bez ili sa dodatkom adheziva (najčešće agar) ili uz pomoć vakumske filtracije u Cellient™ stanične blokove. Za ovu metodu koriste se fiksativi na bazi alkohola koji pokazuju veću kvalitetu nukleinskih kiselina kod molekularnog testiranja nego formalin. „Stari“ uzorci tekućinske citologije pokazali su ubranu degeneraciju i loše očuvanje DNA (7,13).

1.3.3.10. Brza ultrazvučna tehnika

Za razliku od drugih manualnih metoda, koje za vrijeme obrade trebaju puna 24 sata, ova metoda koristi ultrazvučni histokinet za obradu uzoraka u stanične blokove unutar 3 sata. Albumin iz jajeta pomiješan s etanolom koristi se kao adheziv za uzorke malog volumena. Ova metoda povećava ukupnu celularnost uzorka u kratkom vremenu, pokazala je dobre morfološke karakteristike i valjana je za molekularne i imunocitokemijske analize (7).

1.3.3.11. Agar metoda

Tehnike izrade staničnog bloka bazirane na upotrebi agara su najzastupljenije nakon plazma trombin metode (13). Najčešća mana ove tehnike je nepravilna raspodjela materijala između različitih rezova bloka pa je zbog toga važno pregledati više rezova. U poglavlju Metoda ću detaljno opisati pripremu staničnog bloka ovom tehnikom, jer je ovo metoda koja se koristi na Odjelu za kliničku citologiju KBC-a u Splitu.

2. CILJ RADA

Ciljevi ovog završnog rada su:

1. Analizirati vrstu uzoraka s citološkom dijagnozom primarnog ili metastatskog malignog tumora, koji su agar metodom uklopljeni u stanični blok zbog potreba dodatne imunocitokemijske analize u procjeni primarnog sijela tumora te određivanja prognostičkih ili prediktivnih markera, a obrađeni su na Odjelu za kliničku citologiju Kliničkog zavoda za patologiju, sudsku medicinu i citologiju KBC Split, u razdoblju od 01. siječnja 2018. do 30. lipnja 2019.g.
2. Procijeniti adekvatnost i celularnost staničnih blokova za dodatnu imunocitokemijsku dijagnostiku.
3. Prikazati raspodjelu malignih tumora dijagnosticiranih iz citoloških uzoraka prema histološkom tipu odnosno primarnom sijelu tumora.
4. Usporediti sukladnost abnormalnih nalaza iz staničnih blokova s konačnom patohistološkom dijagnozom.

3. ISPITANICI I METODE ISTRAŽIVANJA

Istraživanje je provedeno na Odjelu za kliničku citologiju Kliničkog zavoda za patologiju, sudsku medicinu i citologiju KBC-a Split.

3.1. Ispitanici

U istraživanje je uključeno 53 ispitanika čiji su citološki uzorci uklopljeni u stanični blok zbog potreba dodatne imunocitokemijske analize u procjeni primarnog sjela tumora te određivanja prognostičkih ili prediktivnih markera. Uzorci staničnih blokova koji nisu korišteni za dodatne analize isključeni su iz ovog istraživanja.

Uzorci su obrađeni na Odjelu za kliničku citologiju Kliničkog zavoda za patologiju, sudsku medicinu i citologiju KBC-a Split, u razdoblju od 01. siječnja 2018. do 30. lipnja 2019. godine.

Uvidom u medicinsku dokumentaciju u bolničkom informacijskom sustavu, dobiveni su podaci o vrsti citoloških uzoraka, dobi i spolu ispitanika, upotrijebljenim protutijelima za imunocitokemijsku analizu, rezultatima analize staničnih blokova, kao i o konačnim patohistološkim dijagnozama.

3.2. Metode

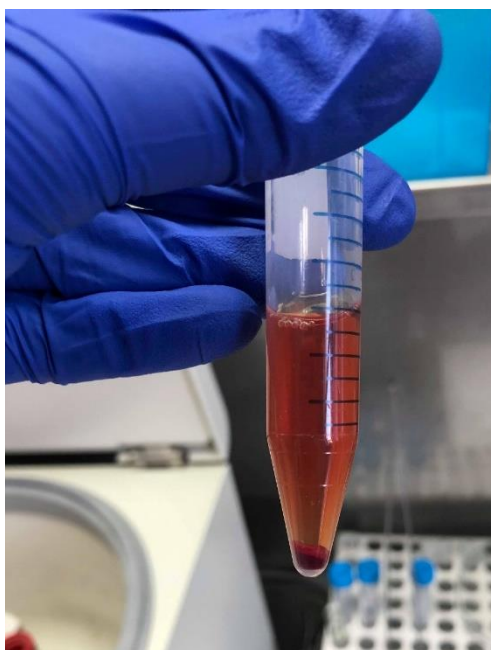Tekući uzorci (pleuralni, perikardijalni izljevi i ascitesi) te uzorci punktata dojki, limfnih čvorova, pluća, štitnjače i potkožnih tvorbi su, uz obradu i morfološku analizu preparata bojanim po May Grünwald Giemsi (MGG), uklopljeni u stanični blok agar metodom.

Za izradu staničnog bloka korištene su epruvete, Eppendorf epruvete, Pasterove pipete i eze. Za obradu tekućih uzoraka korištena je centrifuga. Za rezanje staničnog bloka potrebna je Petrijeva zdjelica i jednokratni skalpel te kazeta s dvije spužve. Kazeta s uzorkom stavlja se u bočicu s formalinom. Nakon uklapanja bloka u parafin, za fine rezove korišten je mikrotom.

Uzorak je fiksiran u 1:10 neutralnoj otopini formalina. Mješavina 0.9% NaCl i Agar powder himedije upotrebljena je za konačno uklapanje unaprijed fiksiranog materijala. Agar se stvrdnjava na temperaturi nižoj od 50 °C i to svojstvo je najbitnije za izradu „kuglice“ stanica.

3.2.1. Postupak izrade staničnog bloka

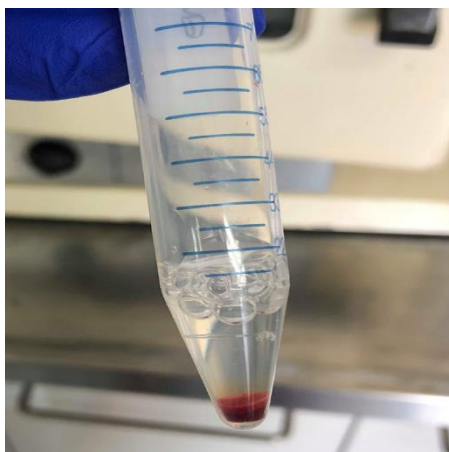
1. Tekuće uzorke centrifugirati 5 do 10 minuta pri 3000 okretaja po minuti.



Slika 1. Uzorak nakon centrifugiranja, prisutni supernatant i sediment

2. Nakon centrifugiranja potrebno je odliti supernatant (Slika 1).

3. Na sediment dodati 1-1,5 mL neutralne 1:10 otopine formalina te pustiti na sobnoj temperaturi 4-24 sata da formalin proдре u materijal i fiksira ga (Slika 2).



Slika 2. Fiksativ formalin dodan na sediment

4. Centrifugirati 3 minute pri 3000 okretaja po minuti.
5. Pasterovom pipetom pažljivo odvojiti supernatant od taloga.
6. Potrebno je pripremiti gel: 50 mL 0,9% NaCl zagrijavati do vrenja, a potom umiješati 0,8 agara i miješati do nestanka kristala (Slika 3).



Slika 3. Priprema gela


7. Hladiti gel u termostatu svakih 15 sekundi na 45 °C.

8. Na sediment dodati 1-1,5 mL gela te ga ezom povezati sa sedimentom.
(Slika 4).



Slika 4. Dodavanje agara na sediment uzorka

9. Ezom pažljivo odvojiti sadržaj od ruba epruvete te ga prebaciti u Petrijevu zdjelicu i pripremiti materijal za rezanje. Izrezati par sekcija da bi uvid u sadržaj bloka bio što raznolikiji (Slika 5).



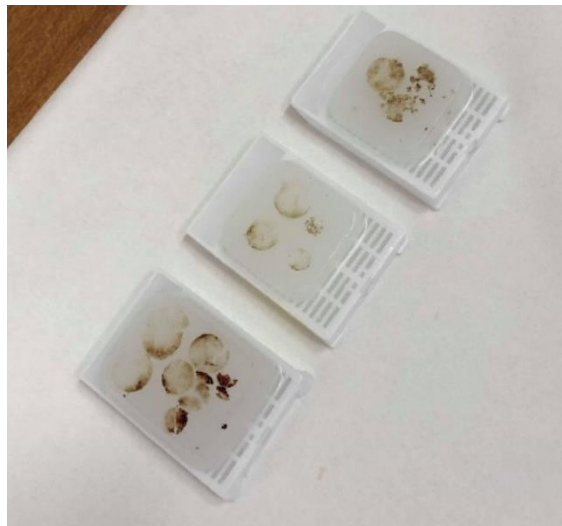Slika 5. Rezanje materijala

10. Izrezani uzorak staviti u kazete te potom u bočicu s formalinom (Slika 6).



Slika 6. Izrezane sekcije stavljene u kazeticu

11. Gotove stanične blokove čuvati na +4 °C (Slika 7).

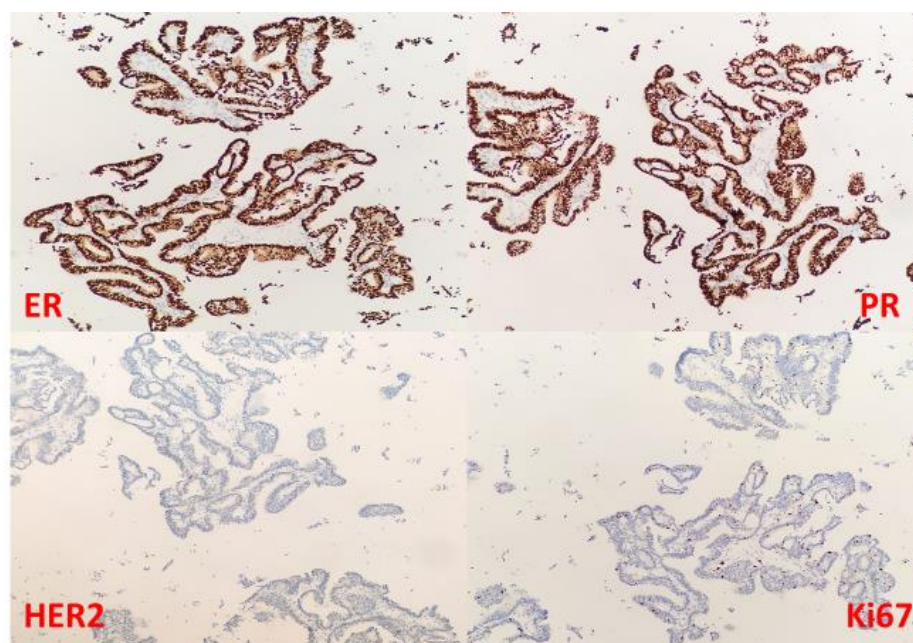


Slika 7. Gotovi stanični blokovi

3.2.2. Imunocitokemijska analiza

Nakon morfološke analize reprezentativni rezovi tkiva dodatno su bojani primjenom imunocitokemijske metode, prema standardnom protokolu na Ventana Ultra Benchmark aparatu, u Laboratoriju za imunohistokemiju Kliničkog zavoda za patologiju, sudsku medicinu i citologiju KBC Split.

Imunocitokemijska analiza na staničnom bloku punktata karcinoma dojke prikazana je na Slici 8.



Slika 8. Punktat karcinoma dojke uklopljen u stanični blok x 200.
ER - Estrogeni receptori, PR - Progesteronski receptori, HER2/neu, Ki67
proliferacijski marker

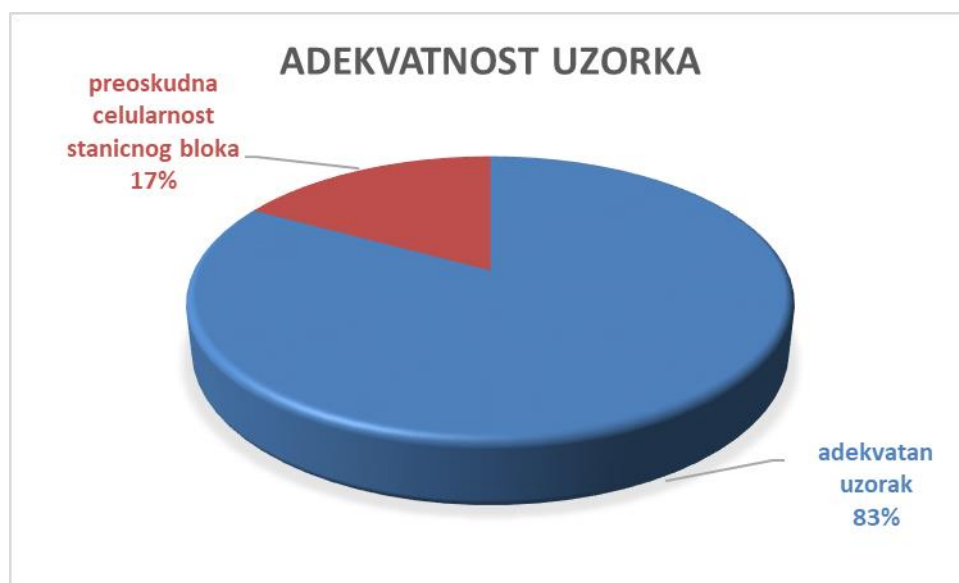3.3. Statistička analiza

Pri statističkoj obradi podataka korišten je program Microsoft Office Excel 2019.

4. REZULTATI

U istraživanje je uključeno 53 ispitanika s dijagnozom suspektnih ili malignih citoloških uzoraka koji su uklopljeni u stanični blok zbog potreba dodatne imunocitokemijske analize u procjeni primarnog sjedla tumora te određivanja prognostičkih ili prediktivnih markera, a obrađeni su na Odjelu za kliničku citologiju Kliničkog zavoda za patologiju, sudsku medicinu i citologiju KBC Split, u razdoblju od 01. siječnja 2018. do 30. lipnja 2019.g.

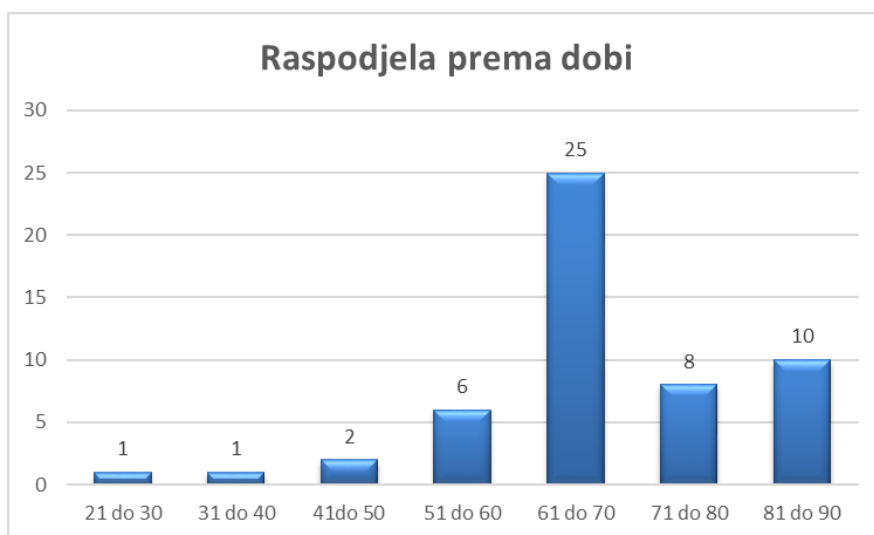
Adekvatan stanični blok s dovoljnim brojem malignih stanica za dodatnu imunocitokemijsku analizu izrađen je u 83% citoloških uzoraka (Slika 9).



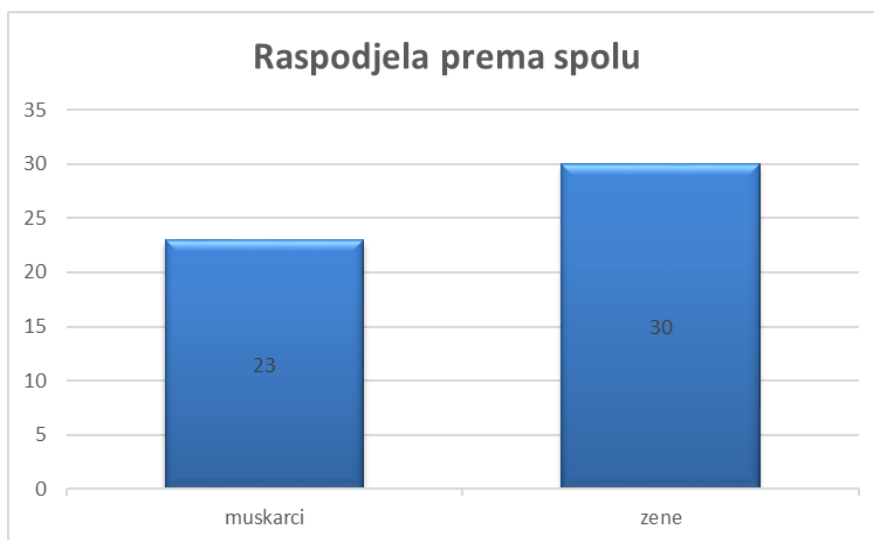
Slika 9. Grafički prikaz adekvatnosti uzoraka staničnih blokova za dodatnu imunocitokemijsku analizu

Raspon životne dobi ispitanika čiji su uzorci staničnih blokova uključeni u istraživanje bio je od 29 do 88 godina, a najviše ispitanika je u dobnoj skupini od

61 do 70 g. (47%) (Slika 10). 57% analiziranih staničnih blokova pripada malignim citološkim uzorcima ispitanica, dok 43% pripada uzorcima ispitanika (Slika 11).

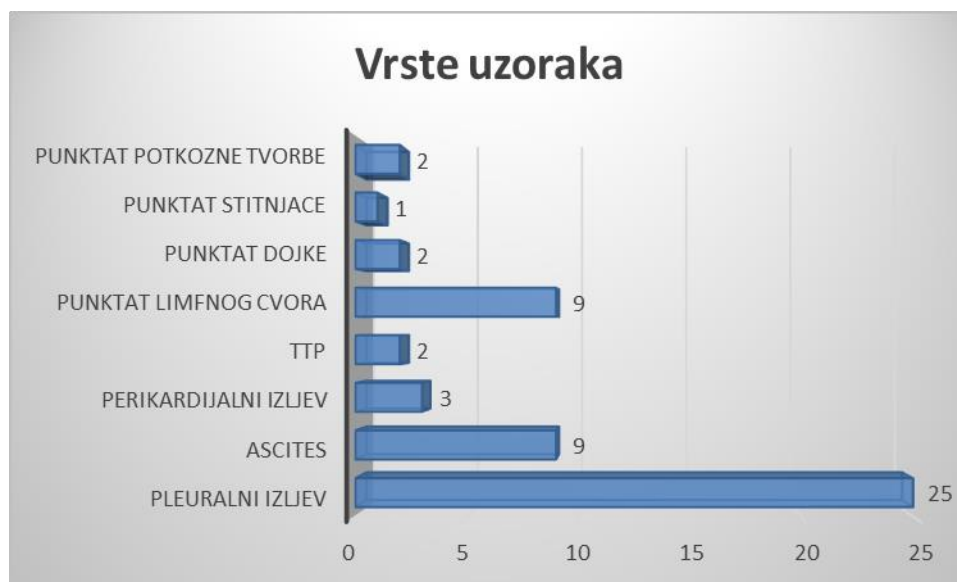

Slika 10. Grafički prikaz broja uzoraka s obzirom na dob



Slika 11. Grafički prikaz raspodjele prema spolu

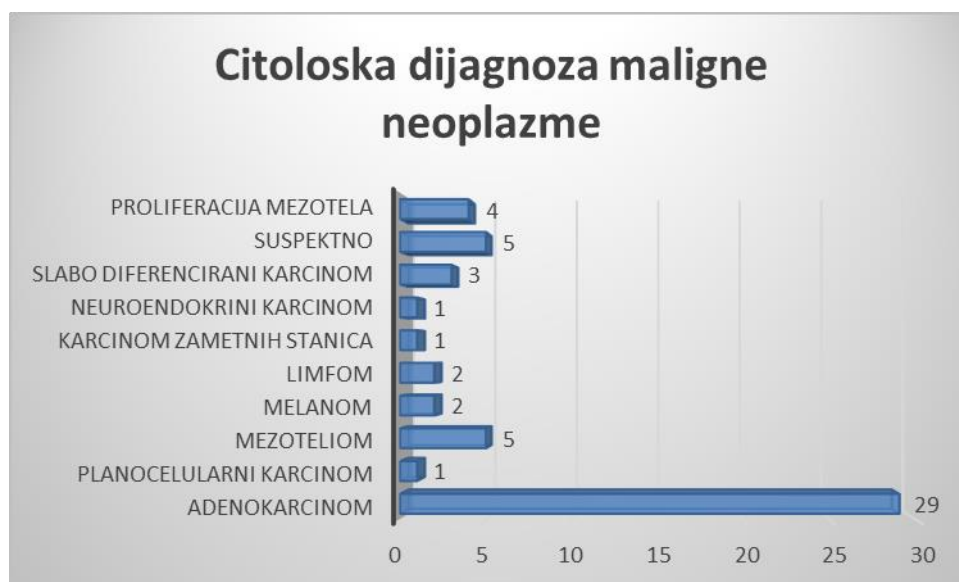Citološki uzorci na kojima je postavljena dijagnoza malignog tumora (primarno sijelo ili metastatski tumor) u 69,7% slučajeva bili su tekući uzorci (47% pleuralni izljevi, 17% ascites, 5,7% perikardijalni izljev). 30,3% uzoraka staničnih blokova napravljeno je iz punktata tvorbi tankom iglom (*eng.* FNA, Fine Needle Aspiration), najviše iz punktata limfnih čvorova (9 uzoraka) (Slika 12). Citološka dijagnoza malignog izljeva, primarnog ili metastatskog tumora u ovim slučajevima prva je dijagnoza maligne bolesti nakon koje je slijedila daljnja klinička obrada u potrazi za primarnim sijelom tumora.



Slika 12. Grafički prikaz vrste malignih citoloških uzoraka uklopljenih u stanični blok

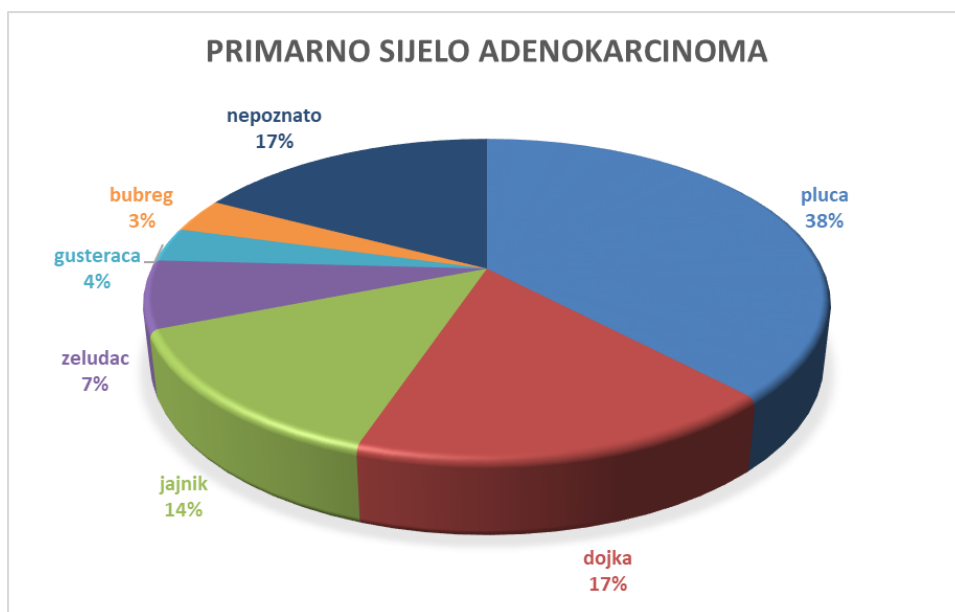
U 54,7% uzoraka staničnih blokova postavljena je citološka dijagnoza adenokarcinoma, dok je u 5 uzoraka (9,4%) postavljena sumnja na mezoteliom. U 5 uzoraka (9,4%) uklapanjem uzorka u stanični blok nije se dobila veća celularnost pa daljnja obrada na ovim uzorcima nije omogućila decidiranu citološku dijagnozu malignog tumora odnosno primarnog sijela. U po dva uzorka (3,8%) dijagnosticirani su metastaza melanoma i non-Hodgkin limfom. Planocelularni

karcinom utvrđen je u jednom slučaju (1,9%), kao i dijagnoza neuroendokrinog karcinoma i karcinoma zametnih stanica. U tri slučaja (5,7%) postavljena je citološka dijagnoza slabo diferenciranog karcinoma (Slika 13).



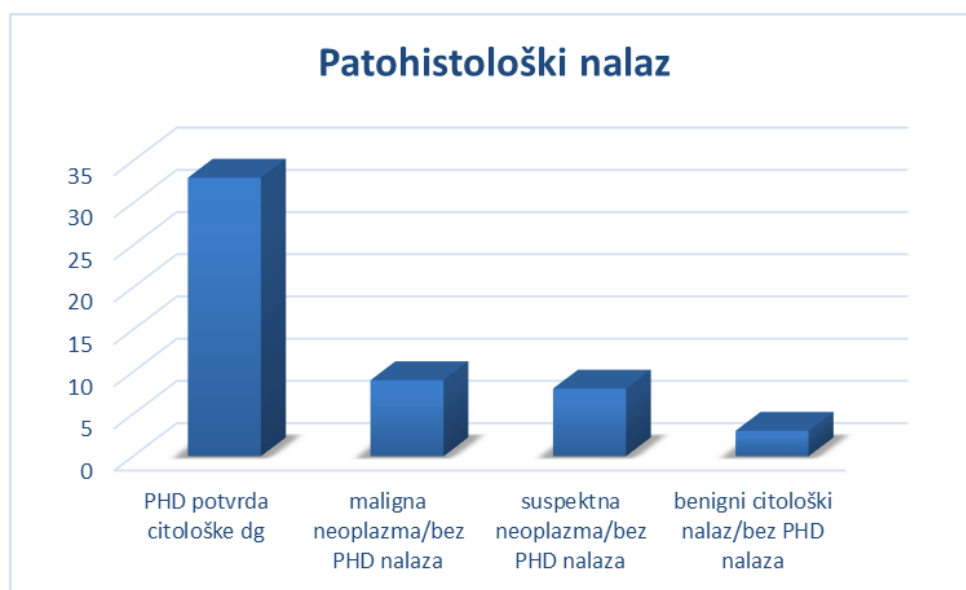Slika 13. Grafički prikaz raspodjele citoloških dijagnoza iz uzoraka staničnih blokova

U skupini malignih tumora dijagnosticiranih kao adenokarcinom, najviše uzoraka (38%) odgovaralo je primarnom adenokarcinomu pluća (Slika 14). U 17% tekućih uzoraka dijagnosticiran je metastatski adenokarcinoma dojke, dok je u 14% tekućih uzoraka metastatski adenokarcinom odgovarao primarnom tumoru jajnika. U 17% uzoraka, osim dijagnoze adenokarcinoma, s obzirom na imunohistokemijski profil nije se sa sigurnošću moglo odrediti primarno sjelo tumora.



Slika 14. Prikaz primarnih sijela u skupini malignih tumora dijagnosticiranih kao adenokarcinom, na Odjelu za kliničku citologiju KBC Split, od 01.01.2018. do 30.06.2019.g.

Patohistološki nalaz bio je dostupan u 62% uzoraka (33/53) i u svim slučajevima (100%) je potvrdio citološku dijagnozu (Slika 15). 17% ispitanika s citološkom dijagnozom maligne bolesti nije imalo patohistološki nalaz u bazi Odjela za patologiju KBC Split. Dio ispitanika je daljnju dijagnostiku i liječenje nastavio u drugim centrima, a kod dijela ispitanika lokacija lezija nije dopuštala uzorkovanje za patohistološku dijagnostiku. U 15% ispitanika uzorak nije bio dovoljno celularan za morfološku, kao ni za dodatnu analizu i dijagnozu maligne bolesti te su ti uzorci riješeni kao suspekti uz potrebu daljnje dijagnostičke obrade.



Slika 15. Patološko-citološka korelacija nalaza nakon citološke obrade na staničnim blokovima

Protutijela korištena za dodatnu imunocitokemijsku analizu na staničnim blokovima, u svrhu određivanja primarnog sjela metastatskih tumora, kao i prognostičkog i prediktivnog značenja, prikazana su u Tablici 1.

Tablica 1. Protutijela korištena na staničnim blokovima u dijagnostici malignih tumora, njihovog primarnog sjela te prognostičkih i prediktivnih vrijednosti.

Protutijelo	Tumor/primarno sjelo
TTF-1, Napsin A, CK7, ALK, PD-L1	Adenokarcinom pluća
P40, p63, CK 5/6	Planocelularni karcinom pluća
ER, PR, HER 2, Ki67	Karcinom dojke
Calretinin, WT-1, CK7, CK 5/6, p53, Desmin, EMA	Mezoteliom/proliferacija mezotela
Melan A, S 100	Melanom
LCA, CD79 α , bcl6	NHL
ER, WT-1, Vimentin, PAX8, CK7	Serozni karcinom jajnika
Calcitonin	Medularni karcinom štitnjače
PLAP, CK AE1/AE3	Tumor zametnih stanica
RCC, CD10, Vimentin	Karcinom bubrega
CD56, Synaptophysin	Neuroendokrini diferencijacija
CK20, CDX2, CK19, CK8/18, HepPar	GI karcinomi, gušterača, jetra

5. RASPRAVA

Analiza prognostičkih i prediktivnih biomarkera neophodna je u odabiru najbolje personalizirane terapije za svakog pacijenta, što zahtijeva da se molekularni markeri mogu primijeniti na malim uzorcima dobivenim minimalno invazivnim dijagnostičkim postupcima (citološkim uzorcima ili biopsijama). Različite vrste dostupnih citoloških uzoraka, različite metode obrade i fiksacije daju određenu prednost citološkim uzorcima pred biopsijom. Citološki uzorci su uvijek obrađeni i fiksirani neposredno nakon uzorkovanja pa je genetski materijal dobro očuvan. Također, FNA uzorci obično sadržavaju čistu, koncentriranu populaciju malignih stanica što ove uzorke čini optimalnim i za molekularne analize. Većim brojem uzoraka dostupnim za dodatne analize izbjegavaju se ponovljeni invazivni dijagnostički postupci koji imaju za cilj dobivanje uzorka tkiva, što povećava sigurnost pacijenata (14).

Iako stanični blokovi imaju određenu prednost pred ostalim citološkim uzorcima, posebno u imunocitokemijskoj analizi, problem celularnosti bloka osnovni je problem ove metode. Iako su u literaturi opisane različite metode izrade bloka, sa specifičnim prednostima i ograničenjima, odabir metode ovisi o laboratoriju (7). U ovom istraživanju, za izradu staničnih blokova korištena je agar metoda. 17% staničnih blokova nije bilo dovoljno celularno za dodatnu imunocitokemijsku analizu, s najvećim udjelom tekućih uzoraka koji su imali tek po koju malignu ili suspektanu stanicu ili su imali dovoljan broj stanica u sedimentu, ali uklapanjem u stanični blok njihov se broj gubi. Prema našem iskustvu, metodom staničnog bloka ne mogu se koncentrirati maligne stanice ukoliko ih je mali broj u uzorku. Iz uzoraka punktata dobiveni su zadovoljavajući uzorci jer se višestrukim prolazom kroz leziju može dobiti dovoljan broj stanica za analizu.

Jedan od glavnih nedostataka staničnog bloka je odgođeno izdavanje nalaza zbog vrlo dugog vremena obrade („turn around time“ – TAT). Od uzorkovanja do gotovog nalaza i postavljene dijagnoze, ovisno o metodi, može proći od par dana pa do 15 dana, ovisno o potrebama daljnje dijagnostike, što nije prikladno za hitne

pretrage. Za izradu staničnog bloka potrebna je relativno velika količina uzorka, što nije uvijek moguće dobiti, posebno iz punktata duboko smještenih lezija. Prilikom rezanja postoji velika mogućnost za gubitak i oštećenje tkiva, a to znatno smanjuje veličinu bloka i interferira s njegovom kvalitetom. Također, sva tkiva i sekreti nisu jednako prikladni za uklapanje u stanični blok. Dokazano je da uzorci sa brojem stanica manjim od 1×10^6 u 80% slučajeva nisu adekvatni za izradu staničnog bloka, ali se adekvatnim centrifugiranjem može dobiti sediment za izradu citološkog razmaza. Zbog izrazito niske celularnosti, punktati štitnjače se rijetko uklapaju u stanične blokove. Sve tehnike izrade blokova su zahtjevne i uvođenje staničnih blokova u citodijagnostičku rutinu složeno je i zahtjevno zbog manjka osoblja i opreme (6).

Osnovna prednost staničnih blokova je njihova moć prikazivanja arhitekture i histoloških osobina tkiva. Očuvana je originalna struktura tkiva, što omogućava bolje uočavanje mogućih patoloških promjena. Stanični blok nakon izrade i rezanja može se bojati različitim metodama. Pogodan je za standardna bojenja (npr. May-Grunwald-Giems), specijalna bojenja (Papanicolau) ili pak za imunocitokemijske analize. To citologu omogućava pregled više različitih rezova uz više različitih tehnika bojenja, što pospješuje mogućnost dobre i kvalitetne dijagnoze. Stanice su kod staničnih blokova „okupljene“ na jednom mjestu, najčešće u kružnim rezovima promjera 0,5 do 1 cm, za razliku od tradicionalnih razmaza koji mogu biti dugi i do par centimetara, razvučeni po cijelom preparatu, što olakšava mikroskopski pregled preparata (15).

Prema istraživanju Sharma i sur. (16), metoda staničnog bloka kao dodatna metoda rutinskim citološkim razmazima i sedimentima povećava osjetljivost citološke dijagnoze i omogućava dodatnu obradu, s čime je u skladu i ovo istraživanje.

Zbog različitih vrsta citoloških uzoraka i različitih metoda obrade, neki autori su uspoređivali citološku dijagnostiku izljeva metodom staničnih blokova i citoloških razmaza.

Prema istraživanju Shivakumarswamy i sur. (15), na 60 uzoraka pleuralnog izljeva utvrđeno je da stanični blokovi imaju bolju celularnost uz veću mogućnost

prikazivanja morfologije stanica. U ovom istraživanju, metoda staničnog bloka se pokazala kao bolja i pogodnija, a čak 15% uzoraka dodatno je klasificirano kao maligno u odnosu na citološki razmaz. Stanični blokovi u ovom istraživanju izrađeni su fiksacijom u 10%-tnom alkohol-formalinu (omjer 1:9 7.5% formalina i 90% alkohola).

U istraživanju Bhanvadia Viral i sur (17), temeljenom na 150 uzoraka pleuralnih (79) i perikardijalnih (2) izljeva te ascitesa (69), metodom staničnog bloka je potvrđen malignitet u 15 od 16 suspektnih citoloških razmaza, a otkriveno je i dodatnih 15 malignih uzoraka, što je za 10% veći dijagnostički doprinos. Studija je dokazala značajnu statističku razliku između ove dvije tehnike. Prema autorima, metoda staničnog bloka superiornija je od citoloških razmaza, a suspektne lezije u razmazima sa sigurnošću mogu biti svrstane u benigne ili maligne uz pomoć staničnog bloka. U tehnici izrade staničnog bloka korišten je AAF fiksativ – 34 mililitra 95%-tnog etilnog alkohola, 2 mililitra octene kiseline i 4 mililitra formalina.

U ovom istraživanju, najveći broj dijagnosticiranih malignih tumora odgovara adenokarcinomu i to u najvećem broju uzoraka metastatskom primarnom adenokarcinomu pluća u izljevu, što je u skladu s literaturom prema kojoj se do 70% pacijenata s karcinomom pluća dijagnosticira u proširenom stadiju kada je za dijagnostiku i dodatne metode dostupan samo citološki uzorak (18). Sve veća učestalost periferno smještenih adenokarcinoma pluća smanjuje ulogu tradicionalne bronhoskopije kao prve linije u dijagnostici karcinoma pluća, a uloga citologije postaje ključna u dijagnostici i procjeni proširenosti bolesti, zahvaljujući i razvoju minimalno invazivnih endoskopskih tehnika za uzorkovanje medijastinalnih limfnih čvorova. Upotreba biopsije periferno smještenih lezija nije povećala dijagnostičku osjetljivost u odnosu na FNA uzorke, komplikacije u obliku pneumotoraksa dosežu 60%, a tumorska heterogenost povećava rizik lažno negativnih nalaza u obje metode (19,20).

Citološki uzorci, razmazi i sedimenti, pokazali su se vrijednim i adekvatnim te boljim od formalinom fiksiranih tkivnih uzoraka za molekularno testiranje EGFR

mutacije (18), što je dijagnostička praksa i na Zavodu za patologiju, sudsku medicinu i citologiju KBC-a Split. Razlika citološkog uzorka i bioptata je u metodi fiksacije, a iz neodbojanih citoloških stakala struganjem se dobije dovoljna količina dobro očuvanog materijala za molekularnu EGFR analizu.

Iako se u ovom trenutku citološki razmazi, zbog nedostatka validacije, ne preporučuju kao materijal za analizu prediktivnih markera, citološki uzorak uklopljen u stanični blok pokazao se kao adekvatan uzorak za ALK, PD-L1, ROS analizu, kao i analizu prediktivnih markera u karcinomima dojke (18, 21).

Uloga staničnih blokova u dijagnostičkoj citologiji/citopatologiji je bez sumnje značajna jer omogućava primjenu dodatnih validiranih metoda na citološkom uzorku. Unaprijeđenje same tehnike izrade blokova povećat će osjetljivost i specifičnost citodijagnostike. U današnje vrijeme, jedna od najvažnijih prednost metode staničnih blokova je mogućnost pohrane citoloških uzoraka za dodatne analize te buduću uporabu i istraživanje u svrhu individualne terapije.

6. ZAKLJUČAK

1. Citološki uzorci na kojima je postavljena dijagnoza malignog tumora (primarno sijelo ili metastatski tumor) u 69,7% slučajeva bili su tekući uzorci (47% pleuralni izljevi, 17% ascites, 5,7% perikardijalni izljev) dok je trećina uzoraka staničnih blokova napravljena iz punktata tvorbi tankom iglom i to najviše iz punktata limfnih čvorova.

2. Adekvatan stanični blok s dovoljnim brojem malignih stanica za dodatnu imunocitokemijsku analizu izrađen je u 83% citoloških uzoraka, što agar metodu čini dobrom, a jeftinom metodom izrade staničnih blokova.

3. Udio adenokarcinoma među citološkim dijagnozama na staničnom bloku je 54,7% što ga čini najčešće dijagnosticiranim malignim tumorom u ovom uzorku, a najviše uzoraka (38%) odgovaralo je primarnom adenokarcinomu pluća. U 17% tekućih uzoraka dijagnosticiran je metastatski adenokarcinoma dojke, dok je u 14% tekućih uzoraka metastatski adenokarcinom odgovarao primarnom tumoru jajnika. U manje od petine uzoraka s dijagnozom adenokarcinoma s obzirom na imunohistokemijski profil nije se sa sigurnošću moglo, zbog oskudnosti uzorka, odrediti primarno sijelo tumora.

4. Od svih ispitanika uključenih u istraživanje, 62% je imalo patohistološku potvrdu bolesti koja je potvrdila citološku dijagnozu na staničnom bloku. Periferno ili duboko smještene lezije nisu uvijek dostupne za uzorkovanje i patohistološku dijagnostiku, čime citološka dijagnostika postaje ključna u postavljanju dijagnoze i odabiru liječenja.

7. LITERATURA

1. <http://www.hucit.hr/index.php?sadrzaj=citologija> (11.6.2019.)
2. <https://www.cancer.gov/types/unknown-primary/patient/unknown-primary-treatment-pdq> (25.06.2019.)
3. Nagpal M, Singh S, Singh P, Chauhan P, Zaidi MA: Tumor markers: A diagnostic tool. *Natl J Maxillofac Surg.* 2016;7(1):17–20. doi:10.4103/0975-5950.196135
4. Bigbee W, Herberman RB. Characteristics of the Ideal Tumor Marker. In: Kufe DW, Pollock RE, Weichselbaum RR, et al., editors. *Holland-Frei Cancer Medicine.* 6th edition. Hamilton (ON): BC Decker; 2003.
5. <https://www.cancer.gov/about-cancer/diagnosis-staging/diagnosis/tumor-markers-fact-sheet> (11.6.2019.)
6. Jain D, Mathur SR, Iyer VK: Cell blocks in cytopathology: a review of preparative methods, utility in diagnosis and role in ancillary studies. *Cytopathology.* 2014 Dec;25(6):356-71. doi: 10.1111/cyt.12174. Epub 2014 Aug 11.
7. Nambirajan A, Jain D: Cell blocks in cytopathology: An update. *Cytopathology* 2018; 29:505-524. doi: 10.1111/cyt.12627. Epub 2018 Sep 27.
8. Krogerus L, Kholová I: Cell Block in Cytological Diagnostics: Review of Preparatory Techniques. *Acta Cytol.* 2018;62(4):237-243. doi: 10.1159/000489769. Epub 2018 Jun 15.
9. RA DeLellis, RS Hoda. *Immunochemistry and molecular biology in cytological diagnosis.* U Koss diagnostic cytology and its histopathologic bases, Fifth ed. Editor LG Koss, 2006. str 1636-69.

10. M McMenamin, M McKenna, A McDowell. Clinical utility of Cntec PLUS triage in equivocal cervical cytology and human papillomavirus primary screening. *Am J Clin Pathol.*2018;150:512-21.
11. Hecht S, McCormack M: Comparison of three cell block techniques for detection of low frequency abnormal cells. *Pathology and Laboratory Medicine International.* 4 January 2013 Volume 2013:5 Pages 1—7.
12. Rollins S, Russell D: Cytopathology in Focus: Cell Blocks: Getting the most from the least invasive method. *CAP Today (Internet)* August 2017. Dostupan na: <https://www.captodayonline.com/cytopathology-cell-blocks-getting-least-invasive-method/>
13. Choi SJ, Choi YI, Kim L i sur. Preparation of compact agarose cell blocks from the residues of liquid-based cytology samples. *Korean J Pathol.* 2014;48(5):351–360. doi:10.4132/KoreanJPathol.2014.48.5.351
14. da Cunha Santos G, Saieg MA. Preanalytic specimen triage : Smears, cell blocks, cytopsin preparation, transport media and cytobanking. *Cancer Cytopathology* 2017;125:455-64.
15. Shivakumarswamy U, Arakeri SU, Karigowdar MH, Yelikar B. Diagnostic utility of the cell block method versus the conventional smear study in pleural fluid cytology. *J Cytol.* 2012;29(1):11–15. doi:10.4103/0970-9371.93210
16. Sharma R, Nagaich N, Gupta S et al. Role of cell block in diagnostics – a new paradigm in cancer diagnosis. *Int Clin Pathol J* 2015; 1(5):00025.DOI:10.15406/icpjl.2015.01.00025
17. Bhanvadia VM, Santwani PM, Vachhani JH. Analysis of diagnostic value of cytological smear method versus cell block method in body fluid cytology: study of 150 cases. *Ethiop J Health Sci.* 2014;24(2):125–131. doi:10.4314/ejhs.v24i2.4
18. Lozano MD, Echeveste JI, Abengozar MA et al. Cytology smears in the era of molecular biomarkers in non-small lung cancer. *Arch Pathol Lab Med* 2018;142:291-8.)

19. Wallace WAH. Changing roles for histology and cytology in the management of patients with lung carcinoma. *J R Coll Physicians Edinb* 2008;38:292-7
20. McLean AEB, Barnes DJ, Troy LK. Diagnosing lung cancer: the complexities of obtaining a tissue diagnosis in the era of minimally invasive and personalized medicine. *J Clin Med* 2018,7,163;doi:10.3390/jcm7070163.
21. Briffod M, Hacene K, Le Doussal V. Immunohistochemistry of cell blocks from fine-needle cytopunctures of primary breast carcinomas and lymph node metastases. *Mod Pathol* 2000;13:841-50.

8. SAŽETAK

Uvod: Citološka dijagnostika je jednostavna dijagnostička metoda koja ima važnu ulogu u dijagnostici malignih tumora. Iako je mikroskopska slika ponekad tipična, u nekim slučajevima maligne stanice su loše diferencirane ili su prisutne kao metastatska bolest, pa je primjena dodatnih metoda potrebna u određivanju sjela primarnog tumora.

Cilj: Cilj ovog rada je procijeniti adekvatnost staničnih blokova za dodatnu imunocitokemijsku dijagnostiku, analizirati vrstu citoloških uzoraka koji su uklopljeni u stanični blok te prikazati raspodjelu malignih tumora prema histološkom tipu i primarnom sjelu tumora uz patohistološku korelaciju.

Metode: Analizirani su citološki uzorci 53 ispitanika koji su uklopljeni agar metodom u formalinom fiksirani stanični blok, od 01.01.2018. do 30.06.2019.g. Citološki sedimenti i razmazi te uzorci staničnih blokova analizirali su se morfološki i imunocitokemijski uz primjenu panela protutijela na Ventana Ultra Benchmark platformi.

Rezultati: Od 53 stanična bloka analizirana u ovom istraživanju, 83% je bilo celularno i adekvatno za dodatnu imunocitokemijsku analizu. 69,7% staničnih blokova napravljeno je od malignih tekućih citoloških uzoraka (47% pleuralni izljev, 17% ascites, 5,7% perikardijalni izljev), dok su ostali uzorci (30,3%) dobiveni punkcijom tankom iglom (uzorci limfnih čvorova, pluća, dojke, štitnjače). 54,7% uzoraka dijagnosticirano je kao adenokarcinom, 9,4% kao suspektan mezoteliom, 3,8% kao metastatski melanom i non-Hodgkin limfom, 1,9% kao pločasti karcinom, neuroendokrini karcinom te karcinom zametnih stanica dok je 5,7% dijagnosticirano kao slabo diferencirani karcinom. Pet uzoraka staničnih blokova (9,4%) je bilo oskudne celularnosti, neadekvatno za definitivnu dijagnozu maligniteta ili određivanje primarnog sjela tumora.

Najčešće primarno sjelo tumora dijagnosticiranog kao adenokarcinom su pluća (38%), nakon čega slijede dojka (17%) i jajnik (14%). 62% citoloških dijagnoza

potvrđeno je patohistološkom analizom. Ostali ispitanici nemaju patohistološku potvrdu zbog nepoznatog primarnog sijela ili nezgodne lokacije za biopsiju primarnog tumora.

Zaključak: Citološki dijagnosticirani maligni tumori (primarni ili metastatski) mogu se adekvatno morfološki i dodatno imunocitokemijski analizirati uz primjenu dijagnostičkih, prognostičkih i prediktivnih markera, na agarom procesiuranim formalin-fiksiranim staničnim blokovima.

Ključne riječi: citološki uzorci, citološka dijagnoza, stanični blok, imunocitokemija

9. SUMMARY

Introduction: Cytology is a simple diagnostic method that plays an important role in the diagnosis of malignancy. Microscopic examination sometimes can reveal the type of tumor, but in some cases malignant cells are poorly differentiated and found in one or more metastatic sites, therefore additional tests must be used to determine the primary site.

Objective: The aim of this study was to assess the cell block adequacy for additional immunocytochemical staining, to show the distribution of various types of cytologic samples used for cell blocks and distribution by tumor type along with cyto-pathologic correlation.

Methods: The study analysed cytologic samples and agar methods for formalin-fixed cell blocks from 53 patients, between 01.01.2018. and 30.06.2019. Cytologic slides and tumor sections were examined morphologically and immunocytochemically using the panel of antibodies on Ventana Benchmark platform.

Results: Of the 53 cell blocks analyzed in this study, 83% were cellular and adequate for further immunocytochemical analysis. 69,7% cell blocks were made from malignant effusions (47% pleural effusions, 17% ascites, 5,7% pericardial effusions), and the remaining samples (30,3%) were obtained by FNA (lymph nodes, lung, breast, thyroid gland). 54,7% of cell block samples were diagnosed with adenocarcinoma, 9,4% with suspected for mesothelioma, 3,8% with metastatic melanoma and non-Hodgkin lymphoma, 1,9% with planocellular carcinoma, neuroendocrine carcinoma and germ cell carcinoma and 5,7% with diagnosis of poorly differentiated carcinoma. Five cell blocks (9,4%) were poorly cellular and inadequate for definitive malignant diagnosis and determination of primary tumor site. The most common primary site for samples with confirmed adenocarcinoma diagnosis were lung carcinoma (38%) followed by breast (17%) and ovarian carcinoma (14%). 62% cases were confirmed by pathologic diagnosis.

The other patients did not have pathological confirmation because of unknown primary location or unfavourable location for tumor biopsy.

Conclusions: Cytologically diagnosed malignant tumors (primary or metastatic) can be adequately classified by morphology and additional immunocytochemical methods with diagnostic, prognostic and predictive markers on agar-processed, paraffin-fixed cell blocks.

Key words: cytology samples, cytological diagnosis, cell blocks, immunocytochemistry

10. ŽIVOTOPIS

OSOBNI PODACI

Ime i prezime: Ena Miljuš

Datum i mjesto rođenja: 2. veljače 1998. godine, Split, Republika Hrvatska

Državljanstvo: Hrvatsko

Adresa stanovanja: Osječka 10, 21000 Split, Republika Hrvatska

Telefon: +385992059469

E-mail: enamiljus22@gmail.com

OBRAZOVANJE

Fakultet 2016. – 2019. Sveučilišni odjel zdravstvenih studija – Split

Preddiplomski studij: Medicinsko laboratorijska
dijagnostika

Srednja škola 2012. – 2016. V. Gimnazija „Vladimir Nazor“ – Split

Osnovna škola 2004. – 2012. Osnovna škola Lučac - Split

OSOBNJE VJEŠTINE I KOMPETENCIJE

Materinski jezik: hrvatski

Drugi jezici: engleski, talijanski

Računalne vještine i kompetencije: Microsoft Office paket, Internet

Vozačka dozvola: B kategorija