

# Primjena radioloških metoda u dijagnostici torakalnih organa

---

Matić, Ivana

Undergraduate thesis / Završni rad

2019

Degree Grantor / Ustanova koja je dodijelila akademski / stručni stupanj: **University of Split / Sveučilište u Splitu**

Permanent link / Trajna poveznica: <https://um.nsk.hr/um:nbn:hr:176:296124>

Rights / Prava: [In copyright](#) / [Zaštićeno autorskim pravom.](#)

Download date / Datum preuzimanja: **2025-02-01**

Repository / Repozitorij:



Sveučilišni odjel zdravstvenih studija  
SVEUČILIŠTE U SPLITU

[Repository of the University Department for Health Studies, University of Split](#)



UNIVERSITY OF SPLIT



DIGITALNI AKADEMSKI ARHIVI I REPOZITORIJI

SVEUČILIŠTE U SPLITU

Podružnica

SVEUČILIŠNI ODJEL ZDRAVSTVENIH STUDIJA

PREDDIPLOMSKI SVEUČILIŠNI STUDIJ

RADIOLOŠKA TEHNOLOGIJA

**Ivana Matić**

**PRIMJENA RADIOLOŠKIH METODA U DIJAGNOSTICI  
TORAKALNIH ORGANA**

**Završni rad**

Split, 2019.

SVEUČILIŠTE U SPLITU

Podružnica

SVEUČILIŠNI ODJEL ZDRAVSTVENIH STUDIJA

PREDDIPLOMSKI SVEUČILIŠNI STUDIJ

RADIOLOŠKA TEHNOLOGIJA

**Ivana Matic**

**PRIMJENA RADIOLOŠKIH METODA U DIJAGNOSTICI**

**TORAKALNIH ORGANA**

**APPLICATION OF RADIOLOGICAL METHODS IN THE**

**DIAGNOSTIC OF THORACIC ORGANS**

**Završni rad/ Bachelor's Thesis**

Mentor:

**Tatjana Matijaš, mag.rad.techn.**

Split, 2019.

## SADRŽAJ

1. Uvod.....	1
2. Cilj rada.....	3
3. Anatomija torakalnih organa.....	4
3.1. Anatomija koštanog toraksa.....	5
3.1.1. Torakalna.....	5
3.1.2. Sternum.....	6
3.1.3. Rebra.....	6
3.2. Anatomija mekih tkiva.....	7
3.2.1. Torakalna stijenka.....	7
3.2.2. Ošit.....	8
3.2.3. Pluća.....	8
3.2.4. Medijastinum (sredoprsje).....	9
3.2.4.1. Srce.....	9
3.2.4.3. Traheja.....	10
4. Konvencionalna radiografija torakalnih organa.....	12
4.1. Konvencionalna radiografija koštanog toraksa.....	13
4.1.1. Radiološke projekcije za oslikavanje torakalne kralježnice.....	13
4.1.2. Radiološke projekcije za oslikavanje sternuma.....	14
4.1.3. Radiološke projekcije za oslikavanje rebara.....	14
4.2. Konvencionalna radiografija mekotkivnih torakalnih struktura.....	15
4.2.1. Radiološke projekcije za oslikavanje pluća i srca.....	16
4.2.1.1. Radiološke snimka s kontrastim sredstvom - analiza srčane sjene barijevim sulfatom.....	20
4.2.2. Radiološke projekcije za oslikavanje traheje.....	20
4.3. Digitalna radiografija.....	21
4.4. Zaštita od zračenja.....	22

5. Ostale metode za prikaz torakalnih organa .....	24
5.1. CT torakalne regije.....	24
5.1.1. CT angiografija .....	27
5.3. Doze zračenja za pacijente kod pretrage torakalnih organa .....	31
5.4. Ultrazvuk.....	32
5.5. Angiografija .....	33
5.6. Radionuklidna dijagnostika.....	33
5.7. Pozitronska emijska tomografija (PET/CT).....	34
6. Zaključak.....	35
7. Literatura .....	36
8. Sažetak .....	38
Summary .....	39
9. Životopis .....	40

# 1. Uvod

Revolucionarnim razvojem znanosti u posljednjim desetljećima, medicina doseže svoje vrhunce pa tako i radiologija kao zasebna grana. Radiološka dijagnostika je neizostavna za točno daljnje eventualno liječenje. Osim samog prikaza anatomije, radiološke pretrage su značajne za dijagnozu i analizu fiziologije i patologije ljudskog tijela.

Napretkom tehnologije unaprijeđeni su radiografski uređaji i značajno poboljšani mediji za prihvata i pohranu radioloških slika. Usprkos tome, tehnika konvencionalne i skeletne radiografije ostala je nepromijenjena glede projekcije radiološke snimke (radiograma), što uključuje niz standardnih postupaka s bolesnikom, uređajem i radiografskim materijalima. Stoga je poznavanje tipičnih projekcija pojedinih dijelova tijela presudno za dobivanje dijagnostički vrijednih radiograma koji će dati najveći broj podataka prijeko potrebnih za radiološko tumačenje. Najčešća projekcija koja se koristi je radiološka sumacijska snimka srca i pluća, koja pruža najviše detalja same torakalne regije, bilo da se radi o mekotkivnim strukturama, ali i o koštanim. Neodgovarajuća projekcija često nastaje zbog žurbe, nemara ili nedovoljnog poznavanja radiografske tehnike, uključujući nedovoljno poznavanje kriterija za ocjenu radiograma. Ukoliko se radiogram mora ponavljati zbog neispunavanja kriterija, bolesnika se nepotrebno izlaže ionizirajućem zračenju. Često se kao dopuna standardnog radiograma koristi i kompjutorizirana tomografija, kao brzi slojevni prikaz tijela. Naime, doza je znatno veća nego kod standardne radiografije, uzevši u obzir podatak da je prosječna vrijednost doze koju pacijent dobije CT-om jednaka 400 radioloških snimki pluća. U hitnim stanjima nije nužno poštivati algoritam pretraga, već postupiti što brže da bi dobili ispravnu dijagnozu. Isto tako, za prikaz torakalnih struktura se može koristiti i magnetna rezonanca, no ona se koristi kod specifičnih kliničkih stanja te ju je poželjno koristiti kod pacijenata kao što su djeca i trudnice budući da nema ionizirajućeg zračenja. Postupak magnetne rezonance dugo traje u odnosu na CT ili na klasičnu radiografiju, a prikaz torakalnih struktura je jako dobro vidljiv i brzim CT-om.

Digitalizacijom radioloških uređaja te razvojem informatike i računala posebno se olakšao pristup i upravljanje programima za radiološko oslikavanje. Samim time ubrzao se proces snimanja, uvelike se poboljšala vizualizacija slika za ispravnu dijagnozu i smanjila se izloženost pacijenta zračenju (1).

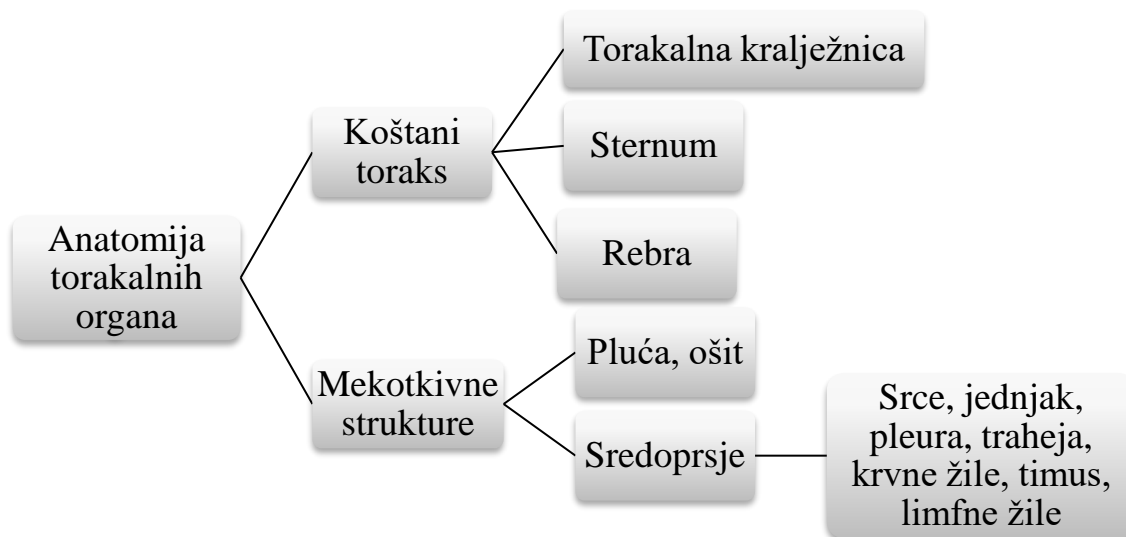
## **2. Cilj rada**

Cilj ovog završnog rada je opisati anatomiju torakalnih organa, kako koštanog toraksa, tako i mekih tkiva smještenih u torakalnoj regiji. Osim navedenog, nabrojat će se i opisati najvažniji radiološki dijagnostički postupci koji se koriste u otkrivanju različitih bolesti torakalnih organa, a neophodni su za ispravnu dijagnozu i daljnje liječenje.



### 3. Anatomija torakalnih organa

Anatomski gledano, anatomija torakalnih organa se može podijeliti na anatomiju koštanog toraksa i anatomiju mekotkivnih struktura. Anatomija koštanog toraksa obuhvaća torakalnu kralježnicu, rebra i sternum, dok anatomija mekotkivnih struktura obuhvaća ošit, pluća te medijastinum koji sadrži srce, krvne žile, jednjak, pleuru, timus, traheju i limfne žile (Slika 1).



Slika 1. Shematski prikaz anatomije torakalnih organa

### **3.1. Anatomija koštanog toraksa**

Prsni koš čine prsna kost, rebra i torakalni dio kralježnice (Slika 2). Štiti organe dišnog sustava te srce i velike krvne žile. Prsna kost je spljoštena, izdužena kost građena od drška (manubrium sterni), tijela (corpus sterni) i vrška prsne kosti (processus xiphoideus). Prsni koš ima oblik zarubljenoga stošca, a na njemu razlikujemo gornji i donji otvor te prednju, stražnju i bočne strane. Prednju stranu prsnoga koša (facies anterior) čine prsna kost i rebra s hrskavicama te je ravna ili blago konveksna. Stražnju stranu (facies posterior) oblikuju prsni kralješci i početni dijelovi rebara do rebrenog kuta. Bočne strane (facies laterales) oblikuju trupovi rebra koji su međusobno odvojeni međurebrenim prostorima. Gornji otvor prsnoga koša (apertura thoracis superior) uži je i bubrežastog oblika. Omeđuju ga prvi prsni kralježak, prvo rebro i gornji rub prsne kosti. Donji otvor (apertura thoracis inferior) tvori bazu stošca, a omeđuju ga posljednji prsni kralježak, 11. i 12. rebro te vrh prsne kosti (2).

#### **3.1.1. Torakalnakralježnica**

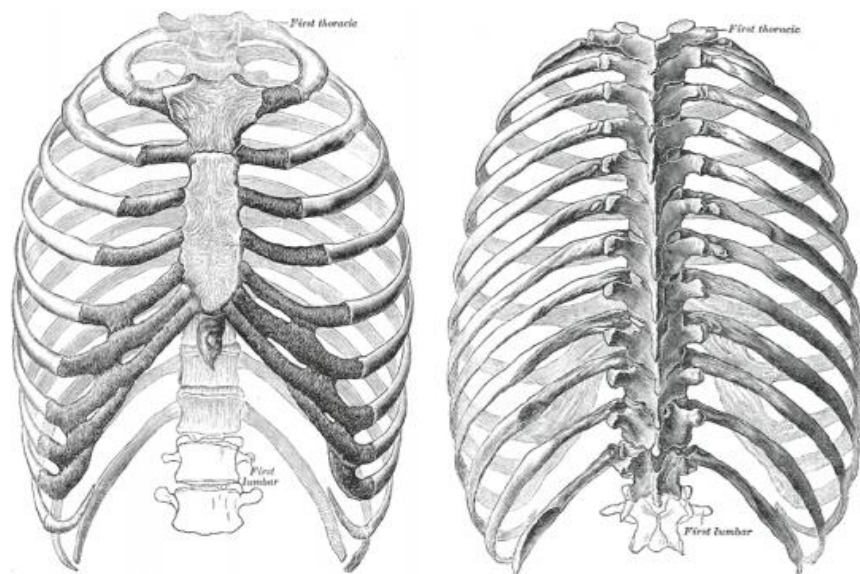
Torakalna kralježnica sastoji se od 12 kralježaka. Na trupove torakalnih kralježaka naslanjaju se rebra i po dva na svaki trup kralješka. Rebra se s prednje strane torakalne regije hvataju za prsnu kost. Trup torakalnih kralježaka je visok i trokutast, a otvor kralješka okrugao i kroz njega prolazi leđna moždina. Visina i širina trupova torakalnih kralježaka povećavaju se od gornjih prema donjim, što je prilagođeno povećanju opterećenja koja moraju izdržati. Malizglobovi između kralježaka postavljeni su okomito u poprečnoj ravnini. Takav oblik kralježaka omogućuje čvrstoću, te je shodno tome, uloga torakalne kralježnice uglavnom potporna, dok su pokreti među kralješcima općenito mali. Malo su veća u donjim nego u gornjim segmentima. Zbog anatomskih specifičnosti donjih torakalnih kralježaka, više od 50% prijeloma cijele kralježnice zahvaća regiju 11. i 12. torakalnog te prvog slabinskog kralješka (3).

### **3.1.2. Sternum**

Sternum je tanka koštana pločica smještena u medijanoj ravnini sprijeda. Razlikuje se manubrij, kao proširenje proksimalnog okrajka, trup sternuma koji je najduži, te kaudalni okrajak varijabilne forme- ksifoidni nastavak. Na gornjem rubu manubrija je urez- jugularna incizura. Manubrij s trupom sternuma zatvara tupi kut otvoren prema straga (4).

### **3.1.3. Rebra**

Rebrajesu duge plosnate savijene kosti koje povezuju kralježnicu i prsnu kost s kojom se spajaju preko rebrenih hrskavica. Postoje 12 pari rebara. Gornja i donja rebra su kratka, a srednja su dugačka. Svako rebro se sastoji od glave rebra, vrata i tijela rebra. Tri su skupine rebara, prava rebra koja čine prvih sedam pari rebara, sljedeća tri koja su lažna rebra te zadnja dva rebra koja čine skupinu lebdećih rebara (5).



Slika 2. Prsni koš sprijeda i straga

Izvor: Gray H (1918) *Anatomy of the Human Body*. Philadelphia, Lea & Febiger

## 3.2. Anatomija mekih tkiva

U mekotkivne organe torakalne regije spadaju pluća, ošit i sredoprse (medijastinum) (Slika 3). Medijastinum obuhvaća srce, jednjak, pleuru, traheju, krvne i limfne žile te timus. Meka tkiva torakalne stijenke na tehnički konkretnim snimkama, osobito visokovoltaznom tehnikom i digitalnom radiografijom, ne dovode do pogreške u interpretaciji (6).

### 3.2.1. Torakalna stijenka

Činu ju i kostur torakalne regije- klavikule, rebra, torakalna kralježnica i prsna kost. Na sumacijskim snimkama u dva smjera, zbog gustoće kostiju i apsorpcije rendgenskih zraka, dobro se prikazuje. Koštani dio torakalne regije određuje i oblik toraksa sukladno konstituciji tijela (asteničan, adipozan). Činjenica je da sumacijske

snimke torakalne regije nisu snimke kostiju (drugi tehnički parametri) , ali se može i mora analizirati i dokumentirati sve uočeno na koštanom dijelu torakalne stijenke. Jednaka širina sternoklavikularnih zglobova, znak je simetrije i otklanja svaku zabunu u interpretaciji, izazvanoj asimetričnim namještanjem pri snimanju. Udubinu uz donji medijalni rub klavikule ne smije se zamjeniti uzorom ili prstenastom sjenom u plućnom parenhimu. Najuočljiviji dio prsnog kostura jesu prednji i stražnji krakovi rebara(6).

### 3.2.2. Ošit

Kaudalnu granicu torakalne stijenke čini ošit koji dijeli prsnu od trbušne šupljine, a dijelom i toraks, abdomen i medijastinum. Takav položaj i izgled ošita može otežavati procjenu prave lokalizacije patološkog procesa- toraks, abdomen i medijastinum. Desni list ošita je u većine položen više od lijevoga za oko 1 cm. Desnu hemidijafragmu slijedi jetra, a ispod lijeve hemidijafragme nalazi se zrakom ispunjen fornix želuca, a ponekad i lijenalna fleksura kolona. Između kupole jetre i desnog lista ošita može se interponirati hepatična fleksura kolona(6).

### 3.2.3. Pluća

Pluća su organ za izmjenu plinova. Ona čine mehanizam koji se kisik unosi u krv, a ugljični dioksid izbacuje iz krvi. Pluća su građena iz spužvaste supstance, parenhima, koji se prekriven slojem serozne ovojnice. Svako plućno krilo ima okrugli vršak – *apex*, i bazu. S prednje strane pluća su više postavljena nego li su to s lateralne i stražnje strane. Desno plućno krilo je zbog položaja jetre za oko 2,5 cm kraće od lijevog. Lateralna površina plućnih krila je oblikovana prema torakalnoj stijenci. Inferiorna površina je konkavna i leži preko ošita. Njeni lateralni rubovi su tanki. Tijekom disanja pluća se u udahu pomiču kaudalno, a tijekom izdaha kranijalno. Medijastinalna površina pluća je konkavna i na njoj se nalazi *hilus*, u koji ulaze bronhi, krvne žile, limfne žile i

živci. Na donjoj medijastinalnoj površini lijevog plućnog krila nalazi se konkavitet koji se naziva *srčanim urezom*.

Svako plućno krilo je okruženo seroznom ovojnicom koja se naziva *pleura*. Pleura ima dva sloja, unutarnji (visceralni) i vanjski (parijetalni). Prostor između pleura nazivamo pleuralna šupljina. Svako plućno krilo je podijeljeno dubokim urezima na režnjeve. Lijevo plućno krilo ima dva, a desno tri režnja (7).

### 3.2.4. Medijastinum (sredoprsje)

Medijastinum je područje toraksa ograničeno anteriorno sternumom, posteriorno kralježnicom i plućima lateralno (7).

U medijastinumu se nalaze:

- srce
- velike žile
- traheja
- jednjak
- timus
- pleura
- limfne žile
- masno tkivo

#### 3.2.4.1. Srce

Srce je središnji organ krvožilnog sustava, smješten u sredoprsju, a tvore ga dvije pretkljetke i dvije kljetke koje su međusobno odijeljene pregradom. Pregrada između lijeve i desne pretkljetke naziva se *septum ineratriale*, a pregrada između desne i lijeve kljetke je *septum interventriculare*. Na srcu razlikujemo srčanu osnovicu koju čini gornji dio srca i srčani vrh što se nalazi nasuprot srčanoj osnovici, tj. na krajnjem donjem dijelu srca, lijevo i više sprijeda. Brazde na vanjskoj strani srca jesu vodoravnije smještene *koronarna brazda*, koja je kružna i pruža se granicom pretkljetki i kljetki, te okomitije smještene prednja i stražnja brazda između srčanih kljetki, *sulcus interventricularis anterior et posterior*. Srce je građeno od triju slojeva. Najdublji sloj,

koji je u izravnom dodiru sa šupljinama srca, jest njegova serozna pregrada, *endocardium*, srednji sloj srce jest *myocardium*, dok vanjsku stranu srca obavija serozna ovojnica, *epicardium*. Mišićni je sloj najjače razvijen u lijevoj klijetki, tanji je u desnoj klijetki, dok je najtanji u pretklijetkama (5).

#### **3.2.4.2. Pleura**

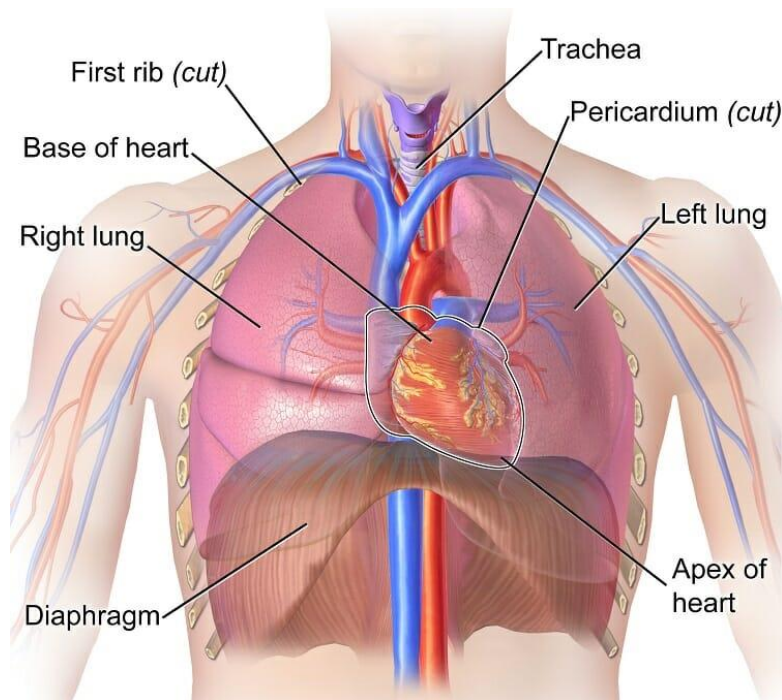
Nastavljajući pregled intratorakalno, nailazimo na pleuru. Čini ju visceralni i parijetalni list zatvarajući intrapleuralni prostor koji sadržava oko 5 mL tekućine. Vrlo lako se detektira UZV-om, ne smije se zamijeniti s patološkim procesom. Anatomski se dijeli na medijastinalnu, kostalnu i dijafragmalnu. Oba lista pleure sastaju se u hilusu. Na konvencionalnim snimkama zdrava se pleura ne vidi, osim na mjestima duplikature visceralne pleure u malom (horizontalnom) i velikim (kosim) interlobijima. Na profilnoj se snimci lijevo vidi veliki interlobij odijeljući gornji režanj s lingulom od donjeg plućnog reznja (7).

#### **3.2.4.3. Traheja**

Traheja je fibromuskularna cijev koja se sastoji od 16 do 20 poput slova „C“ poblikovanih hrskavica koji se nalaze u zidu traheje i povećavaju njen rigiditet. Promjera je oko 1,3 cm i duga je 11 cm. Kartilaginozni prsteni nalaze se s prednje i lateralne strane traheje i obuhvaćaju 2/3 površine stijenke traheje. Posteriorna stijenka, na kojoj se ne nalaze prstenaste hrskavice je ravna. Leži u sredini tijela. U vratu se nalazi anteriorno od jednjaka. U toraksu, zbog položaja luka aorte, traheja je smještena lagano desno od medijalne linije. Prati zakrivljenost kralježnice. Proteže se od cervikalnog šestog kralješka do visine interkorporalnog prostora petog i šestog torakalnog kralješka. Posljednja trahejalna hrskavica je elongirana i ima poput kuke nastavak- *karina*. Na karini se dijeli u dvije manje cijevi- primarni bronhi, od kojih jedan ulazi u lijevo, a drugi u desno plućno krilo (7).

#### 3.2.4.4. Jednjak

Jednjak je šuplji, cjevasti organ približne duljine 35 cm, kroz koji se progutani zalogaj spušta kroz želudac. Nalazi se ispred kralježnice, a iza dušnika i srca. Proteže se od 6. vratnog kralješka do 10. ili 11. prsnoga kralješka. Ima vratni, prsni i trbušni dio. Vratni dio se nalazi u vratu, zatim se nastavlja u prsni dio koji se spušta kroz stražnji dio sredoprsja, medijastinuma. Nakon što prođe kroz otvor u ošitu, nastavlja se u trbušni dio koji završava u želucu (5).



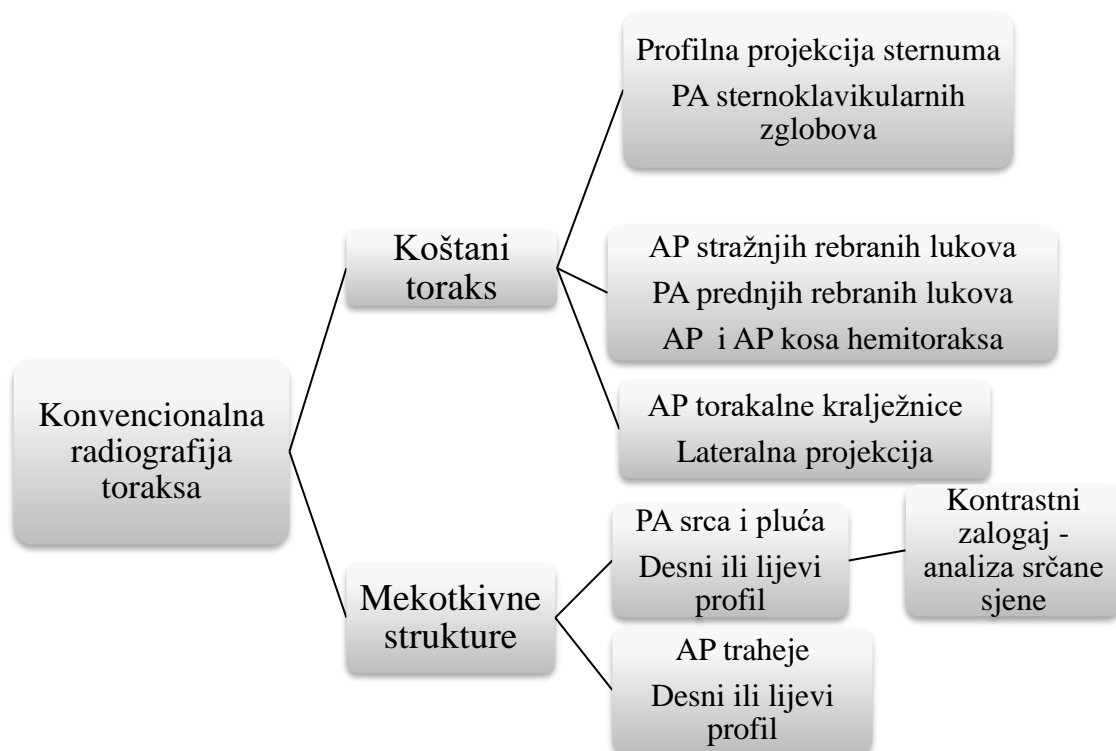
Slika 3. Prikaz mekotkivnih struktura torakalne šupljine

Izvor: <https://biologydictionary.net/wp-content/uploads/2017/02/Heart-Thoracic-Cavity.jpg>



## 4. Konvencionalna radiografija torakalnih organa

Budući da je anatomija torakalne regije vrlo složena, tj. isprepletena koštanim i mekotkivnim strukturama, zahtijeva detaljnu dijagnostiku. Ovisno o indikacijama, kliničkom stanju pacijenta i specifičnostima bolesti, koriste se konvencionalne radiološke metode za oslikavanje koštanog toraksa, kao i metode za oslikavanje mekotkivnih struktura (Slika 4).



Slika 4. Shematski prikaz radioloških pretraga kod dijagnostike torakalnih organa

## **4.1. Konvencionalna radiografija koštanog toraksa**

Koštani toraks oblikuje torakalna kralježnica, rebra i sternum. Radi se o čvrstoj koštanoj cjelini koja sudjeluje u disanju i mehanički štiti torakalne organe. Za svaki segment toraksa postoje radiografske projekcije koje se koriste pri dijagnostici u radiologiji (4).

### **4.1.1. Radiološke projekcije za oslikavanje torakalne kralježnice**

Standardne projekcije koje se koriste za oslikavanje torakalne kralježnice jesu AP projekcija torakalne kralježnice i lateralna (profilna) projekcija torakalne kralježnice. Kod standardne AP projekcije, bolesnik leži leđima na radiografskom stolu ili stojeći leđima uz stativ, ruke su ispružene. Ovisno o tome snima li se stojeći ili ležeći, noge su ispružene kod stojećeg, odnosno flektirane u koljenu i kukovima kod ležećeg položaja. Kvalitetni radiogram bi trebao prikazati sve torakalne kralješke uz širok raspon optičkog denziteta; snop zračenja treba kolimirati prema širini kralježnice. Spinozni nastavci se moraju projicirati na sredini radiograma.

Lateralna projekcija torakalne kralježnice uključuje ležeći bočni položaj ili sjedeći uz stativ. Pacijenta je poželjno postaviti na lijevi bok, kako bi lijeva strana bila bliža filmu i tako bi se smanjilo preklapanje srčane sjene i korpusa kralježaka. Radi udobnosti, noge su flektirane u kukovima i koljenima, a kod mršavih ljudi je potrebno staviti podložak kako bi se izbjegla rotacija zdjelice. Kod dobre snimke bi se jasno trebali prikazati svi kralješci kroz rebra i vaskularnu plućnu sjenu. Ne može se očekivati prikaz kranijalnih segmenata zbog superpozicije s ramenom. Rebra se u stražnjem dijelu moraju poklapati s lijeve i desne strane. Intervertebralni prostori trebaju biti otvoreni. Naravno, važna je kolimacija snopa koja smanjuju količinu raspršenog zračenja.

Dopunske AP i PA kose projekcije torakalne kralježnice za prikaz intervertebralnih artikulacija rijetko se rabe (4).

#### **4.1.2. Radiološke projekcije za oslikavanje sternuma**

Standardne projekcije kod oslikavanja sternuma jesu PA projekcija sternoklavikularnih zglobova i profilna projekcija sternuma. PA projekcija sternoklavikularnih zglobova se provodi na način da pacijent leži trbuhom na radiografskom stolu, ruke su mu prislonjene uz tijelo, a podlaktice pronirane. Ovisno o tome snimaju li se obje strane ili samo jedna, brada je prislonjena uz podlogu, odnosno zakrenuta prema snimanoj strani. Oba sternoklavikularna zgloba i medijalni dijelovi klavikula moraju biti prikazani na radiogramu, kod bilateralne kralježnica ne smije biti zakrenuta, dok je kod unilateralne minimalno zakretanje poželjno.

Druga projekcija kod radiografije sternuma je profilna projekcija sternuma. Kod te projekcije, pacijent stoji ili sjedi uz vertikalni stativ, a rame prislanja na podlogu, šake su spojene iza leđa, a ramena zabačena. Snima se u ekspiriju. Napomena kod ove projekcije je da se udaljenost film-fokus mora povećati na 180 cm. Sternum se mora prikazati u čitavoj dužini uz međusobno preklapanje sternoklavikularnih zglobova, manubrij se ne smije preklapati s mekim tkivima, sternum se ne smije preklapati s rebrima (4).

#### **4.1.3. Radiološke projekcije za oslikavanje rebara**

Klasične snimke kod snimanja rebara jesu AP snimka stražnjih rebranih lukova, PA snimka prednjih rebranih lukova te AP i AP kosa projekcija hemitoraksa.

AP projekcija stražnjih rebranih lukova se provodi na način da pacijent leži na leđima ili stoji uz stativ. Ovisno o tome, koja su rebra više od interesa, gornja ili donja, drugačije se pozicionira pacijent. Za gornja rebra pacijent treba pomaknuti obje skapule prema lateralno (dorzum šaka prisloniti na bokove, a laktove izbaciti prema naprijed; ili šake na zatiljku, laktovi usmjereni prema naprijed), a za donja rebra bolesnik treba spojiti ruke na zatiljku, a laktove osloniti na radiografski stol. Gornja rebra se snimaju u potpunom udahu, a donja u potpunom izdahu. Na radiogramu se koštana struktura stražnjih rebranih lukova mora detaljno prikazati; za gornja rebra: stražnji lukovi prvih

devet moraju biti vidljivi u potpunosti iznad dijafragme; za donja: ispod dijafragme se moraju projicirati najmanje četiri donja rebra na obje strane.

PA projekcija prednjih rebranih lukova se radi na način da je pacijent prislonjen trbuhom na vertikalni stativ, ukoliko je moguć stojeći položaj. Šake dorzalnom stranom treba prisloniti na gluteuse, laktove potisnuti prema naprijed da se skapule odmaknu lateralno od prsnog koša, a u stojećem stavu brada se postavi u utor na stativu. Na radiogramu bi se trebalo prikazati prvih devet rebara u cjelini iznad dijafragme, kontrast između rebara i plućnog parenhima mora biti uočljiv.

AP i AP kosa projekcija hemitoraksa uključuju stojeći položaj, pacijent je prislonjen uz stativ. Ukoliko se snima obična AP projekcija, medijana ravnina tijela je okomita na podlogu, a kod AP kose treba zakrenuti tijelo oko 45 stupnjeva na snimanu stranu. Ruku snimane strane treba maksimalno abducirati, lakat usmjeriti prema gore, dlan ispod glave. Ovisno o tome koja su rebra više od interesa, simamo u izdah, odnosno udahu. Kvalitetni radiogram bi trebao prikazati kralježnicu i lateralni rub toraksa koji moraju biti podjednako udaljeni od ruba receptora, ako su ciljana gornja, onda prvih osam-devet rebara mora biti vidljivo kroz plućni parenhim, ako su ciljana donja onda donja četiri ispod dijafragme(4).

## **4.2. Konvencionalna radiografija mekotkivnih torakalnih struktura**

Radiografija mekotkivnih torakalnih organa u pravilu se radi u stojećem položaju bolesnika. Na taj način se prevenira kongestija pulmonalnih krvnih žila i omogućuje da se gravitacijskim silama ošiti što više spuste. U ležećem položaju, zbog slabijeg djelovanja gravitacijske sile abdominalni organi i ošiti više su postavljeni, što uzrokuje kompresiju torakalnih organa i prijeći punu ekspanziju pluća. Za profilnu snimku znatno se češće koristi lijevi postranični položaj bolesnika. U tom položaju srce je postavljeno bliže filmu na koji se snima tako da je faktor uvećanja sjene srca najmanji. Projekcije koje su potrebne za dobar prikaz torakalnih organa određuje liječnik na osnovi kliničke slike bolesnika. PA snimka torakalnih organa je projekcija

koja se koristi u dijagnostici plućne i srčane patologije. Uz ovu projekciju, koriste se i lijeva ili desna kosa projekcija te profilna projekcija.

Koža, potkožno tkivo, mišići i dojka, sumiraju se na snimci torakalne regije. Čine normalni nalaz radiološke anatomije te regije. U muškaraca su uočljivije sjene pektoralnih mišića, a u žena sjene dojke. Mamile se zbog svoje gustoće projiciraju u plućni parenhim i mogu imitirati nodozne lezije. Obično su promjera 5-10 mm. Ponekad se unutar mamila vide i mrvičasta ovapnjenja. Jednostrano izražena mamila može češće izazvati pogrešku, no sumnja se otklanja jednostavno, snimkom olovnim biljegom mamile, obično profilnom, a izbjegavajući ionizirajuće zračenje, i UZV-om. Nodozne lezije nerijetko imitiraju i različite bradavice i aterome mekih tkiva torakalne stijenke projicirani intratorakalno. Asimetrija spomenutih mekih tkiva, čest je nalaz (6).

Ekspozicijske vrijednosti pri ispitivanju torakalnih organa ovise o radiografskim karakteristikama svakog pojedinog bolesnika te o stanju bolesti. Kako bi se na radiogramu prikazala sva torakalna anatomija, radiogram torakalnih organa radi se s tehnikom visokih kilovota. Kad je god moguće, treba koristiti fokus film – udaljenost 180 cm, da se minimizira uvećanje srca i bolje prikažu detalji plućnih struktura (7).

#### **4.2.1. Radiološke projekcije za oslikavanje pluća i srca**

Standardne projekcije za snimanje plućnih i srčanih struktura jesu PA projekcija, lijeva ili desna profilna projekcija (Slika 5 i Slika 6).

PA projekcija srca i pluća se provodi na način da je pacijent u stojećem ili sjedećem položaju, tada se ošiti nalaze na najnižem položaju, a eventualni nivoi i tekućine najbolje su prikazani. Pacijent flektira ruke u laktu, a dorzum dlanova prisloni što niže na bedra ispod visine kostofreničnog sinusa. Ramena se spuste i rotiraju prema naprijed kako bi bila položena ispod plućnih vrškova. Kako bi se osigurala maksimalna ekspanzija pluća ekspanzira se nakon druge dubokog udaha. Obvezna je zaštita gonada, između rendgenske cijevi i bolesnikove zdjelice se postavlja olovni zaslon. U pojedinim slučajevima, kao što je pneumotoraks ili strano tijelo u bronhijalnom sustavu, rade se

snimke u dubokom udahu i izdahu. Na dobrom radiogramu plućna polja moraju biti prikazana od plućnog vrška do kostodijafragalnog kuta. Bolesnik ne smije biti rotiran - sternalni krajevi klavikule moraju biti podjednako udaljeni od torakalne kralježnice. Traheja je položena centralno. Iznad ošita se mora vidjeti sjene kralježnice i rebara. Plućni splet žila se vidi od hilusa do periferije pluća. Na PA snimci se vidi zrakom ispunjena traheja, plućna krila, kupole ošita, srce i aortalni luk (7).

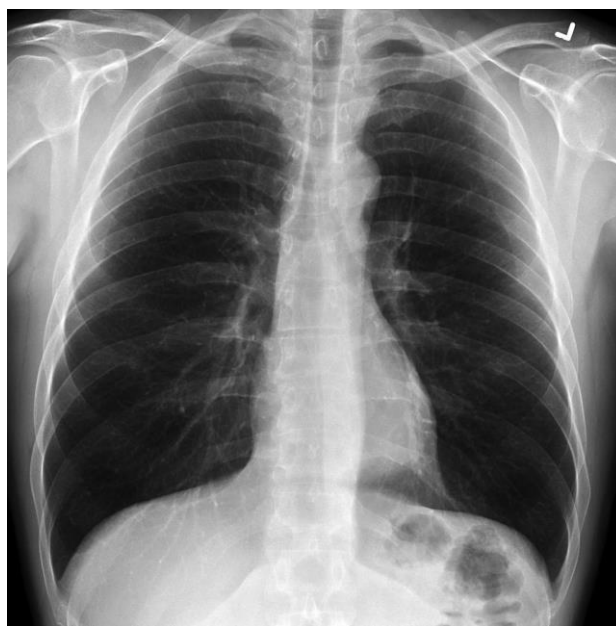
S obzirom na to da se na PA-snimci vidi srce kao homogen organ, valja analizirati oblik, položaj, srčane konture i veličinu. Desnu donju konturu srca i medijastinuma čini desni atrij, a iznad hilusa iste strane gornja šuplja vena i brahiocefalična vena. U osoba s aortosklerozom, adipoznih i trudnica može desnu konturu ocrtati i ascedentna aorta. Lijeva kontura je lijevi ventrikul, kranijalno slijedi lijeva aurikula, konus plućne arterije i lijeva plućna arterija, a iznad nje je luk aorte. Najgornji obris može biti potključna vena. Na PA snimci 1/3 srca nalazi se s desne strane medijalne linije, a 2/3 s lijeve. U asteničnih srce je većinom u mediosagitalnoj ravnini. Svaka promjena konture srca utječe na izgled medijastinuma.

Prednja linija na PA snimci ide od visine luka aorte s desna nalijevo iza sternuma. Tu liniju uglavnom čine medijastinalne pleure obaju plućnih krila. Debljina je oko 1 mm. Stražnju medijastinalnu liniju čine također pleure, a nalazi se iza jednjaka i ispred, otprilike trup trećeg do petog kralješka. Na PA snimci se vidi unutar traheje. Obično je ravna ili konkavna s desna. Širine je oko 2 mm.

Sumacijske snimke torakalnih organa jesu prozor u ljudski organizam, ali za raščlanjivanje anatomskih odnosa i viđenog dvodimenzionalnom prikazom te za detaljan prikaz brojnih intratorakalnih struktura važan je CT.

Uz sve nove radiološke mogućnosti za prikaz stanja srca i krvnih žila u prsnom košu temeljni radiološki pregled čine PA i profilna snimka u stojećem položaju pri punom udahu. Prednost ima visoko voltažna tehnika jer snimka u PA smjeru približava objekt-srce i velike krvne žile filmu i omogućuje gotovo vjernu veličinu objekta. Stojeći, pak, položaj bolesnika zadovoljava fizikalne zakone, posebno gravitaciju, što je bitno u procjeni plućne cirkulacije. Prednosti PA- snimke torakalnih organa nije samo manja

doza ozračivanja i mala cijena, već je na tehnički kvalitetnoj snimci jednostavno procjenjivati oblik, veličinu i položaj srca te velike krvne žile i plućnu cirkulaciju (6).

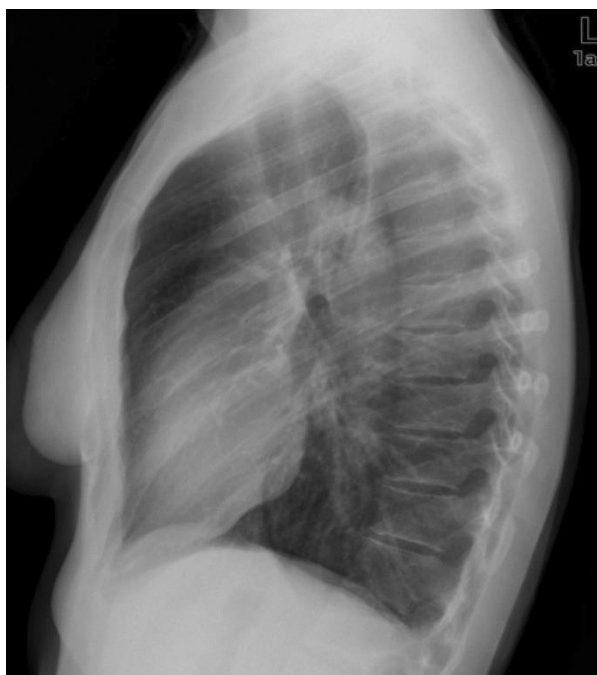

Slika 5. Sumacijska snimka torakalnih organa

Izvor: [https://prod-images.static.radiopaedia.org/images/220869/76052f7902246ff862f52f5d3cd9cd\\_jumbo.jpg](https://prod-images.static.radiopaedia.org/images/220869/76052f7902246ff862f52f5d3cd9cd_jumbo.jpg)

Desna ili lijeva profilna projekcija se snima kao i PA snimka u stojećem položaju jer su eventualni nivoi tekućine tada najbolje prikazani. Pacijent se postavi u potpuni postranični položaj. Za prikaz srčane sjene bolesnik je lijevim bokom okrenut filmu na koji se snima. Za prikaz desnog plućnog krila pacijent je desnim bokom okrenut filmu na koji se snima. Rame snimane strane se postavi tako da dodiruje stativ. Pacijent podigne nadlakticu iznad glave, flektira laktove i šakama pridržava podlaktice i na taj način fiskira gornje ekstremitete iznad glave. Obavezna je zaštita gonada. Kako bi se osigurala maksimalna ekspanzija pluća, ekpsonira se nakon druge dubokog udaha. Kvalitetan radiogram prikazuje srce, aortu i lijevo smještene lezije pluća ako se snima lijevi profil, ili desno smještene lezije pluća ako se snima desni profil. Rebra posteriorno

od kralježnice se trebaju superponirati. Kost i meka tkiva se ne smiju superponirati iznad plućnih polja. Sternum mora biti prikazan bez rotacije, plućni hilus mora biti na sredini. Od ostalih snimka koje se koriste kod srca i pluća valja spomenuti PA kose projekcije – RAO i LAO položaj, ukoliko je u interesu prikaz traheje, srca, aorte i većeg dijela desnog plućnog krila, odnosno, ukoliko je u interesu prikaz većeg dijela lijevog plućnog krila, lijevog atrija, a i jednjak kad je dobro ispunjen barijem. Isto tako, koriste se AP kose projekcije - RPO i LPO položaj, kada pacijent ne može ležati. Radiološki tehnolog mora imati na umu da RPO odgovara LAO projekciji. Ostale projekcije su AP snimka torakalnih organa u ležećem položaju, snimke koje prikazuju plućne vrškove, aksijalne projekcije te projekcije za prikaz pluća i pleure (7).



Slika 6. Profilna projekcija srca i pluća (lijevi profil)

Izvor: [https://19j7mk3co2lu2b2wgr27dgh5-wpengine.netdna-ssl.com/wp-content/uploads/sites/21/2019/01/ch5439.fig2\\_.jpg](https://19j7mk3co2lu2b2wgr27dgh5-wpengine.netdna-ssl.com/wp-content/uploads/sites/21/2019/01/ch5439.fig2_.jpg)



#### **4.2.1.1. Radiološke snimka s kontrastim sredstvom - analiza srčane sjene barijevim sulfatom**

U radiološkoj pretrazi torakalne regije primjenjuju se pozitivni i negativni kontrasti. Pozitivni kontrast, kao što je barijev sulfat, služe prikazu proksimalnog dijela probavne cijevi. Barijeva kaša se rabi radi dokazivanja patološkog procesa samog jednjaka (upale, stenozе, dilatacije, itd.) (8).

PA snimka torakalnih organa često se izvodi nakon što bolesnik proguta bolus barijevog sulfata kojim se ocrta posteriorna kontura srce i aorte. Barijev sulfat koji se koriste za pretrage srca gušći je od onog koji se koristi za pregled probavnog sustava. Gušće kontrastno sredstvo sporije se spušta niz jednjak, a ujedno i oblijepi stijenku jednjaka. Bolesnik zalogaj barijeve kaše drži u ustima i proguta ga neposredno prije eksponiranja. Pri gutanju kontrastnog zalogaja duboko diše i u tom trenutku se eksponira (7).

#### **4.2.2. Radiološke projekcije za oslikavanje traheje**

Klasične snimke koje se rabe za prikaz traheje jesu AP i desna ili lijeva profilna projekcija. Kao i kod svake druge radiološke pretrage bolesnika treba zaštititi od nepotrebnog zračenja. Obvezna je zaštita gonada. Kolimacija rendgenskog snopa predstavlja najbolju zaštitu bolesnika od nepotrebnog olovnog zračenja, no kod postavljanja zaštite uvijek treba paziti da se ne prekriju područja od interesa.

Za prikaz traheje u AP projekciji potrebna je penetracija rendgenskih zraka kroz sternum i cervikalnu kralježnicu. Iz tog razloga se koriste visoki kilovoti. Pacijent je položen stojeći ili ležeći na leđima, lagano ekstendira vrat. Držak sternuma se mora nalaziti na sredini filma. Na AP snimci se vide konture traheje ispunjene zrakom. U normalnim uvjetima se traheja superponira iznad cervikalne kralježnice. Na snimci mora biti obuhvaćeno područje od sredine vratne kralježnice do visine srednje dijela torakalne kralježnice. Traheja mora biti ispunjena zrakom.

Desna ili lijeva profilna projekcija traheje uključuje snimanje pacijenta u sjedećem ili stojećem bočnom položaju uz stativ za snimanje. Pacijent spoji ruke iznad tijela i što je više moguće rotira ramena posteriorno. Pacijent se namjesti tako da je sredina traheje na sredini filma koji se snima. Na radiogramu se trebaju prikazati zrakom ispunjena traheja, područje timusa i tiroidne žlijezde. Mora se prikazati područje od srednjeg dijela cervikalne kralježnice do visine srednjeg dijela toraksa. Ova snimka se nekoć koristila isključivo za prikaz retrosternalne ekstenzije tiroidne žlijezde i uvećanog timusa u djece (4).

Ostale projekcije koje se koriste oslikavanju traheje su aksiolateralna projekcija kod interesa za traheju i plućni vršak.

### **4.3. Digitalna radiografija**

Danas se smatra da oko 65 % svih radioloških dijagnostičkih postupaka pokriva konvencionalna radiološka tehnika. Radiološki film ujedinjuje funkcija akvizicije, prikaza, arhiviranja i komunikacije svih ovih podataka. Te funkcije filma uspješno se tek nedavno tehnički i ekonomski isplativo zamijeniti elektroničkom tehnologijom (PACS). Standardizacijom slikovnog protokola DICOM III omogućeno je spajanje svih radioloških jedinica bez obzira na smještaj u jedinstven sustav RIS koji se može uključiti u bolnički informacijski sustav- BIS. Adekvatnu metodu akvizicije visokorezolucijskog radiološkog prikaza u digitalnom obliku omogućili su učinkoviti i ekonomski isplativi detektorski sustavi. Takvi digitalni sustavi imaju mnogo veći dinamički raspon od konvencionalnih film folija. Rezultat takvog velikog dinamičnog procesa i automatske optimizacije gustoće koja je neovisna o ekspozicijskog dozi jest neosjetljivost digitalnog sustava na podeksponiranost i preeksponiranost. Za digitalni prikaz važna je i prostorna rezolucija. U torakalnoj radiologiji veličina matriksa ovisi o veličini piksela. Digitalni radiološki sustav predstavljaju detektori zaduženi za akviziciju i *postprocessing* radnih stanica i prikaz slikovnih podataka. Prema principu akvizicije dijele se na indirektnu i direktnu. CR-sustavi (*computed radiography*) su indirektni kao i dio DR-sustava (*digital radiography*) uz koje su i DDR (*direct digital*

*radiography*). CR-sustavi rabe kasete u kojima rabe fosforni sloj, koji je receptor prikaza. Prednost CR-sustava je cijena kao i kompatibilnost s postojećim konvencionalnim uređajima. Nedostatak CR-sustava su uglavnom prikaz fine intersticijske strukture. DR-sustavi predstavljaju *flat panel* sustav. U njih je detektor igraden u *bucky* stol. Općenito, digitalna radiografija ima više prednosti nad konvencionalnom. Važna je velika ekspozicijska širina. Bitna je prednost elektronička slika s mogućnošću slanja na više lokacija. Rezimirajući, digitalna radiografija ima prednosti i nedostatke. Prednosti bi bile manja doza zračenja, postprocessing, nema potrebe za ponovljenom slikom te slanje slika na daljinu. Nedostataka digitalne radiografije nema mnogo, odnosno jedini nedostatak bi bila visoka cijena, no to je samo početna cijena ulaganja, koja se na kraju isplati (6).

#### **4.4. Zaštita od zračenja**

Ubrzo nakon otkrića rendgenskih zraka počela se razvijati svijest o njegovom štetnom ionizirajućem zračenju. Stoga, bilo je potrebno proučiti i razviti najbolje načine zaštite da bi se zračenje bolesnika i radiološkog osoblja svelo na najmanju moguću mjeru. Prije nego se opišu standardi zaštite od zračenja bitno je objasniti nekoliko osnovnih pojmova, kao što su vrste doza. Apsorbirana doza je količina energije koju bolesnik primi na određenu masu tkiva, a izražava se u Grayima (Gy). Budući da svaka doza nema jednak učinak, dolazimo do ekvivalentne doze koja označava biološki učinak na osobe koje su izložene zračenju., a mjeri se u Sievertima (Sv). Ekvivalentna doza navodi se kao najbolji pokazatelj rizika od zračenja kojem je izloženo profesionalno osoblje. S obzirom da je svako tkivo različito osjetljivo na zračenje uveden je pojam efektivne doze koja označava umnožak ekvivalentne i težinskog faktora rizika za tkivo. Da bi se mogla pratiti ozračenost radiološkog osoblja, uveden je dozimetar. Dozimetar je jednostavan instrument, koji ovisno o vrsti, na različite načine mjeri količinu ionizirajućeg zračenja. Danas je najčešće u upotrebi termoluminiscentni dozimetar. Radiološki tehnolozi dužni su ga nositi tijekom radnog vremena, a u pravilu najveće doze zračenja primaju se iz mobilnih radioloških uređaja izvan radioloških odjela. Iako postoji više bioloških učinaka koje rendgenske zrake ostvaruju u interakciji s materijom,

najgore su asporbirane rendgenske zrake jer predaju svu svoju energiju ozračenom tkivu. Posebno se mora paziti na djecu i žene u generativnoj dobi. Postoje upozorenja na odjelu koja naglašavaju da je ionizirajuće zračenje štetno po plod. Osim što je to moralna obveza radiološkog tehnologa, to je i zakonski propisano. Dakle, radiološki tehnolog prilikom svog rada mora postupati savjesno i odgovorno, odnosno, suziti snop koliko je to moguće i zaštititi nesnimane dijelove tijela. Osim fizičkih načela zaštite, najvažniji čimbenici su vrijeme i udaljenost, naime zračenje opada s kvadratom udaljenosti. U radiografiji torakalnih organa također se upotrebljava pravilo kompromisa pa je potrebno postići što kvalitetniju snimku uz što manje zračenje, što prati i princip ALARA, dakle, što manje zračenja za što veću dobit pacijenta. To se može postići povećanjem kilovota, a smanjenjem miliamper sati. Također, potrebno je uvijek, kada je to moguće, koristiti filtriranje primarnog snopa i kolimaciju snopa rendgenskog zračenja (4).

## **5. Ostale metode za prikaz torakalnih organa**

Budući da je torakalna regija složena, odnosno, kako se tu nalaze koštane i mekotične strukture, postoji niz metoda kojima se torakalna regija prikazuje. Ovisno o indikaciji i specifičnosti kliničke slike, osim konvencionalnog radiograma, upotrebljavaju se i ostale pretrage poput CT- a, MR-a, ultrazvuka te radionuklidne dijagnostike koje ćemo u nastavku ukratko opisati (9).

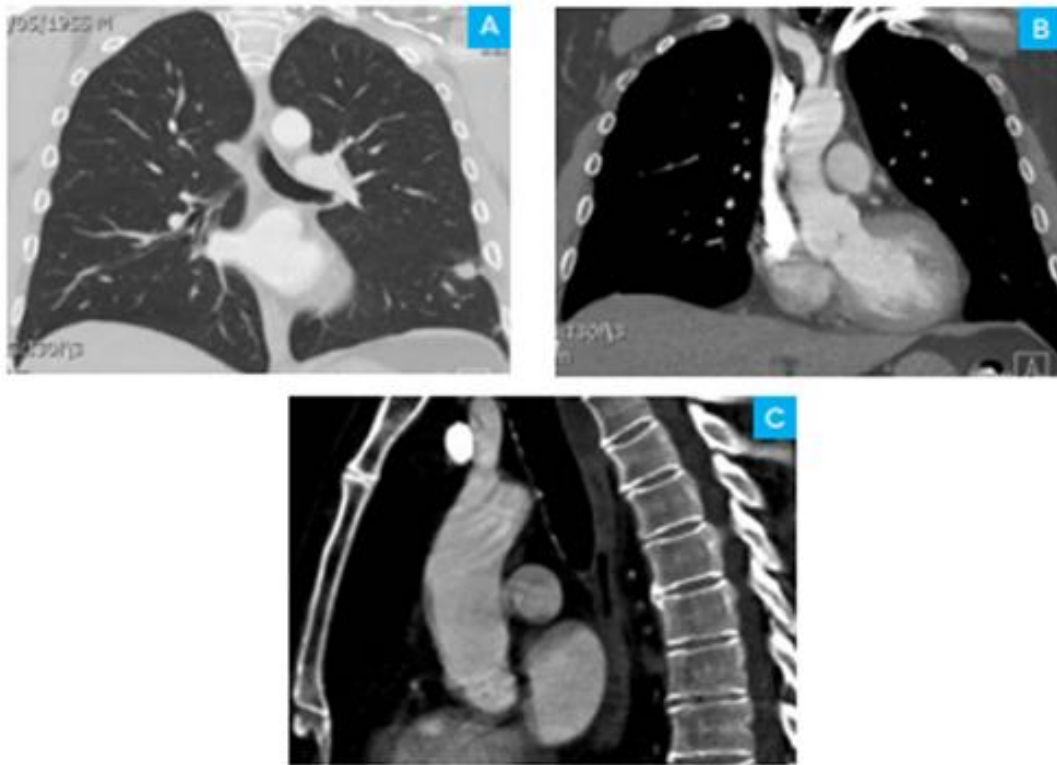
### **5.1. CT torakalne regije**

Kompjutorizirana tomografija (CT) radiološka je metoda oslikavanja koja daje slojevni prikaz tijela koristeći ionizirajuće zračenje za nastanak slike. CT snimka prikazuje unutarnje organe dvodimenzionalno u različitim nijansama sive boje i u različitim ravninama (Slika 7). Koristeći suvremene CT uređaje (višedetektorske CT uređaje spiralne tehnologije) postoje velike mogućnosti rekonstrukcije slike npr. multiplanarne rekonstrukcije, 3D rekonstrukcije (10).

CT torakalne regije koristi posebnu rendgensku opremu za ispitivanje abnormalnosti pronađenih u drugim radiološkim pretragama i za dijagnosticiranje uzroka neobjašnjivog kašlja, otežanog disanja, bolova u prsima, groznice i drugih simptoma. CT skeniranje je brzo, bezbolno, neinvazivno i točno. CT slike unutarnjih organa, kostiju, mekih tkiva i krvnih žila pružaju više detalja od klasičnih rendgenskih zraka, osobito mekih tkiva i krvnih žila. Koristeći razne tehnike, uključujući podešavanje doze zračenja na temelju veličine pacijenta i nove softverske tehnologije, količina zračenja potrebna za obavljanje pretrage se sve više smanjuje. Niskodozni CT torakalne regije proizvodi slike dovoljne kvalitete za otkrivanje mnogih plućnih bolesti i abnormalnosti s mnogo manje zračenja od uobičajene doze kod CT-a torakalne regije ; u nekim slučajevima smanjenje doze za 65 % ili više. Niskodozni CT torakalne regije se rutinski koristi za procjenu stečenih i kongenitalnih abnormalnosti pluća, kao što su upala pluća, intersticijska bolest pluća ili evaluacija tumora. Radiolog odlučuje koje će se postavke koristiti za skeniranje ovisno o medicinskim problemima i koje su

informacije potrebne za CT skeniranje. Ako je djetetu indiciran CT, potrebno je koristiti odgovarajuće postavke za pedijatrijske doze. Skeniranje se obavlja tako da radiološki tehnolog započinje postavljanjem pacijenta na stol za CT pregled, obično ležeći na leđima. Mnogi skeneri su dovoljno brzi da se djeca mogu skenirati bez anestezije. U posebnim slučajevima može biti potrebna sedacija za djecu koja ne mogu biti mirna. Kretanja može uzrokovati zamućenje slike i smanjiti kvalitetu pregleda.

Ako se koristi kontrastno sredstvo, ono se ubrizga intravenozno neposredno prije početka skeniranja. Kod CT-a se koristi jedno kontrastno sredstvo te se prije samog injektiranja kontrastnog sredstva mora pregledati nalaz ureje i kreatinina. Tijekom skeniranja se mora zadržati dah. Svaka kretanja, bilo da je riječ o disanju ili pokretima tijela, može dovesti do artefakata na slikama. Ovaj artefakt kvalitete slike može nalikovati zamućenju koje se vidi na fotografiji snimljenoj u pokretnom objektu. Kada se pregled završi, potrebno je pričekati dok tehnolog potvrdi da su slike dovoljno kvalitetne za točno tumačenje. Stvarno CT skeniranje traje manje od 30 sekundi, a cijeli proces, uključujući pripremu pretrage, obično se završava unutar 30 minuta(9).



Slika 7. Prikaz 3 CT slike torakalne regije koronarne (A i B) isagitalne rekonstrukcije (C)

Izvor:

[https://www.internationaldayofradiology.com/app/uploads/2017/09/IDOR\\_2013\\_ThoracicImaging-Book\\_Breathe-easy.pdf](https://www.internationaldayofradiology.com/app/uploads/2017/09/IDOR_2013_ThoracicImaging-Book_Breathe-easy.pdf)

## **Prednosti i nedostatci CT-a**

### **Prednosti**

- CT pregled je brz način dobivanja velikog broja informacija o koštanim strukturama i njihovog odnosa prema okolnim tkivima
- Koristeći modernu tehnologiju velike su mogućnosti rekonstrukcije i obrade CT slike
- CT pregled je bezbolan, neinvazivan i pouzdan
- Velika prednost CT je mogućnost prikaza koštanog tkiva, mekotkivnih struktura i krvnih žila zajedno
- Obzirom na kratko trajanje pregleda CT je pogodan u hitnim stanjima
- CT je manje osjetljiv na kretanje pacijenta od MR-a

- CT pregled moguće je učiniti i kod bolesnika koji imaju metalne predmete u tijelu (na primjer elektrostimulator srca, zglobne proteze, osteosintetski materijal)
- Snimanje CT-om nema nikakvih nuspojava (10)

### **Nedostatci**

- Postoji maleni rizik od karcinoma uzrokovanog većim izlaganjima rendgenskom zračenju, međutim, korist dobivena rendgenskim snimanjem nadmašuje spomenuti rizik
- Pri jednom CT pregledu kostiju, pacijent je izložen zračenju od približno 0,6 mSv, odnosno pri CT pregledu kralježnice je 10 mSv, godišnja doza zračenja iz okoline (sunce, različite radioaktivne tvari u zemlji i drugo), a kojoj smo svi izloženi je oko 3 mSv (dakle, efektivna doza zračenja koju tijelo primi prilikom jednog CT pregleda kostiju jednaka je dozi zračenja koju tijelo primi iz okoline tijekom dva mjeseca, odnosno tri godine za pregled kralježnice)
- Žene, koje se upućuju na rendgensko snimanje, uvijek trebaju obavijestiti svog liječnika ili radiološko osoblje o bilo kakvoj mogućnosti trudnoće
- Dojilje koje su primile intravensko kontrastno sredstvo trebale bi pričekati sa dojenjem barem 24 sata nakon CT pregleda
- Postoji mogućnost alergijske reakcije na intravensko kontrastno sredstvo (10)

#### **5.1.1. CT angiografija**

CT-angiografija radi se na suvremenim višeslojnim ili multidetektorskim uređajima. Nedostatak metode jest da se za dobivanje slike koristi ionizirajuće rendgensko zračenje što ograničuje primjenu u djece, trudnica i osoba mlađe životne dobi. Prije pretrage nužno je postavljanje venskog puta kroz koji se intravenski primjenjuje jedno kontrastno sredstvo automatskim injektorom uz brzinu protoka 4-5 mL/s. Trajanje snimanja svake faze iznosi 10-15 sekundi. Moguće je prikazati intrakranijske arterije, najčešće radi utvrđivanja aneurizme, stenozе ili razvojnih anomalija krvnih žila. Nadalje, CT-angiografijom precizno se mogu prikazati bolesti aorte: disekcija, aneurizma, traumatska lezija aorte, kao i kongenitalne bolesti poput



koarktacije. Na suvremenim brzim uređajima moguće je prikazati koronarne arterije uz sinkronizaciju pregleda s EKG-om, a najčešća indikacija za CT-koronarografiju je isključenje koronarne bolesti u simptomatskih bolesnika s umjerenim rizikom za koronarnu bolest. CT-angiografija plućnih arterija metoda je izbora u bolesnika sa sumnjom na plućnu emboliju jer omogućuje detaljnu procjenu opsega plućne embolije. Prije primjene jodnih kontrastnih sredstava potrebno je imati podatke o bubrežnoj funkciji, ranijim alergijskim reakcijama na kontrastna sredstva, lijekove i ostale alergene, te bolestima pluća, srca i štitnjače. U osoba s oštećenom bubrežnom funkcijom i osobito dijabetičkom nefropatijom, nakon primjene kontrasta moguće je pogoršanje renalne funkcije. Stoga u bolesnika s povišenom serumskom vrijednosti kreatinina treba izbjegavati primjenu jodnih kontrasta, a ukoliko je ona nužna, pogoršanje renalne funkcije može se djelomično prevenirati dobrom peroralnom i intravenskom hidracijom bolesnika prije i nakon pretrage. Kontrastno sredstvo ne smije se primijeniti u osoba s ranijom ozbiljnom alergijskom reakcijom na kontrast (11).

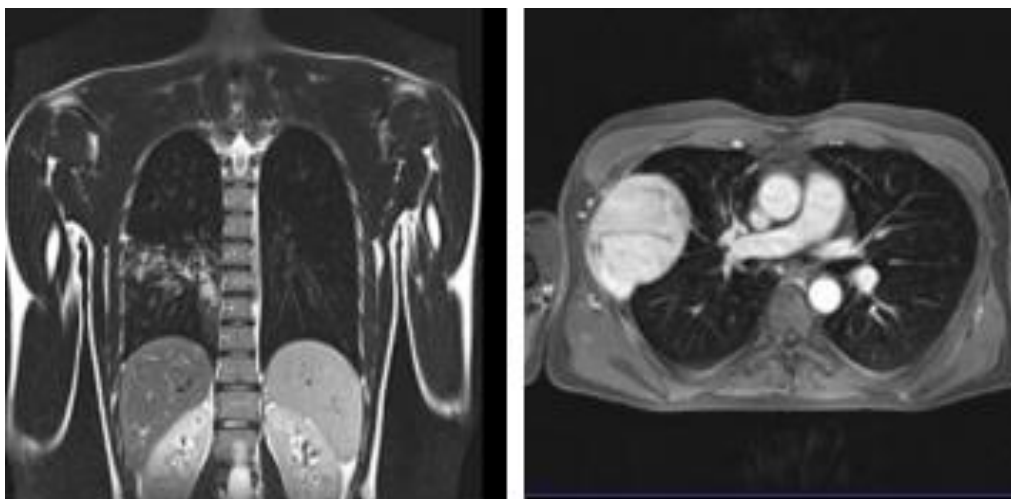
## **5.2. Magnetna rezonanca torakalne regije**

Magnetna rezonanca (MR) je najnovija tehnika za preglede pluća. Ona koristi rezonantni signal koji se može dobiti iz vodikovih jezgri (protona) vode ili organskih tvari koje su izložene jakom magnetskom polju i pobuđene preciznim radiofrekventnim impulsima. Budući da je ljudsko tijelo izrađeno od proteina i masti, i sadrži veliku količinu vode, anatomske strukture, kao i promjene uzrokovane bolestima, mogu biti lako vizualizirane pomoću MR-a (Slika 8). Za razliku od rendgenskih snimaka i CT-a, slike se dobivaju bez izloženosti zračenju.

Međutim, MR pluća je posebno zahtjevna pretraga, budući da pluća sadrže veliki volumen zraka pa nema signala što se očituje generirajući nizak signal. Ovo, pored broja izvora artefakata (faktori koji dovode do narušenja kvalitete slike), čine MR pluća izazovnim pothvatom koji je manje dostupan i za koji postoji relativno malo iskustva u radiološkoj zajednici. Budući da magnetna rezonanca ne zrači djeca i trudnice se mogu podvrgnuti samoj pretrazi. Nadalje, izvan svog izvrsnog morfološkog značaja pruža više funkcionalnosti od bilo koje druge tehnologije. Cirkulacija krvi i izmjena zraka unutar

pluća, kao i funkcija disanja i mišića disanja (dijafragma), mogu se proučavati rutinskim pregledom. To MR čini poželjnim modalitetom u specifičnom kliničkom stanju. Ukoliko nije moguće prikaz krvnih žila bez kontrastnog sredstva, intravenozno se ubrizga gadolinijско kontrastno sredstvo (8).

MR je složeniji i skuplji nego konvencionalna radiografija ili CT. Budući da su resursi u zdravstvu ograničeni, važno je definirati standardizirane protokole i pojasniti indikacije u kojima se preferira MR (9).



Slika 8. Torakalni organi u MR prikazu

Izvor: [https://www.internationaldayofradiology.com/app/uploads/2017/09/IDOR\\_2013\\_ThoracicImaging-Book\\_Breathe-easy.pdf](https://www.internationaldayofradiology.com/app/uploads/2017/09/IDOR_2013_ThoracicImaging-Book_Breathe-easy.pdf)

## **Prednosti i nedostatci MR-a**

### **Prednosti**

- Nema ionizirajućeg zračenja (djeca, trudnice)
- Visoka rezolucija prikaza srčanih komora i torakalnih krvnih žila 3D prikazom
- Gadolinij ima znatno manji rizik alergijske reakcije i nefropati je u usporedbi s jodnim kontrastima
- Zrak nije ograničavajući čimbenik kao kod ehokardiografije
- Manje ovisan o onome tko ga izvodi za razliku od ehokardiografije
- Lakši je prikaz desne klijetke
- Moguće je mjerenje protoka (VENC)
- Nema slabost koju imaju 2D ultrazvuk i angiografija kod izračunavanja volumena
- Većina novih implantanta, stentova i vaskularnih filtera su kompatibilni s MR (12)

### **Nedostatci**

- Potrebna veća suradnja bolesnika
- Klaustrofobija kod zatvorenog magneta
- Nemogućnost pružanja izravne skrbi dok je bolesnik u skeneru (nestabilni bolesnik)
- Instalacija i rad MR opreme skupocjen
- MR je nespojiva s različitim uređajima za održavanje života (ograničena uporaba u akutno traumatiziranih bolesnika)
- Feromagnetski objekti kontraindicirani (intrakranijski ili intraokularni metali, srčani elektrostimulatori ili žice, kohlearni implantati apsolutno kontraindicirani)
- Manja prostorna razlučivost od kompjutorizirane tomografije (ograničena procjena malih struktura poput koronarnih arterija)
- Lošiji u prikazu probavnog trakta i pluća (zbog fizikalnih osobina metode) (12)

### 5.3. Doze zračenja za pacijente kod pretrage torakalnih organa

Uspoređujući doze kod konvencionalne radiografije i CT-a svaki od njih se koristi za određenu indikaciju, svaki ima određene prednosti i nedostatke te značajne razlike kod usporedbe doze. Rendgenska pretraga je obilježena velikom dostupnošću i još je uvijek prva pretraga kod dijagnosticanja. Nedostatak joj se loša osjetljivost i loša specifičnost. Indikacije za sumacijsku snimku srca i pluća bi bile plućne bolesti stečene u zajednici, jednostavna upala pluća, bronhijalni karcinom(detekcija) plućna hipertenzija, KOPB, cistična fibroza, fibroza. Zračenje koje se dobije pri izlaganju jednoj pretrazi odgovara dozi od 0,1 mSV.

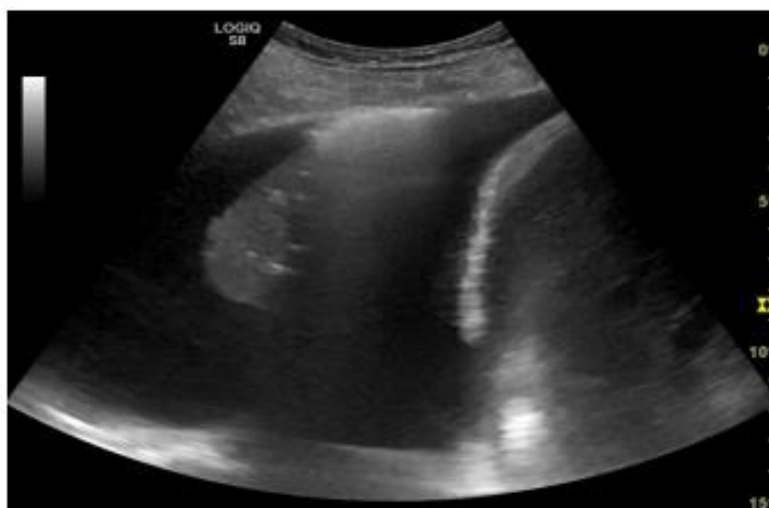
Komjutorizirana tomografija se može koristiti za niz indikacija pa su tako neke od indikacija kod koje se koristi komplicirana upala pluća, upala pluća kod rizičnih bolesnika, bronhijalni karcinom, akutna plućna embolija, hipertenzija, KOPB, fibroza. CT obilježava visoka prostorna rezolucija, visoka razlučivost te velika brzina. Doze koje su dobiju na CT-u danas su manje nego što su bile u prošlosti i približno odgovoraju dozi od 1 do 5 mSv kada govorimo o rutinskom CT pregledu. Jedan od nedostataka CT bi bio alergija na kontrast koji se primjenjuje kod same pretrage, no to i nije tako učestala pojava.

Magnetna rezonanca, za razliku od dviju prethodno navedenih pretraga, ne koristi ionizirajuće zračenje, i to je njezina prednost. Bronhijalni karcinom, plućna hipertenzija, cistična fibroza bi bile samo neke od indikacija za MR. MR ima veliku kontrastnu rezoluciju, srednju prostornu rezoluciju te osim same morfologije prikazuje i funkciju.

Nedostatak pretrage se očituje u slabijoj dostupnosti i kontraindikaciji, koja ne dopušta pretragu ljudima koji imaju kakav metalni implantant (13).

## 5.4. Ultrazvuk

Najčešći način snimanja torakalnih organa je obična sumacijska snimka srca i pluća; u stvari, to je najčešći radiološki pregled u svijetu. Kao i sumacijska snimka, ultrazvuk postaje sve dostupniji, uz unaprijeđenje u dijagnostici i liječenju. Kako se povećava snaga računala tako postaje jeftiniji i dostupniji te je skupa tehnologija postala dostupnija. Torakalni ultrazvuk koristi zvuk visoke frekvencije valova, iznad čujnosti ljudskog uha. Zvučni valovi proizlaze iz ultrazvučne sonde i njihove refleksije, uzrokovane razlikom u gustoći tkiva. Ultrazvuk ne može otkriti bolest u plućnom krilukoji je ispunjen zrakom, zato što mora proći strukturama i reflektirati se natrag. Glavna uporaba ultrazvuka je detekcija i karakterizacija pleuralnog izljeva (Slika 9). Također je dokazano da se lako primarno koristi u dijagnostici pleuralnih izljeva i njihovoj drenaži, a može se koristiti i za dijagnozu pneumotoraksa, osobito kod kritično bolesnih pacijenata. Kako se računalna snaga povećava i ultrazvučne sonde će postati manje i prenosivije, a možda i na kraju postati "stetoskop 21. stoljeća"(9).



Slika 9. Pleuralni izljev s konsolidacijom pluća

Izvor:<https://repositorij.mef.unizg.hr/islandora/object/mef:1548/preview>

## **5.5. Angiografija**

Indikacije za pregledne i selektivne angiografije, konvencionalne i DSA, radi prikaza krvnih žila velikog i malog krvotoka smanjile su se razvojem tehnike CT-a, osobito primjenom multidetektorskih uređaja. Tomu je pridonio i recentni MR uz primjenu kontrasta. Indikacije su i dalje brojne, od različitih trauma, bolesti krvnih žila, do malformacija, osobito u dječjem uzrastu. Međutim, niti jedna od slikovnih metoda ne možezamijeniti intervencijske zahvate, bilo da se radi o trombolizi, embolizaciji ili postavljanju stenta. Bronhalnu angiografiju valja izvoditi jer je bitna u bolesnika s hemoptizom, a u kojih zbog njihova kliničkog stanja i stadija bolesti nije moguće primijeniti niti jednu drugu terapiju, primjerice kiruršku. S obzirom na anatomske odnose bronhalnu angiografiju s embolizacijom smije izvoditi samo iskusni intervencijski radiolog zbog opasnosti embolizacije spiralnih arterija (14).

## **5.6. Radionuklidna dijagnostika**

S obzirom na to da se plućna embolija (PE) najčešće pretpostavlja klinički, što iziskuje i početak liječenja, isključuje se različitim pretragama. Najučestalija neinvazivna metoda je perfuzijska i ventilacijska scintigrafija pluća. Za perfuzijsku scintigrafiju najčešće se rabi tehnećij-99, a za ventilacijsku ksenon-133. Perfuzijska scintigrafija je senzitivna, ali nije specifična metoda. Naime, različite bolesti plućnog parenhima mogu uzrokovati ispad prohoda kao u embolije. No, očuvana ventilacija uz perfuzijski ispad pridonosi dijagnozi. U različitim bolestima torakalne regije još se primjenjuje gadolinij-67. Metoda je senzitivna, ali također nespecifična. Uglavnom se gadolinij zadržao u sarkoidoze zbog izrazitog nakupljanja u promijenjenim sarkoidnim čvorovima (6).

## **5.7. Pozitronska emijska tomografija (PET/CT)**

Nova tomografska metoda koja se temelji na intravenskoj aplikaciji pozitron-emitirajućeg radiofarmaka i nakupljanja istog u stanici te procjeni metaboličke aktivnosti patološki promijenjenog tkiva. Uobičajeno se daje deoksiglukoza obilježena fluorinom – 18 (FDG). Omogućuje dovoljno dugu akumulaciju u organizmu radi prikaza čitavog tijela. PET – CT ima iste indikacije, a princip rada ujedinjuje tehničke osobitosti obju pretraga. Dokazano je značajno nakupljanje radiofarmaka u zloćudnim stanicama bilo primarnog sijela tumora ili metastaza. Zato je glavna indikacija procjena proširenosti karcinoma pluća, najčešće nemalih stanica, radi planiranja kirurškog zahvata, ili praćenja bolesti i uspjeha terapije. Metoda je senzitivna, ali nije u potpunosti specifična jer se radiofarmak može nakupljati u aktivnim upalama, sarkoidozi i sl. Nedostatci pretrage su, osim doze ozračivanja, složenost izvođenja pretrage i cijena (6).

## 6. Zaključak

Bolesti i anomalije torakalnog sustava predstavljaju sve češći problem u populaciji. Naime, mnogo ljudi obolijeva od bolesti dišnog sustava. Da bismo uopće znali kako postupiti s takvim problemima, kreće se od radiologije. Rutinska radiološka pretraga srca i pluća je još uvijek najupotrebljavanija tehnika za postavljanje dijagnoze. CT je odličan u prikazu toraksa, kako i u prikazu koštanih tvorbi, tako i u prikazu nekakvih izljeva ili apscesa. Osim toga, vrlo je brz, što mu daje dodatan razlog za korištenje. Usporedbe radi, prilikom konvencionalne radiografije pacijent dobije približno 400 puta manju dozu nego kod CT. Osim spomenutih pretraga, u svijetu je sve više prisutna magnetna rezonanca torakalnih organa. Dakle, nema ionizirajućeg zračenja, prikazuje funkciju i morfologiju, idealna za prikaz mekotkivnih struktura, hrskavica. Magnetna rezonanca se najviše koristi kod djece i trudnica, budući da nema ionizirajuće zračenje. Osim navedenih pretraga, za dijagnostiku torakalnih organa se koriste CT angiografija, radionuklidna dijagnostika i PET/CT. CT angiografija je idealna za prikaz krvnih žila, radionuklidna dijagnostika se upotrebljava kod specifičnih dijagnoza kao što je plućna embolija, dok se PET/CT upotrebljava kod istih indikacija kao i CT, no princip rada ujedinjuje tehničke osobitosti obje pretraga. Da bi pacijent uopće pristupio radiološkoj pretrazi mora imati valjanu indikaciju, odnosno razlog zašto se provodi određena pretraga. Sve ove pretrage se moraju izvoditi po principu ALARA (pretrage s ionizirajućim zračenjem). To znači što manje zračenja za što bolju dobrobit pacijenta. Naravno, obavezna je zaštita gonada pretraga s ionizirajućim zračenjem. Također, neke od ovih pretraga zahtijevaju i kontrastno sredstvo. Prilikom davanja kontrastnog sredstva moramo utvrditi da pacijent nije alergičan. Prilikom provođenja pretraga, radiološki tehnolog u nadzoru liječnika, mora biti profesionalan i raditi na principu najmanje škodljivosti za pacijenta. Osim zaštite samog pacijenta, svjesno mora imati nivo svoje profesionalne zaštite koja također podrazumijeva zaštitne pregače, kao i osobne dozimetre koje mora mijenjati jednom mjesečno, kako bi se utvrdilo da se prilikom rada nije ozračio više nego što je zakon propisao zakonom o dozi izlaganja profesionalnog osoblja. Važno je poštivati algoritam radioloških pretraga torakalne regije zbog doza zračenja i opsežne patologije tog područja.



## 7. Literatura

1. Janković S, Mihanović F. Uvod u radiologiju. Split, Sveučilište u Splitu, 2014.
2. Drinković M. Plućni funkcijski i radiološki pokazatelji u dijagnostici hiperinflacije pluća u djece [Internet]. Zagreb: Sveučilište u Zagreb, Medicinski fakultet; 2014. [pristupljeno 10.05.2019.] Dostupno na : <https://repozitorij.mef.unizg.hr/islandora/object/mef:21/preview>
3. <http://lumbalis.net/2013/09/14/torakalna-kraljeznica/>[pristupljeno 12.5.2019]
4. Miletić D. Skeletna radiografija. Rijeka, Glosa, 2008.
5. Andreis I, Jalošovec D. Anatomija i fiziologija, Zagreb, Školska knjiga, 2009.
6. Herceg Ivanovi Z. Torakalna radiologija. Zagreb, Medicinska naklada, 2012.
7. Mašković J. Radiografski postupci i položaji. Mostar, 2004./2005.
8. Hebrang A., Klarić-Čustović R. Radiologija, Zagreb, Medicinska naklada, 2007.
9. European Society of Radiology. Breathe easy.2013. Dostupno na:[https://www.internationaldayofradiology.com/app/uploads/2017/09/IDOR\\_2013\\_ThoracicImaging-Book\\_Breathe-easy.pdf](https://www.internationaldayofradiology.com/app/uploads/2017/09/IDOR_2013_ThoracicImaging-Book_Breathe-easy.pdf)
10. <https://www.svkatarina.hr/hr/centar-za-radiologiju-i-dijagnostiku/kakose-pripremiti-za-ct-snimanje-kostano-zglobnog-sustava>[pristupljeno 12.5.2019.]
11. Hrabak M, Štern Padovan R. CT-angiografija i MR-angiografija – neinvazivne radiološke metode prikaza patoloških promjena krvnih žila. Medix [Internet]. 2009 [pristupljeno 6.5.2019.];15(80/81):64-67. Dostupno na: <https://hrcak.srce.hr/68673>
12. <http://www.thalassotherapie-opatija.hr/radiologija/magnetska-rezonanca-mr/>[pristupljeno 12.5.2019.]

13. Wielpütz MO, Heußel CP, Herth FJ, Kauczor HU. Radiological diagnosis in lung disease: factoring treatment options into the choice of diagnostic modality.

Dtsch Arztebl Int. 2014 Mar 14;111(11):181-7. doi: 10.3238/arztebl.2014.0181.

Review. PubMed PMID: 24698073; PubMed Central PMCID: PMC3977441.

14. Duncan M, Wijesekera N, Padley S. Interventional radiology of the thorax.

Respirology. 2010;15(3):401.12.

## 8. Sažetak

U prsnoj koši smještene su životno važne anatomske strukture koje su nužne za funkcioniranje organizma. Konvencionalna radiografija stara je dijagnostička radiološka metoda. Upotrebljava se kod više organskih sustava te nam može osim same morfologije, pokazati i funkciju, primjerice kod intravenozne urografije. Kao i za svaku pretragu u medicini, i ovdje je potrebna valjana indikacija. Za pregled torakalnih organa postoji dosta metoda, bilo invazivnih ili neinvazivnih, budući da je prsni koš anatomski složen. Naime, obuhvaća pluća, srca, meka tkiva, koštane strukture, dio probavne cijevi. No, ipak najučestalija snimka torakalnih organa je sumacijski prikaz srca i pluća, odnosno, točnije rečeno, sumacijski prikaz torakalnih organa. Osim konvencionalne radiografije snimanja torakalnih organa, koriste se ultrazvuk, angiografija, radionuklidna dijagnostika, CT i MR, no ipak treba poštivati algoritam pretraga ako se može valjana dijagnoza postaviti samo na temelju rendgenske snimke. Svaka pretraga ima određene prednosti u ovisnosti o dijagnozi. Tako se CT angiografija koristi kod prikaza krvnih žila, ultrazvuk kod nekih izljeva, PET/CT kod sličnih indikacija kao i CT, ali ujedinjuje tehničke karakteristike objiju pretraga. Magnetna rezonanca nije još uvijek raširena metoda, budući da nije u velikom korištenju, ali kod magnetne rezonance je najbitnije da nema ionizirajućeg zračenja. Posao radiološkog tehnologa predstavlja profesionalno ophođenje prema pacijentu tijekom pretrage. Naime, radiološki tehnolog treba postupiti onako kako piše na uputnici. Svaku pretragu provoditi po načelu što manje škodljivosti za pacijenta, tj. što manje zračenja za što veću dobit. Kod provođenja metoda s ionizirajućim zračenjem, obavezno je pacijentu staviti zaštitu, zaštitne pregače i ostalo. Naročito paziti kod žena u generativnoj dobi i potvrditi da nisu trudne, budući da izlaganje zračenju uzrokuje štetnost ploda. Osim zaštite pacijenta, radiološki tehnolozi moraju nositi i svoju zaštitu te pratiti dozu zračenja dozimetrima, kojeg su dužni nositi, i koji se mjesečno kontrolira.

**Ključne riječi:** indikacija, torakalni organi, pluća, srce, konvencionalna radiografija, ultrazvuk, angiografija, radionuklidna dijagnostika, CT, MR, algoritam pretrage, radiološki tehnolog, pacijent, zaštita

## Summary

In the chest, there are vital anatomical structures that are necessary for the functioning of the organism. Conventional radiography is an old diagnostic radiologic method. It is used in several organic systems that besides morphology also show a function, for example in intravenous urography. Like in any medical examination, for any examination patient needs to have a valid indication. There are a lot of methods, either invasive or non-invasive, for the examination of the thoracic organs, because the chest is anatomically complex. It includes lungs, heart, soft tissue, bone structure, part of digestive tubes. However, the most used image of the thoracic organs is the X-ray of the heart and lungs, that is, more precisely, the sumative of the thoracic organs. In addition to conventional x-ray radiography, ultrasound, angiography, radionuclide diagnostics, CT and MR are used, but the search algorithm should be respected if valid diagnoses can only be made on the basis of x-rays. Each examination has certain benefits depending on the diagnosis. Moreover, CT angiography is used for visualization of blood vessels, ultrasound for some blood spill. PET / CT has similar indications as CT, but it unifies the technical characteristics of both examinations. Magnetic resonance is not yet a widespread method because it is not in big use, but for magnetic resonances is most important advantage that there is no ionizing radiation. The work of the radiological technologist is a professional approach to the patient during the exam. The radiological technologist should make his work following the instructions. Every exam should perform on the principle of less harm for the patient, less radiation for the more profit. When performing ionizing radiation, it is imperative to put protection on the patient, like protective aprons. It is important to pay special attention to women at a generational age and to confirm that they are not pregnant, because exposure to radiation causes the harm of the fetus. In addition to protecting the patient, radiological technologists must also carry their protection and follow the dosimetry device they are required to carry, and which are controlled monthly.

**Key words:** indications, thoracic organs, lungs, heart, conventional radiography, ultrasound, angiography, radionuclide diagnostics, CT, MR, search algorithm, radiological technologist, patient, protection

## **9. Životopis**

### **OSOBNI PODACI**

Ime i prezime: Ivana Matic

Datum i mjesto rođenja: 2.9.1996. god., Split, Republika Hrvatska

Državljanstvo: Hrvatsko.

Adresa: M. Krleže 20 , Split

Mobitel: 097/698/9483

E-mail: [ivana.matic996@gmail.com](mailto:ivana.matic996@gmail.com)

### **Obrazovanje i osposobljavanje:**

2003. – 2011. Osnovna škola „Sućidar“, Split

2011. – 2015. Zdravstvena škola Split

2016. – 2019. Sveučilišni odjel zdravstvenih studija, Split

Smjer: Radiološka tehnologija

### **Vještine:**

Strani jezici: engleski (aktivno), njemački (pasivno), ruski(pasivno)

Rad na računalu: aktivno i svakodnevno korištenje MS Office paketa i interneta

Iskustva stečena na studiju: sudjelovanje na „1st International Summer School - News in Radiological Technology and Radiography“