

Artefakti kod kompjuterizirane tomografije

Todorić, Marina

Undergraduate thesis / Završni rad

2019

Degree Grantor / Ustanova koja je dodijelila akademski / stručni stupanj: **University of Split / Sveučilište u Splitu**

Permanent link / Trajna poveznica: <https://um.nsk.hr/um:nbn:hr:176:313507>

Rights / Prava: [In copyright](#)/[Zaštićeno autorskim pravom.](#)

Download date / Datum preuzimanja: **2025-01-15**



Sveučilišni odjel zdravstvenih studija
SVEUČILIŠTE U SPLITU

Repository / Repozitorij:

[Repository of the University Department for Health Studies, University of Split](#)



UNIVERSITY OF SPLIT



SVEUČILIŠTE U SPLITU

Podružnica u Splitu

SVEUČILIŠNI ODJEL ZDRAVSTVENIH STUDIJA

PREDDIPLOMSKI SVEUČILIŠNI STUDIJ

PREDDIPLOMSKI STUDIJ RADIOLOŠKE TEHNOLOGIJE

Marina Todić

ARTEFAKTI KOMPJUTERIZIRANE TOMOGRAFIJE

Završni rad

Split, 2019.

SVEUČILIŠTE U SPLITU

Podružnica u Splitu

SVEUČILIŠNI ODJEL ZDRAVSTVENIH STUDIJA

PREDDIPLOMSKI SVEUČILIŠNI STUDIJ

PREDDIPLOMSKI STUDIJ RADIOLOŠKE TEHNOLOGIJE

Marina Todorčić

ARTEFAKTI KOMPJUTERIZIRANE TOMOGRAFIJE

ARTIFACTS IN COMPUTED TOMOGRAPHY

Završni rad/ Bachelor's Thesis

Mentor:

doc. dr. sc. Ivana Štula

Split, 2019.

SADRŽAJ:

1. UVOD:	1
2. POVIJEST KOMPJUTERIZIRANE TOMOGRAFIJE:.....	2
3. PROCES NASTANKA CT SLIKE:	3
4. KVALITETA SLIKE:	4
4.1. KONTRASTNA REZOLUCIJA	5
4.2. PROSTORNA REZOLUCIJA	5
4.3. ŠUM (<i>SIGNAL TO NOISE RATIO</i>):.....	5
4.6. ARTEFAKTI	6
1.) Artefakti koji su posljedica fizikalnih procesa:	6
2.) Artefakti čiji je uzrok pacijent:	7
3.) Artefakti koji su posljedica skenera	7
5. ARTEFAKTI NASTALI KAO POSLJEDICA FIZIKALNIH PROCESA	8
5.1. <i>BEAM HARDENING</i> - OTVRDNUĆE SNOPIA	8
5.1.1. <i>CUPPING ARTIFACTS</i> - artefakt kupolastog zakrivljenja	8
5.1.2. <i>STREAKS AND DARK BANDS</i> - artefakt pruga i tamnih traka.....	10
5.1.3. Umanjivanje efekta otvrdnuća snopa, odnosno <i>beam hardening-a</i>	11
5.2. <i>PARTIAL VOLUMEN EFFECT</i> - artefakt djelomičnog volumena	13
5.2.1. Umanjivanje artefakta parcijalnog volumena	14
5.3. <i>PHOTON STARVATION</i> - gašenje fotona.....	15
5.3.1. Automatska modulacija struje cijevi	16
5.3.2. Adaptivna filtracija.....	16
5.4. <i>UNDERSAMPLING</i> - poduzorkovanje.....	17
6. ARTEFAKTI UZROKOVANI PACIJENTOM	18
6.1. METALNA STRANA TIJELA	18
6.1.1. Doprinos radiološkog tehnologa na smanjenje artefakta metalnog stranog tijela.....	19
6.1.2. <i>Softwer-sko</i> ispravljanje artefakata nastalih metalnim stranim tijelom.....	20
6.2. ARTEFAKTI MICANJA	20
6.2.1. Doprinos radiološkog tehnologa na smanjenje artefakata micanja	21
6.2.2. <i>Overscan</i> i <i>underscan</i> tehnika	22
6.2.3. <i>Dual-source CT (DSCT)</i>	22

6.2.4. EKG <i>gating</i>	22
6.3. <i>INCOMPLETE PROJECTIONS</i> -nepotpune projekcije	24
7. ARTEFAKTI UZROKOVANI SKENEROM	25
7.1. <i>RING ARTIFACTS</i> – prstenasti artefakti	25
7.1.1. Izbjegavanje i softverske korekcije	27
7.2. ARTEFAKTI KOD SPIRALNIH I MULTIDETEKTORSKIH SKENERA	27
7.2.1. SPIRALNI ARTEFAKTI U AKSIJALNOJ RAVNINI- <i>helical artifacts</i>	27
7.2.2. SPIRALNI ARTEFAKTI VIŠESLOJNOG SKENIRANJA <i>windmill artifacts</i> (artefakt vjetrenjače)	29
7.2.3. UČINAK STOŽASTOG SNOPA (<i>CONE BEAM EFFECT</i>)	30
7.3. ARTEFAKTI KOJI SU POSLJEDICA REKONSTRUKCIJSKOG PROCESA (MULTIPLANARNA I 3D REKONSTRUKCIJA)	32
7.3.1. <i>STAIR STEP ARTIFACTS</i> –STEPENIČASTI ARTEFAKTI	32
7.3.2. ZEBRASTI ARTEFAKTI	34
8. ZAKLJUČAK:	35
9. SAŽETAK:	36
KLJUČNE RIJEČI:	36
10. LITERATURA:	38
11. ŽIVOTOPIS:	40

1. UVOD:

Intenzivnim razvojem moderne medicine i tehnologije posljednjih nekoliko desetljeća postignut je ogroman napredak u mogućnostima ranog otkrivanja i dijagnosticiranja bolesti. Zahvaljujući modernoj tehnologiji, danas na poprilično jednostavan način možemo stvoriti kompletan prikaz unutrašnjosti organizma i na temelju toga postaviti odgovarajuću dijagnozu. Jedan od uređaja koji to omogućuje je uređaj za kompjuteriziranu tomografiju - CT. [1]

Kompjuterizirana tomografija, CT (engl. Computed Tomography), digitalna je tehnika slikovnog prikaza koja koristi kolimirani snop rendgenskih zraka, a rezultira poprečnim slikovnim isječkom snimanog objekta. Nakon prolaska kroz tijelo, oslabljeno (atenuirano) zračenje mjeri se detektorima. Računalo CT uređaja pohranjuje veliku količinu podataka (atenuacijskih vrijednosti) iz izabranog sloja tijela koji čine matricu atenuacijskih vrijednosti prikazanih u različitim rasponima sive skale, stvarajući tako prostornu sliku skeniranog objekta. Koeficijente prigušenja prikazujemo kao relativne brojeve koji se još nazivaju i CT-brojevi ili *Hounsfieldove* jedinice (*HU*). Uobičajeni raspon kreće se od -1000 do +30 000 u odnosu na vodu čiji je CT broj 0. Najmanji CT brojevi pripadaju plinovima, a najveći metalnim stranim tijelima. Svi CT uređaji rade na principu korištenja aksijalnih presjeka za daljnje obrade, tj. reformacije.

Kroz povijest, iz godine u godinu, razvijale su se sve modernije generacije CT-a te s njima i odgovarajući *softwer*-i za rekonstrukciju i *postprocessing*. Slika je nastajala sve brže i dostizala bolje vrijednosti prostorne rezolucije. Sam proces nastanka slike od početka je praćen artefaktima, strukture, koje možemo poistovjetiti s određenim patološkim stanjima, a oni to u suštini nisu. Artefakte, kao temu završnog rada, odabrala sam s namjerom da osvijestim sadašnje i buduće kolege o važnosti prepoznavanja svih vrsta artefakata prilikom rukovanja CT uređajem, ukoliko uistinu žele kvalitetno obavljati svoj posao, a time i olakšati posao liječniku. U radu su navedene tri osnovne skupine artefakata; artefakti temeljeni na fizikalnim procesima, artefakti nastali zbog pacijenta, te artefakti uzrokovani samim skenerom i njihove podskupine.

2. POVIJEST KOMPJUTERIZIRANE TOMOGRAFIJE:

Kompjuterizirana tomografija prva je digitalna radiološka metoda, do čijeg je razvoja došlo tek nakon pojave prvog tržišnog mikroprocesora 1971. g. [2] Otkriće CT-a bilo je revolucionarno jer je on davao uvid u unutrašnjost organizma bez problema superponiranja. Za otkriće CT-a najzaslužniji su A. Cromack i G. N. Hounsfield. Prvi uređaj konstruiran je 1969. godine. Od tada pa sve do danas, uređaji su se razvijali i usavršavali kroz niz konfiguracija. Te različite konfiguracije nazivamo generacijama. Glavni razlog pojave novih generacija bilo je smanjenje vremena skeniranja, a time i doza. Različite generacije razlikuju se po načinu gibanja cijevi za vrijeme snimanja kao i geometrijom detektora. Do danas je poznato 7 generacija, tj. konfiguracija CT uređaja. [3]

Karakteristike prve generacije su da je imala pencil beam, 1 - 3 detektora, rad na principu translacija-rotacija i vrijeme snimanja sloja od 3 - 5 min. Zbog dugog vremena rekonstrukcije bila je ograničena samo za neurološke pretrage. Za razliku od nje, druga generacija imala je uski lepezasti snop i do 30 detektora postavljenih u nizu. Pomak je i dalje bio translacijsko-rotacijski, samo je sada pri svakoj translaciji rotacija iznosila 10° dok je u prvoj bila samo 1° . Te karakteristike su poboljšale kvalitetu slike, a vrijeme snimanja smanjeno je na 20 s po sloju.

Glavna karakteristika treće generacije su rotacijsko-rotacijski pokreti, koji omogućavaju simultano rotiranje cijevi i detektora kojih je sada do 750 i oni su postavljeni lučno, takvim postavljanjem se poboljšava kvaliteta i vrijeme skeniranja znatno je skraćeno, iznosi 1 – 10 s po sloju, kraćim vremenom drastično se smanjuje broj artefakata gibanja. I pretraga samim time postaje ugodnija za pacijenta. U četvrtoj generaciji uvode se samo rotacijski pokreti i postoji krug statičnih detektora. [2] Nakon nje dolazi do razvoja pete generacije koja se naziva i ultrafast ili electron beam CT, kod nje se poboljšala temporalna rezolucija, više nema uporabe rendgenske cijevi, već se elektroni u vakumu uz pomoć elektromagnetskog polja usmjeravaju na polukružnu fiksnu anodu. Peta generacija koristila se za kardiološke pretrage zbog iznimno kratkog vremena snimanja sloja od 0,03 s. [3] U šestoj generaciji dolazi do pojave spiralnih skenera koji obavljaju snimanje uz neprekidno gibanje skenera, a slika presjeka se

rekonstruira pomoću interpolacija. Sedma su generacija multidetektorski CT uređaji. Progresivno s razvojem računala stvorila se mogućnost brže obrade podataka te je bilo moguće povećati broj slojeva koji se istovremeno snimaju te je snimanje čitavog tijela tada omogućeno tijekom jednog zadržavanja daha. [2] Napredak u CT tehnologiji su novi DSCT uređaji koji korištenjem duplih rendgenskih cijevi i detektora skrajuću vrijeme skeniranja upola i tako olakšavaju pretragu snimanja srca kao i snimanje nemirnih pacijenata ili djece.

3. PROCES NASTANKA CT SLIKE:

Sam proces nastanka slike poprilično je složen i odvija se u više faza. Prva faza je prikupljanje, odnosno akvizicija podataka. Potom slijedi rekonstrukcija slike, prikaz slike na ekranu te arhiviranje slike.

Nakon pokretanja izvora zračenja, zračenje prolazi kroz pacijenta te dolazi do atenuacije, odnosno redukcije intenziteta zračenja, kako zbog apsorpcije tako i zbog raspršenja zračenja. Stupanj atenuacije zračenja odgovara razlici ulaznog i izlaznog zračenja. Zračenje koje je prošlo kroz tijelo mjeri se na detektorima te se pretvara u električni signal. Taj signal je analogna, kontinuirana informacija, a kompjuter može obrađivati samo digitalne informacije, odnosno diskontinuirane informacije. Iz tog razloga u CT uređaju je između kompjutera i detektora postavljen *DAS*, tj. sistem za prikupljanje podataka koji pretvara analogni signal u digitalni koji kompjuter može razumjeti. Analogno digitalni konverter je uređaj koji bilježi voltažu i pretvara je u binarne brojeve koji su proporcionalni toj voltaži. Dijagnostičke informacije koje nas zanimaju dobivamo iz ravnine skeniranja. *Scan plane* dio je tijela oko kojeg se okreće cijev i detektori. Sloj je poprečni dio tijela koji se skenira da bi se dobila CT slika, svaki sloj ima svoju debljinu i volumen. Debljina sloja je određena širinom snopa. [4]

Bitna karakteristika sloja je matrica, to je dvodimenzionalni niz brojeva koji su poredani u redove i stupce, a svaki broj predstavlja vrijednost atenuiranog zračenja na tom mjestu. Standardna veličina matrice kod CT-a najčešće je 512 x 512, a može biti i do 1024 x 1024. Svaka matrica se sastoji od malih kvadratića - piksela, koji predstavljaju dvodimenzionalni prikaz pripadajućeg volumena koji zovemo voksel.

Vrijednost voksela odgovara antenuaciji zračenja odnosno fizičkim svojstvima anatomskih struktura unutar vokselu. Idealni voksel trebao bi biti izotropni što je postignuto kod višeslojnih skenera. Ranije voksel je izgledao kao četverostrana prizma tj, bio je anizotropan jer je širina sloja bila veća od veličine piksela. Izotropni voksel omogućava rekonstrukciju iz bilo koje ravnine bez gubitka prostorne rezolucije. Kod procesa nastanka slike bitno je odrediti *FOV (field of view)*. To je jedino područje iz kojeg će se dobivati podaci, ograničeno je širinom kućišta uređaja (40 - 50 cm). Kod odabira *FOV-a* treba paziti na njegovu veličinu i uvijek pokušati odabrati što manji *FOV*, kako bi imali što bolju prostornu rezoluciju. Veličina piksela ovisi o *FOV-u* i matriksu. Manji *FOV* kod istog skenera znači manju veličinu piksela, a time i bolju prostornu rezoluciju. Za razliku od veličine piksela, veličina vokselu ovisi i o debljini sloja, što je manja veličina piksela i debljina sloja to je manji voksel, odnosno bolja je prostorna rezolucija.

Svaka kompjuterski izračunata vrijednost koeficijenta apsorpcije koji je razmjeran gustoći tkiva pretvara se u digitalno - analognom pretvaraču u analognu veličinu, tj. napon koji stvara sliku na monitoru. Naponi se na ekranu prikazuju kao različite svjetline i pridružuju se točno određenim i odgovarajućim elementima slike. Za kontrastnu rezoluciju slike bitna je dubina bitne mape i ona najčešće iznosi od 10 do 12 bita. Kontrast se prikazuje kao raspon nijansi između crne i bijele boje i on odražava razliku između susjednih tkiva. Raspon vrijednosti *Hounsfieldovih* jedinica (ili raspon nijansi sive skale) za određenu pretragu obilježava se sa *W (window, prozor)*. *Window* utječe na kontrast slike. Centar, središte ili *level (C ili L)* je srednja vrijednost *Hounsfieldovih* jedinica za svaki *window* i utječe na svjetlinu slike.

Pravilan odabir skale vrlo je važan za dobro dijagnosticiranje, a pravilo je da se središte sive skale postavi na prosječnu vrijednost *HU* organa kojeg promatramo. Razlikujemo koštane prozore, prozore za meka tkiva i prozore za pluća. [4]

4. KVALITETA SLIKE:

Da bi mogli reći više o samom nastanku artefakata, moramo obratiti pozornost na kvalitetu slike i sve paramtere koji je opisuju. Kvaliteta slike nije određena samo jednim brojem te ne postoji jedinstven način na koji ju možemo izmjeriti.

Da bi za neku sliku mogli reći da je kvalitetna, ona mora biti što sličnija stvarnom objektu. Ocjenjivanje kvalitete uobičajeno je subjektivno, opisano pojmovima kao što su detalji, oštrina tj. zamućenje. Parametri koji utječu na kvalitetu slike su brojni. Redom, to su: svojstva rtg. snopa, doza, obilježja atenuacije, debljina sloja, raspršenje, učinkovitost AD konverzije, veličina piksela, rekonstrukcijski algoritmi i razlučivost zaslona.

Kvaliteta slike može se opisati sa pet karakteristika: kontrastna rezolucija, prostorna rezolucija, šum, linearnost i artefakti (ujednačenost). [5]

4.1. KONTRASTNA REZOLUCIJA: je sposobnost slike da razlikuje susjedna tkiva koja imaju sličnu masenu gustoću i atomske brojeve. Ona se poboljšava korištenjem većih mA, manjih kV, oslikavanjem debljih slojeva, smanjenjem raspršenog zračenja, nižom razinom šuma, korištenjem mekih kernela kod rekonstrukcije slike, obradom slike (korištenje užeg prozora) i većom bitmapom.

4.2. PROSTORNA REZOLUCIJA: je najmanja distanca na slici na kojoj je moguće uočiti dvije susjedne točke kao odvojene. Prostorna rezolucija zapravo predstavlja oštrinu, odnosno prostorno razlučivanje detalja, a ovisi najviše o veličini piksela i voksel. Tanji slojevi važni su za bolju prostornu rezoluciju, ali treba imati na umu da tanji slojevi povećavaju dozu zračenja. Prostorna rezolucija se poboljšava: manjom veličinom žarišta rtg. cijevi, snimanjem tanjih slojeva, uskom kolimacijom ispred detektora, većim matriksom, manjim *FOV-om*, korištenjem oštrih kernela kod rekonstrukcije slike.

4.3. ŠUM (*SIGNAL TO NOISE RATIO*): Za kvalitetu vrlo je važan odnos signala i šuma. Budući da taj odnos ovisi o rekonstrukcijskom algoritmu, radiološki tehnolog ima važnu zadaću u pravilnom odabiru algoritma za točno određeno tkivo koje će se analizirati.

Šum opisujemo kao neujednačenost, “zamrljanost” struktura na CT slici koje su iste gustoće i trebale bi biti ujednačene, tj. varijacija svjetlina na slici koje nisu prisutne u snimanom objektu. Šum u CT slici dolazi iz elektronike skenera ili slučajnom interakcijom rtg. zraka s detektorima i predstavlja “neželjeni signal”.

On se smanjuje: povećavanjem vokselu, povećanjem doze po vokselu i korištenjem mekih kernela kod rekonstrukcije slike.

4.4. LINEARNOST: je sposobnost CT slike da dodijeli točnu *Hounsfield-ovu* jedinicu (HU) određenom tkivu. *Hounsfield-ova* jedinica predstavlja relativni broj atenuacije zračenja koji se uspoređuju sa atenuacijom vode čija je vrijednost 0. Kada je voda 0, plin -1000, a kost +1000, tada CT slika pokazuje savršenu linearnost. CT broj za pojedino tkivo je određen koeficijentom linearne apsorpcije rendgenskog zračenja (*LAC*). Dobra linearnost bitna je za kvantitativnu kompjuteriziranu tomografiju (*QCT*).

4.5. UJEDNAČENOST (UNIFORMNOST): je sposobnost CT skenera da dodijeli istu *HU* jedinstvenom fantomu (vodi) za čitavi *FOV*. Kada se snima testni objekt napravljen od jedne tvari, vrijednost svakog piksela trebala bi biti ista. *Cupping* je smanjenje CT broja prema sredini jedinstvenog ispitnog objekta. *Peaking* je povećanje CT broja prema sredini jedinstvenog ispitnog objekta. I jedno i drugo su znakovi slabe ujednačenosti (uniformnosti) slike.

4.6. ARTEFAKTI: sve strukture koje su prikazane na slici, a ne prikazuju stvarnu anatomiju. CT slike za razliku od konvencionalnih slika podložnije su artefaktima zbog toga što se slika sastoji od brojnih detektorskih mjerenja. Naziv artefakt odnosi se na bilo koju razliku između CT broja na slici i stvarne atenuacije zračenja u objektu. [5]

Uzroci artefakata su brojni:

1.) Artefakti koji su posljedica fizikalnih procesa:

- a. *Beam Hardening*- otvrdnuće snopa
- b. Parcijalni volumni efekt
- c. *Photon Starvation*- gašenje fotona
- d. *Undersampling*- poduzorkovanje

2.) Artefakti čiji je uzrok pacijent:

- a. Metali
- b. Micanje pacijenta
- c. Nekompletne projekcije

3.) Artefakti koji su posljedica skenera:

- a) Prstenasti „ring” artefakt

- b) Artefakti kod spiralnih i multidetektorskih skenera
 - b1 Spiralni artefakt u aksijalnom presjeku:
 - b2 *Single-Section Scanning*- skeniranje u jednom dijelu
 - b3 *Cone Beam Effect*- učinak konusnog snopa

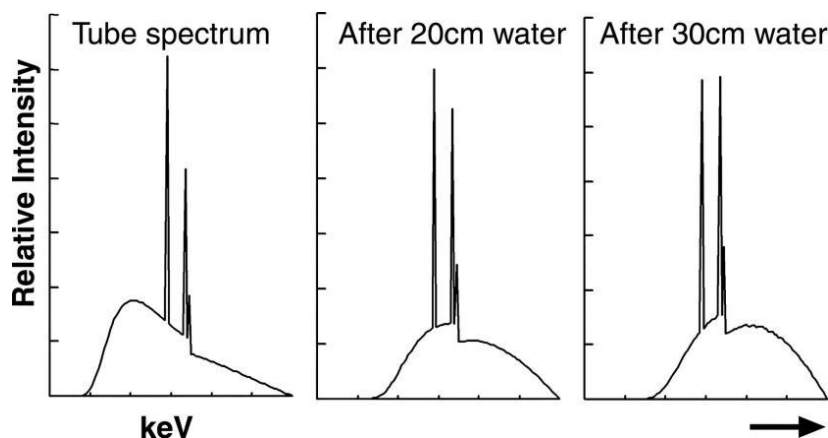
- c) Artefakti koji su posljedica pogrešaka rekonstrukcijskog procesa
 - c1 Stepeničasti artefakti
 - c2 Zebra artefakt

5. ARTEFAKTI NASTALI KAO POSLJEDICA FIZIKALNIH PROCESA

5.1. BEAM HARDENING - OTVRDNUĆE SNOPA

Razlog pojave otvrdnuća leži u tome da se X-zrake sastoje od fotona koji imaju multienergetski raspon.

Dva tipa artefakta mogu nastati zbog ovog učinka: tzv. *cupping artifacts* (artefakt kupolastog zakrivljenja) i *streaks and dark bands* (pruge i tamne trake). [6]



Slika 1. Promjena energetskog spektra snopa x-zraka tijekom prolaska kroz vodu.

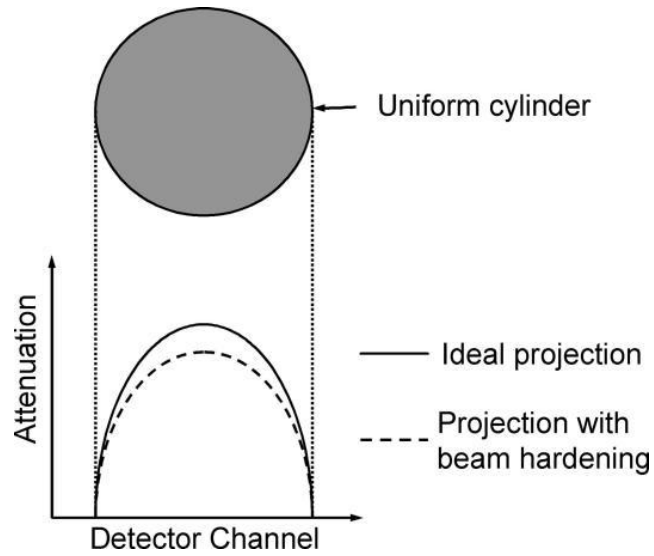
Srednja energija raste s dubinom

Izvor: [6]

Na slici 1. vidimo da snop prolaskom kroz vodu postaje sve „tvrđi“, tj. njegova srednja energija raste jer se fotoni niže energije brže ili u potpunosti apsorbiraju za razliku od fotona više energije koji su prodorniji.

5.1.1. CUPPING ARTIFACTS - artefakt kupolastog zakrivljenja

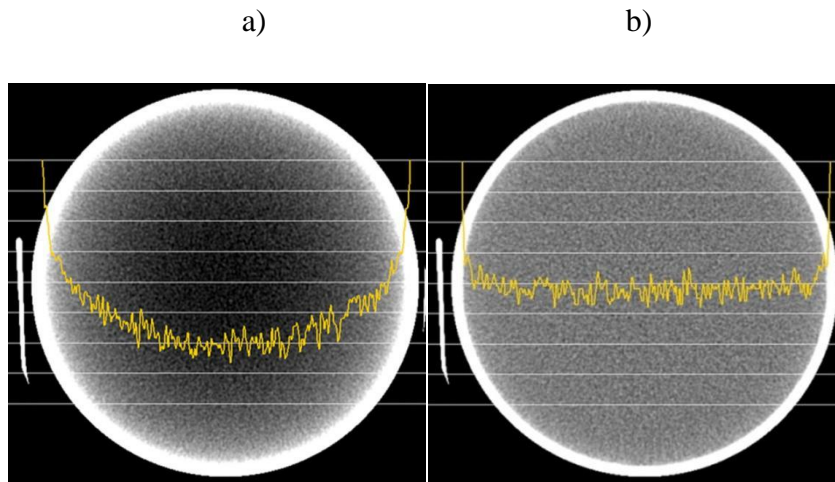
Zrake koje prolaze sredinom cilindričnog fantoma, otvrdnu više od onih koje prolaze rubovima, zbog toga što prolaze kroz više materijala. Iz tog razloga je snop na tom dijelu tvrdi, a brzina pri kojoj se prigušuje postepeno se smanjuje, tako da je snop intenzivniji kad dođe do detektora, nego što bi bio, da nije otvrdnio. [6]



Slika 2. Profili slabljenja dobiveni s i bez otvrdnuća, za snop x-zraka koji prolazi kroz jednolični cilindrični fantom

Izvor: [6]

Na slici 2. prikazano je kako se profil prigušenja razlikuje od idealnog zbog efekta otvrdnuća. CT brojevi na fantomu prikazuju oblik čašice.



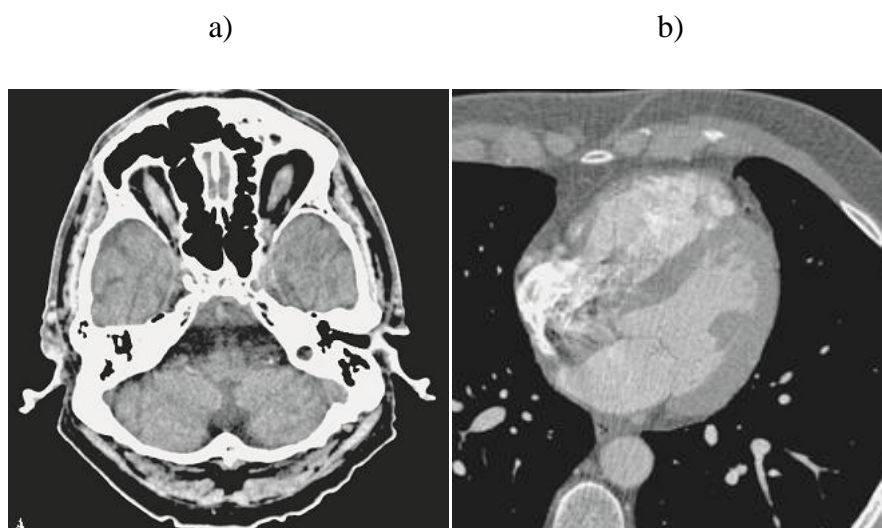
Slika 3. Profili CT broja dobiveni u središtu jednolikog vodenog fantoma: a) Bez korekcije kalibracije b) S ispravkom kalibracije

Izvor: [6]

Na slici 3. vidimo uklanjanje artefakata koji se stvaraju u fantomu. Budući da se anatomija pacijenta uvijek ne poklapa točno s cilindričnim kalibracijskim fantomom, u kliničkoj praksi može postojati ostatni artefakt s većim CT brojem u sredini. [6]

5.1.2. *STREAKS AND DARK BANDS* - artefakt pruga i tamnih traka

Do ovog artefakta dolazi u poprečnim presjecima, s velikim razlikama u gustoći. Tada se na slici mogu pojaviti tamne trake ili pruge. Ovaj tip artefakta najčešće se javlja u koštanim područjima (ramena, petrozna kost, kukovi) tijela te u skenovima gdje se koristi kontrastno sredstvo.



Slika 4. Pojava tamnih pruga između denznih objekata, zbog različitog otvrdnuća snopa u različitim položajima rtg. cijevi a) Artefakti stražnje lubanjske jame b) Artefakti u blizini kontrastnog bolusa

Izvor: [7]

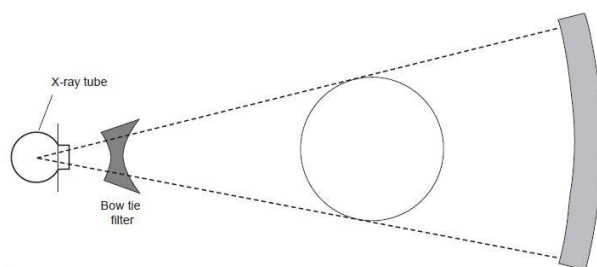
Tamne pruge se pojavljuju zato što je dio snopa koji prolazi kroz jedan od objekata na određenim položajima cijevi manje ojačan nego kada prolazi kroz oba objekta na drugim položajima cijevi.

5.1.3. Umanjivanje efekta otvrdnuća snopa, odnosno *beam hardening-a*

Kako bi minimalizirali otvrdnuće snopa, mnogi proizvođači koriste filtracije te korekcije kalibracije i *softwer-a*.

Filtracija: Kako bi se snop filtrirao koristi se ravan, metalni predmet za pre-otvrđivanje snopa, tako dolazi do filtracije zraka niže energije prije nego one prođu kroz pacijenta.

Kod CT-a koriste se posebno građeni filtri koji su uži u centru a širi na perifernim dijelovima zbog čega se i zovu *bowie* filtri. Oni na taj način više otvrdnu zrake koje prolaze kroz periferiju pacijenta od onih centralnih i tako djelomično korigiraju otvrdnuće snopa koje se dešava prilikom prolaska kroz tijelo.



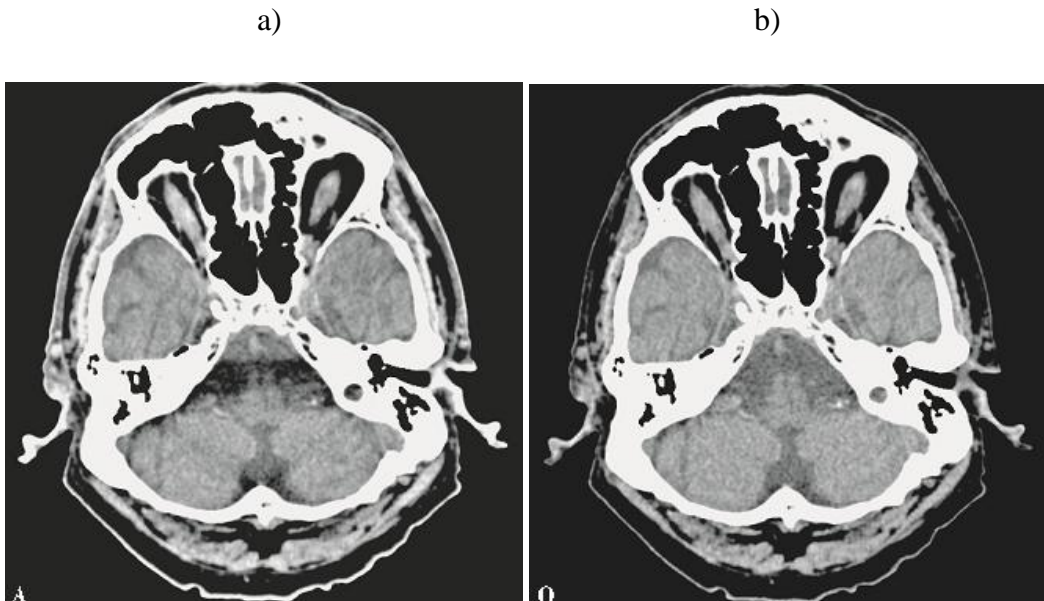
Slika 5. Prikaz *bowie* ili mašna filtera

Izvor: [8]

Posebni *bowie-evi* filteri dodatno otvrđuju rubne dijelove koji će proći kroz tanje dijelove pacijenta, kao što je prikazano na slici 5.

Ispravak kalibracije: Proizvođači svoje skenere kalibriraju pomoću fantoma različitih veličina. To daje mogućnost da se detektori kalibriraju i prilagode s obzirom na različite učinke otvrđivanja snopa u različitim dijelovima tijela pacijenta. Ni ova opcija nije idealna jer anatomija pacijenta nikad ne može u potpunosti odgovarati fantomu.

Softwer za korekciju otvrdnuća snopa: Posljedica otvrdnuća je opadanje koeficijenta prigušenja kod dublje smještenih voksela. Korektivni algoritmi računaju prijedan put kroz pacijenta prije ulaska u voksel i vrše korekcije.



Slika 6. a) CT slike kada se primjenjuje samo korekcija kalibracije b) Smanjenje artefakata kada se također primjenjuje iterativna korekcija snopa

Izvor: [7]

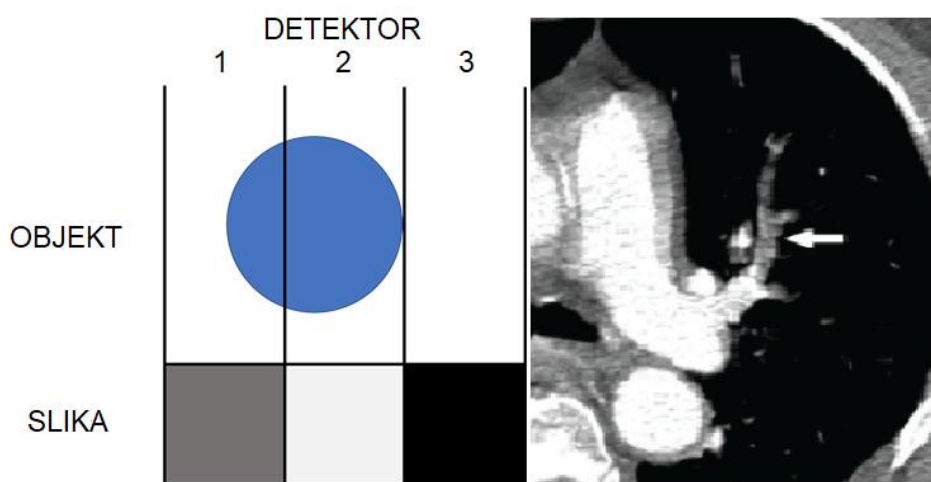
Beam hardening artefakti često su vidljivi u području stražnje lubanjske jame, prikazuju se kao tamne trake. Korištenjem iterativnih korektivnih algoritama rekonstrukcije moguće ih je značajno umanjiti što je vidljivo na slici broj 6.

5.1.4. Doprinos radiološkog tehnologa za smanjenje otvrdnuća snopa

Radiološki tehnolog ponekad može izbjeći skeniranje određenih koštanih područja pomoću sredstava za pozicioniranje ili određenim naginjanjem postolja. Od velike je važnosti odabrati odgovarajuće polje skeniranja, kako bi skener mogao pravilno koristiti podatke za ispravljanje kalibracije i otvrdnuća snopa te primjeniti *bowie* filter. [6]

5.2. PARTIAL VOLUMEN EFFECT- artefakt djelomičnog volumena

Pojava koja nastaje zbog veličine detektorskih elemenata i činjenice da struktura objekta unutar voksela može biti vrlo različita. Kada struktura objekta varira unutar granice moguće prostorne razlučivosti, vrijednost voksela je prosječna vrijednost atenuacije struktura od kojih je sastavljena. [6] Ovo zapravo nije artefakt nego parcijalni volumni efekt i predstavlja normalnu prostornu ograničenost CT skenera koja je ovisna o veličini detektora.

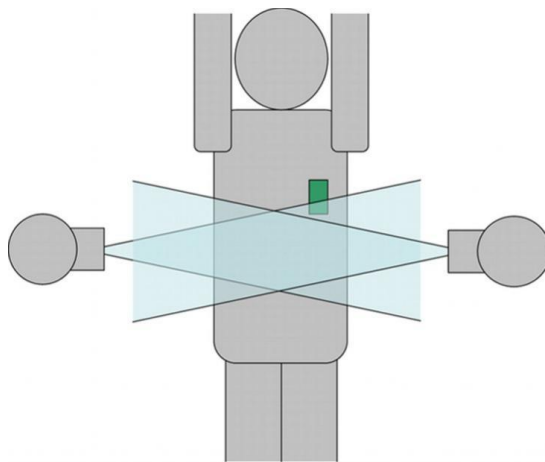


Slika 7. CT-plućni angiogram koji izgledom navodi na embolus zbog parcijalnog volumnog efekta

Izvor: Slikovni materijal: Zavoda za dijagnostičku i intervencijsku radiologiju KBC Split

Ako denzni objekt samo dijelom ulazi u područje jednog detektora, koji uvijek pokazuje prosječnu atenuaciju objekta i okoline, a okolina ja manjeg denziteta tada dobivamo lažno manju atenuaciju objekta što može dovesti do pogrešne dijagnoze (slika 7).

Pravi artefakt parcijalnog volumena javlja se kada gust objekt koji leži van središta, ulazi dijelom u snop rendgenskih zraka.



Slika 8. Mehanizam artefakta djelomičnog volumena javlja se kada tijelo leži izvan središta, a nalazi se dijelom na putu rendgenskih zraka.

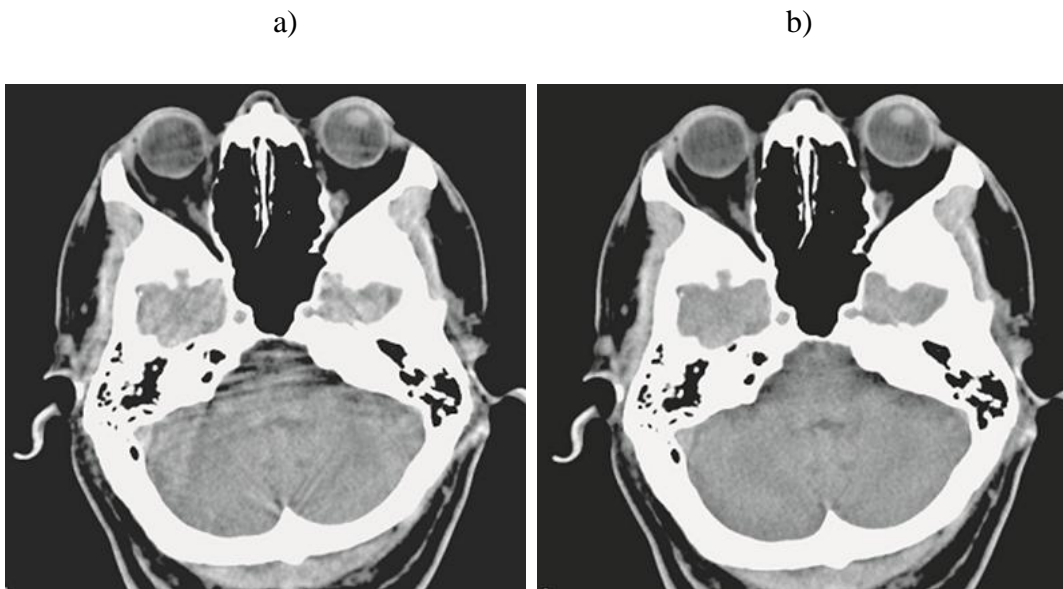
Izvor: [6]

Na slici 8. uočavamo da zbog divergencije snopa x-zraka denzni objekt može biti detektiran detektorom, kad je cijev usmjerena s lijeva na desno, ali izvan snopa je u suprotnom položaju cijevi s desna na lijevo i stoga ga tada ne vide detektori. Nedosljednosti između tih dvaju pogleda uzrokuju pojavu artefakata zasjenjivanja (sijenčenja).

5.2.1. Umanjivanje artefakta parcijalnog volumena

Artefakti djelomičnog volumena najbolje se mogu izbjeći uporabom tankih slojeva. Što je sloj tanji, manji je voksel i vjerojatnost da se unutar njega nađu tkiva vrlo različite atenuacije zračenja, čije se vrijednosti uprosječuju, što konačno može dovesti do krive dijagnoze (slika 9).

To je naročito bitno kod prikaza dijela tijela gdje se anatomija brzo mijenja po z osi, primjerice u stražnjoj lubanjskoj jami. S obzirom da tanji slojevi stvaraju veći šum slike, kod rekonstrukcija, deblji dijelovi mogu se generirati zbrajanjem nekoliko tanjih da bi se ograničio šum.



Slika 9. a) Parcijalni volumni artefakt na bazi lubanje b) Smanjenje artefakta parcijalnog volumena korištenjem tanjeg sloja

Izvor: [7]

5.3. PHOTON STARVATION- gašenje fotona

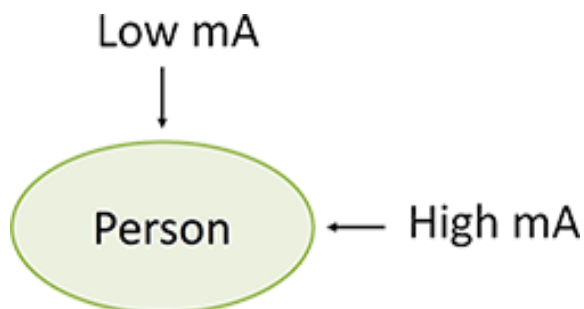
Potencijalni izvor prugastih artefakata može se pojaviti u područjima s visokim koeficijentom atenuacije, kao što su ramena. Kada snop x-zraka putuje vodoravno, atenuacija je najveća i tada nedovoljan broj fotona dolazi do detektora, rezultat toga je velik šum kod projekcija s takvim kutom cijevi. Proces rekonstrukcije značajno povećava efekt šuma, što rezultira vodoravnim prugastim artefaktima.

Ako povećamo jakost struje (mA) tijekom skeniranja, problem „gašenja“ fotona, tj. nedostatka fotona na detektoru može se savladati, no tada će pacijent primiti značajno veću dozu, kada snop bude prolazio kroz tanje dijelove.

Kako bi riješili problem nedovoljnog broja fotona na detektoru proizvođači su razvili određene modulacijske tehnike. [6]

5.3.1. Automatska modulacija struje cijevi

Kod nekih modela skenera struja cijevi se automatski mijenja tijekom svake rotacije. Taj proces poznat je kao modulacija miliamperaže. On omogućuje da dovoljan broj fotona prođe kroz najdeblje dijelove pacijenta bez nepotrebno velikih doza u tanjim dijelovima.



Slika 10. Ovisnost modulacije struje o kutu snimanja, tj. debljini tijela iz određenog kuta.


Izvor: [9]

Na slici 10. prikazana je automatska modulacija struje s obzirom na debljinu tijela odnosno kut snimanja. Kada je cijev usmjerena prema debljem području tada se miliamperaža povećava, a ukoliko je prema tanjem onda se smanjuje.

5.3.2. Adaptivna filtracija

Neki proizvođači koriste adaptivnu filtraciju kako bi smanjili pruge na slikama uzrokovane zbog nedostatka fotona. To su *softwer*-ske korekcije koje ispravljaju (uglađuju) prigušenje u područjima visoke atenuacije prije same rekonstrukcije. [6]

Na slici 11. prikazana je standardna rekonstrukcija koja zbog nedostataka fotona ima pojačan šum u najširim djelovima snimanog područja. Na rekonstrukciji slike i projekciji matriksa primjetno je da se šum i pruge na aksijalnim presjecima gube ako se primjeni *softwer*-ska korekcija adaptivnom filtracijom.



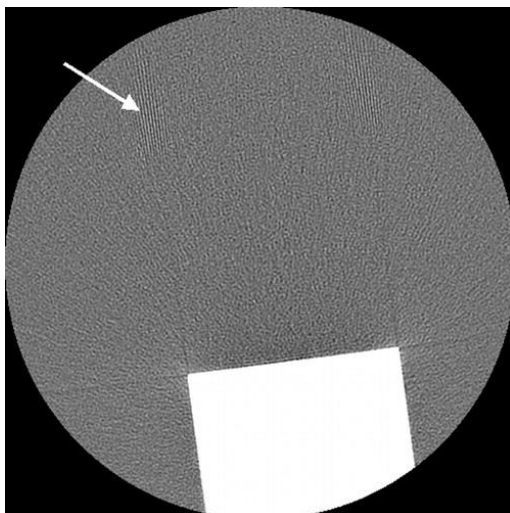
Slika 11. Prikazuje primjenu adaptivne filtracije

- a) Bez filtracije vide se područja šuma u matriksu i trakasti artefakti na aksijalnom presjeku toraksa kroz područja ramena b) Primjena adaptivne filtracije modificira matriks i gube se artefakti na CT slici

Izvor: [10]

5.4. UNDERSAMPLING - poduzorkovanje

Broj projekcija koje se koriste za rekonstrukciju slike, jedan je od najvažnijih čimbenika za kvalitetu dobivene slike. Preveliki intervali između projekcija dovode do nedovoljnog uzorkovanja. Zbog malog uzorkovanja dolazi do neprikazivanja oštih kutova i malih objekata te se pojavljuju trake u blizini tih struktura, koje su posljedica pogrešne registracije signala (slika 12).



Slika 12. CT slika teflonskog bloka u vodenom fantomu pokazuje preklapanje (strelica) zbog nedovoljnog uzorkovanja ruba bloka

Izvor: [6]

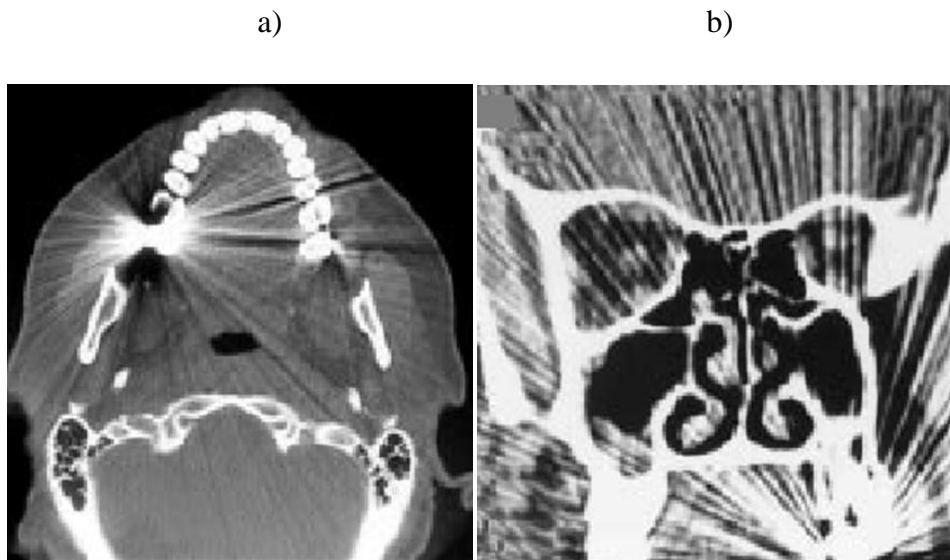
Pogrešna identifikacija frekvencije signala ne mora imati previše ozbiljan učinak na dijagnostičku kvalitetu slike, budući da ravnomjerno raspoređene crte obično ne oponašaju niti jednu anatomsku strukturu. Međutim, ako je važna rezolucija finih detalja, potrebno je izbjegavati i ove artefakte koliko god je to moguće.

Ovaj artefakt može se minimizirati s velikim brojem projekcija po rotaciji.

6. ARTEFAKTI UZROKOVANI PACIJENTOM

6.1. METALNA STRANA TIJELA

Prisutnost metalnih objekata u polju snimanja može prouzrokovati značajne artefakte. Do njih dolazi zbog iznimne gustoće metalnih predmeta, gustoće iznad normalnih granica, koju računalo ne može procesuirati te kao rezultat nastaje nepotpuna atenuacija. Uz to mogu se javiti i dodatni artefakti tipični za skeniranje gustih objekata, kao što su *beam hardening* ili *partial volumen*.



Slika 13. Prikazan je CT sken glave u kojem metalne ispune zuba uzrokuju prugaste artefakte a) aksijalni sken b) koronarna MPR

Izvor: [11]

6.1.1. Doprinos radiološkog tehnologa na smanjenje artefakta metalnog stranog tijela

Kako bi se ovi artefakti sveli na minimum zaduženi su radiološki tehnolozi. Jedna od uloga radiološkog tehnologa je i sama priprema pacijenta za pregled.

Od pacijenta se treba zatražiti da ukloni sve metalne predmete koje je moguće ukloniti, a nalaze se u polju interesa, npr. za CT toraksa pacijentice se zamoli da skinu grudnjak, a za pretrage glave, naušnice, *piercinge* i slično. Neki metalni objekti se ne mogu ukloniti, na primjer plombe, kirurške pločice, šarafi i stentovi.

U tom slučaju tehnolog nastoji manipulacijom stolom i projekcijama ukloniti metalne objekte iz polja interesa, a ukoliko ni to nije moguće, ostaje mogućnost povećavanja kilovolta, odnosno prodornosti kroz takve objekte, te snimanje tanjih slojeva.

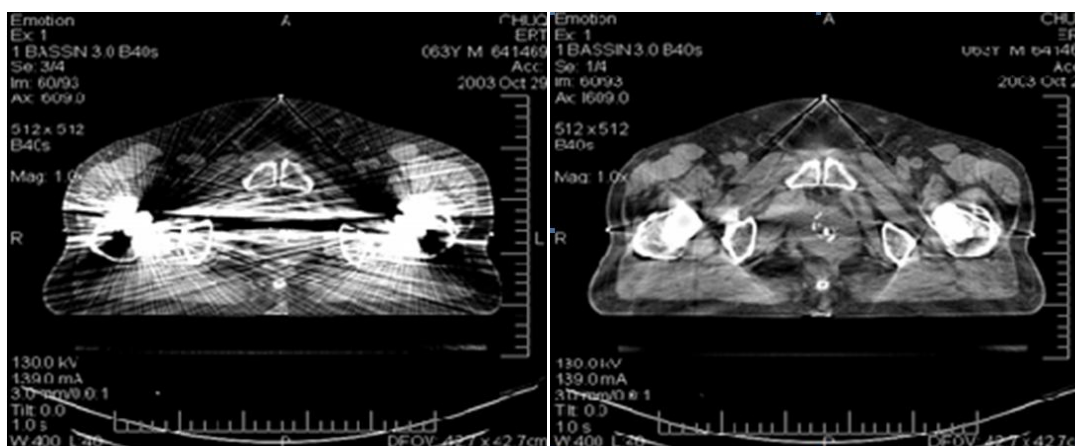
6.1.2. *Softwer-sko* ispravljanje artefakata nastalih metalnim stranim tijelom

Artefakti nastali zbog metala mogu se smanjiti pomoću nekih *softwer*-skih korekcija. Proizvođači koriste različite tehnike prilagodbe kako bi zamijenili vrijednosti prekoračenja prigušenja.

Korisnost ovih *softwer-a* za smanjenje metalnih artefakata ponekad je ograničena jer iako uklone udaljene pruge nastale zbog metalnih implantata i dalje ostaje gubitak detalja na području metal - tkivo, a to je često glavno područje dijagnostičkog interesa. *Softwer-i* za korekciju metalnih artefakata uvijek bi se trebali primjenjivati kod skeniranja metalnih tijela, kako bi minimalizirali ove artefakte i omogućili što jasniji prikaz okolnih struktura. [6]

a)

b)



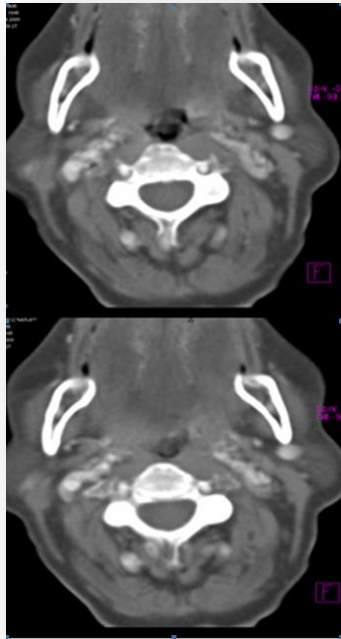
Slika 14. a) Artefakt metala na CT aksijalnom skenu zdjelice b) Primjena *softwera* za korekciju metalnih artefakata daje jasniji uvid u okolne strukture

Izvor: [10]

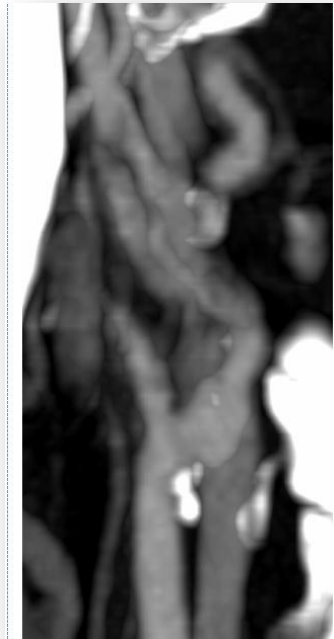
6.2. ARTEFAKTI MICANJA

Ova skupina artefakata nastaje najčešće kao posljedica: kretanja pacijenta, disanja, pulsacija srca i krvnih žila ili pak gutanja. Zbog micanja može doći do artefakta pogrešne detekcije, koji se uobičajeno pojavljuje kao sjene ili pruga u rekonstruiranoj slici.

a)



b)



Slika 15. Artefakti gutanja a) Aksijalni skenovi kroz područje karotidne bifurkacije b) MIP rekonstrukcija karotidne arterije

Izvor: Slikovni materijal: Zavoda za dijagnostičku i intervencijsku radiologiju KBC Split

Postoje također artefakti koji su usko vezani uz prikaz srca. Vrlo je važno prepoznati ove artefakte budući da njihovo neprepoznavanje izravno vodi do pogrešne dijagnoze koja znatno utječe na povećanje mortaliteta i morbiditeta. Najčešći izvor artefakata ovog područja su kretnje srca. Kretnje mogu biti posljedica disanja ili aktivnosti samog srčanog mišića. [8]

6.2.1. Doprinos radiološkog tehnologa na smanjenje artefakata micanja

Radiološki tehnolog uklanja ove artefakte tako da utječe na:

1) Parametre pacijenta: osigurava provođenje sedacije nemirnih pacijenata ili male djece, daje instrukcije za mirovanje, radi dobru fiksaciju, smješta pacijenta u najudobniji mogući položaj te savjetuje o potrebnom zadržavanju daha za vrijeme snimanja.

2) Parametri snimanja: Skraćivanjem vremena snimanja korištenjem spiralnih i MDCT uređaja kao i najmodernijih DSCT skenera, korištenjem većeg pitcha, snimanjima u smjeru gibanja strukture od interesa (npr. snimanjem pluća počevši od dijafragme) te korištenjem underscan i overscan načina i EKG *gating*-a.

6.2.2. Overscan i underscan tehnika

Zbog činjenice da su najveće razlike očitavanja detektora između prvog i 360° skena, koriste se overscan i underscan modovi. Neki modeli koriste overscan za skeniranje aksijalnih presjeka, pri čemu se standardnoj rotaciji od 360° dodaje dodatnih 10°. Ponovljene projekcije tada se uprosječuju, što pomaže smanjiti artefakte micanja. Korištenje djelomičnog načina skeniranja također može smanjiti artefakte kretanja, ali na štetu razlučivosti. [6]

6.2.3. Dual-source CT (DSCT)

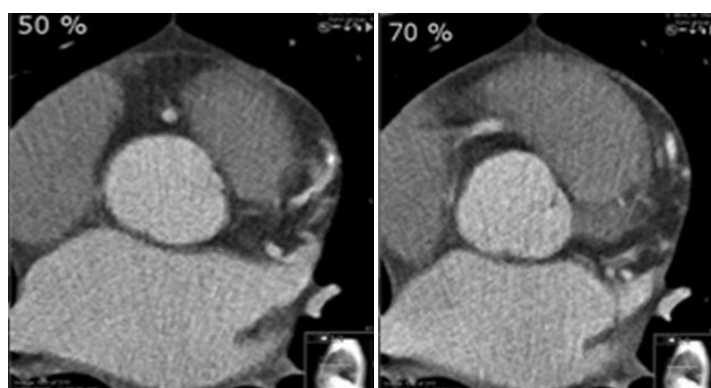
Najmodernija generacija CT skenera koja koristi dva izvora zračenja i duple detektore unutar *gantry*-a postavljene pod kutom od 90°. Ova karakteristika skraćuje vrijeme snimanja jer za prikupljanje svih podataka potrebna rotacija cijevi samo za četvrtinu kruga umjesto za polovinu. Dopuštajući time korištenje većeg *pitch*-a čime se skenira veća površina za isto vrijeme u odnosu na klasični CT uređaj. Zahvaljujući vrlo visokom *pitch*-u poboljšava se temporalna rezolucija i omogućuje se skeniranje srca u jednoj rotaciji.

Veća temporalna rezolucija daje veliku prednost DSCT-u kod kardiovaskularnih skeniranja i trauma. Omogućuje snimanje pacijenata koji ne mogu dugo zadržati dah, nemirnih i nesuradljivih pacijenta te djece. [12]

6.2.4. EKG *gating*

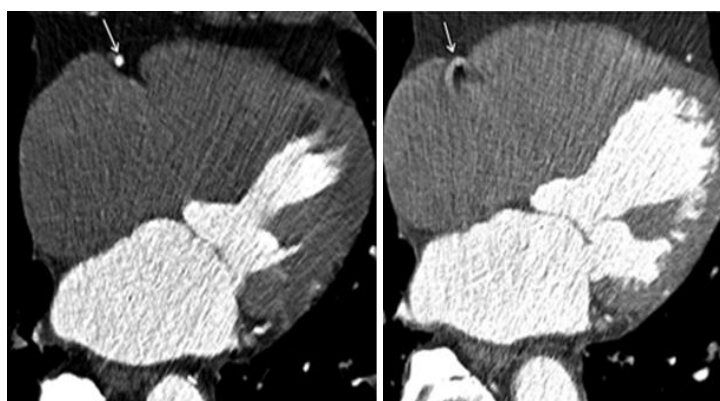
Tehnika koja se koristi za poboljšanje temporalne rezolucije i smanjenje artefakata gibanja. Uobičajeno se primjenjuju dva tipa *gating*-a, a to su prospektivni i retrospektivni.

Prospektivni EKG *gating* koristi EKG signal za kontrolu skeniranja tako da se bilježe samo podaci tijekom dijastole srca. Nedostaci tehnike su osjetljivost na aritmije te ograničena prostorna rezolucija zbog potrebe pokrivanja cijelog srca jednim zadržavanjem daha. Kako bi se prevladala ta ograničenja, uobičajeno se koristi retrospektivna tehnika, na račun veće doze zračenja. Retrospektivna tehnika omogućuje kontinuiranu pokrivenost volumena srca, poboljšanu rezoluciju i prikaz cijelog srčanog ciklusa za funkcionalnu analizu. Provodi se kontinuirano snimanje srčanog gibanja, međutim za rekonstrukciju se upotrebljavaju samo određeni periodi skeniranja [13]. Korištenjem samo podataka iz ograničene faze dijastole prilikom rekonstrukcije moguće je umanjiti pulsacijske artefakte.



a)

b)



Slika16. Aksijalni CT skenovi desne koronarne arterije u različitim fazama kardijalnog ciklusa pokazuju različite stupnjeve artefakta zbog pulsacija a) desna koronarna arterija na rekonstrukciji slike iz 50 % R-R intervala bez artefakata b) desna koronarna arterija na rekonstrukciji slike iz 70 % R-R intervala sa izraženim artefaktima

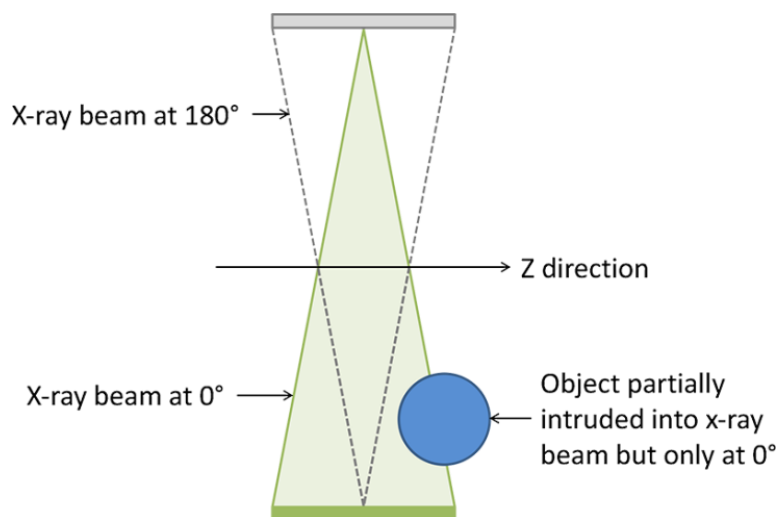
Izvor: [8]

Artefakti nastali kao posljedica aktivnosti srčanog mišića dodatno se mogu reducirati skeniranjem tijekom jednog otkucaja, multisegmentnim rekonstrukcijama i algoritmima za smanjenje pokreta.[8]

6.3. INCOMPLETE PROJECTIONS -nepotpune projekcije

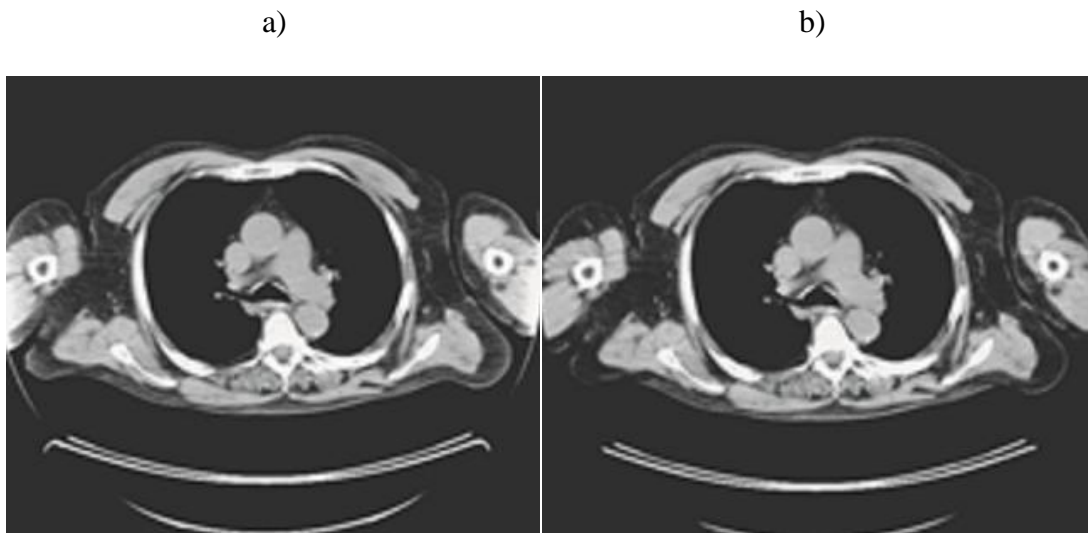
Ako neki dio pacijenta leži izvan vidljivog FOV-a, naročito objekt visoke atenuacije, tada dolazi do pojave prugastih artefakata. Nedosljednost podataka, odnosno artefakti, javljaju se zbog toga što je objekt detektira u nekim projekcijama, a u drugima ne.

Objekt na periferiji pojavljuje se u sloju na projekciji, npr. kad je cijev u položaju 0° (snop zahvaća objekt), a pri položaju cijevi od 180° ne prikazuje se zbog divergencije zraka (slika 17). Ovo je fizikalno parcijalni volumni artefakt gdje objekt na slici izaziva prugaste artefakte, zbog nedosljednosti atenuacije zračenja.



Slika 17. Proces nastanka nepotpunih projekcija

Izvor: [9]



Slika 18. a) Artefakti nastali na CT slici zbog ruku koje su ostale uz tijelo b)
Rekonstrukcija s primjenom korektivnog algoritma

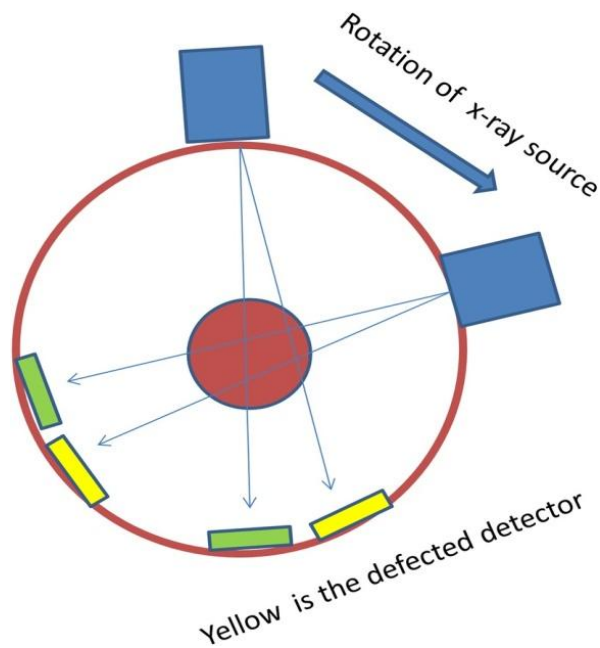
Izvor: [13]

Na slici 18. vidimo što se dešava ukoliko se pacijent skenira s rukama prema dolje, umjesto da se ruke podignu iznad glave. Pacijent je veći od samog skeniranog polja što dovodi do artefakata u obliku hiperdenznih rubova. Sličan učinak može nastati i zbog drugih denznih objekata izvan polja pregleda, npr. kontrasta u sistemu. Kako bi se izbjegli artefakti nepotpunih projekcija, neophodno je postaviti pacijenta tako da se dijelovi koji nisu od dijagnostičkog interesa nalaze izvan polja skeniranja.

7. ARTEFAKTI UZROKOVANI SKENEROM

7.1. *RING ARTIFACTS* – prstenasti artefakti

Prstenasti artefakti nastaju kada je barem jedan od detektora izvan kalibracije na spiralnom CT skeneru ili kada se jedan od detektora ne nalazi na standardnoj poziciji, tada se dobiju pogrešna očitavanja iz svih kutova, tj. artefakti. [14]



Slika 19. Shematski prikaz nastanka prstenastog artefakta

Izvor: [14]

Na slici 19. shematski je prikazan nastanak prstenastog artefakta. Plavom bojom prikazana je cijev i smjer njene rotacije, zelenom ispravan detektor, a žutom detektor koji nije dobro kalibriran.

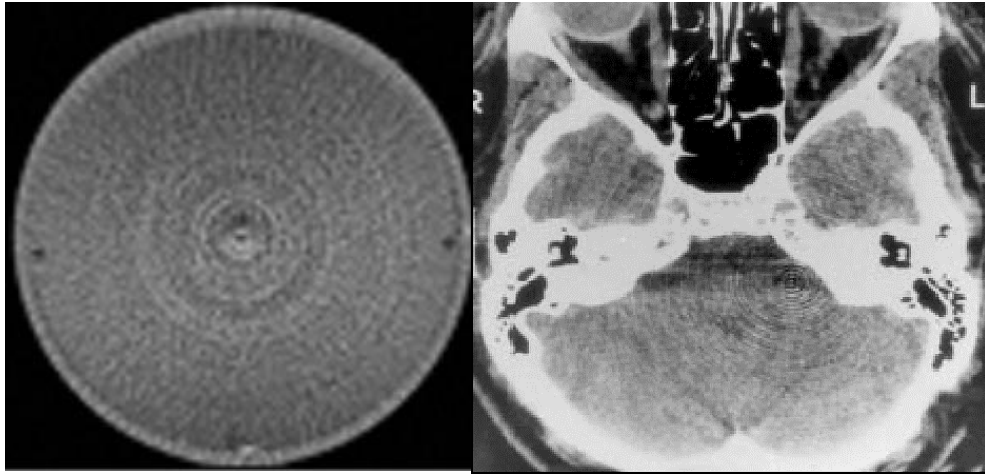
Ova skupina artefakata također ovisi o građi samog detektora. Skeneri s poluvodičkim detektorima, gdje su svi detektori zasebne cjeline, u načelu su osjetljiviji na nastanak prstenastih artefakata od skenera s plinskim detektorima. Niz plinskih detektora, su zapravo komorice ispunjene ksenonom i odijeljene elektrodama.

Prstenasti artefakti vidljivi u jedinstvenom fantomu ili u zraku možda neće biti vidljivi na kliničkoj slici ako se koristi široki prozor.

Ako su i vidljivi rijetko se mogu zamijeniti s bolešću, ali ipak narušavaju dijagnostičku kvalitetu slike, posebice ako su središnji detektori izvan kalibracije. Tada stvaraju tamnu mrlju na središtu slike. [6]

a)

b)



Slika 20. a) Prstenasti artefakt na vodenom fantomu b) Prstenasti artefakt na CT-u mozga

Izvor: a) [6] b) [7]

7.1.1. Izbjegavanje i softverske korekcije


Prisustvo prstenastih artefakata je indicacija da detektori trebaju ponovnu kalibraciju ili da je potreban popravak detektora. Odabir točne ravnine skeniranja može smanjiti artefakte koristeći kalibracijske podatke koji bolje odgovaraju pacijentovoj anatomiji. Svi moderni skeneri koriste poluvodičke detektore, a njihov potencijal za razvoj artefakata smanjen je korištenjem softvera koji ispravljaju detektore. [6]

7.2. ARTEFAKTI KOD SPIRALNIH I MULTIDETEKTORSKIH SKENERA

7.2.1. SPIRALNI ARTEFAKTI U AKSIJALNOJ RAVNINI- *helical artifacts*

Općenito iste artefakte pronalazimo kod spiralnog i sekvencijskog skeniranja. Također, postoje neki dodatni artefakti koji se pojavljuju u spiralnom skeniranju zahvaljujući spiralnoj interpolaciji i rekonstrukcijskim procesima.

Kod spiralnog skenera nemamo samo rotaciju oko objekta već istovremeno gibanje objekta duž z osi tako da zapravo imamo spiralni tijek detektora oko objekta što dovodi do pojave artefakta karakterističnih samo za spiralne skenere. Ovi artefakti pojavljuju se kod anatomskih struktura koje se brzo mijenjaju po z osi, pogotovo ako je struktura jako kontrastna u odnosu na svoju okolinu. Tada takva anatomski struktura može poprimiti iskrivljen oblik, ovisno o veličini *pitch-a* i tipu interpolacijskog algoritma.



Slika 21. Smanjenje *pitch-a* vodi smanjenju spiralnog artefakta

a) *pitch*=4,5

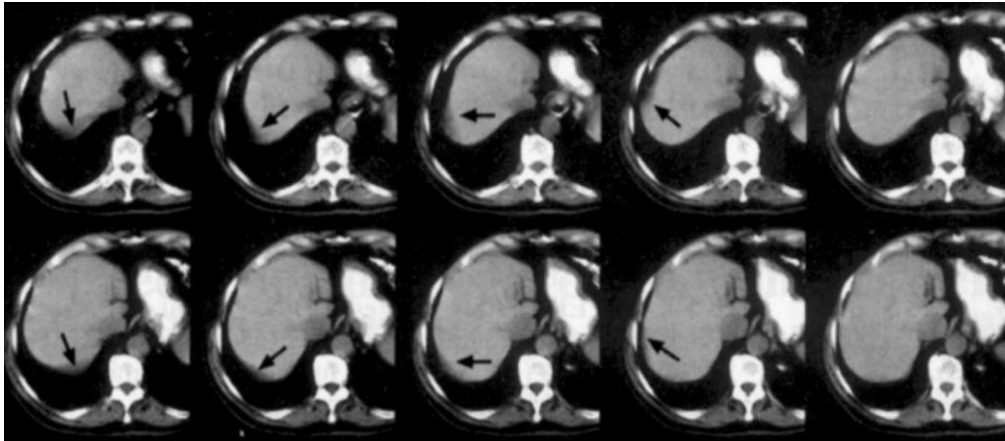
b) *pitch*=3,5

c) *pitch*=2,5

Izvor: [15]

Na slici 21. Prikazano je kako spiralni artefakt postepeno nestaje ukoliko se smanji *pitch*.

Spiralni artefakti su izraženiji na interpolaciji od 360° zbog korištenja više podataka nego na interpolaciji od 180°, a to automatski znači i korištenje šireg sloja. Kod anatomski struktura koja se brzo sužava na CT presjecima kod spiralnog skenera imat ćemo iskrivljenja slike, spiralni artefakt, čija se orijentacija mijenja s obzirom na to kakav je položaj cijevi u centralnoj ravnini.



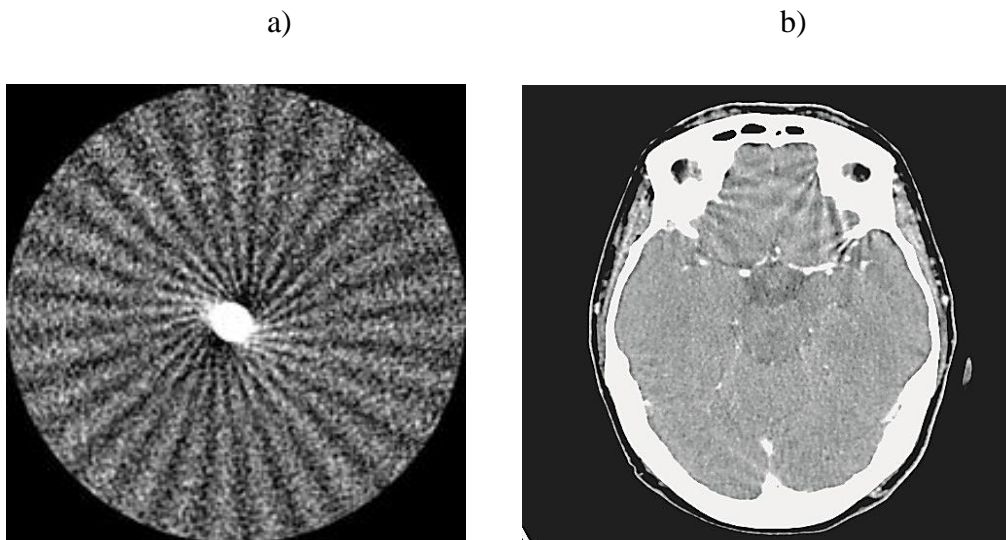
Slika 22. Serija CT snimaka iz spiralnog skeniranja trbuha pokazuje spiralne artefakte. Artefakt prikazan strelicom može se zamijeniti za subskapularni hematom

Izvor: [6]

Ovi artefakti mogu se lako previdjeti i interpretirati kao bolest kao što je slučaj kod slojevnog skeniranja jetre prikazanog na slici 22. gdje artefakt označen strelicom izgleda kao subskapularni hematom. Kako bi se spiralni artefakti sveli na minimum, moraju se poduzeti koraci za smanjenje varijacija duž z osi. To bi značilo, gdje god je moguće koristiti mali *pitch*, interpolaciju od 180° umjesto one od 360° i tanku akviziciju. Ponekad se preferira i dalje korištenje aksijalnog, a ne spiralnog skeniranja kako bi se izbjegli spiralni artefakti, npr. pri skeniranju mozga.

7.2.2. SPIRALNI ARTEFAKTI VIŠESLOJNOG SKENIRANJA *windmill artefacts* (artefakt vjetrenjače)

U spiralnom CT-u, stol se kontinuirano pomiče dok se rendgenska cijev okreće oko pacijenta. Povećanje *pitch-a* u skeniranju vodi stvaranju spiralnih artefakata i pogoršanju prostorne rezolucije. Budući da spiralno skeniranje zahtijeva interpolacijski proces za rekonstrukciju slike, time mogu nastati i dodatni artefakti. Izgled i težina spiralnih artefakata ovise o *pitch-u* i tipu interpolacijskog algoritma. Tipičan izgled takvih artefakata nalik vjetrenjači, proizlazi iz činjenice da nekoliko redova detektora presijeca ravninu rekonstrukcije tijekom svake rotacije. S povećanjem *pitch-a*, povećava se broj redova detektora koji presijecaju ravninu slike po okretanju i povećava se broj "lopatice" u artefaktu vjetrenjače.



Slika 23. a) CT slika akrilne kugle promjera 12 mm, dobivene s 0,6 mm debljine sloja i *pitch-om* od 1,75, pokazuje artefakt vjetrenjače. b) Artefakt vjetrenjače na aksijalnom presjeku glave

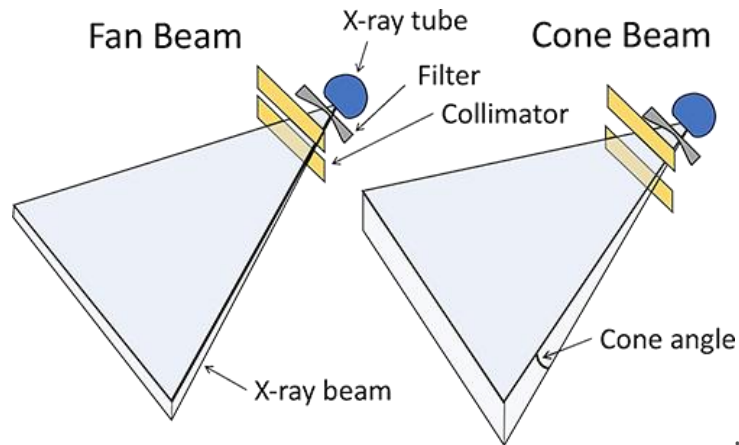
Izvor:a) [6] b) [7]

Osim smanjenjem *pitch-a*, pojava ovog artefakta može se smanjiti korištenjem većeg *increment-a* (intervala rekonstrukcije). Artefakti vjetrenjače, koji se javljaju na aksijalnim skenovima na sekundarnim rekonstrukcijama, izgledat će kao trakasti artefakti. Kod rekonstrukcije za reformacijske tehnike CT-a treba uzeti kompromis između rezolucije slike i pojave artefakta.

7.2.3. UČINAK STOŽASTOG SNOPI (CONE BEAM EFFECT)

Poseban artefakt koji se javlja kod MSCT-a. Povećanjem broja slojeva po rotaciji potrebno je koristiti širu kolimaciju.

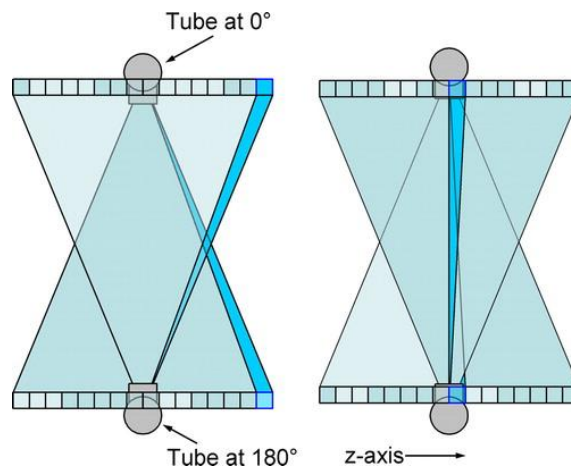
Ovaj artefakt nastaje zbog pretpostavke da su slojevi CT-a paralelne ravnine, a realno su stožasti, a to postaje sve izraženije sa rastom broja CT-a te na periferiji detektora. Za razliku od prijašnjeg *fan beam-a*, zbog šire kolimacije snop poprima stožasti oblik *cone beam*, a područje prikazano svakim detektorom, koji rotira oko pacijenta, je volumen, a ne ravnina.



Slika 24. Mijenjanje izgleda snopa zbog promjene u broja redova detektora

Izvor: [9]

Artefakt koji nastaje zbog ovih promjena snopa, sličan je artefaktu djelomičnog volumena (za objekte izvan centra) i najizraženiji je na rubovima slike.



Slika 25. Količina podataka prikupljenih vanjskim redom detektora (lijevo) i unutarnjim redom (desno) na 16 rednom skeneru

Izvor: [6]

Više podataka skupi se unutarnjim nego vanjskim redom detektora. Zbog te je činjenice veća vjerojatnost nastanka ovog artefakta u vanjskom redu detektora (slika 25).

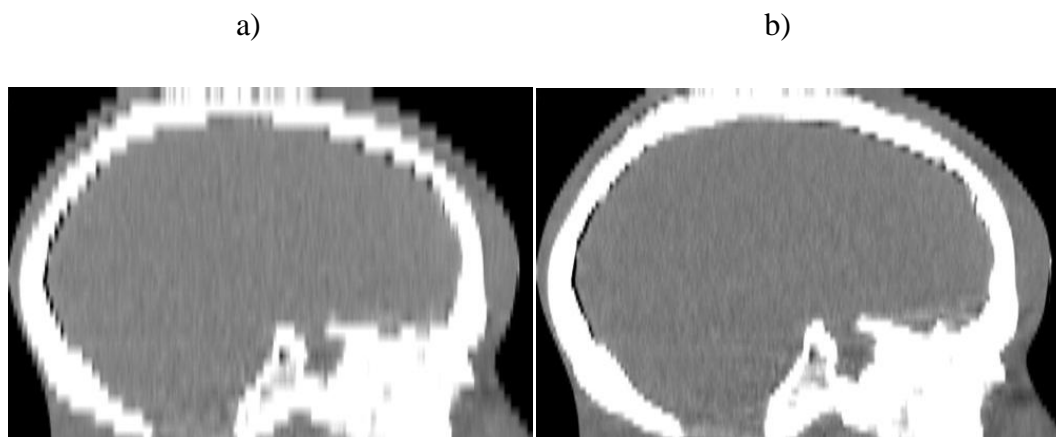
Ovaj problem rješava se uporabom modernih skenera s ugrađenim značajkama za ispravljanje ovog efekta. [9]

7.3. ARTEFAKTI KOJI SU POSLJEDICA REKONSTRUKCIJSKOG PROCESA (MULTIPLANARNA I 3D REKONSTRUKCIJA)

Najveća poboljšanja u multiplanarnim i 3D rekonstrukcijama došla su na snagu kada su uvedeni spiralni detektori, a uvođenje multidetektorskih skenera još je više poboljšalo rekonstrukcije. Multidetektorski, odnosno više redni detektori, omogućuju veću brzinu skeniranja traženog volumena, a veća brzina skeniranja svodi kretanje pacijenta na minimum. Uz to uvođenje uskih akvizicija i preklapanja rekonstrukcijskih slojeva vodi ka oštrijem prikazu rubova na rekonstruiranim slikama.

7.3.1. STAIR STEP ARTIFACTS –STEPENIČASTI ARTEFAKTI

Stepeničasti artefakti pojavljuju se oko rubova struktura u multiplanarnoj i 3D rekonstrukciji slike kada se koristi široka kolimacija (debeli slojevi) i nepreklapajući intervali rekonstrukcije. Ukoliko koristimo široku kolimaciju kod CT-a, vokal poprima anizotropan oblik, nalik kvadru, umjesto idealnog oblika kockice-izotropnog. Prilikom prebacivanja u druge prostorne ravnine nastaju izobličenja, odnosno artefakti. Većom udaljenošću između slojeva povećava se *increment* tj. rekonstrukcijski interval, a sukladno tome smanjuje se prostorna rezolucija.



Slika 26. (a) Sagitalna rekonstrukcija slike iz aksijalnih CT podataka dobivenih kolimacijom 5 mm i intervalom rekonstrukcije od 5 mm. (b) Sagitalna rekonstrukcija slike iz spiralnih CT podataka dobivenih kolimacijom 5 mm i intervalom rekonstrukcije 2,5 mm.

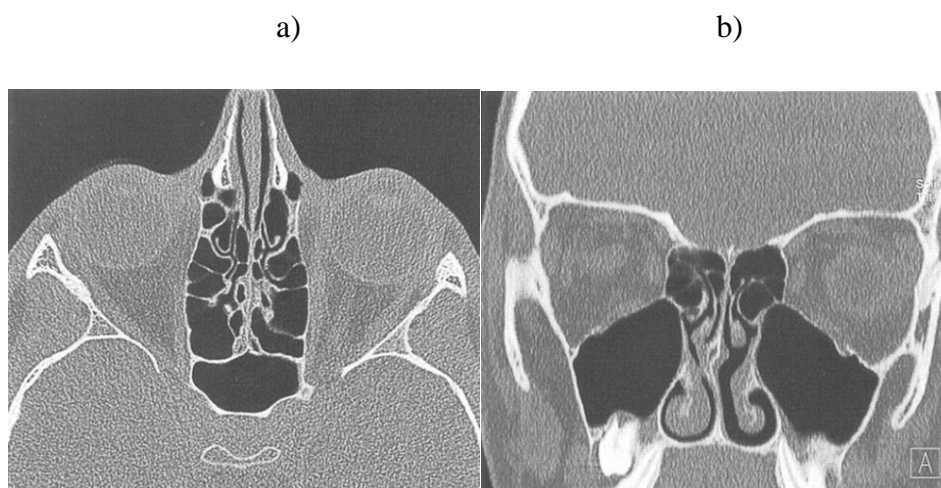
Izvor: [6]

Artefakti se manje pojavljuju kod spiralnih skenera koji omogućuju rekonstrukciju preklopljenih slojeva bez dodatnih doza za pacijenta do kojih bi došlo kod preklapajućih aksijalnih skeniranja, što je prikazano na slici 26. Na njoj vidimo razliku između rekonstrukcije iz aksijalnog i spiralnog CT, te smanjenje stepeničastih artefakata ukoliko se uzme manji interval rekonstrukcije. [6]

Stepeničasti artefakti bili su ranije česti kod CT koronarografije zbog debljih slojeva i slabije temporalne rezolucije. Nastaju kod koronarografije kad se oslikava u više srčanih faza tijekom kojih dolazi do varijabilnosti u brzini otkucaja i srčanom ritmu. Multidetektorskim skenerima izbjegava se ovaj artefakt kao i korištenjem medikamenta (beta blokatora) koji usporavaju srčani ritam.

Stepeničasti artefakti praktički su eliminirani kod multidetektorskih skenera koji se omogućili tanke slojeve pri čemu voksel dobiva izotropni izgled te se time gube ovi artefakti.

Na slici 27. prikazane su snimke sinusa dobivene 16-sekcijskim skenerom uz korištenje tankih slojeva akvizicije. Sinusi se jasno prikazuju i na koronarnom i sagitalnom presjeku, bez artefakata. [6]

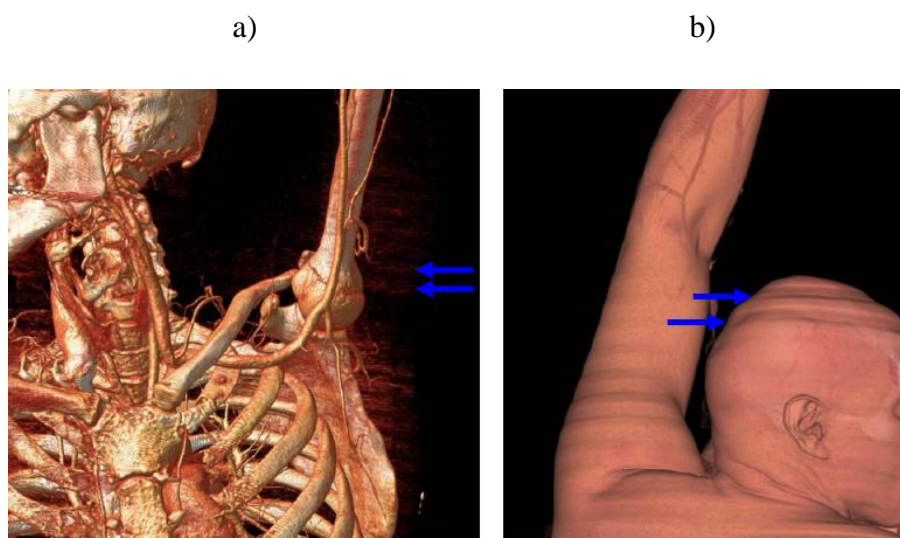


Slika 27. Izvorna aksijalna CT slika (a) i koronalno preoblikovana slika sinusa (b), dobivene s 16-sekcijskim skenerom korištenjem tankih slojeva prikupljanja

Izvor: [6]

7.3.2. ZEBRASTI ARTEFAKTI

Blještave pruge mogu se pojaviti u multiplanarnom i 3D prikazu kod rekonstrukcija spiralnog CT skenera. One nastaju zbog procesa spiralne interpolacije koji dovodi do nehomogenog šuma duž z osi. Ovaj efekt postaje sve izraženiji dalje od osi rotacije jer se šumna nehomogenost pojačava izvan osi, stoga je bitno smjestiti objekt od interesa što više u središte *FOV-a*. [6]



Slika 28. Zebrasti (a) i stepeničasti artefakti (b)

Izvor: [16]

Na slici 28. usporedno su prikazani zebrasti i stepeničasti artefakti. Zebrasti artefakti su naizmjenični slojevi visokog i niskog šuma koji su izraženiji na periferiji vidnog polja.

Stepeničasti artefakti također su više istaknuti na periferiji, stoga je veoma važno pozicionirati objekt interesa u centar *FOV-a*.

8. ZAKLJUČAK:

Od početka uvođenja 1972. godine do danas CT je doživio brojna tehnička poboljšanja, dosegao bolju prostornu rezoluciju, manje vrijeme skeniranja i slično. Mnogi artefakti koji su se javljali prije, s napretkom tehnologije uspješno se mogu ukloniti, upotrebom različitih algoritama korekcije. Pojavom višeslojnih i spiralnih CT skenera javljaju se artefakti karakteristični samo za nove generacije CT-a. CT artefakti uobičajena su pojava u medicinskom snimanju i pojavljuju se na oko 25% CT snimaka. Veliki dio artefakata značajno utječe na kvalitetu i može se pogrešno protumačiti kao patološki nalaz. Razumijevanje svakog pojedinog artefakta, 3 osnovne skupine i podskupine, omogućuje radiološkom osoblju da zadrže visoku razinu kvalitetnog dijagnosticiranja.

Prepoznavanje artefakta prvi je korak u dobrom radu radiološkog tima kako bi znali odabrati odgovarajuću metodu za korekciju i na kraju krajeva točno interpretirati snimku. Najbolji način za uklanjanje artefakta zapravo je samo izbjegavanje da se on dogodi. Današnja moderna radiologija, značajno je smanjila pojavnost artefakata, korištenjem modernih i dobro kalibriranih skenera. Velik doprinos ima i odabir točno odgovarajućeg protokola snimanja. Najznačajnije sredstvo izbjegavanja, kako nekad tako i sada, ostaje temeljita priprema pacijenta za pretragu. A ako su artefakti ipak neizbježni moraju se koristiti tehnike koje ih minimaliziraju (npr. *dose marine* za snimanje umjetnog kuka, neizbježan artefakt metalnog stranog tijela).

Radiološki tehnolozi bi trebali u svom svakodnevnom radu biti uspješni u prepoznavanju artefakata, jednako kao i radiolozi, poglavito ako su u pitanju artefakti uređaja koji se ponavljaju kroz svakodnevni rad, kako bi to znali prevenirati i pozvati servis službu. U budućnosti se očekuje daljnji napredak tehnologije, a s napretkom tehnologije raste i pojavnost artefakata, ali i *softwer*-a za njihovu korekciju. Ukoliko radiološki tim želi zadržati dobar dijagnostički standard, mora se nastaviti educirati i ići u korak s tom novom tehnologijom.

9. SAŽETAK:

Artefakti mogu poprilično umanjiti kvalitetu CT slika, ponekad do te mjere da ih čine dijagnostički neupotrebljivima. Kako bi se poboljšala kvaliteta slike potrebno je razumijeti proces nastanka artefakta i znati kako ga spriječiti. Kroz povijest razvijale su se brojne konfiguracije CT uređaja. S razvojem različitih generacija javljali su se i brojni artefakti, ali i modeli za njihovo uklanjanje. Uz proces nastanka artefakata, bitno je obratiti pažnju i na kvalitetu slike, odnosno parametre koji utječu na nju. Potrebno je znati kako izgleda kvalitetna slika da bi ju mogli razlikovati od one manje kvalitetne. CT artefakti mogu potjecati iz raznih izvora, mogu nastati zbog fizikalnih procesa, problema sa skenerom ili izvor može biti sam pacijent. Artefakti temeljeni na fizikalnim procesima uključuju prikupljanje podataka, artefakti skenera nastaju zbog nesavršenog rada skenera, a artefakti pacijenta su njegove voljne i nevoljne kretnje te metalna strana tijela na površini ili u samom tijelu. Postupci za rekonstrukciju slike stvaraju spiralne i višestruke artefakte. Kao skupinu artefakata od velike važnosti možemo izdvojiti artefakte srca, čije neprepoznavanje može nanijeti značajnu štetu pacijentima, a time povećati i mortalitet i morbiditet. Moderan dizajn novih CT skenera s posebno poboljšanim *softverima* može djelomično ispraviti artefakte skenera. Najbitnija stavka za izbjegavanje artefakata slike i dalje ostaje precizno pozicioniranje i dobra priprema pacijenta za pretragu te odabir optimalnih parametara za određeno skeniranje.

KLJUČNE RIJEČI:

Kvaliteta slike, matrica, piksel, voksel, prostorna rezolucija, kontrastna rezolucija, artefakti pacijenta, artefakti skenera, fizikalni artefakti, rekonstrukcijski artefakti

ABSTRACT:

Artifacts can significantly diminish quality of CT images, up to the point when they are diagnostically unusable. To improve the quality of image it is necessary to understand the process of artifact creation and how to avoid it. With development of different generations of CT scanners numerous artifacts appeared along with models for their correction. But, not only artifacts are important thing in this topic. We need to pay attention on image quality, or even better to the parameters that affect the quality. It is necessary to know what a quality image looks like to distinguish it from those of lesser quality. CT artifacts are created by various sources. They can appear on account of physical processes, scanner issues or by patient. Artifacts based on physical processes include data gathering, scanner artifacts appear because of imperfect scanner operations and patient - based artifacts are caused by such factors as patient movement or the presence of metallic materials in or on the patient. Image creation processes create spiral and multiple artifacts. Heart artifacts are also important group of artifacts, whose lack of recognition can cause significant damage to the patient, and increase mortality and morbidity. Modern design of new CT scanners with improved software can partially rectify artifacts. Most important method for artifact image avoidance remains precise positioning and good preparation of patient for procedure and also scanner parameters selection.

KEY WORDS:

The quality of images, matrix, pixel, voxel, spatial resolution, contrast resolution, artifacts caused by patient, scanner-based artifacts, physics-based artifacts, reconstruction artifacts

10. LITERATURA:

1. Narodni zdravstveni list.[Internet] Kukljan M; 2005.[citirano 20.03.2019.]
Aparati u radiološkoj dijagnostici i njihov utjecaj na zdravlje ljudi. Str; 9.-10
Dostupno na: <http://www.zzjzpgz.hr/nzl/31/aparati.htm>
2. Štula, I. Povijest kompjuterizirane tomografije [Powerpoint prezentacija s predavanja Kompjuterizirana tomografija održanog u ak. god. 2018./2019. OZS, Radiološka tehnologija u Splitu]
3. Batinić, T. Generacije CT uređaja [Powerpoint prezentacija s predavanja Kompjuterizirana tomografija održanog u ak. god. 2018./2019. OZS, Radiološka tehnologija u Splitu]
4. Štula, I. Analogno-digitalni svijet kompjuterizirane tomografije [Powerpoint prezentacija s predavanja Kompjuterizirana tomografija održanog u ak. god. 2018./2019. OZS, Radiološka tehnologija u Splitu]
5. Štula, I. Kvaliteta slike [Powerpoint prezentacija s predavanja Kompjuterizirana tomografija održanog u ak. god. 2018./2019. OZS, Radiološka tehnologija u Splitu]
6. Barrett JF, Keat N. Artifacts in CT: recognition and avoidance. Radiographics. 2004. ;24(6):1679-91.
7. Bruning R, Kuttner A. Flohr, T. Protocols for multislice CT Springer ^{2nd} edition 2006. Artifacts in MSCT;41-47
8. Kalisz K, Ji B. Saboo SS, Abbara S, Halliburton S, Rajiah P. Artifacts at Cardiac CT: Physics and Solutions. RadioGraphics. 2016. ;36 (7):2064-83.

9. Radiology Cafe. [Internet] Abdulla S; 2019. [citirano 24.05.2019.] CT Artifacts. Dostupno na: <https://www.radiologycafe.com/radiology-trainees/frcr-physics-notes/ct-artefacts>
10. Yazdi M, Beaulieu L. Artifacts in Spiral X-ray CT Scanners: Problems and Solutions. International Journal of Electrical and Computer Engineering 2007.; 1 (11):1607-11.
11. Al-Shakhrah I, Al-Obaidi T. Common artifacts in computerized tomography: A review. Applied radiology 2003.; 8:25-30.
12. XRayPhysics - Interactive Radiology Physics [Internet]. Hammer M; 2014. [citirano 29.05.2019.] CT Physics: Cardiac CT. Dostupno na: http://xrayphysics.com/cardiac_ct.html
13. Desjardins B, Kazerooni EA. ECG-Gated Cardiac CT. American Journal of Roentgenology 2004. ; 182(4): 993-1010
14. Artul S. Ring artefact in multidetector CT. BMJ Case Rep. 2013: bcr-2013-201379.
15. Taguchi K, Aradate H. Algorithm for image reconstruction in multi-slice helical CT. Medical Physics. 1998. ; 25(4):550-561.
16. Boas E, Fleischmann D. CT artifacts: causes and reduction techniques. Imaging Med. 2012. ; 4(2), 229–240

11. ŽIVOTOPIS:

Osobni podaci:

- Ime i prezime: Marina Todoric
- Godina i datum rođenja: 25.05.1997.
- Adresa: Put sv. Lovre 17, Kaštel Lukšić
- E-mail: marina.toda@live.com
- Telefon: 021/228-082
- Mobitel: 0957358047

Obrazovanje:

- OŠ "Ostrog", Kaštel Lukšić (2004. - 2012.)
- V. gimnazija „Vladimir Nazor“, Split (2012. - 2016.)
- Sveučilišni odjel zdravstvenih studija, Split, Studij radiološke tehnologije (2016. - 2019.)

Dodatno:

- Poznavanje engleskog i talijanskog jezika.
- Iskustvo u korištenju osnovnih računalnih programa.
- Ljetna praksa u sklopu studija, splitski KBC, 2017., 2018. „Firule“ te 2019. „Križine“
- Sudjelovanje na *1st International Summer School*, tema: „News in Radiological Technology and Radiography“, održano u Splitu od 27. do 31.08.2018.