

# Hitno zbrinjavanje dišnog puta

---

**Bilić, Tomislava**

**Undergraduate thesis / Završni rad**

**2019**

*Degree Grantor / Ustanova koja je dodijelila akademski / stručni stupanj:* **University of Split / Sveučilište u Splitu**

*Permanent link / Trajna poveznica:* <https://um.nsk.hr/um:nbn:hr:176:184045>

*Rights / Prava:* [In copyright](#)/[Zaštićeno autorskim pravom.](#)

*Download date / Datum preuzimanja:* **2025-01-10**



*Repository / Repozitorij:*

[Repository of the University Department for Health Studies, University of Split](#)



SVEUČILIŠTE U SPLITU  
Podružnica  
SVEUČILIŠNI ODJEL ZDRAVSTVENIH STUDIJA  
PREDDIPLOMSKI SVEUČILIŠNI STUDIJ SESTRINSTVA

**Tomislava Bilić**

**HITNO ZBRINJAVANJE DIŠNOG PUTA**

**Završni rad**

Split, 2019.

SVEUČILIŠTE U SPLITU  
Podružnica  
SVEUČILIŠNI ODJEL ZDRAVSTVENIH STUDIJA  
PREDDIPLOMSKI SVEUČILIŠNI STUDIJ SESTRINSTVA

**Tomislava Bilić**

**HITNO ZBRINJAVANJE DIŠNOG PUTA / EMERGENCY  
AIRWAY TREATMENT**

**Završni rad / Bachelor's Thesis**

Mentor: Doc. dr. sc. Mihajlo Lojpur

Split, 2019.

## Zahvala

Veliku zahvalnost dugujem svim profesorima i ostalim predavačima sa studija sestrinstva na nesebično prenesenom znanju. Također hvala mentoru Mihajlu Lojpuru na stručnoj pomoći tijekom izrade ovog rada, a posebno se zahvaljujem svojoj obitelji i prijateljima koji su mi bili velika podrška tijekom mog cjelokupnog školovanja.

## SADRŽAJ

1.	UVOD .....	1
1.1	Anatomija respiracijskog sustava .....	2
1.2	Procjena dišnog puta .....	3
1.3	Hitna zbrinjavanja .....	6
1.3.1.	Opstrukcija dišnog puta .....	6
1.3.2.	Strano tijelo .....	6
1.3.3.	Traume .....	8
2.	RASPRAVA .....	9
2.1.	Uspostava dišnog puta .....	9
2.1.1	Postupak zabacivanja glave i podizanja donje čeljusti .....	9
2.1.2.	Podizanje donje čeljusti prema naprijed .....	11
2.1.3.	Orofaringealni tubus .....	11
2.1.4.	Nazofaringealni tubus .....	12
2.1.5.	Postavljanje u „recovery“ položaj .....	13
2.1.6	Endotrahealna intubacija .....	14
2.1.7.	Supraglotička sredstva za osiguranje dišnog puta .....	16
2.1.8.	Kirurško zbrinjavanje dišnog puta .....	19
2.2.	Algoritam otežanog zbrinjavanja dišnog puta .....	20
2.3.	Kompetencije medicinske sestre -tehničara .....	22
3.	CILJ RADA .....	23
4.	ZAKLJUČAK .....	24
5.	LITERATURA .....	25

6.	POPIS SLIKA I TABLICA .....	27
7.	SAŽETAK .....	28
8.	SUMMARY .....	28
9.	ŽIVOTOPIS .....	29

## 1. UVOD

Dišni sustav počinje sa nosom i završava se plućima, a može se podijeliti na gornji respiracijski trakt i donji respiracijski trakt. Osnovna funkcija dišnih puteva je provođenje zraka do alveola.

Zbrinjavanje dišnog puta odnosi se prvenstveno na uspostavljanje prohodnosti dišnog puta. Endotrahealna intubacija dugo je vremena bila temelj u zbrinjavanju dišnog puta, no zahtijevala je određene vještine koje su se teško stjecale i još teže održavale. Zbog toga se u uporabu stalno uvode novi uređaji i pomagala za jednostavnije zbrinjavanje dišnog puta, što je važno ako se zna da neuspjeh u zbrinjavanju dišnog puta može dovesti do hipoksične ozljede mozga ili smrti u samo nekoliko minuta.

Održavanje prohodnosti dišnih puteva, učinkovita ventilacija i isporuka dovoljne količine kisika osnovne su pretpostavke zbrinjavanja hitnog pacijenta. Bez čistih i otvorenih dišnih puteva, primjerene ventilacije i dovoljne oksigencije svi su ostali postupci uzaludni.

Brojna stanja i bolesti mogu dovesti do opstrukcije dišnih puteva ili poteškoća s disanjem i samim time ugroziti život bolesnika.

Strana tijela u dišnim putevima jedan su od najčešćih uzroka opstrukcije dišnih puteva u djeca, manje u odraslih osoba. Posebna rizična skupina su djeca do treće godine, koja su iznimno sklona stavljanju sitnih predmeta u usta.

## 1.1 Anatomija respiracijskog sustava

Dišnom sustavu pripadaju: (1)

- Nos
  - Vanjski dio nosa (nasusexternus)
  - Nosna šupljina (cavitasnasi)
- Paranasalni sinus (sinus paranasales)
- Ždrijelo (pharynx)
- Grkljan (larynx)
- Dušnik (trachea)
- Pluća (pulmones)

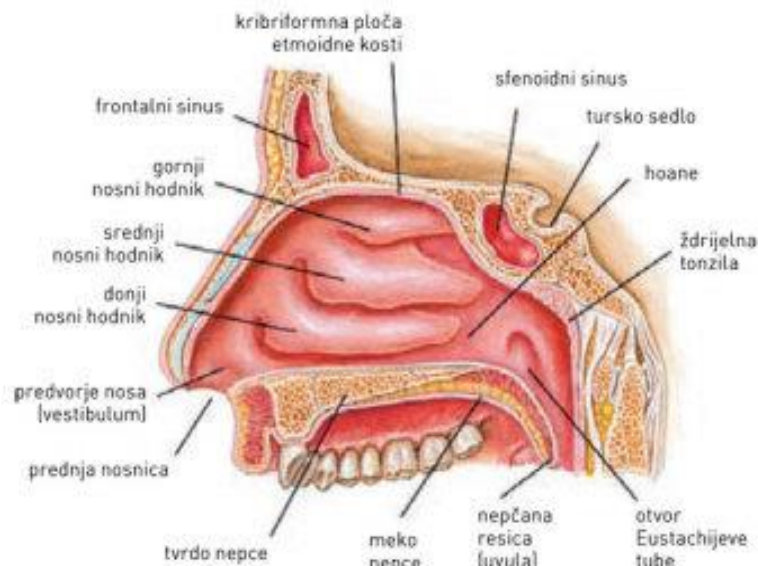
Vanjski dio nosa i nosne šupljine ulaz su u dišni sustav. Zbog posebne građe, omogućuje zagrijavanje, vlaženje i čišćenje udahnuta zraka koji tako pripremljen ulazi u donje dijelove dišnog sustava. Oblik vanjskog dijela nosa i stjenke nosnih šupljina određuje čvrsta osnova koja je dijelom hrskavična, a dijelom koštana (1). Dišni put funkcionalno započinje otvorom nosnica. Nos je nosnim septumom podijeljen na desnu i lijevu nosnu šupljinu. Septum se sprijeda sastoji od septalne hrskavice, a straga od dviju kostiju - etmoidne kosti i vomera.

Devijacija nosnog septuma uobičajena je u odrasloj populaciji (2). Zbog toga, prije uvođenja pomagala i uređaja za zbrinjavanje dišnog puta kroz nosnice, treba odrediti prohodniju nosnicu. Devijacija nosnog septuma je češća u lijevu stranu. Na bočnom zidu nosnih šupljina nalaze se tri nosne školjke koje ih dijele u tri nosna hodnika. Donji nosni hodnik se nalazi između donje nosne školjke i dna nosne šupljine. On je poželjan put prolaska pomagala za zbrinjavanje dišnog puta (3).

Krov nosne šupljine formira kribriiformna ploča koja je dio etmoidne kosti. Ukoliko se ošteti ta krhka struktura, dolazi do komunikacije nosnih i intrakranijalnih šupljina. Budući da je sluznica nosa jako vaskularizirana, prije uvođenja pomagala za zbrinjavanje dišnog puta trebalo bi lokalno primijeniti vazokonstriktor kako bi se izbjegla epistaksa. Stražnji otvori nosnih šupljina su hoane, koje povezuju nosne šupljine s gornjim dijelom ždrijela, nazofarinksom (3).



Nosna se šupljina dalje nastavlja u usnu šupljinu i grlo, te dalje do prsne šupljine gdje se dijeli na lijevi i desni bronhij, za lijevo ili desno plućno krilo. Bronhiji se dalje granaju na još manje bronhe i bronhiole, koje završavaju grozdovima plućnih mjehurića (alveola).



**Slika 1. Anatomija nosa**

Preuzeto sa: ([http://www.vasezdravlje.com/izdanje/image\\_raw/2755/large/](http://www.vasezdravlje.com/izdanje/image_raw/2755/large/))

## 1.2 Procjena dišnog puta

Poteškoće u zbrinjavanju dišnog puta uvijek su moguće pa ih je stoga vrlo bitno predvidjeti.

Kako je endotrahealna intubacija zlatni standard u osiguravanju dišnog puta, otežana intubacija, definirana kao intubacija u kojoj iskusni anesteziolog ne uspijeva plasirati tubus niti iz trećeg pokušaja, od našeg je najvećeg interesa iako nas interesiraju i problemi vezani za uspostavu dišnog puta drugim sredstvima.

Pregledom pacijenta i uzimanjem detaljne anamneze, mogu se predvidjeti poteškoće s ventilacijom putem maske, s postavljanjem supraglotičkog pomagala, laringoskopijom, endotrahealnom intubacijom ili s izvedbom kirurškog dišnog puta. Procjena nije baš 100% pouzdana, ali omogućava planiranje otežanog zbrinjavanja.

Jedan od najbitnijih čimbenika rizika za otežanu intubaciju jest povijest prethodnih poteškoća sa intubacijom.

Fizikalni pregled lica i vrata treba biti usmjeren na sve osobine koje mogu ukazivati na poteškoće sa zbrinjavanjem dišnog puta. To uključuje očite deformacije lica, neoplazme, opekline, veliku gušavost, kratak ili debeo vrat i retruziju mandibule.

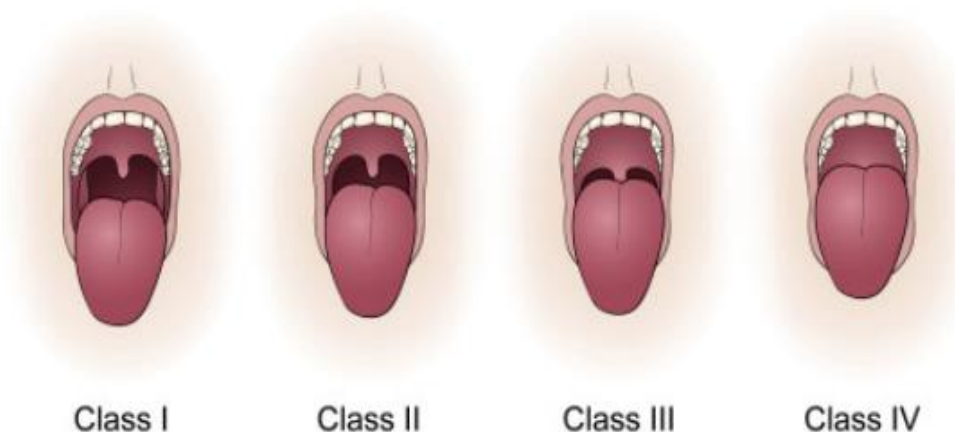
U procjeni mogućnosti nastanka otežane intubacije koristimo se različitim testovima.

**Procjena raspona otvaranja usta** izvodi se tako da se pacijenta zamoli da otvori usta što je više moguće. Udaljenost između donjih i gornjih sjekutića manja od 3 cm govori u prilog otežane intubacije (4).

Slični testovi su **tireomentalna** (udaljenost od donjeg ruba mandibule do vrha tiroidne hrskavice, tj. Adamove jabučice) i **sternomentalna udaljenost**. Ako je prva udaljenost manja od 6 cm ili 3 poprečna prsta, odnosno druga udaljenost manja od 12 cm, za očekivati je otežanu intubaciju.

Sljedeći način za procjenu mogućnosti otežane intubacije je svrstavanje bolesnika u jedan od četiri razreda tzv. **Mallampatijeva klasifikacija**. Mallampatijeva klasifikacija je stupnjevanje vizualizacije orofaringealnih struktura pri maksimalno otvorenim ustima u četiri razreda temeljem omjera baze jezika i cjelokupne usne šupljine. Razredi se karakteriziraju sljedećim nalazom (5):

- razred I - puna vidljivost tonzila, uvule i mekog nepca
- razred II - vidljivost tvrdog i mekog nepca, te gornjeg dijela tonzila i uvule
- razred III - vidljivo meko i tvrdo nepce te baza uvule
- razred IV - vidljivo samo tvrdo nepce



**Slika 2. Modificirana Mallampatijeva klasifikacija**

Preuzeto sa: ([https://68.media.tumblr.com/88d272ed2ec79a91ad41bd45aea9f695\\_tumblr\\_ml8p80coFi1rq470wo1\\_500.jpg](https://68.media.tumblr.com/88d272ed2ec79a91ad41bd45aea9f695_tumblr_ml8p80coFi1rq470wo1_500.jpg))

Pacijenti svrstani u 3. ili 4. razred vjerojatno će se otežano intubirati.

Kao samostalan test, modificirana Mallampatijeva klasifikacija nije dovoljna za točno predviđanje otežane intubacije, ali može biti vrlo korisna u kombinaciji sa drugim testovima.

Potrebno je provesti i procjenu denticije. Loša denticija i klimavi zubi povećavaju mogućnost traume i predstavljaju rizik od izbijanja zuba s naknadnom aspiracijom. Klimave zube treba ukloniti prije laringoskopije. Relativno dugi gornji sjekutići mogu otežati DL (6).

Na kraju, treba procijeniti hoće li biti problema sa ventilacijom na masku ako se bolesnika ne uspije intubirati ili uspostaviti dišni put na neki drugi način. Duga se brada može povezati sa otežanom ventilacijom jer maska zbog dlaka teže prijanja uz kožu pacijenta. I ovratnici za imobilizaciju vratne kralježnice mogu ometati ventilaciju putem maske.

## **1.3 Hitna zbrinjavanja**

### ***1.3.1. Opstrukcija dišnog puta***

Bolesnici s opstrukcijom dišnih puteva predstavljaju životno ugrožene osobe kod kojih je potrebno hitno zbrinjavanje dišnog puta. Različiti uzroci mogu dovesti do opstrukcije dišnih puteva. Najčešći su gubitak svijesti, traume praćene obilnim krvarenjem u dišne puteve ili pak strana tijela koja opstruiraju dišni put.

Najčešće mjesto opstrukcije dišnog puta u bolesnika bez svijesti je ždrijelo, a najčešći uzrok opstrukciji je opuštenost jezičnih i vratnih mišića zbog čega jezik nalegne na stražnji zid ždrijela. Ukoliko se radi o potpunoj opstrukciji dišnog puta bolesnik grčevito pokušava disati, pri čemu dolazi do uvlačenja nadključnih i međurebarnih prostora, dok je kod djelomične opstrukcije bolesnikovo disanje popraćeno zvučnim fenomenima koji mogu ukazati na mjesto opstrukcije. Tako npr. stridor može ukazati na laringospazam, kлокotanje na prisutnosti stranog tijela u traheji i zviždanje na bronhospazam.

Potpuna opstrukcija dišnog puta jako brzo može odvesti bolesnika u apneju i srčani zastoj, dok djelomična opstrukcija može prouzročiti hipoksična oštećenja mozga, moždani ili plućni edem, srčane aritmije i mnoge druge komplikacije, te na kraju izazvati i srčani zastoj (7).

### ***1.3.2. Strano tijelo***

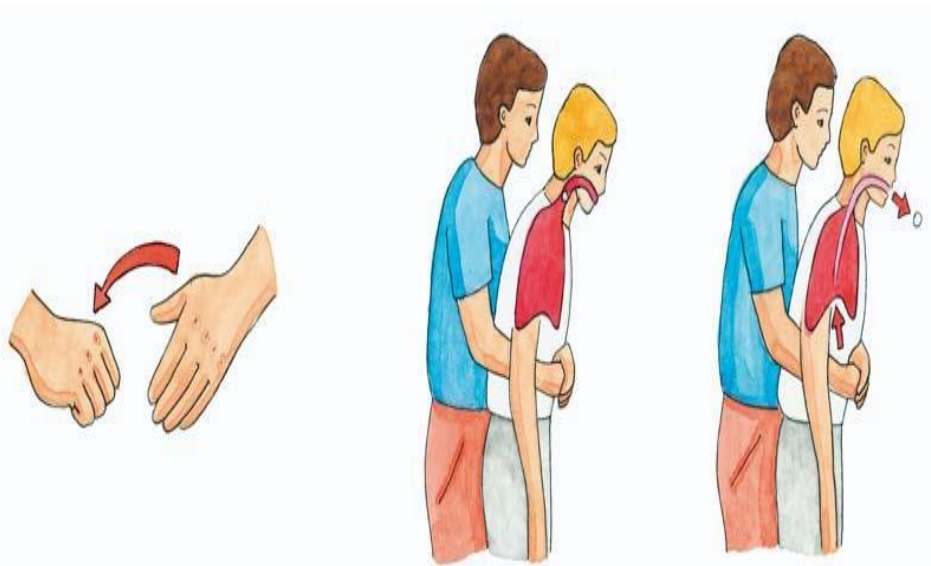
Strano tijelo u dišnom putu je jedan od najčešćih uzroka opstrukcije dišnih puteva posebno u djece. Posebna rizična skupina su djeca do navršene treće godine života, koja su sklona stavljanju sitnih predmeta u usta. Najčešće se tu radi o dijelovima igračkaka, kikirikiju, orasima, sjemenkama i slično. Najviše aspiriranih stranih tijela zadržava se u glavnim bronhima, 52% u glavnom desnom bronhu, dok su strana tijela u larinksu i traheji najrjeđa.

Znakovi i simptomi aspiracije stranog tijela ovise o lokaciji na kojoj se strano tijelo zadržava. Najburnija klinička slika postoji kod stranih tijela u larinksu i traheji. Tada je dijete životno ugroženo i potrebna je hitna intervencija. Postupci zbrinjavanja stranog tijela u času aspiracije ovise o stanju svijesti i dobi djeteta (8).

Ukoliko je odrasla osoba ili dijete pri svijesti, treba ga poticati na kašalj ne bi li izbacilo strano tijelo iz sebe. Spontani učinkoviti kašalj djelotvorniji je od bilo kojeg drugog postupka. Djecu je potrebno nadzirati i pratiti opće stanje. Pri izbacivanju stranog tijeloga iz sebe, pomaže primjeniti udarce u leđa, tako da se proksimalnim krajem dlana udari čvrsto između lopatica. Mlađu djecu je pritom potrebno položiti glavom prema dolje kako bi i gravitacija pripomogla izbacivanju stranog tijela. Udarci se primjenjuju do 5 puta. Ukoliko udarci u leđa nisu uspjeli izbaciti strano tijelo iz dišnih puteva, primjenjuje se pritisci na prsnu kost ili pritisci na trbuh.

Pritisci na trbuh odnosno Heimlichov zahvat ne izvodi se kod dojenčadi. Zbog horizontalno položenih rebara djeca do prve godine sklonija su traumatskim ozljedama koje mogu nastati kao posljedica izvođenja ovog zahvata. Kod dojenčadi je iz tog razloga potrebno primjeniti 5 pritisaka na prsnu kost. Pritisci na prsnu kost su slični kao kompresije kod masaže srca, no trebaju biti oštiji. Heimlichov zahvat se primjenjuje u djece starije od jedne godine. Ukoliko dijete leži, potrebno je kleknuti kraj njega, a ako je u stojećem položaju potrebno je stati iza njega i obujmiti ga rukama oko pasa. Primjenjuje se pet snažnih pritiska na trbuh, između pupka i ksifoida, pritom pazeći da se pritisak ne primijeni na ksifoid ili donja rebra jer to može dovesti do ozljeda abdomena. Udarci u leđa i pritisci na prsnu kost, odnosno trbuh, kombiniraju se dok se strano tijelo ne izbaci iz dišnih puteva ili sve dok je dijete pri svijesti.

Ukoliko je osoba bez svijesti potrebno je otvoriti dišni put i provjeriti postoji li strano tijelo. Ako je strano tijelo vidljivo i moguće ga je izvaditi prstom u jednom pokušaju to svakako treba učiniti oprezno. Ukoliko nije vidljivo ne smije se pokušavati izvaditi naslijepo, već treba započeti postupke osnovnog održavanja života (9).



**Slika 3. Heimlichov zahvat**

preuzeto sa:

[https://www.google.hr/search?q=heimlichov+zahvat&source=lnms&tbm=isch&sa=X&ved=0ahUKEwjpuLHY9KndAhW0sKQKHb9YB\\_IQ\\_AUICigB#imgdii=XqPAxpmzF38RqM:&imgsrc=Ceiro90ixI-65M:](https://www.google.hr/search?q=heimlichov+zahvat&source=lnms&tbm=isch&sa=X&ved=0ahUKEwjpuLHY9KndAhW0sKQKHb9YB_IQ_AUICigB#imgdii=XqPAxpmzF38RqM:&imgsrc=Ceiro90ixI-65M:)

### ***1.3.3. Traume***

Prema podacima HZJZ-a iz 2014. godine ozljede se nalaze na trećem mjestu uzroka smrtnosti u Republici Hrvatskoj s udjelom od 5,4% u ukupnoj smrtnosti (10).

Ozlijeđeni često imaju problem sa dišnim putem. Kod svakog ozlijeđenika kontrolu dišnog puta treba izvesti uz pretpostavku da postoji fraktura vratne kralježnice i izbjeći bilo kakvu manipulaciju vratom. Način zbrinjavanja dišnog puta ovisi o iskustvu tima, pomagalima kojima raspolaže te tipu ozljede. Dišni put kod ozlijeđenika možemo zbrinuti privremeno ili definitivno. Ukoliko ozljeda direktno ili potencijalno ugrožava dišni put potrebno ga je definitivno zbrinuti. Tri su metode definitivnog zbrinjavanja dišnog puta: orotrahealna, nazotrahealna intubacija i kirurška uspostava dišnog puta.

## **2. RASPRAVA**

### **2.1. Uspostava dišnog puta**

Zbrinjavanje dišnog puta odnosi se prvenstveno na uspostavljanje i osiguravanje prohodnosti dišnog puta. Prije svega, uspješno zbrinjavanje dišnih puteva zahtjeva niz vještina i znanja, ali i sposobnosti predviđanja poteškoća sa samim zbrinjavanjem, smišljanje plana za uspostavu otežanog dišnog puta te opskrbu sredstvima potrebnim za izvršenje tog plana.

U uporabu se stalno uvode novi uređaji i pomagala koja se koriste za otežanu uspostavu dišnog puta. Jako je bitno da liječnici poznaju ove uređaje i pomagala i postupke njihove uporabe.

#### ***2.1.1 Postupak zabacivanja glave i podizanja donje čeljusti***

Postupak zabacivanja glave i podizanja donje čeljusti osnovni je postupak za otvaranje dišnih puteva u osoba s poremećajem svijesti ili bez svijesti. Naime, razlog za potpunu ili djelomičnu opstrukciju dišnih puteva u njih je gubitak mišićnog tonusa i posljedično tome zapadanje jezika, mekih česti ždrijela i opuštanje donje čeljusti.

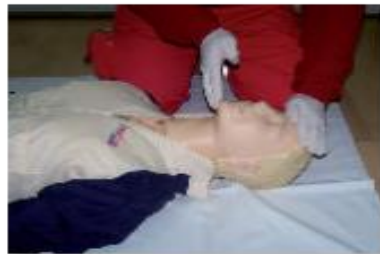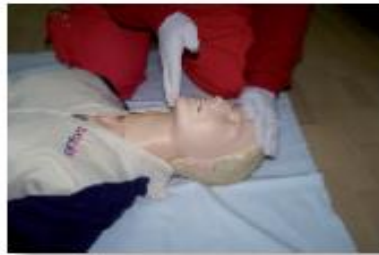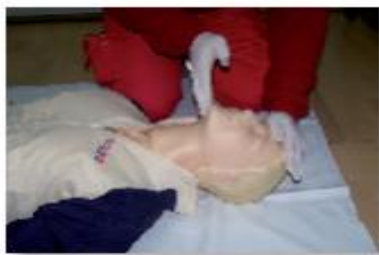Zabacivanjem glave i podizanjem brade prema gore, jezik i donja čeljust su pogurani prema naprijed što u većini slučajeva otvori dišne puteve.

Ukoliko se u početnoj procjeni utvrdi ili posumnja na ozljedu vratne kralježnice, postupak zabacivanja glave i podizanja brade se ne smije provoditi. U tom se slučaju dišni putevi otvaraju postupkom podizanja brade prema naprijed.

Postupak zabacivanja glave i podizanje donje čeljusti (11):

- Primijeniti mjere osobne zaštite (obavezno nositi rukavice i zaštitne naočale ukoliko je prisutna krv i tjelesne tekućine kako bi se spriječilo izlaganje zaraznim bolestima)
- Pacijenta poleži na leđa (iako se ovaj zahvat može izvesti u bilo kojem položaju, ovaj je položaj najbolji za pacijenta)

- Kleknuti sa strane pacijentu (iako se ovaj zahvat može izvesti u bilo kojem položaju i na bilo kojem mjestu, lakše ga je izvesti ukoliko se kleči pored pacijenta u visina ramena)
- Postaviti dlan jedne ruke na koštani dio donje čeljusti kod brade
- Istovremeno potiskujući dlanom čelo i zabacujući glavu prema natrag, prstima druge ruke podizati donju čeljust sve dok zubi donje čeljusti gotovo ne dodirnu zube gornje čeljusti
- Održavajući glavu zabačenom, a donju čeljust odignutom procijeniti disanje i ako je potrebno započeti asistiranu ventilaciju
- Dokumentacija (od iznimne je važnosti zabilježiti sve učinjeno i zapaženo kako bi se dobio uvid u tijek događanja).



**Slika 4. Zabacivanje glave i podizanje donje čeljusti**

Preuzeto sa: (G, Miljenko, T. Branka: Temeljni hitni medicinski postupci, 25-33.)

Prilikom izvođenja ovog zahvata kod djece i dojenčadi treba imati na umu anatomske karakteristike vezane uz dob djeteta. Kod djece do godine dana života glava se ne zabacuje već se postavlja u neutralan položaj, a kod djece starije od godinu dana glava se blago zabacuje natrag. Prejako zabacivanje glave može zatvoriti dišne puteve ili ih ozlijediti.



Nakon uspostave dišnog puta, neophodno je stalno nadzirati pacijenta kako bi se uočile promjene u njegovom ponašanju odnosno kliničkom statusu. Ukoliko pacijent nema zaštitnih refleksa može se postaviti neko od pomagala za održavanje dišnih puteva (orofaringealni ili nazofaringealni tubus). (11)

### ***2.1.2. Podizanje donje čeljusti prema naprijed***

Postupak podizanja donje čeljusti prema naprijed se preporuča za otvaranje dišnih puteva pacijenata kojima se dišni put mora otvoriti i osigurati, a postoji sumnja na ozljedu vratne kralježnice.

### ***2.1.3. Orofaringealni tubus***

Orofaringealni tubus (OFT) prati zakrivljenost jezika i odmiče ga od stražnjeg zida ždrijela. Budući da dolazi u kontakt s korijenom jezika i da može doći u dodir s epiglotisom, OFT može izazvati kašalj, povraćanje i laringospazam. Stoga, nije prikladan za upotrebu kod pacijenata pri svijesti i kod onih koji imaju održane reflekse.

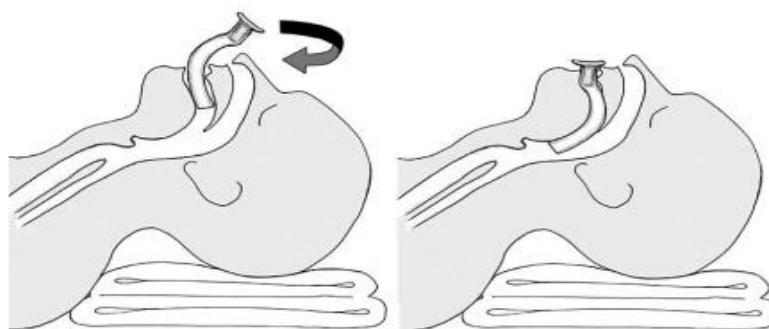
OFT prije postavljanja treba izmjeriti. Veličina se mjeri od kuta usana pacijenta do kuta čeljusti ili ušne resice. Postoji nekoliko veličina koje su označene brojevima. OFT se u usta postavlja konkavnom stranom okrenutom prema tvrdom nepcu te se na prelasku tvrdog u meko nepce rotira za 180 stupnjeva.



**Slika 5. OFT**

**Preuzeto sa: (<https://www.enasco.com/prod/images/products/61/AC127364l.jpg>)**

Važno je da je tubus pravilne veličine, jer primjena tubusa neodgovarajuće veličine neće osigurati prohodnost dišnog puta ili može oštetiti sluznicu ždrijela. Nakon postavljanja nužno je provjeriti prohodnost dišnog puta (12).



**Slika 6. Postavljanje OFT-a i položaj pacijenta**

Preuzeto sa: (<https://remotephcmanuals.com.au/>)

#### **2.1.4. Nazofaringealni tubus**

Nazofaringealni tubus (NFT) nakon postavljanja rjeđe izaziva gore spomenute reflekse pa je stoga prikladniji za pacijente pri svijesti. NFT treba dobro lubricirati prije umetanja i umetnuti ga s otvorom okrenutim prema nosnom septumu. Prvo se pokuša postaviti u desnu nosnicu jer je devijacija septuma češća u lijevu stranu. Kako bi se izbjegla epistaksa, ne smije se koristiti sila prilikom postavljanja. Za muškarce se uobičajeno koristi veličina broj 7, a za žene veličina broj 6. Veličina im je određena unutarnjim promjerom (13).

Za odabir prikladne veličine nazofaringealnog tubusa orijentacijski se uzima udaljenost od nosnica do ulaza u vanjski zvukovod. Postoje kontraindikacije za postavljanje nazofaringealnog tubusa, a to su: koagulopatije, fraktura baze lubanje, infekcija nosa, deformacije i povećane adenoidne vegetacije. Djeca imaju veće adenoidne vegetacije u odnosu na odrasle i upravo zbog toga lako može doći do ozljeda adenoidnih vegetacija i krvarenja, što dodatno ugrožava dišni put pa je potreban poseban oprez prilikom uvođenja nazofaringealnog tubusa (13).



**Slika 7. NFT**

Preuzeto sa:

[http://www.themedicshack.net/wp-content/uploads/2015/07/nasosafe\\_1024x1024.jpg](http://www.themedicshack.net/wp-content/uploads/2015/07/nasosafe_1024x1024.jpg)

### **2.1.5. Postavljanje u „recovery“ položaj**

Za sve komatozne pacijente koji dišu spontano preporučuje se ovaj položaj jer taj položaj onemogućava začepljenje dišnog puta bazom jezika, a ujedno omogućava otjecanje sadržaja iz usta.

Postavljanje u ovaj položaj izvodi se na slijedeći način:

- kleknite pored bolesnika
- ruku s iste strane položite na podlogu, s dlanom prema gore
- ruku sa suprotne strane položite tako da bolesnikov dlan dođe na njegov obraz, na strani spasitelja
- podignite bolesnikovo koljeno s druge strane u zrak tako da stopalo ostane na podlozi, te ga povucite prema sebi; noga će poslužiti poput poluge, te će se bolesnik lako okrenuti na bok
- na kraju se položaj može dodatno korigirati (npr. zabaciti bolesniku glavu više prema natrag ili slično), te osigurati njegovu stabilnost (7).

### **2.1.6 Endotrahealna intubacija**

Endotrahealna intubacija (ETI) je zlatni standard u ZDP-u jer dišni put maksimalno štiti od aspiracije želučanog sadržaja i omogućava ventilaciju pod višim pozitivnim tlakom, za razliku od ventilacije preko maske i SGP-ova.

Intubirati se može kroz nos i kroz usta. Odluka kojim pristupom će se intubirati se mora donijeti prije izvođenja samog postupka. Pristup kroz nos indiciran je kada je pristup kroz usta onemogućen ili će bolesnik trebati operaciju koja se provodi kroz usta. Kontraindiciran je kod traume baze lubanje i lica.

Ipak, intubacija kroz usta se najčešće koristi zato što je manja mogućnost nastanka ozljeda i krvarenja te pruža više prostora za manevriranje i uvođenje većeg tubusa. Nedostatci su izazivanje refleksa povraćanja (14).

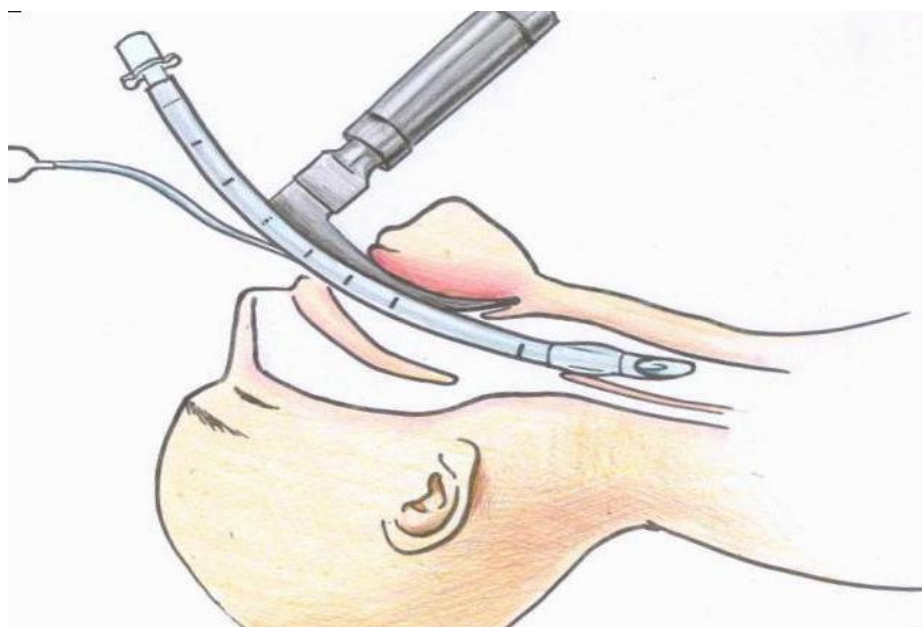
Pribor za intubaciju :

- Laringoskop - Macintosh (špatule u više veličina)
- Endotrahealni tubus (jedan veličine koja je procijenjena kao odgovarajuća i još dva, jedan manji i jedan veći)
- Za odrasle se obično koriste: 7 i 7,5 za žene; 8,0 i 8,5 za muškarce
- Šprica od 10 ml, za napuhavanje balona tubusa
- Zavoj ili flaster za fiksiranje tubusa
- Magill-ova kliješta i stylet – uvođač (u slučaju poteškoća pri plasiranju tubusa)
- Oprema za aspiraciju - aspirator i kateter za aspiraciju
- Samošireći balon

Laringoskop se uvodi desnom stranom u usta te se pomijera centralno potiskujući jezik u lijevo. Podvlači se vrh spatule pod vrh epiglotisa, podiže laringoskop nagore i naprijed i izloži se ulaz u larinks. Nakon toga se plasira endotrahealni tubus.

Hitni pacijenti su rijetko praznog želuca , te imaju oslabljen refleks zatvaranja i snižen tonus donjeg ezofagealnog sfinktera što može uzrokovati regurgitaciju i aspiraciju želučanog sadržaja. Upravo zbog toga je uvedena tehnika RSI (brza intubacija u slijedu) - tehnika koju koriste anesteziolozi kod brzog uvođenja u opću anesteziju hitnih pacijenata kod kojih postoji visoki rizik aspiracije želučanog sadržaja.

Uvjeti koji mogu dovesti do problema s intubacijom uključuju imobilizaciju vrata, ograničeno otvaranje usta, velik jezik, visoko nepce, stisnuti zubi, kosa brada, debeo (čvrsti) vrat kao i zatvoreni dišni put zbog tupe ozljede lica i vrata.



**Slika 8. Endotrahealna intubacija**

Preuzeto sa :

[https://www.google.com/search?q=ENDOTRAHEALNA+INTUBACIJA&source=lnms&tbm=isch&sa=X&ved=0ahUKEwja7Nelo\\_dAhWHtosKHWQLAX4Q\\_AUIDigB&biw=1280&bih=913#imgsrc=twqDxg\\_2K5wRpM:](https://www.google.com/search?q=ENDOTRAHEALNA+INTUBACIJA&source=lnms&tbm=isch&sa=X&ved=0ahUKEwja7Nelo_dAhWHtosKHWQLAX4Q_AUIDigB&biw=1280&bih=913#imgsrc=twqDxg_2K5wRpM:)

### ***2.1.7. Supraglotička sredstva za osiguranje dišnog puta***

Ukoliko je osoba koja provodi ET intubaciju nevjesta, te samim time gubi na vremenu i šteti bolesniku (ozljede usana, jezika, dušnika) na ET intubaciji ne treba inzistirati jer postoje i drugi postupci kojima se može osigurati dišni put. U današnje vrijeme su to najčešće supraglotičke naprave (laringealna maska, laringealni i kombinirani tubus, I-gel.) čija je primjena jednostavnija od ET intubacije.

Supraglotičke naprave za zbrinjavanje dišnog puta su sredstva koja se koriste u uspostavljanju kontrole dišnog puta, a da pritom ne prolaze razinu glasnica. Prema izumitelju prve takve naprave, Brainu, laringealne maske su trebale predstavljati hibridnu tehniku između ventilacije na masku i endotrahealne intubacije (15).

Prednosti supraglotičkih pomagala u odnosu na ET tubus je lakoća postavljanja.

Mane su im: mogućnost napuhivanja želuca i aspiracija želučanog sadržaja u dišne putove, potreba za repozicioniranjem pomagala u svrhu održanja dišnog puta.

Moguće komplikacije su: ozljede orofaringealne i trahealne sluznice, te jednjaka, uz mogući razvoj edema (7).

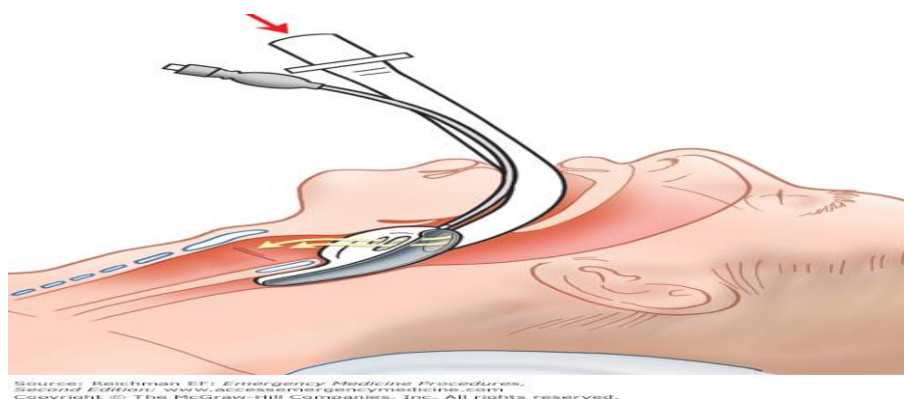
**Laringealna maska** je najčešće korišteno i dobro proučeno supraglotičko pomagalo. To je plastična cijev koja na gornjem kraju ima standardni 15 mm konektor za spoj sa samoširećim balonom, a na donjem kraju balon oblika obrnute maske za lice. Uloga je donjeg dijela da obuhvati dušnik i da ga, nakon napuhivanja, izolira od okoline. Prije same primjene treba pripremiti pribor i odabrati odgovarajuću veličinu ovisno o debljini pacijenta. Nakon toga se napuše sa cca 5 ml zraka te premaže lubrikantnim sredstvom sa stražnje strane. Spasitelj u dominantnoj ruci drži LM tako da je otvor na donjem kraju okrenut prema naprijed te se LM gura u ždrijelo po tvrdom nepcu. Prvo se osjeti manji otpor dok maska prolazi preko baze jezika, no potom se bez problema plasira dalje dok vrh balona ne udari u gornji sfinkter jednjaka. Nakon toga LM bi trebala biti na pravom mjestu, pa se balon dopuše do kraja i pokuša ventilacija samoširećim balonom (7).

Size (#)	Maximum Cuff Inflation Volumes(ml)	Patient Weight(KG)	Color code
1	4	0-5	Pink
1.5	7	5-10	Blue
2	10	10-20	Green
2.5	14	20-30	Orange
3	20	30-50	Red
4	30	50-70	Yellow
5	40	70-100	Purple

**Tablica 1. veličine laringealne maske**

Preuzeto sa:

<http://www.ba.smartmed-china.com/respiratory-product/laryngeal-mask-airway/disposable-silicone-laryngeal-mask-airway.html>



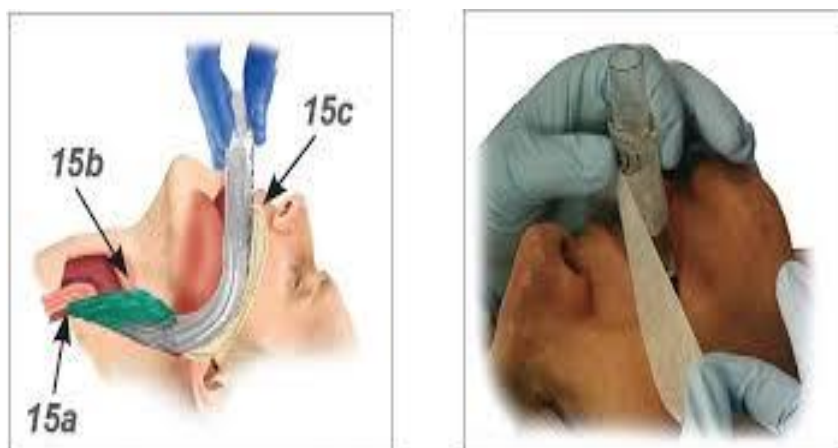**Slika 9. Laringealna maska**

Preuzeto sa:

<https://accessemergencymedicine.mhmedical.com/content.aspx?sectionid=45343656&bookid=683>

**I-gel laringealna maska** pomagalo je za održavanje prohodnosti dišnog puta izrađeno od tzv. termoplastičnog elastomera koji je mekan, proziran, nalik gelu. Posebna konstrukcija I-gel pomagala omogućuje anatomsko zatvaranje faringealnog, laringealnog i perilaringealnog područja bez napuhavanja balončića, čime se izbjegavaju ozljede okolnog tkiva prignječivanjem.

I- gel dolazi u više veličina ovisno o težini bolesnika (7).



**slika 10.I-gel laringealna maska**

preuzeto sa:

[http://pharmamed.tis.hr/Pharmamed/productdocs/i-gel%20user%20guide\\_Croatian.pdf](http://pharmamed.tis.hr/Pharmamed/productdocs/i-gel%20user%20guide_Croatian.pdf)

**Laringealni tubus** (*laryngeal tube*) je silikonska cijev jednostrukog ili dvostrukog lumena sa dva balončića. Onaj s dva lumena ima užu, drenažnu cijev kroz koju je moguće plasirati NG sonda od najviše 16 Ch !

Laringealni tubusi dolaze u više veličina, i kodirani su 15-milimetarskim konektorom različite boje).

Postavljanje tubusa:

- Oba balončića treba potpuno ispuhati, pa tubus premazati vodotopljivim lubrikantom.
- Preporuča se držati tubus poput olovke na razini oznake za zube.
- Slobodnom rukom se otvore usta pazeći da jezik ne zapadne prema nazad. Ravni dio tubusa postavi se prema tvrdom nepcu i tubus gura prema dolje, sve do donjeg ždrijela (*hypopharings*) držeći se sredine usta. Tubus bi trebao biti na mjestu kada oznaka za zube bude u razini sjekutića. Ako pri postavljanju tubusa postoji opor, može se pokušati s postraničnim uvođenjem tubusa.
- Kada je tubus na mjestu, napušu se oba balončića obujmom zraka koji je naznačeno na štrcaljki koja je priložena laringealnom tubusu. Zahvaljujući posebnoj konstruiranoj inflacijskoj cijevi prvo će se napuhati gornji balončić, te će tako tubus biti fiksiran u ždrijelu. Jednom kada se gornji balončić prilagodi anatomiji bolesnika, donji će se balon sam napuhati.



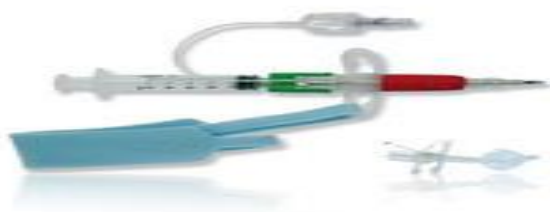- Bolesnika se može početi ventilirati. Ventilaciju pluća provjeravamo praćenjem pokreta prsnog koša, auskultacijom i kapnografijom. Ako ventilacija nije zadovoljavajuća, treba repositionirati tubus bilo distalnije ili proksimalnije, ovisno o veličini bolesnika (7).

### **2.1.8. Kirurško zbrinjavanje dišnog puta**

Kada neinvazivnim metodama nije moguće uspostaviti dišni put, potrebno je to učiniti na invazivan način. Za razliku od ostalih metoda, kod kojih se koriste postojeći anatomske otvori da se pristupi traheji, kirurške metode podrazumijevaju stvaranje otvora u dišnom putu koji omogućuje ventilaciju i oksigenaciju. Metode koje se koriste su krikotirotomija i traheotomija.

Traheotomija bi se trebala izvoditi u operacijskoj dvorani, u optimalnim uvjetima sterilnosti i rasvjete. Zbog mogućih ozbiljnih komplikacija češće se radi krikotirotomija. To je vrlo jednostavna metoda osiguranja dišnog puta osobito kada se koriste setovi za punkcijsku krikotirotomiju.

„*Quicktrach*“ je set za punkcijsku konikotomiju koji sadrži plastičnu zakrivljenu kanilu navučenu na metalnu iglu vodilicu većeg promjera, štrcaljku koja pomaže u postavljanju kanile u traheju, te trakicu za fiksiranje kanile na vratu. Kanila se može izravno spojiti sa samoširećim balonom nakon vađenja metalne igle-vodilice (trokara) i ima krilca za fiksaciju priloženom okovratnom trakom.(7)



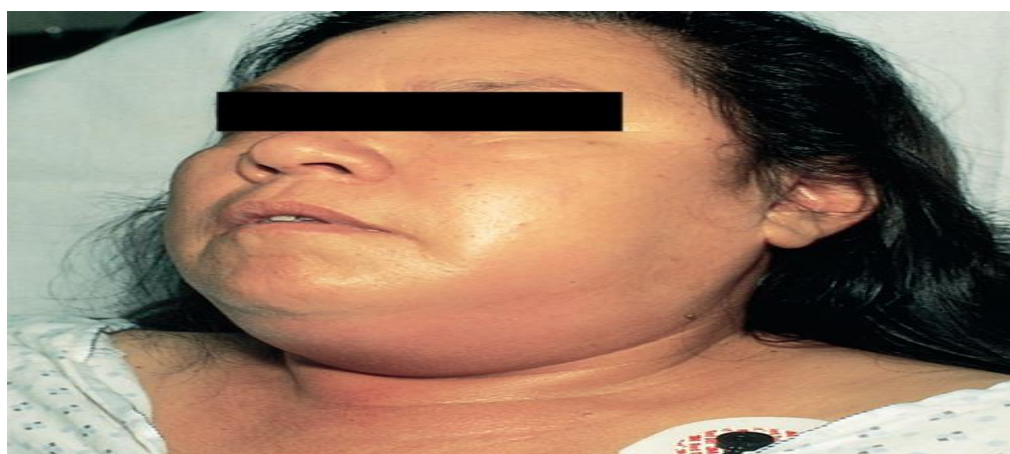**Slika 11.Quicktrach**

Preuzeto sa:

<https://www.dealmed.com/120920>

## 2.2. Algoritam otežanog zbrinjavanja dišnog puta

O otežanoj uspostavi dišnog puta govorimo onda kada iskusan anesteziolog ima poteškoće s endotrahealnom intubacijom. Otežana ili nemoguća intubacija može biti povezana s morfološkim promjenama prisutnim kod bolesnika, osobito kod djece oboljele od različitih sindroma. Djeca oboljela od Pierre Robin, Treacher Collins i Goldenhar sindroma, te mukopolisaharidoze, imaju karakterističnu retrognatiju i mikrognatiju, koja je uzrok otežane ili nemoguće intubacije (16).



Source: K.J. Knoop, L.B. Stack, A.B. Storrow, R.J. Thurman:  
The Atlas of Emergency Medicine, 4th Edition,  
[www.accessemergencymedicine.com](http://www.accessemergencymedicine.com)  
Copyright © McGraw-Hill Education. All rights reserved.

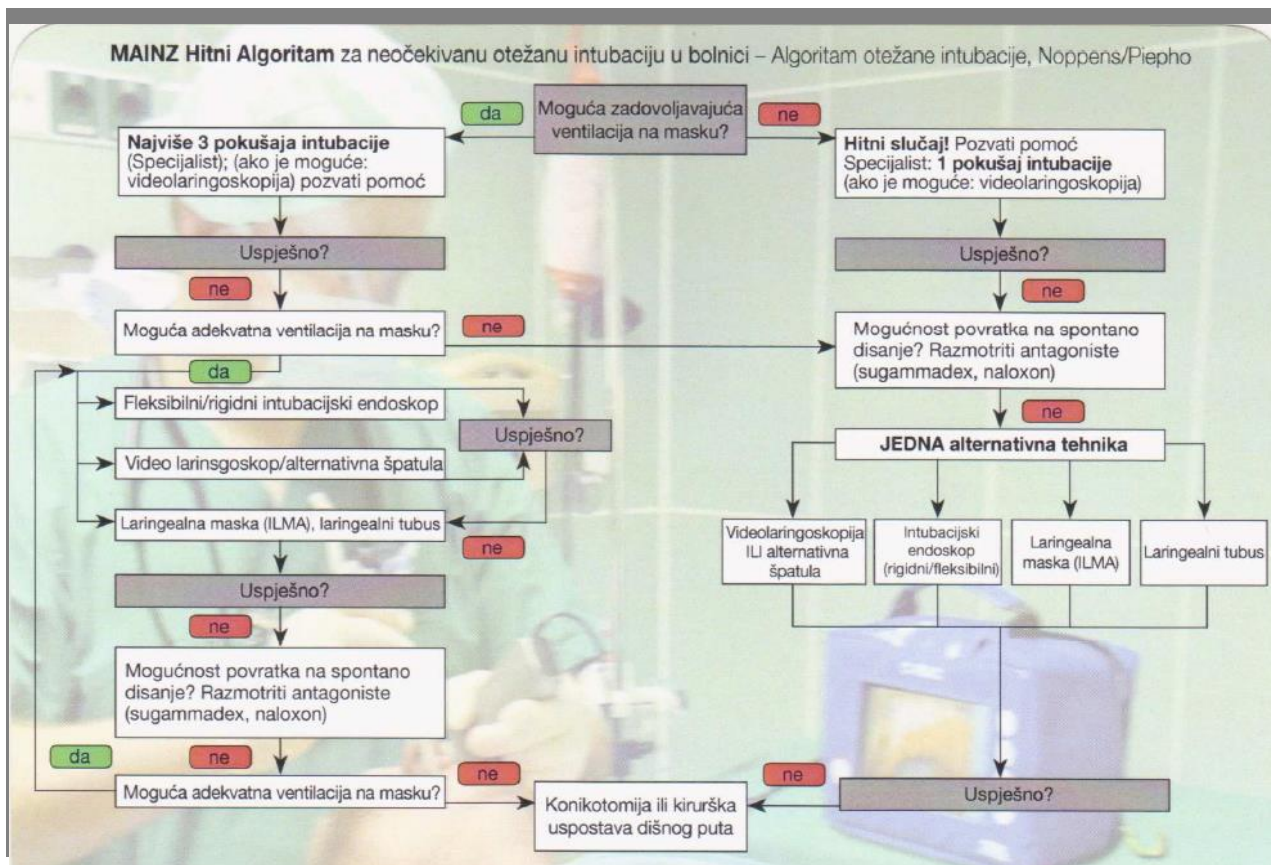
**Slika 12. Otežani dišni put**

Preuzeto sa:

<https://accessmedicine.mhmedical.com/content.aspx?bookid=1763&Sectionid=1254337>

75

Neuspjeh uspostavljanja adekvatnog dišnog puta može imati posljedice kobne za pacijenta. Upravo zbog toga danas postoje algoritmi za takve situacije kako bi se smanjila mogućnost pogreške. Ti algoritmi temelje se na najboljim dokazima koji su dostupni i mišljenjima najuglednijih stručnjaka u području hitnog zbrinjavanja dišnog puta. Algoritmi su zamišljeni kao smjernice, tj. kao niz ključnih pitanja i kritičnih akcija koje vode ka uspješnoj uspostavi dišnog puta (17).



**Slika 13. MAINZ Hitni Algoritam**

Preuzeto sa:

Mainz Emergency Algorithm for the unexpected difficult airway at the hospital according to Piepho and Noppens<sup>3</sup>

Na slici je prikazan Univerzalni algoritam, s preporukama i smjericama, za zbrinjavanje otežanog dišnog puta u bolničkim uvjetima prema Sveučilištu u Mainzu. Ovaj algoritam se koristi u slučaju neočekivanih poteškoća pri uspostavi dišnog puta u bolnici. Početna točka je ventilacija maskom obzirom da je općenito prva opcija prilikom problema ili neuspjelih intubacija, a odabir instrumenata se bazira na dostupnosti i trenutnom znanju.

### 2.3. Kompetencije medicinske sestre -tehničara

Medicinska sestra-tehničar mora poznavati domenu svojeg rada i pridržavati se svojih kompetencija te samostalno pružati skrb u svojoj domeni rada, kako u izvanbolničkoj tako i u bolničkoj hitnoj medicinskoj službi. Njen rad mora biti temeljen na suvremenim znanstvenim spoznajama za zbrinjavanje hitnih stanja u skladu s etičkim načelima, na humani način pun poštovanja, s dodatnom psihosocijalnom potporom (18).

Svako sredstvo za osiguranje dišnog puta ima svoje prednosti i nedostatke, a medicinska sestra kao dio medicinskog tima mora poznavati svako sredstvo, njegove mogućnosti i način primjene kako bi svojim znanjem mogla doprinijeti postupku zbrinjavanja dišnog puta bolesnika.

Postupci vezani za hitno zbrinjavanje dišnog puta koji su u domeni rada medicinske sestre –tehničara su sljedeći:

- Postavlja i učvršćuje airway
- Postavlja orofaringealni tubus
- Postavlja nazofaringealni tubus
- Asistira u izvođenju endotrahealne intubacije (poznaje postupak, priprema opremu za endotrahealnu intubaciju i asistira kod provođenja postupka)
- Održava sigurnost endotrahealnog tubusa
- Sudjeluje u održavanju prohodnosti endotrahealnog tubusa
- Poznaje indikacije i kontraindikacije te priprema i postavlja supraglotička pomagala kod oživljavanja (postavlja laringealnu masku)
- Priprema pribor i asistira kod hitne traheotomije
- Poznaje postupak, priprema pribor i asistira kod provođenja konikotomije setom za konikotomiju
- Dokumentira postupke, aktivnosti, sudjelovanje i promjene vezane uz disanje i dišne putove

### **3. CILJ RADA**

Cilj ovog rada je prikazati stanja koja dovode do hitnog zbrinjavanju dišnih puteva te načine na koje je to moguće učiniti, osobito onda kada je uspostava dišnog puta otežana. Danas postoje osnovni i napredni postupci za zbrinjavanje kao i brojne metode koje su vrlo jednostavne i sve češće u upotrebi kako bi se smanjio broj komplikacija, a i pojednostavnio sam postupak zbrinjavanja dišnog puta.

Također je cilj pobliže upoznati neke od postupaka te razjasniti ulogu medicinske sestre-tehničara u zbrinjavanju osoba sa poremećajem prohodnosti dišnog puta i posljedičnim problemima disanja.

## 4. ZAKLJUČAK

Da bi se dišni put zbrinuo na najbolji način, potrebno je dobro poznavati anatomiju dišnog puta, postupke i pomagala za uspostavu dišnog puta te postupnike za slučajeve kada se dišni put uspostavlja otežano.

Da nas nebi iznenadila teška uspostava dišnog puta, potrebno je pacijenta procijeniti prije samog pokušaja otvaranja i osiguranja dišnog puta, ako za to ima vremena. Nakon same procjene, za sve se moguće otežane uspostave dišnog puta treba pripremiti tako da napravimo plan, osiguramo pomoć, opremu i sredstva kojima ćemo zbrinuti dišni put.

Iz rada se može zaključiti kako postoji mnogo mogućnosti za adekvatno zbrinjavanje dišnog puta. Koju metodu će odabrati ovisi o znanju i sposobnostima. Ako liječnik i medicinske sestre dobro poznaju anatomiju dišnog puta i znaju dobro procijeniti te predvidjeti poteškoće, odabir će biti mnogo lakši. Također je vrlo važno poznavati što više vrsta postupaka kako bi znali primjeniti u predviđenom slijedu, kako to postupnici predviđaju.

Upravo zbog činjenice da neuspješno zbrinjavanje dišnog puta sa sobom nosi brojne komplikacije bitno je da svi članovi tima ovladaju svim postupcima koji služe za održavanje dišnog puta prohodnim.

Uloga medicinske sestre/tehničara pri tome može biti od najveće važnosti. Naime, iako su postupci u našem zdravstvu predviđeni da ih izvode liječnici, za uspjeh postupaka često je ključna pomoć medicinske sestre/tehničara. Zbog toga oni moraju biti dobro upućeni u pojedine postupke i sposobni liječniku pomoći u njihovom izvođenju.

## 5. LITERATURA

- (1) Bajek S, Bobinac D, Jerković R, Malnar D, Marić I. Sustavna anatomija čovjeka. Digitalpoint 2007.
- (2) S.D. Reitzen, W. Chung, A.R. Shah: Nasal septal deviation in the pediatric and adult populations. *Ear Nose Throat J.* 90:112-115 2011.
- (3) A. Ahmed-Nusrath, J.L. Tong, J.E. Smith: Pathways through the nose for nasal intubation: a comparison of three endotracheal tubes. *Br J Anaesth.* 100:269-274 2008.
- (4) Practice guidelines for management of the difficult airway: an updated report by the American Society of Anesthesiologists Task Force on Management of the Difficult Airway. *Anesthesiology.* 98:1269-1277 2003.
- (5) G.L. Samsom, J.R. Young: Difficult tracheal intubation: a retrospective study. *Anaesthesia.* 42:487-490 1987.
- (6) L.H. Lundstrom, M. Vester-Andersen, A.M. Moller, et al.: Poor prognostic value of the modified Mallampati score: a meta-analysis involving 177 088 patients. *Br J Anaesth.* 107:659-667 2011.
- (7) Marko Jukić, Mladen Carev, Nenad Karanović i Mihajlo Lojpur ,anesteziologija skripta 124-133
- (8) Mick, NW. The difficult pediatric airway. U: UpToDate, Post TW, Torrey SB, Wiley JF II.
- (9) Maconochie IK, i sur. European Resuscitation Council Guidelines for Resuscitation 2015: Section 6. Paediatric life support. *Resuscitation.* 2015 Oct; 95:223-48.
- (10) ] <http://www.hzjz.hr/sluzbe/sluzba-za-epidemiologiju/odjel-za-nadzor-i-istrazivanjene-zaraznih-bolesti/odsjek-za-ozljede/?print=print> , dostupno 01.10.2016
- (11) G, Miljenko, T. Branka: Temeljni hitni medicinski postupci, 25-33.
- (12) Meštrović J, Polić B, Markić J. Oživljavanje djeteta i novorođenčeta. U: Jukić M, Husedžinović I, Kvolik S, Majerić Kogler V, Perić M, Žunić J, ur. Klinička anesteziologija. drugo, izmijenjeno i dopunjeno izd. Zagreb: Medicinska naklada; 2013. str. 407-17

- (13) Špiček Macan J. Dišni putevi i održavanje dišnih puteva za vrijeme anestezije. U: Jukić M, Husedžinović I, Kvolik S, Majerić Kogler V, Perić M, Žunić J, ur. Klinička anesteziologija. drugo, izmijenjeno i dopunjeno izd. Zagreb: Medicinska naklada; 2013. str. 443-61.
- (14) J. Henderson: Airway management. R.D. Miller Miller's anesthesia. ed 7 2010 Churchill Livingstone Philadelphia 1573-1610
- (15) Ramesh S, Jayanthi R. Supraglottic airway devices in children. Indian J Anaesth. 2011 Sep-Oct; 55(5):476-82. doi: 10.4103/0019-5049.89874
- (16) 3. Busoni P, Fognani G. Failure of the laryngeal mask to secure the airway in a patient with Hunter's syndrome mucopolysaccharidosis type II. Paediatr Anaesth. 1999;9:153-155.
- (17) © 2012 The Difficult Airway Course: Emergency™
- (18) (Narodne novine, broj 28/11, Pravilnik o specijalističkom usavršavanju medicinskih sestara – tehničara u djelatnosti hitne medicinske pomoći, 2011.)



## **6. POPIS SLIKA I TABLICA**

Slika 3. Anatomija nosa

Slika 4. Modificirana Mallampatijska klasifikacija

Slika 3. Heimlichov zahvat

Slika 4. Zabacivanje glave i podizanje donje čeljusti

Slika 5. OFT

Slika 6. Postavljanje OFT-a i položaj pacijenta

Slika 7. NFT

Slika 8. Endotrahealna intubacija

Tablica 1. Veličine laringealne maske

Slika 9. Laringealna maska

Slika 10. I-gel laringealna maska

Slika 11. Quicktrach

Slika 12. Otežani dišni put

Slika 13. MAINZ Hitni Algoritam

## **7. SAŽETAK**

Zbrinjavanje dišnog puta odnosi se na uspostavljanje i osiguravanje prohodnosti dišnog puta. Potreban je niz znanja i vještina za uspješno zbrinjavanje dišnog puta kao što su poznavanje anatomije dišnog puta, sposobnost predviđanja poteškoća sa zbrinjavanjem, osmišljavanje plana kako će se pojedinom pacijentu u određenoj situaciji zbrinuti dišni put i vještina potrebnih za izvršavanje tog plana pomoću širokog spektra dostupnih pomagala i postupaka za samo zbrinjavanje.

Ključne riječi: dišni put, zbrinjavanje dišnog puta

## **8. SUMMARY**

The term airway management refers to the practice of maintaining airway patency. Successful airway management requires a range of knowledge and skill sets - specifically, knowledge of the airway anatomy, the ability to predict difficulty with airway management and to formulate an airway management plan, as well as have the skills necessary to execute that plan using the wide array of airway devices available.

Key words: airway, airway management

## **9. ŽIVOTOPIS**

### **OSOBNI PODACI :**

Ime i prezime: Tomislava Bilić

Datum i mjesto rođenja: 22.9.1996.Split

Prebivalište: Put Mavarčice 1c, Okrug Gornji

Telefon: 887 144

E-mail: bilictomislava@gmail.com

### **OBRAZOVANJE:**

Osnovna škola: „OŠ“ Petar Berislavić

Srednja škola: Opća gimnazija Ivana Lucića

Preddiplomski studij: Sestrinstvo

### **VJEŠTINE**

Rad na računalu: Poznavanje rada u Microsoftu

Strani jezik: Engleski, Talijanski,