

Neuroradiološke metode u dijagnostici tumora mozga

Milatić-Pantović, Lea

Undergraduate thesis / Završni rad

2019

Degree Grantor / Ustanova koja je dodijelila akademski / stručni stupanj: **University of Split / Sveučilište u Splitu**

Permanent link / Trajna poveznica: <https://um.nsk.hr/um:nbn:hr:176:394970>

Rights / Prava: [In copyright](#)/[Zaštićeno autorskim pravom.](#)

Download date / Datum preuzimanja: **2024-11-27**



Sveučilišni odjel zdravstvenih studija
SVEUČILIŠTE U SPLITU

Repository / Repozitorij:

[Repository of the University Department for Health Studies, University of Split](#)



UNIVERSITY OF SPLIT



SVEUČILIŠTE U SPLITU
Podružnica
SVEUČILIŠNI ODJEL ZDRAVSTVENIH STUDIJA
PREDDIPLOMSKI SVEUČILIŠNI STUDIJ
RADIOLOŠKE TEHNOLOGIJE

Lea Milatić Pantović

**NEURORADIOLOŠKE METODE U DIJAGNOSTICI
TUMORA MOZGA**

Završni rad

Split, 2019

SVEUČILIŠTE U SPLITU
Podružnica
SVEUČILIŠNI ODJEL ZDRAVSTVENIH STUDIJA
PREDDIPLOMSKI SVEUČILIŠNI STUDIJ
RADIOLOŠKE TEHNOLOGIJE

Lea Milatić Pantović

**NEURORADIOLOŠKE METODE U DIJAGNOSTICI
TUMORA MOZGA
NEURORADIOLOGY METHODS IN BRAIN TUMOR
DIAGNOSIS**

Završni rad/Bachelor'Thesis

Mentor:

Doc.dr.sc. Sanja Lovrić Kojundžić

Split, 2019.

Zahvala

Zahvaljujem mentorici doc.dr.sc. Sanji Lovrić Kojundžić na trudu i stručnom savjetovanju tijekom pisanja ovog završnog rada.

Također zahvaljujem i ostalim djelatnicima Sveučilišnog odjela zdravstvenih studija za pomoć u ostvarenju cilja.

Posebno zahvaljujem kolegama i obitelji na pomoći i podršci tijekom studiranja.

SADRŽAJ

1.	Uvod	6
1.1.	Anatomija mozga	7
1.1.1.	Dijelovi mozga	7
1.2.	Klinička prezentacija tumora mozga	9
1.3.	Podjela i vrste tumora	11
1.3.1.	Histološka podjela	11
1.3.2.	Podjela tumora prema dobi	14
2.	Cilj rada	15
3.	Izvor podataka i metode	16
4.	Neuroradiološke metode	17
4.1.	Povijest neuroradiologije	17
4.2.	Konvencionalne metode	18
4.2.1.	Standardne rendgenske snimke	18
4.2.2.	Invazivne metode sa rendgenskim zrakama	19
4.2.3.	Ultrazvuk	20
4.3.	Kompjuterizirana tomografija (CT)	21
4.3.1.	Povijest kompjuterizirane tomografije	21
4.3.2.	Generacije ct uređaja	21
4.3.3.	Osnove kompjuterizirane tomografije	22
4.3.4.	Dijelovi uređaja za kompjuteriziranu tomografiju	23
4.3.5.	Dobivanje slike kod kompjuterizirane tomografije	24
4.4.	Magnetska rezonancija	26
4.4.1.	Povijest MR-a	26
4.4.2.	Dijelovi uređaja za magnetsku rezonanciju	26
4.4.3.	Vrste magneta	27
4.4.4.	Principi snimanja magnetskom rezonancijom	28
4.4.5.	Kontraindikacije	29
4.4.6.	Moderne tehnike magnetske rezonancije	30
4.4.6.1.	DWI (diffusion weighted imaging)	30
4.4.6.2.	Perfuzijske snimke	32
4.4.6.3.	Diffusion tensor imaging (DTI)	32
4.4.6.4.	Spektroskopija magnetskom rezonancom (MRS)	33
4.4.6.5.	Funkcionalna snimka magnetske rezonancije	35

4.4.7. Usporedba magnetske rezonancije i kompjuterizirane tomografije u dijagnostici tumora mozga	36
4.5. Digitalna subtrakcijska angiografija (DSA)	37
4.6. Nuklearna medicina	38
5. Zaključak	39
6. Sažetak	40
7. Summary	41
8. Literatura	42
9. Životopis	45

1. UVOD

Posljednjih godina neuroradiološke metode u značajno napreduju. Moderne neuroradiološke tehnike su ključne u dijagnostici tumora mozga. Usprkos razvoju digitalne radiografije, rendgenske zrake se više ne koriste pri dijagnostici tumora mozga. Neinvazivne moderne tehnike snimanja imaju mogućnost uvida u funkcionalne, stanične, metaboličke, mikrostrukturne i genetske informacije u predviđanju ishoda bolesti i procjeni stupnja i proširenosti bolesti. Kontinuirana istraživanja tumora mozga su uzrokovala razvitak novih metoda snimanja, određivanje specifične genetike pojedinih tumora, procjenu faktora rizika odnosno individualizirani pristup svakom pacijentu. Također, moderne metode nam omogućuju bolje praćenje bolesti, odnosno uočavanje moguće nedjelotvornosti ili komplikacije terapije. Tumori mozga jedinstvena su, heterogena skupina zloćudnih i dobroćudnih novotvorina koje nastaju u svim životnim dobima i zahvaćaju različite dijelove živčanog sustava. Ono što tumore mozga čini specifičnim je činjenica da su oni svi zloćudni po lokalizaciji, bez obzira na svoj patohistološki potencijal. Naime bilo koji ekspanzivni proces unutar koštanog oklopa u kojem je smješten mozak može uzrokovati pojedinačni neurološki ispad, kvantitativni poremećaj svijesti ili pak smrt. Prema tome, iako tumori mozga nisu najčešće novotvorine u populaciji, posljedice im mogu biti jako ozbiljne pa otuda i proizlazi njihova važnost (1, 2, 3).

1.1. ANATOMIJA MOZGA

Živčani sustav je složeni organski sustav koji u svakom trenutku prima mnogo podražaja s periferije, objedinjuje ih i obrađuje, te šalje odgovor natrag u periferiju. Kontrolira pamćenje, govor, pokrete svih dijelova tijela te rad mnogih organa u tijelu. Nadziranjem funkcija drugih organskih sustava u tijelu, živčani sustav održava cjelovitost organizma (4).

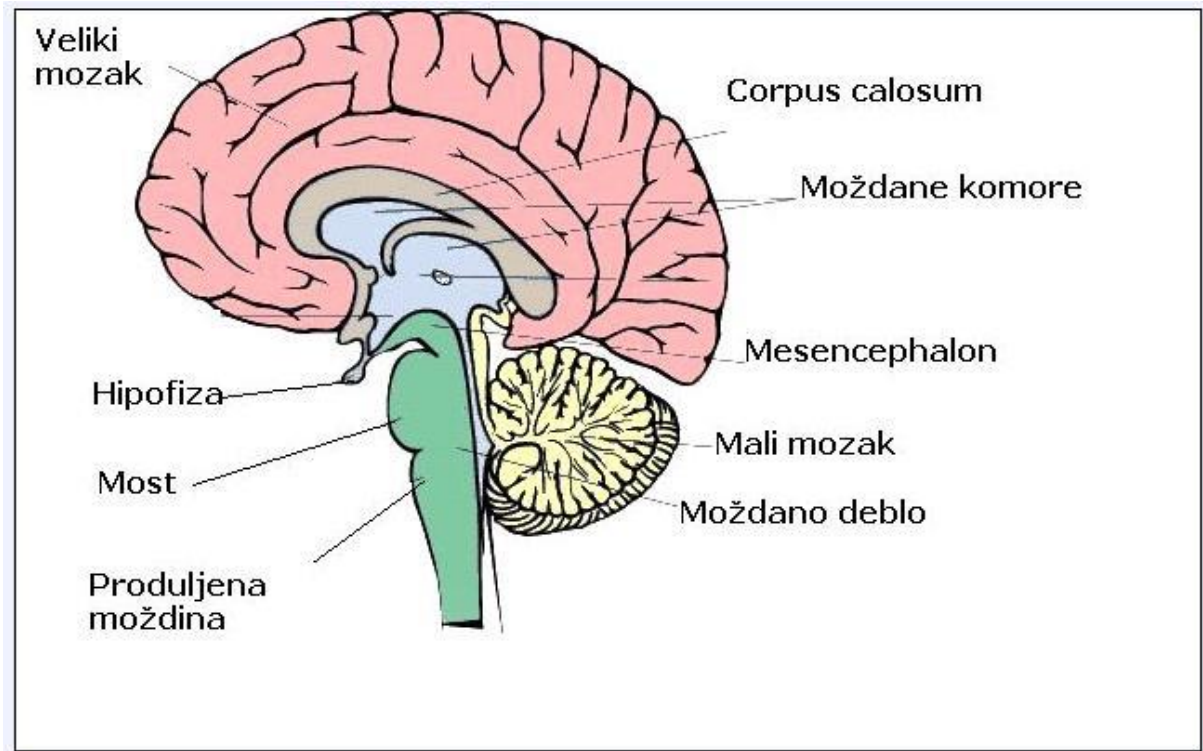
Živčani sustav funkcionira kao cjelina, a dijeli se na dva glavna dijela: periferni i središnji živčani sustav. Osim morfološki, živčani sustav možemo podijeliti i funkcionalno na cerebrospinalni ili somatski i autonomni ili vegetativni živčani sustav. Somatski živčani sustav je pod utjecajem naše volje, te povezuje organizam s vanjskim svijetom, dok je autonomni živčani sustav odgovoran za održavanje života te nije pod utjecajem naše volje. Građen je od dvije vrste stanica: neurona i glija stanica. Neuron je jedina stanica u našem tijelu koja je podložna podražljivosti i provodljivosti, stoga je neuron odgovoran za slanje i primanje impulsa. Glija stanice su potporne stanice živčanog sustava i odgovorne su za održavanje homeostaze sustava. Površina mozga sastoji se mnogo stanica koji tvore moždanu koru, pošto je kora sive boje naziva se „siva tvar“. Ispod moždane kore nalaze se vezivna vlakna koja su bijele boje te se taj dio naziva „bijela tvar (4,5).

1.1.1. DIJELOVI MOZGA

Središnji živčani sustav sastoji se od mozga i leđne moždine. Morfološki mozak se dijeli na tri cjeline: veliki mozak (cerebrum), mali mozak (cerebellum) i moždano deblo (truncus cerebri). Moždano deblo je dio mozga koji se nastavlja na leđnu moždinu. Sastoji se od produljene moždine, mosta i srednjeg mozga. Moždano deblo kontrolira ključne životne funkcije poput disanja, gutanja, rada srca te upravljanja spavanjem i budnosti. Stoga veća trauma ovog dijela središnjeg živčanog sustava dovodi do „moždane smrti“.

Mali mozak se nalazi u stražnoj lubanjskoj jami na stražnjem dijelu velikog mozga od kojeg je odijeljen tentorijem.

Dijeli se na dvije plutke (hemispheria cerebelli) i središnji neparni dio (vermis cerebelli). Mali mozak kontrolira i kordinira pokrete te sudjeluje u održavanju ravnoteže. Cerebrum se sastoji od diencefalona i telencefalona (5).



Slika 1. Anatomski prikaz mozga. (izvor: <https://prezi.com/rvlf1qw9dc6u/anatomija/>)

Diencefalona ili međumozak je dio između moždanog debla i krajnjeg mozga koji se sastoji od thalamusa, subthalamusa, metathalamusa, epithalamusa i hypothalamusa. Krajnji dimozak ili telencephalon je najveći i najrazvijeniji dio mozga. Oblikuju ga dvije polutke i neparni središnji dio (telencephalon medium). Najvažnija struktura središnjeg dijela je žuljevito tijelo (corpus callosum) koje povezuje dvije hemisfere mozga.

Pošto su polutke povezane desna strana mozga može kontrolirati lijevu stranu tijela i obratno. Dakle, ako se tumor na mozgu pojavljuje na desnoj strani mozga koji kontrolira kretanje ruke, lijeva ruka može biti slaba ili paralizirana. Polutke mozga su simetrične i sastoje se od pet režnjeva: čeon, tjemeni, sljepoočni, zatiljni režanj i otok (5).

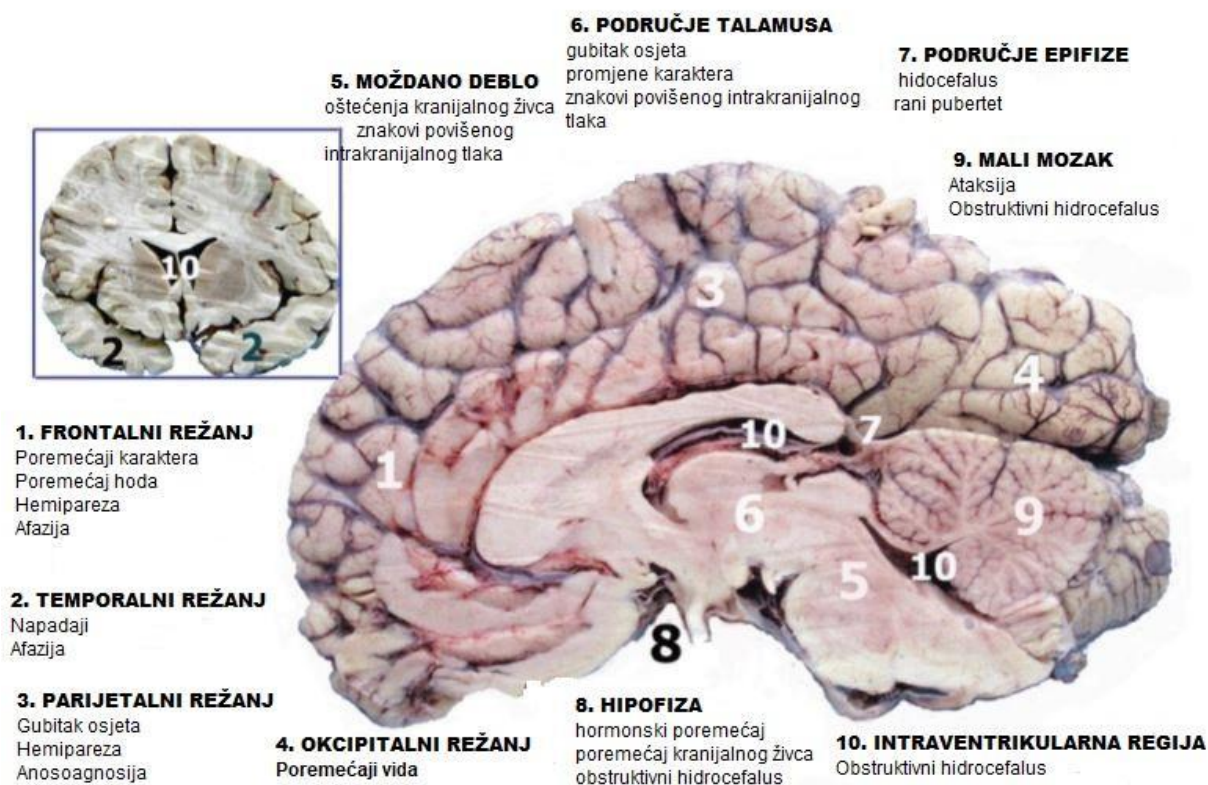
Mozak je smješten unutar koštanog oklopa – lubanje. Između mozga i lubanje nalaze se tri moždane ovojnice: dura mater, arahnoida i pia mater. U mozgu i oko leđne moždine nalazi se cerebrospinalni likvor koji pomaže ublažavanju ozljeda mozga. Likvor nastaje u ventrikulima, šupljim kanalima u mozgu, cirkulira te se održava ravnoteža između količine koja nastaje i koja se absorbira. Ventrikularni sustav se sastoji od dvije lateralne komore te treće i četvrte komore koje su povezane otvorima (4,5).

1.2. KLINIČKA PREZENTACIJA TUMORA MOZGA

Neoplazme mozga stvaraju simptome zbog direktnog uništavanja tkiva, lokalne infiltracije u mozak ili povišenog intrakranijalnog tlaka. Znakovi bolesti kod pacijenata ovise o anatomskom položaju tumora u mozgu. Simptomi tumora mozga mogu se podijeliti u dvije glavne skupine: opći i žarišni simptomi.

U glavne simptome spadaju glavobolja, napadaji i gubitak funkcije. Glavobolja je prvi simptom i javlja se kod 48% do 56% pacijenata, te je često praćena mučninom i povraćanjem zbog povišenog intrakranijalnog tlaka. Može biti lokalizirana ili globalna, a intenzitet boli ovisi o proširenosti bolesti. Epileptični napadaji su drugi glavni simptom tumora mozga, a mogu biti generalizirani ili parcijalni.

Kod glioma niskog stupnja malignosti javljaju u 85% slučajeva, a kod glioblastoma oko 45 % (6,7).



Slika 2. Prikaz simptoma tumora mozga po regijama. (7)

Kognitivne promjene su simptomi koji ostaju čak i nakon terapije tumora. Najčešće promjene su gubitak pamćenja, promjene ponašanja i karaktera. U usporedbi s općim simptomima žarišni daju uvid u prostorni položaj lezije. Glavni žarišni simptom je motorni deficit koji se može manifestirati kao specifična slabost u pojedinim ekstremitetima ili opća slabost tijela. Kada se tumori javljaju u regijama mozga koji kontroliraju ili doprinose govoru i jeziku, nastaju specifični oblici afazije i poremećaji govora. Ako je tumor značajne veličine i komprimira moždani parenhim može doći do hernijacije dijelova mozga u druge regije. Rastom tumora dolazi do porasta intrakranijskog tlaka ili nastanka hidrocefalusa zbog nemogućnosti otjecanja likvora. Također je važno napomenuti da postoje brojne druge bolesti i stanja koje mogu simulirati tumor kao što su multipla skleroza ili cerebrovaskularni inzult. (7,8)

1.3. PODJELA I VRSTE TUMORA

Glavna podjela tumora mozga je na primarne i sekundarne tumore (metastaze). Primarni tumori zahvaćaju 70% od ukupnih neoplazmi mozga, dok metastaze 30 %. Primarne neoplazme mozga možemo podijeliti na tri načina: histološki prema tipu stanice, po dobi i po lokaciji tumora (7).

1.3.1. HISTOLOŠKA PODJELA

Iako moderne tehnike snimanja dominiraju pri dijagnosticiranju tumora mozga, histopatologija je ostala ključna za pravilnu dijagnozu. Svjetska zdravstvena organizacija je preuzela stoljeće staru podjelu tumora mozga i donijela današnju histološku klasifikaciju neoplazmi mozga (7,8,9).

Histološka podjela se temelji prema podrijetlu tumorske stanice. Sedam je stanica iz kojih se može razviti tumor mozga: glijalne stanice, stanice ovojnice živaca, mezenhimalno tkivo, limfociti i leukociti, zametne stanice, neuroepitelne stanice te endoektodermalne i mezoektodermalne stanice (8).

Svjetska zdravstvena organizacija dijeli tumore na četiri stupnja, prvi stupanj je biološki najbenigniji, dok je četvrti stupanj najmaligniji. Ova klasifikacija ne uzima u obzir druge faktore poput dobi pacijenta ili anatomske lokalizacije tumora. Bez obzira na sve nedostatke ova je podjela još uvijek temelj za dijagnozu neoplazme i procjenu stanja pacijenta (7,8,9).

Tablica 1. Prikaz klasifikacije tumora mozga prema Svjetskoj zdravstvenoj organizaciji iz 2016. godine (3)

Difuzni astroцитomi i olidendrogljalni tumori
Difuzni astroцитom, IDH-mutant
Anaplastični astroцитom, IDH-mutant
Glioblastom, IDH-divlji tip
Glioblastom, IDH-mutant
Difuzni gliom središnje linije, H3K27M-mutant
Oligodendrogliom, IDH-mutant i 1p/19q-kodelecija
Anaplastični oligodendrogliom, IDH-mutant i 1p/19q-kodelecija
Drugi astroцитni tumori
Pilocitniastroцитom
Subependimalni astroцитom gigantskih stanica
Pleomorfni ksantoastroцитom
Anaplastični pleomorfni ksantoastroцитom
Ependimalni tumori
Subependimom
Miksopapilarni ependimom
Ependimom
Ependimom, RELA pozitivan
Anaplastičniependimom
Drugi gliomi
Angiocentrični gliom
Kordoidnigliom treće klijetke
Tumori koroidnog pleksusa
Papilom koroidnog pleksusa
Atipični papilom koroidnog pleksusa
Karcinom koroidnog pleksusa
Neuronalni ili miješani neuro-glijalni tumori
Disembrioplastični neuroepitelni tumor
Gangliocitom
Gangliogliom
Anaplastični gangliogliom
Displastični gangliogliom malog mozga
Dezmoplastični infantilni astroцитom i gangliom
Papilarni glioneuronalni tumor
Glioneuronalni tumor koji stvara rozete
Centralni neuroцитom
Ekstraventricularni neuroцитom
Cerebelarni liponeuroцитom
Tumori pinelanog parenhima
Pineocitom
Pinealni parenhimalni tumor srednjeg stupnja diferenciranosti

Pineoblastom
Papilarni tumor pinealnog parenhima
Embrionalni tumori
Meduloblastom (svi podtipovi)
Embrionalni tumori s višeslojnim rozetama C19MC alteriran
Meduloepiteliom
Tumori zametnih stanica SZŠ-a, NOS
Atipični terato/rabdoidni tumor
Embrionalni tumori s rabdoidnim izgledom
Tumori kranijalnih i perifernih živaca
Schwannom
Neurofibrom
Perineurinom
Maligni tumor perifernih živaca (MPNST)
Meningeomi
Meningeom
Atipični meningeom
Anaplastični (maligni) meningeom
Mezenhimalni, nemezenhimalni tumori
Solidni fibrozni tumor/hemangiopericitom
Hemangioblastom
Tumori selarne regije
Kraniofaringeom
Tumor granularnih stanica
Pituicitom
Onkocitom vretenastih stanica

1.3.2. PODJELA TUMORA PREMA DOBI

Pojedine neoplazme mozga karakteristične su samo za pojedino životno doba. Pedijatrijski tumori mozga su uglavnom primarni tumori, rijetko se javljaju metastaze. Najčešće se javljaju u dobi od 4. do 8. godina. Najzastupljeniji tumori kod djece su pilocitični astrocitom, ependimom i meduloblastom. Kod odraslih osoba najčešće se javljaju difuzni astrocitomi i oligodendrogliomi (8).

U oba spola čine oko 2% svih tumora u odrasloj populaciji i time ne ulaze u deset najčešćih sijela, za razliku u djece gdje su, uz leukemije i tumore kostiju, najčešći, s udjelom oko 20% svih malignih bolesti u djece (3).

Tumors of childhood		Tumors of adulthood	
1. Cerebral hemispheres Diffuse astrocytoma Pilocytic astrocytoma Anaplastic astrocytoma GBM PXA PNET Ganglion cell tumors Ependymoma Oligodendrogial tumors Atypical teratoid/rhabdoid	5. Sellar region Craniopharyngioma Germ cell tumors Pilocytic astrocytoma Hamartoma	1. Cerebral hemispheres Diffuse astrocytoma Anaplastic astrocytoma GBM Meningioma Ependymoma PXA Oligodendroglioma Mixed glioma Gliomatosis cerebri Ganglion cell tumors Primary lymphoma	4. Pineal region Pineal tumors Germ cell tumors
2. Lateral ventricles Ependymoma CPP Astrocytoma SEGA PNET	6. Brain Stem Diffuse astrocytoma Pilocytic astrocytoma Anaplastic astrocytoma GBM	2. Lateral ventricles SEGA Ependymoma Subependymoma CPP Oligodendroglioma Central neurocytoma Meningioma	5. Sellar region Pituitary adenoma Craniopharyngioma
3. Third ventricle Ependymoma Astrocytoma CPP	7. Fourth ventricle Ependymoma Medulloblastoma Pilocytic astrocytoma CPP	3. Third ventricles Ependymoma Subependymoma CPP Central neurocytoma	6. Brain Stem Diffuse astrocytoma Anaplastic astrocytoma GBM
4. Pineal region Pineal cell tumors Germ cell tumors Glial tumors	8. Cerebellum Medulloblastoma Pilocytic astrocytoma Atypical teratoid/rhabdoid	7. Fourth ventricles Ependymoma Subependymoma CPP Meningioma	7. Fourth ventricles Ependymoma Subependymoma CPP Meningioma
	9. CPA Ependymoma CPP Astrocytoma	8. Cerebellum Medulloblastoma Hemangioblastoma Pilocytic astrocytoma	8. Cerebellum Medulloblastoma Hemangioblastoma Pilocytic astrocytoma
		9. CPA Schwannoma Meningioma Epidermoid tumors	9. CPA Schwannoma Meningioma Epidermoid tumors

Slika 3. Podjela tumora prema dobi pacijenta (7).

2. CILJ RADA

Cilj ovog završnog rada je prikazati ulogu neuroradiologije u dijagnostici tumora mozga, te opisati njen napredak kroz povijest pa do danas. Također, opisati moderne neuroradiološke metode te usporediti njihov uspjeh u dijagnostici tumora mozga

3. IZVOR PODATAKA I METODE

Pri pisanju ovog završnog rada u svrhu traženja informacija i ključnih podataka za pisanje ovog rada koristila sam meni dostupnu literaturu. Koristila sam se izdanjima knjiga na temu neuroradiologije i tumora mozga koje su dostupne na internetu. Također i tiskanim knjigama o anatomiji, neuroradiologiji i građi radioloških uređaja. Uz to sam se koristila i preglednim i izvornim znanstvenim radovima koji su objavljeni u nekoj javno dostupnoj arhivi. Pretraživala sam i Internet za članke o uputama i kontraindikacijama za pojedine pretrage. Za histološku klasifikaciju i pojedine informacije o tumoru mozga koristila sam diplomske radove studenata Medicinskog fakulteta u Splitu i klasifikaciju Svjetska zdravstvene organizacije.

4. NEURORADIOLOŠKE METODE

4.1. POVIJEST NEURORADIOLOGIJE

Povijest neuroradiologije počinje otkrićem rendgenskih zraka. Prvi koji je sustavno proučavao radiografiju bio je Arthur Schuller, neurolog iz Beča koji je objavio 1905. godine knjigu „Radiologija bolesti glave“, te je ona postala osnova za današnji kranioogram. Walter Dandy, neurokirurg iz bolnice John Hopkins primijetio je da slobodan zrak u peritoneumu oblaže abdominalne organe, te je odlučio primijeniti to kod mozga ubrizgujući zrak u leđnu moždinu. Ta metoda nazvana je pneumoencefalografija i to je prva tehnika koja je omogućila prikaz mozga. Narednih godina znanstvenici su nastavili s istraživanjima, te su pokušavali naći druge tvari koje mogu poslužiti kao kontrastno sredstvo. Radiolog Jean-Athanase Sicard i reumatolog Jacques Forestier kao kontrast koristili su lipiodol, dok je Egaz Moniz portugalski neurokirurg koristio natrijev jodid izravno u vene, te je tako nastala cerebralna angiografija. A znanstvenik Erik Lysholm razvio je uređaj za planarnu tomografiju, u kojem se izvor rendgenskih zraka miče i zadržava središnju točku, čime se dobije cjelovita anatomija lubanje. (10)

Četrdesetih godina 20. stoljeća Američki kirurg otkriva da se radioobilježivači mogu nakupljati kod određenih vrsta tumora. Tako da je počeo ubrizgavati flor, koji se nakupljao u tumorskom tkivu, potom je flor obilježio sa radioaktivnim jodom, što je omogućilo vizualizaciju tumora tijekom operacijskog zahvata. (10)

Prekretnica neuroradiologije u dijagnostici tumora mozga dogodila se 1971. godine otkrićem CT-a. Iste godine, kada je i otkriven, prvi CT za glavu je postavljen u Londonu, te nedugo zatim u druge bolnice. Dok se CT kao metoda razvijao, izumljen je novi uređaj, nuklearna magnetska rezonancija. Tijekom narednih godina radila su se mnoga istraživanja, te su se metode razvijale (10).

Neke od značajnih promjena su uvođenje spiralnog CT-a, višebrojni detektori, difuzijske snimke na magnetskoj rezonanci i MR spektroskopija.

Napredak u nuklearnoj medicini je izum pozitronske emisijske tomografije 1961. godine.

Dok se sada PET spaja sa magnetskom rezonancijom i kompjuteriziranom tomografijom te stvara hibrid koji je postao glavna metoda u dijagnosticiranju neoplazmi pa tako i kod neoplazmi mozga (10).

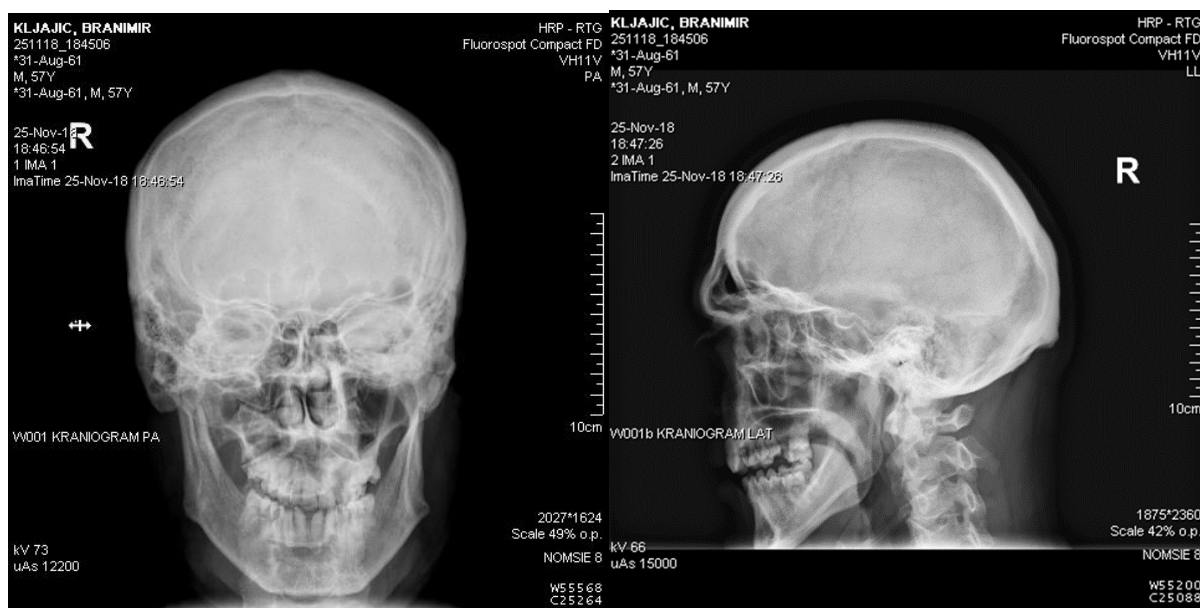4.2. KONVENCIONALNE METODE

U drugoj polovici dvadesetog stoljeća koristile su se mnoge rendgenske snimke kao i složene invazivne metode poput ventrikulografije i mijelografije (1).

4.2.1. STANDARDNE RENDGENSKE SNIMKE

U prošlosti su standardne rendgenske snimke bile glavne metode neuroradiologije. Osnovne projekcije su posteriorno-anteriorna (PA) i lateralna projekcija. PA projekcija namješta se po orbitomeatalnoj liniji koja mora biti u okomitom položaju što se postiže tako da se pacijent nasloni na podlogu čelom i nosom, te je izlazna točka zrake na vrhu nosa. Daje nam prikaz čitave kalvarije, osobito frontalnih struktura(1,11).

Orijentacijska točka za pozicioniranje središnje zrake kod lateralne snimke lubanje je jedan centimetar ispred i dva do tri centimetara iznad vanjskog slušnog hodnika, te je orbitomeatalna linija usporedna sa gornjom linijom filma. Lateralna projekcija prikazuje stražnju lubanjsku jamu. Uz osnovne projekcije postoji još mnogo posebnih projekcija za pojedine strukture lubanje (11).



Slika 4. AP i lateralna snimka lubanje. (izvor: KBC Split)

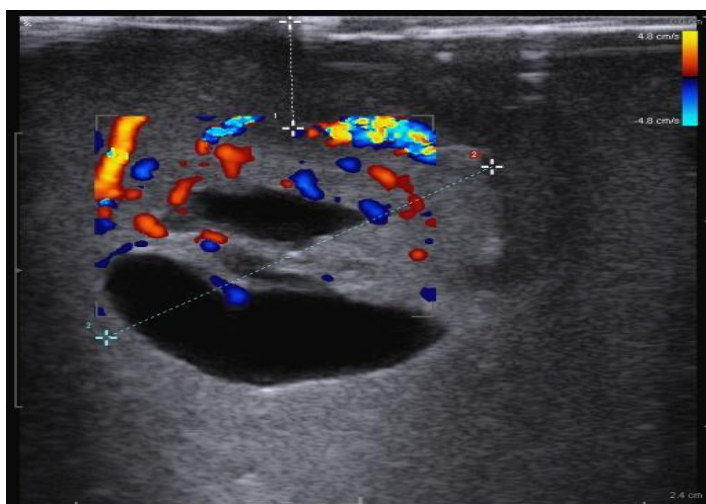
4.2.2. INVAZIVNE METODE SA RENDGENSKIM ZRAKAMA

Ove su tehnike izbačene iz današnje prakse, te su zamijenjene modernim neinvazivnim metodama. Invazivne metode koje su se prije koristile su pneumoencefalografija i ventrikulografija. Obje metode su se sastojale od ubrizgavanja zraka u moždane komore i subarahnoidni prostor. Glavna invazivna metoda za dijagnosticiranje tumora mozga bila je angiografija pri čemu bi se tumor prikazao na angiografskoj snimci indirektno, odnosno pomakom intrakranijalnih krvnih žila. Zahvaljujući napretku tehnologije, digitalna substrakcijska angiografija postala je zlatni standard u dijagnostici krvnih žila pa tako i kod mozga.(1)

4.2.3. ULTRAZVUK

Ultrazvuk je neinvazivna dijagnostička metoda koja se ne temelji na ionizirajućem zračenju, stoga nije biološki štetna. Ultrazvuk se u današnjoj praksi ne koristi za dijagnostiku tumora mozga zbog nemogućnosti prodora ultrazvučnih valova kroz kosti lubanje.

Primjenu ultrazvuka mozga je uglavnom ograničena na neonatološku i pedijatrijsku populaciju jer su fontanele u djeteta još otvorene čime je omogućena dijagnostika hidrocefalusa, različitih krvarenja i hipoksično-ishemičnih oštećenja, kongenitalnih poremećaja i tumora. Kod odraslih ultrazvuk se koristi isključivo kod pregleda krvnih žila (1).



Slika 5. Intraoperativna ultrazvučna navigacija koja prikazuje perifernu prokrvljenost tumora s tvrdim i cističnim dijelom. (1)

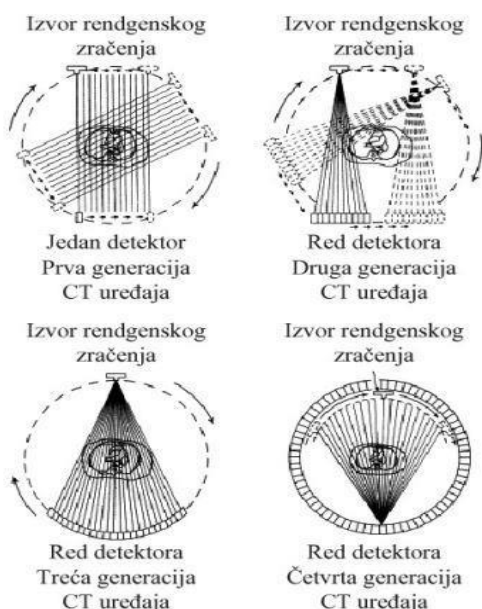
4.3. KOMPJUTERIZIRANA TOMOGRAFIJA (CT)

4.3.1. POVIJEST KOMPJUTERIZIRANE TOMOGRAFIJE

Otkriće kompjuterizirane tomografije predstavlja najveći napredak u radiologiji od izuma rendgenskih zraka. Dobitnici Nobelove nagrade inženjer Godfrey Hounsfield i matematičar Allen Cormack su 1972. godine objavili otkriće kompjuterizirane tomografije. Prvi uređaji za CT bili su konstruirani samo za pregled glave i mozga zbog predugog trajanje pretrage. Prva tvrtka koja je proizvela CT je EMI (Electric and Musical Industries Ltd). Od tada CT tehnologija se razvijala tijekom godina, svaka nova generacija CT-a je pokušavala smanjiti vrijeme trajanja pretrage i povećati kvalitetu slike. (1,12)

4.3.2. GENERACIJE CT UREĐAJA

CT uređaji su se razvijali tijekom godina, te postoji 7 generacija uređaja. Svaka generacija težila je ka smanjenju trajanja pretrage i poboljšanju kvalitete slike, povećanjem broja detektora i brzine rotacije rendgenske cijevi.



Slika 6. Slikovni prikaz građe različitih generacija CT-a (izvor:

https://bib.irb.hr/datoteka/917610.MFL270_Cupurdija-Petrinec.pdf)

4.3.3. OSNOVE KOMPJUTERIZIRANE TOMOGRAFIJE

Kompjuterizirana tomografija se temelji na atenuaciji rendgenskog zračenja kroz tijelo pacijenta i to se izražava u koeficijentu apsorpcije. Koeficijent apsorpcije je veličina koja ovisi o atomskom broju i elektronskoj gustoći tkiva te energiji rendgenskih zraka, što je veći atomski broj veći je i koeficijent apsorpcije. Jedinica za apsorpciju je Hounsfield ili CT broj. Raspon CT broja je od -1000 do +3000 jedinica, tako je atenuacijski broj vode 0, plina -1000 te kosti 800 do 3000 (12,13,14).

Struktura	HU
Krv	56 to 76
Zrak	-1,000
Kost	1,000
Kalcifikat	140 to 200
Cerebrospinalni likvor	0
Mast	-30 to -100
Siva tvar	32 to 41
Bijela tvar	23 to 34

Slika 7. Prikaz CT broja pojedinih struktura. (12)

Rendgenske zrake prolaze pod različitim kutovima kroz pacijenta tako da se dobivaju različiti koeficijenti apsorpcije unutar dijela tijela. Oslabljene zrake koje su prošle kroz tijelo pacijenta padaju na detektor koji ih obrađuje i daje izlazni signal proporcionalan atenuaciji zrake. Zatim se matematičkim algoritmima u računalu izračunava vrijednost sive skale koja se daje pikselu u pripadajućem matriksu, dok svaki piksel odgovara vokselu u snimanom sloju. Zatim se dobivena slika prenosi na medije za pohranjivanje (13,14).

CT ima visoku kontrastnu rezoluciju, jer se kod tankih slojeva tijela izbjegava superpozicija tkiva. Kontrastna rezolucija ovisi o atomskom broju i masenoj gustoći, tako da što je veća razlika u atomskom broju to će kontrastnost biti veća. CT ima bolju kontrastnu rezoluciju od konvencionalnih RTG snimaka (14).

4.3.4. DIJELOVI CT UREĐAJA

Glavni dijelovi uređaja za kompjuteriziranu tomografiju su kućište ili *gantry*, stol za bolesnika, visokofrekventni generator, upravljački stol s računalom i uređaji za pohranjivanje slika. (14)

Kućište je jedno od glavnih dijelova uređaja. Sastoji se od rendgenske cijevi, detektora, uređaji za transformiranje električne energije i sustav za hlađenje. U sredini kućišta nalazi se otvor promjera od 50 do 70 centimetara, gdje se pacijent stavlja prije pretrage.(14)

Rendgenska cijev je snage 20 do 60 kW pri naponu od 140 kV. Sastoji se od katode visokog toplinskog kapaciteta na podlozi od grafita s anodama od volframa i renija. Detektori su druga važna komponenta kućišta. Služe za prihvaćanje atenuacijskog zračenja i pretvaranje istog u izlazni signal, postavljeni su linearno te tvore „detektorsku bananu“. Postoje dvije vrste detektora, a to su plinski i scintilacijski.(14)

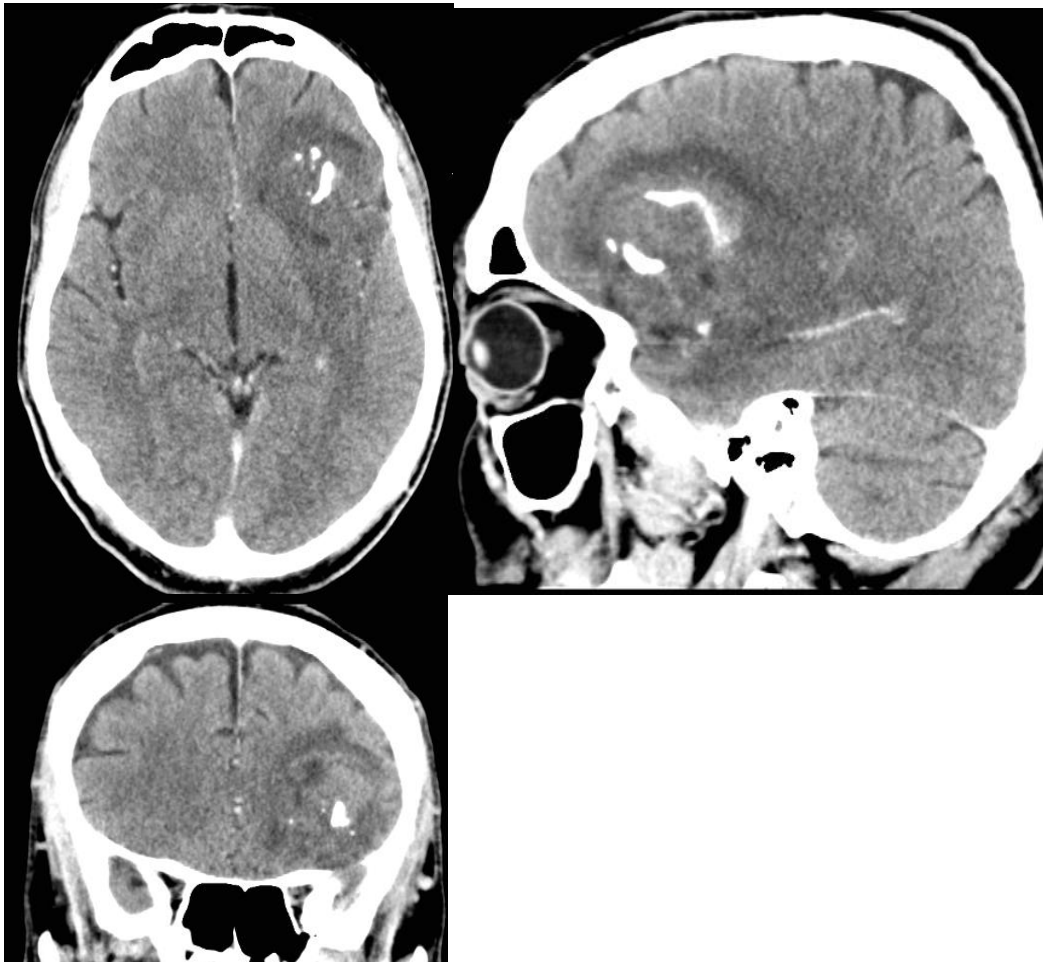
Kolimatori su također važan dio CT uređaja, to su poklopci postavljeni ispred rendgenske cijevi i detektora. Napravljeni su od materijala visokog atomskog broja poput olova, te imaju dosta funkcija: služe smanjenju raspršenog zračenja i doze koju prima pacijent, poboljšavaju kvalitetu slike i određuju širinu snopa. Stol za pregled bolesnika služi za namještanje pacijenta, a građen je od karbonskih vlakana, koja su radiotransparentna, a istovremeno i čvrsta (14).

Generator za CT uređaj je visokofrekventni, te ne koristi izmjenični napon frekvencije 50Hz nego stvara izmjenični napon visoke frekvencije do 20 kHz. Kod ovih generatora padovi napona su manji od 1%, što održava kvalitetu visokoprodornih zraka. Upravljačka konzola posljednji je dio CT uređaja te se nalazi u drugoj prostoriji. Konzola sadrži programe s protokolima za snimanje te računala za rekonstrukciju slike (14).

4.3.5. DOBIVANJE SLIKE KOD KOMPJUTERIZIRANE TOMOGRAFIJE

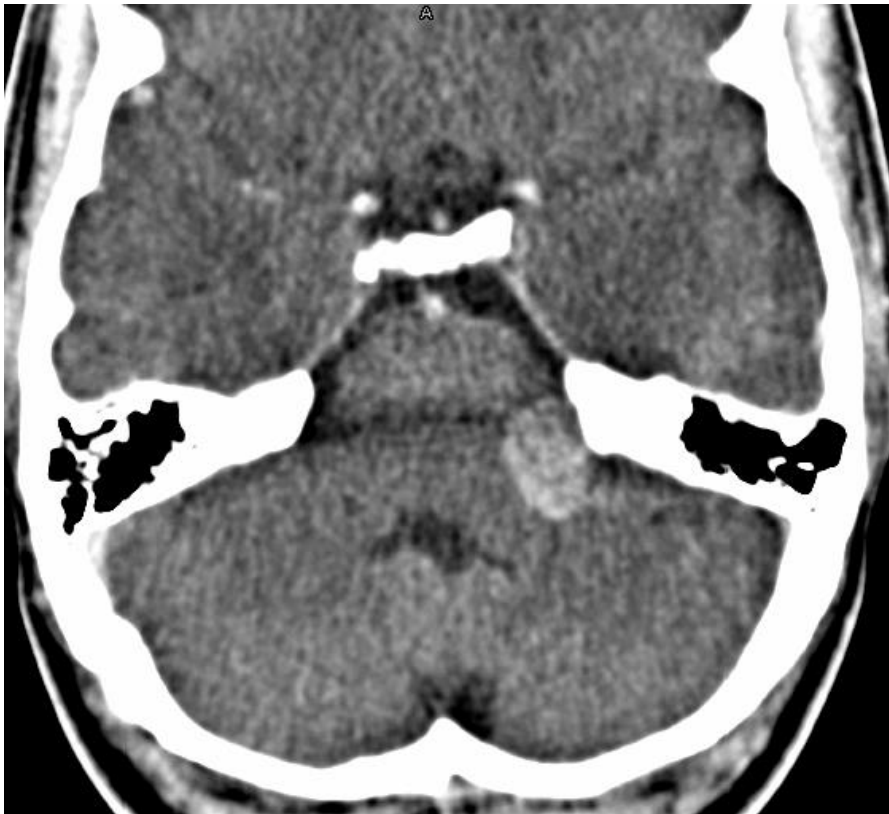
Kod CT koriste se razni algoritmi i kerneli za prikaz određenih struktura mozga. Slikama koje su dobivene iz algoritama za bolji prikaz pojedinih struktura mogu se mijenjati parametri „window width“ i „window level“. „Window width“ predstavlja raspon Hounsfieldovih jedinica, dok je „window level“ sredina raspona CT broja. Na primjer, ako se koristi uzak „window width“ 80 do 400 HU i sredinu raspona 20 do 80 HU dobro će se prikazati meka tkiva (14).

Snimanje kompjuteriziranom tomografijom kod sumnje na neoplazmu mozga uključuje nativnu snimku bez kontrasta i ponovljenu snimku sa intravenski apliciranim kontrastom (13).



Slika 8. CT snimka oligodendroglioma (izvor: KBC Split)

Prije svake pretrage treba detaljno informirati pacijenta o postupcima pretrage, te uzeti informirani pristanak pacijenta ili njegovog skrbnika. Kontraindikacije za snimanje CT glave su trudnoća i alergije na jodno kontrastno sredstvo. Kod trudnica izbjegava se CT pretraga zbog ionizirajućeg zračenja, stoga treba informirati i provjeriti mogućnost trudnoće svake žene u fertilnoj dobi. Također, zbog mogućih jakih alergijskih reakcija na jodno kontrastno sredstvo treba uzeti anamnezu pacijenta te provjeriti da li je bilo ikakvih prethodnih reakcija na jod te ih upozoriti na moguće nuspojave. Nova metoda je CT perfuzija koja prikazuje prokrvljenost moždanog tkiva te se uglavnom koristi u procjeni vaskularnih lezija mozga, a rijetko u dijagnostici tumora (1,13).



Slika 9. CT piramida temporalne kosti (izvor: KBC Split)

4.4. MAGNETSKA REZONANCIJA

4.4.1. POVIJEST MR-A

Tijekom godina mnogo je ljudi sudjelovalo u razvoju uređaja magnetske rezonancije koji se koristi u današnjoj praksi. Znanstvenik Wolfgang Pauli postavio je teoriju da jezgra atoma ima spin, Stern je otkrio angularni moment na atomu srebra, Isidor Raabi je otkrio rezonantnu frekvenciju, a Purcell i Bloch izveli su prvi pokus s preciznim mjerenjima. Prvi veći napredak dogodio se 1971. godine kada je Damadian izveo eksperiment na štakoru te shvatio da tumorsko tkivo ima različito vrijeme relaksacije od normalnog tkiva. Stoga je šest godina kasnije konstruirao prvi MR uređaj, te napravio prikaz ljudskog tijela. Usporedno sa Damadianom, Lauterbur i Mansfield otkrili su mogućnost dobivanja dvodimenzionalnog prikaza pomoću gradijentnih zavojnica. Prvi komercijalni uređaj za magnetsku rezonanciju postavljen je 1983. godine u školskoj bolnici u Manchesteru (1).

4.4.2. DIJELOVI UREĐAJA ZA MAGNETSKU REZONANCIJU

Dijelovi uređaja MR-a su: glavni magnet s kućište u kojem leži pacijent, gradijentni magnet, radiofrekventna zavojnica, računalo i video nadzor pacijenta. Magnet je glavni dio uređaja koji osigurava jako, stabilno i uniformno magnetno polje koji magnetizira tijelo pacijenta.

Gradijentni magnet ili zavojnice su građene od otpornog materijala, te one stvaraju linearni gradijent koji služi za određivanje lokalizacije sloja i odabir smjera snimanja. Upotrebljavaju se u tri glave osovine X, Y i Z, te su neophodni za uređaj i određuju kvalitetu slike. Radiofrekventne zavojnice su u jednom i odašiljači i prijemnici radiofrekventnog pulsa. Antena koja odašilje elektromagnetne valove pobuđuje vodikove protone koji imaju istu frekvenciju to jest one protone koji rezoniraju, ali neselektivno s obzirom na dio tijela koji želimo prikazati. Prijemne antene mjere signal koji dolazi iz tkiva (13,14).

Radiofrekventne zavojnice variraju veličinom, mogu biti velike za cijelo tijelo i male površinske zavojnice.

MR uređaji koriste najmanje dva računala. Jedno računalo kontrolira sekvencije i protokole snimanja, dok drugi služi za obradu podataka. Također računalni sustav za magnetsku rezonanciju mora imati veliki kapacitet pohrane podataka jer za svaki snimani sloj sadrži mnogo bitova (13,14).

Prostorija u kojoj je uređaj za magnetnu rezonanciju smješta se u Faradayev kavez koji štiti magnetno polje od vanjskih utjecaja (14).

4.4.3. VRSTE MAGNETA

Prema građi magneti se dijele na: permanentni, rezistivni i supravodljivi. Permanentni magneti su najjednostavniji, ali su njihove sposobnosti ograničene. Da bi se postigla veća jačina magneta, potreba je velika težina magneta. Spadaju u magnete male snage, ali im je cijena povoljna zato što ne koriste helij ni električnu struju. Najpogodniji su za magnete otvorenog tipa za pacijente s klaustrofobijom. Druga vrsta magneta je rezistivni magnet. Magnetno polje se stvara pomoću električnih vodiča kroz koje prolazi struja. Idealna konfiguracija je kugla oko koje je namotana žica koja provodi struju, tako se postiže idealna uniformnost magnetnog polja. Troškovi ove vrste magneta su veliki zbog toga što za stvaranje magnetnog polja male jačine treba velika količina struje (14).

Supravodljivi magneti mogu stvoriti polje jače od 1 T, te se većinom koriste u današnjoj praksi. Magnetno polje nastaje prolaskom struje kroz namotaje supravodljive slitine koja je ugrađena u bakrenu jezgru. Uređaj ima ugrađen sustav hlađenja uz pomoć helija jer se fenomen supravodljivosti javlja tek pri apsolutnoj nuli, kada nema otpora struji. Snaga magnetnog polja ide od 0,5T do 7T , dok se u kliničkoj praksi koriste magneti od 1,5 do 3T (14).

4.4.4. PRINCIPI SNIMANJA MAGNETSKOM REZONANCIJOM

Magnetna rezonancija temelji se na principu da pacijent legne na stol i smjesti se u kućište magnetna, tijelo se magnetizira te izloži radiovalovima čija je frekvencija jednaka jačini magnetnog polja. Zatim se prekine odašiljanje radio-valova, te tijelo pacijenta emitira višak energije dobiven radiovalovima u obliku signala. Iz tog signala uz pomoć matematičkih algoritama u računalu se rekonstruira slika (13,14).

Za kvalitetu MR slike dva glavna parametra su: prostorna i kontrastna rezolucija. Također postoji i drugi parametri koji su važni za prikaz, a to karakteristike tkiva i primijenjene pulsne sekvence. Dok kod CT na sliku utječe samo gustoća tkiva, kod MR su ključne sve tri karakteristike tkiva. Glavne karakteristike tkiva su vremena relaksacije i protonska gustoća.(12,13, 14)

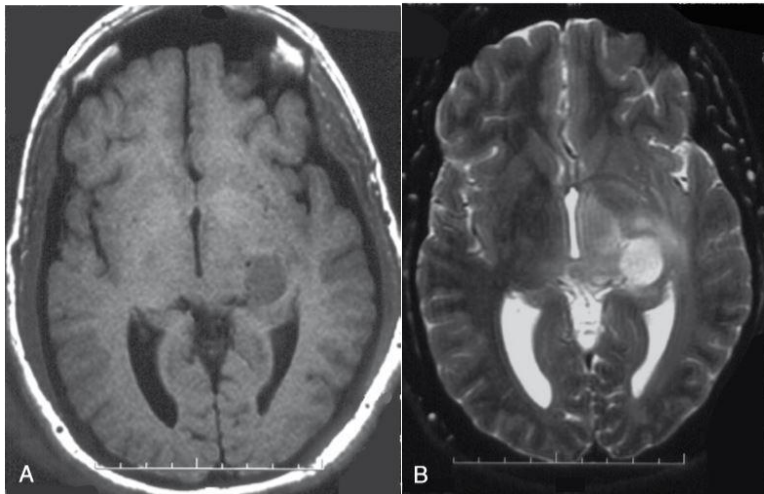
T1 relaksacijsko vrijeme je vrijeme potrebno da magnetni spinovi pobuđenim radiofrekventnim pulsom otpuste višak energije u okolinu. Svaka tvar ili tkivo ima specifično vrijeme relaksacije. T2 vrijeme relaksacije je vremenska konstanta različita za svako tkivo. To je vrijeme trajanja radiofrekventnog signala kojeg jezgra emitira i njegovo trajanje ovisi o vremenu koje je jezgra provela u koherentnoj fazi. T1 vrijeme se na MR koristi za prikaz anatomije tkiva, dok se T2 vrijeme koristi za prikaz patologije. Zadnja karakteristika tkiva je protonska gustoća (PD) koja odgovara broju vodikovih protona u volumnoj jedinici. Parenhim mozga je tkivo visoke protonske gustoće, stoga ima visoki signal na PD sekvencama (12,14).

STRUKTURA	T1 (msec)	T2 (msec)
Siva tvar	980–1040	64–71
Bijela tvar	740–770	64–70
Cerebrospinalni likvor	>2,000	>300
Mišić (pri 1 T)	600	40
Mast (pri 1 T)	180	90

Slika 9. Prikaz vremena relaksacije pojedinih tkiva. (12)

Klasične magnetske snimke mozga pokazuju anatomiju mozga, tumor i njegov odnos sa ostalim strukturama mozga. Standardne sekvence koje se koriste pri snimanju mozga kod sumnje na neoplazmu su: T1 sekvence, T2 sekvence, „dark fluid“ T2 sekvence, gradient echo, sekvence supresije masti i sekvence inverznog oporavka.

Većinom na T1 snimkama tumor se prikazuje hipointenzivan ili izointenzivan, a kod T2 sekvenci je hiperintenzivan. Također, tumori mogu sadržavati ciste, nekrotične dijelove, krvarenja i masno tkivo (1,12,13).



Slika 10. MR mozga: T1 (A) i T2 (B) sekvence (12).

Za dijagnostiku tumora mozga aplicira se kontrastno sredstvo koje ima paramagnetska svojstva gadolinija. Kontrast uzrokuje skraćenje T1 i T2 vremena, što dovodi do jačeg signala u T1 vremenu i slabijeg u T2 sekvenci. Zbog značajnije razlike u jačini signala kod T1 vremena, kontrastno sredstvo se većinom aplicira u tom vremenu relaksacije (1,12).

4.4.5. KONTRAINDIKACIJE

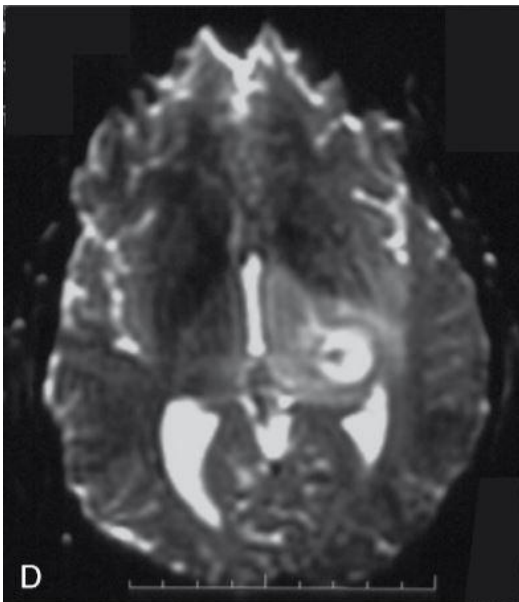
Prije svake pretrage magnetnom rezonancijom pacijentu je potrebno dati informirani pristanak, te ga uputiti da skine sve metalne predmete sa svog tijela. Potrebno je upozoriti pacijenta na nuspojave koje ima kontrastno sredstvo ako se primjenjuje te na metalne predmete unutar tijela. Iako magnetna rezonancija ne koristi ionizirajuće zračenje postoje neka ograničenja. Apsolutne kontraindikacije za pretragu su ugrađen elektrostimulator te strana tijela od feromagnetnog materijala unutar pacijenta. Dok su relativne kontraindikacije klaustrofobija, nemirni pacijenti i mala djeca koju je potrebno sedirati.

4.4.6. MODERNE TEHNIKE MAGNETSKE REZONANCIJE

Napredne tehnike magnetske rezonancije procjenjuju mikrovaskularne, hemodinamske i stanične promjene u mozgu. Uvođenjem tih novijih tehnika u protokole za dijagnostiku mogu se dobiti detalji o tumoru, koji omogućuju bolju klasifikaciju i prognozu liječenja (1).

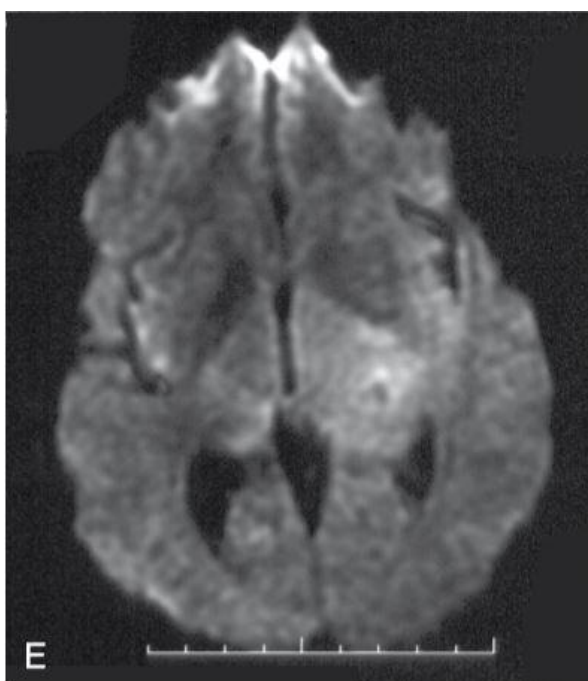4.4.6.1. DWI (DIFFUSION WEIGHTED IMAGING)

Difuzijske snimke se temelje na izračunavanju slučajnog Brownovog gibanja vode unutar tkiva. Visoko stanična tkiva i edemska tkiva imaju niži difuzijski koeficijent. Glavni princip difuzijskih snimaka je slabljenje T2 signala s obzirom da molekule vode lako difundiraju. Na primjer, voda unutar likvora može vrlo lako difundirati, tako da ostaje vrlo malo signala i stoga su ventrikli hipointenzivnog signala. Nasuprot tome, voda unutar moždanog parenhima ne može se tako lako kretati zbog staničnih membrana i stoga je početni T2 signal mozga samo donekle oslabljen i prikazuje se hiperintenzivno na snimci (1, 12,15).



Slika 10. B0 difuzijska snimka (12).

Način na koji se dobivaju difuzijske informacije je da se prvo napravi T2 sekvenca bez difuzijskog koeficijenta i ta snimka se naziva $b=0$ snimka. Zatim se procjenjuje difuzija vode u minimalno tri smjera, to se postiže primjenom jakih gradijentnih polja simetrično na obje strane pulsa od 180 stupnjeva. Stupanj difuzije ovisi o gradijentnom polju i intervalu trajanja gradijenta. Kombinacija ovih čimbenika stvara b vrijednost, te što je veća b vrijednost to je jači difuzijski signal. Pokretne molekule vode prikazat će se tamnim nijansama sive skale, dok će stacionarne biti svjetlije. Prikupljene difuzijske snimke mogu se matematičkim algoritmima generirati u izotropne DWI i ADC mape (1,12,15).



Slika 11. Složena difuzijska snimka: taman likvor, svijetla mast i lezija (12).

DWI je dio današnjeg protokola za dijagnostiku patologije mozga, te igra ključnu ulogu u procjeni staničnosti tkiva. U dijagnostici tumora mozga, DWI se može primijeniti u diferencijalnoj dijagnozi cističnih lezija, apscesa, nekroze i metastaza (1,12,15).

4.4.6.2. PERFUZIJSKE SNIMKE

Perfuzijske MR snimke se temelje na analizi cerebralnog protoka uz pomoć kontrastnog sredstva. Intravenski se aplicira kontrast na bazi gadolinija, brzinom od 3 do 5 ml/ sec te se koriste brze „echo planar“ sekvence. Kada se gadolinij nađe u mozgu napravi se niz snimki na različitim mjestima u mozgu, te se prikazuje tamnom nijansom sive skale na T2 snimci. Iz perfuzijskih snimki mogu se izračunati: moždani krvni volumen i krvni protok, vrijeme prolaska, vrijeme do kulminacije te vrijeme do kolimacije ostatka.(1,12)

Perfuzijske snimke su često kombiniraju sa difuzijskim snimkama kod dijagnostike patologije mozga. Obično se koriste kod moždanih udara, ali se mogu koristiti i za procjenu prokrvljenosti tumora, odnosno stupanj zloćudnosti neoplazme (1,12).

4.4.6.3. DIFFUSION TENSOR IMAGING (DTI)

DTI je napredna tehnika magnetske rezonance koja prikazuje puteve vlakana bijele tvari i opisuje gibanje molekula vode koristeći dva parametra: srednju difuzijsku vrijednost i frakcijsku anizotropiju (FA). Rekonstrukcija DTI podataka pomoću računalnog programa stvara karte FA i ADC koristeći DWI slike. Smanjenje FA koja okružuje bijelu tvar tumora ukazuje na sumnju peritumorske infiltraciju bijele tvari tumorskim stanicama. DTI prikazuje strukturne promjene puteva bijele tvari povezane s tumorom mozga, kao što su otkrivanje promjena ili dislokacija pojedinih puteva. Također DTI pruža druge važne informacije koje mogu pomoći u razlikovanju infiltrativnih rastućih tumora od ograničenih tumora. (1)

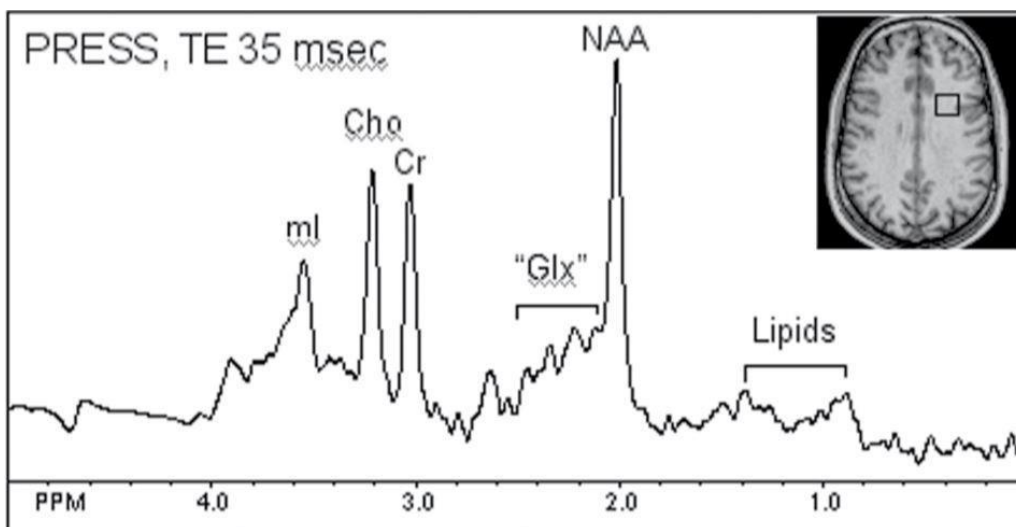
4.4.6.4. SPEKTROSKOPIJA MAGNETSKOM REZONANCOM (MRS)

Na temelju dosadašnjih postignuća na području MRS-a, dijagnostički udio spektroskopije magnetskom rezonancijom se značajno povećao, od temeljnih i kliničkih istraživanja do rutinske kliničke prakse (1,12).

MRS je neinvazivna dijagnostička metoda koja uočava patologije u mozgu znatno prije drugih konvencionalnih tehnika, zbog toga što se mikroskopske promjene događaju prije makroskopski vidljivih promjena. Daje stanične i metaboličke informacije o tumorskom i okolnom tkivu. Značajno doprinosi razlikovanju tumora od ne-tumorskih lezija, pomaže pri dijagnosticiranju i gradaciji neoplazme u preoperativnom vremenu, razlikovanju edema od infiltrativno rastućih tumora, praćenju odgovora tumora na liječenje i razlikovanju nekroze nakon zračenja od povratka tumora (1,12).

Neinvazivnim metodama otkrivaju se, in vivo u tkivu mozga, dijagnostički važni spojevi kao što su kolin (Cho - ključni marker stabilnosti stanične membrane), kreatin (Cr - pokazatelj energetskeg statusa, često kao referentna vrijednost), N-acetilaspargat (NAA - glavni pokazatelj strukture i funkcije neurona), laktat (Lac - u normalnom tkivu njegova je koncentracija na rubu detekcije i povećava se u anaerobnom metabolizmu) i lipidi (1,12).

Spektar ovih metabolita u mozgu je konstantan. MRS i MR koriste isti princip za dobivanje signala, ali im se obrada podataka razlikuje (1,12).



Slika 12. Grafički prikaz spektroskopije protonске magnetne rezonancije prikazuje dominantni N-acetilaspartin (NAA) pik s kreatinom i fosfokreatinom (Cr) i spojevima koji sadrže kolin (Cho). Također su vidljivi maksimumi lipida između 1,0 i 1,5 ppm, glutamin i glutamatni ostaci (Glx) pri 2,3 ppm, i mioinozitol (ml).(12)

Dok MR pruža anatomske i fiziološke informacije o tkivu, MRS rezultira spektrom metabolita. Određeni signal metabolita se prikazuje u horizontalnoj osi kao kemijski pomak u dijelovima na milijun (parts per million), a na vertikalnoj osi je prikazan intenzitet signala. U kliničkoj praksi MRS se prikazuje zajedno sa konvencionalnim MR snimkama. Različiti tipovi tumora manifestiraju se karakterističnim spektroskopskim profilom. Povećane koncentracije laktata i lipida (Lip) karakteristične su za nekrozu. Peritumoralni edem karakteriziraju niske koncentracije svih metabolita. Dok su kod primarnih tumora smanjene koncentracije N-acetilaspartata, kreatin fosfata i kreatina te povećane koncentracije kolina (1,12)

4.4.6.5. FUNKCIONALNA SNIMKA MAGNETSKE REZONANCIJE

Funkcionalna magnetska rezonancija (fMRI) je MRI postupak koji neizravno mjeri aktivnost mozga pomoću koncentracije deoksihemoglobina ili promjena perfuzije krvi. Najčešće se koristi BOLD tehnika (Blood oxygenation level dependent). Temelji se na smanjenju koncentracije deoksihemoglobina u aktivnom moždanom tkivu, zbog prekomjernog povećanja protoka krvi i odgovarajućeg povećanja oksihemoglobina. Relativne promjene dijamagnetskog oksihemoglobina i paramagnetskog deoksihemoglobina mogu se lako izmjeriti brzim T2 echo-planarnim (EPI) sekvencama. Vremenska rezolucija je dovoljno dobra da se može uspoređivati nekoliko slika mozga u mirovanju i u aktivnim uvjetima. Statističke mape koje proizlaze iz kombinacije toga sa standardnim MR snimkama pružaju precizne informacije o položaju i veličini područja mozga od interesa. Trenutno se funkcionalne snimke mozga koriste za preoperativnu lokalizaciju kortikalnih područja koja su komprimirana ili izobličena neoplazmom. Također se može koristiti u neuronavigaciji tijekom operacijskog zahvata pogotovo područja koja su teško dostupna. Međutim, glavni limitirajući faktor je mala snaga magnetnog polja u kliničkoj praksi i skenera na uređaju (1,12).

4.4.7. USPOREDBA MAGNETSKE REZONANCIJE I KOMPJUTERIZIRANE TOMOGRAFIJE U DIJAGNOSTICI TUMORA MOZGA

Rađena su brojna istraživanja koja uspoređuju kompjuteriziranu tomografiju i magnetsku rezonanciju kao modalitete u dijagnozi tumora mozga.

Većina istraživanja utvrdila je da je magnetska rezonancija bolja u dijagnostici tumora mozga. Istraživanje koje je uspoređivalo ova dva modaliteta u dijagnostici različitih bolesti SŽS pokazalo je da je MR bolji od CT-a u otkrivanju multiple skleroze, subkortikalne arteriosklerotske encefalopatije, infarkta i tumora stražnje jame, malih kolekcija ekstra-aksijalnih tekućina i cervikalne syringomijelije. Drugi znanstveni članak istraživao je primjenu ovih modaliteta kod planiranja radioterapijskih zahvata. Istraživanje je pokazalo da je magnetska rezonancija nemjerljivo bolja u planiranju terapije od kompjuterizirane tomografije (17).

CT	MRI
Uočavanje krvarenja	Uočavanje krvarenja sa SWI
Angiografija, bolja rezolucija	Angiografija bez kontrasta
Brži i pristupačniji	Sporiji, ograničene dostupnosti
Zračenje	Nema ionizirajućeg zračenja
Ograničen u stražnjoj lubanjskoj jami	Bolje uočavanje u stražnjoj lubanjskoj jami
Ograničen u uočavanju malih lezija	Bolje uočavanje malih lezija (DWI)

Slika 13. Usporedba CT-a i MR-a (izvor: https://www.researchgate.net/figure/Comparison-between-MR-and-CT-perfusion_tbl1_232231742)

4.5. DIGITALNA SUBTRAKCIJSKA ANGIOGRAFIJA (DSA)

Angiografija je dio kliničke prakse već dugi niz godina. Prvi angiografski uređaji su koristili analogne filmove kao receptore slike te je glavni nedostatak bio trošenje prevelike količine filmova i nemogućnost obrade slike. Danas je zlatni standard za prikaz krvnih žila digitalna subtrakcijska angiografija. Izvor zračenja kod DSA je rendgenska cijev, te se pretraga događa u stvarnom vremenu (1,14).

Glavni dijelovi uređaja za DSA su rendgenska cijev, električno pojačalo analogno-digitalni pretvarač, digitalno-analogni pretvarač i računalo za obradu slike(1,14).

Kod DSA pretrage se prvo napravi nativna snimka bez kontrasta ili maska. Zatim se intravenski aplicira kontrastno sredstvo većinom na bazi joda te se napravi snimka sa kontrastom. Nativna snimka se zatim digitalno oduzima od kontrastne snimke, to rezultira nestankom kosti i mekih tkiva sa slike te čistim prikazom krvnih žila ispunjenim kontrastom. (1,14)

DSA se koristi za procjenu prokrvljenosti tumora mozga. Također se preoperativna ili palijativna embolizacija tumora može provesti ili intraarterijalnim kateterizacijskim pristupom ili izravnom punkcijom tumorske arterije. Moderni sustavi dinamički ažuriraju kretanje C-luka, stola i prilagođavaju udaljenosti od izvora do slike kako bi se omogućio učinkovit tijek rada tijekom interventnih postupaka. Učinkovitije i brže izvođenja pretrage potencijalno smanjuje upotrebu kontrastnih sredstava i dozu zračenja. Pulsne frekvencije zračenja se mogu prilagoditi kliničkim potrebama prema ALARA principu (1,14).

4.6. NUKLEARNA MEDICINA

Nuklearna medicina se temelji na apliciranju radioaktivne tvari u tijelo i mjerenja zračenja pomoću scintilacijskog uređaja. Većinom se kao radioaktivna tvar koristi tehnecij, čisti gama emiter od 140 keV i vrijeme poluživota od šest sati (1,14).

Pozitronska emisijska tomografija (PET) je metoda koja koristi pozitrone kao obilježivače radiofarmaka kojim se promatra metabolički proces. Pozitroni ne mogu opstati u prirodi u tom obliku, te se vežu na slobodni elektron. Njihovim spajanjem nastaje proces anihilacije, to jest emitiraju se dva visokoenergetska fotona. Pacijentu se tijekom pretrage ubrizgava radiofarmak, koji je sastavljen od izotopa o kojem ovisi tehnika oslikavanja i farmaka koji karakterizira metabolički proces kojeg ispitujemo. Radiofarmak koji se koristi kod oslikavanja tumora mozga je fluorom obilježena glukoza (FDG) (1,14).

Danas se u dijagnostici tumora najčešće koristi hibridna tehnika PET/CT-a. To je sustav koji se sastoji od PET i CT uređaja. Većinom su uređaji izgrađeni od dva kućišta te stolom za pacijenta. Snimka se sastoji od dva dijela PET mjeri nakupljanje radiofarmaka u tijelo, dok kompjuterizirana tomografija daje točnu prostornu lokalizaciju nakupljanja. PET/CT je odlična tehnika kod procjene povratka bolesti nakon liječenja, te u većini slučajeva može predvidjeti ishod liječenja. Uz brojne prednosti PET/CT ima i dosta nedostataka, kao što je radijacijsko opterećenje pacijenta. Daljnji napredak u nuklearnoj medicini je izum PET/MR-a. U odnosu na hibridnu tehniku sa CT-om oslikavanja magnetom bolje prikazuje meka tkiva i nema radijacijskog opterećenja, ali PET/MR je iznimno tehnički zahtjevan uređaj te još nije uveden u kliničku praksu (1,14).

5. ZAKLJUČAK

Tumori mozga su u 75% slučajeva benigni, a ostatak čine maligni tumori. Ali je zbog svog intrakranijskog položaja zloćudan bez obzira na patohistološki potencijal. Infiltracijom u tkivo i ekspanzivnim učinkom uništava i komprimira zdravo tkivo mozga te povisuje intrakranijalni tlak što nakraju može rezultirati smrću. Obzirom na rastući broj onkoloških bolesnika, radiologija ima ključnu ulogu u dijagnostici tumora mozga. Značajan čimbenik za uspjeh u liječenju tumora mozga je određivanje opsega tumora i infiltracije važnih struktura. Glavne neuroradiološke metode u dijagnostici neoplazmi mozga su kompjuterizirana tomografija i magnetska rezonancija. Konvencionalni CT protokoli, a osobito MRI protokoli, prošireni su sofisticiranim novim tehnikama koje se koriste u praksi. Značajan napredak u neuroadiološkim tehnikama omogućio je uvid ne samo u anatomsku strukturu neoplazmi nego i u stanične, metaboličke i hemodinamske procese unutar tumora što je značajno doprinijelo boljoj dijagnostici i točnijoj procjeni stupnja proširenosti bolesti.

Uređaji su unaprijeđeni tako da je maksimalno skraćeno vrijeme trajanja pretrage i poboljšana je kvaliteta slike za lakše uočavanje patologije. Za dijagnostiku tumora mozga posebno je važna magnetska rezonancija koja je razvila mnoge metode poput MR spektroskopije.

Zahvaljujući razvoju tehnologije i istraživanju radiologija je sve važnija u liječenju onkoloških pacijenata i usmjeravanju terapije. Također postaje sve bolja u procjeni recidiva bolesti i prati bolesnika čak i nakon liječenja. Stoga su istraživanja u ovom području ključna za razvoj još modernijih i boljih neuroradioloških tehnika (1, 3).

6. SAŽETAK

Cilj rada je opisati i istaknuti važnost neuroradiologije u dijagnostici tumora mozga

Tumori mozga zauzimaju svega 2% od sveukupnih tumora kod odraslih, nešto je češći kod djece oko 20%. Ali je zbog svog anatomskog položaja bez obzira na stupanj malignosti jako zloćudan zbog ekspanzivnog i infiltrativnog procesa unutar lubanje. Glavni simptomi tumora mozga su glavobolje, epileptični napadaji i kognitivne promjene.

Kroz povijest neuroradiologija je napredovala, od otkrića rendgenskih zraka 1895., izuma CT i MR pa do danas. Današnje neuroradiološke moderne tehnike ne analiziraju samo anatomsku strukturu već nam daju informacije o staničnim, hemodinamskim i metaboličkim promjenama tumora.

Rendgenske snimke lubanje se u dijagnostici tumora ne koriste. Ultrazvuk se kao metoda koristi samo kod djece dok su fontanele još otvorene. Glavne metode u dijagnostici tumora mozga danas u magnetska rezonancija i kompjuterizirana tomografija. Kompjuterizirana tomografija (CT) zasniva se na ionizirajućem zračenju. Standardni pregled CT-om za dijagnozu tumora mozga sastoji se od native snimke i snimke nakon intravenski apliciranog jodnog kontrastnog sredstva. Najvažnija metoda neuroradiologije je magnetska rezonancija koja se temelji na jakom magnetskom polju jačine od 1,5 do 3 T u koje se stavlja tijelo pacijenta. Uz standardne MR sekvence postoje i novije tehnike kao što su difuzijska i perfuzijska snimanja te funkcionalno snimanje magnetom. Značajan napredak u magnetskoj rezonanciji je spektroskopija koja detektira metaboličke promjene karakteristične za tumore.

Osim ovih metoda u dijagnostici i procjeni stupnja zloćudnosti tumora može se koristiti i digitalna subtrakcijska angiografija koja procjenjuje prokrvljenost tumora. Također u dijagnostici onkoloških bolesti ključnu ulogu imaju i hibridne nuklearne metode kao što su PET/CT i PET/MR koje pružaju metaboličku i anatomsku informaciju o tumoru.

7. SUMMARY

The aim of this thesis is to describe and highlight the importance of neuroradiology in diagnosing brain tumors

Brain tumors account for only 2% of all adult tumors, and is more common in children - around 20%. But because of its anatomical position, regardless of the degree of malignancy, it is very malignant due to the expansive and infiltrative process inside the skull. The main symptoms of brain tumors are headache, epileptic seizures and cognitive changes.

Through out history neuroradiology has progressed since the discovery of X-ray in 1895, the CT 1971 invention, the invention of MR to today. Today's neuroradiological modern techniques are not based solely on the anatomical structure but give us information about cellular, hemodynamic and metabolic tumor changes.

X-ray scans of the skull are not used in tumor diagnostics. It can only detect pathological changes of the skull and refer to further tests. Ultrasound as a method is used only in children before the fontanelles close. The main methods in diagnosing brain tumors today are magnetic resonance imaging and computed tomography. Computerized tomography (CT) is based on ionizing radiation. Standard CT scan for brain tumor diagnosis consists of unenhanced image and image with intravenously applied iodine contrast medium. The most important method of neuroradiology is magnetic resonance imaging, which is based on a strong magnetic field of 1,5 T to 3 T in which patient's body is placed and then magnetized. Except standard MR sequences, there are also newer techniques such as diffusion and perfusion imaging and functional imaging with MR. The significant advantage in magnetic resonance is spectroscopy that can detect the tumor before it appears on standard imaging.

In addition to these methods in diagnosing and assessing tumor malignancy, digital subtraction angiography is method used to evaluate tumor vascularization. Also in the diagnosis of oncological diseases, hybrid nuclear methods such as PET / CT and PET / MR that provide metabolic and anatomical tumor information play a key role.

8. LITERATURA

1. Terry Lichtor. Clinical Management and Evolving Novel Therapeutic Strategies for Patients with Brain Tumors. U: Kamil Zeleňák, Cisáriková Vieraand, Poláček Hubert: Radiology Imaging Techniques of Brain Tumours . Intech open. 2013. Dostupno na: <https://www.intechopen.com/books/clinical-management-and-evolving-novel-therapeutic-strategies-for-patients-with-brain-tumors/radiology-imaging-techniques-of-brain-tumours>
2. Mabray MC, Barajas RF Jr, Cha S. Modern brain tumor imaging. Brain Tumor Res Treat. 2015 Apr;3(1):8-23. doi: 10.14791/btrt.2015.3.1.8. Epub 2015 Apr 29. Review. PubMed
3. BILANDŽIĆ, Josipa. 2017. Vrijeme čekanja na kirurško i onkološko liječenje u pacijenata s tumorima središnjeg živčanog sustava u kliničkom bolničkom centru Split. Diplomski rad. Medicinski fakultet Sveučilišta u Splitu, Split
4. American Association of Neurological Surgeons: Anatomy of the Brain. Dostupno na: <https://www.aans.org/en/Patients/Neurosurgical-Conditions-and-Treatments/Anatomy-of-the-Brain>
5. BAJEK, S. BOBINAC, D. MARIĆ, I. JERKOVIĆ, R. MALNAR,D. Sustavna anatomija čovjeka. Rijeka: Slap.2007.
6. Terry Lichtor. Molecular Considerations and Evolving Surgical Management Issues in the Treatment of Patients with a Brain Tumor U: Christie Adams, Joan Sullivan and Todd W. Vitaz: Clinical Presentation of Brain Tumors. Intech open 2015. Dostupno na: <https://www.intechopen.com/books/molecular-considerations-and-evolving-surgical-management-issues-in-the-treatment-of-patients-with-a-brain-tumor/clinical-presentation-of-brain-tumors>

7. DREVELEGAS, A. Imaging of Brain Tumors with Histological Correlations. 2 izdanje. New York: Springer. 2011.
8. Collins VP Brain tumours: classification and genes Journal of Neurology, Neurosurgery & Psychiatry 2004;75:ii2-ii11.(Pristupljeno: 24.4.2019)
Dostupno na: https://jnnp.bmj.com/content/75/suppl_2/ii2
9. Bešenski, N. Janković, S. Buča, A. Klinička neuroradiologija mozga. Zagreb: Medicinska naklada. 2011.
10. CASTILLO, M. History and evolution of Brain tumor imaging: Insights through Radiology. RSNA.2014. : 273(2): 111-125
11. MILETIĆ,D. Skeletna radiografija. Rijeka: Glosa. 2008.
12. YOUSEM,M,D. GROSSMAN,I,R. Neuroradiology. Treće izdanje. Philadelphia. Mosby Elsevier. 2010.
13. JANKOVIĆ,S. MIHANOVIĆ,F. Uvod u radiologiju. Split. Sveučilište u Splitu. 2014.
14. JANKOVIĆ,S. MIHANOVIĆ,F. PUNDA, A. RADOVIĆ,D. BARIĆ,A. HREPIĆ, D. Radiološki uređaji i oprema u radiologiji, radioterapiji i nuklearnoj medicini. Split. Sveučilište u Splitu. 2015.
15. Dr Aniket Vermaand Dr Usman Bashiretal. Diffusion weighted imaging. Radiopaedia.
Dostupno na : <https://radiopaedia.org/articles/diffusion-weighted-imaging-1>
16. Bradley WG Jr, Waluch V, Yadley RA, Wycoff RR. Comparison of CT and MR in 400 patients with suspected disease of the brain and cervical spinal cord. Radiology. 1984 Sep;152(3):695-702. PubMed.

17. Prabhakar R, Haresh KP, Ganesh T, Joshi RC, Julka PK, Rath GK. Comparison of computed tomography and magnetic resonance based target volume in brain tumors. *Cancer Res Ther.* 2007 Apr-Jun;3(2):121-3. PubMed

18. Shiroishi MS, Panigrahy A, Moore KR, Nelson MD Jr, Gilles FH, Gonzalez-Gomez I, Blüml S. Combined MRI and MRS improves pre-therapeutic diagnoses of pediatric brain tumors over MRI alone. *Neuroradiology.* 2015 Sep;57(9):951-6. doi: 10.1007/s00234-015-1553-1. Epub 2015 Jul 4. PubMed

9. ŽIVOTOPIS

OPĆI PODACI:

Ime i prezime: Lea Milatić Pantović

Datum rođenja: 1.6.1997.

Adresa Stanovanja: Vrboska 272a, Vrboska 21463, Jelsa.

Telefon: 021/774-176

Mobitel: 0913682607

Email: leamilaticp@gmail.com

OBRAZOVANJE:

2016 - 2019 Sveučilišni odjel zdravstvenih studija, preddiplomski studij Radiološke tehnologije

2012 - 2016 Opća gimnazija Jelsa, Jelsa

2004 - 2012 Osnovna škola Jelsa, Jelsa

OSTALE VJEŠTINE:

Jezici: engleski i talijanski jezik

Računalne vještine: Word, Excel, PowerPoint presentation

Ostali vještine: Pohađala sam International summer school of radiologic technology u Splitu
2018. godine