

Angio sala- uloga radiološkog tehnologa

Bilić, Daniela

Undergraduate thesis / Završni rad

2019

Degree Grantor / Ustanova koja je dodijelila akademski / stručni stupanj: **University of Split / Sveučilište u Splitu**

Permanent link / Trajna poveznica: <https://um.nsk.hr/um:nbn:hr:176:845229>

Rights / Prava: [In copyright](#)/[Zaštićeno autorskim pravom.](#)

Download date / Datum preuzimanja: **2025-01-27**



Repository / Repozitorij:

[Repository of the University Department for Health Studies, University of Split](#)



SVEUČILIŠTE U SPLITU

Podružnica

SVEUČILIŠNI ODJEL ZDRAVSTVENIH STUDIJA

SVEUČILIŠNI PREDDIPLOMSKI STUDIJ

RADIOLOŠKA TEHNOLOGIJA

Daniela Bilić

ANGIO SALA – ULOGA RADIOLOŠKOG TEHNOLOGA

Završni rad

Split, 2019.

SVEUČILIŠTE U SPLITU

Podružnica

SVEUČILIŠNI ODJEL ZDRAVSTVENIH STUDIJA

PREDDIPLOMSKI SVEUČILIŠNI STUDIJ

RADIOLOŠKA TEHNOLOGIJA

Daniela Bilić

ANGIO SALA – ULOGA RADIOLOŠKOG TEHNOLOGA

**ANGIO SUITE – THE ROLE OF RADIOLOGICAL
TECHNOLOGIST**

Završni rad / Bachelor's Thesis

Mentor:

Doc. dr. sc. Tonći Batinić

Split, 2019.

Sadržaj

1. Uvod.....	1
1. Povijest intervencijske radiologije i DSA.....	3
1.1. Kratka povijest intervencijske radiologije.....	3
1.2. Kratka povijest DSA.....	5
1.2.1. Generator i rendgenska cijev.....	8
1.2.2. Elektronička pojačala.....	8
1.2.3. Analogno-digitalni, digitalno-analogni pretvarač i slikovni procesor.....	9
2. Angio sala.....	10
2.1. Zaduženja radiološkog tehnologa.....	11
3. Primjer moderne fluoroskopske jedinice na Siemensovom Artis Zee uređaju.....	13
3.1. Funkcije CARE i CLEAR.....	14
3.2. Syngo DynaCT.....	16
4. Napredne akvizicijske aplikacije.....	18
4.1. Perivision i peristepping.....	18
4.2. Rotacijska angiografija.....	20
4.2.1. Dynavision.....	20
4.3. Roadmap.....	20
5. Post-processing.....	22
6. Zaštita od zračenja.....	24
6.1. Doze i sigurnost tijekom fluoroskopije.....	24
6.2. Sigurnosni postupci za osoblje profesionalno izloženo ionizirajućem zračenju.....	26
7. Zaključak.....	28
8. Literatura.....	29
9. Sažetak.....	31
10. Životopis.....	33

1. Uvod

Unutar radiologije kao specijalizacije u medicini, intervencijska radiologija grana je subspecijalizacije koja je izmijenila dijagnostičke i terapijske postupke u mnogih bolesti. Svrha je intervencijske radiologije pojednostavniti odnosno poboljšati mnoge kirurške postupke tako što se smanji incidencija komplikacija i smrtnosti, isključi potreba za općom anestezijom te skрати bolničko liječenje i njega. Sa svim tim se ujedno znatno smanjuje trošak u odnosu na kirurško liječenje stoga su svi ovi navedeni čimbenici bili poticaj razvoja intervencijske radiologije proteklih nekoliko desetaka godina. Danas je ova grana radiologije dio svakodnevnice radiologa jer se slučajevi poput lokalizacije apscesa, stenoze renalnih, ilijakalnih ili potključnih arterija više ne rješavaju operacijom ili kirurškim zahvatima. Ovi se postupci mogu izvoditi, kako u angio sali, tako i u ambulantama za intervencijski ultrazvuk ili dijagnostici CT-om.

Temeljni princip intervencijske radiološke tehnike je intervencija kroz igle ili kateter koji se uvode perkutanom punkcijom u lokalnoj anesteziji. Postupak može biti pod kontrolom dijaskopije, ultrazvuka odnosno CT-a. Postoje brojne tehnike punktiranja šupljine ili organa pod nadzorom radioloških uređaja. Izbor igala ovisi o tome o kojem se dijelu tijela radi kao i o tome izvodi li se postupak kroz samu iglu ili se dalje kroz nju uvode žice vodilje, kateteri i slično. Igle se razlikuju prema duljini, promjeru, umetku te obliku vrška.

Brojni se intervencijski zahvati izvode kroz kateter uveden perkutanom punkcijom. Tehnika kojom se koriste radiolozi kod ovakvih zahvata naziva se Seldingerova tehnika i može se koristiti u dijagnostičke svrhe, kada se kroz kateter uvodi kontrastno sredstvo, kao i u terapijske svrhe prilikom čega kateter omogućuje pristup stentovima, potpornicama te ostalim materijalima kako bi se izveo željeni terapijski zahvat. Iako ovu tehniku svladavaju i izvode liječnici radiolozi, poznavanje pravila izvođenja tehnike kao i poznavanje materijala kojim se ista tehnika izvodi te moguće komplikacije prilikom izvođenja, neobično je važno i za radiološkog tehnologa koji je prisutan i radi u timu.

Tehnika započinje pripremom kože te incizijom u dubini od 2-3 mm ako su u pitanju različite šupljine i organi. U slučaju kada se tehnika koristi u angio sali na krvnim žilama, arterija se

punktira na osnovi palpacije, odnosno vena na osnovi lokalizacije. Nakon punkcije, kroz iglu se uvodi savitljiva metalna žica vodilica, igla se zatim izvadi, a preko vodilice se uvodi kateter te se pod vodstvom dijaskopije kateter postavlja na željeno mjesto. Nakon završetka zahvata kateter se izvodi i uklanja, a na mjesto punkcije se obavlja kompresija ručno ili uz pomoć različitih kompresivnih pomagala. Izvođač mora dobro poznavati moguće komplikacije izvođenja Seldingerove tehnike kao i njihovo liječenje. (1)

Radiološki tehnolozi dio su tima u angio sali zajedno sa specijalistima radiolozima te medicinskim sestrama od kojih svaki član tima ima propisanu te dogovorenu ulogu i odgovornost koju snosi za svoj rad. U sljedećim ćemo se stranicama upoznati sa ulogom radioloških tehnologa u angio sali, detaljno prikazati uređaje kojim se koriste za dobivanje slike, te njihovu povijest, kao i sa zaštitom od zračenja i postprocessingom koji su domena radioloških tehnologa.

1. Povijest intervencijske radiologije i DSA

1.1. Kratka povijest intervencijske radiologije

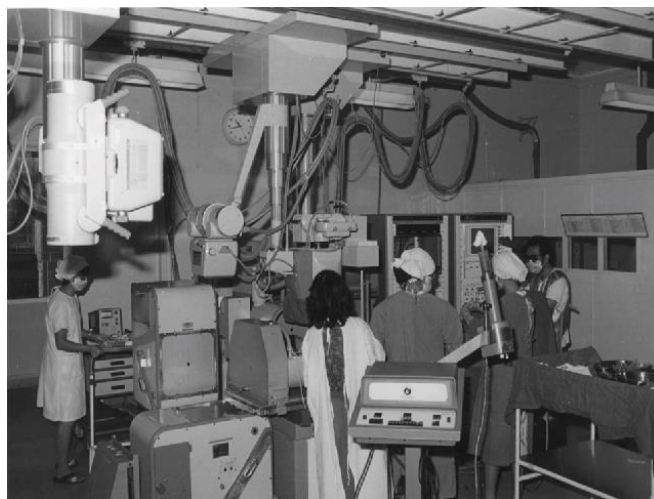Intervencijska radiologija ranije se smatrala “angiografijom”, ili u nekim bolnicama, “posebnim postupcima”. Bila je dio odjela za radiologiju, a radiologija je u prošlosti bila glavna dijagnostička specijalnost u bolnici. U tom kontekstu radiološki tehnolozi obično nisu obavljali analize i vrednovanja slikovnog prikaza niti proces upravljanja. Intervencijska radiologija izrasla je iz ovog povijesnog modela tehničke prakse. Iako su intervencijski radiolozi pružali kliničku skrb pacijentima na kojima su obavljali postupke i povremeno vidjeli pacijente na bolničkim odjeljenjima zbog proceduralnih komplikacija, nedostajalo je kliničke njege pacijenata izvan konteksta postupaka. „To je bila angiografija u povojima, sredinom 1960-ih do sredine 1970-ih.“ Provedene su kontrastne studije u arterijama, venama i limfi, potrage za solidnim tumorima, izvedeno je mapiranje krvnih žila prije operacije, traženje traume i gastrointestinalnog krvarenja, kao i plućne i duboke venske tromboembolijske bolesti. Provedeni su i brojni drugi manje invazivni postupci, uključujući, na primjer, mijelografiju i artrografiju. Terapijske intervencije u početku su bile odsutne. Obujam i složenost postupaka bila je ograničena. (2)

Godine 1923. angiografija se prvi put uspješno koristi za ljudsko tijelo. Prvi arteriogrami obavili su kirurzi izravnim rezanjem. Godine 1953. Seldinger je objavio svoju genijalnu metodu uvođenja katetera u vaskularni sustav nakon pristupa igle. To je otvorilo područje angiografije u radiologiji, te se uvođenjem Seldingerove tehnike postavljaju temelji intervencijske radiologije. Kateterizacija je postala sve popularnija u SAD-u kasnih 1950-ih i ranih 1960-ih godina, a sredinom 1960-ih, angiografija je bila dobro uspostavljena dijagnostička medicinska specijalnost. (3)

1963. dr. Charles T. Dotter prepoznao je potencijal katetera koji bi se koristio u intravaskularnoj kirurgiji. Objavio je članak 1964. godine, pokazujući dilataciju aterosklerotskih lezija femoralne arterije serijskim dilatatorima uvedenim pomoću Seldingerove metode. Započeo je novu eru perkutane angioplastike. Na temelju toga razvijene su tehnike dilatacije balonskim kateterom i implantacije metalnog stenta. Endovaskularni

stent je predložen 1969., a nekoliko godina kasnije perkutana angioplastika doživjela je proboj s pojavom mekog dvostrukog lumena balonskog katetera. Do sredine 1980-ih intervencijska radiologija ušla je u zlatno doba u kojem je započela svoj prijelaz iz isključivo dijagnostičke u terapijsku metodu. Od tada je razvijena široka lepeza terapijskih intervencija i uređaja.(2) Slika 1. prikazuje nekadašnju angio salu u bolnici General Hospital u Singapuru.

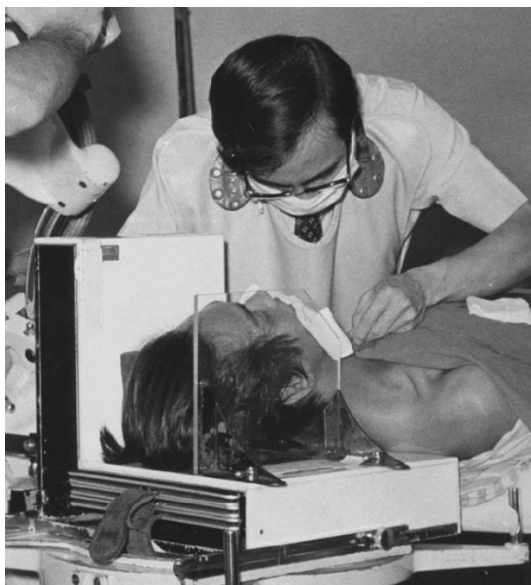
Od 90-ih godina prošloga stoljeća, balonska angioplastika pala je u drugi plan s pojavom metalnog stenta. Trenutno, endovaskularni stent ulazi u novu fazu s pojavom privremenih stentova i stent graftova te biološkog stenta. Transkateterska arterijska embolizacija bila je jedna od najvažnijih osnovnih tehnika za intervencijsku radiologiju od 1965. godine. Transjugularni intrahepatalni portosistemski stent-shunt je sveobuhvatna tehnologija interventne radiologije od 1967. godine, u kojoj se bilijarni sustav može dosegnuti kroz jugularnu venu, a poboljšanje se pojavilo sa stentom proširenim balonom u 1986. godini. Trenutno se primjenjuje u dijagnostici i liječenju mnogih bolesti unutarnjih organa poput gušterače, jetre, bubrega, kralježnične moždine, jajovoda, jednjaka i drugih organa. (3) Slika 2. prikazuje početke izvođenja cerebralnog angiograma.



Slika 1. Angio sala u General Hospital u Singapuru

Izvor: <https://www.semanticscholar.org/paper/A-brief-history-of-interventional-radiology-in-and-Teo-Tan/af6ccd5a25baa34393ffdcc99f2c31713a561d30>

Pristupljeno: 14.5.2019.



Slika 2. Izvođenje cerebralnog angiograma punktiranjem lijeve karotidne arterije koristeći kazetu

Izvor: <https://www.semanticscholar.org/paper/A-brief-history-of-interventional-radiology-in-and-Teo-Tan/af6ccd5a25baa34393ffdcc99f2c31713a561d30>

Pristupljeno: 14.5.2019.

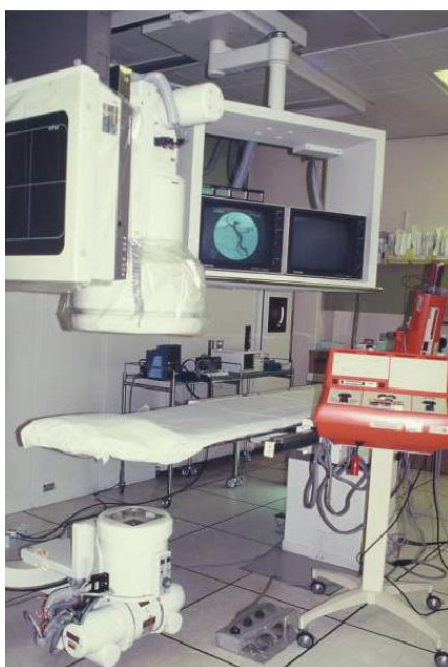1.2. Kratka povijest DSA

1963. godine Mayers izvodi prve eksperimentalne radove na digitalizaciji rendgenske slike. Tek 20-tak godina kasnije, osamdesetih godina prošlog stoljeća, s razvojem i uvođenjem kompjuterizirane tomografije razvija se interes za metodu DSA te se pokušava metoda kompjuterizirane tomografije prilagoditi konvencionalnoj slikovnoj tehnici. Nekoliko je bitnih ciljeva ovih istraživanja, a to su: poboljšanje učinkovitosti rendgenskih dijagnostičkih metoda kako bi se dobile što kvalitetnije slike sa što manjim zračenjem bolesnika, povećanje broja slika u jedinici vremena, uporaba što manje količine kontrastnog sredstva, što manje trajanje pretrage bez gubitka željenih informacija te u konačnici i smanjenje troškova.

Na Sveučilištu Wisconsin i Sveučilištu Arizona grupa istraživača provodila je istraživanja digitalnog prosvjetljivanja. Osnovni princip bio je sakupljanje slike s pojačala koja se zatim alegorički pojača i prije nego što postane integralna digitalizira se da bi se mogla prikazati na monitoru. Daljnjem razvoju ove metode pridonose radiolozi u želji za što boljim dijagnostičkim metodama, ali i industrija koja vidi budućnost u ovakvim uređajima. Već

nakon prvih nekoliko učinjenih digitalnih subtrakcijskih angiografija radiolozi su svjesni da je konvencionalna slika slabije kvalitete od sofisticirane vaskularne slike. Na tu činjenicu industrija reagira brzim napretkom i brojnim prilagodbama te se DSA brzo probija na tržište.

Konvencionalna subtrakcijska angiografija, kao i DSA, pokušava dobiti što veću kontrastnost između struktura koje su prolazno obojene kontrastnim sredstvom, kao što su krvne žile, te trajno obojenim strukturama kao što su kosti i meka tkiva. Postupak pri konvencionalnoj odnosno fotografskoj subtrakciji sastoji se od inverzije native snimke željenog dijela tijela čime se dobije maska koja se zatim superponira na snimku s kontrastnim sredstvom. Postupak pri digitalnoj subtrakciji znatno je složeniji te zahtjeva kompjuteriziranu tehnologiju i visokokvalitetni lanac za stvaranje slike. (4)



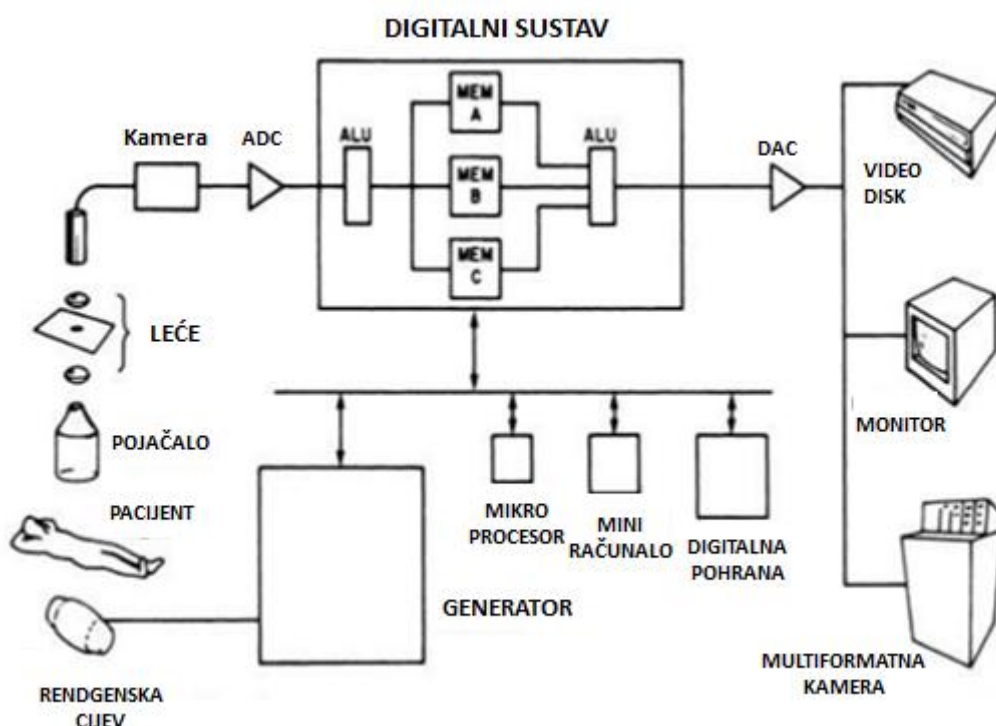
Slika 3. Konvencionalna subtrakcijska angiografija sa sustavom kazeta i filmova

Izvor: <https://www.semanticscholar.org/paper/A-brief-history-of-interventional-radiology-in-and-Teo-Tan/af6ccd5a25baa34393ffdcc99f2c31713a561d30>

Pristupljeno 14.5.2019.

DSA uređaj s početka 20.-tog stoljeća dijelili smo u dva osnovna sustava, u integrirani i priključni sustav. Integrirani sustav sastoji se od rendgenskog aparata i uređaja za dobivanje

slike, a priključni sustav uzimao je televizijski signal sa sustava za prosvjetljavanje te ga digitalizirao. Integrirani sustav proizvodi dijagnostički vrijednu sliku dok priključni sustav, zbog odnosa signala i šuma (*signal-to-noise ratio*), stvara nekoliko okvira (*frame*) kako bi slika bila zadovoljavajuće kvalitete. Zbog toga je priključni sustav ubrzo napušten te se koristio integrirani sustav. (4)



Slika 4. Shematski prikaz rendgenskog uređaja, prijenosa i obrade slike pri DSA

Izvor: <https://www.slideshare.net/subhayanmandal/digital-subtraction-angiography>

Pristupljeno: 15.5.2019.

Radiološki tehnolog dužan je poznavati radiološku opremu jer je upravljanje i kontrola uređaja njegova uloga u timu kako i danas tako i u prošlosti. Potrebno je poznavanje svakog dijela uređaja i priključnih uređaja i znati mogućnosti i ograničenja istih kako bi posao obavljali što uspješnije i dobili što kvalitetniju sliku.

Slika 4. prikazuje shematski prikaz nekadašnjeg uređaja za DSA koji se sastojao od generatora, elektronskog pojačala i kamere, analogno – digitalnog i digitalno – analognog pretvarača slike, slikovnog procesora, računala te uređaja za prikaz slike.

1.2.1. Generator i rendgenska cijev

Generator i rendgenska cijev glavni su dijelovi DSA uređaja, kako kod konvencionalne angiografije tako i kod digitalne. Generator koji se koristi za DSA mora tijekom čitave serije biti u mogućnosti stvoriti kratke ekspozicije jednakog intenziteta. Iz tog su razloga potrebni potencijalni ili trofazni generatori kod kojih postoji mogućnost zadržavanja vrijednosti kilovolta, a povećanja vrijednosti miliampera, linearnog povećanja obe električne vrijednosti ili pak vlastiti odabir vrijednosti. Sve ovo zahtijeva znatno jače rendgenske cijevi koje moraju omogućiti velik broj ekspozicija visokog intenziteta u kratkom vremenu, što rezultira potrebom za velikom protočnom i toplinskom kapacitetu. To je postignuto povećanjem anode koja rotira. Novije rendgenske cijevi imaju tri fokusa na anodi, od kojih najmanji ima promjer 0,3 mm, što znatno smanjuje i dozu zračenja koju prima osoblje pri izvođenju pretrage. (4)

1.2.2. Elektronička pojačala

Pojačalo slike apsorbira dijelove upadnih rendgenskih fotona i stvara svjetlost koja je proporcionalna broju fotona. Konvencionalni pojačivači, posebno oni s visokim konverzijskim učinkom, imaju veliki gubitak rezolucije pri izlaganju visokim protocima zbog potiskivanja elektrona. Novija elektronička pojačala s cezijevim jodidom riješila su taj problem te je pri visokim ekspozicijama postignuta bolja kvaliteta slike. Ograničavajući čimbenik kvalitetne pretrage bila je i veličina pojačala. Primjerice, devetinčni pojačivač nije imao dovoljno veliko polje na koje bi istovremeno stale krvne žile vrata i glave ispunjene kontrastom pa je za pretragu tih žila bilo potrebno ponovno injiciranje kontrastnog sredstva. Razvojem velikih pojačala taj problem se riješio. Veliki elektronički pojačivači obuhvaćaju veću površinu pretrage te imaju bolju kontrastnu rezoluciju, ali smanjenu prostornu rezoluciju.

Šum je pojava koja prekriva signal te odnos signala i šuma (*signal-to-noise ratio*, SNR) predstavlja odnos voltaže signala i voltaže šuma. Već od samih početaka DSA uređaja pokušava se dobiti što bolji odnos SNR. Jedno od rješenja je uzastopno videoskeniranje nakon rendgenskih ekspozicija kratkog pulsa. Pulsirajuća rendgenska cijev kod ovih uređaja daje ekspoziciju u fiksnim vremenskim razmacima. Ovom se tehnikom bitno smanjuje vrijeme ekspozicije, a time i artefakti uzrokovani pomicanjem. U drugoj tehnici ekspozicija je kontinuirana te se jedan ili više televizijskih okvira (frame) digitalizira da bi nastala slika. Produljenje ekspozicije može poboljšati SNR uporabom tehnike prosječnog okvira (frame), ali je istovremeno i glavni nedostatak ove tehnike koja se koristila u ranijim uređajima i danas je napuštena.

Konvencionalnim videokamerama koje imaju SNR raspon od 100:1 ili 200:1 teško je dobiti kvalitetnu DSA sliku. U kamerama s olovnom oksidom pri naponu od 5 MHz SNR je povećan na 1000:1. Daljnja inovacija kamera išla je u korist optimizacije SNR-a pa se u novijim elektronskim pojačalima svjetlost videokamere preko CCV- kamere pretvarala u napon, a kod najnovije generacije DSA uređaja samo pojačalo je kamera koja ima digitalne ravne detektore. (4)

1.2.3. Analogno-digitalni, digitalno-analogni pretvarač i slikovni procesor

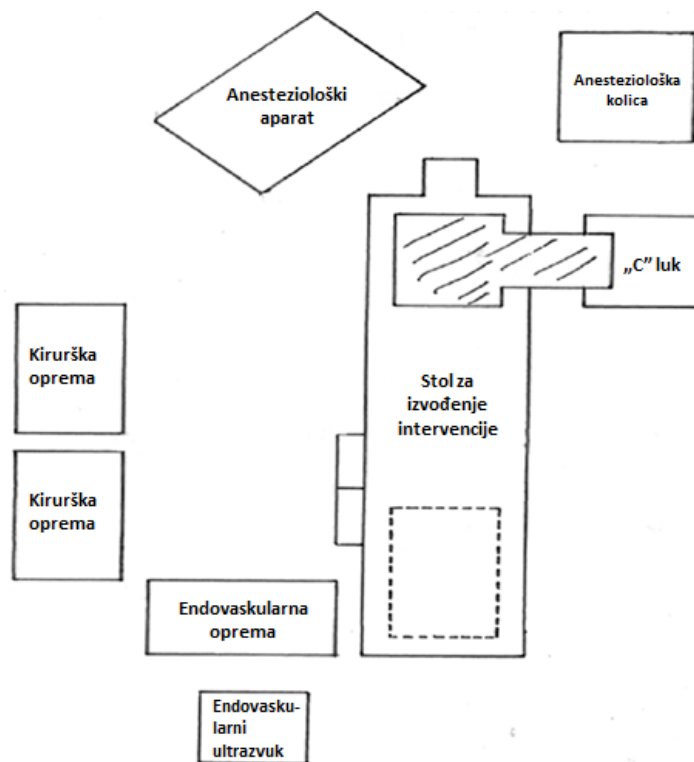
Analogno-digitalni pretvarač koji pretvara analognu sliku sa sekundarnog zaslona u digitalnu jest konverter velike brzine s 10 – 14 bitnom rezolucijom. Ovaj pretvarač pri 13 bita omogućava 8 129 različitih vrijednosti rezolucije – dubine piksela. Mogućnost brzine obrade podataka sinkronizirana je s generatorom. Na rasteru 512 x 512 analogno-digitalni pretvarači digitaliziraju 15 – 30 okvira (frame) u sekundi, a na rasteru 1024 x 1024 i do 25 – 50 okvira (frame) u sekundi. Kako bi digitalna slika mogla biti vidljiva na monitoru, analogno-digitalni pretvarač je ponovno pretvara u analognu sliku.

Za subtrakciju i pojačavanje slike digitalni procesor slike zauzima važno mjesto. Glavne su mu funkcije digitalizacija televizijskog okvira (frame), spremanje digitalne slike i njezino prikazivanje na monitoru i filmu, te mogućnost evaluacije dobivene slike. (4)

2. Angio sala

U idealnom slučaju, sve dijagnostičke i terapijske vaskularne i nevasikularne postupke treba provesti u angio-intervencijskoj sali (Cardella et al. 2003). Angio – sala morala bi imati odgovarajući prostor za svu radiološku opremu, isto tako i opremu za monitoriranje i hitnu intervenciju te dovoljno prostora za njegu bolesnika i oporavak.

Idealan prostor za angio salu treba biti dovoljno velik da mogu stati sve odvojene prostorije i odgovarajuća oprema. Na ulazu bi trebala biti postavljena velika olovom zaštićena vrata, dovoljno široka za prolaz bolničkog kreveta s pratećom opremom. Strop bi trebao biti visine 3,5-4 m s dodatnim prostorom iznad kako bi se omogućio mehanički pristup. Osim toga, neophodan je fluoroskopski uređaj, velik broj električnih elemenata za prateću opremu te sudoper s toplom i hladnom vodom. Potreban je i anesteziološki aparat u slučaju potrebe za anestezijom, osigurani priključci za anesteziološke plinove kao i oprema za monitoriranje. Kirurška stropna svjetla također su bitna za radiologe pri izvođenju intervencije. Ultrazvučni aparat s dodatnim monitorom uz fluoroskopski monitor te oprema za manometriju koja mjeri arterijski i venski tlak također je dio opreme koja bi se trebala nalaziti u angio sali. Potreban je i dovoljan prostor za spremište svih potrošnih materijala, pregača i dodatne opreme koju zahtjeva intervencija. Slika 5. prikazuje raspored unutrašnjosti angio sale. Kontrolna soba je odvojena od sale u kojoj se obavlja intervencija zidom koji mora imati ugrađeno olovno staklo da bi bila omogućena vizualizacija sale, kao i ugrađen portafon kako bi postojala i slušna povezanost. Kontrolna soba treba imati računalo kojim se može pristupiti pacijentovim podacima, laboratorijskim nalazima i povijesti bolesti. U posebnoj, odvojenoj klimatiziranoj sobi smješta se oprema koju je potrebno napajati, transformatori i druga električna pomagala i priključci. Nakon završetka intervencije pacijenta se odvodi u sobu za oporavak s opremom za monitoriranje koja je u sklopu kompleksa angio sale. (5)



Slika 5. Unutrašnjost angio sale

Izvor: Batinić, T. (2019). *Digitalna subtrakcijska angiografija* [Powerpoint prezentacija s predavanja DSA održanog u ak. god. 2018/2019 na Sveučilišnom odjelu zdravstvenih studija]. Split: Sveučilišni odjel zdravstvenih studija.

Pristupljeno: 31.5.2019

2.1. Zaduženja radiološkog tehnologa

Radiološki tehnolog zadužen je za koordinaciju svih radnji prije, tijekom i nakon pretrage.

Prva dužnost radiološkog tehnologa u danu je omogućiti rad medicinske sestre tako što, prije ikakvih daljnjih postupaka, pripremi uređaj za rad, namjesti angiografski stol kako bi se tek tada uveo i pozicionirao pacijent.

U zaduženja prije same pretrage spada nabavka svih potrebnih materijala koji su koriste kao što su potrošna sredstva, sanitetski materijal, instrumenti i dr. Također je zadužen za koordinaciju i programiranje dnevnog rasporeda pretraga, u suglasju s radiologom, te za komunikaciju s ostalim odjelima s kojih stižu pacijenti. Treba voditi brigu i o sanitarnom

stanju angio sale, a posebnu pažnju treba posvetiti održavanju stanja angiografskog uređaja, što podrazumijeva potrebne provjere i servisiranje te obnavljanje dozvole za uporabu.

Uloga tijekom angiografske pretrage je provjera funkcije uređaja, regulacija kontrasta i svjetline slike na monitorima te izbor programa pretrage. Isto tako se treba pobrinuti za zalihe kontrastnih sredstava i punjenje šprice kontrastom po nalogu radiologa.

Nakon obavljene pretrage radiološki tehnolog organizira otpremu pacijenta na odjel i provjerava stanje sale. Zatim analizira sav slikovni prikaz pretrage i dokumentira ga po želji radiologa. (6)

Na temelju pročitane povijesti bolesti i kliničkog pregleda bolesnika, intervencijski radiolog priprema plan intervencije te daje upute članovima tima, medicinskoj sestri i radiološkom tehnologu, za izvođenje intervencije. „U plan moraju biti uključeni svi aspekti intervencije, kao što su: mjesto pristupa, tip i veličina arterijalne uvodnice, vrsta i dužina žice vodilje, angiografski kateter, posebne naprave kao što su stentovi, te prije intervencijska medikacija.“

(7) Svi ovi protokoli unose se u dokumentaciju intervencije koju, prema internom dogovoru, rade radiološki tehnolog ili medicinska sestra. Kako su se perkutane endovaskularne terapijske metode brzo razvijale i još uvijek se ubrzano razvijaju, na tržištu je neprestana borba između različitih proizvođača koji nastoje unaprijediti svoje proizvode i predstaviti ih u najboljem svjetlu, a zadatak je intervencijskog tima zajedno s radiološkim tehnologom odabrati opremu koja najbolje kvalitetom i cijenom odgovara potrebama i mogućnostima zdravstvene ustanove. (7)

3. Primjer moderne fluoroskopske jedinice na Siemensovom Artis Zee uređaju

Polje intervencijske radiologije svakim danom raste i primjenjuje se sve češće u sve više kliničkih situacija koje zahtijevaju liječenje, kako uobičajenih svakodnevnih slučajeva, tako i rijetkih i kompliciranih bolesnih stanja. Svi ovi zahvati i postupci produljuju pacijentu život te poboljšavaju kvalitetu istoga. Od rutinskih intervencijskih procedura do novih inovativnih endoskopskih i perkutanih metoda za sve navedene postupke potrebna je odgovarajuća oprema koja će imati zavidni slikovni prikaz i programske značajke za što bolju naknadnu obradu slike. (8)

Fluoroskopska jedinica mora imati „C“ ili „U“ luk koji se okreće oko pacijenta u aksijalnoj i sagitalnoj ravnini. Na krajevima C-luka, nasuprot jedno drugome, montirani su rendgenska cijev i detektor slike. Detektor bi trebao biti što bliži pacijentu kako bi se smanjilo zračenje i poboljšala kvaliteta slike. Sustav dopušta udaljenost od 90 do 120 cm od izvora do detektora. Na monitoru odnosno upravljačkoj jedinici prikazan je kut pomaka uređaja kojim upravlja radiološki tehnolog. Upravo kombinacija C-luka i pomaka stola omogućuju prikaz cijelog tijela. Pojačalo slike treba imati veliko polje pregleda za što bolji prikaz većih dijelova tijela koji su od interesa. Stol na kojem je pacijent mora biti pomičan te podnositi najmanje 140 kg., a na kraju stola se nalazi kontrolni set kojim upravlja radiološki tehnolog. Stropni monitori moraju biti pomični i smješteni tako da mogu biti vidljivi sa obje strane stola. Svi današnji fluoroskopski uređaji standardno imaju program za DSA, a moderni uređaji i sustav koji sprječava sudare i ozlijede pacijenta ili oštećenje opreme. Obično je danas u upotrebi matriks veličine 1024x1024 koji pruža izvrsnu kvalitetu slike, dok neki moderniji sustavi imaju još bolju rezoluciju i matriks od 2048x2048. Bitna dodatna oprema uz uređaj je i automatska šprica kojom se injicira kontrastno sredstvo radi boljeg prikaza željenih struktura. Njom upravlja radiološki tehnolog na odluku liječnika koji određuje dozu. Šprica ima parametre volumena, brzine i tlaka bolus injekcije.(5)(8)

Kao primjer jednog modernog uređaja na tržištu uzet je Siemensov Artis Zee uređaj na kojem će biti opisane karakteristike novijih generacija uređaja, njihove prednosti i poboljšanja u odnosu na prijašnje sustave.

Nekoliko je varijacija montaže sustava u angio salu i izgleda luka. Postoji stropno i podno montiran uređaj. Podno podešen je dobar za intervencijsku kardiologiju jer omogućava brzo pokretanje luka i dobru angulaciju za sva srčana snimanja. C-luk može biti postavljen oko stola za pokrivenost od glave do pete, desno kod ugradnje pacemakera, iznad glave pacijenta za abdominalne postupke ili lijevo za standardne periferne procedure. „Idealan za intervencijsku radiologiju cijelog tijela, Artis zee sustav na stropu pruža najveću fleksibilnost pozicioniranja s najvećom pokrivenošću pacijenta. C-luk može se postaviti oko pacijentove lijeve ili desne strane te glave i prilagoditi bilo koji kut između. To omogućuje optimalan pristup pacijentu.“ (10)

Kako bi se osigurala optimalna njega, kvaliteta slike je važnija nego ikad. Bitno je da je uređaj ne samo pripremljen na veliki raspon pacijenata i kliničkih izazova, nego i da pruža što bolju ravnotežu između kvalitete slike i doze. Rendgenske cijevi prilagođene za angiografiju obično imaju sljedeće specifikacije: 80 kW električne snage, nekoliko žarišnih točaka veličina između 0.3 mm do 1.0 mm, 2 MHU (mega heat units) toplinskog kapaciteta i 3 kW održive snage. Imajući to u vidu, Artis Zee uređaj pruža automatizirano upravljanje dozama u kombinaciji s tehnologijom koja pruža izvrsnu kvalitetu slike. Kvaliteta slike počinje s rendgenskom cijevi koja mora biti izdržljivija i snažnija kako bi isporučila više struje i napona za što oštriju sliku, kod većih pacijenata i strmijih kutova. Tipična voltaža kod fluoroskopskih pretraga je od 60 do 125 kV. Kolimator je također integriran u cijev kako bi prilagodio snop zračenja različitim poljima pregleda. Tu su i različiti filteri debljine od 0.2 do 0.9 mm bakra koji oblikuju energijski spektar rendgenskih zraka kako bi se postigla minimalna doza za pacijenta i najbolji mogući kontrast. (9)(10)

3.1. Funkcije CARE i CLEAR

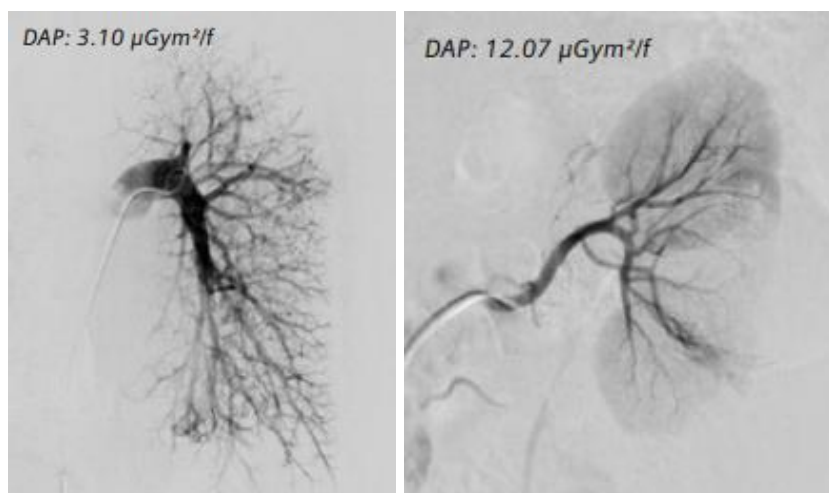
Svaki Artis sustav dolazi s velikim nizom aplikacija za smanjenje doze i poboljšanja kvalitete slike kao što su CARE (Combined Applications to Reduce Exposure) i CLEAR. Ova tehnologija omogućava da korisnici smanje dozu bez da ugrožavaju kvalitetu slike. CARE aplikacije osmišljene su da smanje izloženost zračenja pacijenata, a ujedno i osoblja. „Tako da, primjerice, aplikacija CAREposition izbjegava fluoroskopiju tijekom repositioniranja, a CAREvision smanjuje dozu prilagođavanjem broja okvira (frameova).“ Osim toga, CARE

omogućuje praćenje doze zračenja tijekom izvođenja intervencije te izrađuje krajnji izvještaj o danoj dozi.

Funkcije CLEAR automatski tijekom ekspozicije i obrade poboljšavaju kvalitetu slike. „Na primjer, CLEARcontrol automatski poboljšava svjetlinu slike, a CLEARview smanjuje buku na slikama s malom dozom (low-dose).“ Funkcije CLEAR pomažu i u prilagodbi kontrasta i oštine po želji korisnika.

Automatska kontrola ekspozicije (AEC) automatski kontrolira sljedećih pet parametara u odnosu na angulaciju C-luka, a to su: struja i napon u cijevi, fokus, filtracija te vrijeme ekspozicije, što stvara odličan odnos kvalitete slike i doze u svakom kutu. Automatska kontrola ekspozicije procjenjuje i pacijentovu težinu te mijenja parametre ovisno o tome i o trenutnoj angulaciji tako da nema potrebe za ručnim podešavanjem ili mijenjanjem programa.

Slike 5. pokazuju odličnu kvalitetu slike pri „low dose“ snimanjima koja su vidljiva iz podataka o „dose area product“ (DAP) mjerenim u μGym^2 , a koje označavaju ulaznu točku na koži.



Slika 6.a) DSA pluća

Slika 6.b) DSA lijeve renalne arterije

Izvor: St. James Hospital, Dublin, Irska.

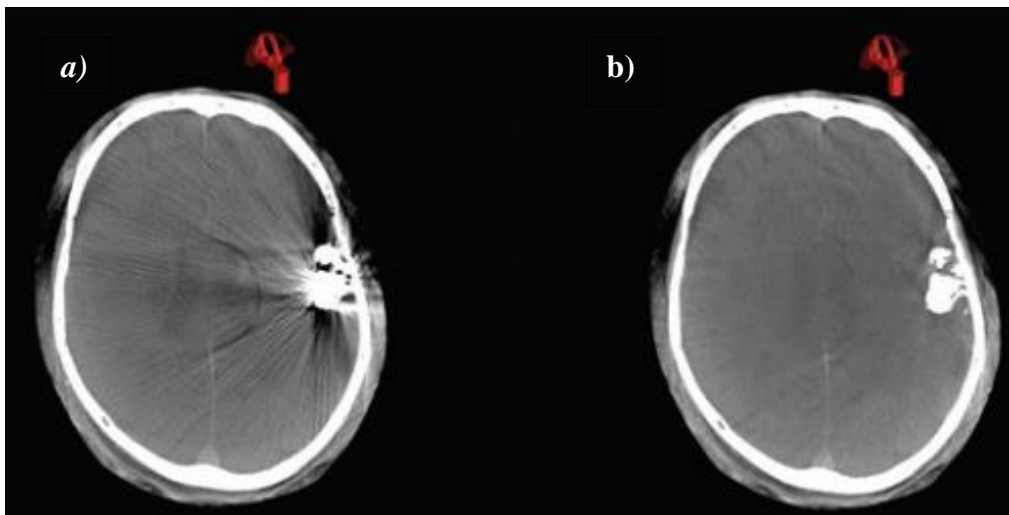
Preuzeto s: https://static.healthcare.siemens.com/siemens_hwem-hwem_sxxa_websites-context-root/wcm/idc/groups/public/@global/@imaging/@angio/documents/download/mda3/ndi1/~edisp/at_ir_artis_zee_product_brochure-04463483.pdf

Pristupljeno: 30.5.2019.

CLEAR aplikacije smanjuju buku, povećavaju oštrinu slike i kompenziraju artefakte pokreta u angiografskim i fluoroskopskim procedurama u neurologiji i kardiologiji. Opcija CLEARmatch kompenzira pomak pacijenta te se time ne ugrožava oštrina ni kvaliteta slike zbog eventualnog pomaka, dok CLEARmotion detektira male pomične objekte kao što su žice i poboljšava njihovu vizualizaciju tako da se i objekti u pokretu jasno vide bez artefakata pomicanja. (10)(11)

3.2. Syngo DynaCT

Syngo DynaCT je aplikacija tvrtke koja je prva na tržištu predstavila cone-beam CT (CBCT) u angiografiji. S tom se aplikacijom dobije najmodernija 3D slika i vizualizacija mekog tkiva. Syngo DynaCT omogućuje snimanje poprečnih presjeka slično kao kod CT-a i tako pruža informacije koje nisu dostupne digitalnom subtrakcijskom angiografijom što pomaže u odlukama kod daljnjeg slijeda intervencije. Prikazuje odlično meko tkivo i objekte koji imaju visoki kontrast kao što su stentovi, klipse, kosti i krvne žile ispunjene kontrastom. Syngo DynaCT SMART smanjuje artefakte uzrokovane metalom i registrira događanja kao što su, na primjer, krvarenja oko metalnih objekata (coil-ova, stentova i slično). Tim dodatnim informacijama pomaže operateru u obavljanju intervencijskog zahvata. Slike 7. prikazuju poprečni presjek glave sa i bez syngo DynaCT SMART aplikacijom. (10)



Slika 7. Poprečni presjek glave a) bez syngo DynaCT SMART aplikacije i b) sa syngo DynaCT SMART aplikacijom

Izvor: Alfried Krupp Hospital, Essen, Njemačka

Preuzeto s : https://static.healthcare.siemens.com/siemens_hwem-hwem_sxxa_websites-context-root/wcm/idc/groups/public/@global/@imaging/@angio/documents/download/mda3/ndi1/~edisp/at_ir_artis_zee_product_brochure-04463483.pdf

Pristupljeno: 28.5.2019.

4. Napredne akvizicijske aplikacije

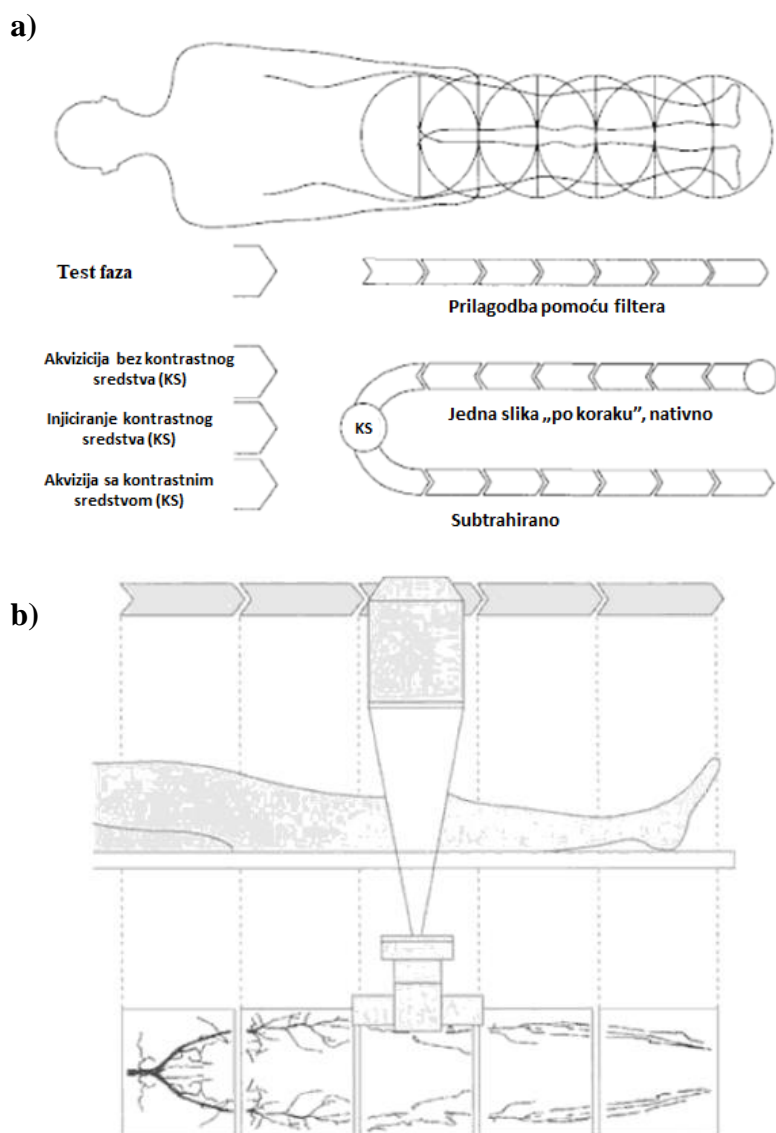
Budućni da je radiološki tehnolog dio tima u angio sali koji kontrolira uređaj, pomiče stol s pacijentom i C-luk ovisno o potrebi projekcije, između ostalog je potrebno da prati i zna koristiti sve nove napredne tehnologije, bude upoznat s nadogradnjama sustava i novim aplikacijama u programu kako bi izvedba intervencije bila izvođena prema modernim svjetskim standardima, ako je to u mogućnosti. Zato je važno poznavati neke od sljedećih navedenih naprednih akvizicijskih aplikacija.

4.1. Perivision i peristepping

Perivision i peristepping su slikovne tehnike koje se koriste za snimanje duljih anatomskih regija, primjerice periferne vaskulature. Peristepping označava linearno snimanje „korak po korak“ u kojem je dobivena slika nativna. Perivision je „stepping“ metoda s digitalnom subtrakcijom. Da bi se postigao željeni raspon snimanja, automatski se „korak po korak“ pomiču ili stol s pacijentom ili C-luk.

Da bi se izvršila pretraga perivision tehnikom potrebna su tri koraka odnosno faze. „Prva faza je fluoroskopiranje od početne do krajnje točke željenog polja snimanja da bi se odredile postavke kolimatora i filtera za svaku poziciju, a naziva se testna faza. Druga faza ili maska nastaje snimanjem u obrnutom smjeru od prve faze da bi se dobile slike maske za različite pozicije. Treća faza ili faza s kontrastom počinje nakon što se injicira kontrastno sredstvo. Slike su dobivene u svakoj poziciji koristeći maske iz druge faze. „Stepping“ iz pozicije u poziciju se može postići ručno ili automatski.“ Dobivene slike mogu se spojiti tijekom postprocessinga kako bi se dugi prikaz anatomije prikazao na jednoj slici. (Slika 8) (9)

Za ovu metodu potrebno je samo jedno injiciranje kontrastnog sredstva što smanjuje količinu potrebnog kontrastnog sredstva za dobivanje kvalitetne pretrage. Isto tako se smanjuje i doza potrebnog zračenja. (12)



Slika 8. Perivision. a) faze pretrage, b) "long – leg" prikaz

Izvor: <https://books.google.hr/books?id=j-zvCAAQBAJ&pg=PA176&lpg=PA176&dq=siemens+dsa+roadmap&source=bl&ots=yt3PQWhsXu&sig=ACfU3U0W3F9tmnUN32RKgT0o5DErzcAwlg&hl=hr&sa=X&ved=2ahUKEwjh6KHdjdDiAhVyxKYKHcLSApYQ6AEwBXoECAgQAQ#v=onepage&q=siemens%20dsa%20roadmap&f=false>

Pristupljeno: 2.6.2019.

4.2. Rotacijska angiografija

Rotacijska angiografija je korisna metoda kada želimo prikazati krvnu žilu iz drugačije perspektive bilo da pokušavamo otvoriti superponirane žile, na primjer otvoriti bifurkaciju i prikazati bolje karotidne, ilijačne ili bubrežne arterije, ili otkriti slobodan vrat aneurizme. Nekoliko prednosti rotacijske angiografije su dobivanje više projekcija vaskularnog područja samo s jednom injekcijom kontrastnog sredstva, mogućnost poimanja prostornog tijeka krvne žile te naravno mogućnost stvaranja 3D slike. (5)

4.2.1. Dynavision

Razlikujemo DR – Dynavision i DSA – Dynavision. DR – Dynavision predstavlja daljnji razvoj rotacijske angiografije u kojem se željeno područje pregleda prikazuje iz različitih smjerova u jednoj rotaciji, pri čemu je moguće snimanje sa ili bez kontrasta, a slika je nativna i nesubtrahirana. DSA – Dynavision koristi digitalnu subtrakciju. Maska i slika s kontrastom nastaju pod istim uvjetima odnosno stečene su u istoj kutnoj poziciji C-luka.

Provedeno je istraživanje koje je dokazalo važnost i ulogu DSA – Dynavision tehnike kod planiranja endovaskularnog liječenja arteriovenskih fistula. Pacijenti su podijeljeni na one koji su u planiranju prije endovaskularnog liječenja bili snimani DSA – Dynavision tehnikom i na one koji nisu. Rezultati ovog istraživanja pokazuju da je DSA – Dynavision tehnika kod planiranja endovaskularnog liječenja arteriovenskih fistula povezana sa većom stopom eliminacije kortikalnog venskog refluksa i manjom potrebom za operacijom nakon embolizacije. (13)

4.3. Roadmap

Roadmap je poseban način rada u kojem se slike fluoroskopije prikazuju subtrahirane. Kontrastno sredstvo se injicira kako bi se dobila slika koja će u daljnjem postupku služiti kao maska. Tijekom fluoroskopije ta je maska obrnuta i superponira se iznad svih kasnijih fluoroskopskih slika. Slika na monitoru tijekom fluoroskopije prikazuje razgranato „stablo“

krvnih žila, a s aplikacijom roadmap pomoću maske te se krvne žile naglašavaju i omogućavaju lakše pozicioniranje katetera i žica. Roadmap služi kao odlična navigacija tijekom postupaka kao što su angioplastika, kateterizacija ili uklanjanje plaka. (5)(12)

5. Post-processing

Iako je u nekim ustanovama obrada slike ili post-processing rezerviran isključivo za liječnike radiologe nakon obavljene pretrage, područje obrade slike je tehnološki gledano i područje bavljenja radiološkog tehnologa koji bi trebao biti upoznat s načinom obrade slike, što se sve njome dobije i koje su važnosti iste, te pratiti nova rješenja i nadogradnje programa kako bi iz dobivene slike obradom dobili maksimalnu korist.

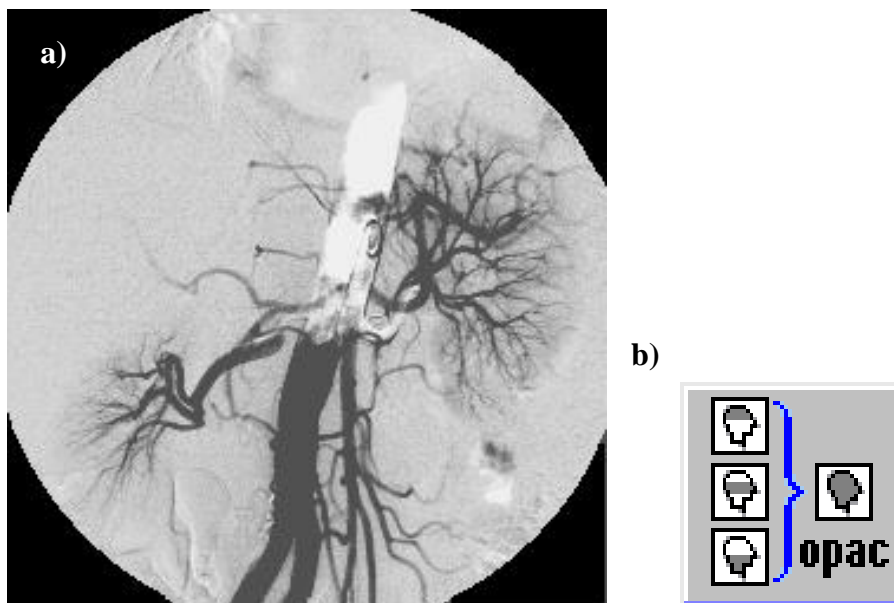
Post-processing se odvija nakon akvizicije kako bi se optimizirala slika, istakli njeni detalji i bolje uočila patologija. Obrada se može odvijati unutar prostorije same pretrage, dakle u angio sali, pomoću kontrola uređaja na stolu za pacijente za kojim je radiološki tehnolog ili na posebnoj radnoj stanici u kontrolnoj sobi, izvan angio sale. „ Tehnički gledano, pojam post-processing slike se odnosi na svaki postupak koji se odvija na digitalnoj slici nakon što se ona pohrani na tvrdi disk sustava.“ (9)

Moguće je povećati određeno polje od interesa zbog bolje prezentacije patologije, kao i elektronički kolimirati željenu regiju. Također se slika može okrenuti vertikalno ili okomito u standardne orijentacije zbog lakšeg pregleda i analize. Inverzija slike se odnosi na sivu skalnu, tako da strukture koje su originalno bijele postanu crne i obrnuto. (9)

Posebne funkcije za obradu slike kod DSA su između ostalog pixelshift i opacifikacija.

Funkcija pixelshift se koristi za točno podudaranje maske i slike s kontrastom, a moguće je pomicanje u vertikalnom i horizontalnom smjeru. Pixelshift se može izvesti manualno, automatski i fleksibilno. Isto tako, ukoliko maska nije optimalna može se zamijeniti. (5)

„Opacifikacijom se stvara subtrahirana slika s maksimalnim prikazom kontrasta.“ (5) Kada se injicira kontrastno sredstvo ono ne ispunja podjednako i odjednom sve krvne žile od interesa, već kontrast „putuje“ kroz krvnu žilu. Ovom se funkcijom integriraju sve slike faze punjenja žila kontrastom te se cijeli „put“ apliciranog kontrasta prikazuje na jednoj slici.



Slika 9. a) slika nastala funkcijom „opacificacija“ b) ikona funkcije „opacificacija“

Izvor: Batinić, T. (2019). *Digitalna subtraksijska angiografija* [Powerpoint prezentacija s predavanja DSA održanog u ak. god. 2018/2019 na Sveučilišnom odjelu zdravstvenih studija]. Split: Sveučilišni odjel zdravstvenih studija.

Pristupljeno: 3.6.2019.

Ponekad je potrebno geometrijski odrediti anatomske detalje sa slike. Primjerice, za odabir stentova ili balona koji će se koristiti u intervenciji, potrebno je prethodno izmjeriti duljinu stenoze i odrediti poprečni presjek kroz krvnu žilu kako bi se ugradio prikladan stent odnosno balon.

6. Zaštita od zračenja

Osobe koje rade u zoni zračenja moraju biti educirane o štetnosti rendgenskih zraka i biti svjesne opasnosti kojoj izlažu sebe, pacijente i ostalo osoblje u svom radu. Dakako, na prvom mjestu je to radiološki tehnolog čija je odgovornost eksponiranje i zračenje pacijenata u dijagnostičke svrhe stoga je bitno da je svjestan svih posljedica zračenja kojim izlaže pacijente, a u angio sali, i osoblje.

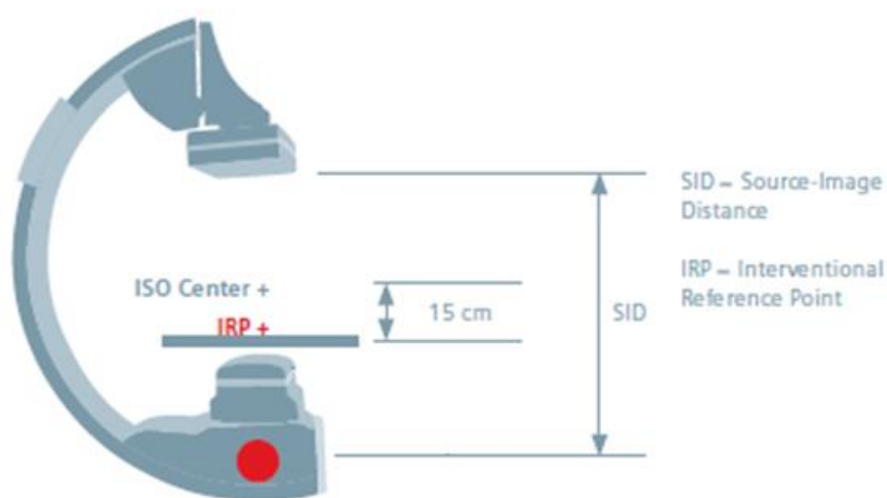
6.1. Doze i sigurnost tijekom fluoroskopije

Tri su doze kojima opisujemo zračenje:

- Apsorbirana doza D, mjeri se u grej (Gy) jedinicama i karakterizira količinu energije koju tkivo apsorbira. „Ona je definirana kao količina potrebnog zračenja da proizvede 1 džul (J) energije u 1 kilogramu bilo kakve materije.“ (14)
- Ekvivalentna doza H, mjerena u sievert (Sv) jedinicama. Kod ove doze uzima se u obzir šteta uzrokovana različitim vrstama zračenja. „To je apsorbirana doza pomnožena faktorom WR karakterističnim za pojedinu vrstu zračenja. Za RTG zrake, $H = D$.“ (14)
- Efektivna doza E, mjerena u sievert (Sv) jedinicama, uključuje osjetljivost različitih organa za zračenje. „To je zbir ekvivalentnih doza u svim ozračenim organima, pomnožen sa tkivnim faktorom.“ (14)

U prošlosti, dok se angiografija još izvodila s fotografskim filmom, veća doza značila je bolju kvalitetu slike. Danas to, naravno, nije slučaj. Štoviše, moderni uređaji pokušavaju uz što manje isporučene doze dobiti što kvalitetniju sliku. Današnji moderni sustavi detektora odabiru protokol kojim će dobiti najbolju kvalitetu slike, odnosno podešavaju izlazne doze kako bi tražena doza na ulazu u detektor bila, koliko je to moguće, automatski stabilna. Kako bi se to postiglo, automatska kontrola doze prilagođava se veličini i obujmu pacijenta.

„Doza je najveća na mjestu gdje zrake ulaze u pacijenta i upravo sustav detektora izvještava procijenjenu kožnu dozu u intervencijskoj referentnoj točki (IRP).“ Za intervencijsku referentnu točku (IRP) se pretpostavlja da je ulazna točka na koži i nalazi se 15 cm ispod izocentra. Izocentar (ISO centar) označava izocentar C-luka odnosno točku oko koje se C-luk rotira. Crvena točka na RTG cijevi na slici 10. pokazuje položaj žarišne točke. Udaljenost izvor – slika (SID) je udaljenost između žarišne točke i receptora slike. (Slika 10.) (15)

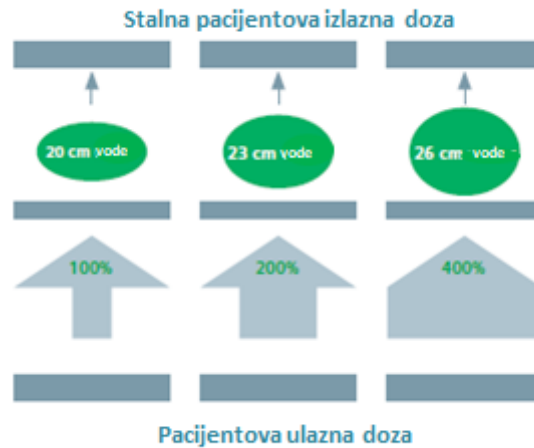


Slika 10. Bitne točke i udaljenosti unutar C-luka

Izvor: Batinić, T. (2019). *Principi dijagnostičke angiografije* [Powerpoint prezentacija s predavanja DSA održanog u ak. god. 2018/2019 na Sveučilišnom odjelu zdravstvenih studija]. Split: Sveučilišni odjel zdravstvenih studija.

Pristupljeno: 3.6.2019.

Da bi se dobila stalna izlazna pacijentova doza tj. ulazna doza u detektor, treba prilagoditi ulaznu pacijentovu dozu koja ovisi o veličini tijela pacijenta. Povećanje pacijentove debljine oko 3 cm, rezultira dvostrukom ulaznom dozom uz konstantnu ulaznu dozu detektora. Ovo se temelji na pretpostavci da tkivo apsorbira zračenje na sličan način kao voda. (14)



Slika 11. Povećanje ulazne pacijentove doze u ovisnosti o veličini tijela pacijenta

Izvor: Batinić, T. (2019). Principi dijagnostičke angiografije [Powerpoint prezentacija s predavanja DSA održanog u ak. god. 2018/2019 na Sveučilišnom odjelu zdravstvenih studija]. Split: Sveučilišni odjel zdravstvenih studija.

Pristupljeno: 3.6.2019.

6.2. Sigurnosni postupci za osoblje profesionalno izloženo ionizirajućem zračenju

Osoblje u angio sali mora nositi odgovarajuću radnu odjeću i dozimetar. Osobni dozimetar treba se nositi pravilno, ispod zaštitne pregače koja se stavlja prilikom sudjelovanja u intervenciji. Prilikom eksponiranja osoblje je dužno, osim pregača, koristiti i druga zaštitna sredstva kao što se paravani, okovratnici, naočale i, ukoliko je izvedivo, rukavice. Osoblju se preporučuje korištenje dvostranih kecelja koje štite, kako prednji dio tijela, tako i leđa. Minimalna debljina ovisi o radnom opterećenju, ali se najčešće preporučuje 0,5 mm olova s prednje strane, a 0,25 mm olova sa stražnje strane. Ove pregače su i proporcionalno teže, pa se kod nabavke treba razmotriti kupovina dvodijelnih pregača, jer se tako dio težine prebacuje na kukove.

„Kod intervencijskih procedura raspršeno zračenje od pacijenta predstavlja primarni izvor od kojeg se treba zaštititi. Pozicija uređaja treba biti takva da se rendgenska cijev pozicionira ispod stola na kojem leži pacijent, a pojačivač slike iznad njega. Pri tome pojačivač slike treba

biti što je moguće bliže pacijentu. Na ovaj način prvenstveno se smanjuje doza na očnu leću osoblja.“ (15)

Smanjivanje doza tijekom intervencija nije samo važno za pacijente, već i za osoblje koje je konstantno izloženo. Ukoliko se poveća polje zračenja, povećava se kožna doza za pacijenta, ali i brzina raspršenog zračenja, stoga je bitno da radiološki tehnolog kolimira tj. Smanji polje pregleda. Ako područje ozračenog polja smanjimo za polovicu, isto tako je raspršeno zračenje smanjeno za 50%.

Smanjivanjem broja frekvenca u jedinici vremena će smanjiti dozu koju prima pacijent, ali i osoblje. Smanjenje na pola pulsa smanjuje dozu za oko pola, a smanjenje od 30 p/s do 7,5 p/s rezultira smanjenjem doze zračenja od 75%. Primarni snop nikada se ne smije okretati u smjeru osoblja. Potrebno je smanjiti udaljenost između pojačala slike i pacijenta te povećati udaljenost pacijenta od izvora zračenja. Kod pedijatrijskih pacijenata se preporuča skidanje rešetke iz kućišta flat detektora kako bi se smanjila doza zračenja.

Sve su ovo načini na koji radiološki tehnolog u svom radu može utjecati na smanjenje doze zračenja i zaštititi sebe i ostalo osoblje od nepotrebne izloženosti zračenju. Stoga je važno uvijek se pridržavati svih pravila struke u pitanju zaštite od zračenja i uvijek na umu imati ALARA princip (As Low As Reasonably Achievable). (14)(15)

7. Zaključak

Radiološki tehnolog je dio intervencijskog tima i ima mnogobrojna zaduženja koja treba obavljati odgovorno i u skladu s pravilima struke i dogovora unutar tima. U ta zaduženja spadaju priprema radiološkog uređaja i sale. U to ubrajamo zaštitna sredstva, prostorni raspored dijelova uređaja, slikovni prikaz na monitoru i slično. Popunjavanje zaliha i nabavka intervencijske instrumentacije i materijala su također jedan od zaduženja radiološkog tehnologa u angio sali.

Bitna je tehnološka podrška u intervencijskom postupku. U tehnološku podršku podrazumijevaju se postupci prosvjetljavanja, korištenje funkcije Roadmap, pohranjivanja slikovnog prikaza i dokumentacija. Osim korištenja funkcije Roadmap, potrebno je poznavanje ostalih funkcija i aplikacija uređaja koji utječu na kvalitetu slike i dozu zračenja, kao što su funkcije CARE i CLEAR.

Između ostalog je potrebno da prati i zna koristiti sve nove napredne tehnologije, bude upoznat s nadogradnjama sustava i novim aplikacijama u programu. Neke od tih naprednih akvizicijskih aplikacija su Perivision, Peristepping i Dynavision.

Radiološki tehnolog, kao dio osoblja koji radi u zoni zračenja, mora biti educiran o štetnosti djelovanja zračenja i posljedicama koje ostavlja zračenje ukoliko se ne pridržava mjera opreza i koristi prikladna zaštita. U tome je bitna uloga radiološkog tehnologa koji eksponira pacijenta, a time i osoblje u sali, da to čini svjesno i savjesno sa što manjom dozom zračenja, a što boljom dobivenom kvalitetom slike po principu ALARA.

8. Literatura

- 1) Hebrang A., Klarić-Čustović R. Radiologija, Zagreb: Medicinska naklada, 2007.
- 2) Timothy P. Murphy, Gregory M. Soares. The Evolution of Interventional Radiology. Semin Intervent Radiol. 2005 Mar; 22(1): 6–9. PubMed
- 3) Tang Z, Jia A, Li L, Li C. Brief history of interventional radiology. Zhonghua Yi Shi Za Zhi. 2014 May;44(3):158-65. Chinese. PubMed
- 4) Janković S., Eterović D. Fizikalne osnove i klinički aspekti medicinske dijagnostike, Zagreb: Medicinska naklada, 2002.
- 5) Batinić T. (2019). *Digitalna subtrakcijska angiografija* [Powerpoint prezentacija s predavanja DSA održanog u ak. god. 2018/2019 na Sveučilišnom odjelu zdravstvenih studija]. Split: Sveučilišni odjel zdravstvenih studija.
- 6) Klanfar Z. Teorija i praksa radiološke tehnologije, Zagreb: Zdravstveno veleučilište, 2013.
- 7) Mašković J., Janković S. Odabrana poglavlja intervencijske radiologije, Split: Medicinski fakultet Sveučilišta u Splitu, 2008.
- 8) Siemens Web stranica: <https://www.siemens-healthineers.com/angio/interventional-radiology/clinical-specialities/interventional-radiology>
- 9) Oppelt A. Imaging Systems for Medical Diagnostics: Fundamentals, Technical Solutions and Applications for Systems Applying Ionizing Radiation, Nuclear Magnetic Resonance and Ultrasound, 2nd Edition. Siemens, 2006. Dostupno na: <https://books.google.hr/books?id=cIFkbTEE7m0C&pg=PA374&lpg=PA374&dq=angio+room+post+processing&source=bl&ots=G7sPVXuHpL&sig=ACfU3U1YgLMrZsPZ5U0YliJvtlantDaLUw&hl=hr&sa=X&ved=2ahUKEwiis57t9-jhAhUhiIsKHxG4DzAQ6AEwCXoECAgQAQ#v=onepage&q&f=false>

- 10) Web stranica: https://static.healthcare.siemens.com/siemens_hwem-hwem_sxxa_websites-context-root/wcm/idc/groups/public/@global/@imaging/@angio/documents/download/mda3/ndil/~edisp/at_ir_artis_zee_product_brochure-04463483.pdf
- 11) Web stranica: https://static.healthcare.siemens.com/siemens_hwem-hwem_sxxa_websites-context-root/wcm/idc/groups/public/@global/@imaging/@angio/documents/download/mda3/ndmw/~edisp/at_interventional_radiology_product_brochure_artis_zee_mp-04475834.pdf
- 12) Zeitler E. Radiology of Peripheral Vascular Diseases. Springer; Softcover reprint of the original 1st ed. 2000 edition (October 28, 2012)
- 13) Botsford A, Shankar JJS. Digital Subtraction Angiography-Dynavision in Pretreatment Planning for Embolization of Dural Arterio-Venous Fistulas. J Neuroimaging. 2018 Jan;28(1):112-117. doi: 10.1111/jon.12459. Epub 2017 Jul 19. PubMed
- 14) Batinić, T. (2019). Principi dijagnostičke angiografije [Powerpoint prezentacija s predavanja DSA održanog u ak. god. 2018/2019 na Sveučilišnom odjelu zdravstvenih studija]. Split: Sveučilišni odjel zdravstvenih studija.
- 15) Hanić B. Analiza pacijentnih doza u interventnoj kardiologiji [diplomski rad]. Sarajevo: Univerzitet u Sarajevu, 2013.

9. Sažetak

Intervencijska radiologija je izmijenila dijagnostičke i terapijske postupke u mnogih bolesti. Svrha joj je pojednostavniti odnosno poboljšati mnoge kirurške postupke i danas je sve raširenija i sve se više koristi kao alternativa nekih kirurških zahvata. Tehnika kojom se koriste radiolozi kod ovakvih zahvata naziva se Seldingerova tehnika i može se koristiti u dijagnostičke svrhe, kada se kroz kateter uvodi kontrastno sredstvo, kao i u terapijske svrhe prilikom čega kateter omogućuje pristup stentovima, potpornicama te ostalim materijalima kako bi se izveo željeni terapijski zahvat.

Radiološki tehnolog dužan je poznavati radiološku opremu jer je upravljanje i kontrola uređaja njegova uloga u timu kako i danas tako i u prošlosti. Konvencionalna subtraksijska angiografija, kao i DSA, pokušava dobiti što veću kontrastnost između struktura koje su prolazno obojene kontrastnim sredstvom, kao što su krvne žile, te trajno obojenim strukturama kao što su kosti i meka tkiva.

Moderni angiografski uređaji imaju brojne napredne mogućnosti koje idu u korist kvaliteti slike i smanjivanju doze zračenja. Neke od njih su aplikacije CARE i CLEAR te syngo DynaCT, a imaju i opciju automatske kontrole ekspozicije. Napredne akvizicijske tehnike kao što su Peristepping i Perivision uvode mogućnost snimanja duljih anatomskih regija koje se spajaju u jednu sliku, a Dynavision aplikacija željeno područje pregleda prikazuje iz različitih smjerova u jednoj rotaciji.

Osobe koje rade u zoni zračenja moraju biti educirane o štetnosti rendgenskih zraka i biti svjesne opasnosti kojoj izlažu sebe, pacijente i ostalo osoblje u svom radu. Osoblje u angio sali mora nositi odgovarajuću radnu odjeću i dozimetar, a radiološki tehnolog u svom radu mora voditi računa o maksimalnom smanjenju doze koliko je to moguće da bi se dobila kvalitetna slika. Neki od načina su kolimacija polja pregleda, smanjivanje broja fremova u jedinici vremena, smanjivanje udaljenosti između pojačala slike i pacijenta te povećanje udaljenosti pacijenta od izvora zračenja. Kod pedijatrijskih pacijenata se preporuča skidanje rešetke iz kućišta flat detektora. Kod pitanja zaštite od zračenja uvijek na umu treba imati ALARA princip (As Low As Reasonably Achievable).

Summary

Interventional radiology has altered diagnostic and therapeutic procedures in many diseases. Its purpose is to simplify or improve many surgical procedures, and today it is increasingly widespread and is increasingly used as an alternative to some surgical procedures. The technique used by radiologists in such procedures is called Seldinger's technique and can be used for diagnostic purposes when a catheter introduces a contrast medium as well as for therapeutic purposes in which the catheter allows access to stents, supports and other materials to perform the desired therapeutic action.

Radiological technologist is obliged to know the radiological equipment because the management and control of the device is his role in the team both today and in the past. Conventional subtraction angiography, as well as DSA, attempts to obtain as much contrast between structures that are temporarily dyed with a contrast agent, such as blood vessels, and permanently colored structures such as bone and soft tissue.

Modern angiographic devices have a number of advanced features that benefit the image quality and reduce the radiation dose. Some of them are CARE, CLEAR and syngo DynaCT, They also have the option of automatic exposure control. Advanced acquisition techniques such as Peristepping and Perivision introduce the ability to capture longer anatomic regions that merge into a single image, while the Dynavision application views the desired viewing area from different directions in one rotation.

People working in the radiation zone must be educated about the harmfulness of X-rays and be aware of the dangers they face to themselves, patients and other staff in their work. Angio staff must wear appropriate work clothes and dosimeters, and the radiological technologist must take into consideration the maximum dose reduction as much as it is possible in order to obtain a quality image. Some of the ways are minimizing the field of view, reducing the number of frames in the unit time, reducing the distance between the image amplifier and the patient, and increasing the patient's distance from the radiation source. In pediatric patients, it is recommended to remove the grid from the flat detector housing. For radiation protection issues, ALARA principle (As Low As Reasonably Achievable) should always be considered.

10. Životopis

Osobni podaci:

Ime i prezime: Daniela Bilić
Adresa: Andrije Hebranga 6, Trogir
Datum rođenja: 15.8.1997.
E – mail: daniela.bilic2@gmail.com

Obrazovanje:

2016. – 2019. Sveučilišni odjel zdravstvenih studija
Preddiplomski studij Radiološke tehnologije
2012. – 2016. Srednja škola Ivana Lucića, Trogir
2004. – 2012. Osnovna škola Majstora Radovana, Trogir