

Fizioterapijski postupci kod pacijenata sa sindromom bolnog vrata

Poje-Lučev, Anavera

Undergraduate thesis / Završni rad

2018

Degree Grantor / Ustanova koja je dodijelila akademski / stručni stupanj: **University of Split / Sveučilište u Splitu**

Permanent link / Trajna poveznica: <https://um.nsk.hr/um:nbn:hr:176:180487>

Rights / Prava: [In copyright](#) / [Zaštićeno autorskim pravom.](#)

Download date / Datum preuzimanja: **2024-08-26**

Repository / Repozitorij:



Sveučilišni odjel zdravstvenih studija
SVEUČILIŠTE U SPLITU

[Repository of the University Department for Health Studies, University of Split](#)



UNIVERSITY OF SPLIT



DIGITALNI AKADEMSKI ARHIVI I REPOZITORIJI

SVEUČILIŠTE U SPLITU

Podružnica

SVEUČILIŠNI ODJEL ZDRAVSTVENIH STUDIJA

PREDDIPLOMSKI SVEUČILIŠNI STUDIJ

FIZIOTERAPIJA

Anavera Poje-Lučev

**FIZIOTERAPIJSKI POSTUPCI KOD PACIJENATA SA
SINDROMOM BOLNOG VRATA**

Završni rad

Split, 2018.

SVEUČILIŠTE U SPLITU

Podružnica

SVEUČILIŠNI ODJEL ZDRAVSTVENIH STUDIJA

PREDDIPLOMSKI SVEUČILIŠNI STUDIJ

FIZIOTERAPIJA

Anavera Poje-Lučev

**FIZIOTERAPIJSKI POSTUPCI KOD PACIJENATA SA
SINDROMOM BOLNOG VRATA**

**PHYSIOTHERAPY PROCEDURES IN TREATMENT OF
PATIENTS WITH SYNDROME OF PAINFUL NECK**

Završni rad/ Bachelor's Thesis

Mentor:

Daniela Šošo, dr. med., predavač

Split, 2018.

SADRŽAJ:

1.UVOD.....	1
1.1.Anatomija cervikalne kralježnice	2
1.2.Sindrom bolnog vrata.....	6
1.2.1.Podjela prema kliničkoj simptomatologiji	6
1.2.2.Najčešći uzroci i manifestacije sindroma bolnog vrata.....	7
1.3.Dijagnostika	13
1.3.1.Anamneza.....	13
1.3.2.Klinički pregled.....	13
1.3.3.Neurološko ispitivanje.....	14
1.3.4.Dokazivanje radikularne boli	15
1.3.5.Ostale dijagnostičke metode.....	16
1.4.Fizioterapijski postupci	17
1.4.1.Fizioterapijski postupci u akutnoj fazi	17
1.4.1.1.Imobilizacija	18
1.4.1.2.Trakcija.....	19
1.4.1.3.Termoterapija.....	20
1.4.1.4.Parafin.....	20
1.4.1.5.Krioterapija	21
1.4.1.6.Transkutana električna živčana stimulacija (TENS)	22
1.4.2.Fizioterapijski postupci u subakutnoj i kroničnoj fazi	23
1.4.2.1.Manualna masaža	23
1.4.2.2.Ultrazvuk	24
1.4.2.3.Dijadinamske struje	24
1.4.2.4.Interferentne struje.....	25
1.4.2.5.Galvanizacija	26

1.4.2.6.Kinezioterapija.....	28
1.4.2.7.Vježbe za vratnu kralježnicu	30
2.CILJ RADA	37
3.ISPITANICI I METODE.....	38
4.REZULTATI.....	39
5.RASPRAVA	41
6.ZAKLJUČAK	42
7.LITERATURA	43
8.SAŽETAK	44
9.SUMMARY	45
10.ŽIVOTOPIS	46

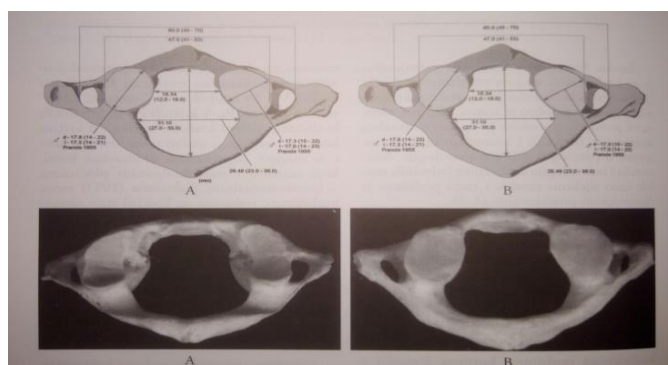
1. UVOD

Veliki broj ljudi svakodnevno osjeća bol i ukočenost u području vratne kralježnice. Barem jedna od tri osobe je imala problema sa boli u vratu. Razlog tome je moderni način života gdje ljudi većinu svog vremena provode u sjedećem položaju pred računalom. Zbog toga dolazi do nepravilnog držanja tijela i razvoja deformiteta vratne kralježnice. Sindrom bolnog vrata pogađa dvije trećine populacije, posebno osobe srednje životne dobi. Glavni simptom je bol, različitog intenziteta i trajanja. Pacijenti se tuže na bol u području vratne kralježnice, zatiljku, tjemenu i sljepoočicama. Osim toga, žale se na vrtoglavice i glavobolju. Bol se najčešće širi niz vrata u rame te u jednu ili obje ruke. Javljaju se problemi vezani za zakočenost koja nastaje kao posljedica iritacije korijena spinalnog živca. Pacijenti imaju problema sa obavljanjem svakodnevnih aktivnosti zbog slabosti mišića jer im često ispadaju stvari i predmeti iz ruku. (4)

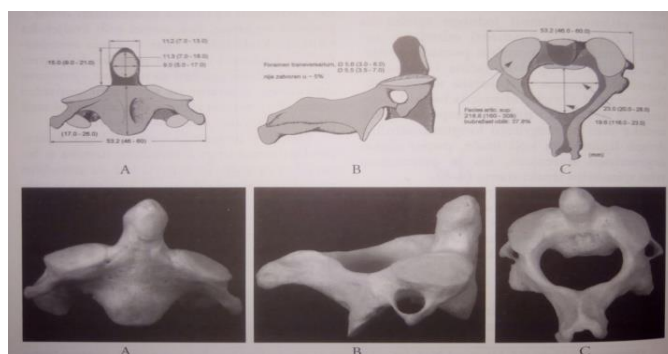
Uspješno liječenje cervikalne kralježnice zahtijeva točnu procjenu osnovnog stanja kralježnice što može uključivati širok raspon biomehaničkih i biokemijskih poremećaja. Pri kliničkom pregledu treba pojmiti proces dijagnostike i liječenja koje uključuje razumijevanje patofiziologije ozljede vratne kralježnice te potencijalne simptome manifestacije. U liječenju naglasak se stavlja na fizikalnu terapiju kojoj je cilj ublažiti stanje pacijenta te mu omogućiti što veću samostalnost u obavljanju aktivnosti. (3)

1.1. Anatomija cervikalne kralježnice

Postoje sedam vratnih kralježaka i oni čine vezu između zatiljne kosti i prsnog dijela kralježnice. Posebnom građom se izdvajaju prvi, drugi i sedmi vratni kralježak. Anatomija i funkcija prva dva cervikalna kralješka se razlikuje od ostalih. Prvi (C1) nosač – atlas je posebno građen od dvaju lukova (prednjeg i stražnjeg), a drugi (C2) je obrtač – axis sa zubom (dens axis), oko kojega se okreću atlas i glava. (1)



Slika 1. Shematski prikaz i anatomski preparat atlasa (C1): A-pogled odozgo, B-odozdo



Slika 2. Shematski prikaz i anatomski preparat aksisa (C2): A-pogled sprijeda, B-sa strane, C-odozdo

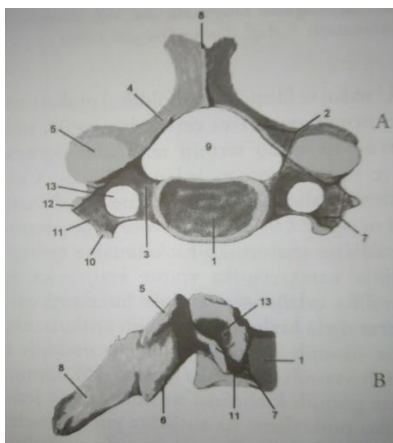
„Tijela cervikalnih kralježaka, lukovi, spinozni i transverzalni nastavci (processusi) polako se povećavaju od razine C3 do C7. Aproximativno su tijela ovalno oblikovana

u transverzalnoj ravnini s blagom konkavnom ili ravnom stražnjom plohom. Transverzalni nastavci nose okrugle otvore- foramina transversaria koji su prolaz i štit vertebralnih arterija, vena i simpatičke neuralne mreže - od razine C1 do C6. Tijela kralježaka, unkovertebralni nastavci, pedikli i fasetni zglobovi predstavljaju koštane granice intervertebralnih foramina (IVF). U aksijalnoj ravnini IVF usmjerene su anterolateralno.“ (Stojanović, 2006)

Tijela kralježaka spajaju vezivnohrskavični međukralježnični kolutovi – discus intervertebrales koji izvana imaju čvrst vezivni prsten-anulus fibrosus, a u nutrini je mekana jezgra-nucleus pulposus, što omogućuje gibanje među kralješcima. Oni svojom elastičnošću raspodjeljuju te ublažuju djelovanje sila i udaraca. (1)

Zglobni nastavci susjednih kralježaka oblikuju prave zigapofizijalne zglobove – articulationes vertebrales, koje nazivamo i faseta te prenose veći dio opterećenja. (1)

„Kralješci su međusobno povezani i čvrstim svezama - ligamentima. Stoga su gibanja među pojedinim kralješcima vrlo mala, ali združivanjem tih pokreta moguća je velika gibljivost, posebice cervikalne i lumbosakralne. Lukove kralježaka povezuju elastični žuti ligamenti - ligamenta flava.“ (Stojanović, 2006)



Slika 3. Tipični vratni kralježak (C3-C6)

Kratki i jaki pedikli izlaze iz obje strane tijela kralješka i šire se posterolateralno; formiraju gornju i donju nišu – intervertebralni foramen koji tvori donji dio pedikla

gornjeg i, gornji dio pedikla donjeg kralješka. *Masae lateralis* s artikularnim nastavcima, laminama i bazom spinoznog procesusa tvore arkus kralješka – centralni i lateralni dio kralježničkog kanala – *foramina vertebrae*. (1)

Zglobovi vratne kralježnice se dijele na sinovijalne, atlantookcipitalni, atlantoaksijalni i uncovertebralne zglobove. Sinovijalne zglobove u gornjem cervikalnom kompleksu tvore dva atlantookcipitalna i tri atlantoaksijalna zgloba. U donjem cervikalnom kompleksu od razine C2/3 naniže nastavljaju se parni zigapofizijalni (fasetni) zglobovi. Formiraju ih fasete gornjeg i donjeg artikularnog procesusa susjednih kralježaka tvoreći dorzolateralni dio neuralnog foramena. Sadrže sinovijalnu ovojnica i fibroznu kapsulu. Zglobne kapsule su labavije, pa minimalno ograničavaju pokretljivost. (2)

Atlantookcipitalni zglob je gornji zglob glave, kojeg čine *condylus occipitalis* i *fovea articularis superior atlantis* te ih povezuje fibrozna ovojnica zglobne čahure. Sastoji se od dvije sveze: *membrana atlantooccipitalis anterior* i *posterior*. Kretnje koje su moguće u ovom zglobu su antefleksija, retrofleksija i laterofleksija. Po svom obliku je elipsoidni zglob. (2)

Atlantoaksijalni zglob je donji zglob glave i čine ga dva zgloba, *articulatio atlantoaxialis mediana* i *lateralis*. *Articulatio atlantoaxialis mediana* se sastoji od prednjeg zgloba koji se nalazi između prednje strane zuba aksisa i udubine na unutrašnjoj strani prednjeg luka atlasa te od stražnjeg zgloba koji se nalazi između stražnje strane zuba aksisa i poprečne sveze atlasa. Kretanja koja se odvija u ovom zglobu je rotacija. *Articulatio atlantoaxialis lateralis* se sastoji od konveksnog tijela *facies articularis superior axis* i konkavnog tijela *fovea articularis inferior atlantis*. Sveze koje osiguravaju stabilnost ovog zgloba su *lig. apicis dentis*, *lig. cruciforme atlantis*, *ligg. alaria* i *membrana tectoria*. Kretnje koje su moguće su antefleksija, retrofleksija i laterofleksija. (2)

Zglobovi i ligamenti određuju pokretljivost i omogućuju harmonične pomake tijela kralježaka, te štite kralježnicu i kralježničnu moždinu od nefizioloških vanjskih utjecaja. Svojom snagom i viskoznim elastičnim svojstvima apsorbiraju veliku količinu energije. Sam nagib fasetnih zglobova ne utječe na širinu kralježničkog kanala. (2)

Uncinozni procesusi i tijelo kralješka čine uncovertebralni zglob poznat kao *Luschka* zglob koji se nalaze se na rubovima tijela kralježaka straga i bočno. Oni za razliku od

pravih zglobova čine dio intervertebralnog zgloba te se počinju formirati u kasnoj adolescentnoj i ranoj odrasloj dobi. Osnovna funkcija tih pravih sinovijalnih zglobova je ograničavanje lateralne fleksije. (1)

Vratno mišićje obuhvaća dvije skupine: duboki vratni mišići koji se vežu na glavu i na vratne kralješke te zajedno s mm. sternocleidomastoidei i nakrivljenim mišićima - mm. scaleni, gibaju glavu i vratni dio kralježnice. Ostali su mišići u svezi s drugim vratnim tvorbama, a plosnati mišić - platysma, potkožni je mišić koji naborava kožu vrata. (1)

1.2. Sindrom bolnog vrata

Sindrom bolnog vrata obuhvaća smetnje kojima su uzrok promjene vratnog dijela kralježnice. Može se definirati kao klinički sindrom degenerativnih promjena kojeg karakteriziraju bol, hipertonus mišića vrata i ramenog obruča, ograničeni pokreti i vegetativne smetnje u području glave i gornjih ekstremiteta. Oko dvije trećine svih osoba tijekom života ima bol u vratnoj kralježnici. Prevalencija je najveća u srednoj životnoj dobi. Bol je ograničena na područje vrata ili iradira po radikularnom tipu u ruke praćena povišenim tonusom paravertebralnih mišića u vratnom dijelu ili u području ramena. Neki od najčešćih faktora rizika koji se navode su loše držanje tijela, dugotrajno sjedenje, rad za kompjuterom, fizička neaktivnost, izloženost stresu, povrede, pušenje, neadekvatna prehrana, profesionalna izloženost i genetska predispozicija. (4)

Uzroci boli su: degenerativne promjene, izloženost stresu, dugotrajno sjedenje, povreda vratne kralježnice, reumatoidni artritis, psorijatični artritis, ankilozantni spondilitis, fibromijalgija, osteoporoza, koštane metastaze i brahijalni neuritis.(4)

1.2.1 Podjela prema kliničkoj simptomatologiji

Cervikalni sindrom je stanje kod kojeg se pacijenti žale na bolove u vratu i ramenima koji nastaju postupno ili naglo, poslije zauzimanja nepovoljnog položaja, naglog ili nekontroliranog pokreta vrata. (4)

Cervikobrahijalni sindrom je donji vratni sindrom gdje se kod promjena intervertebralnoga diska bol prenosi u segmente od C5 do C7. Bolesnici se tuže na osjećaj nabreknutosti i napetosti u šakama, ali se nikad ne nalaze objektivni simptomi poput otekline. (4)

Cervikocefalni sindrom nastaje zbog biomehaničkih promjena vratne kralježnice (C1-C3) i afekcijom vegetativnoga živčanoga spleta vertebralne arterije. Glavobolja, vertigo, slušni, očni i ždrijelni poremećaji su glavni simptomi kod ovog oblika sindroma. (4)

1.2.2. Najčešći uzroci i manifestacije sindroma bolnog vrata

- CERVICALNO ISTEGRUĆE I UGANUĆE

Cervikalno istegnuće je mišićno-tetivna ozljeda uzrokovana preopterećenjem vratne kralježnice zbog pretjeranih sila. Za razliku od cervikalnih istegnuća, cervikalno uganuće je ozljeda spinalnih ligamenata uzrokovana prekomjernim istezanjem. Istegnuće se javlja češće jer se većina vratnih mišića izravno pripaja na kost preko miofascijalnog tkiva. Cervikalno istegnuće i uganuće su u približno 85% slučajeva uzrok boli u vratu što proizlazi iz akutnih, ponavljajućih ili kroničnih vratnih ozljeda. Otprilike jedna trećina žrtava prometne nesreće uzrokuje bol u vratu u roku od 24 sata od ozljede. Učestalost je veća kod žena i osoba od 30 do 50 godina. Različiti patološki mehanizmi su bitni u razumijevanju uzroka cervikalnog istegnuća i uganuća. (3)

Anamneza i fizički pregled imaju značajnu ulogu pri dijagnosticiranju vratnih mekotkivnih ozljeda. Cervikalno istegnuće i uganuće može biti povezano sa glavoboljama, koje su obično oštre ili tupe te lokalizirane na vratnom dijelu ili mišićima ramenog obruča. Kod pacijenata se može javiti zamor ili ukočenost u području vrata koji se smanjuje tijekom aktivnosti. Kod fizikalnog pregleda se može uočiti smanjen opseg pokreta vratne kralježnice zbog toga što se izbjegava naprezanje mišića kako bi se izbjegla bol. (3)

- CERVICALNA RADIKULOPATIJA I RADIKULARNA BOL

Cervikalna radikulopatija je patološki proces, koji obuhvaća neurofiziološku disfunkciju korijena živca. Znakovi i simptomi cervikalne radikulopatije uključuju slabost mišića, parestezije, senzoričke poremećaje i oslabljene mišićne reflekse. Cervikalna radikularna bol ne mora nužno biti uzrokovana gubitkom funkcije korijena živca. Cervikalna radikulopatija, s druge strane, uključuje promjene refleksa i mišićne snage zbog patoloških promjena vezanih za funkciju korijena živca. Razlikovanje cervikalne radikularne boli od cervikalne radikulopatije je vrlo važno zbog određivanja odgovarajućeg načina liječenja. (3)

Bila je provedena velika epidemiološka studija od 561 bolesnika koja je pokazala da se cervikalna radikulopatija najčešće javlja u dobi od 50 do 54 godine života. U 15 % bolesnika je proučavanjem povijesti bolesti utvrđeno da je bolesnik pretrpio traumu ili određeni tjelesni napor koji je prethodio pojavi simptoma. Ozljede cervikalnog korijenskog živca najčešće nastaju zbog hernije intervertebralnog diska ili spondiloze vratne kralježnice. Naknadna istraživanja su pokazala postojanje asptomatskih abnormalnosti intervertebralnog diska. Sve veći broj dokaza se pojavio kako bi se dokazala etiološka uloga upalnog odgovora na herniju intervertebralnog diska na neki način izazivajući bolne radikularne znakove i simptome. Određene studije su pokazale poremećenu fiziologiju korijena živčanog tkiva zbog poremećaja pritiska i upale u odsutnosti kompresije. Živčani korijeni su anatomski manje elastični od perifernih živaca kako biomehaničkim tako i biokemijskim ozljedama, i reagiraju na svaki s istim patološkim slijedom događaja. (3)

Cervikalna spondiloza (ili degenerativna osteoartritička promjena) se manifestira ligamentarnom hipertrofijom, hiperostacijom (koštano preplitanje), degeneracijom diska i artropatijom fasetnih zglobova. Hipertrofija fasetnih zglobova i uncovertebralnih zglobova dovodi do intervertebralne foraminske stenoze i ugrožavanja korijena živca. Osteofitski dijelovi kralježnice i materijal na disku mogu tvoriti "tvrđi disk" koji također može komprimirati susjedni korijen živca. (3)

Pacijenti koji pate od akutne radikulopatije uzrokovane hernijom diska obično imaju povijest aksijalne cervikalne boli nakon koje u većini primjera nastupa eksplozivna pojava boli u gornjim ekstremitetima. Nasuprot tome, spondilitna radikularna bol se pojavljuje postupno. Cervikalna radikularna bol se može pojaviti kao prikriivena, duboka i tupa bol ili oštra, razdiruća bol. Može se pojaviti na brojnim mjestima, uključujući medijalni rub lopatice (C5-C7), gornji dio m. trapezius (C5-C6), područje iznad srca (C5-C6), m. deltoideus i lateralnu stranu nadlaktice (C5-C6), posteromedijalnu stranu nadlaktice (C7-Th1), anterolateralnu stranu podlaktice (C6-C7) te stražnji dio podlaktice (C7-C8). (3)

Čimbenici koji pogoršavaju stanje uključuju aktivnosti koje uzrokuju povećanje subarahnoidalnog tlaka, poput kašljanja, kihanja ili Valsalvinog manevra. Ako postoji značajna komponenta koja ukazuje na prisutnost stenoze onda ekstenzija cervikalne

kralježnice može pogoršati simptome. Smanjenje radikularne boli se može postići podizanjem ipsilateralnog dijela nadlaktice. To se naziva „shoulder abduction relief“ znak. Fizički pregled započinje kliničkim promatranjem položaja vrata, budući da se pacijenti naginju prema strani nakojoj se dogodila hernija diska. (3)

- BOL U MALIM ZGLOBOVIMA VRATNE KRALJEŽNICE

Cervikalni fasetni zglobovi su najčešći izvor kronične posttraumatske boli u području vrata. Prevalencija kronično posttraumatskih cervikalnih fasetnih zglobova iznosi 54 do 64%. Bolni cervikalni fasetni zglobovi se najčešće ponavljaju u kombinaciji sa simptomatskom hernijom diska na istoj razini. 58 do 88% bolesnika, kod kojih se javlja kronična bol u fasetnim zglobovima se žale na glavobolju. Učestalost pojave boli u području C2-C3 fasetnog zgloba iznosi 50-53% u cjelokupnoj populaciji koja se najviše žali na posteriorne glavobolje nakon trzajnih ozljeda vrata. Traumatski izazvana bol u donjem cervikalnom dijelu najčešće pogađa fasetne zglobove u razini C5-C6. Kod traumatski izazvane boli cervikalnih fasetnih zglobova može biti oštećeno više od jedne strukture. Netraumatska bol cervikalnih fasetnih zglobova obično zahvaća jedan zglob i može nastati zbog spondiloze ili nepravilne biomehanike. (3)

Vrlo je važno obaviti detaljan klinički pregled bolesnika koji je doživio trzajnu ozljedu vrata, kako bismo mogli razumjeti mehanizam nastanka ozljede te isključiti ozljedu kralježnične moždine, pleksopatiju ili traumatsku ozljedu mozga. Detalji nesreće, uključujući i položaj vrata za vrijeme udarca, nam mogu pomoći odrediti koje su strukture najvjerojatnije ozlijeđene. Za traumatski gornji fasetni zglob (C2-C3) je vjerojatnije da će uzrokovati jednostrane glavobolje u okcipitalnom dijelu nego bolove u vratu. Unilateralna bol u vratu, s ili bez simptoma u periskapularnom području, koja je bolnija od bilo koje glavobolje, češće ukazuje na bol u fasetnom zglobov nego na intervertebralnom disku ili korijensku ozljedu. (3)

Subluksacija fasetnog zgloba se može otkriti radiografijom, a CT može bolje prikazati frakturu zglobova. Međutim, ozljede mekih tkiva uglavnom ostaju neotkrivene naprednim snimanjem. To znači da snimanje ima ograničenu ulogu u određivanju izvora boli. (3)

- **DEGENERATIVNE PROMJENE INTERVERTEBRALNOG DISKA**

Disrupcija intervertebralnog diska upućuje na to da je intervertebralni disk izgubio svoju normalnu unutrašnju građu, ali je očuvan vanjski oblik uz odsustvo kompresije korijena živaca. U traumatično induciranoj kroničnoj boli u vratu, 20% pacijenata pati od disrupcije intervertebralnog diska, a ostalih 41% pati od disrupcije intervertebralnog diska i istovremeno ozljede u području fasetnog zgloba. Traženje odštete od osiguravajućih kompanija može negativno utjecati na ishode liječenja.(3)

Poremećaji funkcije se javljaju u približno trećini slučajeva i predstavljaju ozbiljnije ozljede kralježnične moždine. Pacijenti se mogu istovremeno žaliti na unilateralnu ili bilateralnu radikularnu bol zbog zahvaćenosti korijena živca na razini stenoze. (3)

Uobičajen nalaz prilikom procjene je mišićna slabost donjih udova i, u manjoj mjeri, gornjih udova. Gornji ekstremiteti pokazuju intrinzičnu slabost te gubitak snage u ruci. Bol i poremećaji temperature predstavljaju ozljedu spinotalamičkog trakta te se pojavljuju na razini senzornog poremećaja u prsnom ili lumbalnom području (znak "rukavice " ili "čarape "). Znakovi gornjih motoneurona poput Hoffmanov ili Babinski znak su često prisutni. (3)

Radiografija obično pokazuje kompresiju cervikalne moždine i većina je spondilozne prirode. Asimptomatska središnja cervikalna stenoza je uočena u 16% pojedinaca u dobi od 64 godine. Kako bi se točno dijagnosticirala cervikalna spondilitička mijelopatija, približno jedna trećina spinalnog kanala mora biti ugrožena. (3)

- **CERVIKOGENE GLAVOBOLJE**

Cervikogene glavobolje su skup simptoma koji predstavljaju uobičajene uzorke struktura vratne kralježnice. Pojam cervikogene glavobolje je prvi put definiran 1983. godine, ali se njegova definicija više puta prilagođavala. Ovo stavlja naglasak na bezbroj izvora boli i manifestacija koje cervikogena glavobolja uključuje, ali također ističe nedostatak vjerodostojnosti u pogledu definicije. Istraživanja su pokazala da se učestalost cervikogene glavobolje kreće od 0.4 do 2.5% u općoj populaciji, ali i do

36.2% kod bolesnika koji se žale na glavobolju. Češće se javlja kod žena (79.1%) nego kod muškaraca (20.9%) s prosječnom dobi od 42.9 godina, i prosječnim trajanjem simptoma od 6.8 godina. (3)

Različite spinalne strukture su zahvaćene kod cervikogenih glavobolja, uključujući korijene živaca i spinalne živce, ganglije dorzalnog korijena, uncovertebralne zglobove, intervertebralne diskove, fasetne zglobove, ligamente i mišiće. Cervikogena glavobolja može biti uzrokovana degenerativnim promjenama kao izravna posljedica traume ili se može pojaviti bez ikakve osnovne biomehaničke ozljede koja pogađa različite strukture cervikalne kralježnice. Fasetni zglob u razini C2-C3 i intervertebralni diskovi C2-C3, C3-C4, C4-C5 i C5-C6 se smatraju primarnim izvorom cervikogene glavobolje. U određivanju etiologije glavobolje kod bolesnika važnu ulogu ima temeljan pregled povijesti o prethodnoj traumi glave ili vrata poput trzajne ozljede. Cervikogene glavobolje su konceptualizirane kao primarno unilateralne te potječu iz stražnje okcipitalne regije. Simptomi se mogu širiti tako da zahvaćaju kontralateralnu stranu ali je obično ona strana, na kojoj je bol izvorno počela, obično i najintenzivnija. Karakter boli može varirati od duboke do oštre boli i probadanja. Trajanje boli varira od početnih epizoda napadaja boli koja napreduje do više kronične i stalne boli. Pacijenti često opisuju kako bol počinje u cervikalnoj regiji te se širi u glavu i vrat gdje postane puno veća. Cervikogena glavobolja time može postati glavna pritužba kod bolesnika čime prikrije izvornu bol u aksijalnom cervikalnom dijelu. Trajanje simptoma se kreće od nekoliko sati do nekoliko tjedana, ali obično traje dulje od glavobolje povezane s migrenom. Intenzitet boli kod cervikogene glavobolje je manji nego kod klasičnih glavobolja. Autonomni napadi kao što su fotofobija, fonofobija i mučnina su manje česti nego kod napadaja migrene, ali se uvijek mogu pojaviti. Pritužbe na vrtoglavicu ili vertigo povezane s gotovo sinkopnim epizodama se također javljaju, ali nisu uobičajene. Fizički pregled bolesnika s pritužbama na cervikogenu glavobolju otkriva smanjen opseg aktivnog pokreta zbog skraćivosti mišića, artritisa ili nefleksibilnosti mekog tkiva. Postoji više primjera u kojima pacijenti izvješćuju o nastanku cervikogene glavobolje nakon spavanja u neugodnoj poziciji. Od dijagnostičkih metoda se koristi CT i MRI, s time da je MRI bolji. (3)

- TRZAJNA OZLJEDA

Trzajna ozljeda predstavlja kombinaciju trzajnog mehanizma i ozljede odnosno fleksijsko-ekstenzijskog gibanja s posljedičnom ozljedom vratne kralježnice i mekih tkiva. (1) Whiplash sindrom se inače sastoji od tri komponente. Događaj trzajne ozljede je biomehanička posljedica nastala od strane putnika jednog vozila kada je udario drugo vozilo. Trzajna ozljeda predstavlja oštećenje ili ozljedu struktura koja nastaje kao posljedica događaja tijekom kojeg je došlo do njezina nastanka. Sindrom trzajne ozljede predstavlja skup simptoma koji proizlaze iz trzajne ozljede. Kod trzajne ozljede, glava i vrat ne pate od izravnog udarca, ali su podvrgnuti ekstruziji zbog inercijskog odgovora tijela na sile koje djeluju na njima. Stražnji sudari predstavljaju najčešći uzrok trzajnih ozljeda, ali se također može pojaviti i ozljeda zbog direktnog i bočnog sudara. Bez obzira na smjer udarca, trzajna ozljeda je definirana pasivnim pokretom vrata. Mišićna kontrola za stabilizaciju vratne kralježnice ne reagira dovoljno brzo da spriječi štetni učinak na ligamente, mišiće i diskuse. „Pri whiplash ozljedi, u fleksiji i retrofleksiji, se vratna kralježnica pomiče znatno iznad normalnog opsega kretnji.“ (Stojanović, 2006) Izloženost sili velikog ubrzanja s naglom laterofleksijom, rotacijom glave i vrata rezultira ozljedom mekog i tvrdog tkiva. Prednji dio diska, prednji longitudinalni ligament, stražnji dio diska i cervikalni fasetni zglobovi su izloženi riziku ozljede tijekom whiplash događaja. Ozljeda se javlja i u mekim tkivima vrata što dovodi do uganuća i istegnuća. Ove ozljede se obično liječe tijekom relativno kratkog vremenskog razdoblja, što se i očekuje kod ozljeda mekog tkiva. Najčešći simptomi trzajne ozljede su bol u stražnjem dijelu vrata koja se širi okcipitalno u ramena li između, i glavobolje, zatim parastezije gornjih ekstremiteta i slabost. Manje uobičajeni simptomi uključuju vrtoglavicu, disfagiju, poremećaje vida i sluha te oštećenja kognitivnih sposobnosti. Većina pacijenata koji pate od sindroma trzajne ozljede se obično oporave u prva 2-3 mjeseca nakon ozljede, a nakon 2 godine 82% pacijenata je bez simptoma. (3)

1.3. Dijagnostika

Dijagnostički proces uključuje preciznu anamnezu, fizikalni pregled, radiološku obradu i usto su u nekim slučajevima potrebne specijalne dodatne pretrage, trakcijski test, EMNG, CT, magnetnu rezonanciju i drugo. (4)

1.3.1 Anamneza

Kod anamneze je potrebno ispitati karakter, lokalizaciju i radijaciju te provokativne faktore koji izazivaju ili smiruju bol. Također je važno doznati bolesnikovo zanimanje, navike i način obavljanja aktivnosti. Radnja koja zahtijeva prolongiranu ili intermitentnu deklinaciju ili jaku inklinaciju te rotaciju vrata, se može dovesti u vezu sa simptomatologijom. Isto tako bolesnikova dob može imati određenu ulogu u nastanku tegoba i simptoma jer se oni češće javljaju u dobi od 30. do 40. godine života. (4)

1.3.2. Klinički pregled

U proces pregleda spada određivanje lokalizacije boli, određivanje tonusa paravertebralnih mišića vratnog dijela kralježnice i ramenog obruča te određivanje mobilnosti kralježnice u svim smjerovima (inklinaciju, reklinaciju, lateralnu fleksiju udesno i ulijevo, rotaciju). (4)

- **INSPEKCIJA**

Inspekcijom se uvijek započinje pregled i gleda se pacijentovo držanje vratne kralježnice pri pokretu, na primjer kod svlačenja, oblačenja, hodanja i stajanja. Kod okretanja u stranu bolesnik često okreće cijeli trup jer izbjegava okretanje glave, i ramena su često podignuta. Iskrivljenost vrata koja nastaje kao obrambena reakcija zbog pojačanja boli se isto lako uočava. Inspekcijom se još utvrđuje držanje kralježnice pri izvođenju aktivnog pokreta te prisutnost vratne lordoze. (4)

- **PALPACIJA**

Bolne točke i tonus paravertebralnih mišića i mišića ramene regije određujemo palpacijom. Pojedina tvrda i bolno osjetljiva mjesta nazvana miogelozama koja se najčešće nalaze uz rub m. trapezius, se mogu naći nježnom palpacijom, u području spinoznih i poprječnih nastavaka su bolne točke. (4)

1.3.3. Neurološko ispitivanje

Bez neuroloških pretraga pregled vratne kralježnice nije potpun. Potrebno je ispitati reflekse, prisutnost trofičkih promjena mišića, pareze i senzibilitet jer parestezije i radikularno širenje boli upućuje na afekciju korijena spinalnoga živca. (4)

- **OSJET**

Osjet dijelimo na površinski, dubinski i kombinirani. Površinski senzibilitet uključuje osjećaj boli, dodira, temperature i taktilnu diskriminaciju, dok je dubinski senzibilitet za osjet položaja mišića i zglobova (proprioceptivni osjet), za dubinsku mišićnu bol i osjećaj vibracije. A neki od poremećaja senzibiliteta jesu bol, anestezija, hipestezija, hiperestezija, analgezija, anestezija i sinestezija. Kod testiranja senzibiliteta je važna bolesnikova suradnja i zato mora bolesnik biti odmoran i relaksiran. Osjet dodira se ispituje vatom, olovkom, boli iglom, osjet topline dvjema epruvetama od kojih jedna sadržava toplu, a druga hladnu vodu i osjet vibracije se ispituje vilicom koja titra te se potom stavlja na koštane prominencije (iznad maleola, grebena ilijačne kosti, spinoznih nastavka kralježnice, velikog trohantera, epikondilohumerusa). (4)

- **ISPITIVANJE MIŠIĆNE SNAGE**

Ispituje se snaga mišića trapeziusa podizanjem ramena uz otpor, deltoidnog mišića podizanjem obiju nadlaktica uz otpor (abdukcija), mišića bicepsa flektiranjem podlaktice protiv otpora dok je nadlaktica abducirana do 45°, mišića ekstenzore zapešća ekstenzijom šake protiv otpora i dorzalnih interosealnih mišića širenjem prstiju protiv otpora. (4)

- REFLEKSI

Za dijagnostiku i lokalizaciju neuroloških oštećenja su važni refleksi jer ispitivanje refleksa nije pod utjecajem bolesnikove volje. Refleksne se reakcije stupnjuju od 0 do 4, gdje nula znači da je refleks ugašen, a četiri da je refleks pojačan. Reflekse prema kliničkoj važnosti dijelimo na površinski, dubinski, visceralni i patološki refleksi. Za dijagnostiku patoloških stanja lokomotornog sustava su dubinski refleksi najvažniji, od kojih na gornjim udovima ispitujemo refleks bicepsa i tricepsa te radioperiostalni refleks.

(4)

1.3.4. Dokazivanje radikularne boli

Radikularnu bol možemo dokazati pomoću testa manualnog pritiska preko vrška glave, Spurlingovog testa i testa trakcije vratne kralježnice, a cervikalnu radikulopatiju sa testom pune inklinacije koji je pozitivan ako se pojavi bol koja se širi prema jednoj ili objema rukama. (4)

- TEST MANUALNOG PRITISKA PREKO VRŠKA GLAVE

Iako se bolesnikove tegobe najlakše izazivaju kada je glava savijena prema zahvaćenoj strani ili kada je vrat u položaju maksimalne deklinacije, test se češće izvodi iz ispruženog stava (neutralnog položaja glave). Ako postoji sumnja na postojanje metastaza, osteoporoze, subluksacije ili frakture bilo kojega dijela vratne kralježnice test se ne izvodi. Znak iritacije ili kompresije korijena spinalnog živca je kada za vrijeme izvođenja testa nastaje radikularna bol. (4)

- SPURLINGOV TEST

Spurlingov test se izvodi tako da ispitivač stoji iza bolesnika, a glava bolesnika je nagnuta na aficiranu stranu pritiskajući prema tome ramenu i ako se testom pojačava radikularna bol, znači da je posrijedi iritacija ili kompresija korjenova ili spinalnog živaca. (4)

- **TEST TRAKCIJE VRATNE KRALJEŽNICE**

Test se može izvoditi na dva načina. Kod jednog ispitivač stoji iza bolesnika i obavlja trakciju preko mastoidnoga nastavka obiju temporalnih kostiju, a kod drugog ispitivač stoji sa strane, pri čemu jednu ruku stavlja na zatiljak, a drugu ispod mandibule. Na iritaciju spinalnih korjenova u foramini intervertebrali ili blizu njih upućuje ublaživanje ili uklanjanje radikularnih simptoma za vrijeme manualne trakcije. (4)

1.3.5. Ostale dijagnostičke metode

RTG u dva smjera se koristi za otkrivanje anomalija razvoja i različitih patoloških procesa (upala, tumor, degenerativne promjene). CT je korisna dijagnostička metoda za procjenu promjena na kostima i prisustvo degenerativnih promjena (spondiloza, artritis). EMNG je indiciran kod pacijenata sa mogućom cervikalnom radikulopatijom. NMR je korišten u postavljanju dijagnoze hernije intervertebralnog diska, osteofita i artroze zglobova. Koristi se i ultrazvuk krvnih žila vrata sa osvrtom na vertebralne krvne žile.

1.4. Fizioterapijski postupci

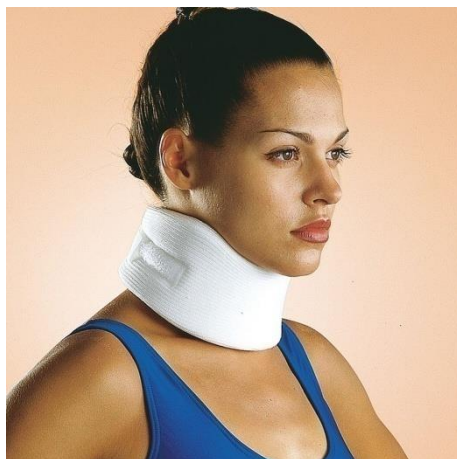Vrlo važnu ulogu u rehabilitaciji sindroma bolnog vrata ima fizikalna terapija. Njome se želi smanjiti bol, održati pokretljivost vratne kralježnice, smanjiti ili ukloniti simptome te poboljšati kvalitetu života. Terapijski postupci se razlikuju s obzirom na stadij sindroma, koji može biti akutan i kroničan. Fizikalna terapija akutnog stadija uključuje: medikamentnu terapiju, mirovanje, imobilizaciju, trakciju, TENS te fizioterapijske procedure poput krioterapije i termoterapije, ali samo primjena površinskih toplinskih obloga. U subakutnom i kroničnom stadiju se koriste kinezioterapija, manualna masaža, ultrazvuk te elektroterapijske procedure poput dijadinamskih struja, galvanizacije i interferentnih struja. (7)

1.4.1. Fizioterapijski postupci u akutnoj fazi

Kroz terapiju u akutnom stadiju se nastoji utjecati na smanjivanje boli, mišićnog spazma i upale. Prije primjene fizikalnih procedura se preporučuje uzimanje medikamentne terapije i mirovanje. Od lijekova se koristi analgetici i nesteroidni antiinmflamantorni lijekovi kojima se uklanja bol i relaksiraju mišići. Bitno je pacijenta educirati da miruje i da se mirovanje provodi u položaju gdje je vratna kralježnica relaksirana. Taj položaj se postiže pomoću valjkastog jastuka od mekog materijala. (7)

1.4.1.1. Imobilizacija

Imobilizacija se postiže Schanzovim ovratnikom pomoću kojeg vratnu kralježnicu dovodimo u rasteretan položaj. Položaj lagane inklinacije najviše odgovara pacijentima jer se povećavaju intervertebralni otvori te se smanjuje pritisak stražnjih dijelova intervertebralnih diskova na korijenove živaca. Ovratnik pruža učinak topline koja djeluje na relaksaciju paravertebralnih mišića i smanjenje boli. Preporučljivo je nositi ovratnik što kraći period da ne bi došlo do hipotonije i hipotrofije mišića. Savjetuje se da se ovratnik skine na nekoliko sati dnevno te se provode izometričke vježbe paravertebralnih vratnih mišića. (7)



Slika 4. Schanzov ovratnik

1.4.1.2. Trakcija

Trakcija je pasivna kinezioterapijska metoda koja se sastoji u istežanju određenih dijelova tijela primjenom mehaničke sile. Stvara osjećaj olakšanja pritiska u zglobovima i pokušava odvojiti kralješke i rastegnuti okolna meka tkiva. Trakcija se primjenjuje nakon šta se provede trakcijski test kojeg smo gore već spomenuli te nakon rendgenološke obrade vratne kralježnice. Tijekom trakcije se smanjuje povišen tonus paravertebralnih mišića i zbog toga popušta spazam krvnih žila te smanjuje iritacija živčanih struktura. Ona se izvodi u smjeru uzdužne osi, a pri sumnji na osteofite se ne smije izvoditi u položaju rotacije glave ili pri savijanju glave u stranu. Trakciju je moguće izvesti na nekoliko načina. Najstariji i najjednostavniji je pomoću Glissonove omče. Ona se postavlja preko glave pazeći da se pri tome ne stvara nikakav pritisak na bradu, ždrijelo i krvne žile. Može se izvoditi u sjedećem i ležećem položaju s naglaskom na to da pacijent mora biti relaksiran. Na taj način se postiže najbolja relaksacija mišića i najpogodniji položaj zgloba i vratne kralježnice. Također se može izvoditi kao kontinuirana ili intermitentna s opterećenjem. Ne smije trajati predugo jer se povećava volumen vertebralnog diska i pogoršavaju se simptomi bolnog vrata. Trakcija je kontraindicirana kod starijih osoba. Provodi se nakon primjene toplinske fizikalne procedure. (8)



Slika 5. Glissonova omča

1.4.1.3. Termoterapija

Termoterapija je procedura koja obuhvaća primjenu topline i hladnoće u terapijske svrhe. Postoji površinska i duboka termoterapija. Koristimo površinsku kod akutne faze sindroma bolnog vrata dok dubinsku izbjegavamo jer dovodi do egzacerbacije radikularne boli. Tri su načina prenošenja topline: radijacija, kondukcija i konvekcija. Toplina djeluje na smanjenje boli, relaksaciju, ubrzanje metabolizma, širenje krvnih žila te omogućuje brže zaraštavanje i zacjeljivanje rana. Koristimo je prije nekih fizikalnih procedura poput ultrazvuka, elektroterapije, masaže i kinezioterapija. Potreban je veliki oprez kod bolesnika sklonih krvarenju, djece, kožnih promjena i problema s venama. Termoterapija se primjenjuje pomoću toplih obloga i parafina. Najčešće se koriste topli oblozi koji sadrže silikonski gel te cijeli postupak traje 20-30 minuta. (9)

1.4.1.4 Parafin


U sklopu termoterapije se koristi parafin kojeg primjenjujemo u dva oblika, oblog i kupka. Parafin se koristi u rehabilitaciji sindroma bolnog vrata jer omogućava povećanje pokretljivosti vratne kralježnice i smanjenje napetosti paravertebralne muskulature. Kontraindiciran je kod otvorenih rana i infekcija kože i potkožnog tkiva. (9)



Slika 6. Parafin

1.4.1.5. Krioterapija

Krioterapija predstavlja primjenu hladnoće u terapijske svrhe. Koristimo je kod sindroma bolnog vrata jer djeluje na smanjenje boli kod akutne kompresije spinalnog živca kralježnice zbog traume, prolapsa intervertebralnog diska ili osteofita. Primjenjujemo u obliku obloga i kriomasaže na m. trapezius i stražnji dio vrata izbjegavajući karotidne krvne žile. Tijekom kriomasaže pacijet osjeća intenzivnu hladnoću, zatim bolnost i utruće. Njome se postiže analgezija i cijelokupni tretman traje 1-2 minute. Kriooblozi su najjednostavniji i najsigurniji oblik krioterapije te se može držati na koži i do 30 minuta bez opasnosti od nastanka ozeblina. Koriste se komercijalni oblozi punjeni gelom. Krioterapija je indicirana kod trauma, kronične boli, spasticiteta i oteklina zglobova. (5)

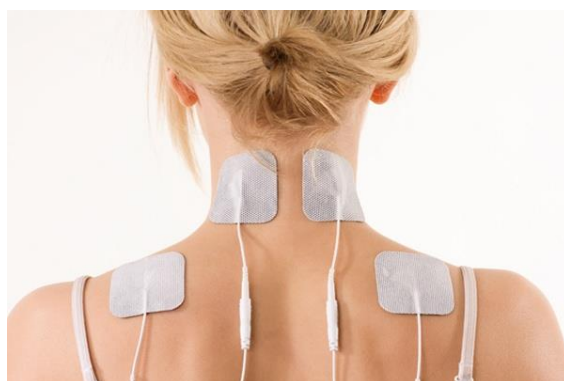

Slika 7. Kriooblog

1.4.1.6 Transkutana električna živčana stimulacija (TENS)

“TENS je jednostavna, neinvazivna i izrazito praktična analgetska metoda.” (Babić-Naglić, 2013). Koriste se površinske elektrode koje se mogu postavljati na nekoliko načina: perkutano, transkutano, područje talamusa, spinalno-epiduralno, spinalno-intraduralno i intraneuralno. Katoda, koja je obojena crno, podražuje živac te podražaj ide u oba smjera toka živca. Anoda, koja je obojena crveno, inhibira podražaj hiperpolarizacijom. Kako bi podražaj mogao ići bez smetnji prema središnjem živčanom sustavu, katoda se postavlja proksimalno od anode. Elektrode moraju dobro prijanjati uz površinu tijela i zato koristimo gel ili vrpcu i flaster da bi ih fiksirali. Osim toga, postoje samoljepljive elektrode i sterilne vodljive trake namijenjene za uporabu nakon operacije. (5)

Elektrode se postavljaju na mjesto najveće boli pri tome da izbjegnemo područja na kojima je koža oštećena ili su prisutni madeži. Fizioterapeut postupno povećava amplitudu impulsa sve dok pacijent ne osjeti trnce i mravinjanje. Terapija TENS-om traje do 30 minuta. (6) TENS se koristi kod svih vrsta i faza boli. Indikacije za primjenu TENS-a su: križobolja, bolni vrat, tendinitis, osteoartritis, reumatoidni artritis, fantomska bol, kronična neuropatija, nakon fraktura i operacija na lokomotornom sustavu. Stanja kod kojih treba biti oprezan su: poremećaji rada srca, pacemaker, epilepsija, oštećenje kože, trudnoća... (5)

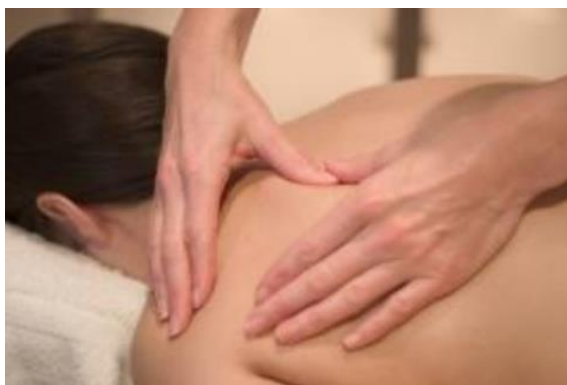

Slika 8. Postavljanje elektroda kod sindroma bolnog vrata

1.4.2. Fizioterapijski postupci u subakutnoj i kroničnoj fazi

1.4.2.1. Manualna masaža

Masaža se u početku izvodi laganim intenzitetom i kada se bol počinje smanjivati. Ako su mišići tvrdi i napeti ona je intenzivnija te njezin učinak ovisi o mehaničkom djelovanju i refleksnom utjecaju. Pacijent mora biti u relaksiranom položaju, sjedećem, ležećem ili potrbušno, pri čemu se glava savija prema naprijed. Ako nakon masaže dođe do pojave boli ili njenog pojačanja, to nam ukazuje da pacijent nije bio u pravilnom položaju ili se masaža počela primjenjivati rano. Pozitivni učinci masaže su: poboljšanje cirkulacije, ublaživanje boli, relaksacija, smanjenje napetosti mišića i normalizacija pokretljivosti dinamičkog segmenta. (7)



Slika 9. Prikaz manualne masaže

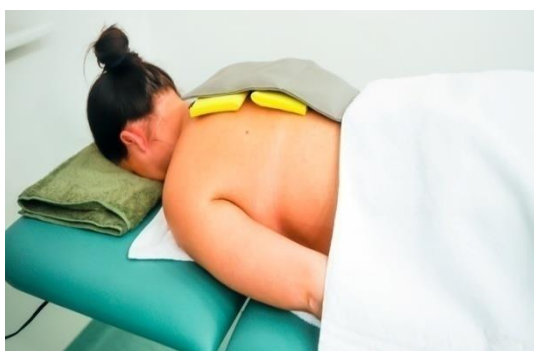1.4.2.2. Ultrazvuk

Terapija ultrazvukom koristi ultrazvučnu energiju u svrhu liječenja. Frekvencija od 800 do 1000 kHz se je pokazala najprikladnijom. Zbog svog dubinskog toplinskog djelovanja se koristi kao dodatak liječenju kod ograničene pokretljivosti, mišićnog spazma i boli zbog kronične disfunkcije mekog tkiva. Terapijski ultrazvuk se sastoji od izvora električne struje, izolatora, transformatora i aplikator. Učinci ultrazvuka mogu biti termalni i netermalni. Koriste se termalni učinci ultrazvuka zbog njegove sposobnosti da poveća temperaturu tkiva. Oni uključuju povećanje rastezljivosti kolagena, promjene cirkulacije, povećanje praga boli, promjenu brzine vodljivosti živaca i kontraktilne aktivnosti skeletnih mišića. Intenzitet ultrazvuka za porast temperature tkiva u rasponu od 40 do 45 °C se kreće 0,1 do 2 W/cm². Terapija traje 5 do 10 minuta. Treba biti oprezan pri doziranju jačine intenziteta kako ne bi došlo do razaranja okolnih tkiva. Prilikom primjene izbjegavati područja gdje je kost blizu površine kože i kralježnicu. Kao kontakno sredstvo se koristi gel kako bi eliminirali ulazak zraka između aplikatora ultrazvuka i kože. Indikacije za primjenu su kontrakture zglobova, disfunkcije mekog tkiva, tendinitisa, spazma skeletnih mišića, kronični artritis, kronične bolesti perifernih krvnih žila i izvanzglobni reumatizam. Kontraindiciran je kod srčanih bolesti, trudnoća, malignoma, osteoporoze, slabe cirkulacije i endoproteza. (6)

1.4.2.3. Dijadinamske struje

„Dijadinamske su struje niskofrekventne impulsne sinusoidne struje, punovalne ili poluvalne umjerene frekvencije od 50 do 100 Hz.“ (Jajić, 2008). Postoje 4 modulacije dijadinamskih struja. Modulacija I je punovalna usmjerena struja frekvencije 100 Hz. Izaziva vibracije i bockanje. Modulacija II je poluvalna usmjerena struja frekvencije 50 Hz. Izaziva jače vibracije i manju prilagodbu. Modulacija III predstavlja kombinaciju I i II modulacije koje se ritmično izmjenjuju. Modulacija IV je poluvalna usmjerena struja kojoj je dodana galvanizacija. Ova modulacija se najčešće koristi u terapiji. Terapijski učinci dijadinamskih struja su smanjenje boli, upale, povećanje kontrakcije, cirkulacije i

zacjeljivanje tkiva. Koriste se površinske elektrode, pozitivna i negativna. Negativna ima podražajni učinak, a pozitivna terapijski. Načini postavljanja elektroda su transregionalno, na bolne točke, gangliotropno, vazotropno, miofascijalno i paravertebralno koje se primjenjuje kod sindroma bolnog vrata. Prilikom određivanja intenziteta struja se postupno ušuljava sve dok pacijent ne osjeti bockanje i vibriranje. Apsolutne kontraindikacije su: trudnoća, pacemaker, tumor, opasnost od krvarenja, svježi prijelomi, infekcije i vaskularne bolesti. (6)



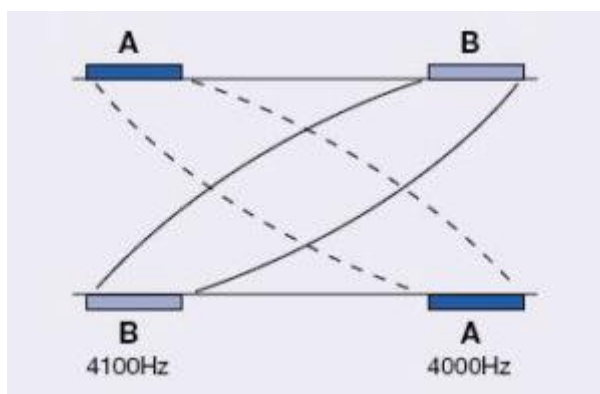
Slika 10. Primjena dijadiamskih struja

1.4.2.4. Interferentne struje

„Interferentne su struje srednjofrekventne struje od 4000 do 5000 Hz kod kojih ukrižanje dvaju tokova struje rezultira niskofrekventnom modulacijom amplituda, frekvencije od 1 do 250 Hz.“ (Babić-Naglić, 2013).

Primjenjuje se preko dva para elektroda te najveći učinak nastaje u dubini tkiva. Postoje nekoliko tehnika primjene interferentnih struja: kvadripolarno sa 4 elektrode, bipolarno sa 2 elektrode i vakuumske elektrode. Pokazalo se da je učinkovita frekvencija 50-100 Hz. Prilikom primjene pacijent osjeća vibracije, trnce, mravinjanje i peckanje. Na mjestu primjene elektrode nakon tretmana ne nastaje crvenilo. Jedan postupak obično traje 10 do 30 minuta. Terapijski učinci IFS su: smanjenje boli, upale, otekline, poboljšanje cirkulacije, zacjeljivanje koštanog i mekog tkiva te povećanje mišićne kontrakcije. Indikacije za primjenu ovih struja su: ozljede lokomotornog sustava,

poremećaji periferne cirkulacije, osteoartritis, upalne reumatske bolesti i bolna stanja kralježnice. Koristimo ih isključivo u kroničnim stanjima praćenim boli. Kontraindikacije su: tromboflebitis, opasnost od krvarenja, malignomi, poremećaji osjeta, spastična kljenut, upale, oštećenja kože, trudnoća i pacemaker. Metalni predmeti u tijelu ne predstavljaju kontraindikaciju za primjenu interferentnih struja jer stalno mijenjaju smjer. (6)



Slika 11. Shematski prikaz interferentnih struja

1.4.2.5. Galvanizacija

„Galvanizacija je liječenje istosmjernom konstantnom strujom koja ima stalno jakost i ne mijenja smjer.“ (Jajić, 2008) Upotrebljavamo galvansku struju od 50 V, a jačina struje se kreće do 50 mA. (6)

Galvansku struju u kliničkoj praksi primjenjujemo na nekoliko načina: suha galvanizacija, vlažna galvanizacija i specijalni oblici na pojedine dijelove tijela. Suhu galvanizaciju možemo primjeniti na više načina, poprječno i uzdužno. Kod poprječne galvanizacije se postiže bolji učinak podjednakim prostrujavanjem svih tkiva između elektroda. Kod uzdužne galvanizacije elektrode se postavljaju u različitoj visini udova tj. na njihovim krajevima. Ovaj način omogućava površinsko prostrujavanje tkiva. Uzdužna galvanizacija može biti silazna i uzlazna. Kod silazne se katoda postavlja

distalno, a kod uzlazne proksimalno. Točkasta galvanizacija se primjenjuje pomoću dvije elektrode, gdje je jedna aktivna i nju pomičemo i primjenjujemo na mjesto boli, a druga je neaktivna i znatno veća. Vlažna galvanizacija podrazumijeva primjenu galvanske struje kroz vodu jer omogućava idealan kontakt između vode koja prenosi struju i kože. Primjenjuje se kao stanična kupka i galvanska kupka. Elektrode ne smijemo stavljati direktno na kožu već moraju biti omotane tkaninom poput spužvice navlažene vodom. Elektrode je potrebno fiksirati elastičnim zavojom ili vrećicama pijeska. Kod određivanja jačine galvanske struje poštuju se dva parametra. Prvi je subjektivni osjećaj pacijenta koji mora osjećati bockanje i mravinjanje, a ne bol i žarenje. Galvansku struju moramo postupno uvoditi u organizam i onda procijeniti subjektivan osjećaj pacijenta. Drugi parametar je gustoća struje po jedinici površine elektrode koja mora biti u granicama fiziološke osjetljivosti tj. od 0,1 do 0,5 mA/cm². Trajanje procedure iznosi 15 do 20 minuta. (10)

Terapijski učinci galvanske struje su smanjenje boli, povećana podražljivost i provodljivost živaca i vazodilatacija koja uzrokuje povećani dotok krvi pa nastaje hiperemija kože. Galvansku struju primjenjujemo kod reumatskih bolesti izbjegavajući upalna stanja u akutnoj fazi, pareza i paraliza živaca, bolesti krvnih žila i poremećaja cirkulacije. Kontraindikacije za galvanizaciju su: malignomi, krvarenja, metal u tkivu, trudnoća, dekompenzirano srce, opekotine i iritacije tkiva te oštećen osjet. (6)

1.4.2.6. Kinezioterapija

Kinezioterapija uključuje izvođenje pokreta s ciljem održanja, obnavljanja i unaprijeđenja funkcije oslabljenog ili ozljeđenog tkiva. Kinezioterapija ima pozitivne učinke na srčani rad, krvni tlak, protok krvi kroz mišiće i respiraciju. Osim toga djeluje na povećanje pokretljivosti, mišićne snage, izdržljivosti i koordinacije. U rehabilitaciji sindroma bolnog vrata važno mjesto ima kinezioterapija. Primjenjuje se u obliku izometričkih vježbi jačanja vratne paravertebralne muskulature i mišića gornjih ekstremiteta. Preporučuje se prije njihovog izvođenja primjena toplinskih procedura i masaže radi opuštanja mišića. Osim vježbi jačanja mišića, provode se i vježbe istezanja i relaksacije. (7)

- **IZOMETRIČKE (STATICKE) VJEŽBE**

Izometričke vježbe se provode sa ciljem jačanja mišića bez pokreta u zglobu. Da bismo postigli povećanje mišićne snage, izometrička kontrakcija mora trajati nekoliko sekundi. Ove vježbe se provode u ranim fazama rehabilitacije kod stanja koji su nastali kao posljedica ozljede. Ove vježbe ne dovode do promjena polazišta i hvatišta mišića, ne opterećuju krvotok i srce i sprečavaju nestanak venske i limfne staze. Preporučuje se izvođenje ovih vježbi dva do tri puta na dan po 10 kontrakcija u trajanju 10-15 sekundi. Prednost ovih vježbi je ta što sprečavaju atrofiju mišića i mogu se izvoditi svugdje. Nedostatak u izvođenju ovih vježbi je u tome što pacijent brzo gubi motivaciju i ove mu vježbe postanu dosadne. Moramo biti oprezni kod bolesnika sa srčanim bolestima jer može doći do povećanja krvnog tlaka. (6)

- **VJEŽBE ISTEZANJA**

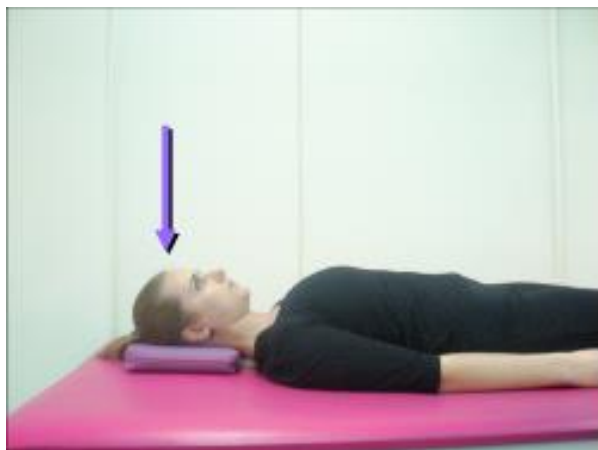Ove vježbe se provode kada je smanjen opseg pokreta. Dijelimo ih na statičke i balističke vježbe istezanja. Statičko istezanje označava primjenu stalne sile koja isteže zglob. Izvode se pasivno preko granice boli, ali bol mora biti podnošljiva. Normalno je da pacijent osjeća bol dva sata nakon vježbanja. Međutim, ako bol traje duže od 24 sata to znači da je došlo do ozljede. Prilikom izvođenja vježbi fizioterapeut pasivno isteže tretirani segment do inicijalne točke istezanja, nastavi malo preko te granice i zadrži taj

položaj 3-5 sekundi. Vrlo je važno pokrete izvoditi polako, bez trzaja da bismo izbjegli „stretch“ refleks kako ne bi došlo do ozljede mišića. Potrebno je zadržati onaj položaj gdje pacijent osjeća blagu napetost mišića uz opuštanje ostatka tijela i pravilno disanje. Ako dođe do povećanje opsega pokreta od 5° se smatra napretkom u procesu rehabilitacije. U rehabilitacije se češće koriste statičke vježbe nego balističke koje se provode u športu te koje dovode do povećanog rizika za ozljedu mišića. Ove vježbe se provode na početku i kraju terapije. (6)

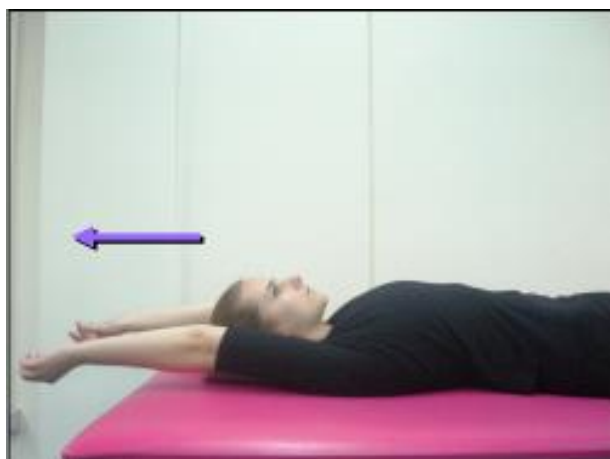- VJEŽBE RELAKSACIJE

Cilj ovih vježbi je postići opuštanje mišića. One su uvodni dio vježbi te mogu biti lokalne i opće. Lokalne se provode na pojedinim mišićima te izazivaju progresivno relaksaciju. Opće vježbe relaksacije se provode sa ciljem postizanja relaksacije cijelog mišićnog sustava. Za provođenje vježbi je bitan položaj pacijenta koji leži na leđima na ravnoj podlozi te je poduprt jastucima ispod glave. Uz to, provode se vježbe pravilnog disanja. Vježbe relaksacije zahtijevaju suradnju bolesnika i fizioterapeuta. (6)

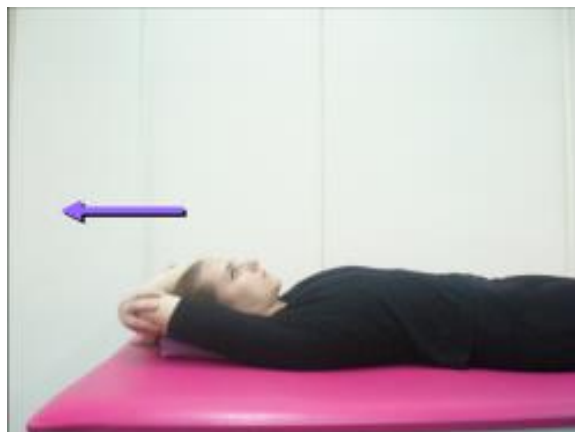1.4.2.7. Vježbe za vratnu kralježnicu



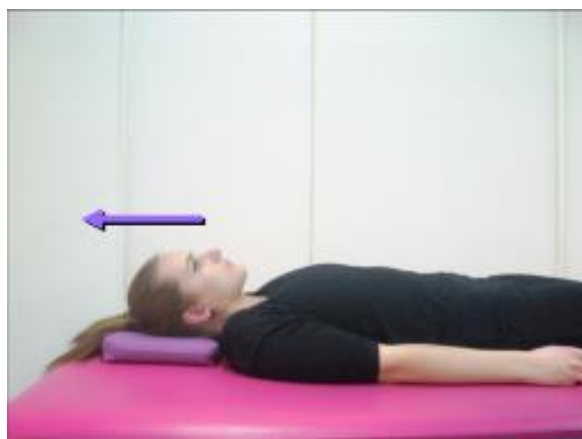Slika 12. Pacijent se nalazi u ležećem položaju i pritišće zatiljkom ob podlogu



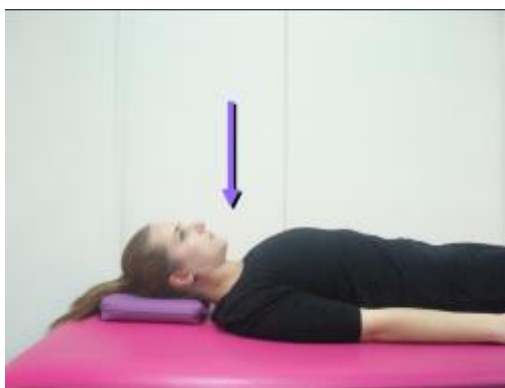Slika 13. Pacijent se nalazi u ležećem položaju ispruženih ruku iznad glave



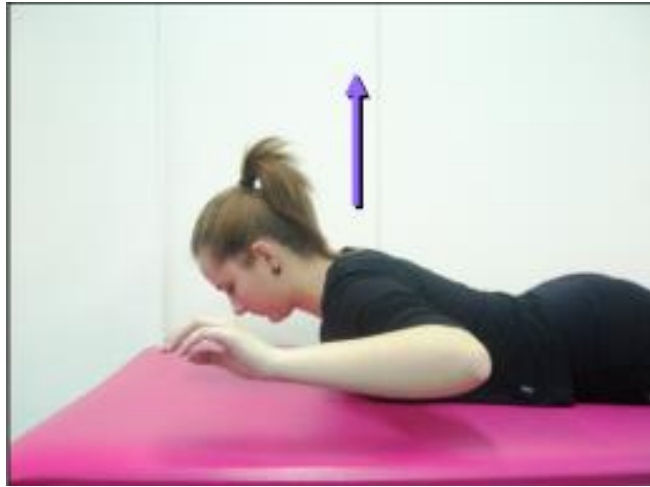Slika 14. Pacijent se nalazi u ležećem položaju, uhvati se za laktove i odiže ruke iznad glave



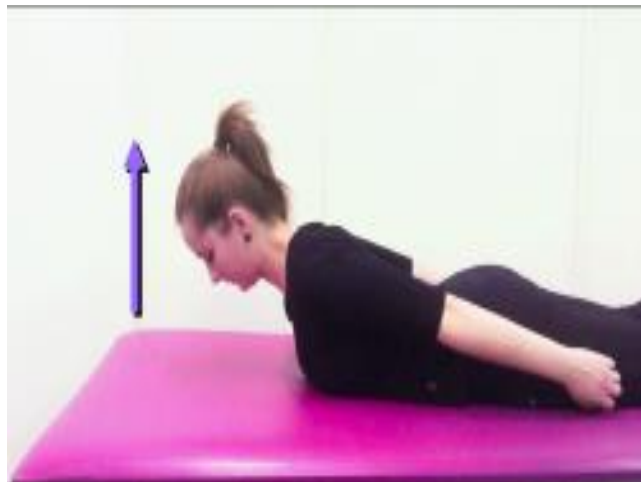Slika 15. Pacijent je u ležećem položaju i povlači ramena prema ušima



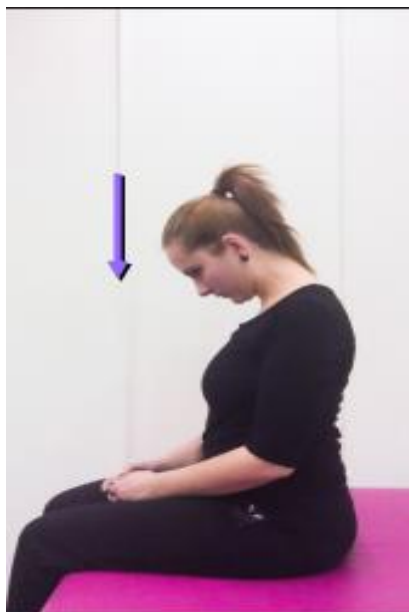Slika 16. Pacijent se nalazi u ležećem položaju i gura ramena od podlogu



Slika 17. Pacijent je u potrbušnem položaju, ruke položene pod pravim kutom te odiže ruke i glavu dok je pogled usmjeren prema jastuku



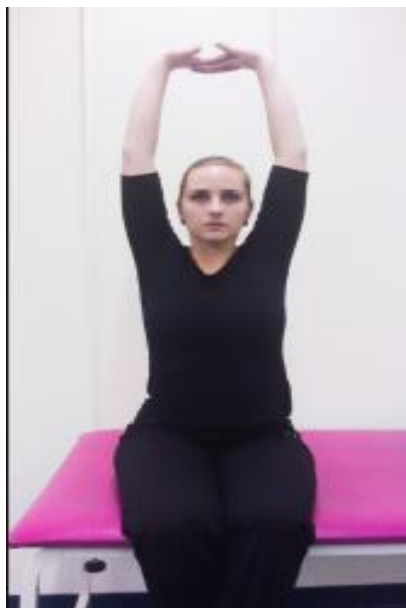Slika 18. Pacijent je potrbušnem položaju, ruke su uz tijelo te odiže ruke i glavu od podloge



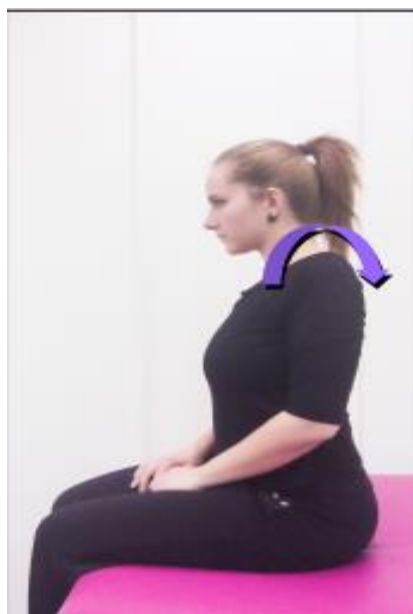Slika 19. Pacijent sjedi, glava je u početnom položaju i spušta bradu na prsa



Slika 20. Pacijent je u sjedećem položaju, glavu naginje na jednu stranu i laganim pritiskom dlana dodatno isteže vratnu kralježnicu te ponoviti isto u drugu stranu



Slika 21. Pacijent sjedi i ispreplete prste te odiže ruke iznad glave



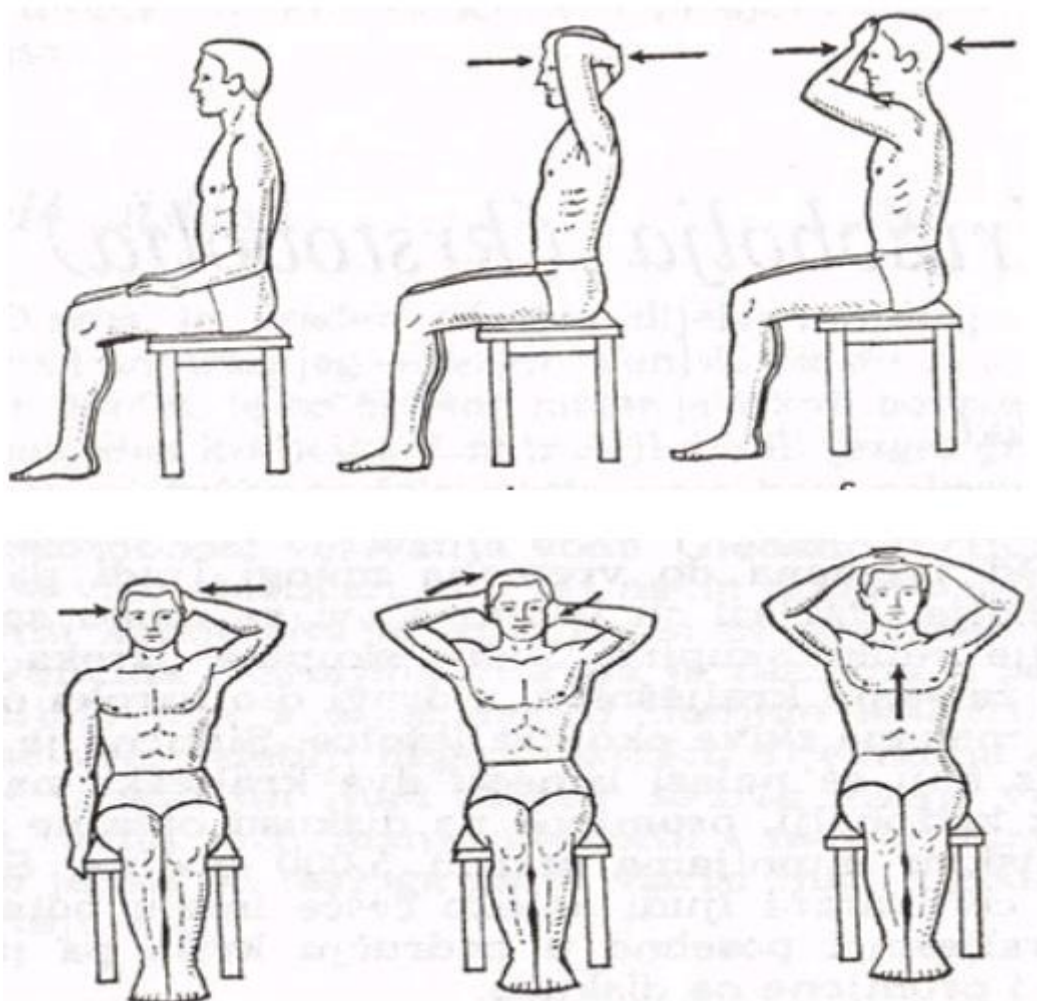
Slika 22. Pacijent je u sjedećem položaju i odiže ramena te ih rotira u smjeru kazaljke na satu



Slika 23. Pacijent je u uspravnom položaju i odiže štap iznad glave



Slika 24. Pacijent stoji i uhvati štap za krajeve te ga odiže naizmjenice u jednu pa drugu stranu



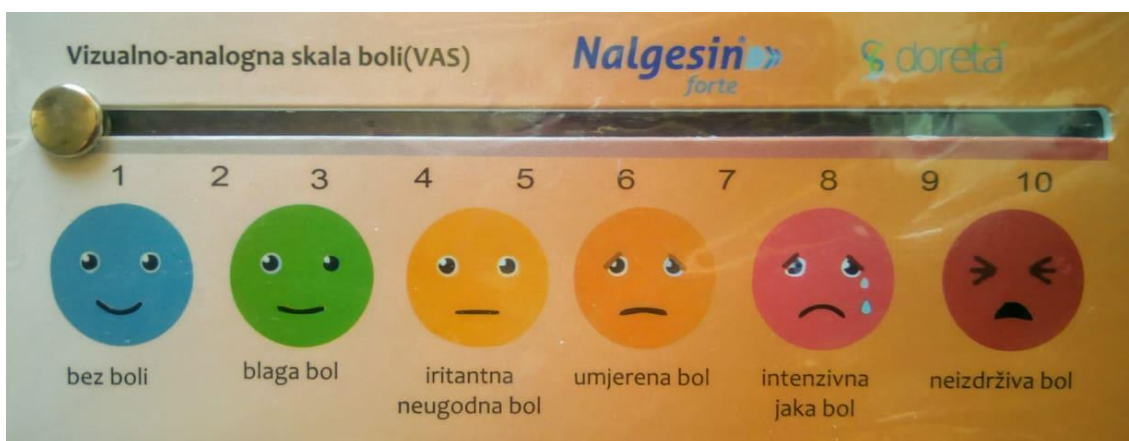Slika 25. Statičke vježbe za vratnu kralježnicu

2. CILJ RADA

Cilj ovog rada je prikazati kako gore navedene fizioterapijske procedure uspješno djeluju u rehabilitaciji sindroma bolnog vrata. Pri tome smo provodili ispitivanje pacijenata sa navedenom dijagnozom da bismo procijenili njihovo stanje prije i nakon završetka terapije. Stoga smo kroz ovaj rad htjeli prikazati koji su oblici fizikalne terapije doveli do poboljšanja funkcionalne sposobnosti i kvalitete života pacijenata. Cjelokupna rehabilitacija je individualno određena i propisana sukladno stanju i sposobnostima pacijenta.

3. ISPITANICI I METODE

Tijekom ispitivanja koje smo proveli prateći četiri pacijenta sa dijagnozom sindroma bolnog vrata smo koristili određene metode i testove procjene funkcije vratne kralježnice. Pomoću goniometra smo mjerili opseg pokreta tijekom fleksije, ekstenzije, laterofleksije i rotacije glave. Za određivanje sagitalne gibljivosti vratne kralježnice smo koristili centimetarsku traku. Uz to smo pacijentima određivali intenzitet boli pomoću VAS-skale boli koja se kreće od 0 do 10. Na skali 0 znači da nema boli, a 10 da je prisutna nepodnošljiva bol. Mjerenja su provedena prvi i zadnji dan fizikalne terapije kako bismo dobivene rezultate mogli usporediti i uočiti postignuti napredak kod pacijenata.



Slika 26. VAS-skala boli

4. REZULTATI

Tablica 1: Početne mjere

	Fleksija	Ekstenzija	Desna rotacija	Lijeva rotacija	Desna laterofleksija	Lijeva laterofleksija
Ispitanik 1	30°	40°	60°	50°	30°	25°
Ispitanik 2	30°	30°	5°	20°	20°	15°
Ispitanik 3	55°	25°	15°	25°	20°	25°
Ispitanik 4	50°	30°	50°	60°	45°	50°

Tablica 2: Završne mjere

	Fleksija	Ekstenzija	Desna rotacija	Lijeva rotacija	Desna laterofleksija	Lijeva laterofleksija
Ispitanik 1	45°	50°	65°	60°	40°	40°
Ispitanik 2	50°	40°	25°	40°	30°	25°
Ispitanik 3	55°	40°	30°	35°	35°	40°
Ispitanik 4	50°	50°	70°	70°	45°	50°

Tablica 3: Početne i završne mjere indeksa sagitalne gibljivosti u cm

	Indeks sagitalne gibljivosti (prije)	Indeks sagitalne gibljivosti (poslije)
Ispitanik 1	3	4,5
Ispitanik 2	3,5	5,5
Ispitanik 3	5	5,5
Ispitanik 4	4	5

Tablica 4: Početne i završne mjere VAS-skali boli

	VAS-skala boli (prije)	VAS-skala boli (poslije)
Ispitanik 1	7	4
Ispitanik 2	10	3
Ispitanik 3	8	4
Ispitanik 4	10	5

5. RASPRAVA

Mjerenja koja smo prikazali u tablicama su dobivena tijekom ispitivanja pacijenata prvi i zadnji terapije koja traje 10 dana. Za vrijeme nje se je provodila kinezioterapija u kombinaciji sa elektroterapijskim procedurama poput interferentnih i dijadinamskih struja te ultrazvuka. Vježbe koje su se izvodile su bile isključivo individualne. Tijekom mjerenja prvog dana terapije je opseg pokreta vratne kralježnice bio znatno smanjen te je bila prisutna jaka bol. Rezultati koji su dobiveni mjerenjem zadnji dan terapije su bili značajno bolji u odnosu na prvi dan. Gore naveden rehabilitacijski program se je pokazao učinkovitim u liječenju sindroma bolnog vrata. Potrebno ga je prilagoditi individualno prema svakom pacijentu, njegovom stanju i sposobnostima. Smatram da se fizikalna terapija provodila duže, rezultati bi bili znatno bolji. Pacijenta nastojimo motivirati za daljnje provođenje vježbi nakon završetka medicinske rehabilitacije da bi održao i poboljšao trenutno stanje.

6. ZAKLJUČAK

Sindrom bolnog vrata se javlja jako često u populaciji s naglaskom na srednju životnu dob. Najčešći razlozi zbog kojeg nastaje su loše držanje tijela, dugotrajno sjedenje i fizička neaktivnost. S obzirom na kliničku sliku dijeli se na cervikalni, cervikobrahijalni i cervikocefalni sindrom. Osim toga postoji podjela s obzirom na najčešće uzroke i manifestacije bolnog vrata, gdje ubrajamo cervikalna istegnuća i uganuća, cervikalnu radikulopatiju i radikularnu bol, cervikogenu glavobolju, disrupciju intervertebralnog diska i trzajnu ozljedu vrata. U sklopu liječenja važnu ulogu ima fizikalna terapija koja obuhvaća kinezioterapiju i elektroterapijske procedure. Cilj joj je ukloniti bol, ublažiti simptome, povećati opseg pokreta i poboljšati kvalitetu života. Plan i program rehabilitacije se razlikuje s obzirom na to da li se pacijent nalazi u akutnom ili kroničnom stadiju. Pacijenta je potrebno educirati da tijekom akutne faze miruje kako ne bi došlo do pogoršanja boli. Prema mjerenjima koja smo proveli se nameće zaključak kako kombinirana fizikalna terapija dovodi do poboljšanja stanja pacijenta i smanjenja boli te simptoma. U tu svrhu se provodi i edukacija pacijenata koja obuhvaća izbjegavanje nepravilnog ili prisilnog držanja tijela i nagle pokrete te povremene vježbe istezanja.

7. LITERATURA

1. Stojanović, Josip, Trzajna ozljeda – riješena enigma, Zagreb, 2006.
2. Jalšovec, Dubravko, Sustavna i topografska anatomija čovjeka, Školska knjiga, Zagreb, 2005.
3. Braddom, Randall L; Buschbacher, Ralph M; Chan, Leighton; Kowalske, Karen J.; Laskowski, Edward R.; Matthews, Dennis J.; Ragnarsson, Kristjan T.; Physical medicine and rehabilitation, Chapter 38, Third edition
4. Jajić, Ivo i Zrinka, Fizijatrijsko – reumatološka propedeutika, Medicinska naklada, Zagreb, 2004.
5. Babić-Naglić, Đurđica i suradnici, Fizikalna i rehabilitacijska medicina, Medicinska naklada, Zagreb, 2013.
6. Jajić, Ivo i suradnici, Fizikalna i rehabilitacijska medicina, Medicinska naklada, Zagreb, 2008.
7. Jajić, Ivo, Reumatologija, Medicinska knjiga, Zagreb, 1995
8. Jajić, Ivo i Zrinka, Izvanzglobni reumatizam i srodna stanja, Medicinska knjiga, Zagreb, 2005
9. https://issuu.com/fizioterra/docs/fizikalna_medicina
10. <http://www.fizikalna-terapija.hr/galvanska-struja.html>
11. Šošo, Daniela, Elektroterapija, Fizikalni čimbenici u terapiji, KBC Križine, Split, veljača 2017. (predavanje)

8. SAŽETAK

Cilj rada. Prikazati uspješnost djelovanje fizioterapijskih postupaka u rehabilitaciji pacijenata sa sindromom bolnog vrata.

Metode. Tijekom ispitivanja sam koristila goniometar, centimetarsku traku i VAS-skalu boli koje nam služe za procjenu funkcijskog stanja vratne kralježnice.

Rasprava. Na temelju rezultata, koje sam dobila ispitivanjem koje je provedeno prvi i zadnji dan terapije, možemo dokazati uspješnost djelovanja precizno odabranih postupaka fizikalne terapije u liječenju sindroma bolnog vrata.

Zaključak. Provedenim ispitivanjem je dokazano da fizikalna terapija uspješno djeluje na smanjenje boli i simptoma, poboljšanje pokretljivosti vratne kralježnice i kvalitetu života.

9. SUMMARY

Objective. To demonstrate the success of physiotherapeutic procedures in the rehabilitation of patients with the painful neck syndrome.

Methods. During the examination, I used a goniometer, a centimeter band and a VAS-scale of pain which help us to evaluate the cervical spine function.

Discussion. Based on the results obtained by the first and last day of therapy, we can demonstrate the success of the highly selected procedures of physical therapy in the treatment of painful neck syndrome.

Conclusion. The study has proved that physical therapy has been successful in reducing pain and symptoms, improving the mobility of cervical spine and quality of life.

10. ŽIVOTOPIS

Ime i prezime: Anavera Poje-Lučev

Datum i mjesto rođenja: 10.08.1995, Ljubljana

Obrazovanje:

2002.-2010. Osnovna škola Zbora odposlancev Kočevje

2010.-2014. Opća gimnazija Kočevje

2015.-2018. Sveučilište u Splitu, Sveučilišni odjel zdravstvenih studija, Preddiplomski studij, Fizioterapija