

# Radiološka dijagnostika bolesti dojke

---

**Poljićak, Dora**

**Undergraduate thesis / Završni rad**

**2018**

*Degree Grantor / Ustanova koja je dodijelila akademski / stručni stupanj:* **University of Split / Sveučilište u Splitu**

*Permanent link / Trajna poveznica:* <https://um.nsk.hr/um:nbn:hr:176:237788>

*Rights / Prava:* [In copyright](#)/[Zaštićeno autorskim pravom.](#)

*Download date / Datum preuzimanja:* **2024-07-13**



Sveučilišni odjel zdravstvenih studija  
SVEUČILIŠTE U SPLITU

*Repository / Repozitorij:*

[Repository of the University Department for Health Studies, University of Split](#)



UNIVERSITY OF SPLIT



DIGITALNI AKADEMSKI ARHIVI I REPOZITORIJI

SVEUČILIŠTE U SPLITU

Podružnica

SVEUČILIŠNI ODJEL ZDRAVSTVENIH STUDIJA

PREDDIPLOMSKI SVEUČILIŠNI STUDIJ

RADIOLOŠKA TEHNOLOGIJA

**Dora Poljičak**

**RADIOLOŠKA DIJAGNOSTIKA BOLESTI DOJKE**

**Završni rad**

Split, 2018. godine

SVEUČILIŠTE U SPLITU

Podružnica

SVEUČILIŠNI ODJEL ZDRAVSTVENIH STUDIJA

PREDDIPLOMSKI SVEUČILIŠNI STUDIJ

RADIOLOŠKA TEHNOLOGIJA

**Dora Poljičak**

**RADIOLOŠKA DIJAGNOSTIKA BOLESTI DOJKE**

**RADIOLOGY DIAGNOSTIC IMAGING OF BREAST DISEASE**

**Završni rad/ Bachelor's Thesis**

Mentor:

**Doc. dr. sc. Maja Marinović Guić, dr. med.**

Split, 2018. godine

# SADRŽAJ

1. UVOD .....	1
2. CILJ RADA.....	2
3. ANATOMIJA DOJKE .....	3
3.1. Razlika između muške i ženske dojke.....	7
4. BOLESTI DOJKE.....	8
4.1. Fibrocistična bolest dojke.....	9
4.2. Fibroadenom.....	9
4.3. Ciste.....	10
4.4. Upala dojke .....	11
4.5. Karcinom dojke .....	12
4.6. Kalcifikati.....	13
5. SLIKOVNE TEHNIKE PRIKAZA BOLESTI DOJKE .....	14
5.1. Mamografija .....	15
5.1.1. Konvencionalna mamografija .....	17
5.1.2. Digitalna mamografija.....	17
5.1.3. Standardne projekcije za mamografiju.....	19
5.2. Ultrazvučna dijagnostika (UZV).....	21
5.3. Magnetska rezonancija (MR).....	25
5.4. Kompjuterizirana tomografija (CT) .....	27
5.5. Tomosinteza .....	29
5.6. Nacionalni program ranog otkrivanja karcinoma dojke.....	31
6. ZAKLJUČAK .....	32
7. LITERATURA.....	33

8. SAŽETAK.....	35
9. SUMMARY .....	36
10. ŽIVOTOPIS .....	37

## 1. UVOD

Medicinska radiologija je grana medicine koja se koristi zračenjem radi dijagnostike i liječenja različitih bolesti. Njen razvoj počinje 1895. godine, otkrićem rendgenskog zračenja ili X – zraka, koje je opisao Wilhelm Conrad Röntgen. Medicinska radiologija koristi dvije vrste zračenja, ionizirajuće i neionizirajuće. Razni rendgenski uređaji i uređaj za kompjuteriziranu tomografiju proizvode ionizirajuće zračenje, dok magnetska rezonancija i ultrazvuk imaju svojstva neionizirajućeg zračenja, koje ne šteti ljudskom organizmu. Radi široke primjene radiologije, razvila su se mnoga druga područja medicine kao što su intervencijska kardiologija, nuklearna medicina, radiološka terapija (1).

Radiološka dijagnostika pruža mogućnost prikaza unutrašnjosti ljudskog tijela, pa tako i dojke te bolesti i promjena unutar njezinog tkiva.

Dojka je simetrični, parni organ, smješten na prsnom košu. Iako ih imaju i muškarci i žene, svojstvene su za ženski spol. Kod muškaraca se razvijaju do puberteta, nakon čega postaju njihov zakržljali organ koji najčešće nije osjetljiv na hormonalne utjecaje. Za razliku od muškaraca, dojka žene je veoma složen i osjetljiv organ i samim time podložniji patološkim promjenama (2).

Bolesti dojke danas predstavljaju veliki problem kod žena, zbog svoje česte pojave i agresivnosti. Radiološka dijagnostika ima glavnu ulogu u otkrivanju promjena u dojci. Veoma je važno slijediti algoritam pretraga i dijagnostičkih postupaka te koristiti što manje doze zračenja, postupati po principu ALARA istovremeno pazeći da kvaliteta slikovnog prikaza bude dostatna za postavljanje valjane dijagnoze. Uz mamografiju, za otkrivanje bolesti dojke, koriste se još i ultrazvuk, kompjuterizirana tomografija, magnetska rezonancija i tomosinteza (1).

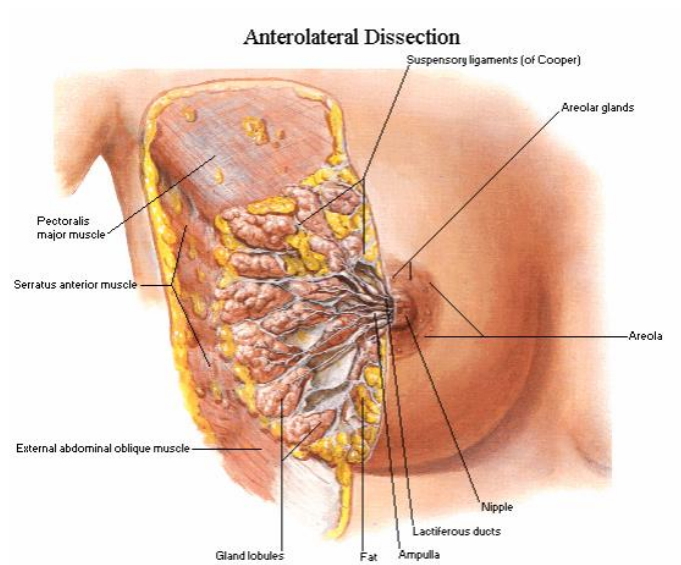
## **2. CILJ RADA**

Osnovni cilj ovog rada je definirati i objasniti radiološke dijagnostičke postupke koji se koriste u otkrivanju različitih bolesti i promjena dojke, te iznijeti njihove prednosti i nedostatke.

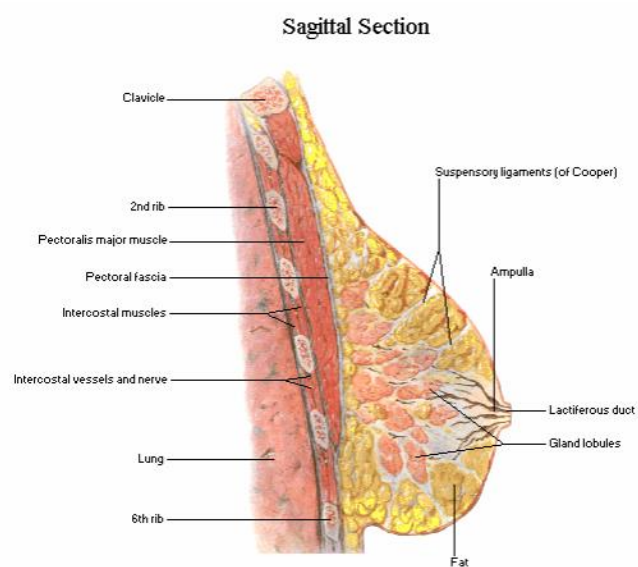
### 3. ANATOMIJA DOJKE

Dojka ili mliječna žlijezda (lat. *mamma*, grč. *mastos*) je simetrični parni organ koji se nalazi na zidu prsnog koša. To je modificirana žlijezda znojnica i ujedno najveća kožna žlijezda na ljudskom tijelu. Dojka se kod žena formira u svoju normalnu veličinu između šesnaeste i devetnaeste godine. Prosječna težina joj je između 20 i 300 grama. Uglavnom se nalazi između drugog i šestog rebra, lateralnog ruba prsne kosti i srednje pazušne linije. Korijen dojke (lat. *radix mammae*) započinje ispod drugog rebra, nastavlja se u trup dojke, a na vrhu se nalazi bradavica (lat. *papilla mammae*). To je izbočena tvorba u kojoj se nalaze izvodni kanali mliječne žlijezde, koja je okružena više pigmentiranom kožom (lat. *areola mammae*). Dojka se sastoji od žljezdanog, vezivnog i masnog tkiva. Žljezdano tkivo mliječne žlijezde obloženo je s masti i umetnuto je u vezivno tkivo. Vezivno tkivo formira oblik dojke i njen položaj. Mliječnu žlijezdu čini oko 20 manjih alveotubuloznih žlijezda. Svaka ta žlijezda, zajedno s okolnim vezivnim i masnim tkivom, čini jedan režanj (lat. *lobi glandulae mammae*). Svaki režanj ima svoj izvodni kanal i svaki kanal ima svoj posebni izlaz na bradavici dojke. Režnjevi se dalje dijele na manje režnjiće (lat. *lobuli glandulae mammae*) koji su također odijeljeni vezivnim tkivom (Slika 1 i Slika 2).





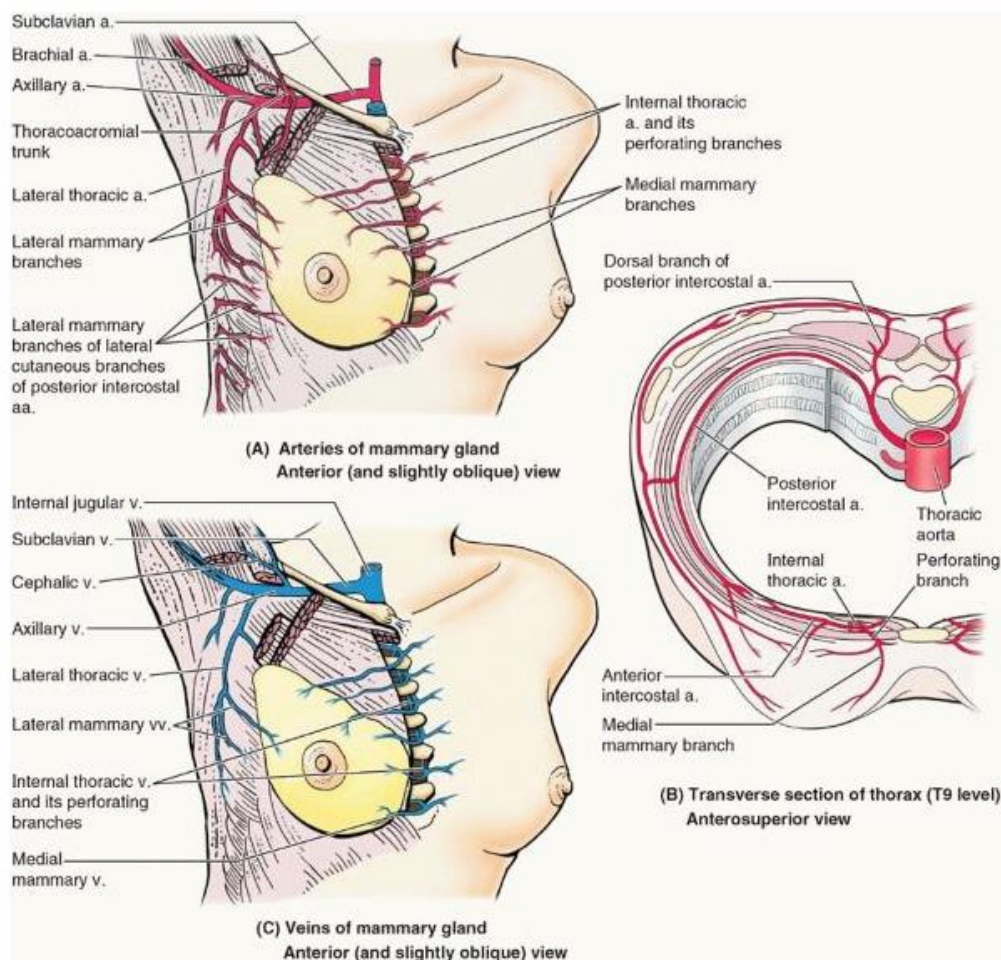
**Slika 1.** Anatomija dojke  
(Netter, Atlas of human anatomy; 2006)



**Slika 2.** Anatomija dojke, sagitalni presjek  
(Netter, Atlas of human anatomy; 2006)

Arterije dojke čine ogranci unutrašnje arterije prsnog koša (lat. *a. thoracica interna*) koji opskrbljuju medijalni dio dojke, lateralne arterije prsnog koša (lat. *a. thoracica lateralis*) koji opskrbljuju lateralni dio i međurebrene arterije (lat. *aa. intercostales*) koji opskrbljuju duboke dijelove dojke.

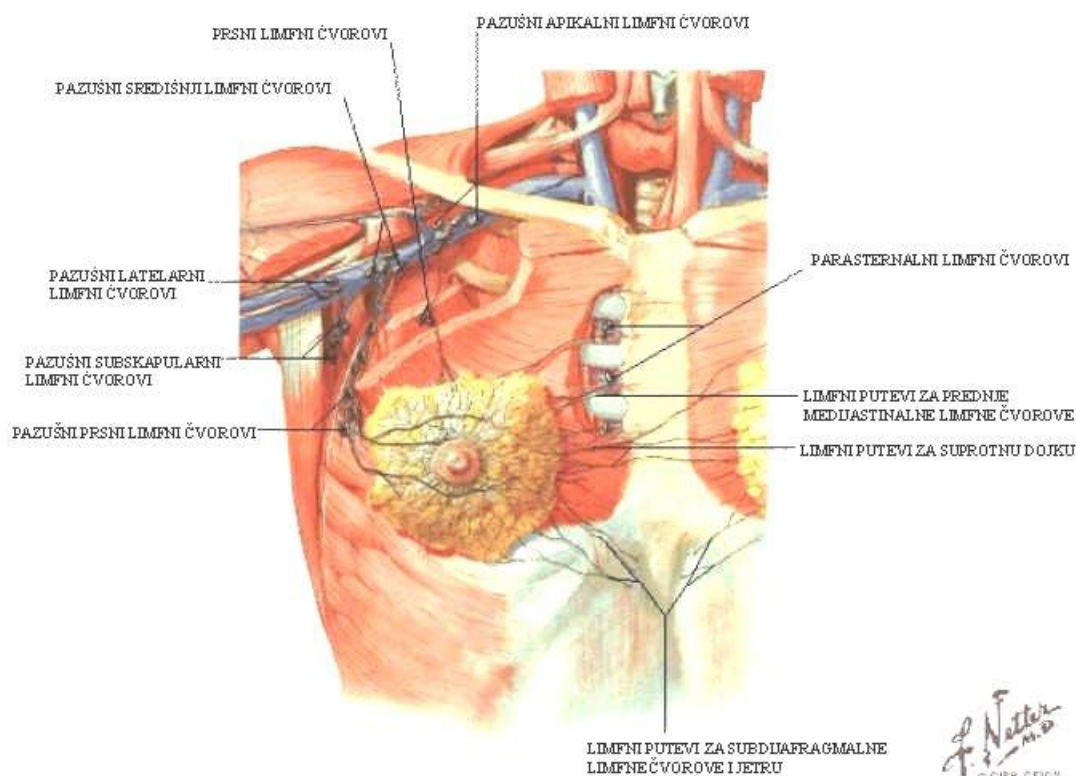
Iz medijalnog dijela dojke krv odvođe unutrašnje vene prsnog koša (lat. *vv. thoracicae internae*), a iz lateralnog dijela lateralna vena prsnog koša (lat. *v. thoracica lateralis*) i međurebrene vene (lat. *vv. intercostales*) (Slika 3).



**Slika 3.** Vaskularizacija dojke

(<http://medicoreview.blogspot.hr/2012/05/blood-supply-of-female-reproductive.html>)

U dojci se limfne žile nalaze u dubini i na površini. Prvenstveno se ulijevaju u limfne čvorove u pazuhu kojih ima između 30 i 40, što je razlog zašto se karcinom dojke najčešće prvo širi u limfne čvorove pazuha (Slika 4). Pojedine potkožne limfne žile se ulijevaju u pazušne limfne čvorove na suprotnoj strani.



**Slika 4.** Limfni čvorovi dojke

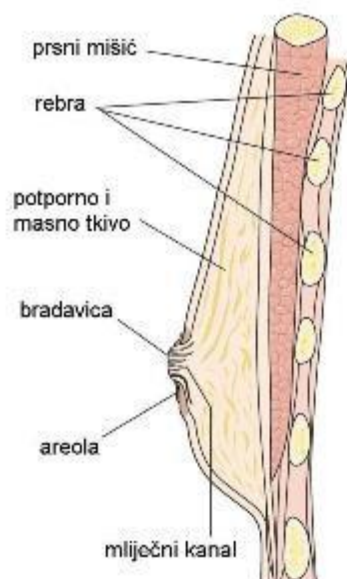
(<http://rakdojke.kbsplit.hr/dojka.htm>)

Dojku inerviraju međurebreni živci (lat. *nn. intercostales*, II do VI) i određeni ogranci koji pripadaju vratnom spletu. U potkožju dojke se još nalaze i Vater-Pacinijeva i Meissnerova osjetna tjelešca (3).

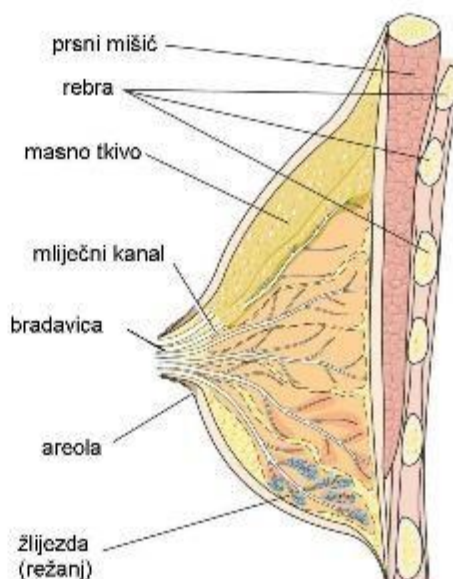
### 3.1. Razlika između muške i ženske dojke

Ženska i muška dojka u djece se ne razlikuju i jednako se razvijaju sve do početka puberteta, nakon čega se muška dojka prestaje dalje razvijati, a u ženskoj počinje razvoj mliječnih žlijezda (Slika 5). Dojka kod žena tada postaje funkcionalni organ, a kod muškaraca zakržljali. U reproduktivnoj dobi žena, mliječne žlijezde zauzimaju najveći dio dojke (4).

**Muška dojka**



**Ženska dojka**



**Slika 5.** Anatomija muške i ženske dojke, sagitalni presjek

[\(http://www.onkologija.hr/rak-dojke/\)](http://www.onkologija.hr/rak-dojke/)

## 4. BOLESTI DOJKE

Bolesti dojke spadaju u jedne od najčešćih bolesti današnjice, od kojih obolijeva sve veći broj žena, ali i određeni broj muškaraca. Dijelev se na dobroćudne i zloćudne. Postavljanje dijagnoze provodi se na osnovi algoritma pretraga. Nakon detaljne anamneze i fizikalnog pregleda slijede različite radiografske pretrage poput mamografije, ultrazvuka, magnetne rezonancije, kompjuterizirane tomografije te citološke punkcije patološkog procesa (5). Odabir radiografske pretrage ovisi o određenim čimbenicima. Neki od njih su dob i simptomi od kojih osoba boluje. Neki od simptoma bolesti dojke su bol i kvržice u dojci ili ispod pazuha, promjena oblika dojke, crvenilo i promjena izgleda kože dojke, stoga je jako bitno redovito provoditi samopregled dojki, ali i redovito odlaziti na ultrazvučne i mamografske pretrage jer bolest se ponekad razvija i bez ikakvih simptoma (6).

U ovome radu ćemo detaljnije prikazati određena patološka stanja dojke (Tablica 1).

**Tablica 1.** Podjela patoloških stanja dojke

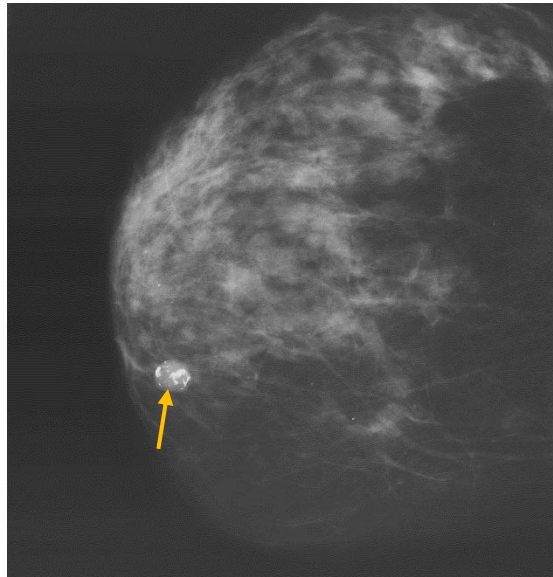
DOBROĆUDNE BOLESTI	ZLOĆUDNE BOLESTI
fibrocistična bolest dojke	karcinom dojke
fibroadenom	Pagetova bolest bradavice
ciste	kalcifikati
upala dojke	
iscjedak iz bradavice	
kalcifikati	

#### **4.1. Fibrocistična bolest dojke**

Oko polovice žena boluje od dobroćudnih promjena na dojci (7). Fibrocistična bolest dojke je najčešća dobroćudna bolest dojke. Podrazumijeva različite promjene u dojci, poput bolova, otečenosti i osjetljivosti dojke na palpaciju. Uglavnom se očituje prije menstruacije, ali kod nekih žena i neovisno o menstrualnom ciklusu, kada je razlog tome najvjerojatnije stres. Kod fibrocistične mastopatije na nativnoj mamografiji se prikazuju prugaste i čvoričaste sjene u jednom ili više kvadranta dojke, te manji broj pravilnih, krupnijih kalcifikata. Pojava fibrocistične bolesti dojke nije povezana s rizikom nastanka karcinoma dojke.

#### **4.2. Fibroadenom**

Fibroadenom je dobroćudni tumor dojke koji se najčešće javlja u žena između 25 i 30 godina (8). To je čvrsta i glatka nakupina vezivnog i žljezdano tkivo pomična prema koži, koja nalikuje normalnom tkivu dojke. Može biti različite veličine, uglavnom do 10 cm i najčešće je bezbolan. Moguća je pojava jednog ili više fibroadenoma u tkivu dojke. Fibroadenom je osjetljiv na hormonalne promjene pa se povećava za vrijeme trudnoće i tijekom menstrualnog ciklusa, a smanjuje nakon menopauze. Razlikujemo dvije vrste fibroadenoma, perikanalikularni kada prevladava žljezdano tkivo i intrakanalikularni kada prevladava vezivno tkivo. Na nativnoj mamografiji se prikazuje kao okruglasti ili ovalni homogeni tumor oštih rubova (Slika 6) (9).

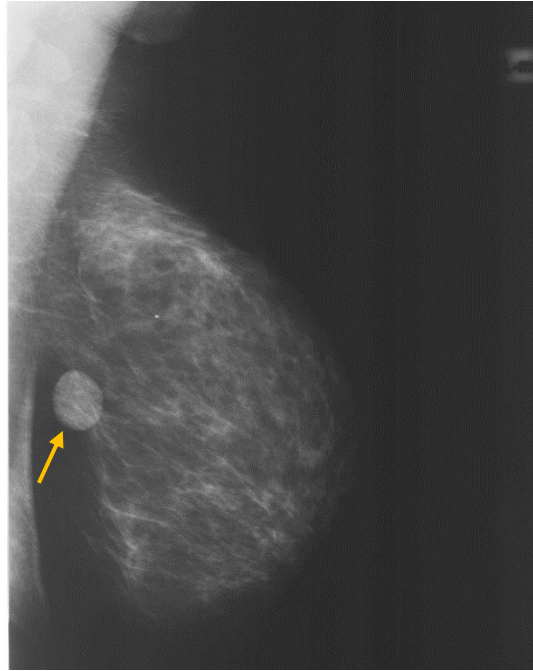


**Slika 6.** Prikaz involutivnog fibroadenoma u dojci  
(KBC SPLIT)

### **4.3. Ciste**

Ciste su šupljine u tkivu ispunjene različitim tekućinama. Ciste u dojčkama se najčešće pojavljuju kod žena između 35 i 50 godina. Uglavnom se nalaze samo na jednoj dojci, ali mogu se pojaviti i na obje dojke istodobno, također mogu biti solitarne ili multiple. Na nativnoj mamografiji su najčešće prikazane kao homogene strukture ovalne ili okrugle sjene i glatkih rubova (Slika 7).





**Slika 7.** Prikaz ciste u dojci  
(KBC SPLIT)

Ne zahtijevaju liječenje osim kada izazivaju bol i neugodnost ili su poprilično velike. Smatra se da pojava cista u dojci povećava rizik nastanka karcinoma dojke kod žena s pozitivnom obiteljskom anamnezom (8).

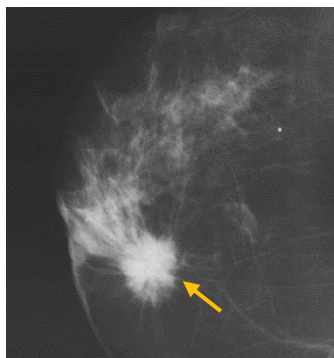
#### **4.4. Upala dojke**

Upala dojke je rijetka pojava osim u određenom periodu, nakon poroda. Kada iz određenog razloga ne dođe do pražnjenja dojke, nego do začepljenja mliječnih kanalića mlijekom, pojavljuje se upala i otečenost dijela ili cijele dojke. Još rjeđi tip upale dojke je apsces, nakupina gnoja u dojci. Do apscesa dolazi kada se upala dojke ne tretira na odgovarajući način. Ukoliko dođe do apscesa, potrebna je terapija antibioticima ili kirurško odstranjivanje uz dreniranje upale (10). Apscesi su na mamogramu prikazani kao nepravilne ovalne sjene nejasnih kontura i raznih veličina (8).



## 4.5. Karcinom dojke

Karcinom dojke nastaje kod nekontrolirane diobe stanica dojke. To je najčešća zloćudna bolest kod žena. Od karcinoma dojke su nekada oboljevale uglavnom žene starije od 40 godina, no sada je dobna granica za karcinom dojke mnogo niža. Nerijetko oboljevaju i žene između 20 i 30 godina. Glavni rizični čimbenik za oboljevanje od karcinoma dojke je starost, stoga žene koje boluju od karcinoma dojke najčešće imaju između 55 i 70 godina (8). Neki od rizičnih faktora su još i prva trudnoća nakon 30. godine, izloženost ionizirajućem zračenju te pozitivna obiteljska anamneza. Neki od simptoma karcinoma dojke su kvržice u dojci, naglašene vene na površini, deformacija dojki, zadebljanje kože dojke i uvlačenje bradavice. Karcinom dojke se u najvećem broju slučajeva dijagnosticira mamografijom, ali moguće je dijagnosticiranje ultrazvukom, biopsijom dojke, a kasnije i palpacijom dojke (6). Karcinom dojke se na mamografskoj slici najčešće prikazuje kao nepravilna i neoštro ocrтана sjena raznih veličina. Moguće je prikaz i u obliku zvjezdolike sjene, nespecifičnog zasjenjenja i različitih neobičnih morfoloških manifestacija (Slika 8) (8).




**Slika 8.** Prikaz karcinoma dojke  
(KBC SPLIT)

U Hrvatskoj se svake godine otkrije oko 2000 karcinoma dojke, unatoč sve ranijem dijagnosticiranju bolesti, oko polovice oboljelih umire od ove zloćudne bolesti (11).

Tumorske stanice karcinoma dojke se nerijetko odvoje te putem krvi ili limfe dospiju u udaljenija područja gdje nastavljaju svoj rast i razmnožavanje, tako nastaju metastaze. Oko polovice oboljelih žena razvije i metastatsku bolest. Karcinom dojke najčešće metastazira u limfne čvorove, jetru, pluća, kosti i mozak (4).

#### 4.6. Kalcifikati

Kalcifikati su naslage kalcija unutar dojke. Mogu biti benigni, maligni i nedeterminirani, samostalni, u jednoj ili više manjih grupa te difuzno raspršeni po cijeloj dojci. Analiziraju se na osnovu svoje pozicije u dojci, broju, veličini i obliku. Na mamogramu se prikazuju kao bijele točkice (Slika 9). Dijele se u dvije glavne skupine: makrokalcifikate – velika taloženja kalcija i mikrokalcifikate – male kalcijeve nakupine. Makrokalcifikate se obično ne povezuje s razvojem karcinoma dojke i zato im se ne posvećuje posebna pažnja. Benigne kalcifikacije su obično veće i grublje s okruglim i glatkim konturama. S druge strane, otkrivanje mikrokalcifikata je vrlo važno za rano otkrivanje karcinoma dojke. Oni ne moraju, nužno, predstavljati karcinom i obično nisu, ali ako su grupirani u veću nakupinu od po pet ili više mikrokalcifikata, to može biti znak razvoja malignog tumora. Uobičajeno su raspršeni mikrokalcifikati dio benignog tkiva dojke (8).



**Slika 9.** Razlika između malignih (A) i benignih (B) kalcifikata na mamogramu ([http://diagnijmegen.nl/index.php/Automatic\\_classification\\_of\\_calcifications\\_in\\_breast\\_mammograms](http://diagnijmegen.nl/index.php/Automatic_classification_of_calcifications_in_breast_mammograms))

## 5. SLIKOVNE TEHNIKE PRIKAZA BOLESTI DOJKE

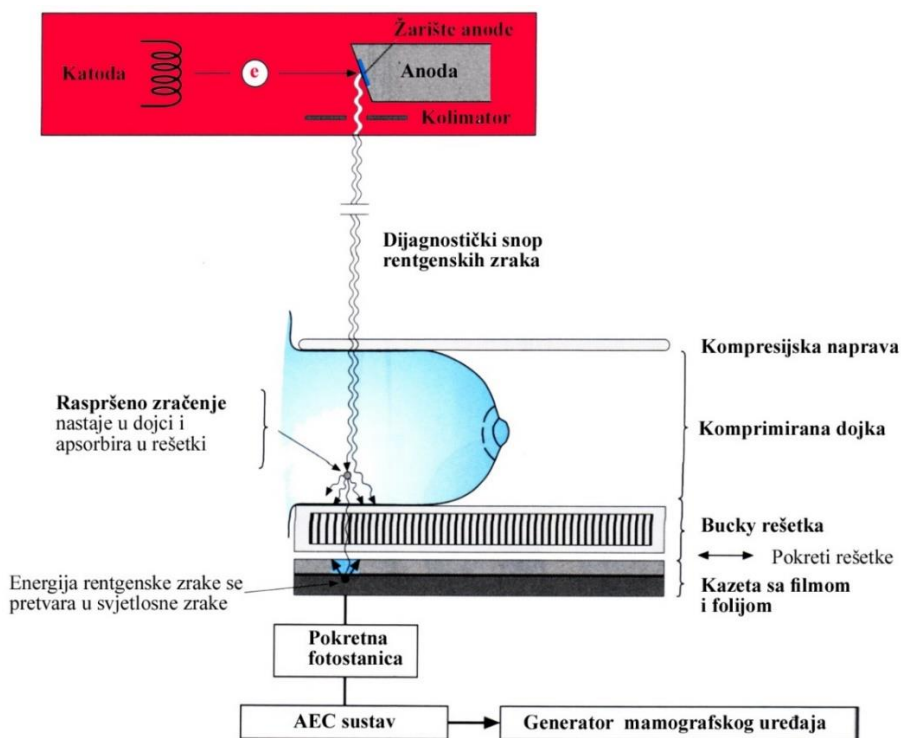
Glavni cilj korištenja radioloških tehnika za prikaz dojke je potvrda ili negiranje postojanja patološkog procesa u dojci. Za prikaz se koristi nekoliko tehnika od kojih je najčešća mamografija. Sve žene starije od 40 godina bi trebale svake godine obaviti mamografski pregled zbog sve češće pojave karcinoma dojke nakon tog praga starosti. Također, na mamografiju se šalju sve osobe kod kojih postoji sumnja na postojanje patološkog stanja u dojci nakon fizikalnog pregleda ili neke druge radiološke pretrage. Nakon mamografije, po učestalosti korištenja za slikovni prikaz dojke, nalazi se ultrazvuk. Ultrazvuk se uglavnom koristi kod žena mlađih od 40 godina, kao preventivni pregled svaku godinu ili dvije, da se ne bi nepotrebno izlagale ionizirajućem zračenju. Nešto manje koriste se i magnetska rezonancija, kompjuterizirana tomografija i uređaj za tomosintezu.

**Tablica 2.** Radiološke metode u prikazu bolesti dojke

<b>IONIZIRAJUĆE ZRAČENJE</b>	<b>NEIONIZIRAJUĆE ZRAČENJE</b>
mamografija	ultrazvuk
kompjuterizirana tomografija	magnetska rezonancija
tomosinteza	

## 5.1. Mamografija

Mamografija je jedan od najkorištenijih područja radiografije, zahtijeva visoku prostornu razlučivost, odličan kontrast mekih tkiva i nisku dozu zračenja. Osjetljivost mamografske tehnike pregleda dojki je oko 90%, a specifičnost oko 75%. Mamogrami se dobivaju na posebno dizajniranim rendgenskim uređajima koji koriste sustav film-folija ili digitalni detektor. Svi uređaji za mamografiju se sastoje od rotirajuće anodne rendgenske cijevi s odgovarajućim filterima za meko tkivo, ploče za komprimiranje dojke, pokretne rešetke, receptora i automatske kontrole ekspozicije (AEC), sve montirano na rotirajućem C – luku (Slika 10). Procijenjeni rizik od induciranja karcinoma dojke mamografijom je linearno proporcionalan dozi zračenja (12).



Slika 10. Građa uređaja za mamografiju

([http://neuron.mefst.hr/docs/katedre/radiologija/izborni/bolesti\\_dojke/radioloska%20dijagnostika%20bolesti%20dojke.ppt](http://neuron.mefst.hr/docs/katedre/radiologija/izborni/bolesti_dojke/radioloska%20dijagnostika%20bolesti%20dojke.ppt))

Radiološki tehnolog komprimira dojku pacijentice između receptora slike i kompresijske ploče na nekoliko sekundi tijekom svakog izlaganja. Kompresija dojke smanjuje debljinu dojke i samim time vrijeme ekspozicije, dozu i raspršeno zračenje te potencijalno zamućivanje slike radi micanja pacijentice. Bol tijekom kompresije dojke je moguća i varira od pojedinaca do pojedinca. Može se smanjiti odlaskom na mamografski pregled 7 do 10 dana nakon početka menstruacije, kada su grudi najmanje bolne. Bolovi također mogu biti svedeni na minimum korištenjem oralnih analgetika prije same pretrage ili pomoću odgovarajuće dizajniranih pjenastih jastučića koji ublažavaju bol u dojci bez utjecaja na kvalitetu slike i povećanje doze. Apsorbirana doza zračenja kod tanje komprimiranih grudi je bitno niža nego kod debljih. Mamografski sustavi koriste mekše rendgenske zrake, s manje kilovolta (kV) za razliku od konvencionalnih rendgenskih sustava, radi povećanja kontrasta između mekih tkiva i bolje apsorpcijske učinkovitosti. Vrijednost kilovolta koja se koristi kod mamografije najčešće je između 26 i 28 Kv, manje kV za tanje dojke ili dojke manje gustoće, više kV za deblje ili dojke veće gustoće. Ključna značajka generatora mamografije je struja elektronskog snopa – miliamper (mA). Što je veća vrijednost mA, kraća je ekspozicija. Za komprimiranu dojku prosječne debljine (5 cm) potrebno je oko 150 mA na 26 kV kako bi se postiglo odgovarajuće zacrnenje filma. Zbog širokog raspona debljine dojki, ekspozicijske vrijednosti mAs koje se koriste, u rasponu su od 10 do nekoliko stotina mAs.

Kod pozicioniranja, radiološki tehnolog mora imati individualan pristup kod svake pacijentice da bi dobio što bolju sliku. Dojka je relativno fiksna u svom medijalnom dijelu u blizini sternuma i svom gornjem dijelu, dok su donji i vanjski dijelovi dojke mobilniji.

Radiološki tehnolog mora iskoristiti mobilne dijelove da dobije koliko je više moguće tkiva dojke na mamografiji (12).

Prednosti mamografije su: otkrivanje nepalpabilnih lezija dojki, visoka dijagnostička vrijednost, mogućnost provođenja invazivnih i neinvazivnih dijagnostičkih postupaka, objektivno dokumentirani podaci dostupni za dinamičku analizu. Nedostaci mamografije su: ionizirajuće zračenje, niska dijagnostička vrijednost kod gustih i nepravilno strukturiranih dojki.

Indikacije za mamografiju su:

- dob 40 – 50 godina (svako dvije godine za preventivne svrhe)
- starost iznad 50 godina (godišnje)
- klinički znakovi ili sumnja na karcinom dojke u bilo kojoj dobi (13).

### **5.1.1. Konvencionalna mamografija**

Kada snop rendgenskog zračenja prođe kroz dojku dolazi do Bucky rešetke koja se koristi da bi se smanjilo raspršeno zračenje. Zrake koje prođu rešetku padaju na receptor, jednoslojni mamografski film sastavljen od celuloidne podloge, vezivnog i zaštitnog sloja, te fotosloja sa srebrnim bromidom, u kazeti. Kazete koje se koriste za mamografski uređaj su veličine 18 x 24 cm i 24 x 30 cm i prostorne razlučivosti od 18 do 21 lp / mm. Folije koje se koriste za mamografiju najčešće sadrže gadolinijev oksisulfid koji emitira zelenu svjetlost. AEC sustav, također poznat kao fototimer, kalibriran je da se dobije konzistentna filmska optička gustoća uzorkovanjem rendgenske zrake, nakon što prođe kroz dojku, rešetku i kazetu. AEC detektor je obično senzor u obliku slova D koji se nalazi duž sredine dojke.

Ekspozirani film se zatim stavlja u stroj za obradu, koji se nalazi u tamnoj komori, u kojem započinje automatska obrada filma. Film prolazi kroz razvijanje, fiksiranje, ispiranje i sušenje. Cijeli postupak traje od 90 do 240 sekundi. Rezultat obrade je latentna slika. Kvaliteta mamograma ovisi o morfološkim karakteristikama, kompresiji i namještaju dojke te o tehničkim uvjetima. Kada se govori o usporedbi kvalitete konvencionalne i digitalne mamografije, mišljenja stručnjaka su podijeljena.

### **5.1.2. Digitalna mamografija**

Kod digitalne mamografije, slika se dobiva na isti način kao i kod konvencionalne, koristeći se komprimiranom pločom i rendgenskom cijevi, a kazeta je zamijenjena digitalnim detektorom i slika se dobiva na zaslonu računala. Neke od prednosti digitalne mamografije su naknadna obrada slike i eliminacija artefakata koji nastaju prilikom obrade filma. Digitalna mamografija može biti direktna i indirektna (12).

## DIREKTNA DIGITALNA MAMOGRAFIJA

Kod direktne digitalne mamografije koristi se flat panel detektor (ravna ploča) od sloja amorfnog selenija koji je izolator struje bez prisutstva rendgenskih zraka i svjetla. Padom rendgenske zrake na amorfnu selenij dolazi do trenutnog stvaranja električnog signala bez prvotnog pretvaranja u svjetlost, stoga je stvaranje slike brže nego kod indirektno digitalne mamografije. Šumovi su minimalni te nema raspršenog zračenja jer se x – zraka odmah pretvara u električnu energiju.

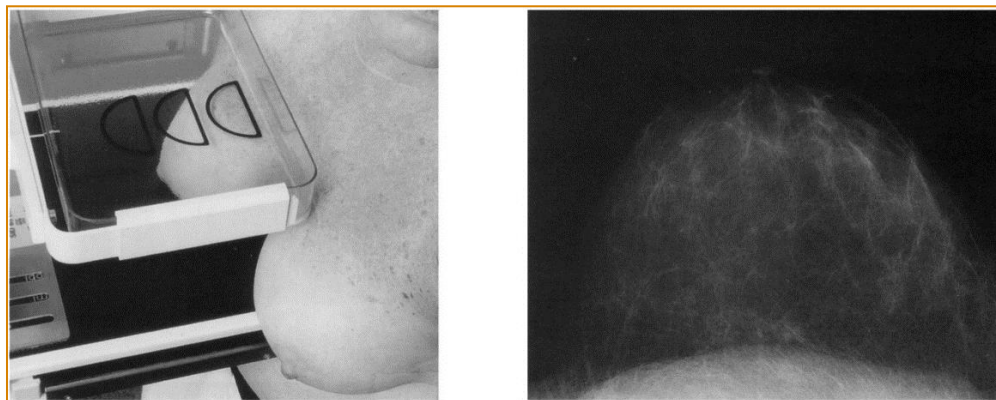## INDIREKTNA DIGITALNA MAMOGRAFIJA

Indirektna pretvorba, za razliku od one direktne ima dvije faze postupka: u prvoj se fotoni rendgenskih zraka pretvaraju u svjetlost, a u drugoj u električne signale. Postoje dvije vrste scintilatora od kojih jedni imaju CCD ploču, a drugi flat panel ploču. Scintilatori s CCD pločom se sastoje od fosforescentne ploče i fiberoptičkih vlakana spojenih na CCD uređaj. Nakon što rendgenske zrake prođu kroz dojku i padnu na scintilator on ih pretvara u vidljivu svjetlost koja fiberoptičkim vlaknima prelazi na CCD detektore te kao digitalni signal odlazi u radnu stanicu. Kod scintilatora s flat panel pločom, fosforescentna ploča je smještena na sloju amorfnog silicija gdje se nalaze fotodiode koje apsorbiraju svjetlost od scintilatora i stvaraju električne naboje. Nakon toga, tranzistori provode signal te ga prevode u binarni kod vidljiv na računalu (14).

### 5.1.3. Standardne projekcije za mamografiju

Ispravan namještaj je od velike važnosti za postavljanje valjane dijagnoze. Dvije standardne projekcije za mamografiju su kraniokaudalna (CC) i mediolateralna kosa (MLO) projekcija. Oznaka za projekciju treba biti smještena blizu aksila na svim snimkama.

Kod CC projekcije dojka se stavlja na oslonac s nosačem filma, bradavica se nalazi na sredini filma i rendgenska zraka upada okomito na sredinu dojke (8). CC projekcija trebala bi sadržavati srednje stražnje dijelove dojke bez žrtvovanja vanjskih dijelova (Slika 11). Uz pravilnu tehniku pozicioniranja, radiološki tehnolog bi trebao biti u mogućnosti uključiti medijalni dio dojke bez rotacije pacijenta medijalno, podizanjem medijalnog donjeg tkiva dojke na receptor slike. Pektoralni mišić treba biti vidljiv samo onda kada je to moguće.

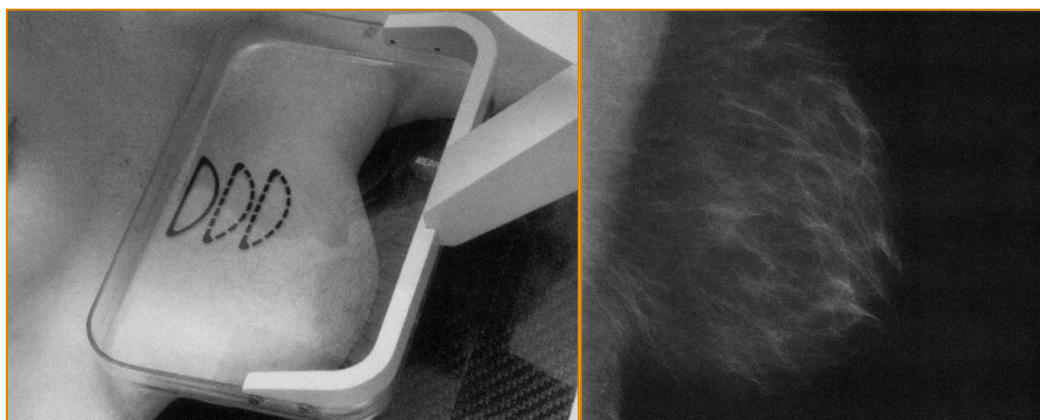

**Slika 11.** Prikaz namještaja i snimke kod CC projekcije dojke

([http://neuron.mefst.hr/docs/katedre/radiologija/izborni/bolesti\\_dojke/radioloska%20dijagnostika%20bolesti%20dojke.ppt](http://neuron.mefst.hr/docs/katedre/radiologija/izborni/bolesti_dojke/radioloska%20dijagnostika%20bolesti%20dojke.ppt))



MLO projekcija snima se pod kutem između  $30^{\circ}$  i  $70^{\circ}$ . Kod MLO projekcije mora se prikazati većina tkiva dojke u jednoj projekciji, s djelomično isključenim dijelovima gornjeg unutarnjeg i donjeg unutarnjeg kvadranta dojke. Ta projekcija bi trebala prikazati masti posteriorno od fibroglandularnog tkiva i veliki dio pektoralnog mišića, koji bi trebao biti konkavna oblika i protezati se sve do bradavice ili niže (Slika 12). Iako radiološki tehnolozi pokušavaju izbjeći stvaranje nabora kože na filmu, katkad je to nemoguće, to obično ne uzrokuje problem radiologu kod čitanja filma (12).



**Slika 12.** Prikaz namještaja i snimke kod MLO projekcije dojke

([http://neuron.mefst.hr/docs/katedre/radiologija/izborni/bolesti\\_dojke/radioloska%20odijagnostika%20bolesti%20dojke.ppt](http://neuron.mefst.hr/docs/katedre/radiologija/izborni/bolesti_dojke/radioloska%20odijagnostika%20bolesti%20dojke.ppt))

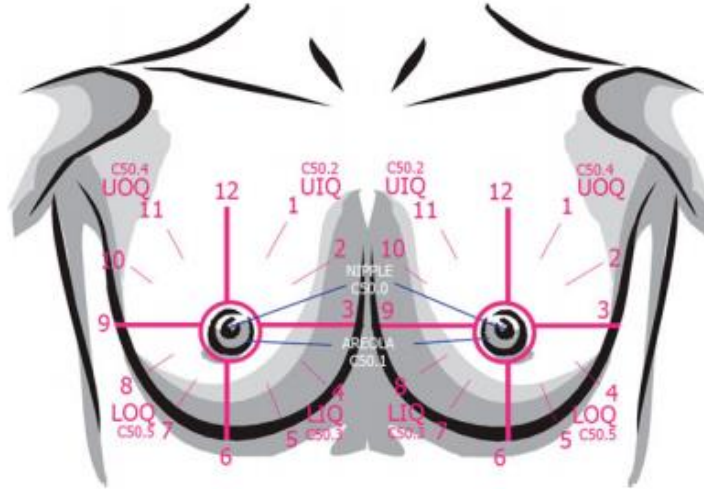
Kada se iz nekih razloga nije moguće koristiti standardnim namještajima pacijenta, koriste se specijalni namještaji. Oni se uglavnom koriste nakon određenih operacijskih zahvata na dojci, kada su patološke promjene vidljive samo u jednom standardnom namještaju, kod anomalije prsnog koša te pretilih ili jako mršavih pacijenata (8).

## 5.2. Ultrazvuk (UZV)

Ultrazvuk (UZV) je radiološki dijagnostički uređaj i trenutno jedna od najraširenijih metoda slikovnog prikaza patologije te ranih i diferenciranih masa u dojci, minimalno invazivnog modaliteta (13). Ultrazvuk je zvučni val male valne duljine i visoke frekvencije u rasponu od 20 kiloherca (kHz) do nekoliko gigaherca (15). Slika na ultrazvuku se dobiva zahvaljujući piezoelektričnim kristalima u sondi. Oni zbog kristalne deformacije imaju mogućnost mijenjanja svojstava određenih materijala unutar električnog polja, dovodenja do njihovog titranja te emitiranja ultrazvučnih valova. Ista sonda je i izvor i receptor valova (16). Na svom putu, dio ultrazvučnih valova se atenuira radi pridavanja dijela svoje energije tkivu, dio valova kada dođe u dodir s tkivom odbije se pod drugim kutem, a dio valova se reflektira, vrati natrag prema sondi. Ostali dijelovi ultrazvučnog uređaja su još i pulsni generator, računalo s tipkovnicom, zaslonom i funkcijskim tipkama te električni sklopovi.

Postoji nekoliko vrsta ultrazvučnih sonda. Konveksne, koje se najčešće koriste za prikaz abdomena, sektorske za prikaz srca i linearne za prikaz površinskog tkiva. Za ultrazvuk dojki koristi se linearna sonda frekvencije od 5 do 12 MHz, najčešće 7.5 – 10 MHz. Retromamarni prostor je bolje vidljiv sa sondom frekvencije 5 MHz, a bradavica i areola s frekvencijom od 10 MHz ili više.

Tijekom ultrazvučnog pregleda pacijent leži na stolu s rukama ispod glave. Liječnik pomiče sondu preko dojke. Sonda je postavljena okomito na kožu dojke. Kompresija treba biti ograničena. Da bi lakše opisali poziciju patološkog procesa, dojka se dijeli na četiri kvadranta: gornji vanjski, gornji unutarnji, donji unutarnji i donji vanjski, a bradavica je u sredini između njih i proučava se samostalno (Slika 13). Pregled najčešće počinje s gornjim vanjskim kvadrantom desne dojke i nastavlja se u smjeru kazaljke na satu s pokretima sonde u radijalnom smjeru od periferije dojke do područja bradavice duž tijeka mliječnih kanala. Pregled lijeve dojke često počinje s gornjim unutarnjim kvadrantom i također se nastavlja u smjeru kazaljke na satu. Za detaljniji pregled, ponavljaju se kružni pokreti u smjeru kazaljke na satu od periferije do područja bradavice.



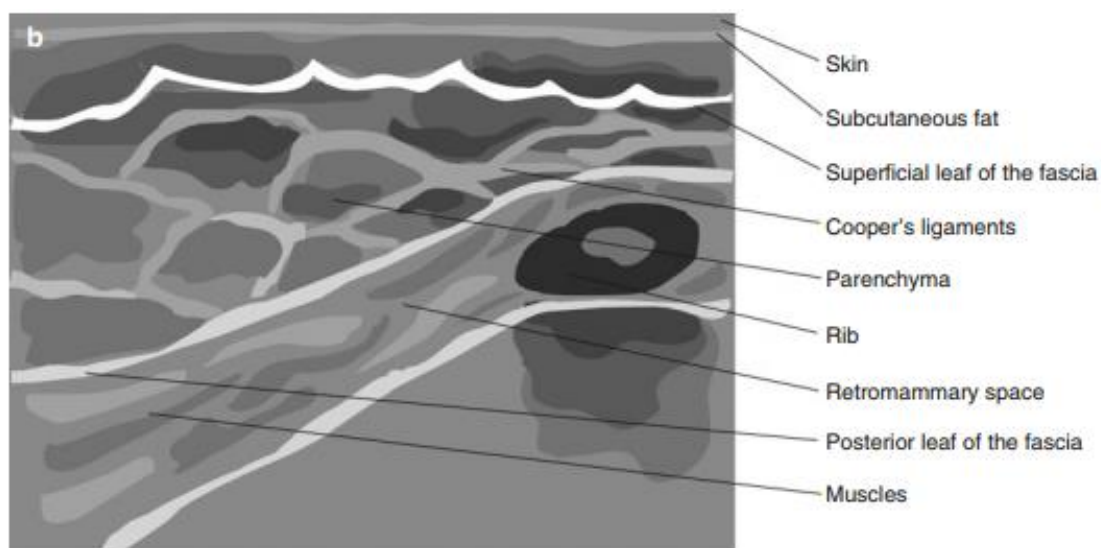
**Slika 13.** Prikaz četiri kvadranta dojke

(Alexander N. Sencha, Elena V. Evseeva, Mikhail S. Mogutov, Yury N. Patrunov, Breast Ultrasound. Springer; 2013.)

Neki od elemenata koji se proučavaju tijekom ultrazvuka dojke su: dojka kao cjelina, njena simetrija, ehogenost, bradavica i areola, krvne žile parenhima, promjene unutar dojke, ako postoje, njihov broj, veličina i kontura, odnos promjene s okolinom dojke, stanje regionalnih limfnih čvorova. Ako postoji sumnja da se patološki proces nalazi na određenom području unutar dojke, čini se umjerena kompresija s primjenom sonde da bi se procijenila mobilnost lezije u tkivu i njezina gustoća, te smanjili ultrazvučni artefakti koji nastaju kao rezultat vezivno tkivnih elemenata.

Ultrazvučna slika normalne dojke je vrlo promjenjiva i ovisi, prije svega, o dobi pacijenta i fazi menstrualnog ciklusa kod plodnih žena. Varijabilnost slike također je rezultat anatomskih i građevnih obilježja žena i međusobne povezanosti masnih, žljezdanih i vezivnih tkiva.

Kod žena generativne dobi, UZV pregled u pravilu procjenjuje status određenih struktura dojke (Slika 14). Neke od njih su koža, subkutano masno tkivo, žljezdano tkivo, mliječni kanalići, Cooperovi ligamenti, bradavica, retromamarni prostor i regionalni limfni čvorovi.



**Slika 14.** Grafički prikaz struktura normalne dojke

(Alexander N. Sencha, Elena V. Evseeva, Mikhail S. Mogutov, Yury N. Patrunov, Breast Ultrasound. Springer; 2013.)

Glavna prednost ultrazvuka u dijagnostici patologije je odsutnost ionizirajućeg zračenja. Pretraga je jednostavna, brza, jeftina, u stvarnom vremenu, neinvazivna i bezbolna. Pravi se bez ikakve pripreme pacijenta i nema kontraindikacija. Koristi se za djecu, trudnice i dojilje. Omogućuje računalnu obradu, 3D rekonstrukcije, korištenje Dopplera, digitalno arhiviranje.

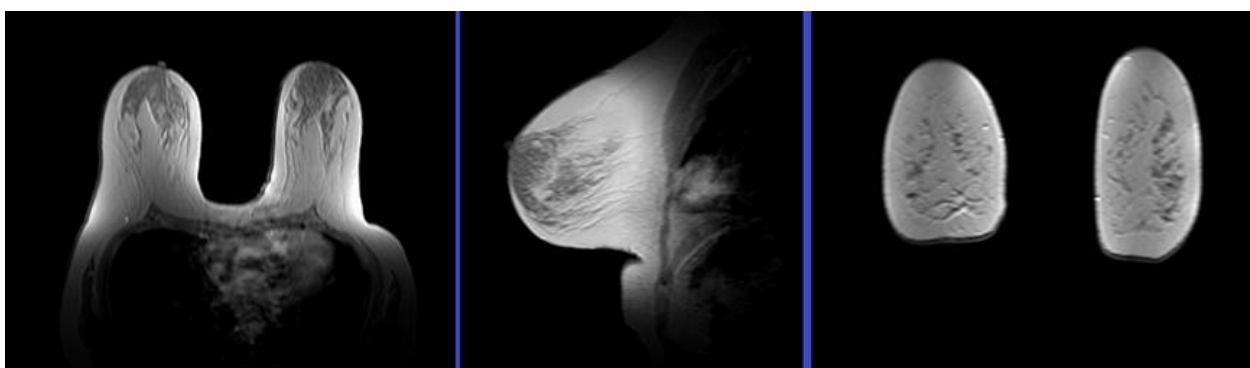
Nedostaci ultrazvuka su: zahtjeva određene vještine, znanje i iskustvo, nemogućnost prikaza dojke kao cjeline, subjektivno tumačenje, nemogućnost otkrivanja neinvazivnih intraduktalnih neoplazmi u obliku kalcifikata bez tumorske mase. Smatra se da je UZV neprikladan za probir karcinoma dojke.

Indikacije za UZV dojki su:

- bol
- promjena oblika dojke
- uvlačenje bradavice
- detekcija regionalnog i perifernog limfnog čvora
- korištenje UZV kao smjernice za biopsije
- provjera stanja silikonskih implantata
- patološki iscjedak iz bradavica
- kontrola patološkog procesa u dojci otkrivenog drugom dijagnostičkom metodom
- kronične bolesti reproduktivne žene
- praćenje bolesnika liječenih od oboljenja dojki
- godišnji preventivni pregled
- pregled trudnica

### 5.3. Magnetska rezonancija (MR)

Magnetska rezonancija postaje vrijedan alat za dijagnozu tumora dojke. Danas MR ne pruža samo izvanredan uvid u anatomske detalje i odličan kontrast, već i funkcionalan prikaz tkiva. MR dojke omogućava prikaz T1 i T2 vremena relaksacije i snimanje s odgovarajućim sekvencama te dobivanje presjeka sve tri ravnine tijela (aksijalni, sagitalni i koronarni) (Slika 15).



**Slika 15.** MR prikaz dojke u sva tri presjeka  
(<https://mrimaster.com/PLAN%20BREASE.html>)

Tehnologija MR temelji se na analizi podataka o ponašanju protona u atomima vodika. Kretanje protona u jednoj ravnini u visokoenergetskom magnetskom polju detektira se i analizira za rekonstrukciju slike. MR omogućuje procjenu strukture dojke, detekciju abnormalnosti u dojci i njihovo širenje u okolno tkivo te vizualizaciju limfnih čvorova. Omogućuje pronalazak i tumačenje minimalne promjene u dojci. Položaj pacijenta za pretragu MR dojke je ležeći na trbuhu. MR dojke ima dva važna tehnička zahtjeva: magnetske zavojnice i kontrastna sredstva. Kontrastna sredstva znatno povećavaju dijagnostičku vrijednost MR – a. Iako MR proizvodi neionizirajuće zračenje, neinvazivna je pretraga, dobiju se presjeci sve tri ravnine dojke te pruža visoku rezoluciju i kontrast mekih tkiva dojki, ne koristi se kao metoda probira zbog svoje visoke cijene i dugog

trajanja pretrage. MR dojki čini samo 0,2% svih MR pretraga. Koristi se u teškim dijagnostičkim slučajevima za otkrivanje patoloških procesa u dojci u kombinaciji s nekom drugom pretragom i za promatranje žena s visokim rizikom od karcinoma dojke, npr. s mutacijama gena BRCA 1 i 2. Velika osjetljivost MR – a u detekciji patoloških promjena u dojci prati niska specifičnost i točnost u otkrivanju raka dojke (13).

Indikacije za MR pregled dojki su:

- procjena statusa intramamarnog implantata
- pozitivna obiteljska anamneza (oboljela majka, sestra ili baka)
- procjena multicentričnosti karcinoma
- preoperativna priprema
- kontrola nakon kemoterapije i zračenja
- poslijeoperacijsko praćenje
- dijagnostika zahvaćenosti pazušnih limfnih čvorova (17).

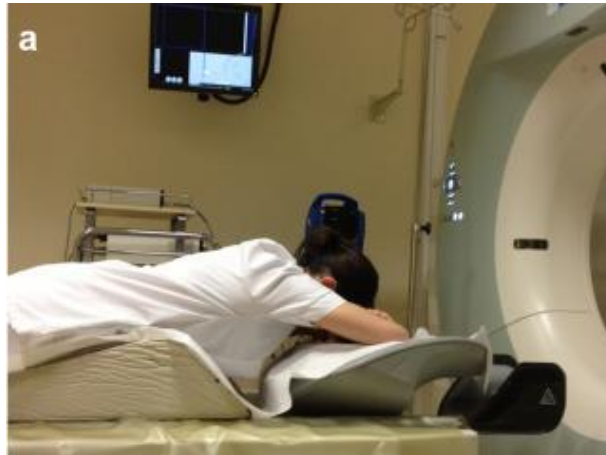
#### **5.4. Kompjuterizirana tomografija (CT)**

Kompjuterizirana tomografija (CT) je digitalna radiološka tehnologija koja predstavlja najveći napredak u radiologiji nakon otkrivanja rendgenskih zraka. CT uređaj sastoji se od rendgenske cijevi, većeg broja detektora, računala i stola na kojem leži pacijent. Dobivanje slike temelji se na atenuaciji rendgenskih zraka. Rendgenska cijev i detektori rotiraju se dok istodobno s njima putuje i stol s pacijentom. Prolaskom rendgenskih zraka kroz tijelo pacijenta, dolazi do njihove apsorpcije i atenuacije. Na detektore pada atenuirano zračenje i oni ga pretvaraju u električne signale koji su proporcionalni atenuaciji snimanog dijela tijela. Atenuacija zračenja izražava se CT brojem koji je nazvan Hounsfieldova jedinica.

Slika na ekranu se dobiva uz pomoć računala koji je rekonstruira složenim matematičkim algoritmima iz niza projekcija dobivenih rotacijom rendgenske cijevi i detektora. CT omogućava snimanje tankih slojeva i prikaz snimanog dijela tijela iz aksijalnih presjeka visoke kontrastne rezolucije, ali i naknadnu obradu slike. Naknadna obrada slike na CT – u nudi mogućnost stvaranja multiplanarnih rekonstrukcija, prikaz u više dimenzija i volumni rendering (1).

Ranijoj CT tehnologiji nedostajala je bolja prostorna rezolucija dobivenih snimki dojki, za postavljanje valjane dijagnoze. Tehnološki razvoj i napredak detektora, rendgenskih izvora i algoritama rekonstrukcije slike omogućio je razvoj poboljšanih digitalnih CT uređaja. Kod CT – a dojki, provodi se puna rotacija od  $360^{\circ}$ , na posebno dizajniranom uređaju ili dodacima, oko dojke pacijenta, u ležećem položaju, na trbuhu (Slika 16).





**Slika 16.** Položaj pacijenta za CT snimanje dojki

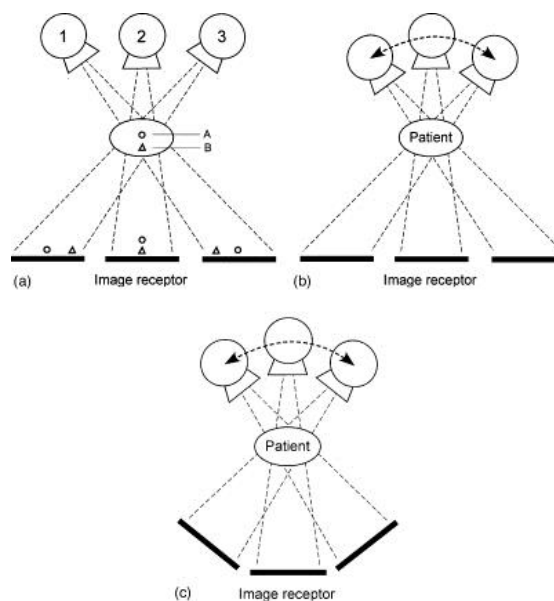
(<https://www.sciencedirect.com/science/article/pii/S0294126015001223>)

CT pruža uvid u više anatomskih ravnina iz jednog skeniranja, dovoljnu prostornu rezoluciju i kontrast kako bi se prikazale abnormalnosti mekih tkiva u dojci i većina kalcifikacija. Kalcifikacije nisu toliko dobro definirane na CT – u u usporedbi s digitalnom mamografijom. Za neke pacijente CT pretraga je udobnija i manje bolna nego mamografija (18).

Osjetljivost CT – a dojki je 100%, a specifičnost 84%. CT nema prednosti u ranom otkrivanju karcinoma dojke u odnosu na mamografiju. Tehnologija nije metoda za probir karcinoma dojke, zbog velike količine zračenja i visoke cijene ispitivanja. Metoda se koristi za procjenu invazije raka, otkrivanje širenja tumora na retromamarni prostor, metastaze u limfnim čvorovima i udaljene metastaze (13).

## 5.5. Tomosinteza

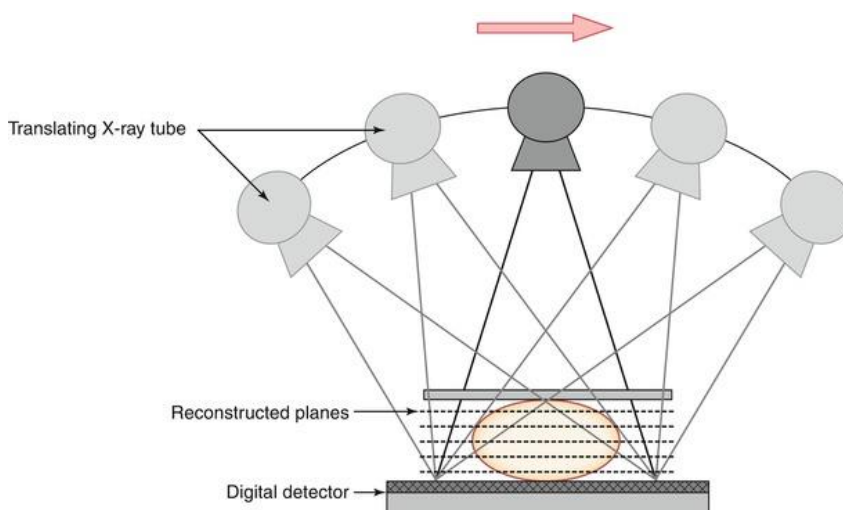
Tomosinteza je trodimenzionalna radiološka tehnika koja radi na principu tomografije. Najčešće se koristi u dijagnostici dojke, muskuloskeletnog sustava te u ortopedskoj i dentalnoj radiografiji. Nudi visoku rezoluciju, ali ograničeno gibanje oko snimanog dijela tijela. Za razliku od CT – a, koji ima mogućnost rotacije za svih  $360^{\circ}$ , tomosinteza radi puno manja gibanja, do  $\pm 25^{\circ}$ . Tomosintezom, također, nije moguće dobiti tanke slojeve kao kod CT – a, najčešće su debljine 1 – 1,5 mm, zbog ograničene z osi koja predstavlja dubinu (19). Kod tomosinteze postoje tri načina gibanja rendgenske cijevi i detektora. Kod linearnog gibanja cijev se kreće u ravnini paralelnoj s ravninom u kojoj se kreće detektor, kod djelomično izocentričnog gibanja detektor je stacionaran, a rendgenska cijev se kreće u luku iznad detektora, dok su kod punog izocentričnog gibanja cijev i detektor pričvršćeni u odnosu jedno na drugo i zajedno kruže oko pacijenta (Slika 17).



**Slika 17.** Gibanja rendgenske cijevi i detektora kod tomosinteze

<https://www.ncbi.nlm.nih.gov/pmc/articles/PMC2832060/>

Djelomično izocentrično gibanje koristi se za tomosintezu dojki. Omogućava slojevni prikaz dojki bez sumacije (20). Kod tomosinteze dojki, kao i kod konvencionalne mamografije, kompresija dojki se koristi za poboljšanje kvalitete slike i smanjenje doze zračenja (19). Dojka je komprimirana i fiksirana između kompresijske naprave i stalka za detektor, dok se rendgenska cijev kreće u luku iznad dojke. Kut koji prelazi cijev najčešće je između  $10^0$  i  $20^0$  i vrši se između 10 i 20 projekcija (Slika 18). Trajanje skeniranja je oko 5 sekundi. Smatra se da bi tomosinteza trebala biti izvedena u oba smjera; mediolateralnom kosom (MLO) i kraniokaudalnom (CC) smjeru (20).



**Slika 18.** Princip rada tomosinteze dojke

([https://media.springernature.com/original/springerstatic/image/chp%3A10.1007%2F978-1-4939-1267-4\\_4/MediaObjects/308995\\_1\\_En\\_4\\_Fig2\\_HTML.jpg](https://media.springernature.com/original/springerstatic/image/chp%3A10.1007%2F978-1-4939-1267-4_4/MediaObjects/308995_1_En_4_Fig2_HTML.jpg))

## **5.6. Nacionalni program ranog otkrivanja karcinoma dojke**

Karcinom dojke je jedna od najučestalijih zloćudnih bolesti današnjice, stoga se vrši probir. Dijagnosticiranje tumora u najranijoj fazi uvelike povećava petogodišnje preživljavanje. Kod otkrivanja karcinoma dojke koji se još nije proširio u limfne čvorove, petogodišnje preživljavanje je čak 97%. Rano otkrivanje i odgovarajuća terapija su nužni za uspješno liječenje karcinoma dojke. Metoda probira ne sprječava nastanak bolesti, nego omogućava pravovremeno otkrivanje karcinoma, što dovodi do učinkovitijeg liječenja. Rano otkrivanje karcinoma dojke ženi može spasiti život.

Osnovna metoda probira u Nacionalnom programu ranog otkrivanja karcinoma dojke je mamografija. Mamografija je visoko kvalitetna radiološka tehnika za rano otkrivanje karcinoma dojke. U ovaj program uključene su sve žene u dobi od 50 do 69 godina. Dokazano je da redovito provođenje mamografskih pregleda, kod žena te dobi, smanjuje smrtnost od karcinoma dojke za 30%. Glavni ciljevi ovog programa su smanjenje smrtnosti od karcinoma dojke te poboljšanje kvalitete života žena koje boluju od karcinoma dojke (21).

## 6. ZAKLJUČAK

- Bolesti dojke su jedne od najčešćih bolesti današnjice, od kojih obolijeva sve veći broj žena. Dijele se na dobroćudne i zloćudne. Neke od dobroćudnih su fibroadenom, fibrocistična bolest dojke te upala. U zloćudne bolesti se ubrajaju karcinom dojke, Pagetova bolest bradavice te kalcifikati koji mogu biti dobroćudni, zloćudni i nedeterminirani.
- Kod postavljanja dijagnoza bolesti dojke, slijedi se algoritam pretraga. Najčešća radiološka pretraga dojki je mamografija. Ona se koristi kao metoda probira za žene starije od 40 godina. Uz mamografiju je u širokoj primjeni još i ultrazvuk dojki kojeg uglavnom koriste žene između 20 i 40 godina radi neionizirajućeg zračenja.
- Kod mamografije se koriste dvije standardne projekcije. Kraniokaudalna i mediolateralna kosa projekcija. Postoje i određeni specijalni namještaji koji se koriste kada iz nekog razloga nije moguće snimiti standardne projekcije. Danas je konvencionalna mamografija uglavnom zamijenjena digitalnom.
- Ultrazvuk je neinvazivna metoda koja pruža slikovni prikaz zahvaljujući piezoelektričnim kristalima u sondi. Vršiti se bez pripreme pacijenta. Njime se procjenjuje status kože, subkutanog masnog tkiva, žljezdanog tkiva, bradavica i regionalnih limfnih čvorova.
- Magnetska rezonancija i kompjuterizirana tomografija su ne tako česte metode u dijagnozi bolesti dojke. Njihova temeljna razlika je što MR proizvodi neionizirajuće zračenje, a CT ionizirajuće. Obje omogućuju prikaz presjeka sve tri ravnine tijela.
- Tomosinteza je novija trodimenzionalna radiološka pretraga koja smanjuje sumaciju tkiva. Najčešća primjena tomosinteze je u dijagnostici dojke. Kao kod mamografije, dojka je pod kompresijskom napravom. Rendgenska cijev kruži lučno iznad receptora i dojke. Slojevni prikaz omogućava bolje razlikovanje različitih struktura unutar dojke.

## 7. LITERATURA

1. Janković S, Mihanović F, Uvod u radiologiju. Split: Sveučilište u Splitu; 2014.
2. <https://hr.wikipedia.org/wiki/Dojka>
3. [https://hr.wikipedia.org/wiki/Dojka#Anatomija\\_i\\_histologija\\_dojke](https://hr.wikipedia.org/wiki/Dojka#Anatomija_i_histologija_dojke)
4. <http://www.onkologija.hr/rak-dojke/>
5. Bajek S, Bobinac D, Jerković R, Malnar D, Marić I, Sustavna anatomija čovjeka. Rijeka: Digital point tiskara; 2007.
6. <http://www.klub-nada-rijeka.hr/rak-dojke-rizicni-faktori-i-simptomi/>
7. <http://www.vitamedzona.com/bolesti-2/bolesti-dojke/>
8. [http://neuron.mefst.hr/docs/katedre/radiologija/izborni/bolesti\\_dojke/radioloska%20dijagnostika%20bolesti%20dojke.ppt](http://neuron.mefst.hr/docs/katedre/radiologija/izborni/bolesti_dojke/radioloska%20dijagnostika%20bolesti%20dojke.ppt)
9. <https://www.krenizdravo.rtl.hr/zdravlje/bolesti-zdravlje/fibroadenom-kvrzica-na-dojci-uzroci-simptomi-i-lijecenje>
10. [http://ultrazvuk-tarle.hr/dijagnostika/zagreb/dobroudne\\_promjene\\_u\\_dojci](http://ultrazvuk-tarle.hr/dijagnostika/zagreb/dobroudne_promjene_u_dojci)
11. <https://zadovoljna.dnevnik.hr/clanak/vijesti/zdravlje/video-rak-dojke-bolest-sveucestalija-medzu-mladim-zenama.html>
12. Debra M. Ikeda, Breast Imaging: The Requisites, Second Edition, Stanford, California: Stanford University School of Medicine; 2011.
13. Alexander N. Sencha, Elena V. Evseeva, Mikhail S. Mogutov, Yury N. Patrunov, Breast Ultrasound. Springer; 2013.
14. [http://ozs.unist.hr/~fmihanov/nastava/RuR/Ra%C4%8Dunala%20u%20radiologiji%20\\_v\\_1.1.pdf](http://ozs.unist.hr/~fmihanov/nastava/RuR/Ra%C4%8Dunala%20u%20radiologiji%20_v_1.1.pdf)

15. <https://en.wikipedia.org/wiki/Ultrasound>
16. <https://radiopaedia.org/articles/piezoelectric-effect>
17. <https://poliklinika-aviva.hr/zdravisavjeti/mr-pregled-dojki/>
18. <https://www.ncbi.nlm.nih.gov/pmc/articles/PMC4201870/>
19. <https://en.wikipedia.org/wiki/Tomosynthesis>
20. <https://www.ncbi.nlm.nih.gov/pmc/articles/PMC2832060/>
21. <http://www.zzjzdnz.hr/projekti/21>

## 8. SAŽETAK

Dojka je simetrični parni organ, smješten na prednjoj strani prsnog koša. Postoji mnogo različitih patoloških procesa koji se pojavljuju u dojci. Neki od najučestalijih stanja su fibrocistična bolest dojke, karcinom dojke i kalcifikati. Radiološke tehnike, metoda probira, imaju veoma važnu ulogu u pronalasku i dijagnosticiranju patoloških stanja u dojci. Najkorištenija radiološka pretraga dojki je mamografija. Ona je danas uglavnom digitalizirana, ali i konvencionalna je još u upotrebi. Kod snimanja mamografije koristi se rendgensko zračenje za dobivanje slike. Postoje dva standardna namještaja kod snimanja mamografije, kraniokaudalni (CC) i mediolateralni kosi (MLO). Uz mamografiju, česta pretraga je i ultrazvuk dojki. Slika na ultrazvuku se dobiva zahvaljujući piezoelektričnim kristalima u sondi. Proizvodi neionizirajuće zračenje zbog čega se najčešće koristi kod osoba u reproduktivnoj dobi. Pretraga je brza i jeftina, ali zahtjeva određenu razinu znanja, vještine i iskustva. Pretrage koje se nešto rjeđe koriste u dijagnosticiranju stanja u dojci su kompjuterizirana tomografija (CT) i magnetska rezonancija (MR). CT proizvodi ionizirajuće zračenje dok MR proizvodi neionizirajuće zračenje, te osim morfološkog, omogućava i funkcionalni prikaz tkiva. Obe tehnike su digitalne, s odličnim kontrastom između tkiva dojke, pružaju mogućnost naknadne obrade slike te pružaju uvid u transverzalne, sagitalne i koronarne presjeke tijela. MR se, zbog dugog trajanja pretrage, za dijagnosticiranje bolesti dojke koristi kod težih slučajeva, najčešće u kombinaciji s nekom drugom pretragom. CT se, zbog svoje visoke cijene i doze zračenja, koristi za procjenu invazije karcinoma dojke i metastaza. Novija radiološka metoda koja se koristi za provjeru patoloških procesa u dojci je tomosinteza. To je trodimenzionalna radiološka tehnika koja radi na principu tomografije. Ekspozicije se događaju pulsno dok se rendgenska cijev kreće u luku iznad receptora. Pretraga omogućava slojevni prikaz tkiva, bez sumacije. Svaka navedena radiološka metoda slikovnog prikaza ima svoje prednosti i nedostatke pri dijagnosticiranju različitih patoloških stanja u dojci. Ne postoji jedna idealna radiološka metoda za prikaz svih promjena u dojci, nego odabir odgovarajuće metode za pacijenta ovisi o više čimbenika.



## 9. SUMMARY

The breast is a paired symmetrical organ, located on the anterior thoracic wall. There are many different pathological processes that appear in the breast. Some of the most common conditions include fibrocystic breast disease, breast cancer and calcifications. Radiological techniques, screening methods, play a very important role in finding and diagnosing pathological conditions in the breast. The most widely used radiological examination of the breast is mammography. It's mostly digitized today, but the conventional one is still in use. Mammography device produces X-rays to obtain the image. There are two standard projections in mammography, craniocaudal (CC) and mediolateral oblique (MLO). With mammography, second frequent examination is breast ultrasound. The ultrasound image is obtained with piezoelectric crystals in the probe. It produces nonionizing radiation, which is why it is most commonly used in patients in their reproductive age. It's fast and inexpensive but requires a certain level of knowledge, skills and experience. Radiological techniques rarely used to diagnose the condition in the breast are computerized tomography (CT) and magnetic resonance (MR). CT produces ionizing radiation while MR produces nonionizing radiation, and besides the morphological, it also provides functional visualization of the tissue. Both techniques are digital, with excellent contrast between the breast tissue, providing the possibility of subsequent image processing and providing insight into the transverse, sagittal and coronary plane of the body. MR is used to diagnose breast diseases only in difficult cases because of long duration of examination, mostly with some other research. Because of its high cost and radiation dose, CT is used to estimate the invasion of breast cancer and metastasis. A new radiological method used to check the pathological processes in the breast is tomosynthesis. It is a three-dimensional radiological technique that works on the basis of tomography. Exposures are pulsed while the X-ray tube moves in arc form above the receptor. The image provides a layered representation of the tissue, without summation. Each of the radiological methods described herein has its advantages and disadvantages in diagnosing various pathological conditions in the breast. There is no ideal radiological method to show all changes in the breast, so selecting the appropriate methods for a patient depends on several factors.

## **10. ŽIVOTOPIS**

### **OPĆI PODACI:**

Ime i prezime: Dora Poljičak

Datum i mjesto rođenja: 13.11.1996. Split

Adresa: Doverska 7, 21000 Split

Mobilni telefon: 099/195 3557

e-mail: dorapoljicak6@mail.com

### **OBRAZOVANJE:**

2003. – 2011. Osnovna škola Mertojak – Split

2011. – 2015. V. gimnazija Vladimira Nazora – Split

2015. – 2018. Sveučilišni odjel zdravstvenih studija Split; smjer: Radiološka tehnologija

### **STRANI JEZICI:**

Aktivno znanje Engleskog jezika

Aktivno znanje Talijanskog jezika

### **RAD NA RAČUNALU:**

Vrlo dobro poznavanje Microsoft Office alata (Word, Excel, Power Point)