

Usporedba radioloških dijagnostičkih metoda u dijagnostici reumatoidnog artritisa

Preosti, Željana

Undergraduate thesis / Završni rad

2018

Degree Grantor / Ustanova koja je dodijelila akademski / stručni stupanj: **University of Split / Sveučilište u Splitu**

Permanent link / Trajna poveznica: <https://um.nsk.hr/um:nbn:hr:176:188120>

Rights / Prava: [In copyright](#)/[Zaštićeno autorskim pravom.](#)

Download date / Datum preuzimanja: **2025-02-08**

Repository / Repozitorij:



Sveučilišni odjel zdravstvenih studija
SVEUČILIŠTE U SPLITU

[Repository of the University Department for Health Studies, University of Split](#)



zir.nsk.hr



UNIVERSITY OF SPLIT



DIGITALNI AKADEMSKI ARHIVI I REPOZITORIJI

SVEUČILIŠTE U SPLITU

Podružnica

SVEUČILIŠNI ODJEL ZDRAVSTVENIH STUDIJA

PREDDIPLOMSKI SVEUČILIŠNI STUDIJ

RADIOLOŠKA TEHNOLOGIJA

Željana Preosti

**USPOREDBA RADIOLOŠKIH DIJAGNOSTIČKIH METODA U
DIJAGNOSTICI REUMATOIDNOG ARTRITISA**

Završni rad

Split, 2018.

SVEUČILIŠTE U SPLITU

Podružnica

SVEUČILIŠNI ODJEL ZDRAVSTVENIH STUDIJA

PREDDIPLOMSKI SVEUČILIŠNI STUDIJ

RADIOLOŠKA TEHNOLOGIJA

Željana Preosti

**USPOREDBA RADIOLOŠKIH DIJAGNOSTIČKIH METODA U
DIJAGNOSTICI REUMATOIDNOG ARTRITISA**

**DIAGNOSIS OF RHEUMATOID ARTHRITIS: A COMPARISON
OF RADIOLOGICAL DIAGNOSTIC METHODS**

Završni rad/Bachelor's Thesis

Mentor:

Tatjana Matijaš, mag. rad. techn., pred.

Split, 2018.

Sadržaj:

1. Uvod.....	1
1.1.Reumatoidni artritis.....	1
1.2.Etiologija i patofiziologija.....	3
1.3.Klinička slika.....	5
1.4.Terapijske mogućnosti.....	7
2. Dijagnostika reumatoidnog artritisa.....	8
2.1. Anamneza i fizikalni pregled.....	8
2.2. Laboratorijske pretrage.....	8
2.3. Dijagnostički kriteriji.....	10
3. Rana dijagnoza reumatoidnog artritisa.....	11
3.1. Značaj rane dijagnoze.....	11
3.2. Rani radiološki nalazi reumatoidnog artritisa.....	12
4. Radiološka dijagnostika reumatoidnog artritisa.....	13
4.1. Konvencionalna radiografija.....	13
4.2. Ultrazvučna dijagnostika.....	14
4.3. Magnetna rezonancija.....	17
5. Prikaz interesnih patologija.....	19
5.1. Konvencionalna radiografija.....	19
5.2. Ultrazvučna dijagnostika.....	21
5.3. Magnetna rezonancija.....	24

6.	Usporedba osjetljivosti radioloških modaliteta kod pojedine patologije.....	28
	6.1. Koštane erozije.....	28
	6.2. Sinovitis.....	31
	6.3. Tenosinovitis.....	32
	6.4. Edem kosti.....	34
	6.5. Rezultati.....	35
7.	Zaključak.....	36
8.	Literatura.....	37
9.	Sažetak.....	39
10.	Summary.....	40
11.	Životopis.....	41

1.Uvod

Reumatoidni artritis (RA) je najčešća sistemska autoimuna bolest s prevalencijom od 0,5% do 1% u općoj populaciji (1). To je progresivna bolest koja primarno zahvaća zglobove, i to u najvećoj mjeri metakarpofalangealne i metatarzofalangealne zglobove u vidu upale, no može se očitovati i izvan skeletnog sustava. Tako kod oboljelih imamo čestu pojavu reumatoidnih čvorića (nodula), vaskulitisa, fibroze pluća ili pleuralnih izljeva zbog zahvaćenosti pluća, te povećanu sklonost arterosklerozi. RA predstavlja nezaenmariv socioekonomski problem budući da uvelike degradira kvalitetu života oboljelih pacijenata. Oštećenja zglobova i sistemska oštećenja nastala kao posljedica ove bolesti su ireverzibilna, te u konačnici uzrokuju tešku invalidnost i visok stupanj mortaliteta, stoga je ispravna i pravodobna dijagnoza izuzetno bitna.

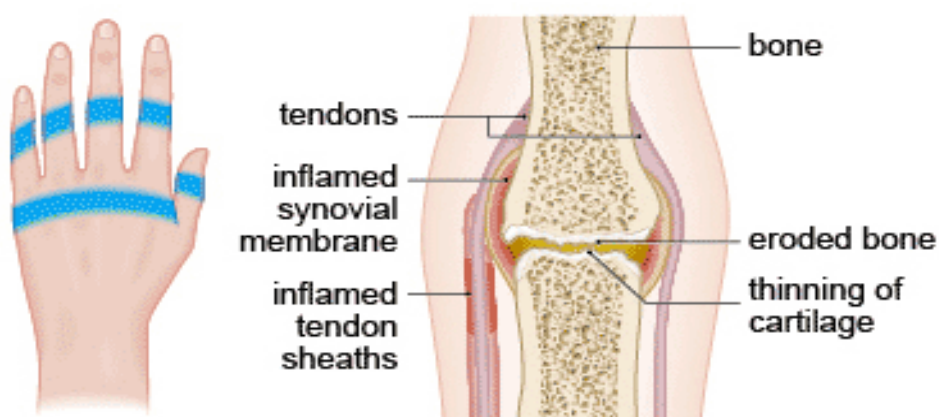
Naglasak ovog djela je odabir najbolje radiološke dijagnostičke metode za dijagnozu reumatoidnog artritisa, ali pažnja će biti obraćena i na sam mehanizam bolesti i terapijske mogućnosti kako bismo što bolje shvatili značaj rane dijagnoze.

1.1. Reumatoidni artritis

Ova kronična, sustavna autoimunosna bolest prvenstveno je karakterizirana simetričnim poliartritisom. Varijabilnog je tijeka, no upala najčešće simetrično zahvaća periferne zglobove (zapešće, metakarpofalangealne, metatarzofalangealne zglobove) što vodi ka progresivnom uništavanju zglobnih struktura, obično praćeno sustavnim simptomima. U uznapredovaloj fazi proces se centripetalno širi i na velike zglobove (koljeno, kuk, rame), a potom i na kralježnicu.

RA zahvaća oko 1% populacije, pri čemu žene obolijevaju 2 do 3 puta češće nego muškarci (2). Razlog još uvijek nije poznat, no činjenica da kod žena tijekom trudnoće dolazi do privremene remisije bolesti upućuje na povezanost sa spolnim hormonima. Početak bolesti najčešće nastupa između 30 i 50 godina, no i u mlađoj životnoj dobi kada dijagnosticiramo juvenilni idiopatski artritis (JIA).

Žarište patogenetskog procesa kod reumatoidnog artritisa je sinovijalna ovojnica. Sinovijalna ovojnica je membrana koja okružuje zglob i stvara zaštitnu vrećicu oko zgloba. Ova vrećica je ispunjena tekućinom koja oblaže zglob, a naziva se sinovijalnom tekućinom. Navedena tekućina štiti zglob, te opskrbljuje hranjivim tvarima hrskavicu i meko tkivo u zglobu. Patološkom staničnom interakcijom sinovija postaje destruktivno kronično upalno tkivo. Glavne histopatološke karakteristike nastalog “panusa” su tkivni edem, neovaskularizacija, hiperplazija stanica sinovijalne membrane i snažna infiltracija upalnih stanica, te odlaganje fibrina. Destruktivno djelovanje staničnog panusa očituje se u razaranju zglobne hrskavice i subhondralne kosti (3).



The areas of the hand commonly affected by rheumatoid arthritis



Slika 1. Različite manifestacije reumatoidnog artritisa na razini zgloba

Izvor: www.bupa.com.au

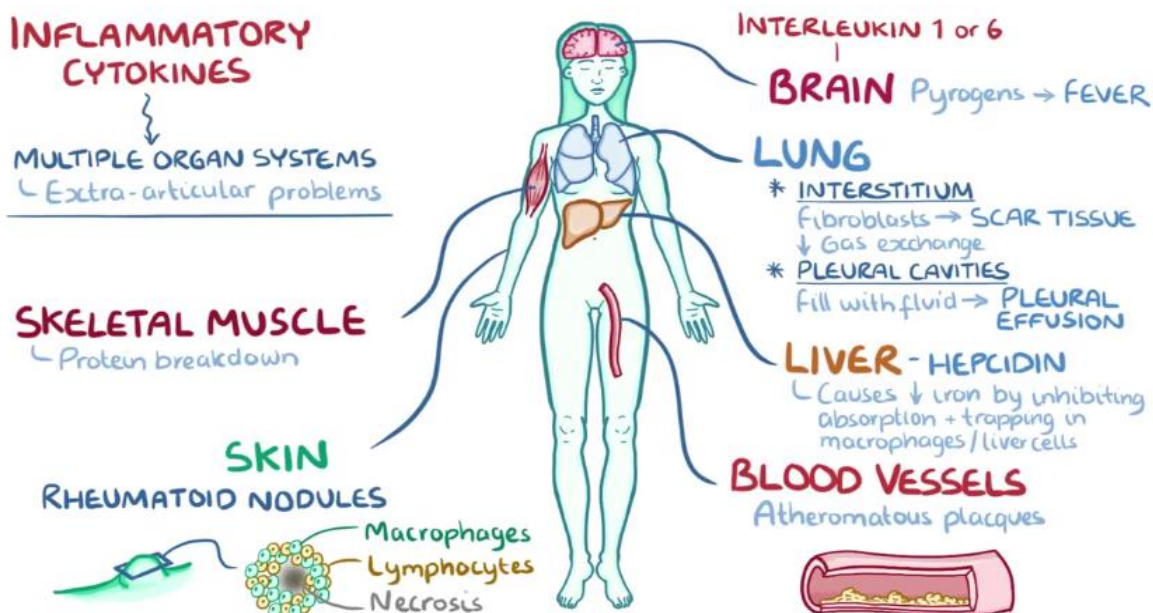
1.2. Etiologija i patofiziologija

Unatoč intenzivnim istraživanjima, točna etiologija reumatoidnog artritisa još uvijek nije u potpunosti poznata. Vjeruje se da bolest nastaje kombinacijom genskih i okolinskih čimbenika. Tako se genski rizik može povezati s određenim genskim biljezima, npr. alel DR4 ili alel DR1 drugog razreda glavnog sustava tkivne podudarnosti (HLA sustava, engl. Human Leukocyte Antigen) (2). Neki autori smatraju da bi okolinski čimbenik uključen u ovaj proces mogao biti duhanski dim ili pak bakterije. Iako još uvijek ne možemo sa sigurnošću identificirati okolinske čimbenike, znamo da oni mogu modificirati naše vlastite antigene, npr. imunoglobulin G, kolagen tipa 2 i vimentin. Kolagen tip 2 i vimentin mogu se modificirati procesom citrulinacije pri čemu dolazi do pretvorbe aminokiseline arginina u aminokiselinu citrulin. Posredstvom HLA-DR1 i HLA-DR4 gena imune stanice ponekad ovu aminokiselinu više ne prepoznaju kao vlastitu. Ovako izmjenjeni antigeni bivaju prenešeni antigen-prezentirajućim stanicama u limfne čvorove gdje se aktiviraju CD4 T-pomagačke stanice. One zatim stimuliraju B-stanice na prestanak proliferacije i diferencijaciju u plazma stanice koje započinju produkciju specifičnih antitijela usmjerenih protiv vlastitih antigena. Kod reumatoidnog artritisa T-pomagačke stanice i antitijela ulaze u krvotok i tako putuju prema zglobovima. Po dolasku u zglob T-stanice izlučuju citokine (interferon gama - $IFN\gamma$, interleukin-17) koji potom aktiviraju makrofage u zglobni prostor. Makrofagi će također proizvesti još citokina: faktor nekroze tumora alfa (TNF-alfa, engl. Tumor Necrosis Factor), interleukin-1 i interleukin-6 (4).

Zajedno s citokinima T-stanica, potonji će uzrokovati proliferaciju stanica sinovije. Tako nastaje zadebljana sinovijalna membrana koju nazivamo panus, a sačinjavaju je fibroblasti, miofibroblasti i upalne stanice. Nastali panus može uzrokovati oštećenje hrskavice, okolnih mekih tkiva pa čak i eroziju kosti. Aktivirane sinovijalne stanice ujedno tvore proteaze koje oštećuju hrskavicu. Oštećenjem ovog zaštitnog tkiva integritet zgloba postaje ozbiljno kompromitiran. Istodobno antitijela kao što je reumatoidni faktor (RF, engl. Rheumatoid Factor) ulaze u prostor zgloba. RF je imunoglobulin klase M koje cilja na Fc regiju izmjenjenih imunoglobulina G klase. Javljaju se se i antitijela na ciklički citrulinirani peptid (anti-CCP, engl. Anti Cyclic Citrulinated Peptide) koji cilja citrulinirane proteine. Kada se RF i anti-CCP vežu za svoja ciljna mjesta oni tvore imunokomplekse u sinovijalnoj tekućini. Ovi imunokompleksi aktiviraju komplementarni sistem koji sudjeluje u enzimskoj kaskadi koja potiče upalu zgloba.

Konačno, kronična upala uzrokuje angiogenezu u zglobu, što omogućuje dodatno pristizanje upalnih stanica u zglob.

Djelovanje upalnih citokina očituje se i izvan zglobova budući da oni krvotokom migriraju u različite organe. Tako na primjer interleukin-1 i interleukin-6 dopijevaju u mozak gdje djeluju kao pirogeni i uzrokuju vrućicu. U skeletnim mišićima dovode do razaranja proteina, a na koži, kao i na brojnim visceralnim organima, uzrokuju nastanak reumatoidnih čvorića. Ovi čvorići su koncentrična tvorba sačinjena od makrofaga i limfocita s centralnim područjem nekrotičnog tkiva. Krvne žile također mogu biti pogođene; upala stijenke krvne žile koja dovodi do raznih oblika vaskulitisa. Nadalje, u jetri dolazi do povećane proizvodnje hepcidina koji smanjuje apsorpciju željeza u tankom crijevu što dovodi do anemije. U intersticiju pluća dolazi do aktivacije fibroblasta koji potom proliferirajući uzrokuju fibrotično tkivo koje otežava alveolarnu izmjenu plinova. Moguće je i nakupljanje tekućine u pleuralnoj šupljini - pleuralna efuzija (5).



Slika 2. Izvanzglobne manifestacije reumatoidnog artritisa

Izvor: www.osmosis.org

1.3. Klinička slika

U samom početku bolesti, simptomi su gotovo neprimjetni. Pacijent se općenito osjeća loše, brže se zamara, gubi tek, mršavi i ponekad ima subfebrilne temperature i bolove u mišićima. Prvi tipičan sindrom reumatoidnog artritisa je jutarnja ukočenost koja može trajati mjesecima prije pojave bolova. Bolovi se ispočetka javljaju samo prilikom pritiska na zglob (npr. rukovanje), no s vremenom oni postaju sve jači i javljaju se i bez vanjskog pritiska. Zatim se javlja i otečenost zglobova; gotovo uvijek primarno na metakarpofalangealnim (MCP) i proksimalnim interfalangealnim (PIP) zglobovima. Bitno je napomenuti da se diferencijalna dijagnoza reumatoidnog artritisa i osteoartritisa temelji upravo na području zahvaćenosti. U većini slučajeva kod RA distalni interfalangealni (DIP) zglobovi su pošteđeni. Ujedno, jedna od bitnih karakteristika RA je simetrična pojava otekline; oni zahvaćaju istoimene zglobove na desnoj i lijevoj strani tijela, što nije slučaj kod osteoartritisa.

RA se širi centripetalno, što znači da nakon šaka prelazi na ručne zglobove, zatim laktove, a nakon stopala na gležnjeve i koljena. Kukovi i ramena su uglavnom posljednji pogođeni. Bolest se može proširiti i na male zglobove među kralješcima, ali i na poprečni atlasni ligament. Ukoliko je on razoren, zub aksisa se pomiče natrag te kompromitira produženu moždinu, što u krajnjem slučaju može dovesti do trenutne smrti.(2)

Deformacije nekih zglobova uzrokovane reumatoidnim artritisom toliko su tipične da su im nadjenuti posebni nazivi (2):

a) Prst u obliku labudeg vrata (engl. Swan-neck)

Hiperekstenzija proksimalnog interfalangealnog zgloba s posljedičnom fleksijom distalnog

b) Čekićasti prst (engl. Mallet finger)

Fleksija distalnog interfalangealnog zgloba

c) Boutonniereov prst (engl. Boutonniere finger)

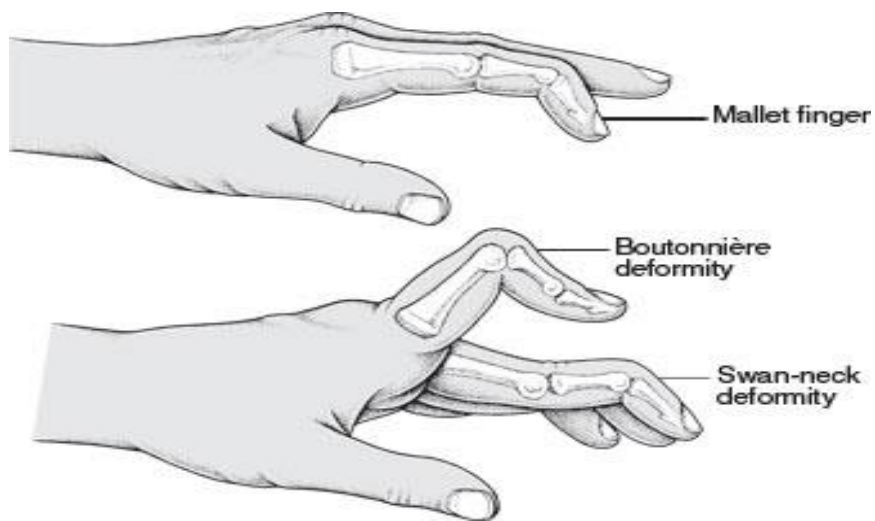
Proksimalni interfalangealni zglobovi u fleksiji, distalni u hiperekstenziji

d) Dugi prsti (takozvana „tuljanova peraja“)

Ulnarna devijacija prstiju obiju šaka, subluksacija prema dorzumu

e) Trokutasto stopalo

Spušteni svodovi proširenog prednjeg dijela



Slika 3. Najučestaliji deformiteti karakteristični za RA

Izvor: www.kleisertherapy.com

1.4. Terapijske mogućnosti

Cilj ovog područja medicine je spriječiti pojavu uznapredovalih faza RA i njihovog izrazito negativnog utjecaja na kvalitetu života pacijenata. Sve do 1980-ih godina zlato (intramuskularne injekcije ili soli zlata) je smatrano optimalnom terapijom za pacijente sRA. Primjena steroida je također bila učestala. Oni privremeno mogu zaustaviti ili pak ublažiti simptome bolesti. Nesteroidni antireumatici (NSAR) su dugo bili glavno uporište u terapiji RA. Vrlo su učinkoviti u potiskivanju upale no visoke doze potrebne za ublaživanje upale mogu katkad uzrokovati teške komplikacije i ne utječu na destruktivno djelovanje bolesti.

Metotreksat (MTX) je lijek koji se godinama upotrebljavao za liječenje raka i psorijaze, no kasnih 1980-ih uočena je njegova korisnost u terapiji RA. Primjenom malih doza postiže se pozitivan efekt na tijek bolesti te izbjegavaju ozbiljne posljedice koje MTX može uzrokovati u dozama primjenjivanih u liječenju raka. On spada u skupinu tzv. DMARD lijekova (engl. Disease Modifying Antirheumatic Drugs) koji modificiraju tijek bolesti. Poput mnogih DMARD-a, metotreksat je imunosupresiv, što znači da smanjuje reakciju imunostava na zglobove, čime se smanjuje bolna upala koja razara. Primjena metotreksata revolucionizirala je terapiju reumatoidnog artritisa. DMARD i ne samo da ublažavaju upalu, nego i usporavaju razaranje zglobova. Njegova primjena omogućila je znatan pozitivan utjecaj na tijek bolesti, čime je dijagnostika dobila još veći značaj.

2000-ih godina dolazi do pojave bioloških agenata. Princip njihovog djelovanja je imitacija humanih proteina u tijelu čime ometaju signale imunog sustava koji sudjeluju u destruktivnom procesu. Postoji nekoliko vrsta bioloških agenata. Oni se razlikuju po mjestu djelovanja. Tako Abacept djeluje na T-stanice, Adalimumab na TNF, a Rituximab na B-stanice. U suštini, svi navedeni blokiraju jednu od sekvenci aktivacije sistema komplementa. Oni uzrokuju remisiju bolesti te sprječavaju kliničku i radiološku progresiju bolesti. Iako učinkoviti, njihova proizvodnja je izuzetno skupa. (6).

2. Dijagnostika reumatoidnog artritisa

2.1. Anamneza i fizikalni pregled

Svaka dijagnostika počinje od anamneze, odnosno razgovorom s pacijentom. U anamnezi tražimo podatak o bolnim zglobovima, jutarnjoj zakočenosti, febrilitetu, preboljelim urinarnim ili crijevnim infekcijama, fotofobiji, ulceracijama po sluznicama, zatim podatke kao što su umor, nesanica, slabost. Važno je saznati dali je u obitelji bilo oboljelih od RA.

Fizikalni pregled je prvi korak ka kvalitetnoj dijagnozi. U slučaju reumatoidnog artritisa on mora biti orijentiran na pregled zglobova (bol, oteklina, izljev), postojanje deformiteta i ispade u funkciji (smanjen opseg pokreta).

2.2. Laboratorijske pretrage

Osnovne laboratorijske pretrage su određivanje brzine sedimentacije eritrocita (SE), određivanje koncentracije C-reaktivnog proteina (CRP) te kompletna krvna slika.

Kod bolesnika s različitim upalnim bolestima, pa tako i kod onih s upalom zglobova brzina sedimentacije eritrocita (SE, poznato i kao ESR, engl. Eritrocyte Sedimentation Rate) bit će ubrzana (jača upala uzrokovat će veće ubrzanje sedimentacije). CRP je bjelančevina koja se pojavljuje u krvi uz upalne procese. Razina CRP i brzina SE su metode koje se međusobno nadopunjavaju - SE pokazuje kretanje bolesti u razdoblju od nekoliko dana (tjedana) dok je razina CRP odraz aktualnog stanja u trenutku u kojem se pretraga vrši.

Kompletna krvna slika je potrebna kako bismo dokazali promjene u krvnim stanicama - u bolesnika s upalnom bolešću razvija se i naročiti oblik anemije (slabokrvnosti). U težim oblicima bolesti, odnosno kod pacijenata kod kojih neliječena bolest dulje traje, anemija je izraženija. Kod bolesnika s aktivnim i neliječenim reumatoidnim artritisom najčešće je povišen i broj trombocita.

Imunološke pretrage bitne za postavljanje dijagnoze reumatoidnog artritisa su određivanje reumatoidnog faktora te antitijela na citrulinirane peptide.

Reumatoidni faktor predstavlja antitijela koja su prisutna kod oko 80% osoba koja boluju od RA. Moguće je i pozitivan nalaz kod zdravih osoba, ali i vjerojatnost da će nalaz biti lažno pozitivan. U slučaju takozvanog seronegativnog RA govorimo o pacijentima koji boluju od RA, no njihov RF je negativan. Povišene vrijednosti RF mogu sugerirati i neke druge bolesti kao što su Sjogrenov sindrom, sistemski eritemski lupus, bolesti jetre, tuberkuloza itd. Dakle, specifičnost ove pretrage je niska (7).

Iz tog razloga, pretraga reumatoidnog faktora najčešće se koristi u kombinaciji s određivanjem anti-CCP tijela. Rezultat može biti pozitivan čak i godinama prije nego što se razviju simptomi bolesti. Najčešće se interpretira zajedno sa rezultatima drugih dijagnostičkih procedura i testova. Ipak, pozitivan rezultat ove pretrage može biti prisutan i kod nekih pacijenata sa sistemskim eritemskim lupusom ili drugim autoimunim bolestima vezivnog tkiva. Osim upitne specifičnosti, osjetljivost ove pretrage je samo 67% (8).

Dakle, sve navedene laboratorijske pretrage same po sebi nisu dovoljne za postavljanje dijagnoze. One mogu biti prediktor bolesti ili pak pomoćni alat za postavljanje dijagnoze.

2.3. Dijagnostički kriteriji

2010. godine američko reumatološko društvo (engl. American College of Rheumatology, ACR) i Europska liga protiv reumatizma (engl. European League Against Rheumatism, EULAR) postavili su nove klasifikacijske kriterije za dijagnozu reumatoidnog artritisa.

Joint involvement	Score
• 1 medium-large joint	0
• 2-10 medium-large joints	1
• 1-3 small joints	2
• 4-10 small joints	3
• More than 10 small joints	5
Serology	
• RF (-) and anti-CCP (-)	0
• RF (+) or anti-CCP (+)	2
• High RF (+) or anti-CCP (+)	3
Duration of symptoms	
• < 6 weeks	0
• ≥ 6 weeks	1
Acute phase reactants	
• CRP and ESR within normal	0
• elevated CRP or ESR	1

Slika 4. Kriteriji za dijagnozu RA (ACR/EULAR, 2010.)

Izvor: www.KoreaMed.Synapse.com

U obzir se uzima zahvaćenost zglobova, nalaz RF-a, anti-CCP-a, CRP-a i ESR-a te vrijeme trajanja simptoma. Dijagnoza reumatoidnog artritisa postavlja se ako je rezultat veći od 6. Vidljivo je kako trenutna klasifikacija ne uzima u obzir radiološke pretrage, odnosno radiološki evidentne promjene.

3. Rana dijagnoza reumatoidnog artritisa

3.1. Značaj rane dijagnoze

Reumatoidni artritis možemo podijeliti na nekoliko faza:

1. Upala sinovijalne membrane (sinovitis)
2. Zamjena adipoznih stanica koštane srži upalnim stanicama sinovije na mjestu insercije sinovije - u reumatološkoj literaturi poznato kao edem kosti (engl. Bone Marrow Edema, BME), također upalno stanje
3. Resorpcija trabekularne kosti upalnim stanicama
4. Oštećenje korteksa kosti
5. Oštećenje subhondralne kosti
6. Oštećenje hrskavice i zgloba gdje hrskavica gubi svoje hvatište

Resorpcijom trabekularne kosti započinju ireverzibilne etape bolesti. Karakteristika RA je dominantno djelovanje osteoklasta pri čemu je nova formacija kosti supresirana upalnim djelovanjem bolesti. U četvrtoj fazi, oštećenjem korteksa kosti, dolazi do nastanka erozija. One su vidljive konvencionalnom radiografijom i često se koriste kao pomoćni kriterij u dijagnozi reumatoidnog artritisa.

No, zar dijagnoza reumatoidnog artritisa ne bi bila kvalitetnija kada bismo ju postavili u upalnoj, reverzibilnoj fazi, prije nastanka erozija?

3.2. Rani radiološki nalazi reumatoidnog artritisa

Za ranu dijagnozu RA potrebno je pravodobno uočiti znakove subkliničke upale. Takozvani „*window of opportunity*“ je zlatni interval primjene novih lijekova u kojemu možemo spriječiti nastanak ireverzibilnih oštećenja kosti. Cilj je, dakle, dijagnosticirati bolest u upalnoj fazi. Radiološki značajni nalazi koji upućuju na ranu fazu RA su sinovitis, efuzija zgloba, tenosinovitis te edem kosti. Oni su pouzdani znakovi bolesti te daju naslutiti destruktivnu prirodu bolesti. Upalno djelovanje reumatoidnog artritisa isprva se očituje u neovaskularizaciji sinovije uzrokovanoj infiltracijom upalnih stanica u sinovijalnu membranu. Sinovija tako hipertrofira te se uskoro razvija destruktivno granulacijsko tkivo - panus. U kasnijim stadijima bolesti panus uzrokuje destrukciju kosti i hrskavice. Zadebljanje sinovije uobičajeno je prisutno zajedno s efuzijom zgloba. Ovakva patološki izmijenjena sinovija oblaže zglobne šupljine ali je prisutna i na tetivnim ovojnica. Upalni proces odvija se i iz unutrašnjosti; upalno djelovanje bolesti očituje se i u samoj kosti. Vjeruje se da upalni proces u kosti može dovesti do nastanka subhondralnih cista (geoda) koje sadrže upalno granulacijsko tkivo te posljedično dovode do nastanka erozija (9).

Zaključno, interesne patologije u ovom radu bit će sinovitis, efuzija zgloba, tenosinovitis te edem kosti i to u području ručnog zgloba i šake budući da se bolest najčešće prvotno manifestira upravo u tom području. Koštane erozije također su uključene u raspravu budući da se u kliničkoj praksi dijagnoza još uvijek najčešće postavlja na temelju postojanja erozija.

Napominjemo da svaka od navedenih abnormalnosti nije strogo specifičan znak RA, te se radiološki nalazi uvijek moraju interpretirati zajedno s drugim dijagnostičkim metodama.

4. Radiološka dijagnostika reumatoidnog artritisa

4.1. Konvencionalna radiografija

Konvencionalna radiografija još uvijek predstavlja nezaobilazni korak u dijagnostici reumatoidnog artritisa. Radiogrami šaka i stopala, te pojedinih zglobova zahvaćenih bolešću predstavljaju standardni radiološki set pretraga kod RA. Njezina prednost je primarno široka dostupnost i laka izvedivost. Dobivene snimke su pouzdane i reproducibilne. No, većina studija sugerira da konvencionalna radiografija ima ograničenu vrijednost u bolesnika s RA. Naime, početne upalne promjene teško su vidljive na radiogramima. Moguće je prikazati koštane erozije koje nastaju kao posljedica destruktivnog djelovanja panusa, no znamo da su one indikator uznapređovalog stadija bolesti. Radiografske erozije prisutne su u 8 - 49% pacijenata s ranim upalnim artritisom, što znači da barem polovica pacijenata neće razviti erozije u početnom stadiju bolesti. Ovo bitno umanjuje značaj konvencionalne dijagnostike u ranoj dijagnozi RA. Ipak, pojava erozija u ranom stadiju bolesti je važan pokazatelj jačine bolesti te je povezan s budućim oštećenjem fizičke funkcije bolesnika s RA (10). Nadalje, još jedan od nedostataka ove metode u ranoj dijagnozi RA jest da je ona poprilično neosjetljiva na oštećenje trabekularne kosti. Radiografski nalazi koštanih erozija uglavnom se odnose na oštećenje kortikalne kosti. Prisjetit ćemo se da oštećenje trabekularne kosti prethodi oštećenju kortikalne kosti. Većinski dio erozije najčešće lociran intramedularno, te tako nije vidljiv na konvencionalnom radiogramu.

4.2. Ultrazvučna dijagnostika

Ultrazvuk je, kao što već znamo, neinvazivna, široko dostupna i jeftina dijagnostička metoda. Njegova primjena u analizi muskuloskeletnog sustava omogućena je razvojem uređaja s B-modom te visokofrekvencijske linearne sonde (frekvencija iznad 10 MHz). Ponekad se koristi i tzv. sonda poput hokejaškog štapa (engl. hockey stick probe) za prikaz malih zglobova radi boljeg prilijevanja takve sonde uz nepravilne površine u području prstiju šake. Osim što ultrazvukom možemo prikazati intraartikularne strukture, možemo i mjeriti debljinu artikulacijske hrskavice koja nam govori o stupnju njezinog oštećenja. Sinovijalna membrana je također jako dobro prikazana ovom metodom; postojanje sinovijalnog izljeva i njegove ehogenosti. B-mod ultrazvuka prikazuje različite intenzitete ultrazvučnog odjeka u crnoj, bijeloj i različitim sivim bojama. Osim njega, od velike važnosti je i *power Doppler* (engl. Power Doppler ultrasound - PDUS ili PD) kojim možemo pratiti upalnu aktivnost bolesti, vaskularizaciju sinovije i periartikularnog mekog tkiva. Primjena PD-a korisna je kod situacija gdje klasični B-mode ultrazvuk ne pruža dovoljno informacija. Visokofrekventni ultrazvuk može razlikovati krute od tekućih elemenata unutar zgloba, no razlikovanje upalno promijenjene sinovije od inaktivnog panusa je otežano. Kao odgovor na upalu sinovija luči brojne upalne medijatore, uključujući i vaskularni faktor rasta (engl. Vascular Endothelium Growth Factor - VEGF) koji dovodi do angiogeneze, stvaranja novih krvnih žila. Tako u ovoj diferencijaciji koristimo *power Doppler* koji će prikazati krvni protok unutar željenog područja. Histološka istraživanja potvrdila su da promjene prikazane *power Dopplerom* pouzdano reflektiraju patološke promjene sinovije. Ispitivanje stupnja vaskularizacije vrši se polukvalitativno uz pomoć *power Dopplera*;

- 0- Nema *Doppler* signala
- 1- Signal prisutan u <10% zglobnog područja
- 2- Signal prisutan u 10 - 50% područja
- 3- Signal prisutan u >50% područja


Nadalje, *power Dopplerom* možemo jasno razlikovati periartikularno i intraartikularno prokrvljenje što je bitno budući da u početnoj fazi upale sinovije dolazi do periartikularne vazodilatacije te sinovijalne proliferacije s posljedičnom angiogenezom (11).

Ultrazvukom možemo utvrditi i promjene u gustoći kosti: periartikularna osteopenija uvjetovana upalom sinovije gdje hiperemija i poremećaji u mikrocirkulaciji dovode do aktivacije osteoklasta pa se razvija osteoporoza koja počinje periartikularno a nastavlja se difuzno duž kosti.

Nedostatak ultrazvučne dijagnostike leži u činjenici da ona nije u mogućnosti penetrirati kost, odnosno prikazati zbivanja u samoj kosti, točnije edem koji je bitan prediktor i pokazatelj RA. Isto tako, ultrazvuk je ograničen svojom prostornom rezolucijom; ne može dati potpune informacije o strukturi zgloba. Kvalitetan ultrazvučni nalaz je uvelike uvjetovan i iskustvom operatera i njegovim poznavanjem anatomskih odnosa u tijelu.

Patologija se kod ultrazvučnih pretraga uobičajeno izražava kvalitativno; patologija je prisutna ili ne. Postoje i neke semikvantitativne klasifikacije kao što je već opisana *power Doppler* klasifikacija stupnja vaskularizacije ali i Leedsov skor, koji zadebljanje sinovije opisuje pomoću tri stupnja;

- 0- bez zadebljanja
- 1- niski stupanj zadebljanja
- 2- umjereno zadebljanje
- 3- značajno zadebljanje sinovije



Slika 5. Stupnjevanje sinovitisa kod MCP, MTP i PIP zglobova. Normalna sinovija je nevidljiva. Distenzija zglobne kapsule prvotno napreduje proksimalno, te se širi i distalno u uznapredovalim slučajevima

Izvor: www.scielo.br

Za samu dijagnozu bolesti kvalitativne klasifikacije su dovoljne.

Ultrazvuk se također pokazao korisnim kod izvođenja aspiracija zglobnih izljeva ili punkcija zgloba u svrhu aplikacije intraartikularne injekcije. Ultrazvukom vođena punkcija pokazala se puno točnijom metodom nego palpacijom vođena punkcija (96% naspram 59%) (12). Ovako otklanjamo mogućnost lezije koštanih dijelova zgloba ili pak nekroze tkiva pri izvođenju postupka.

Primjena ultrazvuka u RA svodi se na nekoliko osnovnih indikacija:

1. Otkrivanje subkličičkog sinovitisa
2. Otkrivanje ranih koštanih erozija (nevidljivih na klasičnom radiogramu)
3. Detaljan pregled tetiva, tetivnih ovojnica i burzi
4. Ultrazvučno vođene injekcije i aspiracije zgloba i mekih tkiva

U dijagnozi bolesti, ultrazvuk se najčešće primjenjuje u području malih zglobova šaka i tetiva. Koriste se sonde frekvencije od 12, 15 ili 20mHz. One omogućuju izvrsnu procjenu površinskih struktura no limitirane su slabom penetracijom ultrazvučnog snopa u dubinu. Tako dubina penetracije kod sonde od 15 mHz iznosi svega 2 cm. Ultrazvučna pretraga uvijek se izvodi u 2 različita prikaza. To su poprečni (transverzalni) prikaz ili prikaz u kraćoj osi (analogno aksijalnim prikazima na magnetnoj rezonanci) te uzdužni (longitudinalni) prikaz ili prikaz duž dulje osi.

4.3. Magnetna rezonancija

Magnetna rezonancija (MR) je osjetljiva metoda za analizu upalnih procesa, kako mekih tkiva, tako i kosti. Magnetnom rezonancijom je moguće prikazati početne upalne i početne erozivne promjene. Omogućuje odličan kontrastni prikaz čak i bez primjene kontrastnog sredstva, te trodimenzionalnu analizu slike u arbitrarnim orijentacijama. Patološki nalazi magnetne rezonance pokazali su visoku korelaciju sa stvarnim histopatološkim promjenama; nalazi magnetne rezonance imaju visoku korelaciju s histopatološkim nalazima dobivenim artroskopijom (13). Svako tkivo izloženo magnetnom polju ima dva glavna parametra koja utječu na njihov odgovor - tzv. T1 i T2 vrijeme relaksacije. U praksi, T1 prikazi zgloba produciraju tamniju sliku tekućine i svjetliju masnog tkiva. Na T2 prikazima je obrnuto (12).

Budući da su nerijetke nejasnoće u publiciranim radovima zbog korištenja različitih MR sekvenca, OMERACT (engl. Outcome Measures in Rheumatoid Arthritis Clinical Trials) je stvorio smjernice za obradu RA pacijenata magnetnom rezonancijom. Sugerira se obrada pacijenta u dvije ravnine; T1-mjereno vrijeme prije i nakon i.v. aplikacije kontrasta, te primjena sekvenci osjetljivih na tekućinu: *Fat Saturated* (FS) te *Short Tau Inversion Recovery* (STIR) sekvence. Svaki proces koji sadrži povećanu količinu tekućine imat će povišen signal na sekvencama osjetljivim na tekućinu, te nizak signal na T1 sekvenci. Aplikacija kontrasta nije obavezna ukoliko MR pretragu izvodimo isključivo za procjenu koštanih lezija.

Dinamička magnetna rezonancija (engl. Dynamic Contrast-Enhanced Magnetic Resonance Imaging - DCE-MRI) podrazumijeva obradu pacijenata MR-om u različitim vremenskim intervalima po aplikaciji kontrastnog sredstva, uobičajenog trajanja 10 do 11 minuta. Analizirani parametri su stupanj rane imbibicije (engl. Early Enhancement Rate - EER), kasna statička imbibicija (engl. Late Static Enhancement – SE) te relativna imbibicija (engl. Relative Enhancement Rate - RER). Iako EER ima najbolju korelaciju s nastankom erozija smatra se da je RER najbolji pokazatelj aktivnosti bolesti. Dinamičke studije najčešće se koriste kod procjene sinovije kao dobar pokazatelj upalnog stanja. Glavno ograničenje ove metode jest činjenica da vrijeme obrade podataka može trajati čak do 1 sat.

Baš kao što se kod jednostavnih radiograma šaka i stopala kod procjene koristimo bodovnim sustavima (Sharpova metoda), tako je i kod MR-a razvijen sustav za bodovanje (engl. Rheumatoid Arthritis Magnetic Resonance Imaging System - RAMRIS), semikvantitativni bodovni sustav razvijen 2002. godine od strane EULAR-OMERACT grupe. Tako se procjena sinovije vrši u tri stupnja;

- 0- Normalni nalaz
- 1- Manja hipervaskularizacija sinovije
- 2- Umjerena hipervaskularizacije sinovije
- 3- Značajan stupanj hiperemije

Procjena edema kosti također se vrši putem trostupanjske skale:

- 0- Nepostojanje edema
- 1- Edem zahvaća 1 - 33% volumena interesne kosti
- 2- Edem zahvaća 34 - 66% volumena interesne kosti
- 3- Edem zahvaća 67 - 100% volumena interesne kosti

Potonje omogućuju neposredno i reproducibilno bodovanje navedenih znakova bolesti, no primjena RAMRIS sustava zahtjeva 15 - 35 minuta po bolesniku što predstavlja glavno ograničenje ove metode.

5. Prikaz interesnih patologija

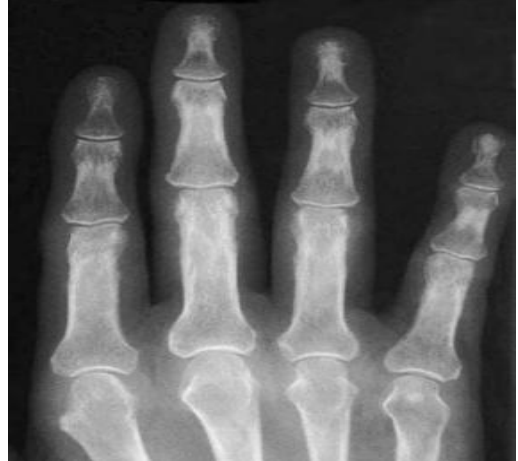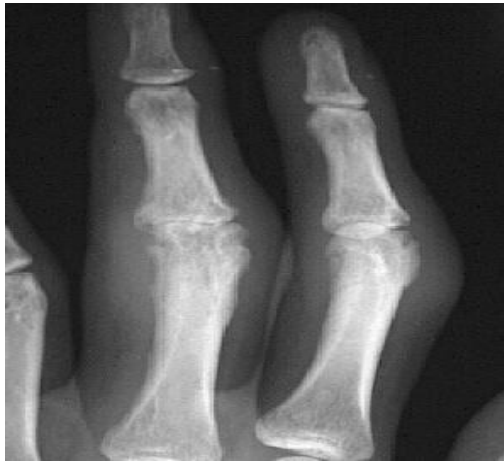5.1 Konvencionalna radiografija

Edem mekog tkiva i periartikularna osteopenija su prve promatrane značajke RA na konvencionalnom radiogramu. Zbog upalnog djelovanja bolesti gustoća kosti je smanjena. Takva se kost u blizini artikularnih površina može prikazati tamnije na radiogramu. Ipak, periartikularna osteopenija može biti indikator i nekih drugih bolesti, te nije specifični radiografski nalaz RA.

Proširenje zglobnih prostora je radiološko očitovanje distenzije zglobne kapsule koja nastaje kao posljedica sinovijalne hipertrofije koja uzrokuje povećanu količinu tekućine u zglobu.

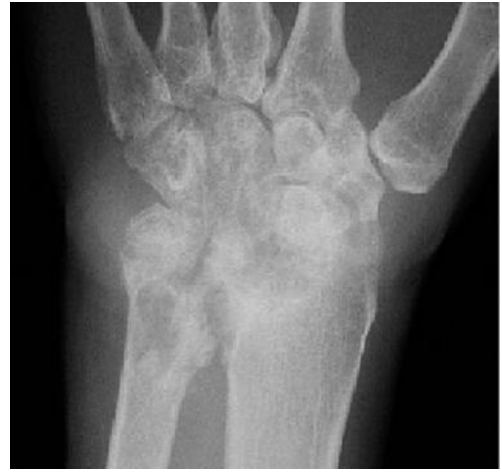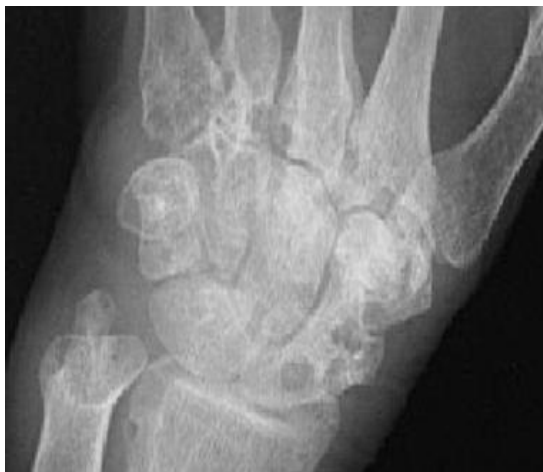Fuzija ili ankiloza zgloba predstavlja kasnu fazu RA. Ovdje govorimo o oštećenjima koja uvelike utječu na funkcionalnost pogođenog područja te se uglavnom javljaju u interkarpalnim zglobovima. Radi se o gubitku zglobne pokretljivosti koji nastaje zbog sraštanja kosti unutar zgloba ili kalcificiranja okolnih ligamenata.

Erozije se definiraju kao diskontinuitet kortikalne kosti. Kod reumatoidnog artritisa su uglavnom periartikularne. Locirane su uz rub zglobne plohe, u dijelu kosti koji nije prekriven hrskavicom, tzv ogoljena kost ili „*bare area*“. Te su tako često opisane kao marginalne erozije. Najveću pojavnost nalazimo na drugom, trećem i petom MCP zglobu.



Slika 6. Edem mekog tkiva i rane erozije PIP zglobova (lijevo), te periartikularna osteopenija (desno) kod svih interfalangealnih zglobova

Izvor: www.MedScape.com



Slika 7. Dobro definirane koštane erozije karpalnih kostiju te baza metakarpalnih kostiju (lijevo), te ankiroza karpalnih kostiju s uznapredovalim erozijama (desno)

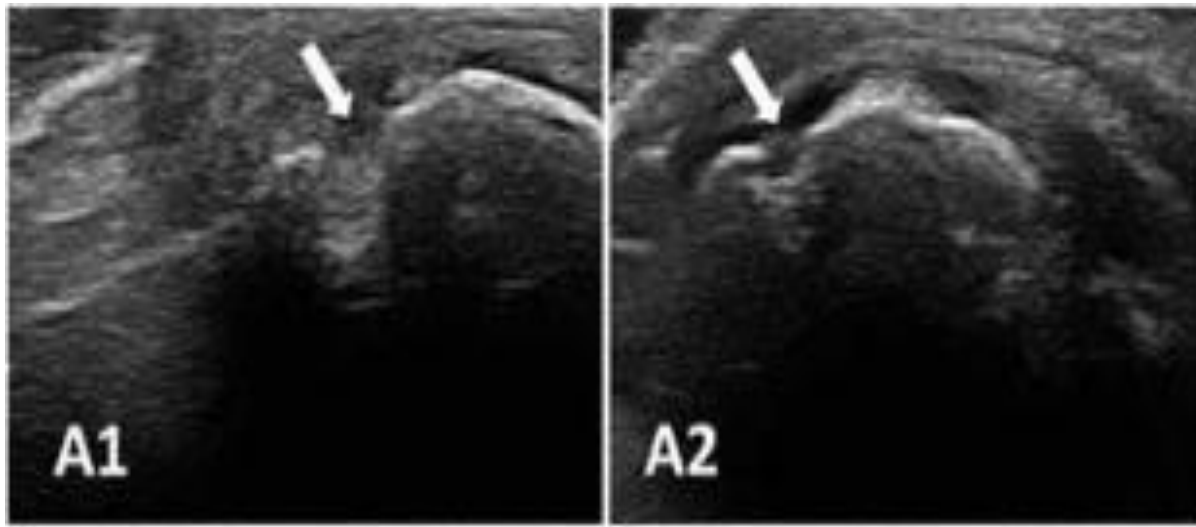
Izvor: www.Medscape.com

5.2. Ultrazvučna dijagnostika

Proširenje zglobnog prostora je najčešći nalaz u bolesnika s RA. Ono nastaje zbog sinovijalnog izljeva ili sinovijalne proliferacije (zadebljanja), ili pak zbog kombinacije tih stanja. Ultrazvukom je moguće razlikovati zglobni izljev od sinovijalne proliferacije na temelju različitih ehogenih obrazaca. **Sinovijalna proliferacija** definira se kao nekompresibilno hipoehogeno intrakapsularno područje koje može imati pojačan PD signal, dok je definicija zglobnog izljeva kompresibilno hipoehogeno ili anehogeno intrakapsularno područje. Dinamičko ispitivanje putem kompresije ultrazvučnom sondom kod sinovijalnog izljeva dovest će do pomaka tekućine dalje od sonde, dok će u slučaju sinovijalne proliferacije zadebljana sinovijalna membrana biti puno manje kompresibilna.

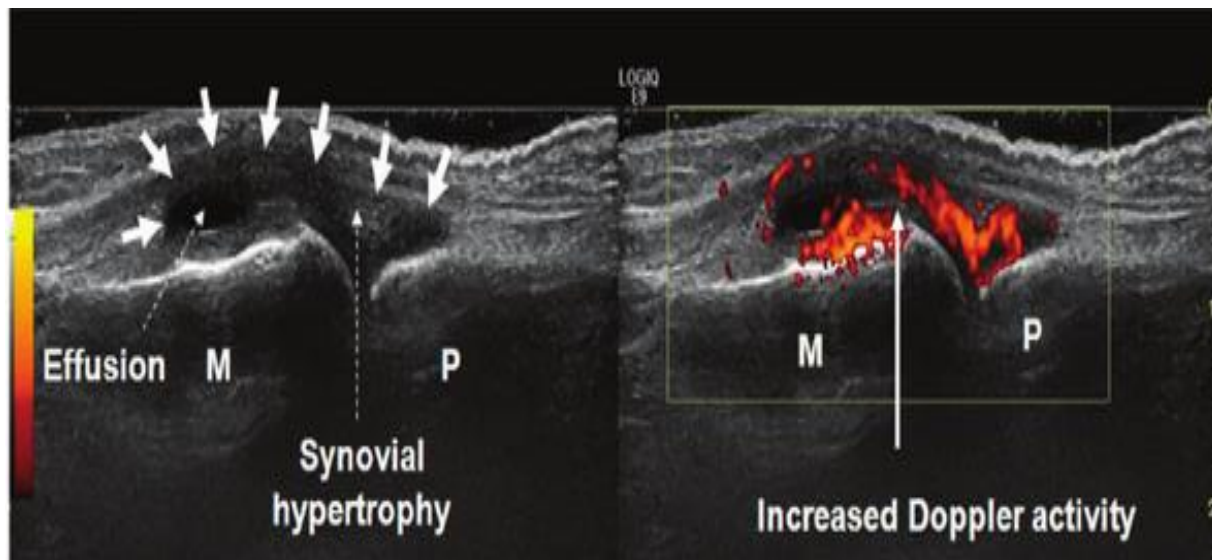
Ultrazvuk prikazuje i patologije tetiva pri čemu je bitno naglasiti da ekstenzorne tetive u području ručnog zgloba imaju svoju tetivnu ovojnicu samo na razini zgloba, dok se fleksorne tetive s palmarne strane nastavljaju i prema prstima. Pregled tetiva ultrazvukom treba biti izveden dinamički uz veliki oprez s obzirom da svaka promjena kuta sonde u odnosu na tetivu može dovesti do pojave artefakata koji se posljedično mogu protumačiti kao patologija (npr. ruptura). Dakle, ultrazvučni snop treba biti usmjeren okomito u odnosu na promatranu strukturu. Kod zdravih osoba tetivne ovojnice se ultrazvučno prikazuju kao tanke hiperehogene linije koje sadrže određenu količinu tekućine koja okružuje normalnu tetivu. **Tenosinovitis** se na ultrazvuku očituje kao hipoehogeno područje oko tetive vidljivo na longitudinalnim i transverzalnim presjecima.

Koštane erozije OMERACT grupa je definirala kao intraartikularni diskontinuitet koštane površine vidljiv u dva okomita smjera. Akutne erozije obično su udružene s aktivnim sinovitisom, a karakteriziraju ih neravni rubovi i slabo definirane baze. Omogućuju pravu transmisiju zvuka i obično su udružene s aktivnim sinovitisom (14). Bitno je napomenuti da se na dorzalnoj strani metakarpalnih glavica nalazi normalno glatko uleknuće s jasno vidljivom bazom koja ne omogućuje transmisiju ultrazvuka te nikada nije udružena s aktivnim sinovitisom. Erozijske se najčešće javljaju u radijalnim dijelovima metakarpalnih glava ili u bazama falangi. Lakoća uvida ultrazvukom u male zglobove šake se bitno razlikuje. Tako je najbolji uvid moguć kod drugog i petog MCP zgloba, dok je četvrti MCP zglob izrazito težak za analizu, pogotovo s ulnarne i radijalne strane.



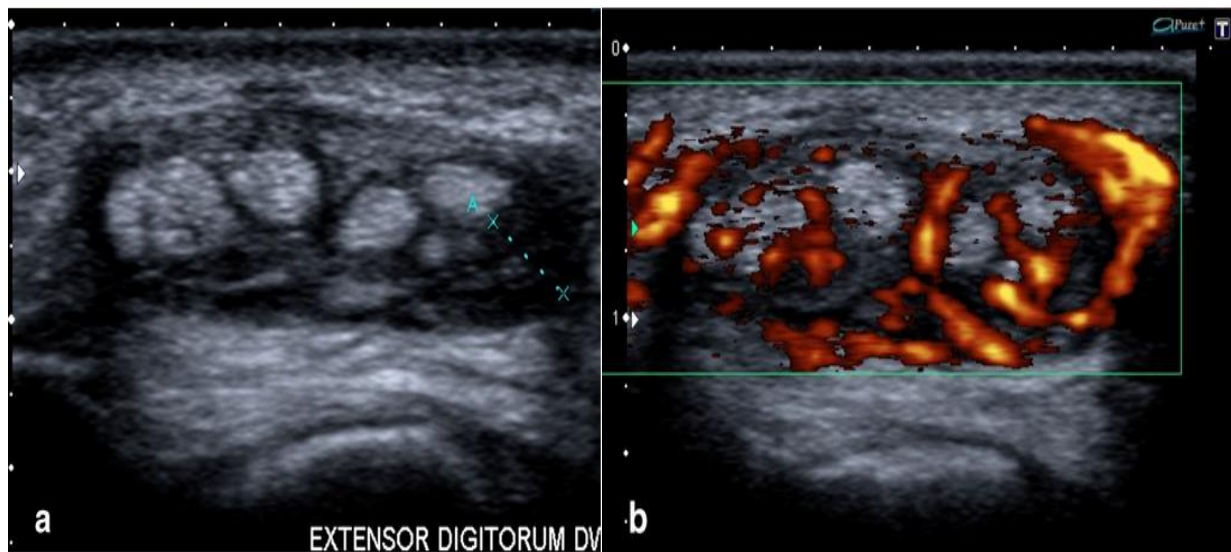
Slika 8. Dorzalni longitudinalni (A1) i transverzalni (A2) prikaz desne ulnarne epifize s vidljivim erozijama

Izvor: Ultrasound in rheumatoid arthritis, Chiara Rizzo et al.



Slika 9. Prikaz MCP zgloba s vidljivom distenzijom zglobne kapsule uzrokovane sinovijalnom efuzijom i hipertrofijom (lijevo) te prisutnost Doppler signala kao znak pojačane mikrovaskularizacije u zglobu, indikativno na aktivnu upalu (desno)

Izvor: www.researchgate.com



Slika 10. Tenosinovitis - transverzalni prikaz ekstenzorne tetive ručnog zgloba gdje je vidljiva povećana količina tekućine koja okružuje tetivu (lijevo) te Doppler signal (desno) kao znak pojačane vaskularizacije tetive i tetivne ovojnice

Izvor: www.researchgate.com

5.3. Magnetna rezonancija

Magnetna rezonancija (MR) prikazuje **proliferaciju sinovije** kao zadebljanje sinovijalne membrane gdje na T1-mjerenim snimkama dobivamo nizak signal (hipointenzitet), te visok signal (hiperintenzitet) na T2, PD (engl. Proton Density) mjerenim te STIR i TIRM (engl. Turbo Inversion Recovery Magnitude) snimkama zbog povećane količine vode unutar sinovije. Kontrastne T1 snimke daju precizniji prikaz akutnog sinovitisa nego li snimke bez kontrasta. Na post-kontrastnim snimkama upalom zahvaćena sinovija se brzo imbibira, te imbibicija traje oko 5 minuta nakon injekcije.

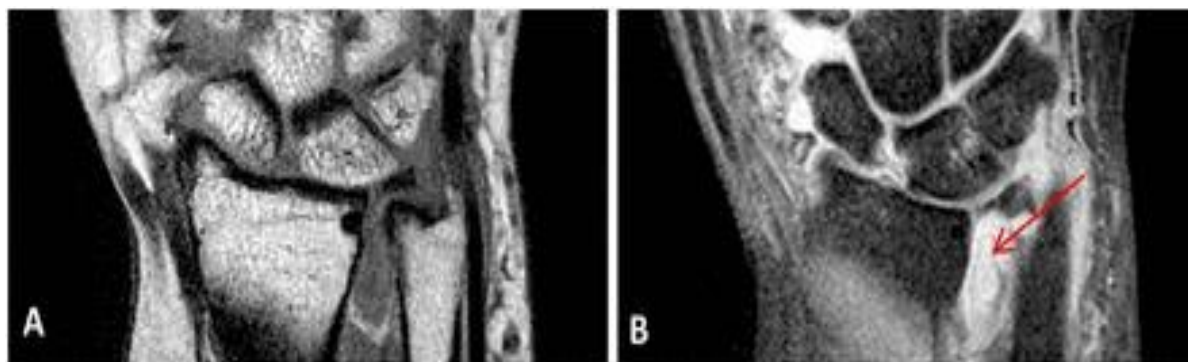
Poček od aplikacije kontrasta do snimanja je vrlo bitan budući da se volumen sinovije inicijalno poveća te vrati u prvotno stanje nakon otprilike 4 minute. Nakon 6 - 11 minuta kontrastno sredstvo stiže u sinovijalnu tekućinu. Dakle snimanje s počekom većim od 10 minuta može rezultirati krivom procjenom volumena sinovije budući da gadolinij može difundirati u sinovijalnu tekućinu. FS T1-mjereni vrijeme s primjenom kontrastnog sredstva najpogodnija je metoda MR prikaza upalnog stanja sinovije (15).

Erozije se na magnetnoj rezonanci očituju kao oštro ograničeni defekti trabekularne kosti s prekidom kontinuiteta kortikalne kosti. Vidljive su u dvije ravnine, i to niskim intenzitetom signala na T1-mjerenim snimkama te visokim intenzitetom signala na T2-mjerenim ili STIR snimkama.

Efuzija zgloba (oticanje sinovijalne tekućine u zglobu) usko je povezano sa sinovitisom. Kod nekih pacijenata to je prvi znak upale čak i ako je signal same sinovije normalan ili samo blago povišen. Magnetna rezonancija ovu pojavu prikazuje visokim intenzitetom signala na T2 i PD-mjerenim slikama, hipointenzivna je na T1-mjerenim slikama, te niskog signala na T1-mjerenim kontrastnim snimkama. Iako je često manjeg intenziteta na sekvencama osjetljivim na tekućinu, razlikovanje proliferativnog sinovitisa od zglobne tekućine je otežano bez primjene kontrastnog sredstva.

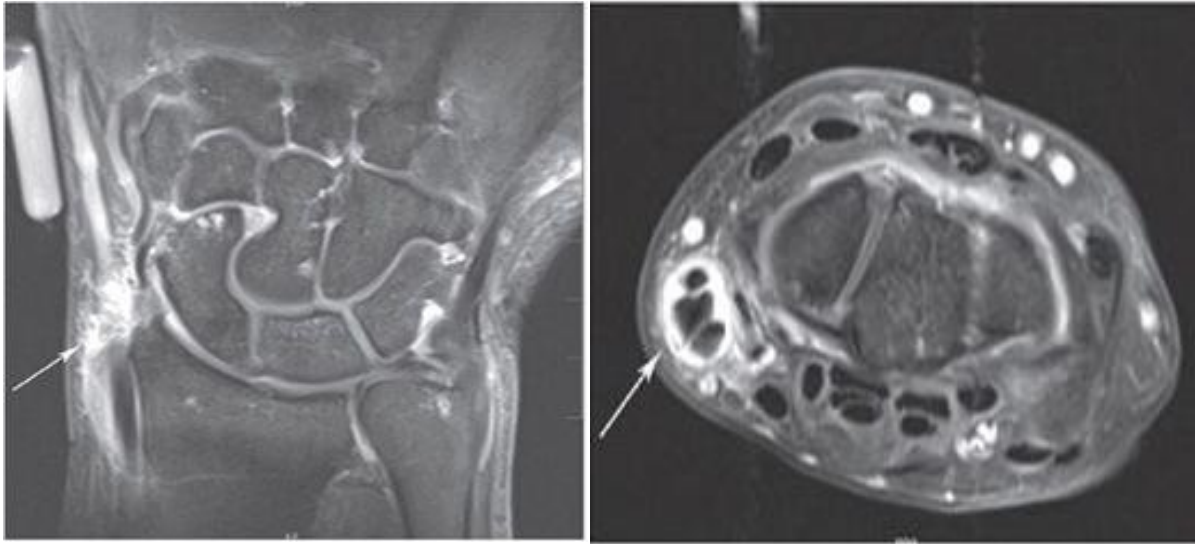
Na magnetnoj rezonanci nalaz upale ovojnice tetiva identičan je kao kod sinovitisa zgloba. Dakle, FS T1-mjereno vrijeme se preporučuje kod procjene **tenosinovitisa**. Magnetna rezonancija prikazuje distenziju i zadebljanje tetivne ovojnice koja se dobro imbibiira kontrastnim sredstvom. Diferencijacija normalne i patološke tetivne ovojnice temelji se na procjeni njezine debljine. Uredan nalaz podrazumijeva ovojnicu ne širu od 1mm ili pak užu nego li je promjer pripadajuće tetive.

Sposobnost prikaza **edema kosti** je prednost magnetne rezonance nad ultrazvukom i konvencionalnom radiografijom. Edem kosti se prezentira visokim intenzitetom signala na T2-mjerenim snimkama unutar normalne trabekularne kosti. Slabo je definiranih rubova, te daje visok intenzitet signala i na sekvencama osjetljivim na tekućinu, što ukazuje na povećanu količinu tekućine - edem. Povećanje intenziteta signala evidentno je i nakon administracije kontrastnog sredstva. Na T1-mjerenim snimkama daje nizak intenzitet signala. Koštane ciste daju sličan MR nalaz kao i edem kosti, no moguće ih je razlikovati. Ciste imaju jasno ograničene rubove te su vidljive i na radiogramu budući da s patološkog stajališta predstavljaju područja oštećenja kosti.



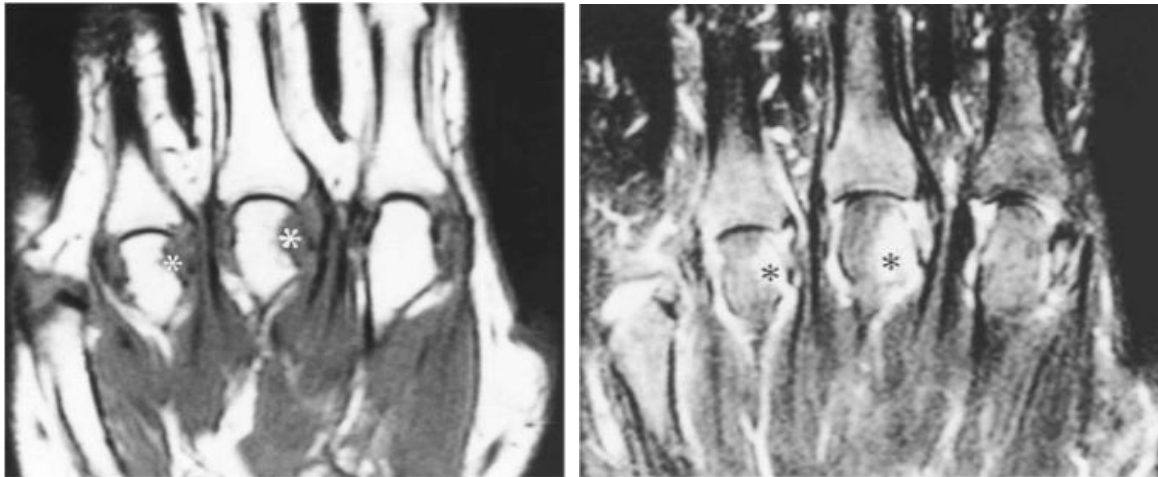
Slika 11. Koronarna T1-mjereni snimka ručnog zgloba koja pokazuje sinovijalnu hipertrofiju u distalnom radioulnarnom zglobu (lijevo), te post-kontrastna T1-mjereni FS snimka (desno) koja pokazuje imbibiciju navedenog područja što ukazuje na aktivni sinovitis te efuziju

Izvor: www.pmj.bmj.com



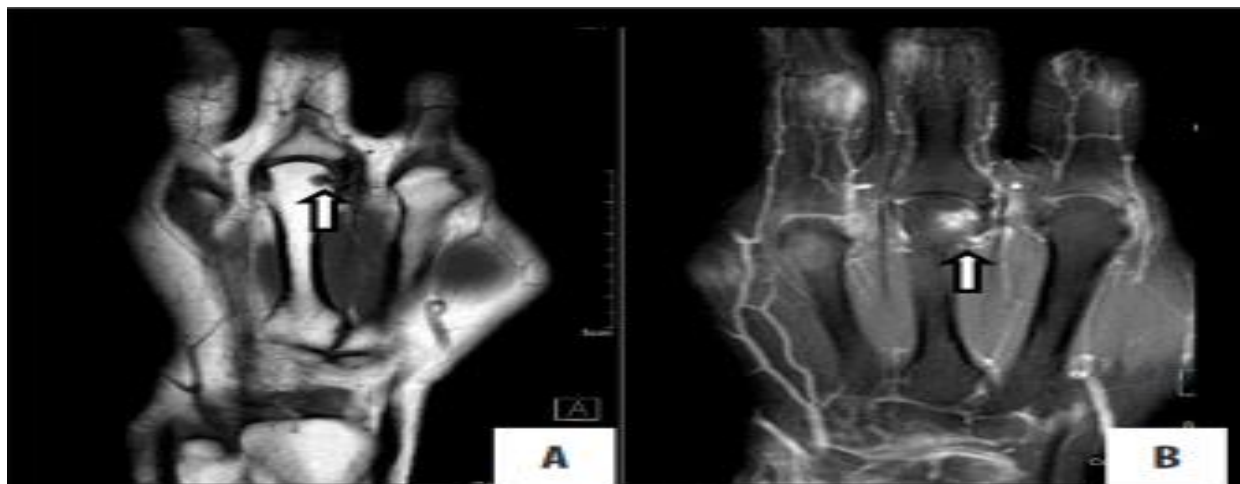
Slika 12. tzv. De Quervianov tenosinovitis: koronarna T1 post-kontrastna (lijevo) te aksijalna (desno) snimka koja pokazuje erozivne promjene karpalnih kostiju te distalne ulne ali i imbibiciju tetivnih ovojnica extensor pollicis brevis te abduktora pollicis longusa

Izvor: www.radiologykey.com



Slika 13. T1-mjerena(lijevo) i FS T2-mjerena snimka (desno) prikazuje edem kosti u području trećeg i četvrtog MCP zgloba. Lezija ima slabo definirane rubove te na T2-mjerenoj FS snimci prikazuje povećanu količinu tekućine - indikativno na upalni proces u kosti

Izvor: The relationship between synovitis and bone changes in early untreated RA, McGonagle et. al.



Slika 14. T1-mjerena(lijevo) i postkontrastna (desno) MR snimka koja pokazuje erozije glavice treće metakarpalne kosti s imbibicijom na postkontrastnoj snimci

Izvor: Rheumatoid Arthritis Revisited- Advanced Imaging Review, Surabhi Vyas et. al.

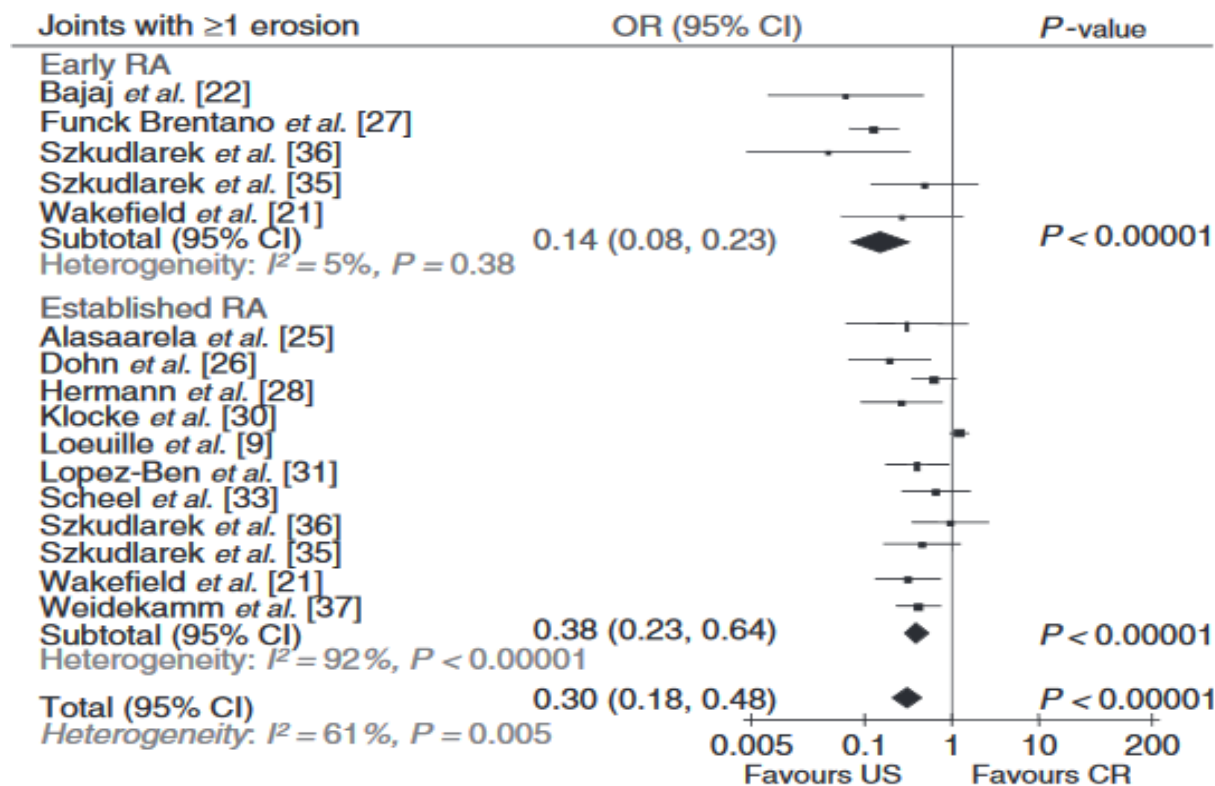
6. Usporedba učinkovitosti radioloških metoda u detekciji pojedine patologije ranog reumatoidnog artritisa

6.1 Koštane erozije

Budući da znamo da oko 50% bolesnika u samom početku bolesti ne razvija koštane erozije, one imaju slabu dijagnostičku vrijednost kod postavljanja rane dijagnoze. Prisutnost ranih erozija ipak predstavlja indikator destruktivne prirode bolesti. Koštane erozije su posljedica destruktivnog djelovanja sinovijalnog panusa te da su dobro vidljive konvencionalnom radiografijom, ultrazvukom te magnetnom rezonancom.

Konvencionalna radiografija je donedavno bila zlatni standard u detekciji erozija, no dokazano je da magnetna rezonancija i ultrazvuk detektiraju erozivne promjene prije nego li su one vidljive na konvencionalnom radiogramu. Sedmogodišnja studija Scheela i suradnika (16) iznijela je dokaz o superiornosti magnetne rezonance i ultrazvuka nad konvencionalnom radiografijom u detekciji ranih erozivnih promjena. Naime, u inicijalnoj studiji konvencionalna radiografija nije detektirala erozivne promjene koje su MR i ultrazvuk su detektirali. Sedam godina nakon inicijalnog snimanja, svaka druga prethodno detektirana erozija su bila je vidljiva i konvencionalnom radiografijom. Prediktivnu vrijednost magnetne rezonance i ultrazvuk potvrdila su i druga istraživanja kao što je Backhausova dvogodišnja studija (17).

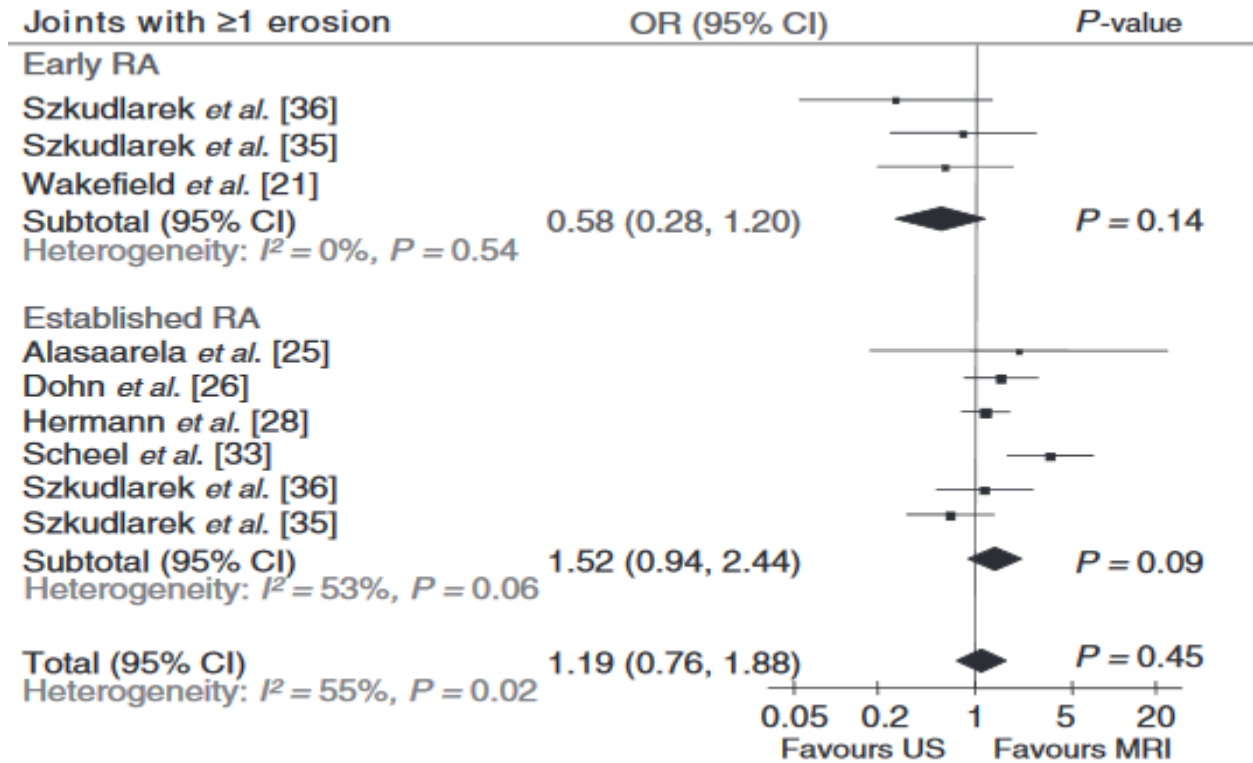
Meta-analiza Bailleta i suradnika (8) istražila je učinkovitost konvencionalne radiografije, ultrazvučne dijagnostike i magnetne rezonance u detekciji erozija.



Slika 15. Usporedba učinkovitosti ultrazvučne dijagnostike i konvencionalne radiografije (CR, engl. Conventional Radiography) u detekciji koštanih erozija; meta-analiza

Izvor: Comparison of the efficacy of sonography, magnetic resonance imaging and conventional radiography for the detection of bone erosions in RA patients: a systematic review and meta-analysis (Athan Baillet *et al.*)

Ultrazvuk se pokazao kao osjetljivija metoda od konvencionalne radiografije na svim promatranim zglobovima.



Slika 16. Usporedba ultrazvučne dijagnostike i magnetne rezonance u detekciji ranih erozivnih promjena

Izvor: Comparison of the efficacy of sonography, magnetic resonance imaging and conventional radiography for the detection of bone erosions in RA patients: a systematic review and meta-analysis (Athar Baillet *et al.*)

Iako oba modaliteta omogućuju dobar prikaz koštanih erozija, **prednost kod ranih erozija ima ultrazvučna dijagnostika.**

6.2. Sinovitis

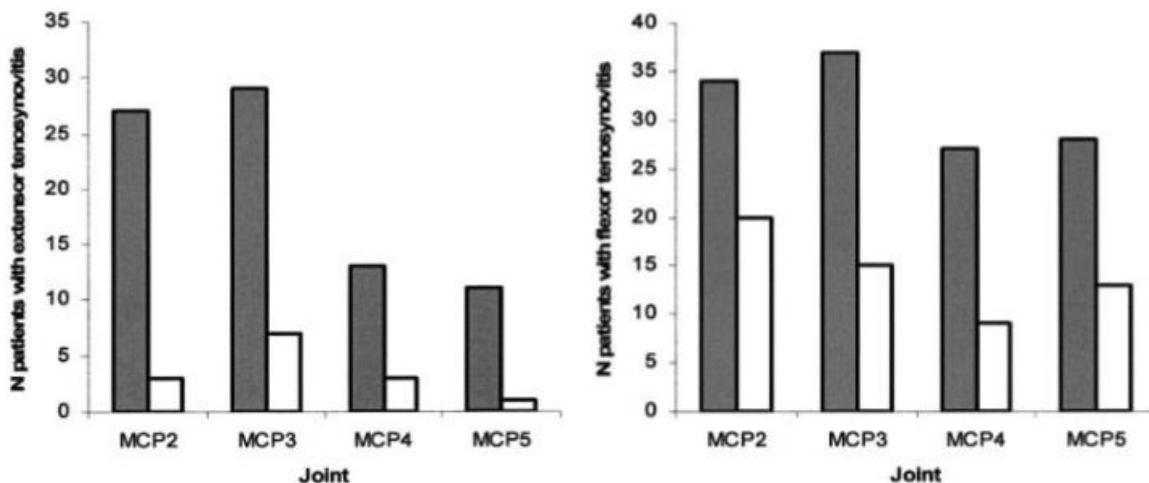
Konvencionalnom radiografijom možemo promatrati neke indirektne znakove upale kao što su proširenje zglobnog prostora, difuznu osteoporozu ili periartikularni otok. Ipak, konkretan znak kao što je sinovitis nije moguće prikazati.

Usporedba ultrazvuka i magnetne rezonance otežana je zbog različitosti u načinu izvođenja pretraga kod brojnih studija. Varijacije kao što su primjena kontrastnog sredstva, korištenje *power Dopplera*, vrsta magneta, primjena različitih sekvenci itd predstavljaju problem kod donošenja generalnog zaključka o tome koja je metoda bolja.

Meta-analiza Takase-Minegishia i suradnika (18) je unatoč ovim preprekama iznijela neke zaključke. Ultrazvuk i magnetna rezonancija davali su podjednake rezultate kod detekcije sinovitisa, no ultrazvuk se ipak učinkovitijim kod detekcije sinovitisa u području MCP zglobova nego li magnetna rezonancija. Budući da su metakarpalni zglobovi najčešća lokalizacija početnih promjena kod ranog RA, držimo da ovaj podatak nije zanemariv. Isto tako, u studiji Wanga i suradnika dokazana je **značajno veća osjetljivost ultrazvuka u detekciji sinovitisa kao i efuzije zgloba** u usporedbi smagnetnom rezonancom (15.4% naspram 7.7%) (19).

6.3. Tenosinovitis

Studija Wakefielda i suradnika (20) usporedila je učinkovitost ultrazvuka i magnetne rezonance u detekciji tenosinovitisa kod pacijenata s ranim RA. Njihova učinkovitost je ispitana pregledom fleksornih i ekstenzornih tetiva drugog, trećeg, četvrtog i petog MCP zgloba.



Slika 17. Istraživanje Wakefielda i suradnika pokazuje veću učinkovitost magnetne rezonance u detekciji tenosinovitisa ekstenzornih (lijevo), ali i fleksornih (desno) tetiva (rezultati magnetne rezonance su izraženi crnom bojom, dok su rezultati ultrazvuka izraženi bijelom bojom)

Izvor: Finger tendon disease in untreated early rheumatoid arthritis: A comparison of ultrasound and magnetic resonance imaging, Wakefield J.K. et al.

a) Rezultati ispitivanja fleksornih tetiva:

MR je detektirao tenosinovitis kod 128/200 (**64%**) pojedinačnih zglobova, odnosno kod 41/50 (82%) pacijenata.

Ultrazvuk je detektirao tenosinovitis kod 57/200 (**28.5%**) pojedinačnih zglobova, odnosno kod 24/50 (48%) pacijenata.

b) Rezultati ispitivanja ekstenzornih tetiva

MR je detektirano tenosinovitis u 80/200 (**40%**) zglobova, odnosno 36/50 (72%) pacijenata.

Ultrazvuk je detektirao 14/200 (**7%**) zglobova, odnosno 9/50 (18%) pacijenata.

Sve navedeno sugerira da je **magnetna rezonancija osjetljivija metoda za detekciju tenosinovitisa**. Iako ultrazvuk ima visoku specifičnost u detekciji tenosinovitisa, nerijetko može dati lažno negativne rezultate, gdje je opet poželjna potvrda magnetne rezonance.

6.4. Edem kosti

Iako periartikularna osteoporoza vidljiva na radiogramu predstavlja indirektni znak postojanja edema kosti, konvencionalna radiografija, baš kao i ultrazvučna dijagnostika nemaju značaj u detekciji ove pojave. **Magnetna rezonancija je jedini modalitet koji može prikazati ovaj izrazito pouzdan indikator destruktivnog djelovanja RA.**

Potvrda apsolutne superiornosti magnetne rezonance u ovom području potvrđena je radom Ming-Yu Wanga (19) gdje je ultrazvuk detektirao očekivanih 0% pacijenata s edemom kosti, dok je magnetna rezonancija detektirala edem kosti kod 5.5% pacijenata.

6.5. Rezultat rasprave

Rezultat rasprave donosimo u tabličnom obliku:

Tablica 1. Usporedba dijagnostičkih metoda u detekciji interesnih patologija specifičnih za ranih reumatoidni artritis

	Erozije	Sinovitis	Tenosinovitis	Edem kosti
Konvencionalna radiografija	+*	-*	-	-
Ultrazvuk	+++*	+++	++	-
Magnetna rezonancija	+++*	++	++	+++

* modalitet ne prikazuje patologiju (-)

** modalitet prikazuje patologiju, no ima najmanju usporednu osjetljivost (+)

** modalitet prikazuje patologiju te ima umjerenu usporednu osjetljivost (++)

*** modalitet prikazuje patologiju te ima najbolju usporednu patologiju (+++)

7. Zaključak

Rana dijagnoza reumatoidnog artritisa dobila je veliki značaj pojavom nove vrste terapije - bioloških agenata. Njihovom primjenom moguća je prevencija kliničke i radiološke progresije bolesti kao i remisija bolesti. RA možemo generalno podijeliti na upalnu i erozivnu fazu bolesti, gdje je potonja ireverzibilna. Jednom oštećena kost nema sposobnost regeneracije i povratka u prvobitno stanje. Primjena bioloških agenata u ranoj, upalnoj fazi bolesti može spriječiti nastanak erozija. Niti jedna dijagnostička metoda, bilo klinička, laboratorijska ili pak radiološka, samostalno ne može dati sigurnu dijagnozu RA.

Trenutni dijagnostički kriteriji za RA ne uzimaju u obzir radiološke nalaze. Radiološke metode ne mogu samostalno dati definitivnu dijagnozu ranog RA budući da su nalazi sinovitisa, tenosinovitisa i burzitisa karakteristični i za neka druga stanja. Ipak, smatramo da trebaju biti uključeni u dijagnostičke kriterije budući da su sinovitis i edem medularne kosti snažni prediktori ove bolesti i njezinog erozivnog djelovanja.

Konvencionalnom radiografijom ne možemo prikazati upalna stanja mekih tkiva u zglobovima, te tako nema značaj kod postavljanja rane dijagnoze RA. Ujedno, brojne studije pokazale su da erozije detektirane magnetnom rezonancom ili pak ultrazvukom postaju evidentne na radiogramu tek godinama nakon.

Magnetna rezonancija je jedini radiološki modalitet koji omogućuje detekciju edema kosti – najpouzdanijeg znaka ranog RA. Ipak, slaba dostupnost, cijena pretrage i vrijeme trajanja pretrage su, za sada, nepremostive prepreke za MR kao klinički primjenjivu metodu za dijagnozu ranog RA.

Ultrazvučna dijagnostika se u našem pregledu znanstvenih radova pokazala boljom metodom u detekciji ranih erozivnih promjena i sinovitisa. Budući da znamo da je sinovitis snažan indikator ranog RA, ultrazvučna dijagnostika se nameće kao pouzdana i primjenjiva metoda. Iako uvelike ovisna o iskustvu operatera, široka dostupnost, ekonomski razlozi i superiornost nad magnetnom rezonancom u nekim područjima čine ju metodom izbora u dijagnostici ranog RA.

8. Literatura

1. https://en.wikipedia.org/wiki/Rheumatoid_arthritis
2. Potočki K, Durrigl T. Reumatoidni artritis. In: A. Raič editor. Klinička reumatološka radiologija, Zagreb: Medicinska naklada; 2011.
3. Ravlić-Gulan J, Novak S, Gulan, G. (2012). Patogenetski mehanizmi u reumatoidnom artritisu. *Medicina Fluminensis*, 48 (4), 403-413. Preuzeto s <https://hrcak.srce.hr/95726>
4. <https://emedicine.medscape.com/article/331715-overview#a3>
5. <https://emedicine.medscape.com/article/331715-clinical#b5>
6. Novak S, Zekić T, Ravlić-Gulan J. (2012). Liječenje reumatoidnog artritisa. *Medicina Fluminensis*, 48 (4), 414-421. Preuzeto s <https://hrcak.srce.hr/95727>
7. https://www.hss.edu/conditions_understanding-rheumatoid-arthritis-lab-tests-results.asp
8. Baillet A, Gaujoux-Viala C, Mouterde G, Pham T, Tebib J, Saraux A, Fautrel B, Cantagrel A, Le Loët X, Gaudin P. Comparison of the efficacy of sonography, magnetic resonance imaging and conventional radiography for the detection of bone erosions in rheumatoid arthritis patients: a systematic review and meta-analysis. In: *Rheumatology (Oxford)*. 2011 Jun;50(6):1137-47. doi: 10.1093/rheumatology/keq437.
9. McQueen FM. Bone marrow edema and osteitis in rheumatoid arthritis: the imaging perspective. *Arthritis Research & Therapy*. 2012;14(5):224. doi:10.1186/ar4035
10. Perić P, Laktašić-Žerjavić N. (2011). Vrijednost dijagnostičkog ultrazvuka i power dopplera u detekciji ranog artritisa. *Reumatizam*, 58(2), 94-104. Preuzeto s <https://hrcak.srce.hr/124412>
11. Hmamouchi I, Bahiri R, Srifi N, Aktaou S, Abouqal R, Hajjaj-Hassouni N. A comparison of ultrasound and clinical examination in the detection of flexor tenosynovitis in early arthritis. *BMC Musculoskeletal Disorders*. 2011;12:91. doi:10.1186/1471-2474-12-91.
12. Perić P, Pervan M. (2010). Dijagnostički ultrazvuk u području malih zglobova šaka i stopala s naglaskom na primjenu u ranom artritisu. *Reumatizam*, 57 (2), 68-80. Preuzeto s <https://hrcak.srce.hr/124628>
13. José A. Narvaez, Javier Narváez, Eugenia De Lama, Matías De Albert. MR Imaging of Early Rheumatoid Arthritis. *RadioGraphics*, Volume 30, Issue 1, Jan 1 2010 <https://doi.org/10.1148/rg.301095089>
14. Perić P. (2014). Uloga dijagnostičkog ultrazvuka šaka i stopala u bolesnika s reumatoidnim artritisom. *Reumatizam*, 61 (2), 43-54. Preuzeto s <https://hrcak.srce.hr/137896>

15. Sudoł-Szopińska I, Jans L, Teh J. Rheumatoid arthritis: what do MRI and ultrasound show. *Journal of Ultrasonography*. 2017;17(68):5-16. doi:10.15557/JoU.2017.0001.
16. Scheel AK, Hermann KG, Ohrndorf S, Werner C, Schirmer C, Detert J, Bollow M, Hamm B, Müller GA, Burmester GR, Backhaus M. Prospective 7 year follow up imaging study comparing radiography, ultrasonography, and magnetic resonance imaging in rheumatoid arthritis finger joints. In: *Ann Rheum Dis*. 2006 May;65(5):595-600. Epub 2005 Sep 28. DOI:10.1136/ard.2005.041814
17. Backhaus M, Burmester G, Sandrock D, et al. Prospective two year follow up study comparing novel and conventional imaging procedures in patients with arthritic finger joints. *Annals of the Rheumatic Diseases*. 2002;61(10):895-904. doi:10.1136/ard.61.10.895.
18. Takase-Minegishi K, Horita N, Kobayashi K et al. (7 more authors) (2018) Diagnostic test accuracy of ultrasonography for synovitis in rheumatoid arthritis: systematic review and meta-analysis. *Rheumatology*, 57 (1). pp. 49-58. ISSN 1462-0324 <https://doi.org/10.1093/rheumatology/kex036>
19. Wang MY, Wang XB, Sun XH, Liu FL, Huang SC. Diagnostic value of high-frequency ultrasound and magnetic resonance imaging in early rheumatoid arthritis. *Experimental and Therapeutic Medicine*. 2016;12(5):3035-3040. doi:10.3892/etm.2016.3695.
20. Wakefield RJ, O'Connor PJ, Conaghan PG, Mcgonagle D , Hensor EM, Gibbon WW, Brown C, Emery P. (2007), Finger tendon disease in untreated early rheumatoid arthritis: A comparison of ultrasound and magnetic resonance imaging. *Arthritis & Rheumatism*, 57: 1158-1164. doi:10.1002/art.23016
21. Vyas S, Bhalla AS, Ranjan P, Kumar S, Kumar U, Gupta AK. Rheumatoid Arthritis Revisited – Advanced Imaging Review. *Polish Journal of Radiology*. 2016;81:629-635. doi:10.12659/PJR.899317

9. Sažetak

Reumatoidni artritis je kronična multisustavna autoimuna bolest čije su primarno sjelo sinovijalni, i to mali zglobovi šaka i stopala. Dovodi do oštećenja zglobnih tijela te posljedičnih deformiteta koji u konačnici uvelike degradiraju kvalitetu života oboljelih pacijenata. Koštane erozije su ireverzibilne i uobičajeno se smatraju znakom uznapredovale bolesti. Supresija simptoma, remisija bolesti ali i sprječavanje nastanka erozija moguća je primjenom nove vrste farmakološke terapije- bioloških agenata. Iskorištavanje svih prednosti koje donosi nova terapija moguće je uz pravodobnu dijagnozu. Radiologija dobiva novi zadatak- detektirati upalni proces koji predstavlja početnu fazu bolesti i prethodi nastanku koštanih erozija. Primjena bioloških agenata neminovno rezultira dobrom prognozom za pacijente s RA. Konvencionalna radiologija, iako pouzdana, ne nudi mogućnost konkretnog prikaza ranih simptoma RA. Ultrazvučna dijagnostika i magnetna rezonancija pružaju dijagnostičke informacije koje konvencionalna radiologija ne može dati. Sinovitis i tenosinovitis kao indikatore upalnog stanja možemo prikazati ultrazvučnom dijagnostikom i magnetnom rezonancom. Potonja se izdvaja u prikazu edema kosti, koji nije moguć niti jednim drugim opisanim modalitetom. Ultrazvuk se u našem pregledu znanstvenih radova pokazao učinkovitijim u prikazu ranih koštanih erozija i sinovitisa nego li magnetna rezonancija. Iako je edem kosti najpouzdaniji prediktor ove bolesti, držimo da je ultrazvučna dijagnostika ipak metoda izbora za ranu dijagnozu reumatoidnog artritisa, prvenstveno radi široke dostupnosti i ekonomskih razloga, ali i kvalitetnog prikaza sinovitisa.

10. Summary

Rheumatoid arthritis (RA) is a chronic, multisystemic autoimmune disease that onsets primarily in the small joints of hands and feet. It causes structural damage in the joints and leads to deformities that can greatly degrade the quality of patients' lives. Bone erosions caused by this disease are irreversible and tend to be considered as an indicator of a progressed disease. New drug treatment - biological agents can significantly effect the course of the disease and even cause remission. The only way to yield these benefits is by detecting the disease early on. Therefore, radiology gets assigned with a new task - to detect early signs of inflammation; it being the first stage of the disease. New drug treatment - biological agents offer undeniable benefits in patients with early RA. Although reliable, conventional radiography gives poor information in the early diagnosis. Both ultrasound and magnetic resonance offer valuable depictions in the early diagnosis, ones where conventional radiography is not sufficient. Synovitis and tenosynovitis are considered to be early signs of inflammation, both detectable by magnetic resonance and ultrasound. Bone marrow edema, on the other hand, is detectable only by magnetic resonance. Although bone marrow edema is considered to be the strongest predictor of RA, conclusion made in this work suggests that ultrasound is the best method in this area. Foremly for its wide availability and economic reasons, but also for its good depiction of synovitis.

11. Životopis

OSOBNİ PODACI

Ime i prezime: Željana Preosti
Adresa: Alkarsko trkalište 30, Sinj
Mobitel: 099/345-8400
E-mail: zeljana.p@net.hr
Mjesto i datum rođenja: Sinj, 14. travnja, 1995.

OBRAZOVANJE

2010.-2014. Opća gimnazija Dinke Šimunovića, Sinj
2014.-2018. Sveučilište u Splitu, Sveučilišni odjel zdravstvenih studija;
smjer: Radiološka tehnologija

VJEŠTINE

Vozačka dozvola: B kategorija
Rad na računalu: Aktivno korištenje računala, poznavanje rada na MS Office paketu
Strani jezici: Engleski jezik