

# Zdravstvena njega bolesnika nakon operacije paranazalnih sinusa

---

Gnječ, Nikolina Petra

Undergraduate thesis / Završni rad

2019

Degree Grantor / Ustanova koja je dodijelila akademski / stručni stupanj: **University of Split / Sveučilište u Splitu**

Permanent link / Trajna poveznica: <https://um.nsk.hr/um:nbn:hr:176:598974>

Rights / Prava: [In copyright](#) / [Zaštićeno autorskim pravom.](#)

Download date / Datum preuzimanja: **2025-01-05**

Repository / Repozitorij:



Sveučilišni odjel zdravstvenih studija  
SVEUČILIŠTE U SPLITU

[Repository of the University Department for Health Studies, University of Split](#)



zir.nsk.hr



UNIVERSITY OF SPLIT



DIGITALNI AKADEMSKI ARHIVI I REPOZITORIJI

SVEUČILIŠTE U SPLITU  
Podružnica  
SVEUČILIŠNI ODJEL ZDRAVSTVENIH STUDIJA  
PREDDIPLOMSKI SVEUČILIŠNI STUDIJ  
SESTRINSTVA

**Nikolina Petra Gnječ**

**ZDRAVSTVENA NJEGA BOLESNIKA NAKON OPERACIJE  
PARANAZALNIH SINUSA**

**Završni rad**

Split, 2019.

SVEUČILIŠTE U SPLITU  
Podružnica  
SVEUČILIŠNI ODJEL ZDRAVSTVENIH STUDIJA  
PREDDIPLOMSKI SVEUČILIŠNI STUDIJ  
SESTRINSTVA

**Nikolina Petra Gnječ**

**ZDRAVSTVENA NJEGA BOLESNIKA NAKON OPERACIJE  
PARANAZALNIH SINUSA**

**NURSING CARE OF PATIENTS AFTER THE PARANASAL  
SINUSES SURGERY**

**Završni rad/Bachelor's Thesis**

Mentor:

**Doc.dr.sc.Draško Cikojević,dr.med**

Split, 2019.

## **Zahvala:**

*Zahvaljujem se svom mentoru, doc.dr.sc. Drašku Cikojeviću na ukazanom povjerenju, pruženim savjetima i pomoći kod izrade ovog završnog rada.*

*Zahvaljujem se obitelji i prijateljima što su mi bili podrška tijekom studiranja.*

# Sadržaj

|   |    |
|---|----|
| 1. UVOD .....   | 1  |
| 1.1. Definicija .....   | 2  |
| 1.2. Anatomsko-histološka građa paranazalnih sinusa .....                 | 2  |
| 1.3. Bolesti paranazalnih sinusa.....                                     | 4  |
| 1.4. Endoskopija nosa i paranazalnih sinusa.....                          | 9  |
| 1.5. Funkcijska endoskopska sinusna kirurgija ( FESS ).....               | 9  |
| 1.6. Zdravstvena njega bolesnika nakon operacije paranazalnih sinusa..... | 11 |
| 2. CILJ.....  | 17 |
| 3. RASPRAVA .....   | 18 |
| 3.1. Merocel tamponada.....   | 20 |
| 4. ZAKLJUČAK .....  | 23 |
| 5. SAŽETAK.....   | 24 |
| 6. SUMMARY .....  | 25 |
| 7. LITERATURA.....  | 26 |
| 8. ŽIVOTOPIS .....  | 28 |

# 1. UVOD

Nos i paranazalni sinusi sastavni su dio gornjeg respiratornog sustava. Njihova je površina prekrivena respiratornom sluznicom, koja zbog stalnog i neposrednog kontakta s vanjskim zrakom ima neke specifične značajke. Primarna uloga te sluznice evolucijski je izmjenjena. Naime, od većinski olfaktorne uloge, odnos se sve više mijenjao u korist respiracijske funkcije. Danas je olfaktorna regija reducirana na samu površinu gornje nosne školjke i odgovarajućeg dijela nosne pregrade čemu su pridonijeli promjena čovjekovog tijela u prostoru, način prehrane te jači razvitak neurokranija prema splanhnokraniju. Prema tome sinusi su nastali kao nuzgredni proizvod u arhitektonskoj strukturi glave i njihova je funkcija u respiraciji minimalna. To najbolje dokazuje činjenica što potpuna promjena zračnog sadržaja u sinusu traje punih pola sata i što je sluznica sinusa u odnosu na sluznicu nosa reducirana i po elementima i po debljini. Razvitak sluznice sinusa u izravnoj je vezi sa sluznicom nosa te dijele vaskularni susatv i inervaciju. Prema tome, ta uska povezanost nosa i paranazalnih sinusa uvjetuje da ih danas smatramo jedinstvenom funkcionalnom cjelinom. (1)

## 1.1. Definicija

Paranasalni sinusi parne su šupljine u kostima glave. Ispunjeni su zrakom, a stijenka im je prekrivena sluznicom. Nalaze se neposredno uz nosnu šupljinu s kojom su povezani. To su: (2)

- maksilarni sinusi (*sinus maxillaris*)
- etmoidalni sinusi (*cellulae ethmoidales*)
- frontalni sinusi (*sinus frontalis*)
- sfenoidalni sinusi (*sinus sphenoidalis*)

Nastaju invaginacijom sluznice nosne šupljine u tijeku trećeg i četvrtog mjeseca trudnoće. Međutim po rođenju razvijeni su samo maksilarni i etmoidalni sinusi dok se ostali razvijaju kasnije tijekom djetinjstva, a puni razvoj dostižu tek nakon puberteta. (3)

## 1.2. Anatomsko-histološka građa paranazalnih sinusa

Paranasalni sinusi su šupljine unutar kostiju viscerokranija te slijepo završavaju u čeonj kosti, gornjoj čeljusti, rešetnici i klinastoj kosti. Kao i nosna šupljina obloženi su respiracijskim epitelom s malo vrčastih stanica.(3)

Maksilarni sinusi zauzimaju veći dio korpusa gornje čeljusti, a oblikom i veličinom mogu biti različiti. Pokazuju nekoliko udubljenja: prema dolje (*recessus alveolaris*), prema gore (*recessus etmoidalis* i *frontalis*) i prema straga (*recessus zygomaticus*). Otvor sinusa nalazi se u srednjem nosnom hodniku (*hiatus semilunaris*) i polumjesečastog je oblika.(3)

Etmoidalni sinusi imaju izgled pčelinjeg saća i sastoje se od 7 do 15 manjih odjeljaka. Prednji zid sinusa čini *processus uncinatus*, iza njega nalazi se najveća celula *bullae ethmoidalis*, a granicu prednjih i stražnjih etmoidalnih celula čini grand lamela srednje nosne školjke. Prednji etmoidalni sinusi otvaraju se u srednji nosni hodnik, a stražnji u gornji nosni hodnik. Ovdje je važno napomenuti Hallerovu stanicu koja je smještena izrazito sprijeda i dolje, pa interferira s maksilarnim sinusom, odnosno nalazi se na krovu maksilarnog sinusa. U stražnjim etmoidima može se naići na stanicu koja se nalazi straga i izrazito lateralno – Onodijeva stanica, koja često korespondira s optičkim živcem.(3)

Frontalni sinusi se nalaze u čeonj kosti, pokazuju velike varijacije u veličini i obliku, a septumom su podijeljeni na lijevi i desni. Prema dolje sinus se sužava u vidu ljevka infundibulum, na dnu ljevka nalazimo otvor sinusa, te se nastavlja u *recessus frontalis*. Pneumatizacija ovog dijela je izrazito varijabilna što znatno otežava operacije sinusa. Ovisno o hvatištu *processus uncinatusa*, frontalni sinus se otvara u srednji nosni hodnik samostalno ili zajedno s maksilarnim sinusom.(3)

Sfenoidalni sinusi smješteni su u korpusu sfenoidne kosti, a otvaraju se u gornjem nosnom hodniku. Pneumatizacija sinusa može biti izrazito slabo razvijena – konhalni tip, ukoliko se proteže do *sellae turcice* – preselarni tip, dublje- selarni tip, a ako ide i iza-postselarni tip. Na stražnjem gornjem zidu sinusa nalazi se izbočenje *tuberculum sellae*, iza kojeg se nalazi hipofiza, na lateralnom zidu nalaze se prominencije otičkog živca i unutarnje karotide. Dno sinusa je krov epifarinksa, a na prednjem zidu nalazi se otvor na oko 16mm od dna sinusa. (3)



## 1.3. Bolesti paranazalnih sinusa

### 1.3.1. Akutne i kronične upale

**Rinosinusitis** je upala sluznice nosa i paranazalnih sinusa koju karakterizira prisustvo dva ili više simptoma: začepljenost nosa, nosni iscjedak, bol ili pritisak u području lica i smanjenje ili gubitak mirisa, dok je kod djece prisutan i kašalj.

Nazivi rinitis i sinusitis nisu prikladni jer se uglavnom radi o zajedničkom oboljenju. Sukladno EPOS-ovim smjernicama iz 2012.g. rinosinusitis se dijeli na akutni i kronični (tablica 1.) (3)

**Akutni rinosinusitis** je često oboljenje i zahvaća 6-15% sveukupne populacije. Neposredni je povod za stvaranje upale zatvaranje ušća sinusa zbog edema sluznice. Pri tom treba imati na umu da prehladu, a mnogo češće gripu, redovito prati zbog njihova imunodepresivnog djelovanja. Bolesnici se obično žale na bol u području bolesnog sinusa. Oni s frontalnim sinusitisom tuže se na bol u području čela, s maksimalnim u području obraza ili alveolarnog nastavka, a pri etmoidalnom i sfenoidalnom na bol u korijenu nosa i u zatiljku. Ako je sinusitis jednostran i bol je unilateralna. Često se javlja u određeno vrijeme. Kod djece čest je simptom kašalj, a javlja se i danju i noću.(3)

Dječji sinusi u toku razvitka uvijek pokazuju sliku edematozne reakcije mezenhima, a promijenjena sluznica poslije izvedenog operativnog zahvata ili dugotrajnije upale također ostavlja uvijek zasjenjeni sinus. Zbog toga uvijek treba rendgenski nalaz usporediti s kliničkom slikom. U odraslih su češće zahvaćeni pojedini sinusi, za razliku od djece, gdje su reakcije difuzne i gdje je vrlo čest pansinusitis. To je zato što dječji organizam zbog svoje slabije imunobiološke snage nije sklon ograničavanju upalne nokse, tako da lakše dolazi do difuzne upalne reakcije gornjih, a ponekad istodobno i donjih dišnih putova.(3)

Čimbenici koji utječu na nastanak rinosinusitisa su: (3)

- utjecaj okoline (češće nastaju u smogom zagađenim gradovima, radno mjesto i sl.)
- anatomski čimbenici (Hallerova celula, devijacija nosnog septuma, adenoidi, hipoplazija sinusa i dr.)
- alergija (4x češća učestalost rinosinusitisa u bolesnika s alergijskim rinitisom)
- pušenje, cilijarna pokretljivost, laringofaringealni refluks

Akutni rinosinusitis je uglavnom virusne etiologije, u 50% slučajeva uzročnik je rinovirus, a od ostalih nalazimo virus influenza i parainfluenza, coronavirus i dr.

Dijagnoza se postavlja na osnovi kliničke slike, rinoskopskog nalaza (otok sluznice nosa, crvenilo i sekret), orofaringoskopskog nalaza (sekret niz stražnji zid ždrijela-postnazalni drip), te eventualno nalaza krvi. CT snimanje se preporuča samo kod težeg oblika bolesti ili ukoliko su nastale komplikacije.(3)

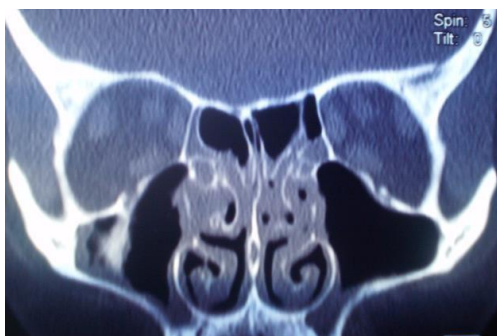Liječenje je simptomatsko – ispiranje nosa fiziološkom otopinom, primjena dekongestiva, analgetika ili intranazalnih kortikosteroida, a samo kod bakterijskog rinosinusitisa primjenjuju se antibiotici. Obzirom da je samo 0.5-2% akutnih rinosinusitisa bakterijske etiologije, nije opravdana neracionalna primjena antibiotika. (3)

**Kronični rinosinusitis** je upala nosa i sinusa koja traje duže od 12 tjedana. Češće se javlja kod žena nego muškaraca 6:4. Nastanku kroničnog rinosinusitisa pogoduju sva oboljenja koja dovode do poremećaja mukocilijarnog transporta sluznice nosa kao što su:

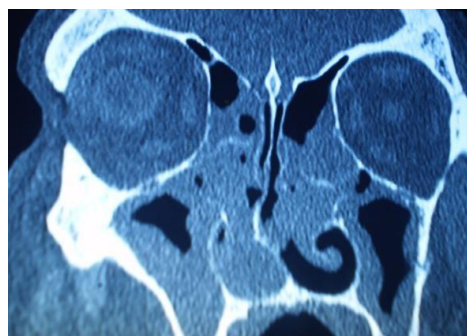
- 1) Cilijarna diskinezija
- 2) Alergija
- 3) Aspirin intolerancija
- 4) Imunološka i endokrinološka oboljenja

U dijagnostičkoj obradi neophodno je uraditi MSCT sinusa (sl.1-2).

U terapiji se primjenjuje nosna lavaža fiziološkom otopinom, intranazalni ili peroralni kortikosteroidi, antibiotici, antileukotrieni. Ukoliko se ne postigne zadovoljavajući učinak konzervativnom terapijom preporuča se funkcijska endoskopska sinusna kirurgija-FESS.(3)



Slika 1. Kronični rinosinusitis bez polipoze



Slika 2. Kronični rinosinusitis s polipozom

Tablica br.1. Podjela rinosinuitisa sukladno EPOS-ovim smjernicama 2012.

| <b>Akutni rinosinuitis</b>  | < 12 tjedana > | <b>Kronični rinosinuitis</b>  |
|---|----------------|---|
| <b>Akutni virusni rinosinusitis</b><br>- < 10 dana  |                | <b>Kronični rinosinusitis bez polipoze</b><br>- polipi nisu vidljivi niti nakon anemizacije sluznice nosa   |
| <b>Akutni virusni rinosinusitis</b><br>- pogoršanje simptoma nakon 5 dana ili trajanje simptoma duže od 10 dana, a manje od 12 tjedana  |                | <b>Kronični rinosinusitis s polipozom</b><br>- polipi u sinusima i/ ili srednjem nosnom Hodniku<br>(isključuje polipe u nosnom kavumu – nosna polipoza) |
| <b>Akutni bakterijski rinosinusitis</b><br>- purulentni iscjedak najčešće jednostrano<br>- jača lokalna bol<br>- temperatura 38/C<br>- pogoršanje simptoma nakon blagog početka |                |   |

### 1.3.2 Nosna polipoza

Nosna polipoza je bolest sluznice nosa i paranasalnih sinusa s lokaliziranim stvaranjem peteljkastih izraslina – polipa. Klasifikacija nosne polipoze nije jednostavna jer dolazi do preklapanja s drugim oboljenjima. Dijagnozu kroničnog rinosinuitisa s polipozom koristimo kad se polipi nalaze u sinusima i/ili srednjem nosnom hodniku, a ukoliko se polipi nalaze u nosnom kavumu koristimo naziv nosna polipoza.(3)

Razmjerno je česta bolest s prevalencijom 1-4%. Češće se javlja kod muškaraca i to najčešće između 40. i 60. godine života. Nosna polipoza je rijetka kod djece, incidencija je 0,1-0,2%, izuzev antrohoanalog polipa čija je incidencija u dječjoj dobi 5%.(3)

Etiopatogeneza nosne polipoze nije u potpunosti razjašnjena, ali je jasna povezanost s raznim kroničnim bolestima respiratornog sustava, cističnom fibrozom, alergijom, intolerancijom prema aspirinu, Kartagenovim sindromom i alergijskim

gljivičnim sinusitisom. Oko 50% bolesnika s nosnom polipozom boluje i od astme, a 7% oboljelih od astme ima i nosnu polipozu.(3)

U kliničkoj slici nosne polipoze dominira obostrana začepljenost nosa, sekrecija iz nosa, postnazalni drip, oslabljen miris, hrkanje, glavobolja. Simptomi se razvijaju sporo i pacijenti ih često objašnjavaju dugotrajnom prehladom. Rinoskopski se obostrano mogu naći brojne sitnije ili krupnije polipozne tvorbe. Često nastaju u etmoidalnim i maksilarnim sinusima i postupno se šire u nosni kavum. (3)

Najčešće se koristi klasifikacija po Malm-u na tri tipa: (3)

- 1) Polipi na otvoru maksilarnog sinusa
- 2) Polipi između gornjeg i donjeg ruba nosne školjke
- 3) Polipi ispod donjeg ruba nosne školjke

Liječenje nosne polipoze je konzervativno i kirurško. Ukoliko je pridružena i alergija neophodne je izbjegavati alergene i uzimati antihistaminike. U liječenju polipa pomaže i nosna lavaža hipertoničnom otopinom. Glavni lijek su intranazalni kortikosteroidi u vidu spreja ili kapi koji se mogu koristiti duže vrijeme, te peroralni ili intravenski kortikosteroidi za kraći period. (3)

Kirurška metoda (FESS) podrazumijeva uklanjanje polipa iz nosa i sinusa uz osiguranje dobre ventilacije sinusa. Polipe je obavezno poslati na patohistološku pretragu jer se u 1% slučajeva dijagnosticira invertni papilom uz polipozu. (3)

Pored toga na osnovu patohistološkog nalaza polipe dijelimo na 3 tipa, što je bitno u daljnjem postoperativnom liječenju. (3)

- 1) Eozinofilni tip (eozionofili zastupljeni više od 20%)
- 2) Inflamatorni tip (granulociti zastupljeni više od 20%)
- 3) Inflamatorno-eozinofilni tip

Posebna vrsta polipa je antrohoanalni polip. Za razliku od polipoze nosa koja je obostrana, antrohoanalni polip nastaje jednostrano, najčešće u maksilarnom sinusu. Svojim rastom postupno izlazi iz sinusa u nosni hodnik, te se može spustiti u epifarinks, pa i niže. U početku je polip asimptomatski, ali širenjem u nosni hodnik nastaju smetnje disanja. Najčešće nastaje u mlađih osoba i djece. Terapija je operativna, endoskopski se uklanja

polip i zadebljana sluznica sinusa, najčešće stražnjeg zida maksilarnog sinusa. Ukoliko se odstrani samo polip bez sluznice nosa vrlo brzo nastaje recidiv polipa. (3)

### **1.3.3. Mukokela i piokela**

Ako je ušće sinusa zbog bilo kojeg razloga zatvoreno, može se nakupljati sekret i proširiti ga, takvo stanje nazivamo još i mukokela. Najčešće se radi o frontalnom, etmoidalnom i sfenoidalnom sinusu. (1)

Ognojenje sadržaja mukokele naziva se piokela. Takvi bolesnici javljaju se katkad pod kliničkom slikom malignog tumora zbog izbočenja i dislokacije oka uz znatno proširenje odgovarajućeg sinusa i uz defekt donje koštane stijenke. Zloćudni proces može se isključiti rendgenskim snimkama. Liječenje je kirurško, a svrha mu je odstranjenje s rekanalizacijom sinusa. (1)

### **1.3.4. Tumori**

Tumori ove regije nisu osobito česti. Od benignih tumora najčešće se susreće osteom, a od malignih karcinom, koji je u 65% bolesnika smješten u maksilarnom sinusu. (1)

#### Benigni tumori nosa i paranazalnih sinusa

Osteom je najčešći benigni sinonazalni tumor i nalazi se često slučajno u 0,5-3% CT nalaza. Uglavnom je lokaliziran u frontalnom sinusu (57%), a najčešće se javlja između 30. i 40. godine života. U anamnezi se često navodi ranija trauma glave. (3)

Standardna dijagnostika je CT sinusa, gdje se osteom prikazuje homogeno i okruglasto, što je važno u razlikovanju od drugih koštanih tumora. Ukoliko ne izaziva smetnje preporuča se observacija i praćenje, a ukoliko pravi smetnje preporuča se operacija. Kod manjih tumora moguć je endoskopski pristup, dok se kod većih uglavnom radi vanjski osteoplastični pristup. (3)

Od ostalih rjeđih benignih tumora spominjemo fibrom, osteofibrom, neurofibrom, fibromiksom, angiom i invertni papilom

## Maligni tumori nosa i paranazalnih sinusa

Planocelularni karcinom je najčešći sinonazalni karcinom i najčešće je lokaliziran u maksilarnom sinusu (65%), nosnom kavumu (25%), dok je u ostalim sinusima izuzetno rijedak. Ovaj tumor čini 3-5% malignih tumora glave i vrata te se uglavnom javlja između 50. i 70. godine života.

Petogodišnje preživljavanje iznosi oko 64%. Terapija je operativna. (3)

Od ostalih malignih tumora spominjemo još i adenoid cistični karcinom te adenokarcinom.

### **1.4. Endoskopija nosa i paranazalnih sinusa**

Prednjom rinoskopijom često se ne mogu vidjeti stražnji dijelovi nosne šupljine kao i ušća sinusa, tako da neke promjene ili oboljenja ostanu neprepoznata. Primjena endoskopa znatno je poboljšala dijagnostiku. Razlikujemo dvije vrste endoskopa: rigidni i fleksibilni.

Pretraga započinje postavljanjem komadića vate natopljenim 2% lidocain adrenalinom u nosne hodnike. Nakon par minuta vata se odstrani i endoskop se lagano uvodi u nosni kavum. Nakon pregleda septuma pogledom na lateralnu stranu nosa uočavaju se ušća paranazalnih sinusa. U prvom redu to je ušće maksilarnog sinusa. Slijevanje gnojnog sekreta iz maksilarnog ušća je siguran znak bakterijskog sinusitisa te se bez dodatne radiološke pretrage može započeti s terapijom. (3)

Endoskopi pored dijagnostike omogućavaju i terapijske postupke kao što su odstranjenje stranog tijela, biopsija, elektrokoagulacija i dr.

### **1.5. Funkcijska endoskopska sinusna kirurgija ( FESS )**

Razvojem endoskopske sinusne kirurgije omogućen nam je pristup i vizualizacija sinusnih zrakopraznih prostora bez oštećenja drugih mekotretnih tkiva. Samim time metoda se definira kao minimalno invazivna te omogućuje uspostavljanje normalne ventilacije i funkcije sinusa. (4)

Functional endoscopic sinus surgery (FESS) danas je standardna operacija u kirurgiji sinusa. Cilj operacije je uklanjanje patoloških promjena sinusa te uspostavljanje uredne ventilacije sinusa uz očuvanje osnovnih anatomskih struktura. (3)

U temeljne operacijske postupke u FESS-u svrstavamo: infundibulotomiju, bulektomiju, prednju etmoidektomiju, stražnju etmoidektomiju, antrostomiju i sfenoidektomiju. (6)

U svjetskoj literaturi kao najvažnije indikacije za FESS kirurgiju navode se: kronični sinusitis u svim formama, diskretne sluznične promjene u pojedinim dijelovima sinusnog sustava, strano tijelo sinusnog sustava, polipoza, intraorbitalni i periorbitalni apsces, otežano nosno disanje, anosomija te mukokela bilo kojeg sinusa. (5)

Postoperativno se postavljaju različite vrste tampona. Nakon uklanjanja tampona za par dana potrebna je lavaža nosa fiziološkom otopinom. (3)

FESS nije jednostavna metoda i moguće su brojne komplikacije kao što su: krvarenje, ozljeda orbite, likvoreja, endokranijalne komplikacije, ozljeda nazolakrimalnog kanala i mnoge druge. (3)

## **1.6. Zdravstvena njega bolesnika nakon operacije paranazalnih sinusa**

Operativni zahvati na nosu i paranazalnim sinusima česti su operacijski zahvati u otorinolaringologiji. Njega nosne šupljine poslije operacijskog zahvata iznimno je važna za konačan rezultat liječenja i kvalitetu života tijekom oporavka. Vrstu i opseg tretmana određuje liječnik, a svaki pacijent od medicinske sestre dobiva upute za njegu nosne šupljine i sluznice. Svi postupci provode se više puta dnevno, često i više tjedana. Zahtijevaju visoku suradljivost i motiviranost pacijenta.

Medicinska sestra na klinici za otorinolaringologiju ima iznimno važnu ulogu. Tu ulogu možemo promatrati kroz tri ključne faze, a to su: (6)

- 1) Preoperativna faza
- 2) Intraoperativna faza
- 3) Postoperativna faza

Zadaća sestre u svakoj od ovih faza jednako je bitna te se jedino ispravnim postupcima provođenja zdravstvene njege kroz sve tri faze dolazi do konačnog cilja, a to je što brži i potpuniji oporavak svakog pacijenta.

Postoperativna faza, ujedno je treća i zadnja faza, a ona u središte stavlja oporavak pacijenta nakon operativnog zahvata. Postoperativni oporavak bolesnika nakon funkcijske endoskopske sinusne operacije relativno je kratak no samim tim zadaća medicinske sestre nije ništa manja. Naime u kratkom vremenu ona mora osigurati provođenje intervencija usmjerenih na vraćanje optimalnog funkcioniranja organizma te smanjiti mogućnost pojave postoperativnih komplikacija kako bi sam ishod liječenja bio što bolji i kvalitetniji.

Zadaće sestre u postoperativnom periodu podijeljene su u tri faze: (7)

- 1) Rani postoperativni period koji se odvija u sobi za buđenje
- 2) Briga za ranu i komplikacije vezane uz ranu
- 3) Ostale postoperativne komplikacije

Uloga sestre u postoperativnoj fazi obuhvaća praćenje pacijentovog respiratornog statusa, operativne rane, stabilizaciju vitalnih znakova te smanjenje bolnosti. Sestrinska procjena te daljnje intervencije fokusiraju se na postoperativne komplikacije koje mogu prolongirati oporavak i utjecati na ishod same operacije. Postoperacijski period uključuje trenutak kad pacijent izađe iz operacijske sale pa sve do njegovog otpusta.



Pri dolasku u sobu za buđenje potrebno je ugrijati pacijenta zbog gubitka topline u operacijskoj sali, te mu osigurati sigurnu okolinu podižući stranice kreveta.

Sve zadaće sestre u ranom postoperativnom tijeku su usmjerene prema nadzoru pacijenta dok se oporavlja od utjecaja anestezije, što uključuje praćenje vitalnih znakova te provjere stanja svijesti. Od esencijalne važnosti tu je i znanje o pacijentovim komorbiditetima ukoliko ih ima, kao što su alergije, oslabljen vid i sluh, dijabetes, sve što bi moglo utjecati na suradnju između sestre i pacijenta. Pacijent se nakon anestezije susreće i s boli te je od iznimne važnosti uspostaviti odnos povjerenja što je posebno bitno za emocionalnu stabilnost, a samim tim pridonosi redukciji straha i anksioznosti.

### **1.6.1 Problemi iz područja zdravstvene njege**

Prilikom provođenja zdravstvene njege, moramo obratiti pažnju na sam proces koji se sastoji od četiri faze: utvrđivanje potreba, planiranje, provođenje i evaluacija.

Problemi iz područja zdravstvene njege definirani su sestrinskim dijagnozama koje su ujedno i jedno od najznačajnijih dostignuća u zdravstvenoj njezi. Sestrinske dijagnoze su ključ za budućnost; za uspješnu, na dokazima utemeljenu i profesionalno vođenu zdravstvenu njegu kojoj je cilj što učinkovitije zadovoljiti sve bolesnikove potrebe

Nakon što utvrdi probleme i odredi im prioritete, medicinska sestra u suradnji s pacijentom određuje ciljeve zdravstvene njege. Cilj je željeni, ali realan ishod zdravstvene njege, a proizlazi neposredno iz problema pacijenta. Nakon što se provedu određene intervencije, provjerava se uspješnost cilja, odnosno da li je cilj postignut.

Najčešći problemi iz područja zdravstvene njege kod bolesnika nakon operacije paranazalnih sinusa su:

- Akutna bol
- Smanjena prohodnost dišnih puteva
- Oštećenje sluznice usne šupljine
- Visok rizik za krvarenje

### 1.6.1.1. Aktualni problemi u zdravstvenoj njezi

Akutna bol je sestrinska dijagnoza koja označava neugodan nagli ili usporeni osjetilni i čuvstveni doživljaj koji proizlazi iz stvarnih ili mogućih oštećenja tkiva s predvidljivim završetkom u trajanju kraćem od 6 mjeseci. (8) Akutna bol je ujedno i upozorenje osobi da se zaštiti od oštećenja. Bol posjeduje fizičku komponentu koju uzrokuje podražaj nociceptora i psihičku komponentu na koju utječu prethodno bolno iskustvo, spol, dob te različiti socijalni, kulturološki, religijski i neurofiziološki čimbenici. Bol je subjektivan osjećaj i ne može se dokazati ili osporiti. (9)

#### Procjena intenziteta boli

Pri procjeni intenziteta boli u kliničkoj praksi najčešće se koriste jednodimenzionalne ljestvice boli. Intenzitet poslijeoperacijske boli procjenjuje se prosječno svakih 4-6 sati. Redovita evaluacija intenziteta boli i prilagodba doze analgetika smanjuje intenzitet stresnog odgovora te samim tim i posljedične promjene imunskog odgovora. (9)

- Najčešće korištene jednodimenzionalne ljestvice procjene boli

##### 1) Vizualna analogna skala (VAS, od eng. *Visual Analogue Scale*)

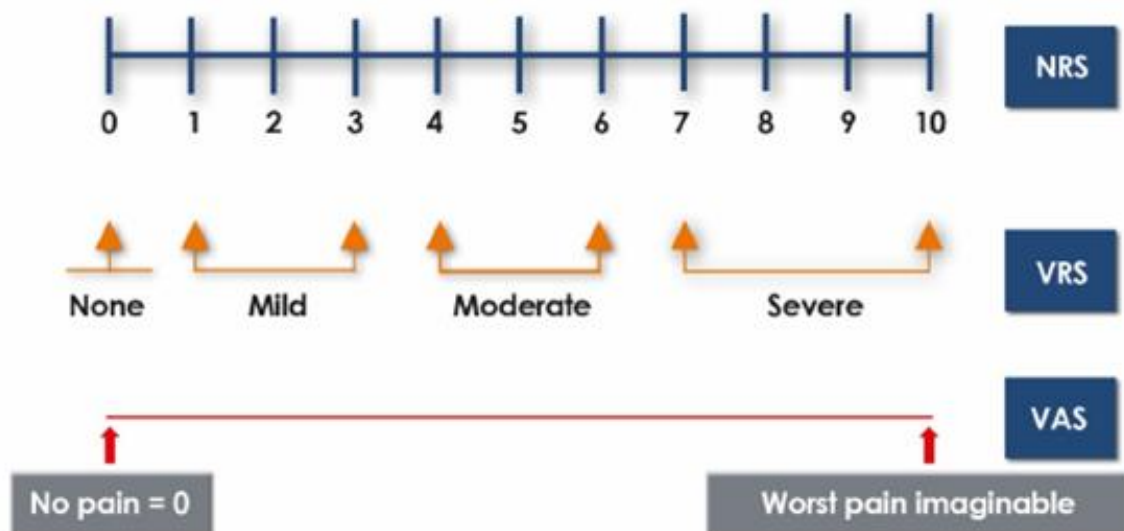
To je linearna skala označena brojevima od 1 do 10 na kojoj bolesnik označava mjesto koje prema njegovoj procjeni odgovara intenzitetu boli. VAS 0 odgovara stanju bez boli, a VAS 10 odgovara najjačoj boli. VAS od 0-3 označava slabi intenzitet boli i ne zahtijeva analgetsku terapiju, VAS od 4-7 ukazuje na bol srednje jakog intenziteta, a VAS od 7-10 označava jaku bol koja zahtijeva neodgodivo liječenje jakim analgeticima, najčešće opijatima. (9)

##### 2) Numerička skala (NRS, od eng. *Numerical Rating Scale*)

To je jednodimenzionalna linearna skala koja je jako slična vizualnoj analognoj skali, ali je preciznija jer je svakih 10mm označeno brojem što bolesnicima olakšava precizniju procjenu intenziteta boli. (9)

##### 3) Verbalna skala (VRS, od eng. *Verbal Rating Scale*)

To je skala koja se sastoji od pet točaka: bez boli, blaga bol, umjerena bol, jaka bol, veoma jaka bol. Bolesnika pitamo kakva je jačina njegove boli. (10)



Slika 3. Najčešće korištene jednodimenzionalne ljestvice procjene boli

Zadovoljavajuće i pravovremeno liječenje boli nakon operativnog zahvata značajno ubrzava oporavak bolesnika i jedan je od osnovnih terapijskih postupaka koji su potrebni za uspostavu ponovne ravnoteže. (9)

Bol se može ublažiti lijekovima koji svoje djelovanje ostvaruju na različitim mjestima duž puta prijenosa boli, i to na način da: (9)

- Smanjuju podražaj nociceptora: neopioidni analgetici, protuupalni lijekovi
- Smanjuju transmisiju akcijskog potencijala duž perifernog živčanog vlakna: lokalni anestetici
- Utječu na reakciju i ponašanje vezano uz bol: sedativi/anksiolitici, opioidni analgetici, antidepresivi

U kliničkoj praksi optimalno liječenje poslijeoperacijske boli uključuje primjenu različitih tehnika analgezije. Prema preporukama Svjetske zdravstvene organizacije bol se liječi prema „Trostupanjskoj ljestvici liječenja boli“. (9)

Tako se za blagu bol, intenziteta 1-3 na vizualnoj analognoj skali, najčešće ordinira neki neopioidni analgetik. Umjerena bol intenziteta 4-6 na vizualnoj analognoj skali kao što je glavobolja, zubobolja, menstrualna bol, zahtijeva kombinaciju slabijeg opioidnog analgetika i neopioidnog analgetika. Teška bol čiji je intenzitet 7-10 na vizualnoj analognoj skali najčešće iziskuje kombinaciju jačeg opioidnog analgetika i neopioidnog analgetika.

Pod tešku bol najčešće podrazumijevamo postoperacijsku bol, lumboishialgijsku bol, traumatu te mnoge druge vrste boli. Naime bol nije objektivan, jasno definiran i mjerljiv simptom te se njen intenzitet razlikuje od osobe do osobe.

Kritični čimbenik akutne boli ovdje je poslijeoperacijski period, a neka od vodećih obilježja da pacijent osjeća bol jesu: (8)

- 1) Pacijentova izjava o postojanju, jačini, lokalizaciji i trajanju boli
- 2) Usmjerenost na bol
- 3) Izražavanje negodovanja
- 4) Bolan izraz lica
- 5) Blijeda i znojna koža
- 6) Plač

Medicinska sestra treba obavijestiti liječnika o pacijentovoj boli, primijeniti farmakološku terapiju prema pisanoj odredbi liječnika, podučiti pacijenta tehnikama relaksacije, odvrćati pažnju od boli te sve to dokumentirati na skali boli.

Važno je napomenuti da je bol iskustvo koje svaka osoba drugačije doživljava i pod utjecajem je njenog fiziološkog stanja te emocionalnog iskustva i kao takvu je valja i tretirati.

Smanjena prohodnost dišnih putova označava opstrukciju dišnog puta zbog koje je onemogućena adekvatna ventilacija. Vodeća obilježja ove dijagnoze kod pacijenata kojima su operirani paranazalni sinusi jesu: (8)

- 1) Nakupljanje iskašljaja u ustima
- 2) Hipersalivacija
- 3) Kašalj

Zadaće medicinske sestre vezane za ovu dijagnozu uključuju mjerenje vitalnih funkcija, podučavanje pacijenta o načinu i važnosti pravilne tehnike disanja na usta te tehnici kašljanja i iskašljavanja, isto tako od velike važnosti je podučiti pacijenta korištenju položajne drenaže kako bi cijeli proces oporavka bio što efikasniji.

Oštećenje sluznice usne šupljine po definiciji je stanje u kojem kod osobe postoji oštećenje integriteta sluznice usne šupljine.(11) Kod pacijenata nakon operacije paranazalnih sinusa do ove dijagnoze dolazi prilikom onemogućenog disanja na nos.

Medicinska sestra treba procijeniti izgled pacijentovih usana, jezika te sluznice usne šupljine i uočiti sve promjene koje uključuju: promjenu boje, lezije, napuknuća, mjehuriće, naslage te otekline. (8)

Ono što najčešće upućuje na ovu sestrinsku dijagnozu jesu njena vodeća obilježja, a to su: (8)

- 1) Obložen jezik
- 2) Suha usta
- 3) Ragade
- 4) Suhe i ispucale usne
- 5) Neugodan zadah

Pacijentu je bitno objasniti važnost obavljanja svakodnevne oralne higijene te unos preporučene količine tekućine.

#### **1.6.1.2. Potencijalni problemi u zdravstvenoj njezi**

Visok rizik za krvarenje u ovom slučaju javlja se kao posljedica operativnog zahvata

Uloga medicinske sestre je sveobuhvatno promatranje bolesnikova izgleda, stanja i ponašanja. Poseban naglasak usmjeren je na obavezno i redovito promatranje bolesnikove kože i sluznice, kako bi se na vrijeme uočili znakovi mogućeg krvarenja

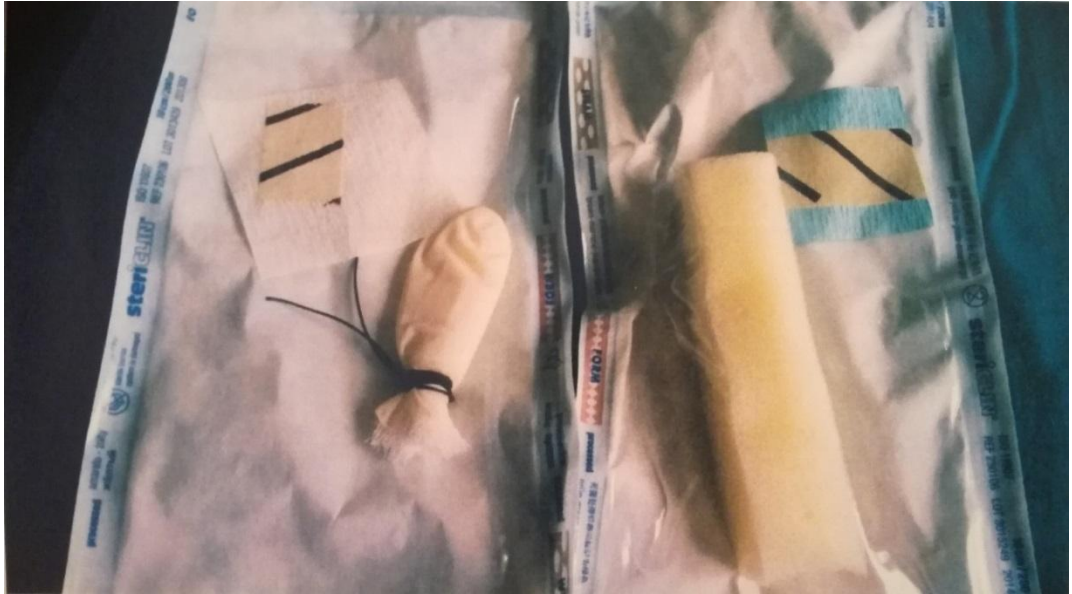
## **2. CILJ**

Cilj ovog završnog rada je objasniti i opisati sestrinske postupke pri rješavanju problema iz područja zdravstvene njege u bolesnika nakon operacije paranazalnih sinusa.

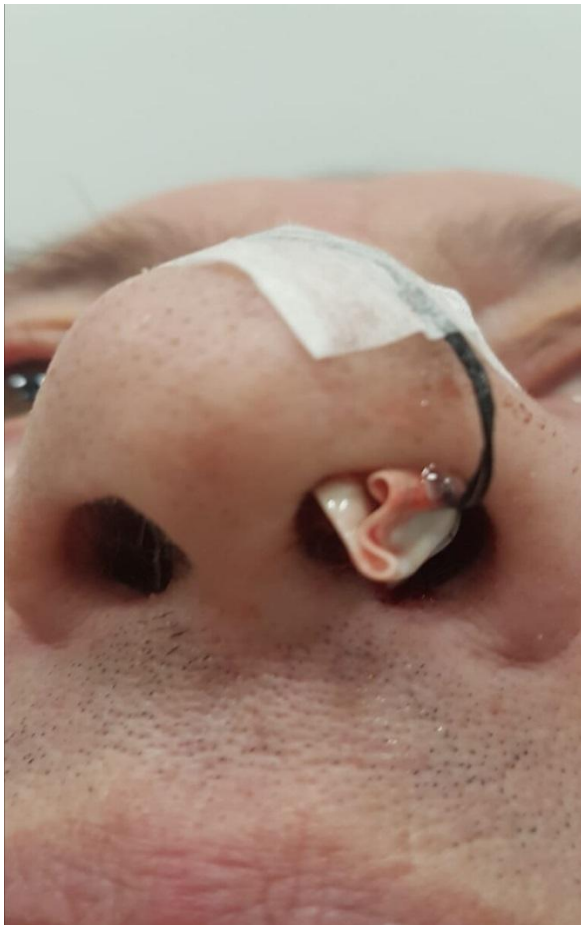### 3. RASPRAVA

Operacija paranazalnih sinusa baš kao i svaka druga operacija unosi barem malu dozu traume u životu te osobe. Zadaća svih zdravstvenih djelatnika je minimalizirati tu traumu koliko god je moguće te cjelokupni boravak u bolnici učiniti što ugodnijim i što je moguće manje stresnim za operiranog pacijenta. Čimbenici koji ponajviše imaju utjecaja na pacijentov doživljaj cijelog procesa zapravo su aktualni problemi s kojima se susreće svaki operirani bolesnik, a radi se prvenstveno o akutnoj boli, zatim smanjenoj prohodnosti dišnih puteva te oštećenju sluznice usne šupljine. Osim analgetika koji su neizostavan dio u suzbijanju akutne boli postoperativnog razdoblja, ključnu ulogu ima i odabir adekvatne tamponade nosa.

Nosni tamponi postavljaju se u nos na kraju operacije kako bi se spriječilo postoperativno krvarenje i omogućio uredan oporavak sluznice nosa. Odabrani tip tamponade u velikoj mjeri određen je iskustvenom praksom i odredbama klinike. Budući da pacijenti uglavnom navode uklanjanje tamponade kao najgori dio njihove operacije, cilj je odabrati tamponadu koja smanjuje količinu boli tijekom ovog procesa. Najčešće se za postoperativnu tamponadu nosa koriste Mikulićevi tamponi i spužvice (sl.3-4) ili gotovi preparati kao što je Meroceel. (sl.5-6)



Slika 3. Mikulićev tampon i spužvica



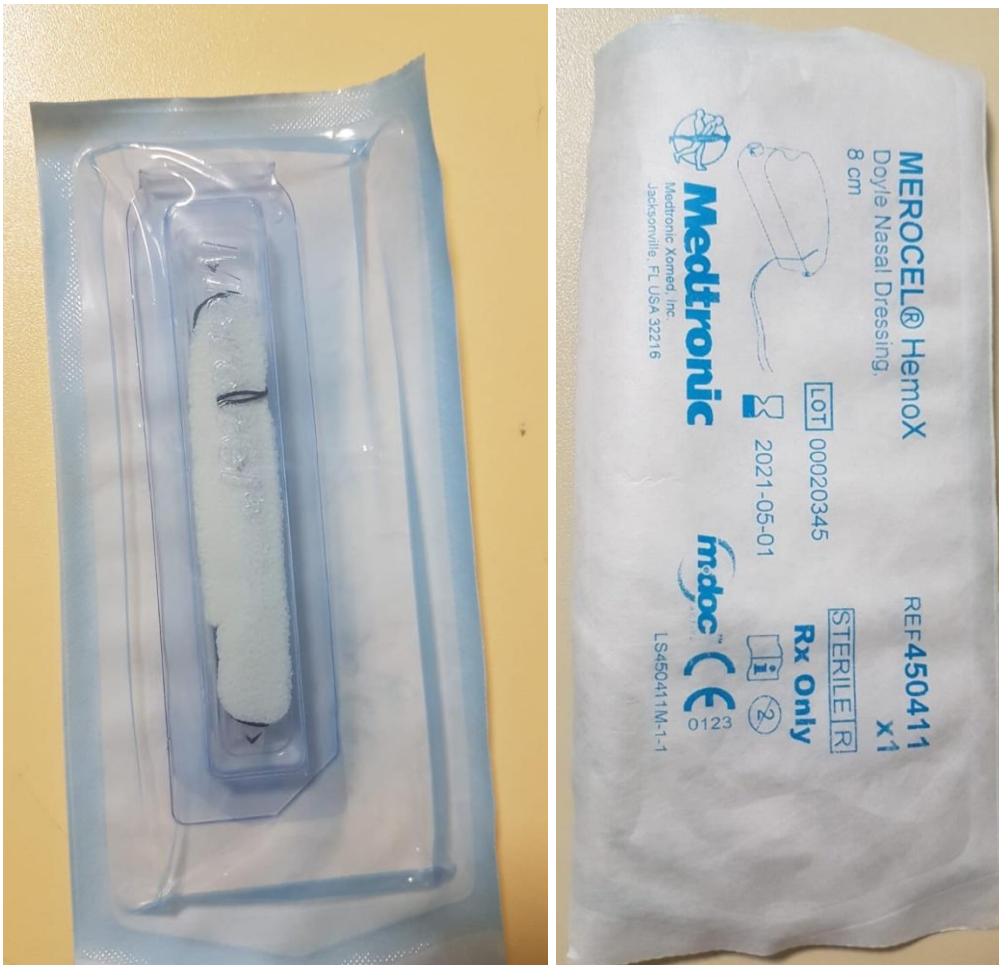
Slika 4. Tamponada nosa Mikulićevim tamponima i spužvicom



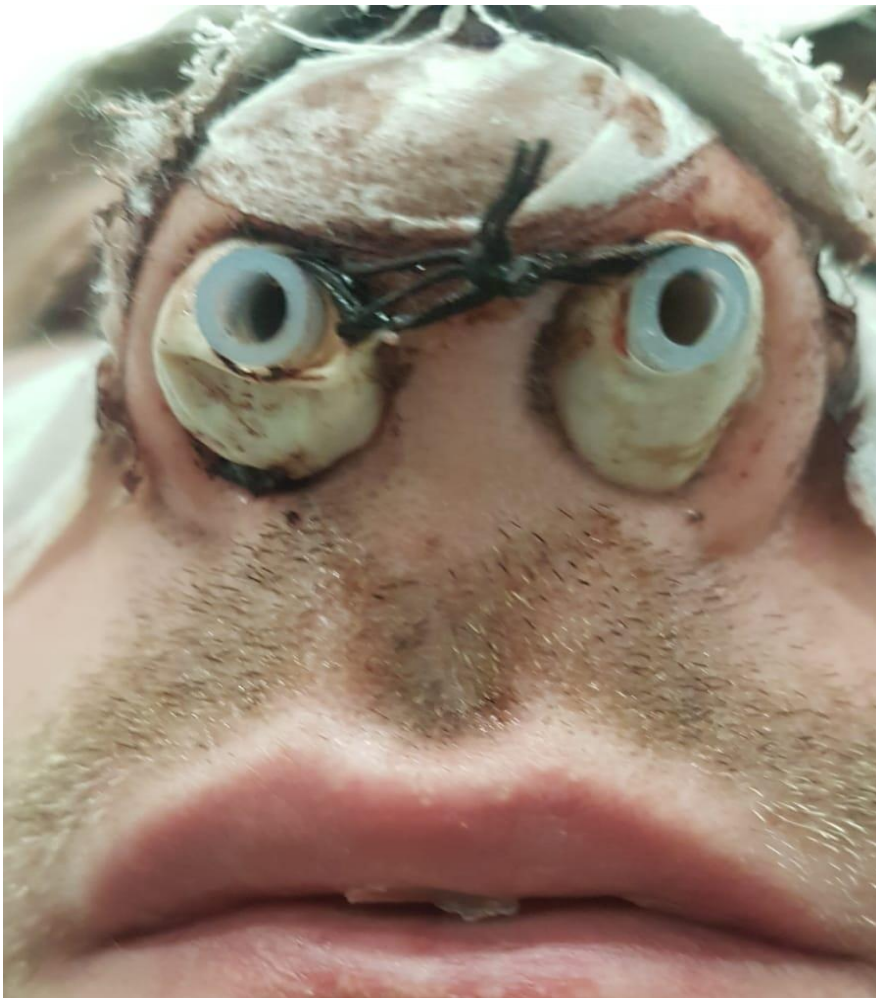
### 3.1. Merocel tamponada

Merocel je iznimno jak i izdržljiv sintetički materijal. Spužvaste je strukture, vrlo dobro upija te je hidrofilan. Zbog svojih jedinstvenih svojstava pripisuju mu se mnoge prednosti, neke od njih su: (12)

- Odgovara nosnom otvoru
- Vrlo dobro upija
- Biokompatibilan
- Otporan na mnoge kemikalije
- Visoke čistoće
- Prevencija prijanjanja



Slika 5. Merocel tampon



Slika 6. Tamponada nosa Merocelom

Merocel tamponada u odnosu na tamponadu nosa Mikulićevim tamponima ima prednost zbog cjevčice koja se nalazi u tamponu te bolesniku omogućava disanje na nos čime se smanjuje i aktualni problem, a to je smanjena prohodnost dišnih puteva. Disanje na usta također dovodi do suhoće grla koja dodatno pogoršava stanje bolesnika.

Postoperativno se postavlja funda ispred nosa da upije sekret i krv koji izlazi iz nosnog kavuma. Upravo se po količini promijenjenih fundi uočava jasna razlika između ove dvije vrste tamponada. Većina bolesnika s Merocel tamponadom nakon prvog dana više ne koristi fundu, što znatno olakšava postoperativnu njegu, kako pacijentu tako i medicinskom osoblju. Naime kod Mikulićevih tampona potrebno je gotovo tri puta češće mijenjati fundu nosa u odnosu na Merocel tamponadu. Razlog tomu je u vrsti korištenog materijala za tamponadu, odnosno Mikulićevi tamponi i spužvica rade mehaničku tamponadu i ne prilagođavaju se obliku nosne šupljine, za razliku od Merocela čija je biokompatibilna struktura napravljena upravo kako bi se u što većoj mjeri prilagodila bolesniku. (12)

Prednosti Merocel tamponade su mnogobrojne, od bolje podnošljivosti za pacijenta, manjeg krvarenja nakon detamponade pa čak i manje primjene analgetika. Međutim Mikulićevi tamponi se vidno lakše odstranjuju te je smanjena učestalost sinehija. (13)

Najbolja metoda bila bi kombinacija najboljih svojstava svih vrsta tamponada. Celebi i Dutta za tamponadu koriste Merocel postavljen u prst rukavice čime se postiže optimalna tamponada, a detamponada je lagana i bez krvarenja. (14)

Uzevši u obzir iznimno brz razvoj novih materijala te svakodnevni rad stručnjaka na poboljšanju dosadašnjih otkrića, u budućnosti možemo očekivati sve kvalitetnije i svima dostupne vrste nosnih tampona koji bi uz puno manju traumu za bolesnika uvelike olakšali i rad medicinskog osoblja.

## **4. ZAKLJUČAK**

Postoperativni oporavak bolesnika je ujedno i ključno razdoblje koje dovodi do završnog rezultata. Za to relativno kratko vrijeme boravka u bolnici nakon operacije, medicinska sestra mora osigurati provođenje svih intervencija usmjerenih na vraćanje optimalnog funkcioniranja organizma te omogućiti što bolji i kvalitetniji ishod liječenja.

Sestrinski plan zdravstvene njege koji je utemeljen na znanstvenim dokazima može i mora biti realan i točan pokazatelj stupnja svrsishdnosti provedbe svih sestrinskih postupaka u procesu oporavka bolesnika.

## 5. SAŽETAK

Paranasalni sinusi parne su šupljine u kostima glave. Zbog svoje uske povezanosti s nosom danas ih smatramo jedinstvenom funkcionalnom cjelinom. Razlikujemo maksilarne, etmoidalne, frontalne i sfenoidalne sinusee.

Bolesti paranazalnih sinusa su izrazito česte te zahvaćaju velik broj sveukupne svjetske populacije. Javljaju se kod oba spola te u gotovo svim fazama života.

Funkcionalna endoskopska sinusna kirurgija (FESS) danas je standardna operacija u kirurgiji sinusa. Međutim, iako ima brojne prednosti u odnosu na sinusnu kirurgiju prije upotrebe endoskopa, treba naglasiti da FESS nije jednostavna metoda te da su moguće brojne komplikacije.

Kako su upravo zahvati na ovom području jedni od najčešćih na klinici za otorinolaringologiju, valja naglasiti i važnost zdravstvene njege nosne šupljine nakon operacijskog zahvata. Naime, uz visoku suradljivost i motiviranost bolesnika, upravo zdravstvena njega daje konačan rezultat liječenja i poboljšava kvalitetu života tijekom oporavka. Najčešći problemi iz područja zdravstvene njege nakon operacije paranazalnih sinusa su akutna bol, smanjena prohodnost dišnih puteva, oštećenje sluznice usne šupljine te visok rizik za krvarenje.

Da bi se spriječilo postoperativno krvarenje i omogućio uredan oporavak sluznice nosa, na kraju operacije postavljaju se nosni tamponi. Odabrani tip tamponade u velikoj mjeri određen je praksom i odredbama klinike. Zbog sve bržeg razvoja tehnologije i novih materijala, u budućnosti možemo očekivati nove vrste nosnih tampona koji bi uvelike olakšali postoperativni oporavak bolesnika te uz to olakšali i samu zdravstvenu njegu tog područja.

## **6. SUMMARY**

Paranasal sinuses are dual cavities in the head bones. Because of their close connection to the nose we now consider them a unique functional entity. We distinguish maxillary, ethmoidal, frontal and sphenoidal sinusitis.

Diseases of paranasal sinuses are extremely common and affect a large number of global population. They occur in both sexes and in almost all phases of life.

Functional Endoscopic Sinus Surgery (FESS) today is a standard in sinus surgery. However, although there are numerous advantages in sinus surgery before using endoscope it should be emphasized that FESS is not a simple method and that numerous complications are possible.

Since the surgery in this area is one of the most common in the otorhinolaryngology clinic, it is important to emphasize the importance of nose care after the operation. Namely, with the high cooperation and motivation of the patient, actually health care provides the ultimate result of the treatment and improves the quality of life during recovery. The most common problems in the area of health care after the paranasal sinus surgery are acute pain, decreased passage of the airways, damage to the mucous membrane and high risk of bleeding.

In order to prevent postoperative bleeding and to enable proper recovery of the nasal mucosa, nasal pads are placed at the end of the operation. The chosen type of tamponade is largely determined by the practice and the provisions of the clinic. Due to the ever-faster development of technology and new materials, we can expect new types of nasal tampons in the future that would greatly facilitate postoperative recovery of patients and facilitate the health care of the area as well.

## 7. LITERATURA

1. Krajina, Z. Otorinolaringologija. Zagreb: Školska knjiga. 1972.
2. Bajek, S., Bobinac, D., Jerković, R., Malnar, D., Marić, I. Sustavna anatomija čovjeka. Prvo izdanje. Rijeka: Sveučilište u Rijeci. 2007.
3. Cikojević, D. Rinologija. Dostupno na:  
[http://neuron.mefst.hr/docs/katedre/orl/medicina/Knjiga\\_ORL-rinologija.pdf](http://neuron.mefst.hr/docs/katedre/orl/medicina/Knjiga_ORL-rinologija.pdf)  
Pristupljeno: 28.11.2018
4. Prgomet D, Katić V i sur. Otorinolaringologija i kirurgija glave i vrata. Zagreb: Naklada Ljevak. 2009.
5. Mladina R. Temelji funkcijske endoskopske sinusne kirurgije. Zagreb: Školska knjiga. 1994.
6. Sims P. G. : Preoperative, Intraoperative, and Postoperative Anesthesia Assessment and Monitoring in Oral Surgery. Oral Maxillofac Surg Clin North Am, vol. 25, br. 3, kolovoz 2013, str. 367-371
7. Smeltzer S.C, Bare B.G, Hinkle J.L: Medical-Surgical Nursing. Dvanaesto izdanje. J. B. Philadelphia: Lippincott Company. 2010.
8. Kadović, M., Aldan, D., Babić, D., Kurtović, B., Vico, M. Sestrinske dijagnoze. Zagreb: Hrvatska komora medicinskih sestara. 2013.
9. Liječenje akutne i kronične boli. Dostupno na:  
[https://www.medri.uniri.hr/files//NASTAVA/ANESTEZILOGIJA/LIJEENJE\\_AKUTNE\\_I\\_KRONINE\\_BOLI\\_Pdf.pdf](https://www.medri.uniri.hr/files//NASTAVA/ANESTEZILOGIJA/LIJEENJE_AKUTNE_I_KRONINE_BOLI_Pdf.pdf)  
Pristupljeno: 29.11.2018.

10. Majerić-Kogler, V. Akutna bol, *Klinički pristup liječenju boli*. Dostupno na:  
<http://www.plivamed.net/img/themes/pmfrontend/medicus/2014-02/files/assets/basic-html/index.html#1>  
Pristupljeno: 29.11.2018.
11. Šepić S., Kurtović B., Munko T. Vico M., Aldan D., Babić D., Turina A. Hrvatska Komora Medicinskih Sestara Zagreb. 2011; 47-57.
12. Shinkwin CA, Beasle N, Simo R. et al. Evaluation of Surgicel Nu-Knit, Merocel and Vasolene gauze nasal packs: a randomized trial. *Rhinology*. 1996; 34: 41-3  
Dostupno na: <https://www.ncbi.nlm.nih.gov/pubmed/8739869>  
Pristupljeno: 29.11.2018.
13. Gospodnetić, V. Utjecaj vrste tamponade nosa na postoperativni oporavak pacijenta. Diplomski rad. Sveučilišni odjel zdravstvenih studija. 2014.
14. Dutta S, Mukherjee A, Saha J, Biswas G, Haldar D, Sen I, Sinha R. Modified technique of anterior nasal packing: a comparative study report. *Indian J Otolaryngol Head Neck Surg*. 2012 Dec; 64(4): 341-5  
Dostupno na: <https://www.ncbi.nlm.nih.gov/pubmed/24294575>  
Pristupljeno: 29.11.2018



## 8. ŽIVOTOPIS

### Osobni podatci

Ime i prezime: Nikolina Petra Gnječ

Adresa: Krešimirova 6, Knin

Datum rođenja: 30.12.1996 u Splitu

Broj mobitela: 091 125 7578

E-mail: nikolinapetra@hotmail.com

### Obrazovanje

Završena srednja škola: Srednja škola Lovre Montija – opća gimnazija (2011-2015)

Fakultet: Sveučilišni odjel zdravstvenih studija - smjer: Sestrinstvo (3.godina)

Strani jezici: engleski, njemački

Vozačka dozvola: B kategorija