

Nepravilnosti drugog porođajnog doba i ozljede pri porođaju

Šljerić, Marija

Undergraduate thesis / Završni rad

2014

Degree Grantor / Ustanova koja je dodijelila akademski / stručni stupanj: **University of Split / Sveučilište u Splitu**

Permanent link / Trajna poveznica: <https://um.nsk.hr/um:nbn:hr:176:697137>

Rights / Prava: [In copyright](#) / [Zaštićeno autorskim pravom.](#)

Download date / Datum preuzimanja: **2025-02-08**



Sveučilišni odjel zdravstvenih studija
SVEUČILIŠTE U SPLITU

Repository / Repozitorij:

[Repository of the University Department for Health Studies, University of Split](#)



UNIVERSITY OF SPLIT



DIGITALNI AKADEMSKI ARHIVI I REPOZITORIJI

SVEUČILIŠTE U SPLITU

Podružnica

SVEUČILIŠNI ODJEL ZDRAVSTVENIH STUDIJA

PREDDIPLOMSKI SVEUČILIŠNI STUDIJ

PRIMALJSTVO

Marija Šljerić

**NEPRAVILNOSTI DRUGOG POROĐAJNOG DOBA I
OZLJEDE PRI POROĐAJU**

Završni rad

Split, 2014.

SVEUČILIŠTE U SPLITU

Podružnica

SVEUČILIŠNI ODJEL ZDRAVSTVENIH STUDIJA

PREDDIPLOMSKI SVEUČILIŠNI STUDIJ

PRIMALJSTVO

Marija Šljerić

**NEPRAVILNOSTI DRUGOG POROĐAJNOG DOBA I
OZLJEDE PRI POROĐAJU**

Završni rad

Mentor:

doc. dr. sc. Marko Mimica

Split, 2014.

Mentor rada:

doc.dr.sc. Marko Mimica

Sveučilišni odjel zdravstvenih studija

Rad sadrži:

lista: 39

slika: 17

tablica: 1

ZAHVALA

Zahvaljujem svima koji su svojim savjetima i podrškom pridonijeli izradi ovoga završnog rada.

Zahvaljujem mentoru doc. dr. sc. Marku Mimici na trudu pri izradi ovog završnog rada, razumijevanju, bezrezervnoj pomoći i strpljenju.

Zahvaljujem roditeljima koji su me usmjerili i pomogli mi tijekom studiranja. Hvala vam na svemu što ste mi pružili.

SADRŽAJ

1. UVOD	1
1.1. Porodaj	2
1.1.1. Drugo porođajno doba.....	3
1.1.2. Kretanje glave.....	4
1.1.3. Promjene u obliku glave	7
2. CILJ.....	9
3. RASPRAVA.....	10
3.1.Nepravilnosti porođajnog puta	10
3.1.1. Nepravilnost kontrakcija	11
3.1.2. Distocija fetalnih ramena	13
3.1.3. Nepravilnost stava, rotacije i položaja djeteta	17
3.1.3.1. Stav zatkom.....	20
3.1.3.2. Duboki poprečni stav	22
3.1.3.3. Dorzoposteriorni okcipitalni stav	23
3.1.3.4. Visoki uzdužni stav.....	24
3.1.3.5. Defleksijski stavovi.....	25
3.1.3.6. Poprečni i kosi položaj	26
3.2. Ozljede majke pri porođaju	28
3.2.1. Razdor međice (ruptura perinei).....	28
3.2.2. Razdor stidnice (ruptura vulve).....	28
3.2.3. Ruptura uterusa	29
3.3. Ozljede djeteta pri porođaju	30
3.3.1. Porođajna oteklina (caput succedanum)	30
3.3.2. Kefalhematom (cephalhaematoma).....	31
3.3.3. Oštećenje kože i mišića	32
3.3.4. Krvi vrat (torticolis).....	32
3.3.5. Ozljede kostura.....	33
3.3.6. Ozljede živca	33
3.3.6.1. Ozljede ličnog živca	33
3.3.6.2. Ozljede brahijalnog pleksusa	34
3.3.6.3. Ozljede živca frenikus	34
4. ZAKLJUČAK.....	35

5.	SAŽETAK.....	36
6.	SUMMARY.....	37
7.	LITERATURA	38
8.	ŽIVOTOPIS.....	39

1. UVOD

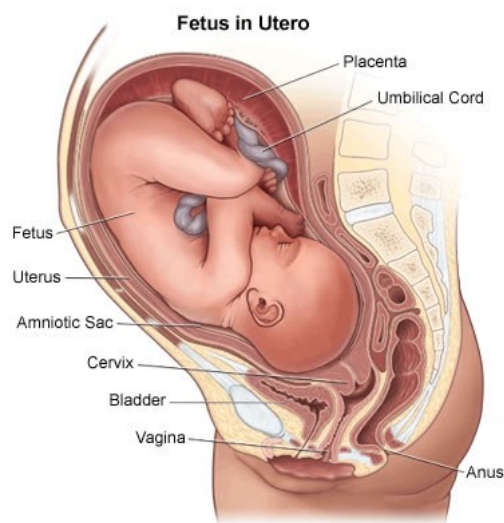
U završnom radu prikazane su nepravilnosti rotacije i fleksije glave. U rad je obrađena i prikazana složena tema nepravilnosti drugog porođajnog doba te ozljeda pri porođaju. U prvom dijelu rada nastojala se dati što detaljnija slika o tome što je porođaj i koje su nepravilnosti drugog porođajnog doba. Na početku rada nastojala sam definirati pojam nepravilnosti drugog porođajnog doba. Analizom svih bitnih elemenata u pravilnim (očekivanim) i nepravilnim porođajnim uvjetima, nastojala se prikazati i donijeti jasnija slika o okolnostima u kojima se javljaju nepravilnosti drugog porođajnog doba.

1.1. Porodaj

Porodaj je niz mehaničkih i fizioloških procesa prilikom kojih se roditelj oslobađa svih pet elemenata ploda (ploda, posteljice, pupkovine, plodovih ovoja i plodove vode) vaginalnim putem. Porodaj u prvorotkinje traje 12 - 18 h, a višerotkinje 8 - 12 h, no ne smije trajati dulje od 24 h [1].

Rađanje ovisi o nekoliko faktora: veličini djeteta i njegovoj sposobnosti prilagođavanja na porođajni kanal za vrijeme spuštanja, snazi i pravilnosti trudova te o otporu zdjelice i mekih tkiva dna zdjelice. U oko 95 % svih porođaja dijete je u stavu glavom. Stav djeteta se najčešće određuje palpacijom abdomena, a definitivno utvrdi na početku porođaja vaginalnim pregledom. Isto naravno može potvrditi i pregled ultrazvukom ako je on indiciran [2].

Normalan porodaj nazivamo svaki porodaj koji se odvija prirodnim putem, brzo i ne ostavlja posljedice po dijete i majku. Dijete je u uzdužnom položaju glavom [slika 1].



Slika 1. Normalan položaj i stav djeteta (dorsoanteriorni okcipitalni, tj. uzdužni položaj glavom)

Porodaj se dijeli u četiri stadija odnosno porođajna doba:

- prvo porođajno doba - stadij dilatacije vrata maternice i ušća (otvaranje ušća)
- drugo porođajno doba - stadij istiskivanja (ekspulzije) djeteta
- treće porođajno doba - stadij istiskivanja posteljice i ovoja
- četvrto porođajno doba - stadiji ranog oporavka, a traje 2 sata [2].

Razumijevanje mehanizma normalnog porođaja nužno je da se pravodobno prepozna i vodi nenormalan porođaj.

Faktori porođaja su: porođajni objekt - dijete
porođajni kanal
porođajne snage - trudovi

1.1.1. Drugo porođajno doba

Doba istiskivanja (izgona) djeteta naziva se drugo porođajno doba. Počinje kada je ušće potpuno otvoreno (10 cm), a vodenjak je prsnut. U tome razdoblju trudovi su još češći i snažniji nego ranije. To su pravi i potresni trudovi (dolores ad partum sic dicti i dolores conquassantes). Za drugo porođajno doba prvorotkinje potrebno je 1 - 2 sata te ukupno oko 50 trudova. Pojavljuju se svake 2 minute, traju oko 100 sekundi, a intenzitet im je oko 80 mmHg. U to vrijeme aktivnost uterusa je najveća, u rasponu od 300 do 400 montevideo jedinica (MJ). Drugo porođajno doba traje u višerotkinje 30 - 40 minuta (20 - 30 trudova).

Prsnućem vodenjaka glava se spušta niže i pritišće sve jače na dno zdjelice. Time se potiče refleksno tiskanje (naponi) trbušnih mišića i ošita, a istodobno se olabavljuje dno zdjelice. Povišenjem intraabdominalnog tlaka, pojačava se učinak trudova 2 do 3 puta. U slučajevima u kojima preosjetljive i loše pripremljene roditelje ne tiskaju sinkrono s trudom, kontrahiraju mišiće dna zdjelice i aduciraju bedra dovode do produženog trajanja drugog porođajnog doba.

1.1.2. Kretanje glave

Prolaz glave i tijela djeteta kroz zdjelicu pasivan je proces kojim se dijete istisne kroz porođajni kanal [slika 2]. Način prolaza ovisi o veličini i obliku glave te o osobinama zdjelice. Jasno je da svi promjeri glave ne moraju proći kroz sve promjere zdjelice. Glava se uvijek postavlja najpovoljnije prema dijelu zdjelice kroz koji prolazi u tom trenutku. U 94 % svih poroda dijete je položeno uzdužno zatiljnim (okcipitalnim) stavom glave na ulazu u zdjelicu. Leđa djeteta su češće okrenuta lijevo - I. namještaj (80 %) nego desno II. namještaj (20 %).

Glavne kretnje vodeće česti u toku rađanja su:

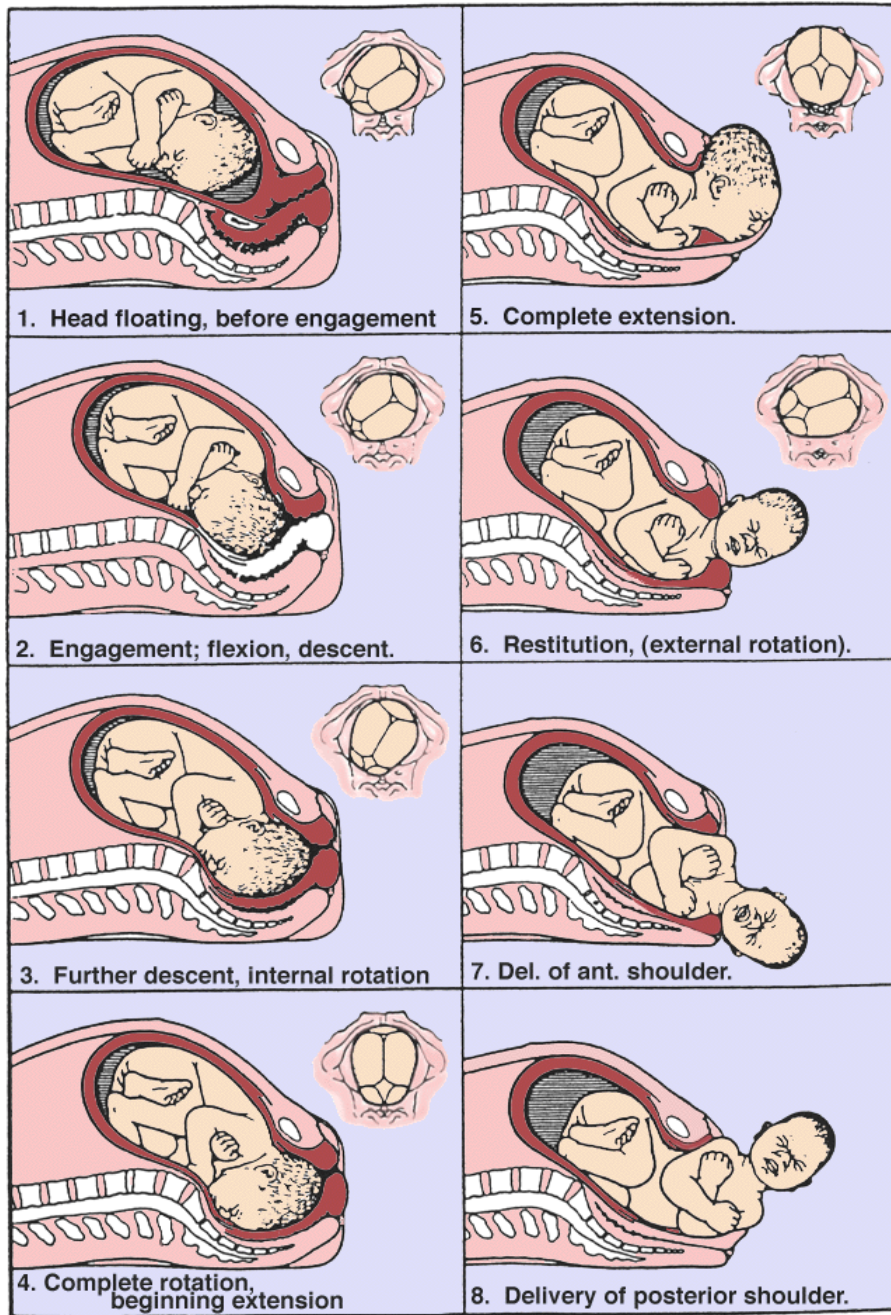
- angažiranost glave
- spuštanje
- fleksija
- unutrašnja rotacija
- defleksija-ekstenzija
- vanjska rotacija
- ekspulzija.

Te se kretnje događaju kombinirano, istodobno. Glava se trajno spušta, a prema prilikama u pojedinim segmentima zdjelice, mijenja odnose prema tijelu. Prije početka porođaja glava se nalazi nad ulazom u zdjelicu, u položaju između fleksije i defleksije.

Sagitalnim šavom smješta se u poprečnom ili jednom od kosih promjera zdjelice. Kada svojim najvećim promjerom (poprečnim-biparijentalnim) prođe ulaz zdjelice, kaže se da je glava angažirana. U prvorotkinja se to događa ranije.

Druga faza porođajnog mehanizma započinje u trenutku kada se glava djeteta spusti do donje granice sredine zdjelice (interspinalne ravnine). U tom trenutku glava je dosegla mišiće dna zdjelice koji je sile na jaču fleksiju te u tom trenutku započinje i unutrašnja rotacija. Izlaz glave je treća faza porođajnog mehanizma. Glava je prošla interspinalno suženje. Sve jači trudovi uz pomoć napona tiskaju glavu prema dolje i van. Daljnjim potiskom na krajnje flektiranu glavu dolazi do njezina rađanja jedinom mogućom kretnjom, a to je defleksija-ekstenzija. U introitusu se ukazuje tjeme, čelo, lice i brada. Međica, na koju je u tom trenutku pritisak glave najjači, kao da se prebaci preko tih dijelova glave. Time je izašla glava.

Nakon rođenja glave ramena se spuštaju, rotiraju istim načinom kao i glava prije njih. Na kraju se ramena biakromijalnim promjerom postave u uzdužni promjer izlaza zdjelice. Prednje se rame podupre pod simfizu čime se završava rotacija ramena. Zbog toga se već rođena glava okreće licem prema bedru majke te govorimo o vanjskoj rotaciji glave. To je četvrta kretnja glave u porođaju. Nakon toga postupno izlazi stražnje rame preko medice, čime se završava rađanje ramena. Nakon izlaska ramena, bez teškoće se rađa tijelo djeteta te se završava drugo porođajno doba.



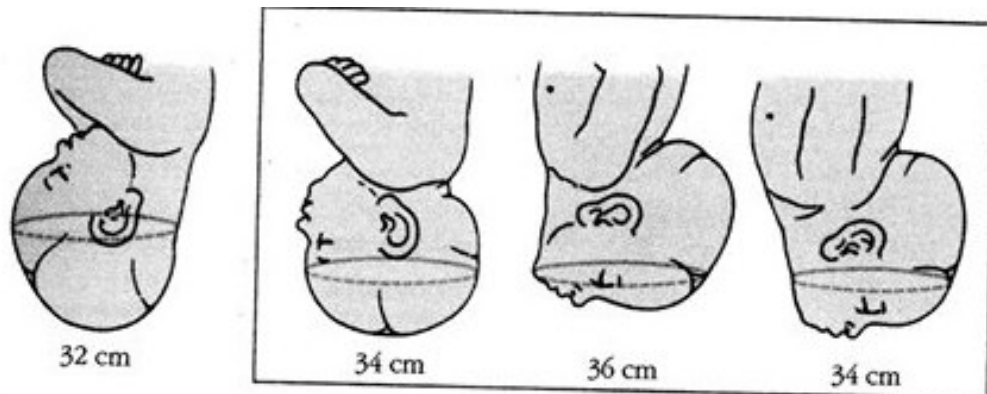
Slika 2. Kretnje glave tijekom porođaja.

1.1.3. Promjene u obliku glave

Trudovi i pritisak vodećeg tijela glave na porođajni kanal mogu dovesti do promjena oblika glave. To se poglavito vidi kad jaki trudovi duže vrijeme pritišću glavu na još neotvoreno ušće maternice. Lokalni edem koji nastaje u mekom oglavku ispod razine kontrakcijskog prstena stvara nabiranje kože, porođajnu oteklinu – *caput succedaneum*.

Ovisno o trajanju takvog pritiska, porođajna oteklina može biti i većih dimenzija. Ona nestaje obično već prvog dana života, a najkasnije-ako je bila izraženija-tijekom drugog dana. Oteklina se nalazi u području vodećeg dijela glave, malo lateroponirana od središnje crte. Iz smještaja porođajne otekline i nakon rođenja djeteta može se zaključiti o kakvom se stavu glave pri rađanju radilo: pri dorzoanteriornom okcipitalnom stavu oteklina je u području male fontanele; pri tjemenom stavu na tjemenoj kosti; pri čeonom na čeonj, a pri ličnom stavu čeda na licu; pri I. namještaju oteklina je neznatno lateroponirana prema kostima desne polovice glave, a pri II. namještaju prema kostima lijeve polovice glave.

Glava djeteta, zahvaljujući preklapanju pomičnih kostiju lubanje (konfiguracija glave), može smanjiti svoje promjere za 0,5 - 1,0 cm. Najčešće se, pri dugotrajnom rađanju, preklapaju tjemene i zatiljne kosti zbog uske zdjelice. Abnormalnosti u porođaju koje dovode do takvih promjena treba pravodobno prepoznati te na njih reagirati [slika 3].



Slika 3. Normalno fleksijsko držanje glave i abnormalni defleksijski stavovi tjemenom, čelom i licem

Patološki porođaj nastaje zbog nepravilnosti temeljnih čimbenika u mehanizmu rađanja (kontrakcija, porođajnog kanala, porođajnog subjekta-djeteta). Odstupanja od normalnoga tijeka porođaja (*eutocije*) naziva se *distocijom* [2].

2. CILJ

Cilj rada bio je prikazati i objasniti nepravilnosti drugog porođajnog doba te prikazati zadaće primalje u provođenju nadzora kao i pravovremeno prepoznavanje i odstupanje od fiziološkog porođaja što zahtjeva liječničku intervenciju.

3. RASPRAVA

3.1. Nepravilnost porođajnog puta

Nepravilnosti mekoga porođajnoga puta koje mogu ometati normalni mehanizam porođaja su rijetke ginatrezije ili rodnične pregrade (*septum vaginae*) tijekom porođaja. One se mogu incidirati i omogućiti normalno rađanje. Malformacije maternice, posebice donjega materničnoga segmenta, mogu izazvati distociju pa se u takvim slučajevima odabire primarni carski rez. Rigidni ili ožiljkasti meki porođajni put (međica, rodnica) može se riješiti epiziotomijom.

Najčešća nepravilnost koštanog sustava jest uska zdjelica (*pelvis angusta*) koja se definira svakom zdjelicom kod koje je bar jedan od zdjeličnih promjera sužen za > 2 cm. Nekoć veliki porodnički/primaljski problem zbog raznih oblika rahitičnih i osteomalacičnih zdjelica te nemogućnosti porođaja, rijetko se viđaju, pa se danas razlikuju tri temeljne vrste suženih zdjelica:

- jednakomjerno sužena zdjelica (*pelvis iusto minor*)
- koso sužena zdjelica (*pelvis obliqua*)
- plosnata, rahitična zdjelica (*pelvis plana rachitica*)

Antenatalnom procjenom, opstetričkim pregledima, standardnom pelvimetrijom, MR-pelvimetrijom te ultrazvučnom procjenom rasta djeteta ocjenjuje se postojanje moguće fetopelvine disporporcije pa ukoliko je ona dokazana, trudnoća će se izvršiti carski rezom [3].

3.1.1. Nepravilnost kontrakcija

Hipoaktivni (hipotonični, hipokinetičk) poremećaj kontrakcija karakterizira smanjena amplituda (hiposistolija), trajanje i učestalost trudova (oligosistolija), što znači < 3 truda/10 minuta i trajanje truda < 20 sekundi. Ako su trudovi od početka porođaja slabi, govori se o primarnoj materničnoj slabosti (*inertia uteri primaria*), a, kad se trudovi tijekom prvog ili drugog porođajnog doba smanje u bilo kojem obliku, govori se o sekundarnoj materničnoj slabosti (*inertia uteri secundaria*). Uzroc hipotoničnog porođaja jesu:

- malformacije maternice
- fetopelvina disporporcija
- polihidramnij
- višerodilje (zbog prerastegnute maternice)
- višepodne trudnoće
- prijevremeno prsnue vodenjaka
- nizak rast majki
- malprezentacija djeteta (defleksijski stavovi, zadak)
- makrosomno dijete
- nekritična uporaba spazmoanalgezije
- pun mokraćni mjehur

Kao posljedica slabih trudova pojavljuje se produljeni porođaj.

Produljeni ili protrahirani porođaj (*partus protractus*), odnosno disfunkcionalni porođaj jasno se može vidjeti iz partograma i može se prikazati u tri vrste krivulje, kao sekundarno upozorenje, primarno produljeni porođaj i produljena latentna faza. Incidencija protrahiranog porođaja iznosi 5 - 7%, a češće ga vidamo u starijih prvorodilja, niskih žena i težega djeteta.

Prema većini autora, produljena latentna faza dulja je od 20 sati u prvorodilja, dok je u višerodilja duža od 14 sati te se uz adekvatnu stimulaciju i maturaciju cerviksa može dobiti uredan nastavak tijekom porođaja, dok se u samo 10 do 14 % takvih porođaja nastavlja abnormalna aktivna faza. Sekundarno je usporenje prekid porođaja u aktivnoj fazi, u kojoj izostaje adekvatna dilatacija i spuštanje vodeće česti. Općenito je produljeni porođaj povezan s višim perinatalnim morbiditetom (od 30 do 40 %) te mortalitetom (od 10 do 20 ‰) i samim time s češćim operativnim dovršenjem porođaja, bilo instrumentalno vaginalno, bilo sekundarnim carskim rezom. U roditelja je češći sindrom intrauterne infekcije, uterina atonija, inkontinencija mokraće te sekundarne komplikacije porodničkih operacija.

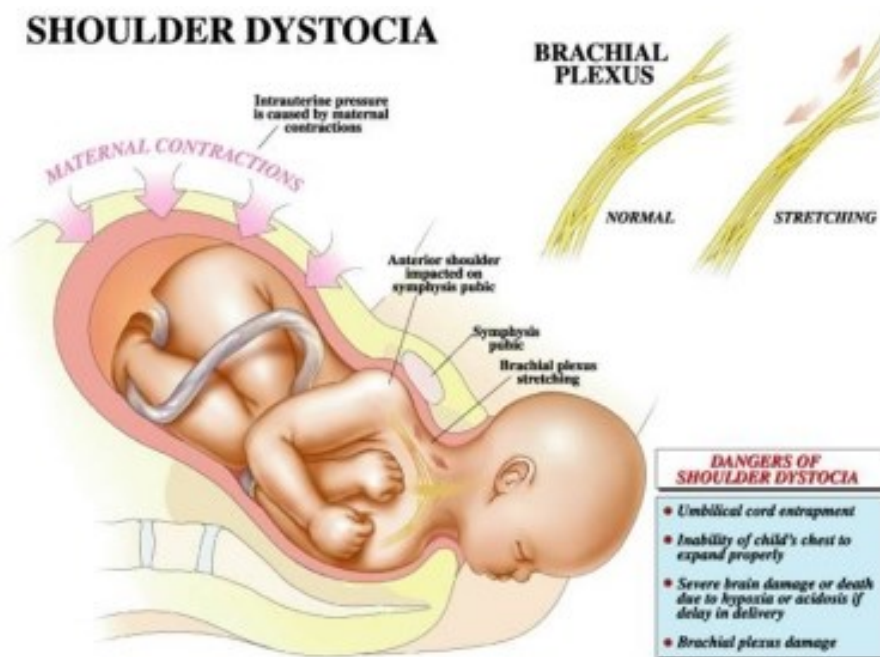
Hiperaktivni (hipertonični, hiperkinetički) poremećaj karakteriziraju jaki (> 80-90 mm Hg) i česti (> 4-5/10 minuta) trudovi. Na kardiokotografskom (CTG) zapisu vide se visoki šiljasti trudovi (hipersistolija), te česti trudovi (polisistolija, tahisistolija), pa je maternica na dodir tvrda i bolna. Mogu se pojaviti zasebno ili pak zajedno. Pojavit će se u:

- višerodilja s malim djetetom i prostranom zdjelicom
- cervikoistmične insuficijencije
- hiperdoziranja oksitocina ili prostaglandina
- visoke endogene koncentracije oksitocina (nakon amniotomije, u polihidramniju)
- malprezentacije djeteta (npr. visoki uzdužni stav glave, stražnji asinklitizam.)

Prenagli porođaj (*partus praecipitatus*) rezultat je hiperaktivnog porođaja, a utvrđuje se kad su razdoblja otvaranja i spuštanja predležećeg dijela kraći od dva sata. U tom slučaju primjenjuje se terapijski postupak. Ukoliko on ne pokaže rezultate, a kardiokotografski zapis upućuje na fetalnu patnju, treba učiniti hitan carski rez [3].

3.1.2. Distocija fetalnih ramena

Distocija ramena jedno je od najstresnijih hitnih stanja u rađaonici. Iako u tom slučaju mnogi čimbenici igraju ulogu, u većini primjera pojavljuje se bez upozorenja. To hitno stanje može se riješiti smirenim pristupom i pravilnim postupanjem, primjenom određenih hvatova kao što su: hvat prema McRobertsu, pritisak iznad simfize, unutarinja rotacija ili porođaj stražnjega ramena kako bi se omogućilo oslobađanje zaglavljeno ramena i rođenje djeteta.

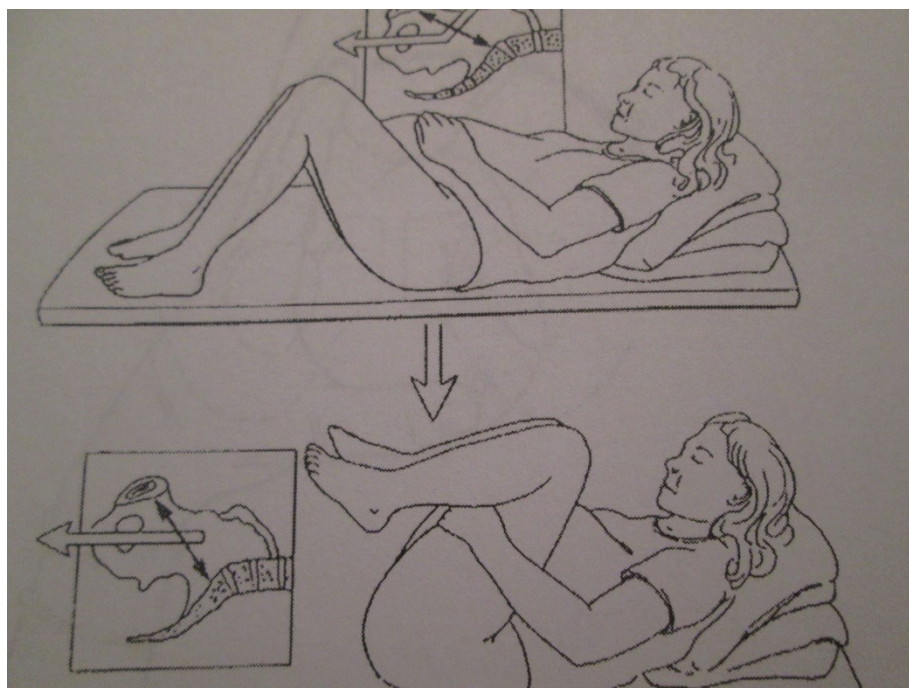


Slika 4. Distocija ramena

Distocija ramena nastaje kad prednje fetusovo rame zapne za rub majčine simfize [slika 4]. Manje je učestala distocija stražnjeg ramena, kada ono zapne za promontorij sakruma.

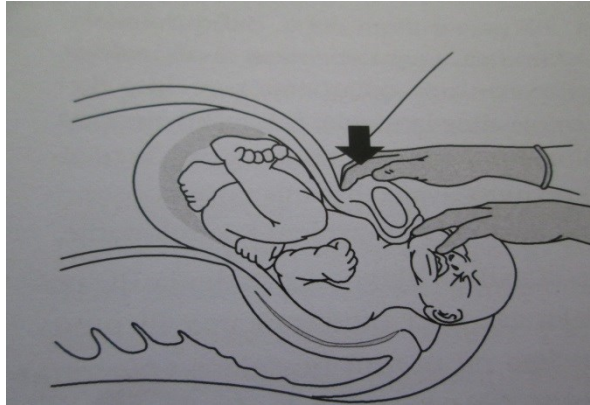
Postupci za oslobađanje ukliještenih ramena su:

1. **Koller-McRobertsov** hvatom postigne se hiperfleksija nogu, a simfiza se raširi otprilike za 1 cm, pa se time smanjuje potreba za većom snagom trakcije [slika 5].



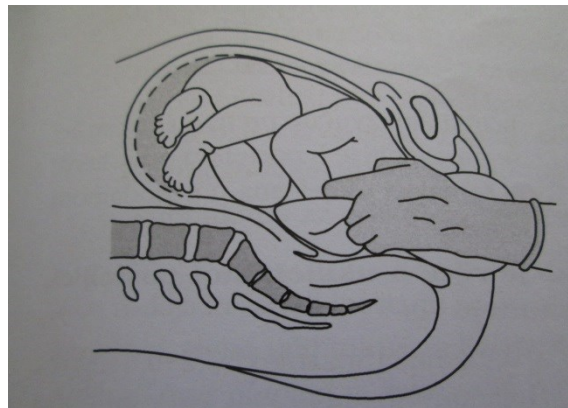
Slika 5. Koller-McRobertsov hvat

2. **Resnikov ili Mazzantijev** suprapubični potisak s pomoću kojeg se prednje rame utisne ispod simfize ili se usmjeri postrance u neki od kosih zdjeličnih promjera i time okliješti [slika 6].



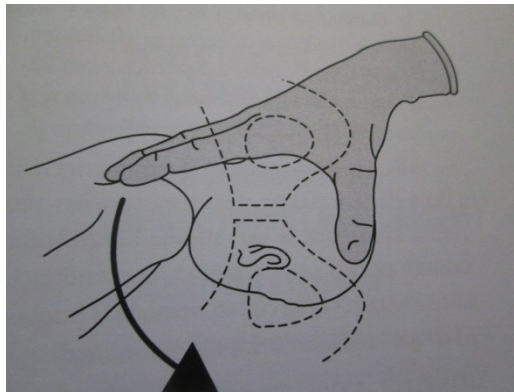
Slika 6. Resnikov suprapubični pritisak

3. **Jacquemier-Swatz-Barnumov** hvat kojim se u križnoj jami prihvati stražnja ručica i oslobodi, a potom i prednje rame [slika 7].



Slika 7. Jacquemier-Barnum-Swatzov hvat

4. **Bumm-Woodsov** hvat [slika 8] koji se izvodi kod poprečne ili uzdužne distocije, pri čemu se ramena rotirajućim pokretima postave u jedan u kosi promjer zdjelice [3].



Slika 8. Bumm-Woodsov hvat

Incidencija nastanka distocije ramena varira prema težini djeteta – u djece s porođajnom težinom od 2500 do 4000 g u 0,6 – 1,4 % slučajeva, a naglo raste u djece s porođajnom težinom od 4000 do 4500 g, čak za 5 – 9 % ako govorimo o djeci majki koje ne boluju od dijabetesa. Pojavljuje se u jednakoj mjeri u prvotkinja i višerotkinja, iako je češća u trudnica koje boluju od dijabetesa. Uzrok mogu biti i neki činioci koji prethode porođaju ili se javljaju tijekom porođaja, kao što je uporaba vakuum-ekstraktora i forcepsa. Ipak, najčešće se pojavljuje u fetusa normalne porođajne težine i kad se njezina pojava najmanje očekuje.

Rizični čimbenici za nastanak distocije ramena s majčine strane su: nepravilna zdjelica, gestacijski dijabetes, prenošenje, prehodna distocija ramena i kratka pupkovina dok su sa strane fetusa sumnja na veliko dijete [3].

3.1.3. Nepravilnost stava, rotacije i položaja djeteta

Jedini normalni položaj i stav djeteta u porođaju je dorzoanteriori okcipitalni, tj. uzdužni položaj glavom, leđa sprijeda, vodeća točka mala fontanela [slika 9].

Jedini patološki položaj čeda je poprečni položaj, tj. kada je uzdužna os čeda okomita na uzdužnu os rodilje. Takav je položaj patološki, jer se u njemu ne može vaginalnim putem roditi živo, donošeno čedo.

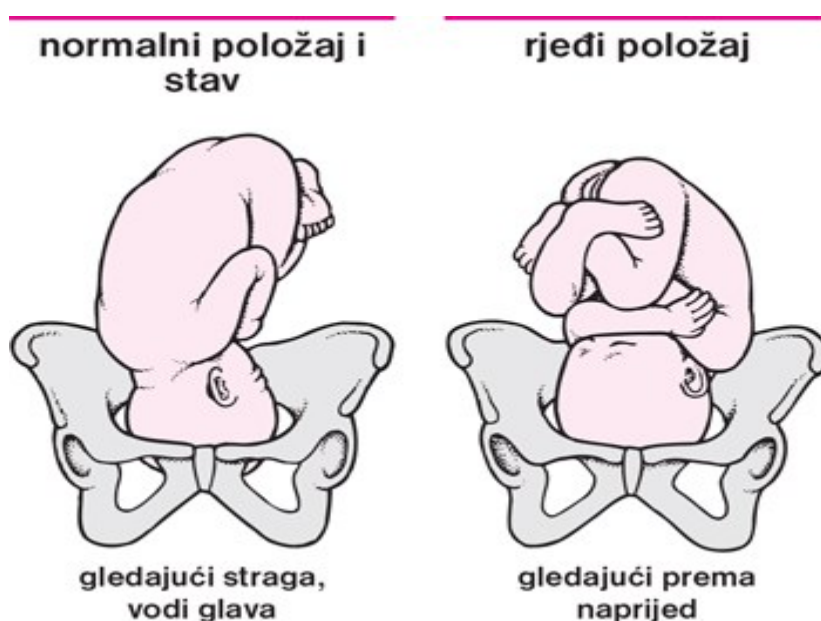
Abnormalni su svi uzdužni stavovi glavom, osim dorzoanteriornog okcipitalnog i stav zatkom. Ti se stavovi nazivaju abnormalnim, jer se donošeno živo čedo takvim stavom može roditi, ali su komplikacije znatno češće i veće nego kod normalnog stava. Oko 94-95% poroda obavi se u normalnom dorzoanteriorom okcipitalnom stavu. Svi ostali stavovi i poprečni položaj vrlo su rijetki [tablica 1.]

Tablica 1. Učestalost stavova i položaja djeteta u porođaju

Položaj		Stav		Postotak
uzdužni	normalan	dorzoanteriori okcipitalni		94-95 %
	abnormalan	duboki poprečni		manje od 1 %
		dorzoposteriorni okcipitalni		oko 0,5 %
		visoki uzdužni		manje od 0,5 %
		defleksijski	tjemenom čelom licem	manje od 0,5 % manje od 0,5 % manje od 0,5 %
poprečni	patološki	zatkom		3-3,5 % manje od 0,5 %

Svim abnormalnim stavovima i poprečnom položaju, iako su rijetki, zajedničko je da su učestaliji kad se radi o višeplođnim trudnoćama, mrtvorodenčadi i nedonoščadi, zatim u

trudnica s anomalijama građe maternice, placentom previjom, deformacijama ulaza zdjelice, tumorima u maloj zdjelici i drugim zaprekama normalnom namješčaju glave na ulaz zdjelice. Abnormalnosti stava su češće i u novorođenčadi s osebujnim oblicima glave ili prirođenim anomalijama. Glava, koja je početkom porođaja posve gibljiva iznad ulaza zdjelice, lako se nepravilno smjesti na ulaz ako prerano prsne vodenjak, posebno kod hidramniona i u pluripara s mlohavim visećim trbuhom. Međutim, često se ne nađe nikakav uzrok tim anomalijama [4].



Slika 9. Normalni položaj i stav djeteta u porođaju

Kod anomalije stava djeteta porođaj je višestruko ugrožen. Često prijevremeno prsne vodenjak ako predležuća čest dobro ne prijanja na donji uterini segment i unutarnje ušće, pa

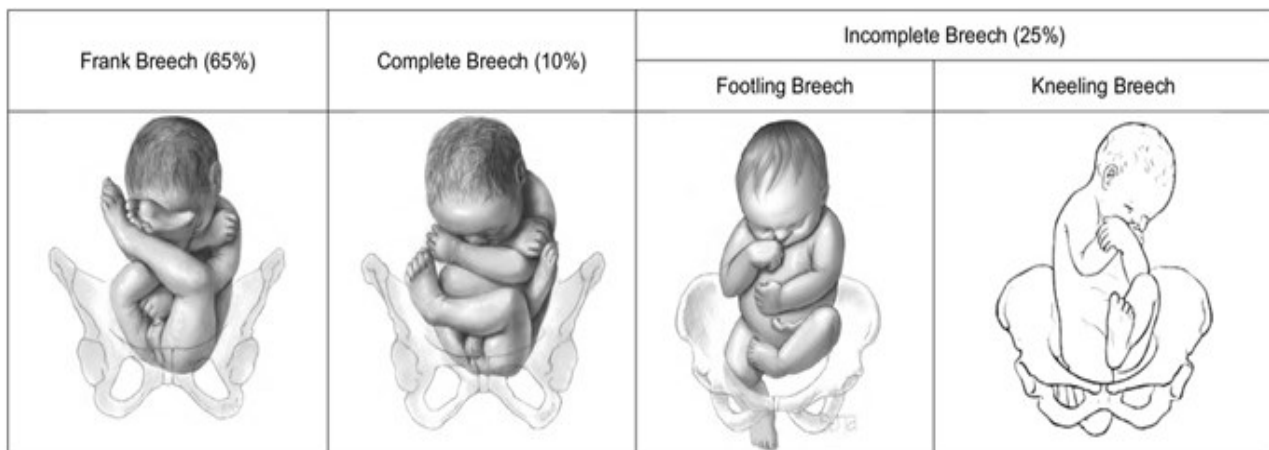
mogu ispasti sitne česti ili pupkovina. Tada su, u pravilu, i trudovi slabiji. Porodaj sporije napreduje, jer se čedo rađa nepovoljnim mehanizmom (krivim rotacijama, širim opsegom glave, itd.). Velika porođajna otekline i izduljenost konfigurirane glave može dati lažnu predodžbu da je glava bliže izlazu nego što stvarno jest. Sve to ugrožava čedo u čijem se interesu često mora pospješiti ili završiti porodaj, pa to stvara pojačane opasnosti za dijete i roditelja. Povećan je perinatalni mortalitet, a u roditelja mogućnost infekcija i ozljeda; npr. dugi pritisak nepovoljno postavljene glave čeda na tkiva i organe male zdjelice može uzrokovati njihovu djelomičnu nekrozu i kasnije fistule. Stoga je neobično važno da se poprečni položaj i abnormalni stavovi na vrijeme uoče te da se donese pravodobna odluka o tome može li se porodaj voditi vaginalnim putem ili treba učiniti carski rez. Za vrijeme čitavog porođaja nužan je intenzivan nadzor [4].

3.1.3.1. Stav zatkom

Stav zatkom je nepravilnost uzdužnog položaja kad zadak predvodi u porođajnom kanalu, a glava fetusa je u fundusu uterusa. Javlja se u 3 do 4 % porođaja. Prema držanju nogu razlikujemo: [slika 10]

- jednostavni stav zatkom (*praesentatio pelvina simplex*) - predvodi samo zadak, a noge su ispružene uz trup,
- potpuni i nepotpuni stav zatkom (*praesentatio pelvina completa/incompleta*) - predvodi zadak i obje noge odnosno predvodi zadak i jedna noga,
- stav nogama (*praesentatio pedium*) - predvode samo noge (noga),
- stav koljenima (*praesentatio genuum*) - predvode koljena.

Jednostavni stav zatkom je najčešći (65 %). Potpuni i nepotpuni stav javljaju se približno u 15 %, a stav nogama u 20 % slučajeva. Stav koljenima je rijetkost [3].



Slika 10. Podjela stava zatkom

Etiologija

Etiološke čimbenike teško je potpuno objasniti. Općenito se drži da su etiološki značajna sva stanja koja otežavaju namještanje glave na ulaz zdjelice (uska zdjelica, placenta previja, tumori uterusa, nepravilnosti razvija maternice, npr. dvoroga maternica ili nepravilnost razvoja fetusa kao što su hidrocefalus, akranus), kao i stanja kod kojih postoji prevelika ili premala pomičnost djeteta u maternici (hidramnion, oligohidramnion, blizanci). U srednjoj trećini trudnoće dijete je u maternici češće u stavu zatkom, pa se time objašnjava veća učestalost ovoga stava kod prijevremenih porođaja. U mnogim slučajevima teško je shvatiti etiološke čimbenike. Stav zatkom treba uvijek pobuditi sumnju na nepravilnost maternice, zdjelice ili fetusa.

Dijagnoza

Stav zatkom može se u podmakloj trudnoći ustanoviti vanjskom opstetričkom pretragom. Pažljivim izvođenjem prvog Leopold-Pavlikova hvata može se u fundusu napipati okruglasta i tvrda krupna čest koja balotira (glava). Pri izvođenju trećeg Leopold-Pavlikova hvata vodeći dio na ulazu je manji, nije tako jednoliko zaobljen i tvrd kao glava, a balotmana nema. Kucaji fetalnog srca najbolje se čuju u gornjem lijevom ili desnom kvadrantu trbuha. Kod unutarnje pretrage palpira se krupna čest s tvrdim i mekim dijelovima na kojoj nema sutura ni fontanela. Najsigurniji dokaz da se radi o zatku dobiva se palpacijom sakruma (*crista sacralis media*) i tubera ossis ischii.

Ultrazvučni pregled može razjasniti stav djeteta u svim nejasnim slučajevima, kao i rentgenska dijagnostika, koja se danas ne koristi [5].

3.1.3.2. Duboki poprečni stav

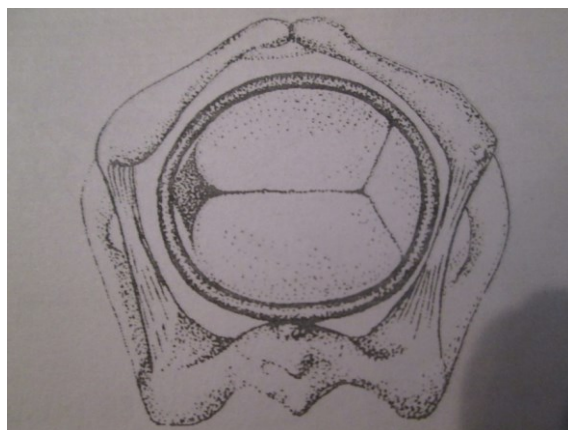
Katkad se glava čeda spusti sve do izlaza zdjelice suturom sagitalis poprijeko. To se može dogoditi kod plosnato sužene zdjelice i kad je čedo maleno ili zdjelica veoma prostrana, a katkad i bez vidljivih razloga. Pritom su trudovi najčešće sekundarno oslabljeni [4].

Dijagnoza

Pri unutarnjem pregledu nađe se sutura sagitalis poprijeko, a najčešće je izostala (ili je nepotpuna) fleksija glave, pa se pipaju obje fontanele [slika 11]. Živo donošeno čedo u takvom se stavu ne može roditi. Spontani porođaj je nemoguć dok postoji duboki poprečni stav. Do spontanog porođaja može doći tek tada kada se glava rotira u uzdužni promjer [8].

Vodenje porođaja

Porođaj se izvodi na način da se roditelj položi na onaj bok kojem je bliža mala fontanela. Time se na tu stranu trbuha žene prevale leđa djeteta pa se, prateći tu kretanju, zatiljak najčešće flektira što olakšava njegovu ispravnu rotaciju prema naprijed pod simfizu. Često je potrebno pojačati sekundarno slabe trudove infuzijom oksitocina. Ako, unatoč tome, duboki poprečni stav perzistira do pola sata ili se ranije jave znakovi ugroženosti čeda, porođaj se dovrši vakuum ekstrakcijom ili forcepsom [4].



Slika 11. Duboki poprečni stav glave

3.1.3.3. Dorzoposteriorni okcipitalni stav glave

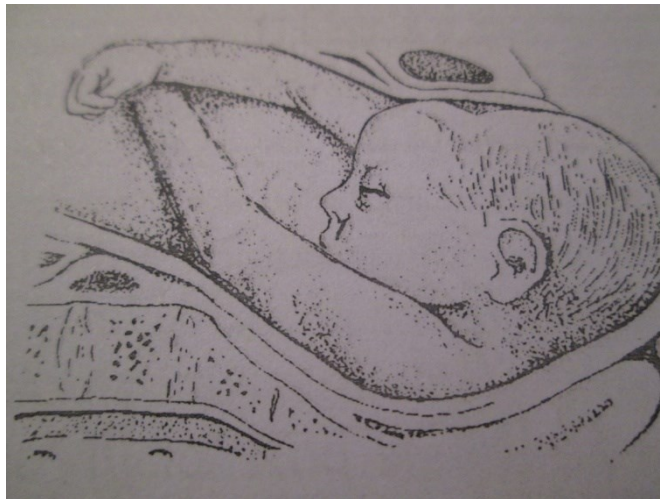Na ulazu zdjelice mala fontanela može biti smještena više prema straga, ali spuštanjem glave ona se u koljenu zdjelice rotira prema sprijeda, dorzoanteriorno. Ako ta rotacija izostane, zatiljak se okrenut prema straga spusti do izlaza zdjelice [slika 12]. To se češće događa pri porođajima u drugom (desnom) namještaju, zatim u multipara s prostranom zdjelicom i mlohavim levatorima, osobito ako je dijete malo ili mrtvo, ali katkad i bez vidljivih razloga.

Dijagnoza

Dijagnoza se smije postaviti tek kad je glava na izlazu zdjelice. Vanjskom se pretragom sitne česti nađu više prema sprijeda, a unutarnjom pretragom se dodiruje lambdoidni šav male fontanele otvara prema straga.

Vođenje porođaja

Porođaj se vodi tako da roditeljica stalno leži na boku prema kojem je mala fontanela jer se glava i na samom izlazu može ispravno postaviti u dorzoanteriorni stav. Porođaj je produljen, pa je i povećana opasnost od asfiksije čeda [4].



Slika 12. Dorzoposteriorni okcipitalni stav

3.1.3.4. Visoki uzdužni stav glave

U slučajevima u kojima se glava čeda smjesti suturom sagitalis u uzdužni promjer ulaza zdjelice, to se naziva visoki uzdužni stav. Pritom su češće leđa i zatiljak sprijeda (*praesentatio occipitalis dorsoanterior alta*). Taj stav može biti samo slučajno prolazno namještanje glave čeda koja je još dobro gibljiva u času kad prsne vodenjak, ali i kod duge, muškaračke ili poprijeko sužene zdjelice te ako postoji neka zapreka ispravnom namještanju glave, npr. spuštена ruka.

Dijagnoza

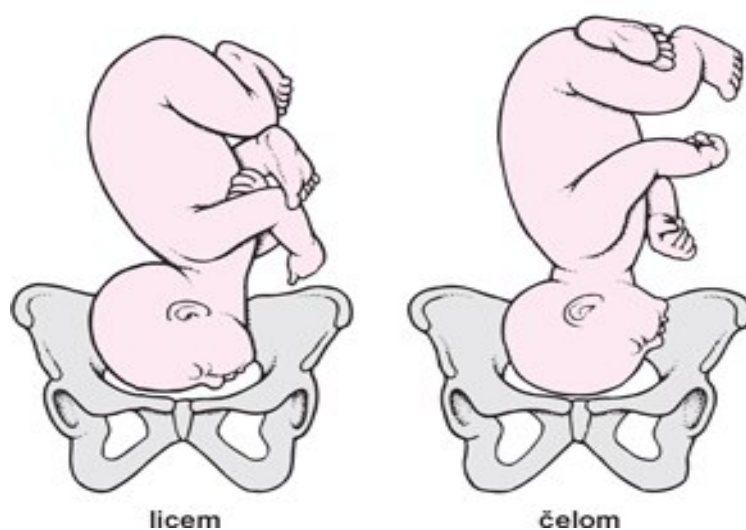
Pri vanjskoj se pretrazi pipa iznad simfize tvrda čest (glava) koja je znatno uža nego kad se glava postavi svojim uzdužnim promjerom na ulaz zdjelice. Preko trbuha se sprijeda pipaju leđa ili sitne česti sprijeda, a ne postrance. Unutarnjom se pretragom nađe sutura sagitalis u uzdužnom promjeru zdjelice, s tim da se mala fontanela otvara prema sprijeda ili prema straga.

Vođenje porođaja

Donošeno, živo dijete u tom stavu ne može ući u zdjelicu. Rijetko, ako je uzdužni promjer zdjelice malo veći, a glava manja, može se, uz veću konfiguraciju, glava provući preko ulaza u zdjelište. Dok je glava na ulazu gibljiva, visoki uzdužni stav može spontano prijeći u kosi, li se to postigne polijeganjem roditelje na bok prema kojem su okrenuta leđa djeteta. Kad se glava na ulazu zdjelice uklješti u visokom uzdužnom stavu i unatoč dobrim trudovima, a ne uslijedi rotacija ukoso, porođaj treba dovršiti carskim rezom [4].

3.1.3.5. Defleksijski stavovi

U do 1% svih poroda, vodeća točka glave čeda može biti znatno više sprijeda, sve do lica-tada je glava deflektirana, tj. zabačena prema straga. Najblaži stupanj defleksije je tjemeni stav kad je vodeća točka velika fontanela, zatim čeoni-vodi čelo, a najizrazitija je defleksija pri stavu licem [slika 13]. Defleksijski su stavovi češći kod preranih porođaja, mrtve djece, nekih oblika glave ili anomalije vrata čeda, nisko sjedeće posteljice ili drugih zapreka na ulazu zdjelice.



Slika 13. Defleksijski stavovi

Kod svih defleksijskih stavova porođaj je moguć ako su leđa straga (dorzoposteriorno), jer se tada veći dio glave rađa preko međice fleksijom koja je olakšana zbog postojeće defleksije. Kad bi se čedo u defleksijskom stavu postavilo dorzoanteriorno, morala bi se preko međice glava rađati još jačom defleksijom, a to je nemoguće (ili jedva moguće kod najblažeg stupnja defleksije). I u najpovoljnijim je okolnostima porođaj u defleksijskom stavu produljen jer glava čeda prolazi kroz zdjelicu opsegom koji je uvijek veći od normalnog, subokcipitobegmatičnog. Stoga je takav porođaj pojačano ugrožen pa je pri srednjem i jačem stupnju defleksije carski rez metoda izbora za dovršenje porođaja, a najblaži stupanj dopušta u povoljnim okolnostima vaginalni porođaj [4].

3.1.3.6. Poprečni i kosi položaj

U nepravilnosti položaja djeteta ubrajaju se poprečni (*situs transversus*) i kosi (*situs obliquus*) položaj kojih ima u oko 1% svih trudnoća. To su patološki položaji gdje je uzdužna os djeteta okomita ili kosa na uzdužnu os maternice, pa je rodnični porođaj stoga nemoguć. [slika 14.]

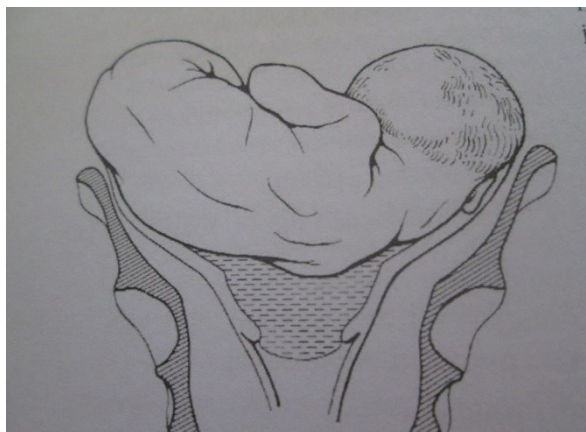Čimbenici rizika za poprečni i kosi položaj u terminskoj trudnoći jesu:

- Predležeca posteljica (placenta praevia)
- malformacije i tumori maternice (miomi)
- multiparitet
- prijevremeni porođaj
- polihidramnij
- višeplodna trudnoća - drugi bliznac
- uska zdjelica
- predležeci tumori male zdjelice (tumor praevius)
- fetalne nakaznosti

Poprečni ili kosi položaj dijagnosticiraju se klinički i ultrazvučnom pretragom. Leopold-Pavlikovim hvatovima nađe se poprečno ovalan trbuh, s leđima gore

(dorzosuperiorni) sprijeda ili straga (nepovoljniji namještaj). Palpacijom se utvrdi prazno zdjelište, bez krupnoga predležućeg dijela koja se inače nalazi u uzdužnome položaju. Kod otvorenoga ušća može se palpirati rame, lakat, ruka ili pupkovina pa govorimo o nenormalnoj, složenoj prezentaciji. Kod višerodilja u trećemu tromjesečju, pred započeti porođaj, poprečni se položaj može vanjskim okretom pokušati ispraviti u uzdužni, što uglavnom uspijeva. Porođaj vaginalnim putem moguć je samo ako je čedo mrtvo ili jako maleno [3].

Carski rez je svakako metoda izbora rađanja pri poprečnom položaju čeda jer vaginalni porođaj jako ugrožava čedo zbog pojačane mogućnosti ispadanja pupkovine, produljenog porođaja te osobito zbog opasnosti od oštećenja čeda pri okretu i ekstrakciji. Pritom je zbog istih razloga povećana i ugroženost roditelje [4].



Slika 14. Poprečni položaj čeda: dorzoinferiorni namještaj

3.2. Ozljede majke pri porođaju

3.2.1. Razdor međice (*ruptura perinei*)

Razdori međice događaju se zbog nepravilnog čuvanja međice i naglog izlaska glave. Mogu se dogoditi i zbog prekratkog ureza međice (*epiziotomije*). Bolje je uraditi veći rez jer ga je puno lakše zbrinuti nego rupturu nastalu zbog prekratke epiziotomije.

Razdori međice dijele se na tri stupnja:

I stupanj - kratki razdor stjenke rodnice i površni razdor *centruma tendineuma*, do sredine međice.

II stupanj - dulji razdor stjenke rodnice, cijelog *centruma tendineuma* do fascije analnoga sfinktera i mišića međice koji su također zahvaćeni.

III stupanj - potpuni ili kompletni razdor zahvaća stjenku vagine, cijeli *centrum tendineum* te cijeli analni sfinkter i jedan dio rektuma. To je najneugodnija ozljeda međice u porodu [1].

3.2.2. Razdor stidnice u porođaju (*ruptura vulvae*)

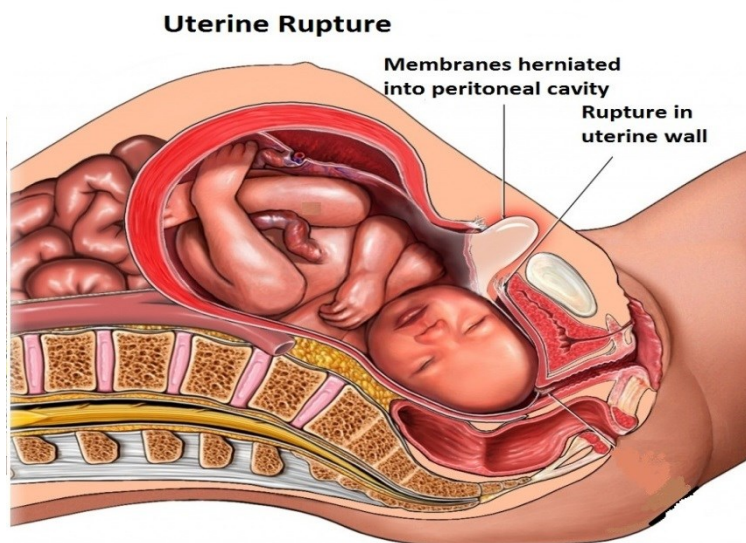
Razdor stidnice u porođaju može biti:

1. u predjelu klitorisa (jako krvari zbog kavernoznih tijela i teško ga je sašiti, veći je rizik kod defleksijskih stavova glave)
2. u predjelu malih usana
3. u predjelu čunjaste jame (stražnje komisure)
4. u predjelu vanjskog otvora uretre
5. u predjelu himena i malih usana [1]

3.2.2. Razdor maternice (*ruptura uteri*)

Ruptura uteri (razdor maternice) nekirurški je prekid kontinuiteta maternične stijenke, koji može nastati u području ožiljka ili na netaknutom dijelu maternice [slika 15]. Učestalost je razdora maternice jedan na 1.500 porođaja.

Iako se ruptura najčešće događa pri pokušaju porođaja nakon prethodnog carskog reza, ne smije se ne spomenuti i druge kirurške postupke: npr fetalna kirurgija, kirurgija maternice (miomektomije, rekonstrukcija kongenitalnih anomalija, uklanjanje kornualne izvanmaterične trudnoće) ili perforacija maternice (kiretaža). Naravno, u nekim slučajevima ruptura je moguća, iako rijetka, i pri netaknutoj maternici, a tada je povezana s uporabom oksitocina, prostaglandina, uporabom vakuuma i forcepsa, višeploidnom trudnoćom i anomalijama stava i položaja fetusa. Kao rizični čimbenici spominju se majčina dob više od 30 godina, indukcija porođaja prostaglandinima, više od jednog prethodnog carskog reza u anamnezi, poslije porođajna febrilnost, razmak između dvaju porođaja manji od 18 - 24 mjeseca [6].



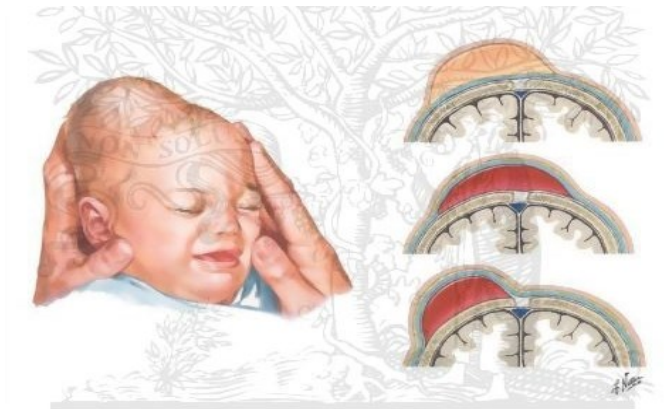Slika 15. Ruptura (razdor) maternice

3.3. Ozljede djeteta pri porođaju

Dijete može biti ozlijeđeno raznim manipulacijama već prije porođaja, u tijeku porođaja i neposredno nakon rođenja. Bez obzira na vrstu porođajne traume i na kojem je dijelu tijela ona izvršena, oštećeno tkivo povećava rizik od infekcije pa zato odmah nakon rođenja treba povesti mnogo brige o higijeni, toaleti i njezi djeteta. Porođajnim traumama osobito su izložena nedonošena i prenošena djeca, zatim velika djeca zbog disproporcije s porođajnim kanalom i djeca koja se rađaju u kompliciranom porođaju.

3.3.1. Porođajna oteklina (*caput succedaneum*)

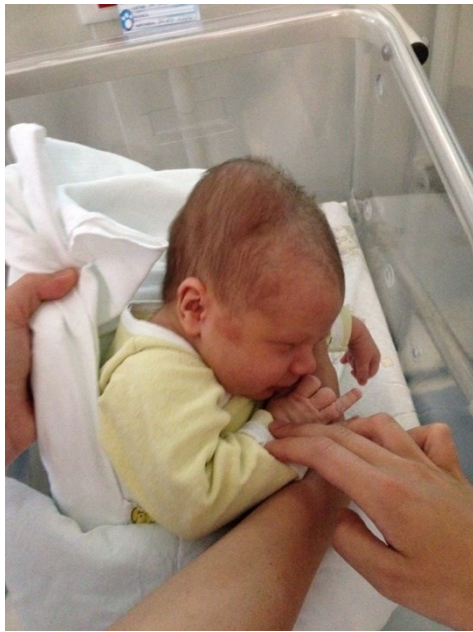To je oteklina onog dijela glave koji se pri porođaju prvi pojavljuje. Oteklina nije ograničena na jednu kost, nego se širi preko koštanih šavova i nestaje spontano za 24 do 36 sati. [slika 16.] Ako se pritisne prstom, ostaje uleknuće koje traje nekoliko minuta. Ova pojava u porodništvu vrlo je česta. Stoga je mnogi stručnjaci niti ne smatraju patološkom pojavom. Nije potrebno nikakvo posebno liječenje niti kirurški zahvat, jer promjena prolazi sama od sebe za nekoliko dana [8].



Slika 16. Porođajna oteklina (*caput succedaneum*)

3.3.2. Kefalhematom (*cephalhaematoma*)

To je oteklina koja sadrži krv, a nastaje zbog subperiostalnog krvarenja (krvarenja između periosta i kosti). Za nju je karakteristično da je usko vezana za jednu kost, da ne prelazi šavove kostiju i da traje i do šest tjedana [slika 17]. Nestaje također spontano. Otekline glave mogu roditelje zabrinuti ako su velike. No treba ih uvjeriti da one neće imati nikakva utjecaja na razvoj djeteta i na njegovo zdravlje. Međutim, ako se ogrebe koža na njima, može se oteklina inficirati, što može uzrokovati i ozbiljne flegmone [7].



Slika 17. Kefalhematom

KBC Split; klinika za ženske bolesti i porode

3.3.3. Oštećenje kože i mišića

Izlazeće česti u djeteta obično su izložene oštećenjima, i to ne samo površinski dijelovi kože nego i dublje, potkožno tkivo. Kontuzije i krvni podljevi obično nestaju spontano, ali ako je koža uz to i ogrebena, potrebna je prikladna njega da ne bi nastala lokalna ili opća infekcija. Pri porođaju licem česta su oštećenja s modricama, koja obično spontano nestaju za nekoliko dana. Sličnih krvnih podljeva ima i na koži skrotuma pri porođaju djeteta zatkom. Pri naglim porođajima česta su i supkonjunktivna krvarenja i krvarenja u predjelu lica (petehijalna krvarenja). Potkožna nekroza masnoga tkiva nastaje u pretile djece, osobito poslije težih porođaja. U potkožnom se tkivu pojavljuju tvrdi, bezbolni i oštro ograničeni infiltrati. Spontano nestaju za nekoliko tjedana.

3.3.4. Krivi vrat (*torticolis*)

Krivi vrat (*torticolis*) nastaje zbog skraćanja mišića sternokleidomastoideusa, a posljedica je pretjerane rotacije glave ili istežanja vrata pri porođaju zatkom. Odmah nakon rođenja ili nekoliko dana poslije pojavljuje se u predjelu mišića bezbolan i tvrd otok ili tumor. Obično je riječ o rupturi mišića sa stvaranjem hematoma koji fibrozno zacjeljuje i stvara čvrst neelastičan ožiljak. Nastali ožiljak skraćuje mišić, glava je nagnuta na stranu skraćenog mišića, a lice je okrenuto na zdravu stranu. Ako takvo stanje traje dulje vrijeme, razvit će se različit stupanj asimetrije lica i deformacije kralježnice. Terapijski je pri blažim promjenama u novorođenačkoj i ranoj dojenačkoj dobi potrebno provesti fizikalnu terapiju, koja se sastoji u masaži vratnih mišića uz primjenu Schanzova ovratnika. Ako se konzervativnom terapijom ne postigne željeni uspjeh, a dijete već prođe dojenačku dob, mora se operirati.

3.3.5. Ozljede kostura

Svaka kost može biti slomljena za vrijeme porođaja, ali broj prijeloma uspoređen s brojem teških porođaja nije velik. Najčešći je prijelom ključne kosti (*klavikule*), a česti su i prijelomi nadlaktice, natkoljenice, rebara i zdjelice. Treba naglasiti da je prijelom kostiju u novorođenčeta i uopće u djeteta male dobi vezan uz brzo i obilno stvaranje kalusa, to jest nove kosti. Tako su zacjeljenja prijeloma u djece katkad popraćena upravo tumoroznim oblicima što ih čini novostvoreni kalus. Kada kalus obavi svoju funkciju, brzo se resorbira i nestaje.

Fraktura klavikule može nastati i pri normalnom porođaju ako je rame jako pritiskalo na simfizu. Može se i previdjeti jer djetetu ne mora praviti nikakvih smetnji. Ako je prijelom kosti s jačom dislokacijom prelomljenih fragmenata, Moorov je refleks ograničen ili izostaje, a na mjestu prijeloma čuju se krepitacije. Prijelom se, međutim, najčešće primijeti tek u drugom tjednu novorođenčeta života, kada se na mjestu prijeloma pojavi oveća tumorozna tvorba-novostvorena kost, kalus. Nije potrebno nikakvo liječenje jer se fraktura idealno izliječi spontano. Na lubanji su frakture rijetkost, a obično nastaju zbog pritiska glave na promontorij majčine zdjelice. Frakture kralježnice nastaju pri porođaju zatkom i uglavnom su uvijek fatalne [7].

3.3.6. Ozljede živca

3.3.6.1. Ozljede ličnog živca

Ozljede ličnog živca (*n. facialis*) nastaju zbog pritiska, u prvom redu nakon porođaja kliještima (*forcepsom*). Očituje se oslabljenim pokretima ozlijeđene strane: usta se navlače na zdravu stranu kada dijete plače, mlijeko curi s paralizirane strane jer dijete ne može sisati tom stranom. Oko ostaje na paraliziranoj strani otvoreno, pa rožnicu treba zaštititi od oštećenja. Funkcija facijalisa obično se uspostavlja za nekoliko tjedana.

3.3.6.2. Ozljede brahijalnog pleksusa

Paraliza brahijalnog pleksusa najčešće nastaje pri porođaju na zadak, ali se može pojaviti i nakon težih porođaja glavom. Klinička slika varira prema tome koji su živci oštećeni. Razlikuju se paraliza gornje grane pleksusa s manifestnima slabostima ramena i nadlaktice, pa ruka mlohavo visi uz tijelo, ili paralizu donjih grana pleksusa s manifestnom slabošću podlaktice i šake. Može se lako uočiti pri izvođenju pokreta. Liječi se ustrajnim vježbama, masažom, elektrostimulacijom i davanjem vitamina B.

3.3.6.3. Ozljeda živca frenikusa

Paraliza frenikusa obično je jednostrana. Mogu se razviti klinički različiti simptomi od znakova teže dispneje do blažih smetnji u respiraciji. Dijagnoza se postavlja dijaskopijom prsnog koša, pri čemu se vide visok položaj dijafragme i njezino paradoksalno kretanje pri respiracijama. Većinom se spontano izliječi, no kod složenijih slučajeva mora se paralizirana dijafragma kirurški fiksirati [7].

4. ZAKLJUČAK

Komplikacije u drugom porođajnom dobu posljedica su poremećaja porođajnih faktora. Radi se o poremećenim trudovima, koji su neefikasni, suženoj zdjelici, te poremećajima u rotaciji djeteta, pojavi abnormalnih te patoloških položaja koji otežavaju ili onemogućuju vaginalni porođaj. U takvim situacijama dolazi do ugroženosti djeteta, a samim time i majke jer se produljuje tijek porođaja te tako može doći do ozbiljnih ozljeda kao što je *ruptura uterusa*. Zato se kod pojava komplikacija u drugom porođajnom dobu treba intenzivno pratiti stanje majke, a također i djeteta (kardiotokografski) i prema potrebi porođaj završiti carskim rezom.

Jedini normalni položaj i stav djeteta u porođaju je dorzoanterioriorni okcipitalni, tj. uzdužni položaj glavom, leđa sprijeda, vodeća točka mala fontanela. Jedini patološki položaj čeda je poprečni položaj, tj. kada je uzdužna os čeda okomita na uzdužnu os rodilje. Takav je položaj patološki, jer se u njemu ne može vaginalnim putem roditi živo, donošeno čedo. Abnormalni su svi uzdužni stavovi glavom, osim dorzoanteriornog okcipitalnog i stav zatkom. Ti se stavovi nazivaju abnormalnim, jer se donošeno živo čedo takvim stavom može roditi, ali su komplikacije znatno češće i veće nego kod normalnog stava.

5. SAŽETAK

Porodaj je niz mehaničkih i fizioloških procesa prilikom kojih se roditelj oslobađa svih pet elemenata trudnoće (ploda, posteljice, pupkovine, plodovih ovoja i plodove vode) vaginalnim putem. Porodaj se dijeli u četiri stadija, odnosno porođajna doba. U ovom radu opisane su nepravilnosti drugog porođajnog doba.

Drugo porođajno doba je doba istiskivanja (izgona) djeteta. Komplikacije koje nastaju su posljedica nepravilnosti temeljnih čimbenika u mehanizmu rađanja a to su: nepravilne kontrakcije-trudovi, porođajni kanal, nepravilnosti stava, rotacije i položaja kao i porođajne ozljede majke i djeteta. Najčešći položaj čeda u majčinoj zdjelici neposredno prije rođenja je dorzoanteriorni okcipitalni stav, sa zatiljkom u izlazu zdjelice i licem djeteta prema majčinim leđima. Taj stav omogućuje najlakši prolaz djeteta kroz porođajni kanal. Dijete može biti i u jednom od nekoliko drugih (nepravilnih) stavova koji mogu uzrokovati produljeni porodaj i ozljede majke i djeteta.

Ozljede novorođenčadi prilikom porođaja u najvećem broju su bezopasne, ne ostavljaju trajne posljedice i obično ne zahtijevaju posebne terapijske postupke. Najčešća su potkožna krvarenja, fraktura (lom) ključne kosti, kefalhematom, prolazna oštećenja facijalnog (ličnog) i brahijalnog (ručnog) živca. Porođajne ozljede majke su: razdor međice (*ruptura perinei*), razdor stidnice (*ruptura vulvae*) i razdor maternice (*ruptura uteri*).

Ključne riječi: *porodaj, nepravilnosti drugog porođajnog doba, nepravilnosti stava, rotacije i položaja, porođajne ozljede majke i djeteta*

6. SUMMARY

Childbirth is a succession of mechanical and physiological processes during which five elements of pregnancy are released vaginally. These elements include fetus, placenta, umbilical cord, fetal membranes and amniotic liquid. The process of labor and birth is divided into four stages. This paper deals with irregularities of second childbirth.

The second stage is the process of fetal expulsion. The complications that arise as the consequences of irregularities of fundamental factors in birth are as follows: irregular contractions, birth canal, irregular posture, rotation and position, as well as birth traumas. Occipitoanterior position of an infant in mother's pelvis just before the birth is ideal for birth. Toward the end of pregnancy, the fetus moves into the most common position for delivery, occipital anterior, which means that fetus is head down, facing mother's back. This position is ideal for birth as it eases the delivery through the birth canal. Several other (irregular) positions of an infant may occur and they may lead to prolonged delivery or birth traumas.

Birth traumas are mostly riskless, cause no permanent consequences and thus, there is no need for therapeutic procedures. However, some birth traumas may occur and the most common ones are subcutaneous haemorrhage, clavicular fracture, cephalhematoma, transitory facial nerve damage (*nervus facialis*) and brachial nerve damage (*nervus brachialis*). A mother may have birth traumas such as perineal rupture (*ruptura perinei*), vulvar rupture (*ruptura vulvae*) and uterus rupture (*ruptura uteri*).

Key words: childbirth, irregularities of second childbirth, irregular posture, rotation and position, birth traumas

7. LITERATURA

1. Pecigoš-Kljuković K. Zdravstvena njega i liječenje trudnice, roditelje i babinjače, Školska knjiga, Zagreb; 2006.; str, 54
2. Šimunić V. Normalni porod. U: Dražančić, A. ur. Porodništvo, Školska knjiga, Zagreb, 1999.; str, 162; 170-172.
3. Habek, D. Porodništvo i ginekologija, Školska knjiga, Zagreb, 2005.; str, 285-298
4. Pavlić Z. Nepravilnost stava, rotacije i položaja djeteta. U: Dražančić, A. ur. Porodništvo, Školska knjiga, Zagreb, 1999.; str, 464-471.
5. Bosner H. Stav zatkom. U: Dražančić, A. ur. Porodništvo, Školska knjiga, Zagreb, 1999.; str, 465-467.
6. Čuržik D. Blajić J. Ozljede majke u porođaju. U: Kuvačić, I., Kurjak, A., Đelmiš, J. ur. Porodništvo, Medicinska naklada, Zagreb, 2009; str, 477.
7. Maličić I; Ilić R., Pedijatrija sa zdravstvenom njegom djeteta, Školska knjiga, Zagreb, 2008.; str 21-24.
8. Pschyrembel W; Bretschera J; Hofmanna D; Praktička opstetricija i opstetričke operacije, Medicinska knjiga, Zagreb, 1975.; str, 246.

8. ŽIVOTOPIS

OSOBNI PODACI

Ime i prezime : Marija Šljerić
Datum i mjesto rođenja : 21.lipnja 1992.
Adresa : Biškupci 116, Velika 34 330
Mobitel : 099 676 9108
E-mail: marijasljeric92@gmail.com

OBRAZOVANJE

2011.-2014. Sveučilište u Splitu, Odjel zdravstvenih studija, smjer: Primaljstvo
2007.-2011. Zdravstvena škola Pakrac, smjer: Fizioterapeutski tehničar

VJEŠTINE

Rad na računalu: Aktivno koristi računalo, poznaje rad na MS Office paketu
Strani jezici: Engleski jezik-aktivno u govoru, pasivno u pismu